Aprende de una forma nueva con **Student Consult**

GRAY

ANATOMÍA PARA ESTUDIANTES

TERCERA EDICIÓN

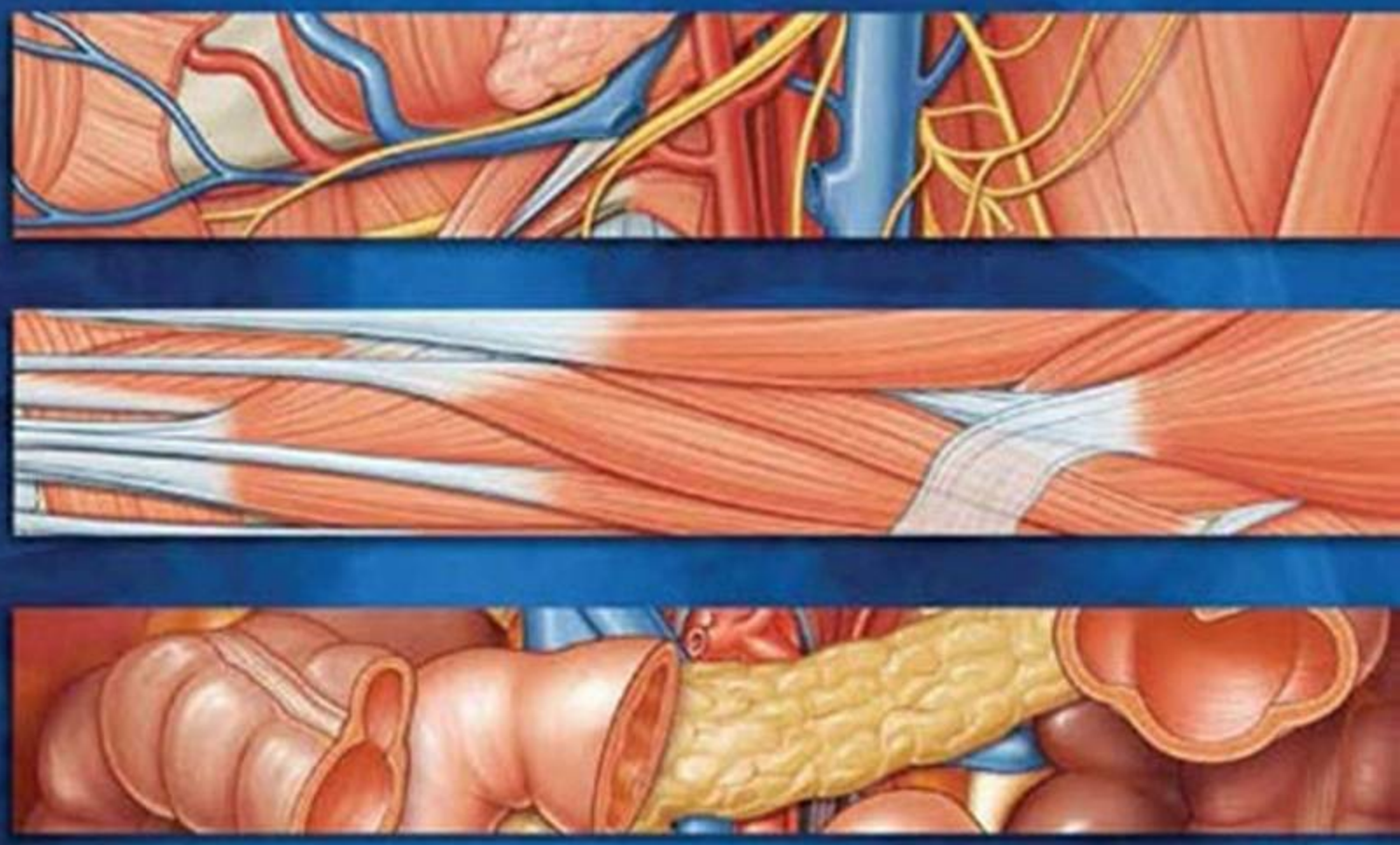

www.medilibros.com

Richard L. Drake A. Wayne Vogl Adam W. M. Mitchell

ELSEVIER
CHURCHILL
LIVINGSTONE

Página deliberadamente en blanco

www.medilibros.com

GRAY

Anatomía
para estudiantes

www.medilibros.com

Richard L. Drake, PhD, FAAA
Director of Anatomy
Professor of Surgery
Cleveland Clinic Lerner College of Medicine
Case Western Reserve University
Cleveland, Ohio

A. Wayne Vogl, PhD, FAAA
Professor of Anatomy and Cell Biology
Department of Cellular and Physiological Sciences
Faculty of Medicine
University of British Columbia
Vancouver, British Columbia, Canada

Adam W. M. Mitchell, MB BS, FRCS, FRCR
Consultant Radiologist
Chelsea and Westminster Hospital
Honorary Senior Lecturer Imperial College
London, United Kingdom

Ilustraciones
Richard Tibbitts y **Paul Richardson**

Fotografías
Ansell Horn

www.medilibros.com

GRAY

Anatomía para estudiantes

www.medilibros.com

TERCERA EDICIÓN

www.medilibros.com

ELSEVIER
Ámsterdam Barcelona Beijing Boston Filadelfia Londres Madrid
México Milán Múnich Orlando París Roma Sídney Tokio Toronto

Edición en español de la 3.ª edición de la obra original en inglés
Gray's Anatomy for Students

This edition of *Gray's Anatomy for Students* by Richard L. Drake, PhD, FAAA, A. Wayne Vogl, PhD, FAAA and Adam W. M. Mitchell, MB BS, FRCS, FRCR is published by arrangement with Elsevier Inc.

Copyright © 2015 by Churchill Livingstone, an imprint of Elsevier Inc.

Revisión científica:
Dr. Ángel Peña Melián
Profesor Titular de Anatomía
Universidad Complutense de Madrid

Dra. Juliana Pérez de Miguelsanz
Profesora Titular de Anatomía
Universidad Complutense de Madrid

Dr. Fermín Viejo Tirado
Profesor Titular de Anatomía
Universidad Complutense de Madrid

Dr. C. Rodrigo E. Elizondo Omaña
Profesor Titular de Anatomía
Universidad Autónoma de Nuevo León

www.medilibros.com

© 2015 Elsevier España, S.L.U.
Avda. Josep Tarradellas, 20-30, 1.º – 08029 Barcelona, España

Fotocopiar es un delito. (Art. 270 C.P.)
Para que existan libros es necesario el trabajo de un importante colectivo (autores, traductores, dibujantes, correctores, impresores, editores...). El principal beneficiario de ese esfuerzo es el lector que aprovecha su contenido.

Quien fotocopia un libro, en las circunstancias previstas por la ley, delinque y contribuye a la «no» existencia de nuevas ediciones. Además, a corto plazo, encarece el precio de las ya existentes.

Este libro está legalmente protegido por los derechos de propiedad intelectual. Cualquier uso, fuera de los límites establecidos por la legislación vigente, sin el consentimiento del editor, es ilegal. Esto se aplica en particular a la reproducción, fotocopia, traducción, grabación o cualquier otro sistema de recuperación de almacenaje de información.

ISBN edición original: 978-0-7020-5131-9
ISBN edición española (versión impresa): 978-84-9022-842-5
ISBN edición española (versión electrónica): 978-84-9022-843-2
Depósito legal (versión impresa): B. 1.919 - 2015
Depósito legal (versión electrónica): B. 1.920 - 2015

Servicios editoriales: DRK Edición

Advertencia

La medicina es un área en constante evolución. Aunque deben seguirse unas precauciones de seguridad estándar, a medida que aumenten nuestros conocimientos gracias a la investigación básica y clínica habrá que introducir cambios en los tratamientos y en los fármacos. En consecuencia, se recomienda a los lectores que analicen los últimos datos aportados por los fabricantes sobre cada fármaco para comprobar la dosis recomendada, la vía y duración de la administración y las contraindicaciones. Es responsabilidad ineludible del médico determinar la dosis y el tratamiento más indicado para cada paciente en función de su experiencia y del conocimiento de cada caso concreto. Ni los editores ni los directores asumen responsabilidad alguna por los daños que pudieran generarse a personas o propiedades como consecuencia del contenido de esta obra.

El editor

Agradecimientos

En primer lugar, queremos dar las gracias de manera conjunta a todas aquellas personas que evaluaron los primeros borradores del libro: especialistas en anatomía, profesores y estudiantes de todo el mundo pertenecientes al comité consultor editorial. Su aportación ha sido excepcional.

También queremos dar las gracias a Richard Tibbitts y Paul Richardson por su habilidad para traducir nuestras ideas visuales en las ilustraciones recogidas en el libro, las cuales representan el fundamento para la adquisición de los conocimientos anatómicos con una gran belleza.

Además, queremos dar las gracias a Madelene Hyde, Bill Schmitt, Rebecca Gruliow, John Casey y a todo el equipo de Elsevier por guiarnos en la preparación de este libro.

Por otra parte, queremos dar las gracias al profesor Richard A. Buckingham de la Abraham Lincoln School of Medicine, University of Illinois, por la cesión de la figura 8.114B. Finalmente, dado que los autores hemos trabajado por separado, en algunos casos a una distancia de miles de kilómetros, queremos dar las gracias de manera individual a las siguientes personas:

A los doctores Leonard Epp, Carl Morgan, Robert Shellhamer y Robert Cardell, que influyeron profundamente en mi desarrollo profesional como científico y profesor.

Richard L. Drake

A los doctores Sydney Friedman, Elio Raviola y Charles Slonecker, por su inspiración y apoyo, y por inculcarme la pasión por la disciplina de la Anatomía.

A los doctores Murray Morrison, Joanne Matsubara, Brian Westerberg, Laura Hall y Jing Cui, por la provisión de las imágenes correspondientes al capítulo de cabeza y cuello.

Al doctor Bruce Crawford y Logan Lee por su ayuda con las imágenes de anatomía de superficie de la extremidad superior.

A la profesora Elizabeth Akesson y la doctora Donna Ford por su apoyo entusiasta y sus valiosas críticas.

Al doctor Sam Wiseman, por aportar imágenes tanto quirúrgicas como de otros tipos en los capítulos de abdomen y cabeza y cuello.

A. Wayne Vogl

Al doctor Sahar Nasseri (adjunto senior) por su ayuda con las imágenes y el texto y por su análisis crítico sobre las nuevas técnicas de imagen.

A los doctores J. Healy, J. Lee, G. Rajeswarren, R. Pearce y B. Roberton por su apoyo y sus críticas constructivas.

Al personal de radiología del Chelsea and Westminster Hospital y The Fortius Clinic.

En particular, a Andrew Williams, FRCS, por su apoyo incansable y constante (¡y por curarme la pierna!).

Adam W. M. Mitchell

www.medilibros.com

Dedicatoria

A mi esposa Cheryl, por su apoyo; a mis padres, por su guía.
—*Richard L. Drake*

A mi familia, a mis colegas profesionales, por su ejemplo, y a mis estudiantes: este libro es para todos vosotros.
—*A. Wayne Vogl*

A Cathy, Max y Elsa.
—*Adam W. M. Mitchell*

Página deliberadamente en blanco

www.medilibros.com

Prefacio

La tercera edición de *Gray. Anatomía para estudiantes* está construida sobre el pasado y enfocada hacia el futuro.

Mantiene los objetivos de las dos primeras ediciones, pero incorpora a la vez las sugerencias de los lectores y ajusta los contenidos a la evolución del entorno docente al que se dirige.

Uno de los principales focos de atención durante la preparación de esta tercera edición ha sido el contenido clínico. El contexto se ha convertido en un aspecto fundamental de la docencia no sólo en el ámbito médico, sino en la enseñanza de la anatomía en general. Esta aproximación clínica se ha hecho de dos formas: en primer lugar, hemos revaluado y actualizado los cuadros «Conceptos prácticos», el material clínico contenido en el texto, y los casos clínicos al final de los capítulos y en las secciones de anatomía de superficie; en segundo lugar, hemos incorporado nuevo material clínico para proporcionar ejemplos actualizados que vinculen la información anatómica con la clínica.

Además de actualizar y revisar el contenido clínico, la sección de nervios craneales se ha ampliado de forma significativa. La comprensión de estos componentes esenciales del sistema nervioso es clave para los estudiantes de cualquier curso. Para facilitar el aprendizaje se ha añadido una nueva imagen que resume la localización, la función y la distribución de cada nervio craneal, así como otra que muestra cómo las principales estructuras, incluidos los propios nervios craneales, entran y salen de la cavidad craneal. También hemos incluido otra figura que ilustra la importancia clínica de las estructuras vasculares respecto a la propia cavidad craneal.

Otra de las novedades de esta edición consiste en la inclusión de materiales de revisión. Aunque estos recursos ya estaban disponibles en la plataforma Student Consult, en esta edición se listan al principio de cada uno de los capítulos e incluyen materiales para el estudio de la anatomía y la embriología, casos clínicos, casos de fisioterapia y preguntas de autoevaluación (todos ellos en lengua inglesa).

Creemos que, con estos cambios, la tercera edición de *Gray. Anatomía para estudiantes* se convierte en una versión muy mejorada de la segunda y esperamos que el libro siga siendo una herramienta útil de aprendizaje para los estudiantes.

Richard L. Drake
A. Wayne Vogl
Adam W. M. Mitchell

www.medilibros.com

Página deliberadamente en blanco

www.medilibros.com

Acerca de este libro

La idea

Durante los últimos veinte años han tenido lugar numerosos cambios que han configurado la manera en que los estudiantes aprenden la anatomía humana en las facultades de medicina y odontología; también se han producido cambios en los programas docentes de medicina de forma que las distintas asignaturas tienen en la actualidad mayor integración y orientación hacia los sistemas. Además, los métodos de enseñanza hacen hincapié en la aplicación de un pequeño grupo de actividades con el objetivo de incrementar el aprendizaje autodidacta y de adquirir la capacidad necesaria para la formación continuada a lo largo de toda la vida. La explosión de información que ha tenido lugar en todas las disciplinas también ha modificado los programas de asignaturas con un aumento de los conocimientos que se deben aprender sin que necesariamente haya tenido lugar un incremento del tiempo disponible para ello. Debido a todos estos cambios, consideramos que era el momento de redactar un nuevo texto que permitiera a los estudiantes aprender anatomía en el contexto de distintos diseños curriculares y con consideración de la limitación de tiempo para su aprendizaje.

Comenzamos la tarea en el otoño de 2001 evaluando los diferentes abordajes y formatos que podríamos adoptar y decidiendo finalmente un enfoque regional de la anatomía de manera que, en cada capítulo, se recogieran cuatro secciones distintas. Desde el principio consideramos que el libro debía tener múltiples entradas, debía representar una introducción a una amplia gama de campos dirigida hacia el estudiante y debía constituir un libro complementario de *Gray's Anatomy* (de orientación más profesional) dirigido al estudiante. En primer lugar escribimos el texto y posteriormente realizamos todas las figuras y demás ilustraciones para complementarlo y potenciarlo. Cuando estuvieron completos, los borradores preliminares de cada capítulo fueron distribuidos para su revisión a un comité editorial internacional de especialistas en anatomía, profesores y estudiantes de anatomía. Después, sus comentarios fueron considerados cuidadosamente en la preparación del libro final.

Este texto no pretende una cobertura exhaustiva de la anatomía, aunque contiene información anatómica suficiente para que el estudiante pueda adquirir los conceptos estructurales y funcionales básicos que posteriormente podrá completar a través de su desarrollo profesional. Durante la preparación de este libro se ha utilizado como referencia principal *Gray's Anatomy,* tanto para el texto como para las ilustraciones, y constituye la fuente recomendada para el aprendizaje de los detalles adicionales.

El libro

Gray. Anatomía para estudiantes es un libro de texto de anatomía humana con orientación clínica y dirigido a los estudiantes. Ha sido creado principalmente para los estudiantes de diversos programas profesionales como medicina, odontología, quiropraxia y fisioterapia. También puede ser utilizado por otros que participen en programas tradicionales, generales o ambos, así como por los estudiantes con asignaturas basadas en la resolución de problemas; además, este libro puede ser especialmente útil para aquéllos cuyo número de horas de práctica en anatomía macroscópica es escaso.

ORGANIZACIÓN

Desde un enfoque por regiones anatómicas, *Gray. Anatomía para estudiantes* recorre todo el cuerpo con un sentido lógico, abordando los distintos aspectos complejos del organismo a medida que el lector va adquiriendo el conocimiento de los aspectos más básicos. Cada capítulo puede ser utilizado como un módulo de aprendizaje independiente, de manera que el cambio de orden en su lectura no influye en la calidad de la experiencia educativa. La secuencia elegida ha sido: región dorsal del tronco, tórax, abdomen, pelvis y periné, extremidad inferior, extremidad superior y cabeza y cuello.

Comenzamos con el *cuerpo,* donde se presenta una visión general de la anatomía macroscópica y una introducción a las pruebas de imagen y a los diferentes sistemas del organismo. Continuamos con la *región dorsal del tronco* debido a que es la primera zona en la que los estudiantes realizan tareas de disección. A continuación viene el *tórax* debido a su localización central y a la importancia de su contenido, es decir, el corazón, los vasos de gran calibre y los pulmones. Además, a partir del tórax se inicia la progresión por las cavidades corporales. La continuación lógica del *tórax* es el *abdomen* y la *pelvis* y *periné.* Siguiendo una dirección descendente hacia los pies, a continuación se recoge la *extremidad inferior* seguida por la *extremidad superior.* La última región contemplada es la de *cabeza* y *cuello.* Esta región contiene las estructuras anatómicas más complejas del organismo. La cobertura de todas las demás regiones le permite al estudiante establecer las bases del conocimiento de esta complicada región.

CONTENIDO

Cada capítulo está constituido por cuatro secciones consecutivas: «Conceptos generales», «Anatomía regional», «Anatomía de superficie» y «Casos clínicos».

www.medilibros.com

La sección de «Conceptos generales» proporciona los fundamentos de la información ofrecida en las secciones siguientes. Esta sección puede ser leída con independencia del resto del texto por los estudiantes que sólo buscan un conocimiento básico y también puede considerarse como un resumen de los conceptos importantes relativos a la anatomía regional.

La sección «Anatomía regional» proporciona más detalles anatómicos, así como abundantes correlaciones clínicas relevantes. No es una exposición de carácter exhaustivo, sino que ofrece información hasta el nivel que consideramos necesario para conocer la organización de la región concreta estudiada. En esta sección se incluyen dos niveles de información clínica. Los conceptos clínicos están plenamente integrados con el texto anatómico principal y persiguen poner en relación los aspectos anatómicos expuestos de manera directa con la aplicación clínica de esta información, sin necesidad de que los estudiantes cambien su línea de pensamiento y sin alterar el flujo del texto. Aunque se integren en el texto anatómico, estos fragmentos de información se diferencian del mismo por un fondo de color. En los conceptos prácticos se ofrece a los estudiantes información clínica útil y relevante que demuestra la manera en que el conocimiento anatómico facilita la resolución de problemas clínicos. Estos resúmenes aparecen en todo el texto junto a las discusiones anatómicas fundamentales.

La sección «Anatomía de superficie» ayuda al estudiante a visualizar las relaciones existentes entre las estructuras anatómicas y las marcas anatómicas de superficie. En esta sección también se ofrece al estudiante datos sobre la aplicación práctica de la información anatómica junto con la inspección visual y la evaluación funcional que tienen lugar durante la exploración física de cualquier tipo de paciente.

La última sección de cada capítulo es la de «Casos clínicos». Representan el tercer nivel de material clínico ofrecido en el libro. En estos casos, se describe el problema clínico y se plantean preguntas y respuestas paso a paso que posibilitan al lector su solución. La inclusión de estos casos clínicos en cada capítulo proporciona al estudiante la oportunidad de aplicar los conocimientos de anatomía en la resolución de problemas clínicos.

Las ilustraciones constituyen una parte integral de cualquier texto de anatomía. Su misión es la de presentar al lector una imagen visual representativa del texto de manera que sea más fácil el aprendizaje y la comprensión de la anatomía. El material gráfico incluido en el texto consigue todos estos objetivos. Las ilustraciones son originales y explícitas, y muchos de los aspectos contemplados en ellas son exclusivos. Se han diseñado específicamente para su integración con el texto, presentan los detalles anatómicos a través de enfoques nuevos, insisten en los aspectos especialmente difíciles para los estudiantes y proporcionan el fundamento para la adquisición posterior de conocimientos. Para conseguir que las ilustraciones del texto tengan uniformidad y permitan al estudiante relacionarlas entre sí, se han utilizado colores homogéneos a lo largo de todo el libro, excepto cuando se indica otra cosa.

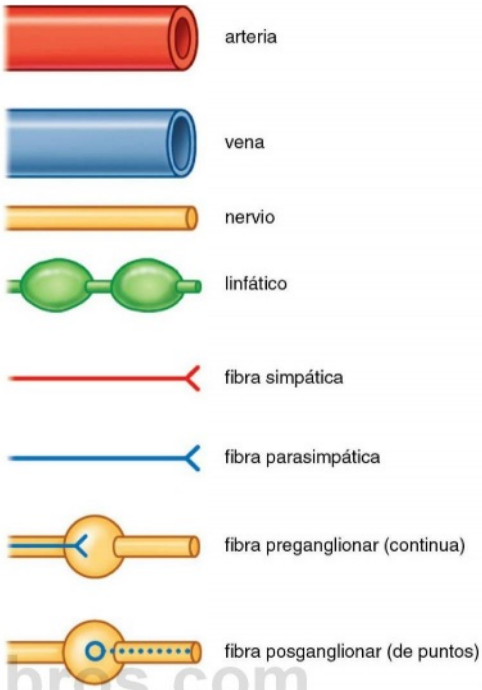

www.elsevier-libros.com

La localización y el tamaño de las ilustraciones fue uno de los parámetros considerados en el diseño global de cada página del libro.

Las imágenes clínicas también son una herramienta importante para el conocimiento de la anatomía, por lo que abundan en todo el texto. Diversos ejemplos basados en técnicas de imagen más actuales como la RM, la TC, la PET y la ecografía, así como las radiografías de alta calidad, proporcionan al estudiante herramientas adicionales para incrementar sus habilidades de visualizar la anatomía in vivo y, así, incrementar sus conocimientos.

Lo que no contiene el libro

Gray. Anatomía para estudiantes está centrado en la anatomía macroscópica. Aunque muchos programas curriculares que se imparten en todo el mundo se presentan con un formato integrado que combina anatomía, fisiología, histología y embriología, nuestro objetivo ha sido únicamente la presentación de la anatomía y su aplicación a los problemas clínicos. Excepto por algunas referencias breves a la embriología cuando se ha considerado necesario para un mejor conocimiento de la anatomía, en esta obra no se recoge material procedente de otras disciplinas. Hemos considerado que hay numerosos libros de texto excelentes que cubren estos aspectos y que intentar la exposición de todos ellos en un solo libro reduciría su calidad y utilidad, ¡por no mencionar su enorme tamaño!

Terminología

En cualquier texto o atlas de anatomía, la terminología siempre es un aspecto importante. En 1989, se constituyó el Federative Committee on Anatomical Terminology (FCAT) con el objetivo de desarrollar la terminología oficial de las ciencias anatómicas. *Terminologia Anatomica* (2.ª edición, Thieme, Stuttgart/Nueva York, 2011) fue una publicación conjunta realizada por este comité y por las 56 asociaciones miembros de la International Federation of Associations of Anatomists (IFAA). Por motivos de uniformidad, en nuestro libro hemos preferido utilizar la terminología que se recoge en esta publicación. Las demás terminologías no son incorrectas, pero consideramos que la elaborada por esta institución, internacionalmente reconocida, es el abordaje más lógico y sencillo.

Aunque en el libro se utiliza la terminología anatómica para una mayor precisión, también se han usado ocasionalmente términos tales como «detrás de» o «enfrente de» para una lectura más sencilla del texto. En estos casos, el contexto determina el significado.

Uso anatómico de los adverbios

Durante la elaboración del libro, tuvimos largas discusiones acerca de la descripción de las relaciones anatómicas para que presentaran la mayor claridad posible manteniendo al tiempo la facilidad de lectura del texto. Una de las cuestiones que apareció continuamente en nuestras conversaciones fue el uso correcto del adverbio *-mente* respecto a los términos de orientación anatómica, tales como anterior, posterior, superior, inferior, lateral y medial. Finalmente, alcanzamos el consenso siguiente:

Los adverbios terminados en -mente, como *anteriormente* y *posteriormente,* se han utilizado para modificar (describir) los verbos utilizados en las frases en las que se menciona una acción o dirección. Por ejemplo, «La tráquea discurre inferiormente en el tórax».

Los adverbios circunstanciales, como *anterior y posterior,* se han utilizado para indicar la localización fija de una estructura anatómica. Por ejemplo, «La tráquea es anterior al esófago».

Además, ambas acepciones pueden aparecer en la misma frase. «La tráquea discurre inferiormente en el tórax, anterior al esófago.»

Hemos disfrutado mucho en la elaboración de esta obra. Esperamos que el lector pueda disfrutar en la misma medida.

Richard L. Drake
A. Wayne Vogl
Adam W. M. Mitchell

www.medilibros.com

Página deliberadamente en blanco

www.medilibros.com

Índice de contenidos clínicos

1 El cuerpo

Conceptos prácticos

Determinación de la edad esquelética 14
Trasplantes de médula ósea 15
Fracturas óseas 16
Necrosis avascular 16
Osteoporosis 17
Fracturas epifisarias 18
Enfermedad articular degenerativa 22
Sustitución articular 24
La importancia de las fascias 25
Parálisis muscular 26
Atrofia muscular 26
Lesiones y distensiones musculares 26
Aterosclerosis 27
Venas varicosas 28
Anastomosis y circulación colateral 28
Nódulos linfáticos 31
Dermatomas y miotomas 37
Dolor referido 48

Casos clínicos

Apendicitis 50

2 La región dorsal del tronco

Conceptos prácticos

Espina bífida 74
Vertebroplastia 74
Escoliosis 75
Cifosis 76
Variación del número vertebral 76
Vértebras y cáncer 77
Osteoporosis 77
Hernia de discos intervertebrales 79
Dolor de espalda 79
Enfermedades de las articulaciones 80
Ligamentos amarillos 82
Fracturas vertebrales 82
Técnicas quirúrgicas aplicadas a la parte dorsal del tronco 84
Lesiones nerviosas que afectan a los músculos dorsales superficiales 99
Punción de líquido cefalorraquídeo lumbar 106
Herpes zóster 109
Dolor de espalda: explicaciones alternativas 110

Casos clínicos

Ciática frente a lumbago 118
Lesión de la médula espinal cervical 118
Absceso del psoas 119
Aneurisma torácico disecante 119
Tumor sacro 120

3 Tórax

Conceptos prácticos

Proceso axilar de la mama 141
Cáncer de mama 141
Costillas cervicales 150
Aspirado de médula ósea del esternón 152
Fracturas costales 152
Acceso quirúrgico al tórax 160
Inserción de un tubo de toracostomía (de tórax) 160
Bloqueo nervioso intercostal 160
Derrame pleural 167
Neumotórax 167
Técnicas de imagen de los pulmones 178
Broncoscopia 178
TC pulmonar de alta resolución 178
Cáncer de pulmón 179
Pericarditis 184
Derrame pericárdico 184
Pericarditis constrictiva 184
Patología valvular 197
Terminología clínica para las arterias coronarias 201
Infarto de miocardio 202
Síntomas clásicos del infarto de miocardio 203
Cardiopatías congénitas frecuentes 203
Diferencias de los síntomas del infarto de miocardio entre hombres y mujeres 203
Auscultación cardíaca 204
Sistema de conducción cardíaco 206
Glándulas paratiroides ectópicas en el timo 212
Acceso venoso para vías centrales y de diálisis 215

www.medilibros.com

Acceso a la vena cava inferior a través de la vena cava superior 215
Coartación de la aorta 217
Aorta torácica 217
El cayado aórtico y sus anomalías 217
Origen anómalo de los grandes vasos 217
Nervios vagos, nervios laríngeos recurrentes y ronquera 221
Cáncer de esófago 224
Rotura esofágica 225

Casos clínicos

Costilla cervical 241
Cáncer de pulmón 242
Herida en el tórax 242
Infarto de miocardio 243
Fallo del marcapasos 246
Coartación de la aorta 247
Disección aórtica 247
Neumonía 249
Cáncer esofágico 250
Acceso venoso 251

4 Abdomen

Conceptos prácticos

Incisiones quirúrgicas 278
Cirugía laparoscópica 279
Reflejo cremastérico 299
Masas inguinales 301
Peritoneo 305
El omento mayor 308
Transición de los epitelios entre el esófago abdominal y el estómago 315
Úlcera duodenal 315
Exploración del tracto digestivo superior 316
Exploración de la luz intestinal 316
Exploración de la pared intestinal y masas extrínsecas 316
Divertículo de Meckel 318
Tomografía computarizada (TC) y resonancia magnética (RM) 318
Métodos de imagen modernos 318
Carcinoma gástrico 318
Apendicitis 322
Trastornos congénitos del aparato digestivo 325
Obstrucción intestinal 326
Diverticulosis 327
Ostomías 327
Páncreas anular 336
Cáncer de páncreas 336
Anatomía segmentaria hepática 339
Cálculos biliares 341
Ictericia 341
Trastornos del bazo 342
Vascularización del aparato digestivo 351
Cirrosis hepática 356
Anastomosis portosistémica 356
Cirugía de la obesidad 365
Absceso del músculo psoas 371
Hernias diafragmáticas 372
Hernia de hiato 373
Cálculos en las vías urinarias 380
Cáncer del tracto urinario 381
Nefrostomía 382
Trasplante renal 383
Exploración del tracto urinario 385
Injerto de endoprótesis en la aorta abdominal 389
Filtro de la vena cava inferior 391
Cirugía ganglionar retroperitoneal 393

Casos clínicos

Rotura traumática del diafragma 410
Trombosis crónica de la vena cava inferior 410
Biopsia hepática en pacientes con sospecha de cirrosis hepática 411
Linfoma de Hodgkin 412
Hernia inguinal 413
Litiasis ureteral 413
Absceso intraabdominal 414
Complicaciones de una amputación abdominoperineal 415
Carcinoma de la cabeza del páncreas 417
Obstrucción de la cava 418
Diverticulosis 418
Endofuga tras una reparación endovascular de un aneurisma de aorta abdominal 419
Metástasis hepáticas 420

5 Pelvis y periné

Conceptos prácticos

Biopsia de médula ósea 444
Fractura de pelvis 446
Problemas comunes de las articulaciones sacroilíacas 448

www.medilibros.com

Mediciones de la pelvis en obstetricia 454
Defecación 456
Episiotomía 460
Tacto rectal 462
Carcinoma de colon y recto 462
Litiasis vesical 465
Sondaje suprapúbico 466
Cáncer de vejiga 466
Infección vesical 469
Sondaje uretral 469
Tumores testiculares 470
Vasectomía 472
Problemas prostáticos 474
Cáncer de ovario 477
Técnicas de imagen del ovario 477
Histerectomía 478
Ligadura de trompas 479
Carcinoma de cuello uterino y de endometrio 480
Fondo de saco rectouterino 481
Bloqueo del nervio pudendo 491
Prostatectomía e impotencia 495
Abscesos en la fosa isquioanal 504
Hemorroides 504
Rotura uretral 512

Casos clínicos

Varicocele 527
Compresión del nervio ciático 528
Riñón pélvico 528
Obstrucción de la arteria ilíaca común izquierda 529
Lesión iatrogénica del uréter 530
Embarazo ectópico 530
Tumor uterino 531
Miomas uterinos 532

6 Extremidad inferior

Conceptos prácticos

Fracturas pélvicas 553
Fracturas del cuello femoral 557
Fracturas intertrocantéricas 558
Fracturas de la diáfisis femoral 558
Varices 569
Trombosis venosa profunda 569
Acceso vascular a la extremidad inferior 573
Signo de Trendelenburg 577
Inyecciones intramusculares 581
Síndrome compartimental 590
Lesiones musculares de la extremidad inferior 599
Vasculopatía periférica 603
Lesiones de partes blandas de la rodilla 613
Artropatía degenerativa/artrosis 614
Exploración de la articulación de la rodilla 614
Ligamento anterolateral de la rodilla 615
Rotura del tendón de Aquiles 623
Exploración neurológica de las piernas 625
Pie caído 633
Fractura del astrágalo 638
Fracturas del mediopié 638
Fracturas del tobillo 641
Hallux valgus (juanete) 645
Neuroma de Morton 661

Casos clínicos

Varices 672
Lesión en la articulación de la rodilla 673
Fractura del cuello del fémur 676
Trombosis venosa profunda 677
Rotura del tendón del calcáneo 678
Aneurisma de la arteria poplítea 679
Rotura del ligamento astragaloperoneo anterior 680

www.medilibros.com

7 Extremidad superior

Conceptos prácticos

Fractura del extremo proximal del húmero 705
Fracturas de la clavícula y luxaciones de las articulaciones acromioclavicular y esternoclavicular 711
Luxaciones de la articulación glenohumeral 712
Alteraciones del manguito de los rotadores 712
Inflamación de la bolsa subacromial (subdeltoidea) 713
Síndrome del espacio cuadrangular 720
Escápula «alada» 727
Técnicas de imagen de la irrigación de la extremidad superior 737
Traumatismos de las arterias de la extremidad superior 737
Acceso venoso subclavio/axilar 737
Lesión del plexo braquial 747
Cáncer de mama 749
Rotura del tendón del bíceps 755
Medición de la presión arterial 756
Lesión del nervio radial en el brazo 763
Lesión del nervio mediano en el brazo 763

Fractura supracondílea del húmero 766
Pronación dolorosa infantil (codo de niñera) 766
Cambios del desarrollo en la articulación del codo 767
Fractura de la cabeza del radio 768
Codo de «tenista» y de «golfista» (epicondilitis) 768
Artrosis del codo 768
Lesión del nervio cubital en la articulación del codo 768
Creación de una fístula para diálisis 770
Fracturas del radio y del cúbito 774
Sección transversal de las arterias radial o cubital 783
Fractura del escafoides y necrosis avascular de la porción proximal del escafoides 797
Síndrome del túnel del carpo 798
Tabaquera anatómica 801
Síndrome de De Quervain 802
Tenosinovitis 802
Dedo en gatillo 802
Prueba de Allen 814
Venopunción 814
Lesión del nervio cubital 816
Lesión del nervio radial 818

Casos clínicos

Problema en el hombro después de una caída con la mano extendida 829
Escápula alada 829
Bloqueo nervioso del plexo braquial 830
Complicación de una fractura de la primera costilla 830
Compresión del nervio mediano 831
Inmovilización del extensor de los dedos 831
Rotura del tendón del supraespinoso 832
Cómo explorar la mano 833
Problema de la articulación del hombro 834

8 Cabeza y cuello

Conceptos prácticos

Técnicas de imagen en la exploración de la cabeza 871
Fracturas de la bóveda craneal 872
Hidrocefalia 877
Fuga de líquido cefalorraquídeo 878
Meningitis 878
Tumores cerebrales 878
Accidente cerebrovascular 883
Endarterectomía 885
Aneurismas intracerebrales 885
Cuero cabelludo y meninges 890
Traumatismo craneal 891
Tipos de hemorragias intracraneales 891
Venas emisarias 893
Valoración clínica de pacientes con traumatismo craneal 893
Tratamiento de los traumatismos craneales 893
Conmoción cerebral 893
Lesiones de los nervios craneales 901
Visión general de los nervios craneales 901
Glándula parótida 913
Parálisis del nervio facial [VII] (parálisis de Bell) 921
Neuralgia del trigémino 921
Laceración del cuero cabelludo 926
Fractura orbitaria 928
Síndrome de Horner 931
Exploración ocular 940
Glaucoma 948
Cataratas 948
Oftalmoscopia 949
Tomografía de coherencia óptica de alta definición 951
Exploración del oído 957
Oído del nadador 957
Oído del surfista 958
Perforación de la membrana timpánica 958
Mastoiditis 961
Lesión del nervio lingual 987
Anestesia dental 989
Planos fasciales de la cabeza y el cuello 1004
Acceso venoso central 1005
Pulso venoso yugular 1013
Glándula tiroides 1020
Tiroidectomía 1021
Patología de la glándula tiroides 1021
Glándulas paratiroides ectópicas 1022
Parálisis del nervio laríngeo recurrente 1034
Drenaje linfático de la cabeza y el cuello 1039
Traqueotomía 1065
Laringoscopia 1065
Desviación del tabique nasal 1077

Casos clínicos

Bocio multinodular 1129
Cálculo en el conducto parotídeo 1130
Hematoma extradural 1131
Estenosis de la arteria carótida interna 1132
Aneurisma de la arteria comunicante posterior 1133
Epistaxis recurrente 1133
Complicación de una fractura orbitaria 1134
Macroadenoma de la hipófisis 1135

www.medilibros.com

Índice de capítulos

1 El cuerpo

¿Qué es la anatomía? 2
¿Cómo se puede estudiar la anatomía macroscópica? 2
Términos anatómicos importantes 2

Técnicas de imagen 5
Técnicas de imagen diagnósticas 5
Medicina nuclear 8

Interpretación de las imágenes 10
Radiografía simple 10
Tomografía computarizada 10
Resonancia magnética 11
Medicina nuclear 11

La seguridad en la obtención de imágenes 11

Sistemas corporales 12
Sistema esquelético 12
Cartílago 12
Hueso 13
Articulaciones 18
Piel y fascias 24
Piel 24
Fascias 24
Sistema muscular 25
Sistema cardiovascular 27
Sistema linfático 29
Vasos linfáticos 29
Nódulos linfáticos 30
Troncos y conductos linfáticos 30
Sistema nervioso 31
Sistema nervioso central 31
Subdivisiones funcionales del SNC 32
Otros sistemas 48

Casos clínicos 50

2 La región dorsal del tronco

Conceptos generales 53
Descripción general 53
Funciones 54
Soporte 54
Movimiento 54
Protección del sistema nervioso 55
Componentes 56
Huesos 56
Músculos 57
Conducto vertebral 59
Nervios espinales 60
Relación con otras regiones 61
Cabeza 61
Tórax, abdomen y pelvis 62
Miembros 62
Aspectos clave 62
Columna vertebral larga y médula espinal corta 62
Agujeros intervertebrales y nervios espinales 63
Inervación de la región dorsal del tronco 63

Anatomía regional 64
Porción ósea 64
Vértebras 64
Agujeros intervertebrales 72
Espacios posteriores entre los arcos vertebrales 73
Articulaciones 77
Articulaciones entre las vértebras en la región dorsal del tronco 77
Ligamentos 80
Ligamentos longitudinales anterior y posterior 80
Ligamentos amarillos 80
Ligamento supraespinoso y ligamento nucal 81
Ligamentos interespinosos 82
Musculatura dorsal 84
Grupo superficial de los músculos dorsales 84
Grupo intermedio de los músculos dorsales 90

www.medilibros.com

Grupo profundo de los músculos dorsales 92
Músculos suboccipitales 97
Médula espinal 99
Vascularización 100
Meninges 103
Disposición de las estructuras en el conducto vertebral 104
Nervios espinales 106

Anatomía de superficie 111
Anatomía de superficie de la región dorsal del tronco 111
Ausencia de curvaturas laterales 111
Curvaturas primarias y secundarias en el plano sagital 112
Puntos de referencia esqueléticos no vertebrales de utilidad 112
Cómo identificar apófisis espinosas vertebrales específicas 114
Visualización de los extremos inferiores de la médula espinal y del espacio subaracnoideo 115
Identificación de los músculos principales 116

Casos clínicos 118

3 Tórax

Conceptos generales 123
Descripción general 123
Funciones 124
Respiración 124
Protección de órganos vitales 124
Conducción 124
Componentes 124
Pared torácica 124
Abertura torácica superior 126
Abertura torácica inferior 126
Diafragma 127
Mediastino 128
Cavidades pleurales 128
Relación con otras regiones 130
Cuello 130
Miembro superior 130
Abdomen 130
Mama 131
Aspectos clave 132
Nivel vertebral TIV/V 132
Circuitos venosos de izquierda a derecha 132
Elementos neurovasculares segmentarios de la pared torácica 134
Sistema simpático 136
Flexibilidad de la pared y abertura torácica inferior 136
Inervación del diafragma 138

Anatomía regional 139
Región pectoral 139
Mama 139
Músculos de la región pectoral 142
Pared torácica 143
Armazón esquelético 143
Espacios intercostales 150
Diafragma 161
Irrigación arterial 162
Drenaje venoso 162
Inervación 162
Movimientos de la pared torácica y del diafragma durante la respiración 162
Cavidades pleurales 162
Pleura 163
Pulmones 167
Mediastino 180
Mediastino medio 180
Mediastino superior 210
Mediastino posterior 222
Mediastino anterior 230

Anatomía de superficie 231
Anatomía de superficie del tórax 231
Cómo contar las costillas 231
Anatomía de superficie de la mama femenina 232
Visualización de las estructuras a nivel de las vértebras TIV/V 232
Visualización de las estructuras en el mediastino superior 234
Visualización de los bordes del corazón 235
Dónde escuchar los sonidos cardíacos 236
Visualización de cavidades pleurales, pulmones, recesos pleurales, lóbulos y fisuras 236
Dónde escuchar los sonidos pulmonares 238

Casos clínicos 241

4 Abdomen

Conceptos generales 255
Descripción general 255
Funciones 256
Alberga y protege vísceras importantes 256
Respiración 258
Cambios en la presión intraabdominal 258

www.medilibros.com

Componentes 259
Pared 259
Cavidad abdominal 260
Abertura torácica inferior 262
Diafragma 262
Abertura superior de la pelvis 263
Relación con otras regiones 263
Tórax 263
Pelvis 263
Extremidades inferiores 264
Aspectos clave 265
Situación de las vísceras abdominales en el adulto 265
Piel y músculos de la pared anterior y lateral del abdomen y nervios intercostales torácicos 268
La ingle es una zona débil en la pared anterior del abdomen 269
Nivel vertebral LI 271
El aparato digestivo y sus derivados están irrigados por tres arterias principales 271
Comunicaciones venosas de izquierda a derecha 273
Todo el drenaje venoso del aparato digestivo y del bazo pasa a través del hígado 274
Las vísceras del abdomen están inervadas por un gran plexo paravertebral 276

Anatomía regional 277
Anatomía de superficie 277
División en cuatro cuadrantes 277
División en nueve regiones 278
Pared del abdomen 280
Fascia superficial 280
Músculos anterolaterales 282
Fascia extraperitoneal 288
Peritoneo 288
Inervación 289
Irrigación arterial y drenaje venoso 291
Drenaje linfático 292
Ingle 292
Conducto inguinal 294
Hernias inguinales 299
Vísceras abdominales 303
Peritoneo 303
Cavidad peritoneal 304
Órganos 310
Circulación arterial 343
Circulación venosa 354
Linfáticos 358
Inervación 358
Región posterior del abdomen 366
Pared posterior del abdomen 367
Vísceras 373
Vasos 387
Sistema linfático 392
Sistema nervioso en la región posterior del abdomen 394
Troncos simpáticos y nervios esplácnicos 394

Anatomía de superficie 402
Anatomía de superficie del abdomen 402
Determinar la proyección en la superficie del abdomen 402
Cómo localizar el anillo inguinal superficial 403
Cómo determinar los niveles vertebrales lumbares 404
Estructuras en el nivel vertebral LI 405
Posición de los principales vasos sanguíneos 406
Localización de las principales vísceras en los cuadrantes del abdomen 407
Regiones superficiales de dolor de origen intestinal referido 408
Localización de los riñones 409
Localización del bazo 409

Casos clínicos 410

5 Pelvis y periné

Conceptos generales 423
Descripción general 423
Funciones 423
Contiene y sostiene la vejiga, el recto, el conducto anal y los aparatos reproductores 423
Punto de inserción para las raíces de los genitales externos 425
Componentes 426
Abertura superior 426
Paredes de la pelvis 426
Abertura inferior 428
Suelo pélvico 429
Cavidad pélvica 429
Periné 430
Relación con otras regiones 432
Abdomen 432
Extremidad inferior 433
Aspectos clave 434
La cavidad pélvica se proyecta en sentido posterior 434
Varias estructuras significativas cruzan los uréteres en la cavidad pélvica 435
La próstata en el hombre y el útero en la mujer son anteriores al recto 436
El periné está inervado por los segmentos sacros de la médula espinal 436
Los nervios están relacionados con el hueso 437

www.medilibros.com

La inervación parasimpática procedente de los niveles medulares S2 a S4 controla la erección 438
Los músculos y la fascia del suelo pélvico y del periné se cruzan en el centro tendinoso del periné 439
El trayecto de la uretra es distinto en hombres y mujeres 440

Anatomía regional 441

Pelvis 441
Huesos 441
Articulaciones 446
Orientación 448
Diferencias entre hombres y mujeres 448
Pelvis verdadera 449
Vísceras 460
Fascias 481
Peritoneo 481
Nervios 486
Vasos sanguíneos 495
Vasos linfáticos 501

Periné 502
Límites y techo 502
Fosas isquioanales y sus recesos anteriores 504
Triángulo anal 504
Triángulo urogenital 506
Nervios somáticos 513
Nervios viscerales 515
Vasos sanguíneos 516
Venas 516
Vasos linfáticos 519

Anatomía de superficie 520

Anatomía de superficie de la pelvis y el periné 520
Orientación de la pelvis y del periné en la posición anatómica 520
Cómo definir los bordes del periné 520
Identificación de estructuras en el triángulo anal 522
Identificación de estructuras en el triángulo urogenital de la mujer 523
Identificación de estructuras en el triángulo urogenital del hombre 524

Casos clínicos 527

6 Extremidad inferior

Conceptos generales 535

Descripción general 535
Funciones 537
Soporte del peso corporal 537
Locomoción 537
Componentes 539
Huesos y articulaciones 539
Músculos 543
Relación con otras regiones 545
Abdomen 545
Pelvis 545
Periné 545
Puntos fundamentales 545
La inervación proviene de nervios espinales lumbares y sacros 545
Nervios relacionados con el hueso 550
Venas superficiales 550

Anatomía regional 551

Pelvis ósea 551
Porción proximal del fémur 554
Articulación de la cadera 558
Vías a la extremidad inferior 562
Nervios 563
Arterias 566
Venas 568
Vasos linfáticos 570
Fascia profunda y abertura safena 571
Triángulo femoral 572

Región glútea 574
Músculos 574
Nervios 579
Arterias 582
Venas 583
Vasos linfáticos 583

Muslo 583
Huesos 584
Músculos 589
Arterias 600
Venas 603
Nervios 603
Articulación de la rodilla 606
Articulación tibioperonea 616
Fosa poplítea 616

Pierna 618
Huesos 618
Articulaciones 620
Compartimento posterior de la pierna 621
Compartimento lateral de la pierna 628
Compartimento anterior de la pierna 630

Pie 633
Huesos 634
Articulaciones 638
Túnel del tarso, retináculos y disposición de las principales estructuras del tobillo 646
Arcos del pie 648
Aponeurosis plantar 649
Vainas fibrosas de los dedos 649
Capuchones extensores 650

www.medilibros.com

Músculos intrínsecos 650
Arterias 657
Venas 659
Nervios 659

Anatomía de superficie 663
Anatomía de superficie de la extremidad inferior 663
Evitación del nervio ciático 663
Localización de la arteria femoral en el triángulo femoral 664
Identificación de las estructuras situadas alrededor de la rodilla 664
Visualización del contenido de la fosa poplítea 666
Búsqueda del túnel del tarso: la entrada al pie 667
Identificación de los tendones situados alrededor del tobillo y del pie 668
Localización de la arteria dorsal del pie 669
Aproximación a la posición del arco arterial plantar 669
Principales venas superficiales 670
Pulsos 671

Casos clínicos 672

www.medilibros.com

7 Extremidad superior

Conceptos generales 685
Descripción general 685
Funciones 686
Posición de la mano 686
La mano como herramienta mecánica 689
La mano como herramienta sensitiva 689
Componentes 690
Huesos y articulaciones 690
Músculos 692
Relación con otras regiones 693
Cuello 693
Espalda y pared torácica 694
Puntos fundamentales 695
Inervación por los nervios cervicales y torácicos altos 695
Nervios relacionados con el hueso 699
Venas superficiales 700
Orientación del pulgar 701

Anatomía regional 702
Hombro 702
Huesos 702
Articulaciones 705
Músculos 713
Región posterior de la escápula 716
Músculos 717
Puertas de entrada a la región posterior de la escápula 717
Nervios 719
Arterias y venas 719
Axila 721
Entrada de la axila 723
Pared anterior 723
Pared medial 726
Pared lateral 727
Pared posterior 728
Puertas de entrada en la pared posterior 730
Suelo 731
Contenido de la axila 731
Brazo 750
Huesos 751
Músculos 754
Arterias y venas 756
Nervios 760
Articulación del codo 764
Fosa cubital 768
Antebrazo 771
Huesos 773
Articulaciones 774
Compartimento anterior del antebrazo 776
Músculos 776
Arterias y venas 782
Nervios 784
Compartimento posterior del antebrazo 785
Músculos 785
Arterias y venas 791
Nervios 792
Mano 792
Huesos 793
Articulaciones 795
El túnel del carpo y las estructuras de la muñeca 798
Aponeurosis palmar 800
Palmar corto 800
Tabaquera anatómica 800
Vainas fibrosas de los dedos 801
Capuchones extensores 802
Músculos 804
Arterias y venas 810
Nervios 814

Anatomía de superficie 819
Anatomía de superficie de la extremidad superior 819
Referencias óseas y músculos de la región posterior de la escápula 819
Visualización de la axila y localización del contenido y de las estructuras relacionadas 820

Localización de la arteria braquial en el brazo 821
El tendón del tríceps braquial y la posición del nervio radial 822
Fosa cubital (visión anterior) 822
Identificación de los tendones y localización de los principales vasos y nervios de la zona distal del antebrazo 824
Aspecto normal de la mano 825
Posición del retináculo flexor y del ramo recurrente del nervio mediano 826
Función motora de los nervios mediano y cubital en la mano 826
Visualización de la posición de los arcos palmares superficial y profundo 827
Puntos de exploración del pulso periférico 827

Casos clínicos 829

8 Cabeza y cuello

Conceptos generales 837
Descripción general 837
Cabeza 837
Cuello 839
Funciones 841
Protección 841
Contiene los tramos superiores de los aparatos respiratorio y digestivo 841
Comunicación 841
Posición de la cabeza 841
Conecta la porción superior e inferior de los aparatos respiratorio y digestivo 841
Componentes 842
Cráneo 842
Vértebras cervicales 844
Hueso hioides 845
Paladar blando 846
Músculos 846
Relación con otras regiones 847
Tórax 847
Extremidades superiores 847
Aspectos clave 848
Niveles vertebrales CIII/IV y CV/VI 848
La vía aérea en el cuello 849
Nervios craneales 850
Nervios cervicales 851
Separación funcional de los aparatos digestivo y respiratorio 851
Triángulos del cuello 854

Anatomía regional 855
Cráneo 855
Visión anterior 855
Visión lateral 857
Visión posterior 859
Visión superior 860
Visión inferior 860
Cavidad craneal 864
Techo 864
Suelo 865
Meninges 873
Duramadre craneal 873
Aracnoides 876
Piamadre 877
Meninges y espacios meníngeos 877
Encéfalo e irrigación 879
Encéfalo 879
Irrigación cerebral 880
Drenaje venoso 886
Nervios craneales 894
Nervio olfatorio [I] 896
Nervio óptico [II] 896
Nervio oculomotor [III] 897
Nervio troclear [IV] 897
Nervio trigémino [V] 898
Nervio oftálmico [V_1] 898
Nervio maxilar [V_2] 898
Nervio mandibular [V_3] 898
Nervio abducens [VI] 898
Nervio facial [VII] 898
Nervio vestibulococlear [VIII] 899
Nervio glosofaríngeo [IX] 899
Nervio vago [X] 900
Nervio accesorio [XI] 900
Nervio hipogloso [XII] 900
Cara 904
Músculos 904
Glándula parótida 911
Inervación 914
Vasos 916
Cuero cabelludo 922
Capas 922
Inervación 924
Vasos 925
Drenaje linfático 926
Órbita 927
Órbita ósea 927
Párpados 928
Aparato lagrimal 932
Fisuras y agujeros 934
Especializaciones de las fascias 935
Músculos 936
Vasos 941

www.medilibros.com

Inervación 942
Globo ocular 946
Oído 953
Oído externo 954
Oído medio 958
Oído interno 965
Fosas temporal e infratemporal 972
Estructura ósea 973
Articulación temporomandibular 975
Músculo masetero 977
Fosa temporal 978
Fosa infratemporal 981
Fosa pterigopalatina 992
Paredes óseas 993
Vías de acceso 994
Contenidos 994
Cuello 1000
Fascia cervical 1000
Drenaje venoso superficial 1003
Triángulo anterior del cuello 1006
Triángulo posterior del cuello 1023
Raíz del cuello 1030
Faringe 1040
Estructura esquelética 1041
Pared faríngea 1042
Fascia 1045
Espacios en la pared faríngea y estructuras que pasan a través de éstos 1046
Nasofaringe 1046
Orofaringe 1048
Laringofaringe 1048
Amígdalas 1048
Vasos 1049
Nervios 1051
Laringe 1052
Cartílagos laríngeos 1053
Ligamentos extrínsecos 1056
Ligamentos intrínsecos 1057
Articulaciones laríngeas 1058
Cavidad de la laringe 1059
Músculos intrínsecos 1061
Función de la laringe 1064
Vasos 1066
Nervios 1068
Cavidades nasales 1069
Pared lateral 1070
Regiones 1071
Inervación e irrigación sanguínea 1072
Estructura esquelética 1072
Nariz 1074
Senos paranasales 1074
Paredes, suelo y techo 1076
Narinas 1080
Coanas 1081
Vías de entrada 1082
Vasos 1082
Inervación 1085
Cavidad oral 1087
Numerosos nervios inervan la cavidad oral 1088
Estructura esquelética 1088
Paredes: las mejillas 1091
Suelo 1092
Lengua 1095
Glándulas salivales 1102
Techo de la cavidad oral 1105
Hendidura bucal y labios 1113
Istmo de las fauces 1114
Dientes y encías 1114

Anatomía de superficie 1120

Anatomía de superficie de la cabeza y el cuello 1120
Posición anatómica de la cabeza y los elementos principales 1120
Visualización de estructuras en los niveles vertebrales CIII/CIV y CVI 1121
Cómo delimitar los triángulos anterior y posterior del cuello 1122
Cómo localizar el ligamento cricotiroideo 1123
Cómo localizar la glándula tiroides 1124
Estimación de la posición de la arteria meníngea media 1124
Características principales de la cara 1125
El ojo y el aparato lagrimal 1126
Oído externo 1127
Puntos de palpación del pulso 1128

Casos clínicos 1129

www.medilibros.com

Página deliberadamente en blanco

www.medilibros.com

1

El cuerpo

Contenido adicional *online* disponible en www.studentconsult.com

- Biblioteca de imágenes: ilustraciones
- Preguntas cortas

¿Qué es la anatomía? **2**

¿Cómo se puede estudiar la anatomía macroscópica? 2
Términos anatómicos importantes 2

Técnicas de imagen **5**

Técnicas de imagen diagnósticas 5
Medicina nuclear 8
Interpretación de las imágenes **10**
Radiografía simple 10
Tomografía computarizada 10
Resonancia magnética 11
Medicina nuclear 11
La seguridad en la obtención de imágenes **11**

Sistemas corporales **12**

Sistema esquelético **12**
Cartílago 12
Hueso 13
Articulaciones 18
Piel y fascias **24**
Piel 24
Fascias 24
Sistema muscular **25**
Sistema cardiovascular **27**
Sistema linfático **29**
Vasos linfáticos 29
Nódulos linfáticos 30
Troncos y conductos linfáticos 30
Sistema nervioso **31**
Sistema nervioso central 31
Subdivisiones funcionales del SNC 32
Parte somática del sistema nervioso 33
Parte autónoma del sistema nervioso 38
Otros sistemas **48**

Casos clínicos **50**

© 2015. Elsevier España, S.L.U. Reservados todos los derechos

¿Qué es la anatomía?

La anatomía incluye aquellas estructuras que pueden verse macroscópicamente (sin la ayuda de técnicas de aumento) y microscópicamente (con la ayuda de dichas técnicas). Habitualmente, cuando se emplea por sí mismo, el término *anatomía* suele referirse a la anatomía general o macroscópica, es decir, al estudio de aquellas estructuras que pueden verse sin la ayuda del microscopio. La anatomía microscópica, denominada también «histología», es el estudio de las células y los tejidos mediante el uso del microscopio.

La anatomía constituye la base de la práctica de la medicina. De hecho, lleva al médico a la comprensión de la enfermedad del paciente, bien al realizar una exploración física o al utilizar las técnicas más modernas de obtención de imágenes. También resulta importante para dentistas, quiroprácticos, fisioterapeutas y todos los implicados en cualquier forma de tratamiento de pacientes cuyo primer paso sea el análisis de signos clínicos. La capacidad para interpretar una observación clínica correctamente es, por tanto, la consecuencia final de una comprensión anatómica profunda.

La observación y la visualización son las técnicas primarias que debe utilizar el estudiante para aprender anatomía. La anatomía es mucho más que una simple memorización de listas de nombres. Aunque el lenguaje anatómico es importante, la red de información necesaria para visualizar la posición de estructuras físicas en un paciente va mucho más allá de la simple memorización. El conocimiento de los nombres de las diversas ramas de la arteria carótida externa no es igual a la capacidad de visualizar el curso de la arteria lingual desde su origen en el cuello hasta su terminación en la lengua. De forma similar, la comprensión de la organización del paladar blando, de cómo está relacionado con las cavidades oral y nasal, y de cómo se mueve durante la deglución es algo muy diferente a la mera enumeración de los nombres de sus músculos y nervios individuales. La comprensión de la anatomía requiere, pues, una comprensión del contexto en el que es posible recordar la terminología.

¿Cómo se puede estudiar la anatomía macroscópica?

El término *anatomía* procede de la palabra griega *temnein*, que significa «cortar». Claramente, por tanto, el estudio de la anatomía está ligado en su origen a la disección, aunque la disección de cadáveres por estudiantes no parece tender a aumentar, e incluso se ve sustituida en algunos casos por la visualización de material anatómico de demostración (previamente disecado) y de modelos plásticos, o por la utilización de módulos de enseñanza por ordenador y otros medios de ayuda al aprendizaje.

La anatomía se puede estudiar siguiendo una aproximación regional o sistémica:

- Con una **aproximación regional,** se estudia cada *región* del cuerpo por separado y todos los aspectos de dicha región se estudian al mismo tiempo. Por ejemplo, si se va a estudiar el tórax, se examinan todas sus estructuras. Ello incluye la vascularización, los nervios, los huesos, los músculos y todas las estructuras y órganos restantes localizados en la región del cuerpo definida como tórax. Tras estudiar esta región, se estudian las otras regiones del cuerpo (p. ej., el abdomen, la pelvis, el miembro inferior, el miembro superior, la región dorsal y la cabeza y el cuello) de manera similar.
- Por el contrario, en una **aproximación sistémica,** se estudia y se sigue cada *sistema* del cuerpo a través de todo el organismo. Por ejemplo, un estudio del sistema cardiovascular considera el corazón y todos los vasos sanguíneos del cuerpo. Cuando se ha completado, se puede examinar en detalle el sistema nervioso (encéfalo, médula espinal y todos los nervios). Esta aproximación se mantiene para todo el cuerpo hasta que se hayan estudiado todos los sistemas, incluyendo el esquelético, muscular, gastrointestinal, respiratorio, linfático y reticuloendotelial.

Cada una de estas aproximaciones tiene sus ventajas e inconvenientes. La aproximación regional funciona muy bien si el estudio anatómico incluye la disección de cadáveres, pero se queda corta cuando se trata de comprender la continuidad de un sistema entero a través de todo el cuerpo. De manera similar, la aproximación sistemática favorece la comprensión de un sistema completo encuadrado en el conjunto del cuerpo, pero resulta muy difícil de coordinar directamente con la disección de cadáveres o para adquirir un nivel de detalle suficiente.

Términos anatómicos importantes

La posición anatómica

La posición anatómica es la posición de referencia del cuerpo utilizada para describir la localización de estructuras (fig. 1.1). El cuerpo se encuentra en posición anatómica cuando está en bipedestación con los pies juntos, los brazos a los lados y la cara mirando hacia delante. La boca está cerrada y la expresión facial es neutra. El reborde óseo infraorbitario se encuentra en el mismo plano horizontal que la parte superior del orificio auditivo externo y los ojos están abiertos y fijados en un punto distante. Las palmas de las manos se dirigen hacia delante, con los dedos rectos y juntos y con la almohadilla de la base del pulgar girada 90° respecto a las de los restantes dedos. Los dedos gordos de los pies están dirigidos hacia delante.

Planos anatómicos

Tres grupos principales de planos atraviesan el cuerpo en la posición anatómica (fig. 1-1).

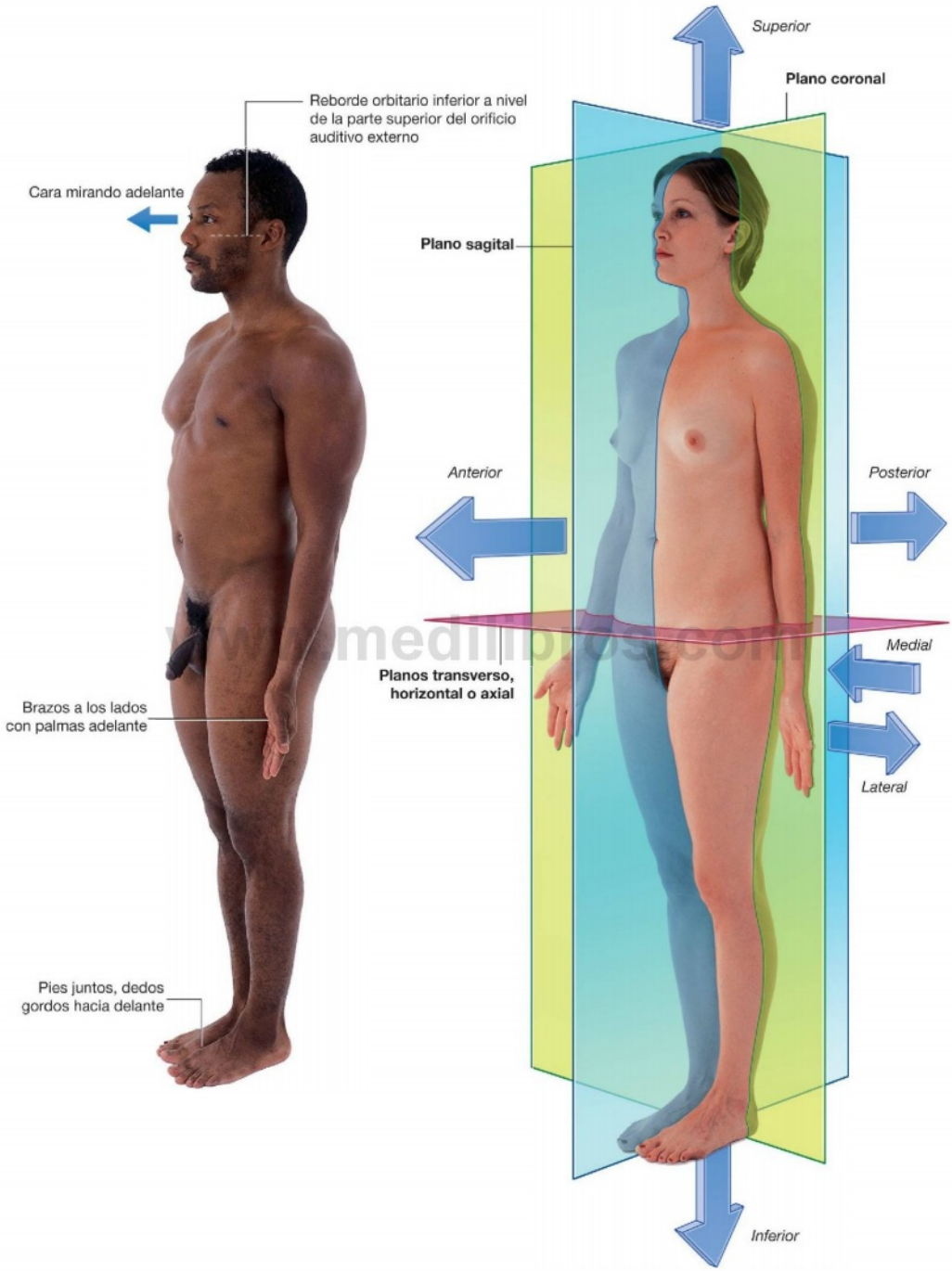

Fig. 1.1 Posición anatómica, planos y términos de localización y orientación.

© Elsevier. Fotocopiar sin autorización es un delito.

- Los **planos coronales** están orientados verticalmente y dividen el cuerpo en las zonas anterior y posterior.
- Los **planos sagitales** también están orientados en vertical, pero son perpendiculares a los planos coronales y dividen el cuerpo en las zonas derecha e izquierda. Al plano que discurre a través del centro del cuerpo dividiéndolo en dos mitades derecha e izquierda iguales se le denomina **plano medio sagital.**
- Los **planos transversales, horizontales** o **axiales** dividen el cuerpo en las zonas superior e inferior.

Términos para describir la localización

Anterior (ventral) y posterior (dorsal), medial y lateral, superior e inferior

Para describir la localización de estructuras en relación al cuerpo en su conjunto o al resto de estructuras se utilizan tres pares de términos principales (fig. 1.1):

- Los términos **anterior** (o **ventral**) y **posterior** (o **dorsal**) describen la posición de estructuras con relación al «frente» y al «dorso» del cuerpo. Por ejemplo, la nariz es una estructura anterior (ventral) mientras que la columna vertebral es una estructura posterior (dorsal). Además, la nariz es anterior respecto a las orejas, y la columna vertebral es posterior al esternón.
- Los términos **medial** y **lateral** describen la posición de estructuras respecto al plano medio sagital y a los lados del cuerpo. Por ejemplo, el pulgar es lateral respecto al meñique. La nariz se encuentra en el plano medio sagital y es medial a los ojos, que a su vez se localizan mediales respecto a las orejas.
- Los términos **superior** e **inferior** describen las estructuras en relación con el eje vertical del cuerpo. Por ejemplo, la cabeza es superior respecto a los hombros y la articulación de la rodilla se encuentra en posición inferior a la de la cadera.

Proximal y distal, craneal y caudal, rostral

Otros términos utilizados para describir posiciones son proximal y distal, craneal y caudal y rostral.

- **Proximal** y **distal** se utilizan en referencia a situaciones más cercanas o más lejanas del origen de una estructura, en particular de los miembros. Por ejemplo, la mano es distal a la articulación del codo. La articulación glenohumeral está proximal a la articulación del codo. También se utilizan estos términos para describir las posiciones relativas de las ramas a lo largo del curso de estructuras lineales, tales como vías aéreas, vasos y nervios. Por ejemplo, las ramas distales surgen más lejos hacia la zona final del sistema, mientras que las ramas proximales aparecen más cerca y hacia el origen del sistema.
- **Craneal** (hacia la cabeza) y **caudal** (hacia la cola) se utilizan en ocasiones en vez de superior e inferior, respectivamente.
- **Rostral** se utiliza, particularmente en la cabeza, para describir la posición de una estructura en referencia a la nariz. Por ejemplo, el cerebro es rostral al rombencéfalo.

Superficial y profundo

Otros dos términos utilizados para describir la posición de estructuras en el cuerpo son **superficial** y **profundo.** Estos términos se utilizan para describir las posiciones relativas de dos estructuras con relación a la superficie del cuerpo. Por ejemplo, el esternón es superficial al corazón y el estómago se encuentra profundo en relación con la pared abdominal.

Superficial y profundo también pueden emplearse de manera absoluta para definir dos grandes regiones del cuerpo. La región superficial es externa a la capa externa de la fascia profunda. Las estructuras profundas están contenidas por esta capa. Algunas estructuras de la región superficial son, por ejemplo, la piel, la fascia superficial y las glándulas mamarias. Entre las estructuras profundas se incluyen la mayoría de los músculos esqueléticos y las vísceras. Las heridas superficiales son externas a la capa externa de la fascia profunda, mientras que las profundas la atraviesan.

www.medilibros.com

Técnicas de imagen

Técnicas de imagen diagnósticas

En 1895, Wilhelm Roentgen utilizó los rayos X de un tubo de rayos catódicos para exponer una placa fotográfica y producir la primera exposición radiográfica de la mano de su mujer. Durante de los últimos 30 años se ha producido una revolución de la obtención de imágenes del cuerpo, la cual ha discurrido paralelamente a los desarrollos en la tecnología informática.

Radiografía simple

Los principios físicos de la generación de rayos X no han cambiado.

Los rayos X son fotones (un tipo de radiación electromagnética) y se generan a partir de un tubo complejo de rayos X, que es un tipo de tubo de rayos catódicos (fig. 1.2). Los rayos X son posteriormente colimados (p. ej., dirigidos a través de obturadores recubiertos de plomo para evitar que se abran en abanico) hacia la zona apropiada, según determine el técnico en radiología. A medida que los rayos X atraviesan el cuerpo van siendo atenuados (reducidos en energía) por los tejidos. Aquellos rayos X que atraviesen todos los tejidos interactúan con la película fotográfica.

En el cuerpo:

- El aire atenúa ligeramente los rayos X.
- La grasa atenúa los rayos X más que el aire, pero menos que el agua.
- El hueso es el que más atenúa los rayos X.

Estas diferencias en atenuación dan lugar a diferencias en el nivel de exposición de la película. Cuando se revela la película fotográfica, el hueso aparece blanco en la placa porque esta región de la película ha sido expuesta a la mínima cantidad de rayos X. El aire aparece negro en la placa porque estas regiones fueron expuestas a la mayor cantidad de rayos X.

Modificaciones de esta técnica de rayos X permiten producir una corriente continua de rayos X en el tubo de rayos y recogerla en una pantalla para conseguir una visualización en tiempo real de estructuras anatómicas en movimiento, estudios baritados, angiografía y fluoroscopia (fig. 1.3).

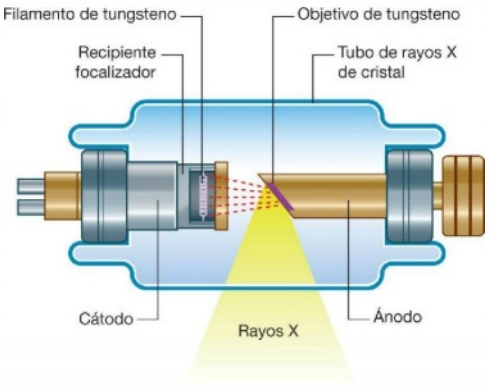

Fig. 1.2 Tubo de rayos catódicos para la producción de rayos X.

Fig. 1.3 Unidad de fluoroscopia.

www.medilibros.com

© Elsevier. Fotocopiar sin autorización es un delito.

Medios de contraste

Para poner de manifiesto estructuras determinadas, como las asas intestinales o arterias, puede resultar necesario rellenar dichas estructuras con un material o sustancia que atenúe los rayos X más de lo que las asas intestinales o las arterias lo hacen normalmente. Resulta, sin embargo, extremadamente importante que estas sustancias no sean tóxicas. El sulfato de bario, una sal insoluble, es un agente no tóxico, de densidad relativamente elevada, que resulta extremadamente útil en la exploración del tracto gastrointestinal. Cuando se ingiere una **suspensión de sulfato de bario,** atenúa los rayos X y puede, por tanto, utilizarse para demostrar la luz intestinal (fig. 1.4). Es frecuente añadir aire a la suspensión de sulfato de bario, bien mediante la ingestión de gránulos «efervescentes» o instilando directamente aire en una cavidad corporal, como en un enema baritado. A esto se le conoce como un estudio de doble contraste (aire/bario).

Para algunos pacientes resulta necesario inyectar medios de contraste directamente en arterias o venas. En este caso, los medios de contraste adecuados son moléculas con base yodada. Se elige el **yodo** porque tiene una masa atómica relativamente alta y por tanto atenúa marcadamente los rayos X, pero además, sobre todo, porque se excreta de forma natural a través del sistema urinario. Los medios de contraste intraarterial e intravenoso son extremadamente seguros y son bien tolerados por la mayoría de los pacientes. Raramente, algunos pacientes sufren una reacción anafiláctica a las inyecciones intraarteriales o intravenosas, de forma que se deben adoptar las precauciones necesarias. Los agentes de contraste intraarterial e intravenoso no sólo ayudan a visualizar las arterias y las venas, sino que al ser excretados a través del sistema urinario, pueden utilizarse para visualizar riñones, uréteres y vejiga en un proceso conocido como **urografía intravenosa.**

Angiografía por sustracción

Durante la angiografía, a menudo resulta difícil apreciar el medio de contraste en los vasos a través de las estructuras óseas suprayacentes. Para superar este inconveniente se ha desarrollado la técnica de la angiografía por sustracción. En ella, en términos sencillos, se obtienen una o dos imágenes antes de la inyección del medio de contraste. Estas imágenes se invierten (de forma que se crea un negativo a partir de una imagen positiva). Tras la inyección del medio de contraste en los vasos se obtiene una nueva serie de imágenes, las cuales demuestran el paso de contraste a través de las arterias hacia las venas y en la circulación. Añadiendo la «imagen negativa precontraste» a las imágenes positivas poscontraste, se eliminan los huesos y las partes blandas con el fin de producir una única imagen con contraste. Antes del advenimiento de las imágenes digitales, ello suponía un auténtico reto; sin embargo, en la actualidad, el uso de la tecnología informática ha hecho que esta técnica sea relativamente simple y de aplicación instantánea (fig. 1.5).

www.medilibros.com

Fig. 1.4 Tránsito de sulfato de bario.

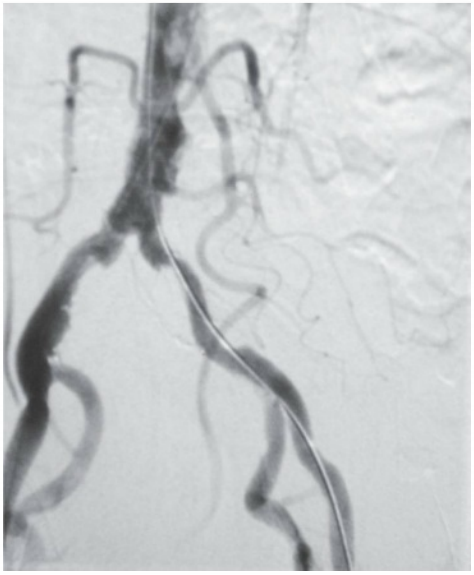

Fig. 1.5 Angiograma por sustracción digital.

Ecografía

La ecografía del cuerpo está ampliamente difundida en todos los aspectos de la medicina.

Los ultrasonidos son ondas sonoras de frecuencia muy elevada (no radiaciones electromagnéticas) generadas por materiales piezoeléctricos que producen una serie de ondas sonoras. Es importante reseñar que el material piezoeléctrico también puede recibir las ondas sonoras que rebotan en los órganos internos. Estas ondas sonoras son entonces interpretadas por un potente ordenador, que genera una imagen en tiempo real en la pantalla.

Ecografía Doppler

Los modernos desarrollos en tecnología ecográfica, incluyendo el tamaño de las sondas y su rango de frecuencia, hacen que actualmente se pueda explorar una amplia diversidad de áreas.

Tradicionalmente, la ecografía se usaba para valorar el abdomen (fig. 1.6) y el feto en mujeres embarazadas. La ecografía se emplea también con profusión en la evaluación de ojos, cuello, partes blandas y sistema musculoesquelético periférico. Modernamente, se han colocado sondas en endoscopios, y los procedimientos como la ecografía endoluminal de esófago, de estómago y de duodeno se han convertido en técnicas de rutina. Por su parte, la ecografía endocavitaria se suele llevar a cabo más habitualmente para valorar el tracto genital en mujeres, utilizando la vía transvaginal o transrectal. En hombres, la ecografía transrectal es el método de imagen de elección para evaluar la próstata en pacientes con sospecha de hipertrofia o neoplasia.

La ecografía Doppler permite la determinación del flujo, de su dirección y de su velocidad en un vaso mediante técnicas ecográficas sencillas. Las ondas sonoras rebotan en estructuras en movimiento y retornan. El grado de variación de la frecuencia determina si el objeto se está alejando o acercando al transductor, y la velocidad a la que ello sucede. Se pueden obtener, por tanto, medidas precisas del flujo sanguíneo y de la velocidad de la sangre, lo que puede indicar posibles puntos de oclusión de los vasos sanguíneos.

Tomografía computarizada

La tomografía computarizada (TC) fue inventada en la década de 1970 por sir Godfrey Hounsfield, a quien se concedió el Premio Nobel de medicina en 1979. Desde su inspirada invención, ha habido muchas generaciones de equipos de TC. Un equipo de TC obtiene una serie de imágenes del cuerpo (cortes) en el plano axial.

El paciente se tumba en una mesa, un tubo de rayos X se hace pasar en torno a su cuerpo (fig. 1.7) y, de este modo, se obtiene una serie de imágenes. Un ordenador lleva a cabo

www.medilibros.com

Fig. 1.6 Exploración ecográfica del abdomen.

Fig. 1.7 Equipo de tomografía computarizada.

© Elsevier. Fotocopiar sin autorización es un delito.

una transformación matemática compleja sobre la multitud de imágenes para producir la imagen final (fig. 1.8).

Resonancia magnética

La resonancia magnética nuclear fue descrita por primera vez en 1946, fecha en la que fue utilizada para determinar la estructura de moléculas complejas. La complejidad de los principios físicos necesarios para obtener este tipo de imágenes trasciende límites del presente texto, si bien es conveniente que el lector conozca cómo se generan y los tipos de imágenes que se ven en la práctica médica cotidiana.

El proceso de resonancia magnética (RM) depende de los protones libres de los núcleos de hidrógeno de las moléculas de agua (H_2O). Dado que el agua está presente en casi todos los tejidos biológicos, el protón de hidrógeno resulta ideal. Los protones que se encuentran en los núcleos de hidrógeno de un paciente podrían considerarse como pequeños imanes, orientados al azar en el espacio. Se coloca al paciente dentro de un campo magnético intenso, con lo que los imanes se alinean. Cuando se lanza un pulso de ondas de radio a través del paciente, los imanes se desvían y, a medida que recuperan su posición de alineación, emiten pequeños pulsos de radio. La intensidad y la frecuencia de los pulsos emitidos y el tiempo que tardan los protones en retornar a su estado preexcitado dan lugar a una señal. Este tipo de señales son analizadas por un potente ordenador, con lo que se crea una imagen (fig. 1.9).

Mediante la alteración de la secuencia de pulsos a la que son sometidos los protones, se pueden evaluar diferentes propiedades de los protones. A estas propiedades se las designa como «ponderación» de la imagen. Mediante la alteración de la secuencia de pulso y de los parámetros de exploración se pueden obtener imágenes ponderadas en T1 (fig. 1.10A) y en T2 (fig. 1.10B). Las diferencias entre estas secuencias de imágenes dan lugar a diferencias en el contraste de la imagen, de forma que se acentúan y optimizan diferentes características tisulares.

Desde el punto de vista clínico:

- La mayoría de las imágenes ponderadas en T1 muestran el líquido negro y la grasa brillante; por ejemplo, dentro del encéfalo, el líquido cefalorraquídeo (LCR) se ve oscuro.
- Las imágenes ponderadas en T2 demuestran alta intensidad de señal del líquido y una señal intermedia de la grasa; por ejemplo, en el cerebro, el LCR aparece blanco.

La RM también puede utilizarse para evaluar el flujo dentro de los vasos y para obtener angiogramas complejos de la circulación periférica y cerebral.

Medicina nuclear

La medicina nuclear incluye la obtención de imágenes mediante utilización de rayos gamma, que son otro tipo de radiación

Fig. 1.8 Corte de tomografía computarizada del abdomen a nivel de la vértebra LII.

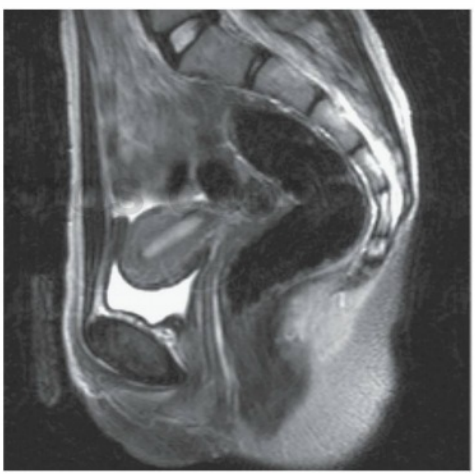

Fig. 1.9 Imagen de RM ponderada en T2 en el plano sagital de las vísceras pélvicas de una mujer.

electromagnética. La diferencia fundamental entre los rayos gamma y los rayos X es que los primeros son producidos dentro del núcleo de un átomo cuando un núcleo inestable se descompone, mientras que los rayos X son producidos por el bombardeo de un átomo con electrones.

Para visualizar un área, el paciente debe recibir un emisor de rayos gamma, el cual debe disponer de ciertas propiedades para resultar útil, incluyendo:

- Una vida media razonable (p. ej., de entre 6 y 24 horas).
- Una radiación gamma fácilmente medible.

A

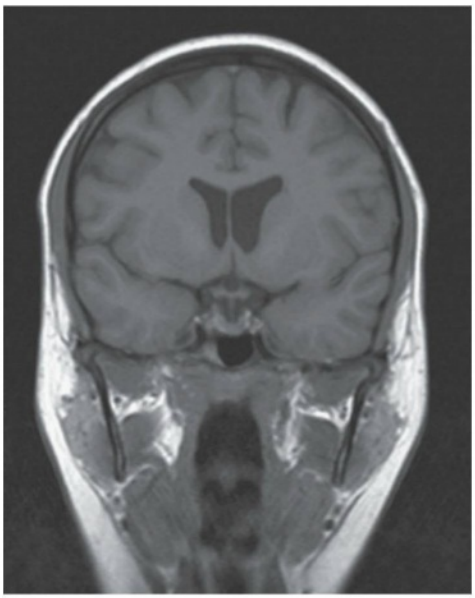

B

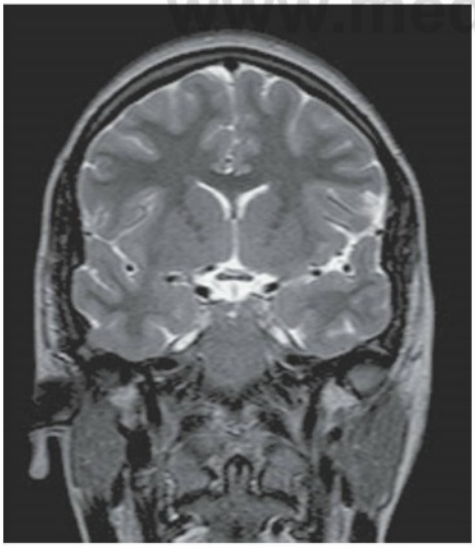

Fig. 1.10 Imágenes de resonancia magnética, ponderadas en T1 **(A)** y en T2 **(B),** del encéfalo en plano coronal.

- Un depósito de energía con una dosis tan baja como sea posible en los tejidos del paciente.

El radionúclido (radioisótopo) más habitualmente utilizado es el tecnecio 99m. Puede inyectarse como sal de tecnecio o combinado con otras moléculas complejas. Por ejemplo, combinando el tecnecio 99m con metilendifosfonato (MDF), se obtiene un radiofármaco. Cuando se inyecta en el cuerpo, este radiofármaco se une específicamente al hueso, lo que permite la evaluación del esqueleto. De manera similar, combinando el tecnecio 99m con otros compuestos se pueden evaluar otras partes del cuerpo, por ejemplo el tracto urinario y el flujo sanguíneo cerebral.

Tras la inyección, y dependiendo de cómo se absorba, distribuya, metabolice y excrete el radiofármaco en el cuerpo, se obtienen imágenes a través de una gammacámara (fig. 1.11).

Tomografía por emisión de positrones

La tomografía por emisión de positrones (PET) es una modalidad de obtención de imágenes proyectada para detectar radionúclidos emisores de positrones. Un positrón es un antielectrón, que es una partícula de antimateria cargada positivamente. Los positrones se emiten por desintegración de radionúclidos ricos en protones. La mayoría de estos radionúclidos se generan en un ciclotrón y tienen una vida media extremadamente corta.

El radionúclido más utilizado en la PET es la fluorodesoxiglucosa (FDG) marcada con flúor 18 (un emisor de positrones). Los tejidos que metabolizan activamente la glucosa captan este compuesto, y la elevada concentración localizada resultante de esta molécula se detecta como «punto caliente» en comparación con la emisión de fondo.

Fig. 1.11 Gammacámara.

© Elsevier. Fotocopiar sin autorización es un delito.

La PET se ha convertido en una importante modalidad de obtención de imágenes para la detección de neoplasias y la evaluación de su tratamiento y recidiva.

INTERPRETACIÓN DE LAS IMÁGENES

Los estudios de imagen son necesarios en la mayoría de especialidades clínicas para diagnosticar cambios patológicos en los tejidos. Resulta fundamental apreciar todo aquello que es normal o anómalo. Para establecer un diagnóstico radiológico, siempre es necesaria una aproximación al modo en el que se obtiene la imagen, a cuáles son las variantes anatómicas y a qué consideraciones técnicas se han de tener en cuenta. Sin comprender la anatomía de la región estudiada no es posible evaluar todo aquello que es anómalo.

Radiografía simple

Las radiografías simples son indudablemente las imágenes más utilizadas en los hospitales y en la práctica clínica en general. Antes de proceder a su interpretación, resulta importante conocer la técnica de obtención de las imágenes y las proyecciones realizadas de modo estándar.

En la mayoría de los casos (exceptuando la radiografía de tórax) el tubo de rayos X está situado a 1 metro de la película de rayos X. El objeto en estudio, por ejemplo la mano o el pie, se coloca sobre la película. Cuando se describe la posición de un sujeto que está siendo radiografiado, la parte más próxima al tubo de rayos X es descrita como «anterior» y la más próxima a la placa como «posterior».

Cuando se ve una radiografía sobre un negatoscopio, el lado derecho del paciente está situado a la izquierda del observador, viéndose, por tanto, en posición anatómica.

Radiografía de tórax

La radiografía de tórax es una de las radiografías simples más frecuentemente solicitadas. La imagen se toma en bipedestación y con el paciente situado posteroanteriormente (radiografía de tórax PA).

En ocasiones, cuando el estado del paciente hace que no pueda mantenerse en bipedestación, las placas se toman en la cama, en posición anteroposterior (AP). Al interpretar estas placas, menos estandarizadas que las radiografías PA, se ha de actuar con precaución.

Siempre es necesario evaluar la calidad de las radiografías simples de tórax. Hay que colocar marcadores en el lado apropiado (en ocasiones los pacientes presentan dextrocardia, lo que puede malinterpretarse si se sitúa mal el marcador). Una radiografía de tórax de buena calidad debe poner de manifiesto los pulmones, el contorno mediastínico, el diafragma, las costillas y las partes blandas periféricas.

Radiografía de abdomen

Las radiografías simples de abdomen se obtienen en posición AP en decúbito supino. En ocasiones, este tipo de placas se obtienen en bipedestación, cuando se sospecha una obstrucción de intestino delgado.

Exploraciones gastrointestinales con contraste

Para opacificar el esófago, estómago, intestino delgado e intestino grueso el paciente debe ingerir un medio de contraste de alta densidad. Como se ha indicado anteriormente (pág. 6), se insufla el intestino con aire (o dióxido de carbono) para obtener estudios con doble contraste. En muchos países, la endoscopia ha sustituido a la obtención de imágenes del tracto gastrointestinal superior, aunque la base del estudio por imagen del intestino delgado continúa siendo el enema de bario con doble contraste. El paciente suele someterse a una preparación del intestino, que incluye utilización de catárticos potentes para vaciarlo de contenido. En el momento de la exploración, se introduce un pequeño tubo por el recto y se inyecta una suspensión de bario en el colon. El paciente es sometido a una serie de giros y vueltas de forma que el contraste se difunda a través de todo el intestino grueso. El contraste se evacua y se introduce aire a través del mismo tubo para insuflar el colon. De este modo, una fina película de bario cubre la mucosa normal, lo que permite la visualización de detalles de la mucosa (v. fig. 1.4).

Estudios urológicos con contraste

La urografía intravenosa es la exploración estándar para la evaluación del tracto urinario. En ella se inyecta un medio de contraste intravenoso y se obtienen imágenes a medida que éste es excretado a través de los riñones. Durante este período se toman una serie de placas, desde una radiografía inmediatamente posterior a la inyección hasta una placa unos 20 minutos después, cuando la vejiga esté llena de medio de contraste.

Esta serie de radiografías pone de manifiesto los riñones, los uréteres y la vejiga, y permite la evaluación del retroperitoneo y de otras estructuras que puedan ejercer presión sobre el tracto urinario.

Tomografía computarizada

El término «tomografía computarizada» se prefiere al de «tomografía computada», aunque ambos términos son utilizados por los médicos.

También resulta importante para el estudiante comprender la presentación de las imágenes. La mayoría de las imágenes se adquieren en el plano axial y se ven de forma que el observador las visualice desde abajo hacia la cabeza (desde los pies de la cama). Ello implica que:

- El lado derecho del paciente se sitúa en la parte izquierda de la imagen.
- El margen superior de la imagen es anterior.

A muchos pacientes se les administra un agente de contraste oral e intravenoso para diferenciar las asas intestinales de otros órganos abdominales y para evaluar la vascularización de las estructuras anatómicas normales. Al administrar contraste intravenoso, cuanto antes se obtengan las imágenes mayor será la probabilidad de que exista realce de las arterias. Cuando se retrase el tiempo entre la inyección y la adquisición

de las imágenes, también se obtendrán una fase venosa y una de equilibrio.

La mayor ventaja de la exploración por TC es su capacidad para extender y reducir la escala de grises, con el fin de visualizar los huesos, las partes blandas y los órganos viscerales. Al cambiar los niveles de la ventana y su centrado, se le da al médico información específica sobre estas estructuras.

Resonancia magnética

No hay duda de que la RM ha revolucionado la comprensión y la interpretación del cerebro y de sus cubiertas. Es más, ha alterado significativamente la práctica de la medicina y la cirugía musculoesqueléticas. Se pueden obtener imágenes en cualquier plano y en la mayoría de las secuencias. Típicamente, las imágenes se ven siguiendo los mismos criterios que las de la TC. También se emplean medios de contraste intravenosos para lograr una mayor resolución de contraste tisular. Los medios de contraste para RM suelen contener sustancias paramagnéticas (p. ej., gadolinio y manganeso).

Medicina nuclear

La mayoría de las imágenes de medicina nuclear corresponden a estudios funcionales. Las imágenes suelen interpretarse directamente en un ordenador y, a partir de ellas, se obtiene una serie de placas representativas para su utilización clínica.

LA SEGURIDAD EN LA OBTENCIÓN DE IMÁGENES

Siempre que se somete a un paciente a rayos X o a un estudio de medicina nuclear, se administra una dosis de radiación (tabla 1-1). Como principio general, se espera que la dosis administrada sea lo más baja que sea razonablemente posible para la obtención de una imagen diagnóstica. Numerosas leyes regulan la cantidad de exposición a la radiación a la que puede ser sometido un paciente en una amplia variedad de procedimientos, y éstos deben ser monitorizados para evitar cualquier exceso o dosis adicional. Siempre que se solicite una radiografía, el médico prescriptor debe valorar su necesidad para la exploración y tener cierto conocimiento de la dosis administrada al paciente con el fin de asegurarse de que los beneficios superen los riesgos.

Técnicas de imagen como la ecografía y la RM resultan ideales, ya que no comportan ningún riesgo significativo para los pacientes. De hecho, la ecografía es la modalidad de elección para la evaluación del feto.

Cualquier dispositivo de obtención de imágenes es caro y, en consecuencia, cuanto más compleja sea la técnica de imagen (p. ej., la RM) más costosa resultará la exploración. Las exploraciones deben llevarse a cabo en función de criterios razonables, y basarse en una historia clínica segura y en la exploración física, para lo cual resulta vital una adecuada comprensión de la anatomía.

Tabla 1.1 Dosis aproximada de exposición a la radiación en orden de magnitud

Exploración	Dosis efectiva típica (mSv)	Duración equivalente de exposición ambiental
Radiografía de tórax	0,02	3 días
Radiografías de abdomen	1,00	6 meses
Urografía intravenosa	2,50	14 meses
Estudio de TC craneal	2,30	1 año
Estudio de TC de abdomen y pelvis	10,00	4,5 años

www.medilibros.com

© Elsevier. Fotocopiar sin autorización es un delito.

Sistemas corporales

SISTEMA ESQUELÉTICO

El esqueleto puede dividirse en dos subgrupos, el esqueleto axial y el apendicular. El primero consta de los huesos del cráneo, la columna vertebral, las costillas y el esternón, mientras que el esqueleto apendicular está formado por los huesos de los miembros superiores e inferiores. (fig. 1.12).

El sistema esquelético está constituido por cartílago y hueso.

Cartílago

El cartílago es una forma avascular de tejido conjuntivo, que consiste en fibras extracelulares alojadas en una matriz que contiene células localizadas en pequeñas cavidades. La cantidad y la clase de fibras extracelulares de la matriz varían dependiendo del tipo de cartílago. En las áreas que soportan peso o en las que tienden a soportar fuerzas de tracción, la cantidad de colágeno es considerablemente mayor y el cartílago es prácticamente inextensible. Por el contrario, en áreas en las que la carga de peso y la tensión son menores, el cartílago contiene fibras elásticas y menos fibras de colágeno. Las funciones del cartílago son las siguientes:

- Soporte de partes blandas.
- Aportación de superficies lisas de deslizamiento para las articulaciones óseas.
- Capacidad de desarrollo y crecimiento de los huesos largos.

Existen tres tipos de cartílago:

- Hialino: el más frecuente; su matriz contiene una cantidad moderada de fibras de colágeno (presente, p. ej., en las superficies articulares de los huesos).
- Elástico: la matriz contiene fibras de colágeno junto con una cantidad importante de fibras elásticas (p. ej., en el oído externo).
- Fibrocartílago: la matriz contiene un número limitado de células y tejido de matriz intercelular entre una sustancial cantidad de fibras de colágeno (p. ej., en los discos intervertebrales).

El cartílago se nutre por difusión y carece de vasos sanguíneos o linfáticos y de nervios.

www.medilibros.com

Fig. 1.12 Esqueleto axial y esqueleto apendicular.

Hueso

El hueso es un tejido conjuntivo vivo y calcificado que forma la mayor parte del esqueleto. Consiste en una matriz calcificada intracelular, que contiene también fibras de colágeno y diversos tipos de células en su matriz. Los huesos funcionan como:

- Estructuras de soporte del cuerpo.
- Protectores de órganos vitales.
- Depósitos de calcio y fósforo.
- Palancas sobre las que actúan los músculos para generar movimiento.
- Reservas de células productoras de sangre.

Hay dos tipos de hueso: el compacto y el esponjoso (trabecular). El hueso compacto es denso y forma la cubierta exterior de todos los huesos rodeando el hueso esponjoso. Éste está formado por espículas de hueso que forman cavidades que contienen células formadoras de sangre (médula ósea). La clasificación de los huesos se establece en función de su forma:

- Los huesos largos son tubulares (p. ej., el húmero en el miembro superior o el fémur en el inferior).
- Los huesos cortos son de forma cuboidal (p. ej., los huesos de la muñeca y el tobillo).
- Los huesos planos constan de dos placas de hueso compacto separadas por hueso esponjoso (p. ej., los huesos del cráneo).
- Los huesos irregulares pueden presentar distintas formas (p. ej., los huesos de la cara).
- Los huesos sesamoideos son los huesos redondos u ovales que se desarrollan en los tendones.

Los huesos presentan vascularización e inervación. Generalmente, una arteria adyacente aporta una arteria nutricia, casi siempre una por hueso, que entra directamente en su cavidad interior e irriga la médula ósea, el hueso esponjoso y las capas internas de hueso compacto. Además, todos los huesos están cubiertos externamente –excepto en el área de la articulación, donde hay cartílago articular– por una membrana de tejido conjuntivo fibroso denominada periostio, que presenta la singular capacidad de formar tejido óseo nuevo. La membrana recibe vasos sanguíneos cuyas ramas irrigan las partes externas del hueso compacto. Un hueso despojado del periostio no puede sobrevivir. Los vasos que irrigan el hueso y el periostio van acompañados de nervios. La mayoría de los nervios que pasan a la cavidad interna con la arteria nutricia son fibras vasomotoras que regulan el flujo sanguíneo. El hueso tiene pocas fibras nerviosas sensitivas. Por otra parte, el periostio es inervado por numerosas fibras nerviosas sensitivas y es muy sensible a cualquier tipo de lesión.

Desde el punto de vista del desarrollo, todos los huesos proceden del mesénquima, bien por osificación intramembranosa, en la que los modelos óseos mesenquimales experimentan una osificación, o bien por osificación endocondral, en las que los modelos cartilaginosos de huesos se forman a partir de mesénquima, experimentando también osificación.

www.medilibros.com

© Elsevier. Fotocopiar sin autorización es un delito.

Conceptos prácticos

Determinación de la edad esquelética

A lo largo de la vida los huesos se desarrollan según un patrón predecible para constituir un esqueleto adulto maduro hacia el fin de la pubertad. En los países occidentales la madurez esquelética tiende a producirse entre los 20 y los 25 años de edad. Sin embargo, ello puede variar en función de criterios geográficos y socioeconómicos. La madurez esquelética se ve también condicionada por factores genéticos y por estados patológicos.

Hasta que se alcanza la edad de madurez esquelética, el crecimiento y el desarrollo óseos siguen una pauta característica, ordenada y predecible, que puede valorarse mediante ecografía, radiografías simples o RM. De forma característica, se suele tomar una radiografía de la mano no dominante (la izquierda en diestros) y se compara con series de radiografías estándar. A partir de esta comparación se establece la edad esquelética (fig. 1.13).

En determinados estados patológicos, como la malnutrición y el hipotiroidismo, la maduración ósea puede ser lenta. Si la edad ósea esquelética se ve retrasada de forma significativa con respecto a la edad real, es a veces necesario establecer un tratamiento.

En individuos sanos, la edad ósea representa con exactitud la edad real del paciente. Ello resulta importante para la determinación de dicha edad real, dato que puede ser significativo en el ámbito medicolegal.

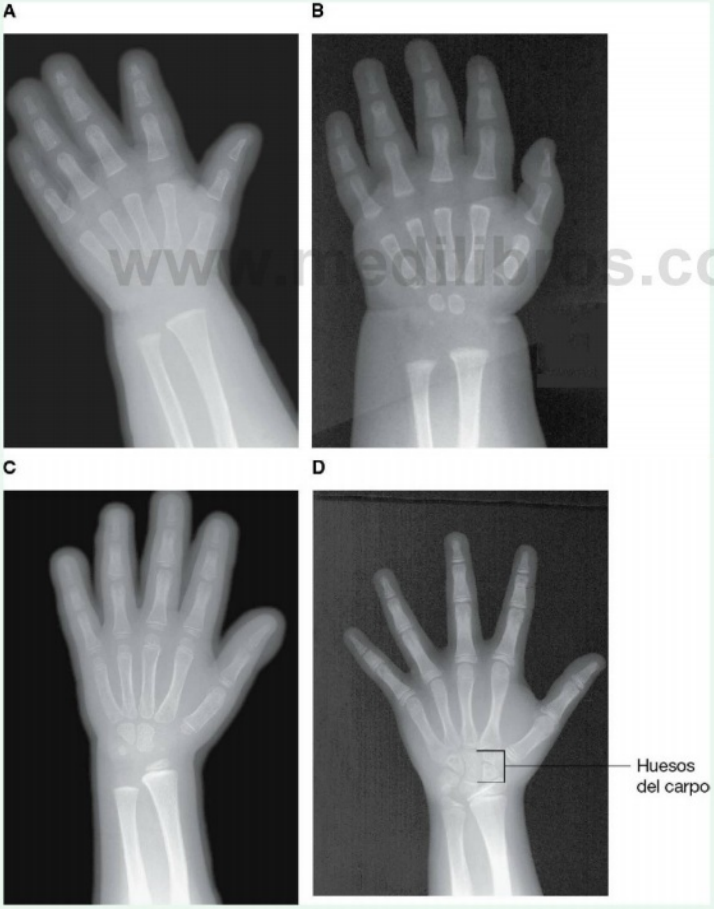

www.medilibros.com

Fig. 1.13 Serie de radiografías de desarrollo que muestra la osificación progresiva de los huesos del carpo (muñeca) desde los 3 **(A)** a los 10 **(D)** años de edad.

Conceptos prácticos

Trasplantes de médula ósea

La médula ósea desempeña una función importante. Hay dos tipos de médula ósea: la médula roja (también llamada tejido mieloide) y la médula amarilla. Los eritrocitos, las plaquetas y la mayoría de los leucocitos se forman a partir de médula roja. En la médula amarilla se elaboran unos pocos leucocitos, aunque lo que predomina en ella son los grandes glóbulos grasos (que le dan su tono amarillento) (fig. 1.14).

Desde el nacimiento la mayor parte de la médula ósea es roja. Sin embargo, a medida que una persona envejece, cada vez más médula roja se convierte en amarilla en los huesos largos y en los planos.

La médula ósea contiene dos tipos de células madre. Las hematopoyéticas hacen que aumente el número de leucocitos, eritrocitos y plaquetas. Las mesenquimatosas se diferencian en estructuras que forman hueso, cartílago y músculo.

Son varias las enfermedades que afectan a la médula ósea, contándose entre ellas infecciones y neoplasias malignas. En pacientes que desarrollan neoplasias en la médula ósea (p. ej., leucemia), es posible obtener células no malignas a partir de la médula ósea del propio paciente o de otra persona. La médula ósea enferma puede ser destruida por quimioterapia o radiación, infundiéndose en ella nuevas células. Este tratamiento es lo que se conoce como trasplante de médula ósea.

Fig. 1.14 Imagen de RM ponderada en T1 en el plano coronal, que muestra la intensidad de señal relativamente elevada devuelta por las cabezas femorales y los cuellos adyacentes, que presentan médula amarilla. En este joven paciente, los cuerpos vertebrales devuelven una señal más oscura intermedia que representa la médula roja. En estas vértebras hay relativamente poca grasa, por lo que el retorno de la señal es más bajo.

www.medilibros.com

© Elsevier. Fotocopiar sin autorización es un delito.

Conceptos prácticos

Fracturas óseas

En el hueso normal, las fracturas se producen como consecuencia de una carga o tensión anómala ante la que el hueso cede. Las fracturas pueden producirse también en huesos de mala calidad (osteoporosis). En este caso, una tensión normal para un hueso sano no es soportada por el hueso enfermo, que se fractura.

En los niños cuyos huesos están en desarrollo pueden producirse fracturas en torno a las placas de crecimiento o en las diáfisis de los huesos. Es característico que estas fracturas de la diáfisis den lugar a una rotura cortical parcial, similar a la que se produce cuando se arranca una rama de un árbol joven. Por ello se denominan fracturas «en tallo verde» (fig. 1.15).

Después de que se haya producido una fractura, la respuesta natural a ésta es la tendencia a la cicatrización. Entre los bordes de la fractura se forma un coágulo de sangre, a partir del cual se desarrollan nuevos vasos. A continuación se constituye una matriz de textura gelatinosa, produciéndose una ulterior migración a ella de células productoras de colágeno. Sobre esta infraestructura de tejido blando, se acumula hidroxiapatita cálcica por acción de los osteoblastos, se van formando cristales insolubles y se va asentando la matriz ósea. A medida que se genera hueso, es posible apreciar la progresiva formación de un callo en torno a la fractura.

El tratamiento de las fracturas requiere una reducción previa de la línea de fractura. Cuando ésta no puede mantenerse con yeso, es necesario proceder a fijación externa con tornillos y varillas de metal.

Fig. 1.15 Radiografía en proyección lateral que muestra fracturas en tallo verde del radio distal y el cúbito distal.

www.medilibros.com

Conceptos prácticos

Necrosis avascular

La necrosis avascular es la muerte celular del hueso, inducida por pérdida de irrigación temporal o permanente en un hueso. Puede registrarse en diversas afecciones médicas, algunas de cuyas etiologías no se conocen con precisión. Una localización característica de la necrosis avascular es la fractura del cuello del fémur en pacientes ancianos. En ellos se produce una pérdida de continuidad del flujo sanguíneo cortical medular, con disminución de la irrigación de las fibras retinaculares. Ello reduce el aporte sanguíneo a la cabeza del fémur, en la que se termina desarrollando necrosis y colapso. En estos pacientes es necesario reemplazar la cabeza femoral por una prótesis (fig. 1.16).

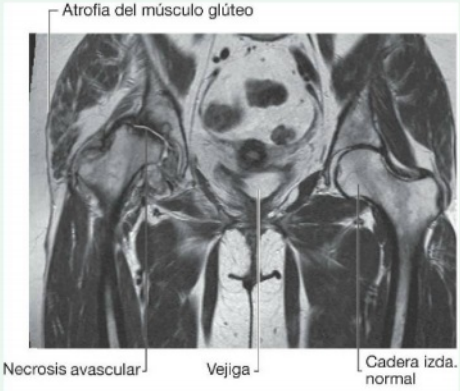

Fig. 1.16 Imagen de RM de las articulaciones de la cadera que muestra pérdida de altura de la cabeza femoral derecha, con esclerosis ósea yuxtaarticular y formación de quiste subcondral secundario a necrosis avascular. Se aprecia también una significativa atrofia de los músculos que dan soporte a la cadera, debido al desuso y al dolor.

Conceptos prácticos

Osteoporosis

La osteoporosis es una enfermedad en la que la densidad mineral ósea se ve reducida de forma significativa. Ello hace que el hueso quede expuesto a un mayor riesgo de fractura. De forma característica, las fracturas osteoporóticas se producen en el cuello del fémur, las vértebras y la muñeca. Aunque la osteoporosis puede presentarse en hombres, en especial de edad avanzada, las pacientes típicas de este tipo de cuadros son las mujeres posmenopáusicas.

Son varios los factores de riesgo que predisponen al desarrollo de osteoporosis. Cabe citar entre ellos dieta inadecuada, uso de esteroides, consumo de tabaco e insuficiencia ovárica prematura. El tratamiento se centra en la corrección de los factores de riesgo, mejorando la dieta y previniendo la pérdida ósea con tratamientos farmacológicos (p. ej., a base de suplementos de vitamina D y calcio; entre los nuevos tratamientos cabe mencionar los fármacos que incrementan la densidad del hueso) (figs. 1.17 y 1.18).

Fig. 1.17 Radiografía de la región lumbar de la columna vertebral en la que se observa una fractura en cuña de la vértebra LI. Esta alteración se registra de forma característica en pacientes con osteoporosis.

Fig. 1.18 Radiografía de la región lumbar de la columna vertebral en la que se observan tres agujas intrapediculares, todas las cuales se han implantado en el centro de los cuerpos vertebrales. El material de alta densidad es cemento radiopaco que se ha inyectado en estado líquido para que después fragüe y se endurezca.

© Elsevier. Fotocopiar sin autorización es un delito.

Conceptos prácticos

Fracturas epifisarias

A medida que el esqueleto se desarrolla, se registran fases de crecimiento intenso, generalmente a los 7 y los 10 años y al final de la pubertad. Estos impulsos de crecimiento se asocian a un aumento de la actividad celular en torno a las placas de crecimiento y la región metafisaria. Tal incremento de actividad hace que las placas de crecimiento y las regiones metafisarias sean más vulnerables a las lesiones, que pueden registrarse por dislocación en torno a una placa de crecimiento o por fractura de ésta. Ocasionalmente, una lesión da lugar a compresión de la placa de crecimiento, destruyendo la región de la placa comprimida, con el consiguiente desarrollo asimétrico de la zona articular correspondiente. Las fracturas de las placas de crecimiento deben tratarse con precaución y adecuadamente, requiriéndose siempre reducción.

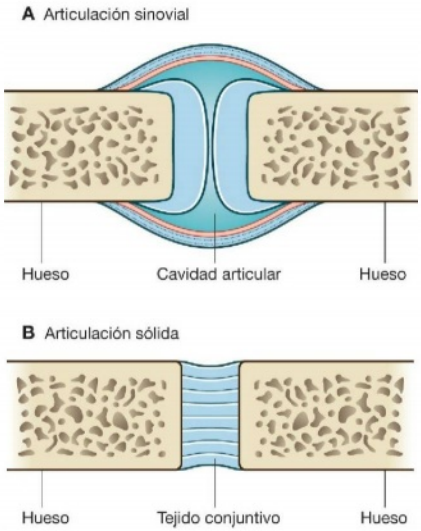

Fig. 1.19 Articulaciones. **A.** Sinovial. **B.** Sólida.

Articulaciones

Los puntos donde dos elementos esqueléticos contactan se denominan articulaciones. Las dos categorías generales de articulaciones son (fig. 1.19):

- Aquellas en las que los elementos esqueléticos quedan separados por una cavidad **(articulaciones sinoviales)**.
- Aquellas en las que no hay cavidad y los componentes se mantienen unidos por tejido conjuntivo **(articulaciones sólidas)**.

Los vasos sanguíneos que irrigan una articulación y los nervios que inervan los músculos que actúan sobre la articulación suelen aportar ramas articulares a esa articulación.

Articulaciones sinoviales

Las articulaciones sinoviales son conexiones entre componentes esqueléticos en las que los elementos implicados se encuentran separados por una estrecha cavidad articular (fig. 1.20). Además de incluir una cavidad articular, estas articulaciones tienen varios rasgos característicos.

En primer lugar, una capa de cartílago, habitualmente **cartílago hialino,** cubre las superficies articulares de los elementos esqueléticos. En otras palabras, las superficies óseas no contactan normalmente entre sí de forma directa. Como consecuencia, cuando se ven estas articulaciones en radiografías normales, un amplio intervalo parece separar los huesos adyacentes, porque el cartílago que cubre las superficies articulares es más transparente a los rayos X que el hueso.

Una segunda característica de las articulaciones sinoviales es la presencia de una **cápsula articular** consistente en una **membrana sinovial interna** y una **membrana fibrosa externa:**

- La **membrana sinovial** se fija a los márgenes de las superficies articulares en la interfase entre el cartílago y el hueso, y envuelve la cavidad articular. La membrana sinovial está altamente vascularizada y produce líquido sinovial, que se acumula en la cavidad articular y proporciona lubricación a las superficies articulares. También aparecen sacos cerrados de membrana sinovial fuera de las articulaciones, donde forman bolsas sinoviales o vainas tendinosas. Las bolsas se interponen a menudo entre estructuras como tendones y hueso, tendones y articulaciones, o piel y hueso, y reducen la fricción de una estructura al moverse sobre otra. Las vainas tendinosas rodean los tendones y también disminuyen la fricción.
- La **membrana fibrosa** está formada por tejido conjuntivo denso y rodea y estabiliza la articulación. Partes de la membrana fibrosa pueden verse engrosadas para formar ligamentos, que estabilizan aún más la articulación. Los ligamentos externos a la cápsula suelen aportar un refuerzo adicional.

Otro rasgo común, pero no universal, de las articulaciones sinoviales es la presencia de estructuras adicionales dentro del área englobada por la cápsula o membrana sinovial, tales como **discos articulares** (habitualmente compuestos de fibrocartílago), **almohadillas grasas** y **tendones.** Los discos articulares absorben las fuerzas de compresión, ajustan los cambios en el contorno de las superficies articulares durante los movimientos y aumentan el rango de movimientos que se pueden producir en las articulaciones. Las almohadillas grasas suelen encontrarse entre la membrana sinovial y la cápsula y entran y salen de estas zonas a medida que el contorno articular cambia durante el movimiento. Las áreas redundantes de

www.medilibros.com

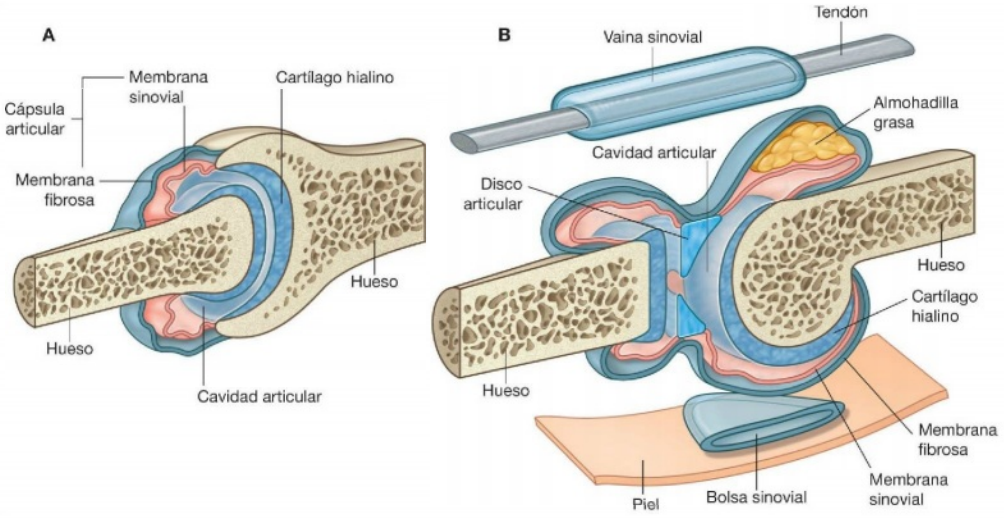

Fig. 1.20 Articulaciones sinoviales. **A.** Características principales de una articulación sinovial. **B.** Estructuras asociadas a las articulaciones sinoviales.

www.medilibros.com

membrana sinovial y de membrana fibrosa permiten mayor movilidad en las articulaciones.

Descripciones de las articulaciones sinoviales en función de la forma y el movimiento

Las articulaciones sinoviales se describen en virtud de su forma y movimiento:

- Según la forma de sus superficies articulares, las articulaciones sinoviales son planas, en bisagra (gínglimos), en pivote, bicondíleas (dos grupos de puntos de contacto), condíleas (elipsoideas), en silla de montar y esféricas (glenoideas).
- Según su movimiento, las articulaciones sinoviales son uniaxiales (movimiento en un plano), biaxiales (movimiento en dos planos) y multiaxiales (movimiento en tres planos).

Las articulaciones en bisagra son uniaxiales mientras que las esféricas y glenoideas son multiaxiales.

© Elsevier. Fotocopiar sin autorización es un delito.

Tipos específicos de articulaciones sinoviales (fig. 1.21)

- Articulaciones planas, que permiten movimientos de deslizamiento cuando un hueso se desplaza sobre la superficie de otro (p. ej., en la articulación acromioclavicular).
- Articulaciones en bisagra, que permiten el desplazamiento en torno a un eje transversal a la articulación; regulan movimientos de flexión y extensión (p. ej., de la articulación del codo [humerocubital])
- Articulaciones en pivote, que permiten el movimiento en torno a un eje que atraviesa en sentido longitudinal la diáfisis del hueso; regula la rotación (p. ej., en la articulación atlantoaxial).
- Articulaciones bicondíleas, que permiten principalmente el movimiento en torno a un eje, con rotación limitada en torno a un segundo eje; formadas por dos cóndilos convexos que se articulan con superficies cóncavas o planas (p. ej., en la rodilla).
- Articulaciones condíleas (elipsoides), que permiten el movimiento en torno a dos ejes que se hallan en ángulo recto uno respecto del otro; regulan movimientos de flexión, extensión, abducción y circunducción (p. ej., en la articulación de la muñeca).
- Articulaciones en silla de montar, que permiten el movimiento en torno a dos ejes que se hallan en ángulo recto uno respecto del otro; las superficies articulares tienen forma de silla de montar; regulan movimientos de flexión, extensión, abducción, aducción y circunducción (p. ej., en la articulación carpometacarpiana del pulgar).
- Articulaciones esféricas (glenoideas), que permiten el movimiento en torno a múltiples ejes; regulan movimientos de flexión, extensión, abducción, aducción, circunducción y rotación (p. ej., en la articulación de la cadera).

Articulaciones sólidas

Las articulaciones sólidas son conexiones entre elementos esqueléticos en las que las superficies adyacentes están unidas entre sí, ya sea por tejido conjuntivo fibroso o por cartílago, habitualmente fibrocartílago (fig. 1.22). Los movimientos en estas articulaciones son más restringidos que en las articulaciones sinoviales.

Las **articulaciones fibrosas** incluyen suturas, gonfosis y sindesmosis:

- Las **suturas** se ven únicamente en el cráneo, donde los huesos adyacentes están unidos por una fina capa de tejido conjuntivo denominado *ligamento sutural.*
- Las **gonfosis** sólo se sitúan entre los dientes y el hueso adyacente; en estas articulaciones, fibras cortas de tejido colágeno en el ligamento periodontal discurren entre la raíz dentaria y la cavidad ósea.
- Las **sindesmosis** son articulaciones en las que dos huesos adyacentes están unidos por un ligamento, por ejemplo, el ligamento amarillo, que conecta las láminas vertebrales adyacentes, o por una membrana interósea, la cual une, por ejemplo, el radio y el cúbito en el antebrazo.

www.medilibros.com

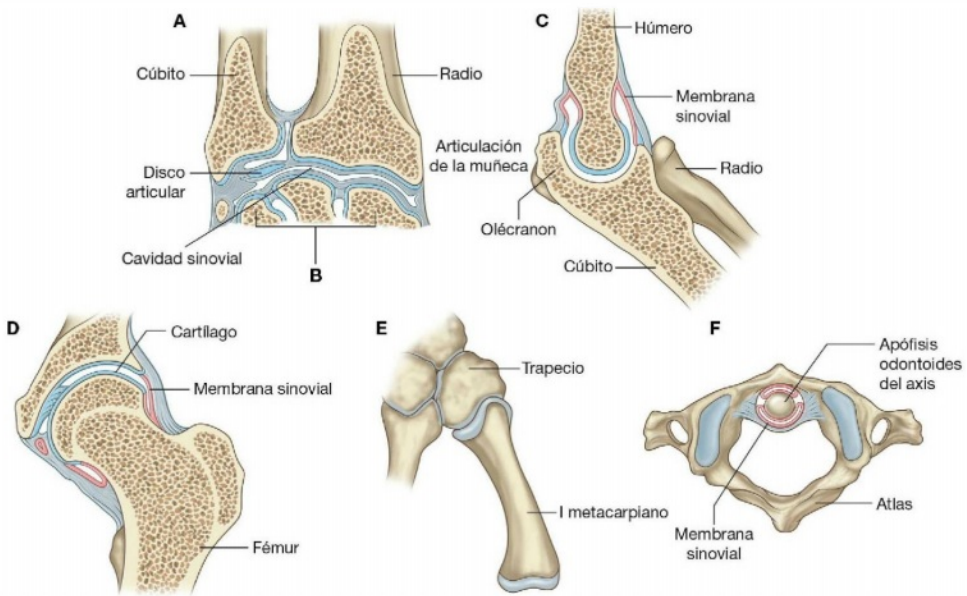

Fig. 1.21 Varios tipos de articulaciones sinoviales. **A.** condilar (muñeca). **B.** Deslizante (intercarpianas). **C.** Bisagra o gínglimo (codo). **D.** Esférica (cadera). **E.** Silla de montar (carpometacarpiana del pulgar). **F.** Pivote (atlantoaxial).

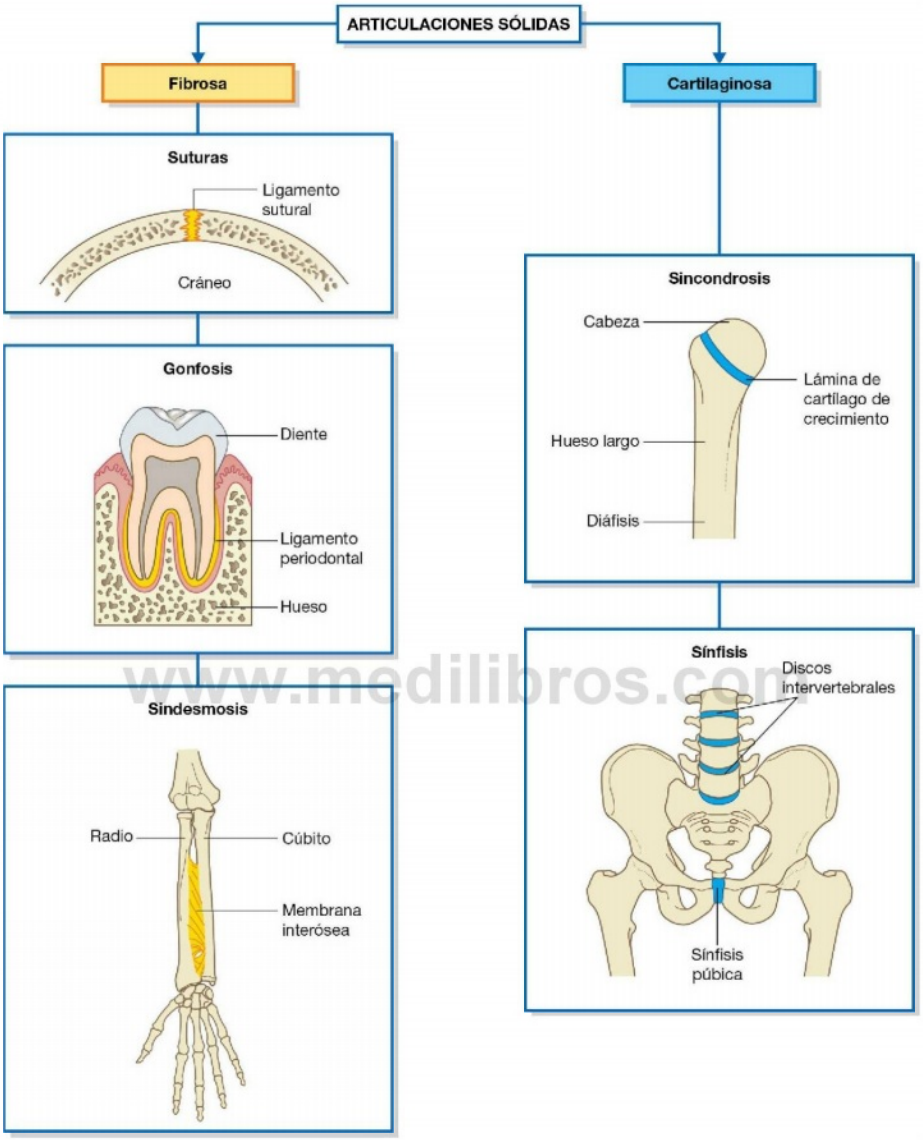

www.medilibros.com

Fig. 1.22 Articulaciones sólidas.

Las **articulaciones cartilaginosas** incluyen las sincondrosis y las sínfisis:

- Las **sincondrosis** aparecen donde dos centros de osificación de un hueso en desarrollo permanecen separados por una capa de cartílago, por ejemplo, el cartílago de crecimiento entre la epífisis y la diáfisis de los huesos largos en crecimiento, estas articulaciones permiten el crecimiento óseo y eventualmente se osifican por completo.
- Las **sínfisis** surgen donde dos huesos separados se interconectan por cartílago, la mayoría de estos tipos de articulaciones aparecen en la línea media e incluyen la sínfisis del pubis entre los dos huesos coxales y los discos intervertebrales entre las vértebras adyacentes.

© Elsevier. Fotocopiar sin autorización es un delito.

Conceptos prácticos

Enfermedad articular degenerativa

La enfermedad articular degenerativa se denomina artrosis. El trastorno se relaciona con el envejecimiento, aunque no es causado por él. Es característico que se registre una disminución del contenido de agua y proteoglucano en el cartílago. Éste se hace más frágil y más susceptible a padecer lesiones mecánicas (fig. 1.23). A medida que el cartílago se va desgastando, el hueso subyacente se va fisurando y se endurece. El líquido sinovial queda en ocasiones introducido de manera forzada en pequeñas grietas que aparecen en la superficie ósea, lo que da lugar a la formación de grandes quistes. Además, se forman nódulos óseos yuxtaarticulares reactivos (osteofitos) (fig. 1.24). A medida que se desarrollan estos procesos, se registra una ligera deformación que altera las fuerzas biomecánicas incidentes sobre la articulación. Ello genera a su vez tensiones anómalas que terminan por desestabilizarla.

En Estados Unidos, la artrosis es responsable de una cuarta parte de las consultas en los centros de asistencia primaria, por lo que se considera un problema ciertamente importante.

La etiología de la artrosis no se conoce con precisión. No obstante, la enfermedad puede ser secundaria a otras patologías articulares, como la artritis reumatoide o las infecciones. La sobreutilización de las articulaciones y las tensiones anómalas, como las que experimentan los deportistas, a menudo aumentan la susceptibilidad a padecer artrosis crónica.

Se dispone de varios tratamientos, como la reducción de peso, los programas de ejercicio adecuados a cada condición, la administración de antiinflamatorios y la sustitución de la articulación afectada (fig. 1.25).

www.medilibros.com

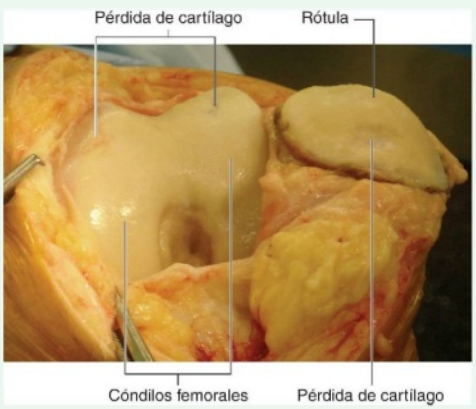

Fig. 1.23 Esta fotografía operatoria muestra las áreas focales de pérdida de cartílago en la rótula y los cóndilos femorales, en la articulación de la rodilla.

Fig. 1.24 La radiografía muestra la pérdida de espacio articular en el compartimento medial y la presencia de pequeñas regiones osteofíticas espinosas en la cara lateral medial de la articulación.

Conceptos prácticos *(cont.)*

Fig. 1.25 Radiografía realizada después de una sustitución de rodilla. En la imagen se observa la posición de la prótesis.

Artroscopia

La artroscopia es una técnica de visualización del interior de una articulación, en la que se utiliza un minitelescopio implantado a través de una pequeña incisión en la piel. La intervención puede realizarse en la mayoría de las articulaciones. No obstante, es más habitual en rodilla, hombro, tobillo y cadera. Las articulaciones del codo y la muñeca también se examinan mediante artroscopia.

La técnica permite al cirujano visualizar la articulación y su contenido. Es especialmente reseñable el hecho de que, en la rodilla, pueden visualizarse con facilidad los meniscos y los ligamentos y que es posible emplear puntos de punción diferenciados e instrumentos específicos para extirpar los meniscos y sustituir los ligamentos cruzados. Las principales ventajas de la artroscopia estriban en que se lleva a cabo mediante incisiones pequeñas, en que favorece la rápida recuperación del paciente y su rápida reincorporación a la actividad normal, y en que se realiza con un anestésico leve o con anestesia regional.

www.medilibros.com

© Elsevier. Fotocopiar sin autorización es un delito.

Conceptos prácticos

Sustitución articular

La sustitución articular se lleva a cabo por diferentes razones. Entre las principales se cuentan la enfermedad articular degenerativa y la destrucción articular. Las articulaciones que han experimentado una degeneración grave o las que no cumplen adecuadamente su función suelen causar dolor, lo que limita considerablemente la vida del enfermo, de modo que personas que por lo demás estarían sanas y saludables ven restringidas de forma notable sus actividades diarias. En algunos pacientes el dolor llega a ser tan intenso que hace que no salgan de casa y que aborden cualquier tipo de actividad con continuas molestias.

En general suelen verse afectadas las articulaciones más grandes, como la cadera, la rodilla o el hombro. Sin embargo, con las actuales tendencias en lo que respecta a materiales y técnicas de sustitución articular, también es posible reemplazar articulaciones pequeñas, como las de los dedos.

Normalmente se suelen sustituir las articulaciones de ambos lados. En la sustitución de cadera es necesario dilatar el acetábulo para implantar una copa metálica o plástica. El componente femoral debe ajustarse con precisión al fémur para cementarlo en la localización idónea (fig. 1.26).

La mayoría de los pacientes obtienen un sustancial beneficio de la sustitución articular y, tras ser sometidos a ella, pueden continuar desarrollando una vida activa.

Fig. 1.26 Radiografía en proyección anteroposterior en la que se observa una pelvis después de una sustitución total de la cadera derecha. Se aprecian significativos cambios degenerativos adicionales en la cadera izquierda, que también debe ser reemplazada.

www.medili

PIEL Y FASCIAS

Piel

La piel es el órgano más extenso del cuerpo. Está formada por la epidermis y la dermis. La primera es la capa celular externa de epitelio escamoso estratificado, que es avascular y varía en grosor. Por su parte, la dermis es un lecho denso de tejido conjuntivo vascular.

La piel funciona como barrera mecánica permeable y como órgano termorregulador. Asimismo, puede iniciar las respuestas inmunes primarias.

Fascias

Las fascias están formadas por tejido conjuntivo con cantidades variables de grasa; sus funciones son separar, dar soporte e interconectar órganos y estructuras, hacer posible el movimiento de una estructura en relación con otra y permitir el tránsito de vasos y nervios de un área a otra. Existen dos categorías generales de fascias: las superficiales y las profundas.

- Las fascias superficiales (subcutáneas) se sitúan justo bajo la dermis de la piel, a la que están fijadas. Están formadas por tejido conjuntivo laxo que suele contener grandes cantidades de grasa. El espesor de las fascias superficiales (tejido subcutáneo) varía de manera considerable, tanto de una a otra área del cuerpo como entre los distintos individuos. Las fascias superficiales permiten el movimiento de la piel sobre áreas más profundas del cuerpo, actúan como medio de conducción de los vasos y nervios que parten de la piel o llegan a ella, y sirven como reserva de energía (en forma de grasa).
- Las fascias profundas suelen constar de tejido conjuntivo denso y organizado. La capa externa de una fascia profunda se inserta en la superficie profunda de una fascia superficial y forma un recubrimiento fibroso sobre la mayoría de las regiones más profundas del cuerpo. Las extensiones hacia el interior de esta capa de la fascia forman tabiques intermusculares que compartimentalizan los distintos grupos de músculos con funciones e inervaciones similares. Otras extensiones rodean músculos aislados y grupos de vasos y nervios, formando una fascia profunda. En proximidad de

algunas articulaciones las fascias se engrosan para formar retináculos. Estos retináculos fasciales mantienen en su lugar los tendones y evitan que se abomben durante los movimiento articulares. Por último, se distingue una capa de fascia profunda que separa la membrana de revestimiento de la cavidad abdominal (el peritoneo parietal) de la fascia que recubre la superficie profunda de los músculos en la pared abdominal (la fascia transversal). A esta capa se la designa como **fascia extraperitoneal**. Una capa de fascia similar situada en el tórax se denomina **fascia endotorácica**.

Conceptos prácticos

La importancia de las fascias

Una fascia es una delgada banda de tejido que rodea músculos, huesos, órganos, nervios y vasos sanguíneos y que, a menudo, se mantiene de forma ininterrumpida como estructura tridimensional entre los tejidos. Proporciona un importante soporte para los tejidos y hace las veces de separadora de estructuras.

Las fascias presentan propiedades dinámicas específicas y pueden ser relativamente elásticas donde es necesario. Contienen pequeños vasos sanguíneos y receptores tisulares y pueden responder a las lesiones como cualquier otro tejido.

Desde el punto de vista clínico, las fascias son muy importantes, ya que en ocasiones limitan la extensión de las infecciones y las patologías malignas. Cuando las infecciones o las neoplasias malignas atraviesan un plano fascial, una extirpación quirúrgica primaria puede requerir una disección más extensa de éste para hacer que el área quede libre de restos del proceso patológico.

Un ejemplo típico de capa fascial es la que cubre al músculo psoas. La infección de un cuerpo intervertebral secundaria a tuberculosis puede pasar lateralmente al músculo psoas. El pus llena entonces el psoas, aunque la extensión de la infección es limitada por la fascia del músculo, que lo rodea y se extiende en sentido inferior hacia la ingle, en dirección al ligamento inguinal.

SISTEMA MUSCULAR

El sistema muscular se suele considerar integrado por uno de los tipos de músculo presentes en el cuerpo, el músculo esquelético. Sin embargo, existen otros dos tipos de tejido muscular en el organismo: el músculo liso y el músculo cardíaco, que son componentes importantes de otros sistemas. Estos tres tipos de músculo se caracterizan por presentar control voluntario o involuntario, por presentar aspecto estriado (a bandas) o liso, y por asociarse a la pared corporal (músculos somáticos) o a órganos y vasos (músculos viscerales).

- El músculo esquelético forma la mayor parte del tejido muscular del cuerpo. Está integrado por haces paralelos de fibras largas y multinucleadas con bandas transversales, es capaz de efectuar potentes contracciones y es inervado por nervios motores somáticos y branquiales. Este músculo se emplea para el desplazamiento de los huesos y otras estructuras, proporciona soporte y da forma al cuerpo. Algunos de los músculos esqueléticos son nombrados en función de su forma (p. ej., el romboides mayor), de sus inserciones (p. ej., el esternohioideo), de su función (p. ej., el músculo flexor largo del pulgar), de su posición (p. ej., el interóseo palmar) o de la orientación de sus fibras (p. ej., el músculo oblicuo externo).
- El músculo cardíaco es estriado y se halla solamente en las paredes del corazón (miocardio) y en algunos de los grandes vasos en proximidad a la localización en la que éstos se unen al órgano cardíaco. Consiste en una red ramificada de células individuales interrelacionadas eléctrica y mecánicamente para actuar como una unidad funcional. Sus contracciones son menos potentes que las del músculo esquelético y es muy resistente a la fatiga. El músculo cardíaco es inervado por nervios motores viscerales.
- El músculo liso (carente de estrías) está formado por fibras alargadas o fusiformes capaces de realizar contracciones lentas y sostenidas. Se halla en las paredes de los vasos sanguíneos (túnica media), asociado a folículos pilosos en la piel, en el globo ocular y en las paredes de diversas estructuras de los sistemas gastrointestinal, respiratorio y genitourinario. El músculo liso es inervado por nervios motores viscerales.

© Elsevier. Fotocopiar sin autorización es un delito.

Conceptos prácticos

Parálisis muscular

La parálisis muscular es la incapacidad para mover un músculo o grupo de músculos específicos y puede relacionarse con otras anomalías neurológicas que incluyan pérdida de sensibilidad. La parálisis se debe a alteraciones cerebrales, de la médula espinal o de los nervios que inervan los músculos. Entre las principales causas del proceso se cuentan el ictus, los traumatismos, la poliomielitis y los factores iatrogénicos.

A largo plazo, la parálisis muscular produce desgaste muscular secundario y atrofia general de la región interesada, como consecuencia de la falta de uso.

Conceptos prácticos

Atrofia muscular

La atrofia muscular es un trastorno degenerativo del músculo. Puede deberse a diversas causas, entre las que se cuentan la lesión nerviosa y el desuso.

Se trata de un problema importante en pacientes que han experimentado períodos prolongados de reposo en cama o de falta de uso de los músculos, que requieren rehabilitación intensiva y ejercicios de desarrollo muscular para mantener la actividad diaria normal.

Conceptos prácticos

Lesiones y distensiones musculares

Las lesiones y distensiones musculares tienden a producirse en grupos de músculos específicos y se suelen relacionar con la realización de ejercicio intenso y brusco y con roturas musculares. Son características de los deportistas.

Los desgarros musculares pueden causar pequeñas lesiones intersticiales o rotura muscular completa (fig. 1.27). Para facilitar el tratamiento y establecer un pronóstico, es importante identificar qué grupos de músculos se ven afectados y el alcance del desgarro, lo que facilita la determinación de la rehabilitación necesaria para recuperar el nivel normal de actividad.

www.medilibros.com

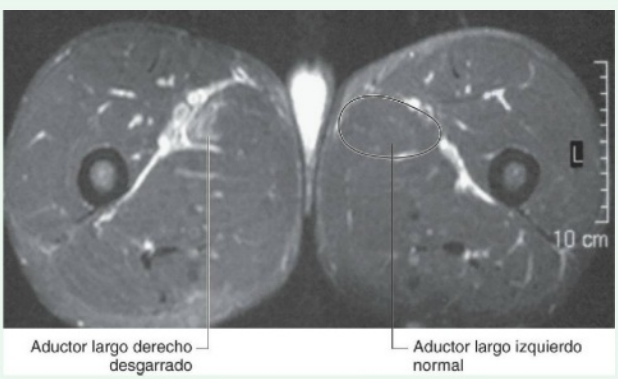

Fig. 1.27 Secuencia axial de recuperación de la inversión, que suprime la grasa y las partes blandas y mantiene una elevada intensidad de señal donde se observa líquido. Se muestra un desgarro en el aductor largo derecho con edema en el músculo y en torno a él.

SISTEMA CARDIOVASCULAR

El sistema cardiovascular está formado por el corazón, que bombea la sangre a todo el cuerpo, y los vasos sanguíneos, que forman una red cerrada de conductos que transportan la sangre. Hay tres tipos de vasos sanguíneos:

- Las arterias, que transportan la sangre desde el corazón.
- Las venas, que conducen la sangre al corazón.
- Los capilares, que conectan las arterias y las venas; son los vasos sanguíneos de menor tamaño y constituyen la localización en la que tiene lugar el intercambio de oxígeno, nutrientes y residuos entre sangre y tejidos.

Las paredes de los vasos sanguíneos del sistema cardiovascular suelen constar de tres capas o túnicas:

- La túnica externa (adventicia) es el estrato más externo de eje tejido conjuntivo.
- La túnica media es la capa de músculo liso intermedio y puede contener cantidades variables de fibras elásticas en las arterias de dimensiones intermedias o grandes.
- La túnica íntima es el revestimiento endotelial interno de los vasos sanguíneos.

Habitualmente, las arterias se diferencian en tres clases, en función de la cantidad variable de músculo liso y fibras elásticas que contribuyen al mayor o menor grosor de la túnica media, del grosor total del vaso y de su función.

- Las arterias elásticas grandes contienen cantidades sustanciales de fibras elásticas en la túnica media, lo que permite su expansión y su estrechamiento durante el ciclo cardíaco normal. Ello ayuda a mantener un flujo constante de sangre durante la diástole. Ejemplos de arterias elásticas grandes son la aorta, el tronco braquiocefálico, la arteria carótida común izquierda, la arteria subclavia izquierda y el tronco pulmonar.
- Las arterias musculares medianas están compuestas por una túnica media que contiene sobre todo fibras musculares lisas. Esta característica les permite regular su diámetro y mantener el control del flujo sanguíneo a diferentes partes del cuerpo. Ejemplos de arterias musculares medias son la mayoría de los vasos denominados arterias, incluidas la femoral, la axilar y la radial.
- Las pequeñas arterias y las arteriolas controlan el llenado de los capilares y contribuyen de forma directa a la presión arterial en el sistema vascular.

Análogamente, las venas se dividen también en tres clases:

- Las venas grandes contienen algo de músculo liso en la túnica media, aunque su capa más gruesa es la túnica externa. Entre las venas grandes cabe citar la vena cava superior, la vena cava inferior y la vena porta.
- Las venas pequeñas y medianas contiene escasas cantidades de músculo liso y en ellas la capa más gruesa es también la túnica externa. Ejemplos de venas pequeñas y medianas son las venas superficiales de los miembros superiores e inferiores y las venas profundas de la pierna y el antebrazo.
- Las vénulas son las venas de menor tamaño y drenan los capilares.

Aunque la estructura general de las venas es similar a la de las arterias, aquéllas presentan una serie de rasgos distintivos.

- Las paredes de las venas, y específicamente la túnica media, son más delgadas.
- El diámetro luminal de las venas es amplio.
- En regiones periféricas hay a menudo venas múltiples (venas concomitantes) estrechamente asociadas a las arterias.
- Con frecuencia las venas presentan válvulas, en especial en vasos periféricos situados a un nivel inferior al del corazón. Suelen ser pares de valvas que facilitan el flujo de sangre al corazón.

Una información más específica sobre el sistema cardiovascular y sobre cómo se relaciona con la circulación de la sangre por todo el cuerpo puede consultarse, en las localizaciones específicas en cada caso, en cada uno de los capítulos siguientes del presente texto.

www.medilibros.com

Conceptos prácticos

Aterosclerosis

La aterosclerosis es una enfermedad que afecta a las arterias. En ella se produce una reacción inflamatoria en las paredes arteriales, con depósito de colesterol y proteínas grasas. Ello puede generar a su vez una calcificación secundaria, con reducción del diámetro de los vasos que dificulta el flujo distal. La placa en sí misma puede constituirse en elemento de atracción de plaquetas que, en ocasiones, se «desprenden» distalmente, formando émbolos. La placa también puede fisurarse, dando lugar a la formación de coágulos que obstruyen el vaso.

La importancia de la aterosclerosis y sus efectos depende del vaso que se vea afectado. Si, por ejemplo, el proceso afecta a la arteria carótida, es posible que se formen pequeños émbolos, generadores de un ictus. En el corazón, la fisuración de la placa da lugar a trombosis aguda de los vasos, potencial causante de un infarto de miocardio (ataque cardíaco). En las piernas, el estrechamiento crónico de los vasos limita la capacidad del paciente para caminar y, en última instancia, puede producir isquemia distal y gangrena de los dedos de los pies.

© Elsevier. Fotocopiar sin autorización es un delito.

Conceptos prácticos

Venas varicosas

Las venas varicosas son venas dilatadas tortuosas que suelen formarse en las piernas, aunque también se desarrollan en las venas superficiales de los brazos y en otras localizaciones.

En personas normales, el movimiento de los músculos de las piernas bombea la sangre venosa al corazón. La sangre también es bombeada desde las venas superficiales, por acción de la capa profunda de la fascia de la pierna, a las venas profundas. Las válvulas en estas venas perforantes pueden resultar dañadas, haciendo que la sangre fluya en dirección contraria. Este aumento del volumen y la presión induce dilatación y tortuosidad de las venas superficiales (fig. 1.28). Además de dar un aspecto desagradable a las piernas, las venas varicosas hacen que la piel se pigmente y se atrofie, generándose una mala respuesta a las lesiones tisulares. En ciertos pacientes, incluso los traumatismos de escasa entidad producen ulceración de la piel, cuyo tratamiento requiere elevación del miembro y aplicación de un vendaje compresivo.

El tratamiento de las venas varicosas depende de su localización, tamaño y gravedad. Las venas varicosas superficiales suelen ser escindidas y arrancadas, de modo que la sangre sólo drene al sistema venoso profundo.

Fig. 1.28 Fotografía que muestra venas varicosas.

www.medili...s.com

Conceptos prácticos

Anastomosis y circulación colateral

Todos los órganos necesitan irrigación por parte de las arterias y drenaje por parte de las venas. En la mayoría de dichos órganos existen diversas formas de perfusión de los tejidos, de modo que, si el vaso principal que irriga o drena el órgano queda bloqueado, una serie de vasos menores (vasos colaterales) continúan manteniendo la irrigación y el drenaje.

En determinadas circunstancias, los órganos son perfundidos por más de un vaso. Tal es el caso de la mano, irrigada por las arterias radial y cubital. La disfunción de una de las dos arterias puede no dar lugar a síntoma alguno de disminución en la perfusión de la mano.

Hay casos en los que la pérdida de una vena causa una significativa colateralización venosa. Algunas de estas venas colaterales suelen presentar una elevada tendencia a la hemorragia. Ello es un problema considerable en pacientes que han padecido trombosis u oclusión venosa portal, en los que el drenaje venoso del intestino elude el paso por el hígado por medio de venas colaterales que llevan de nuevo la sangre a la circulación sistémica.

Las anastomosis vasculares normales asociadas a un órgano son importantes. Algunos órganos, como el duodeno, mantienen una irrigación dual, procedente en este caso de las ramas del tronco celíaco y de las de la arteria mesentérica superior. Si uno de estos vasos resulta dañado, la irrigación del órgano se mantiene. El encéfalo es irrigado por múltiples vasos dominados por las arterias carótidas y las arterias vertebrales. Los vasos del interior del encéfalo son arterias terminales que presentan una escasa circulación colateral. En consecuencia, cualquier posible oclusión en ellos da lugar a lesión cerebral a largo plazo.

SISTEMA LINFÁTICO

Vasos linfáticos

Los vasos linfáticos forman una red extensa y compleja de conductos, que comienza con los capilares linfáticos ciegos «porosos» en los tejidos, convergen y forman varios vasos más anchos, que acaban desembocando en las grandes venas en la raíz del cuello.

Los vasos linfáticos recogen fundamentalmente el líquido perdido en los lechos capilares durante el intercambio de nutrientes y lo devuelven al sistema venoso (fig. 1.29). En el líquido intersticial que drena en los capilares linfáticos hay también patógenos, células del sistema linfoide, productos celulares (como hormonas) y restos celulares.

En el intestino delgado, algunas grasas absorbidas y degradadas por el epitelio intestinal forman gotas de lípidos recubiertas por proteínas **(quilomicrones)**, que son liberadas por las células epiteliales y que entran en el compartimiento intersticial. Los quilomicrones entran en los capilares linfáticos (llamados **lácteos** en el intestino delgado) junto a otros componentes del líquido intersticial y llegan hasta el sistema venoso en el cuello. Por tanto, el sistema linfático es también una ruta principal para el transporte de grasa absorbida en el intestino.

El líquido que circula por la mayoría de los vasos linfáticos es transparente e incoloro, y se conoce como **linfa.** En los vasos linfáticos del intestino delgado, el líquido es opaco y lechoso por la presencia de quilomicrones, y se llama **quilo.**

Los vasos linfáticos están presentes en casi todas las áreas del organismo, excepto en el cerebro y la médula ósea, y en los tejidos avasculares como el cartílago y los epitelios.

La circulación de la linfa por los vasos linfáticos se debe sobre todo a la acción indirecta de las estructuras contiguas, especialmente la contracción de los músculos esqueléticos y el pulso de las arterias. La presencia de válvulas en los vasos mantiene el flujo unidireccionalmente.

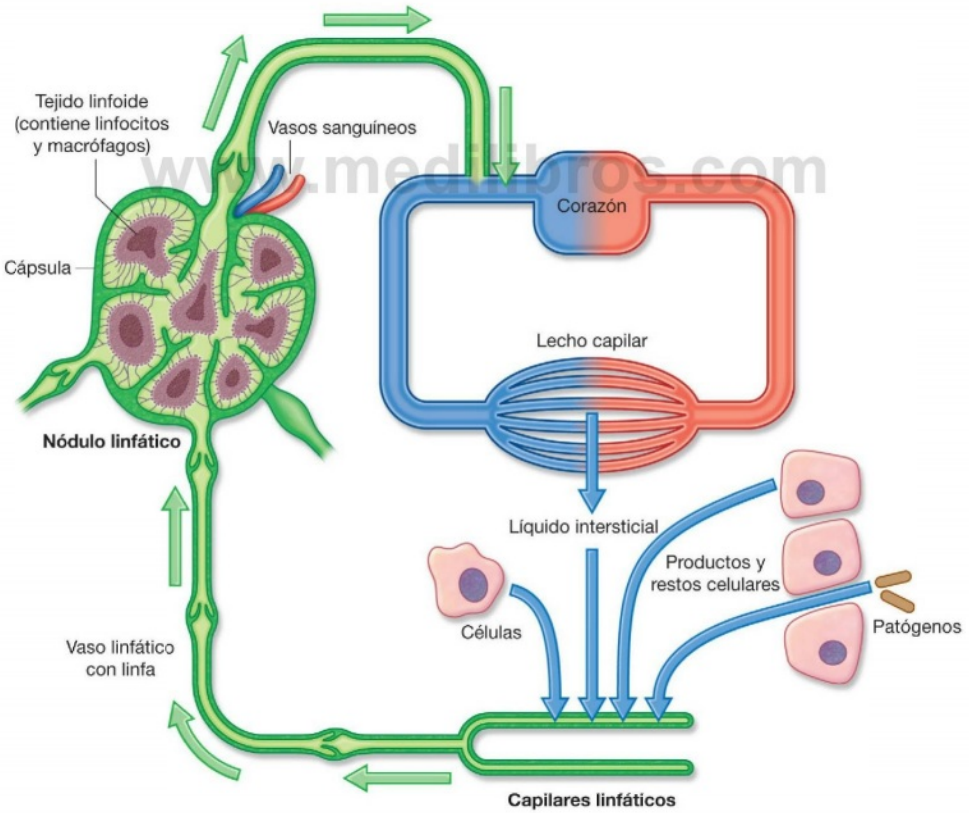

www.medilibros.com

Fig. 1.29 Los vasos linfáticos recogen fundamentalmente el líquido que se pierde en el lecho capilar durante los procesos de intercambio de nutrientes, llevándolo de vuelta a la parte venosa del sistema vascular.

© Elsevier. Fotocopiar sin autorización es un delito.

Nódulos linfáticos

Los nódulos linfáticos son pequeñas estructuras encapsuladas (0,1-2,5 cm de longitud), que interrumpen el curso de los vasos linfáticos y contienen elementos del sistema defensivo del organismo, como linfocitos y macrófagos agrupados. Actúan como filtros especializados que atrapan y fagocitan partículas de la linfa que pasa a través de ellos. También detectan y combaten los antígenos extraños que transporta la linfa (fig. 1.29).

Al ser los nódulos linfáticos filtros eficaces y el flujo a través de ellos lento, las células que metastatizan (migran) desde tumores primarios y entran en los vasos linfáticos, con frecuencia se quedan en los nódulos y proliferan como tumores secundarios. Los nódulos linfáticos que drenan regiones infectadas o con otras formas de enfermedad, pueden aumentar de tamaño o transformarse en «duros» o «sensibles». Estos cambios ayudan al clínico a detectar enfermedades o a seguir su diseminación.

En varias regiones corporales se observan grupos o abundancia de nódulos linfáticos (fig. 1.30). No es sorprendente que los nódulos de muchas de estas regiones drenen la superficie del cuerpo, el aparato digestivo o el respiratorio. Estas tres zonas son lugares de alto riesgo de entrada de patógenos.

Los nódulos linfáticos son abundantes y se pueden palpar en la axila, la ingle y región femoral y el cuello. Los profundos, no palpables, están en la tráquea y los bronquios en el tórax, y en la aorta y sus ramas en el abdomen.

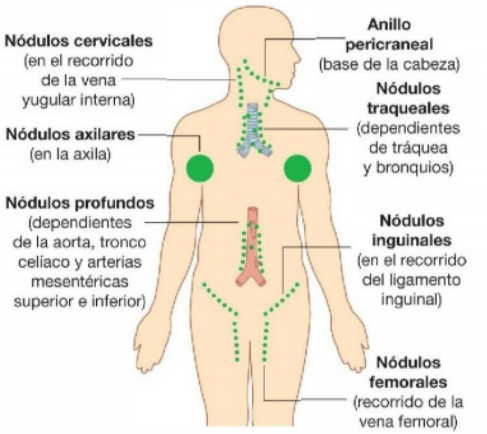

Fig. 1.30 Regiones que presentan nódulos linfáticos en abundancia o agrupados.

Troncos y conductos linfáticos

Todos los vasos linfáticos confluyen para formar troncos o conductos mayores que drenan en el sistema venoso en el lugar donde las venas yugulares internas se unen a las subclavias y forman las venas braquiocefálicas (fig. 1.31):

- La linfa de la parte derecha de la cabeza y el cuello, la extremidad superior derecha, parte derecha del tórax y porción alta y superficial de la pared del abdomen va en vasos linfáticos que desembocan en venas del lado derecho del cuello.
- La linfa del resto de las regiones del cuerpo circula en vasos linfáticos que drenan en venas del lado izquierdo del cuello.

La información referida a la organización del sistema linfático en cada región del cuerpo se analiza en cada uno de los capítulos correspondientes.

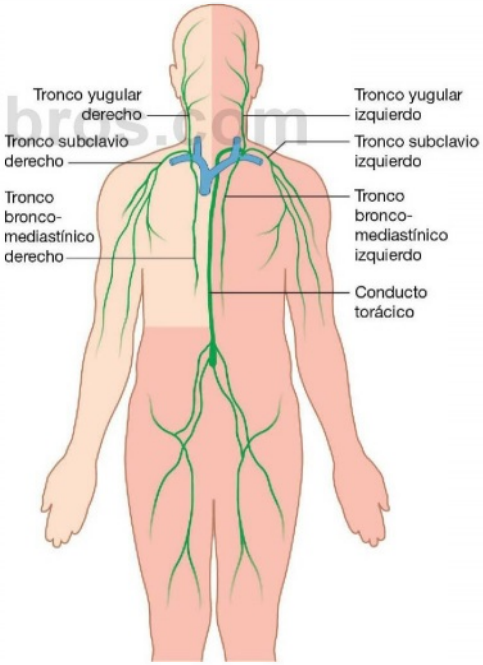

Fig. 1.31 Principales vasos linfáticos que drenan en las grandes venas del cuello.

www.medilibros.com

Conceptos prácticos

Nódulos linfáticos

Los nódulos linfáticos son filtros eficaces que presentan un tejido conjuntivo reticular interno en forma de panal, lleno de linfocitos. Estos linfocitos actúan sobre virus, bacterias y otras células corporales, para destruirlas. Tienden a drenar áreas específicas y, cuando una de estas áreas de drenaje se infecta, entran en actividad. La rápida renovación celular y la producción de mediadores inflamatorios locales pueden hacer que el nódulo aumente de tamaño y se haga sensible al dolor. De modo similar, en pacientes afectados por neoplasias malignas, los vasos linfáticos drenan en ocasiones células que están metastatizando en nódulos. Éstos pueden en este caso hipertrofiarse y deben ser extirpados si se hacen clínicamente sintomáticos.

Los nódulos linfáticos se agrandan de forma difusa en ciertas enfermedades (p. ej., infecciones víricas). En neoplasias malignas primarias de los nódulos linfáticos, como el linfoma (fig. 1.32), se registra hipertrofia de grupos locales de nódulos.

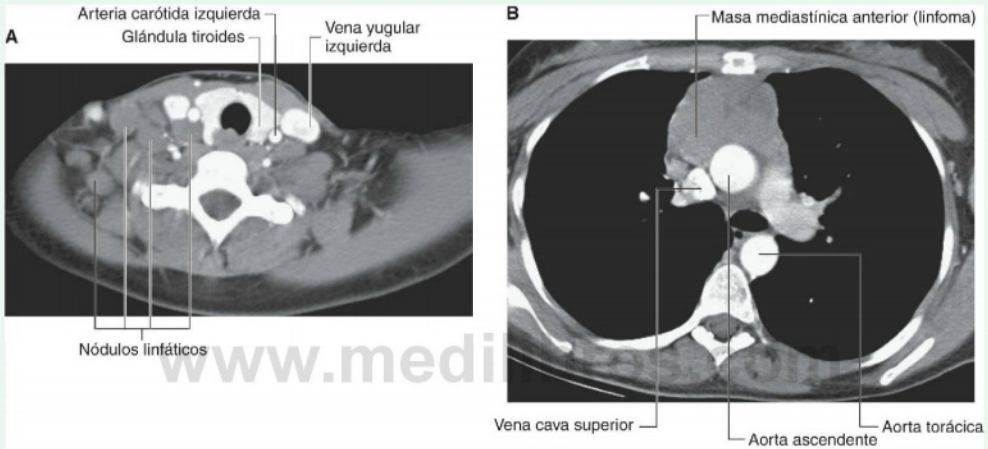

Fig. 1.32 A. Tomografía computarizada con contraste, tomada en el plano axial, en la que se muestran las arterias carótidas comunes y las venas yugulares internas normales, con otros numerosos nódulos no realzados que son nódulos linfáticos de un paciente con linfoma. **B.** Tomografía computarizada con contraste, tomada en el plano axial, que muestra una gran masa mediastínica de tejido blando, correspondiente a un linfoma.

SISTEMA NERVIOSO

El sistema nervioso puede separarse en diferentes partes en razón de su estructura o de su función:

- Estructuralmente, puede dividirse en sistema nervioso central (SNC) y sistema nervioso periférico (SNP) (fig. 1.33).
- Funcionalmente, puede dividirse en partes somática y autónoma.

El SNC está compuesto por el encéfalo y la médula espinal; ambos se desarrollan a partir del tubo neural en el embrión.

El SNP está constituido por todas las estructuras nerviosas externas al SNC que conectan el SNC con el cuerpo. Los elementos de este sistema se desarrollan a partir del crecimiento de células de la cresta neural fuera del SNC. Consta de los nervios espinales y craneales, los nervios y plexos viscerales y el sistema nervioso entérico. La anatomía detallada de un nervio espinal característico se describe en el capítulo 2, en el que también se enumeran los nervios espinales. Los nervios craneales se describen en el capítulo 8. Por su parte, las descripciones detalladas de los plexos nerviosos se incluyen en los capítulos referidos a las regiones específicas en las que dichos plexos se localizan.

Sistema nervioso central

Encéfalo

Las partes del encéfalo son el cerebro, el cerebelo y el tronco del encéfalo. Los hemisferios cerebrales están constituidos de una

© Elsevier. Fotocopiar sin autorización es un delito.

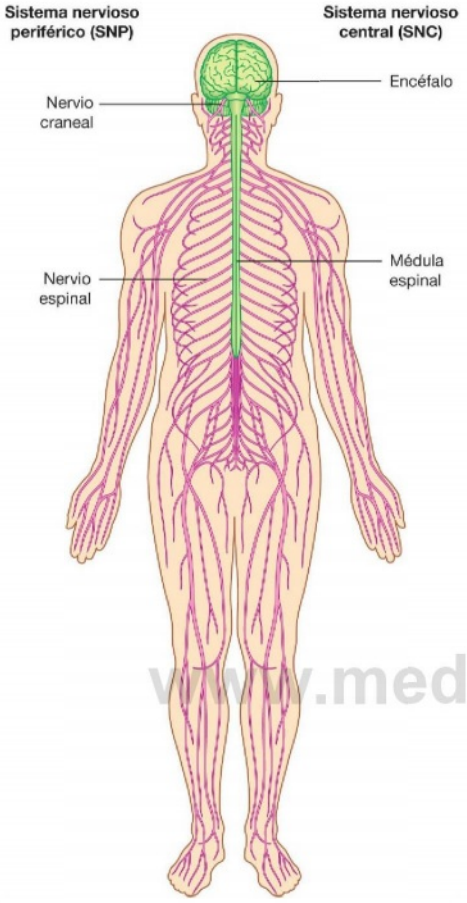

Fig. 1.33 SNC y SNP.

porción externa o **sustancia gris** que contiene los cuerpos celulares, una porción interna o **sustancia blanca** constituida por los axones que forman tractos o vías, y los **ventrículos,** que son espacios ocupados por líquido cefalorraquídeo (LCR).

El cerebelo tiene dos lóbulos laterales y una porción en la línea media. Los componentes del tronco del encéfalo son el mesencéfalo, la protuberancia y el bulbo raquídeo.

Un análisis más detallado del encéfalo se incluye en el capítulo 8.

Médula espinal

La médula espinal es la parte del SNC que ocupa los dos tercios superiores del conducto vertebral. Es de forma aproximadamente cilíndrica y de sección transversal circular u oval, con un conducto central. La médula espinal se analiza más en detalle en el capítulo 2.

Meninges

Las meninges (fig. 1.34) son tres cubiertas de tejido conjuntivo que rodean, protegen y mantienen el encéfalo y la médula espinal dentro de la cavidad craneal y del conducto vertebral, respectivamente:

- La duramadre es la más gruesa y externa de las cubiertas.
- La aracnoides se adhiere a la superficie interna de la duramadre.
- La piamadre se adhiere al encéfalo y a la médula espinal.

Entre la aracnoides y la piamadre se encuentra el espacio subaracnoideo, que contiene LCR.

Un análisis más pormenorizado de las meninges craneales puede consultarse en el capítulo 8, mientras que las meninges espinales son analizadas a fondo en el capítulo 2.

Subdivisiones funcionales del SNC

Funcionalmente, el sistema nervioso puede dividirse en una parte somática y una autónoma.

- La **parte somática** (*soma* es el término griego para designar el cuerpo) inerva las estructuras (piel y la mayoría del músculo esquelético) derivadas de los somitas y está principalmente implicada con la recepción y respuesta a la información del ambiente externo.
- La **parte autónoma o vegetativa** inerva los sistemas orgánicos del cuerpo y otros elementos viscerales, tales como el músculo liso y las glándulas, en las regiones periféricas

www.medilibros.com

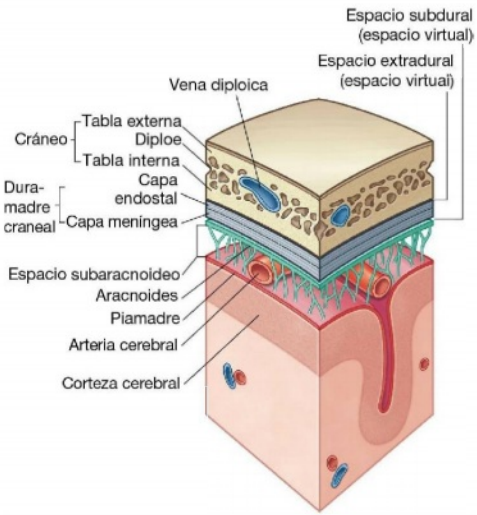

Fig. 1.34 Disposición de las meninges en la cavidad craneal.

del cuerpo. Está implicada principalmente en la detección y respuesta a la información del medio interno.

Parte somática del sistema nervioso

La parte somática del sistema nervioso consta de:

- Nervios que transportan la sensibilidad consciente desde regiones periféricas al SNC.
- Nervios que inervan los músculos voluntarios.

Los nervios somáticos surgen segmentariamente a lo largo del SNC en asociación con los **somitas,** los cuales están también dispuestos segmentariamente a lo largo de cada lado del tubo neural (fig. 1.35). Parte de cada somita (el **dermomiotoma**) da origen al músculo esquelético y a la dermis de la piel. A medida que las células del dermomiotoma se diferencian, migran hacia las áreas posterior (dorsal) y anterior (ventral) del cuerpo en desarrollo:

- Las células que migran anteriormente originan los músculos de los miembros y el tronco **(músculos hipaxiales)** y la dermis asociada.
- Las células que migran posteriormente dan origen a los músculos intrínsecos de la región dorsal del tronco **(músculos epaxiales)** y a la dermis asociada.

Las células nerviosas en desarrollo dentro de las regiones anteriores del tubo neural extienden sus prolongaciones

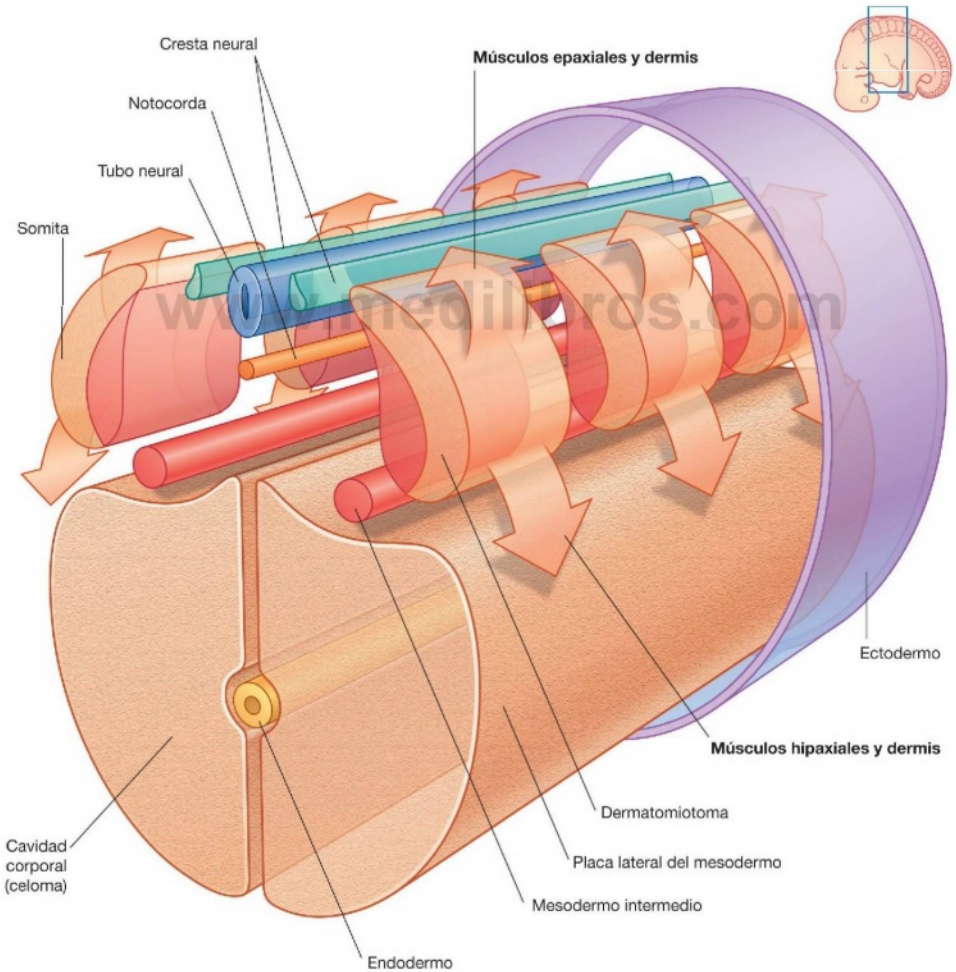

Fig. 1.35 Diferenciación de los somitas en un embrión «tubular».

© Elsevier. Fotocopiar sin autorización es un delito.

periféricamente a las regiones posterior y anterior del dermomiotoma de cada somita en diferenciación.

Simultáneamente, los derivados de las células de la cresta neural (células derivadas de los pliegues neurales durante la formación del tubo neural) se diferencian en neuronas a cada lado del tubo neural y extienden sus prolongaciones tanto medial como lateralmente (fig. 1.36):

- Los procesos mediales entran en la parte posterior del tubo neural.
- Los procesos laterales penetran en las regiones en diferenciación del dermomiotoma adyacente.

Las neuronas que se desarrollan a partir de células dentro de la médula espinal son **motoneuronas** y aquellas que se desarrollan a partir de células de la cresta neural son **neuronas sensitivas.**

Las fibras sensitivas somáticas y las fibras motoras somáticas que se encuentran organizadas segmentariamente a lo largo del espacio del tubo neural se convierten en partes de todos los nervios espinales y de algunos nervios craneales.

Las familias de cuerpos celulares de los nervios sensitivos derivados de células de la cresta neural y localizados fuera del SNC forman los ganglios sensitivos.

Generalmente, toda la información sensitiva viaja a través de la parte posterior de la médula espinal, y todas las fibras motoras salen anteriormente.

Las **neuronas sensitivas somáticas** trasladan información de la periferia al SNC y también son denominadas **aferentes sensitivas somáticas** o **aferentes somáticas generales (ASG).** Las modalidades transportadas por estos nervios incluyen temperatura, dolor, tacto y propiocepción. La propiocepción es el sentido de determinar la posición y el movimiento del sistema musculoesquelético detectado por receptores especiales situados en músculos y tendones.

Las **fibras motoras somáticas** transportan información desde el SNC a los músculos esqueléticos y también son denominadas **eferentes motoras somáticas** o **eferentes somáticas generales (ESG).** Como las fibras sensitivas somáticas que vienen de la periferia, las fibras somáticas motoras pueden ser muy largas. Se extienden desde los cuerpos celulares en la médula espinal hasta las células musculares a las que inervan.

Dermatomas

Como las células de un somita determinado se desarrollan hacia la dermis de la piel en una localización concreta, las fibras sensitivas somáticas asociadas originalmente con ese somita entran en la región posterior de la médula espinal a un nivel

www.medilibros.com

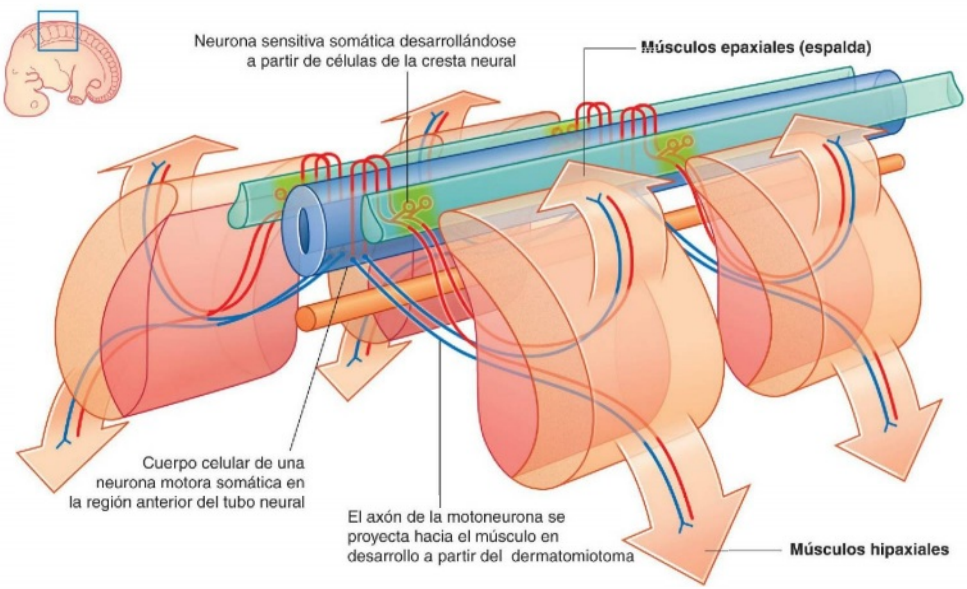

Fig. 1.36 Neuronas motoras y sensitivas somáticas. Las líneas azules indican los nervios motores y las líneas rojas indican los nervios sensitivos.

determinado y se convierten en parte de un nervio espinal determinado (fig. 1.37). Cada nervio espinal lleva, por tanto, información sensitiva somática de un área específica de la piel en la superficie del cuerpo. Un **dermatoma** es aquella área de la piel dependiente de un nivel único de la médula espinal, o, en un lado, de un único nervio raquídeo.

Existe superposición en la distribución de los dermatomas, pero habitualmente una determinada región dentro de cada dermatoma puede identificarse como el área dependiente de un nivel medular único. Se puede utilizar una prueba táctil en estas zonas autónomas en un paciente consciente para localizar lesiones de un nervio espinal determinado o de un nivel concreto de la médula espinal.

Miotomas

Los nervios motores somáticos que se encontraban originariamente asociados con un somita determinado salen de la región anterior de la médula espinal y, conjuntamente con los nervios sensitivos del mismo nivel, se convierten en parte de un nervio raquídeo. Por tanto, cada nervio espinal lleva fibras motoras somáticas a los músculos que se desarrollaron originalmente a partir del somita relacionado. Un **miotoma** es aquella porción de músculo esquelético inervado por un nivel medular espinal único o, en un lado, por un solo nervio espinal.

Los miotomas son generalmente más difíciles de valorar que los dermatomas, porque cada músculo esquelético del cuerpo

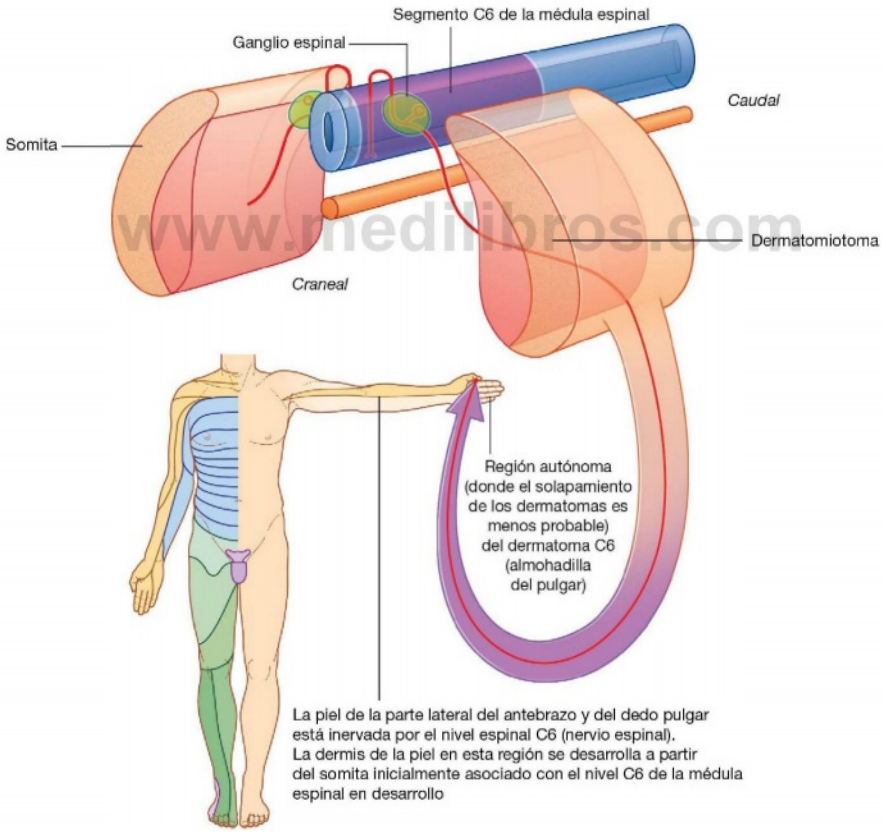

www.medilibros.com

Fig. 1.37 Dermatomas.

© Elsevier. Fotocopiar sin autorización es un delito.

suele estar inervado por nervios derivados de más de un nivel medular espinal (fig. 1.38).

El análisis de los movimientos en articulaciones sucesivas puede ayudar a localizar lesiones en nervios específicos o en un nivel de la médula espinal determinado. Por ejemplo:

- Los músculos que mueven la articulación del hombro están inervados principalmente por nervios raquídeos de los niveles medulares espinales C5 y C6.
- Los músculos que mueven el codo están inervados principalmente por nervios espinales de los niveles medulares C6 y C7.
- Los músculos de la mano están inervados principalmente por nervios raquídeos de los niveles medulares C8 y T1.

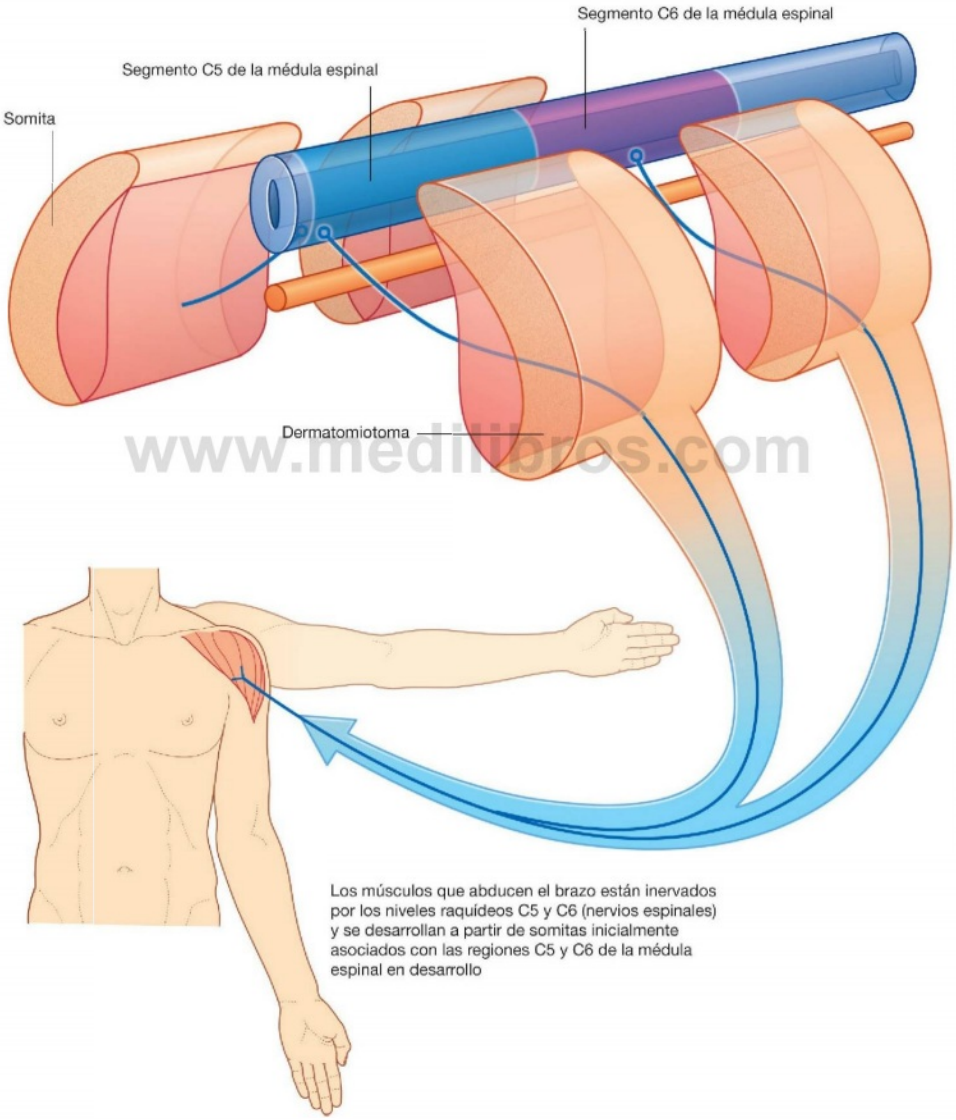

www.medilibros.com

Fig. 1.38 Miotomas.

Conceptos prácticos

Dermatomas y miotomas

El conocimiento de los dermatomas y miotomas es esencial para realizar una exploración neurológica. El típico mapa de los dermatomas se muestra en la figura 1.39.

Clínicamente, un dermatoma es un área de la piel dependiente de un único nervio o nivel de la médula espinal. Por su parte, un miotoma es una región de musculatura esquelética inervada por un único nervio o nivel medular espinal. La mayoría de los músculos individuales del cuerpo son inervados por más de un nivel medular, de forma que la evaluación de los miotomas suele efectuarse comprobando los movimientos de articulaciones o grupos musculares.

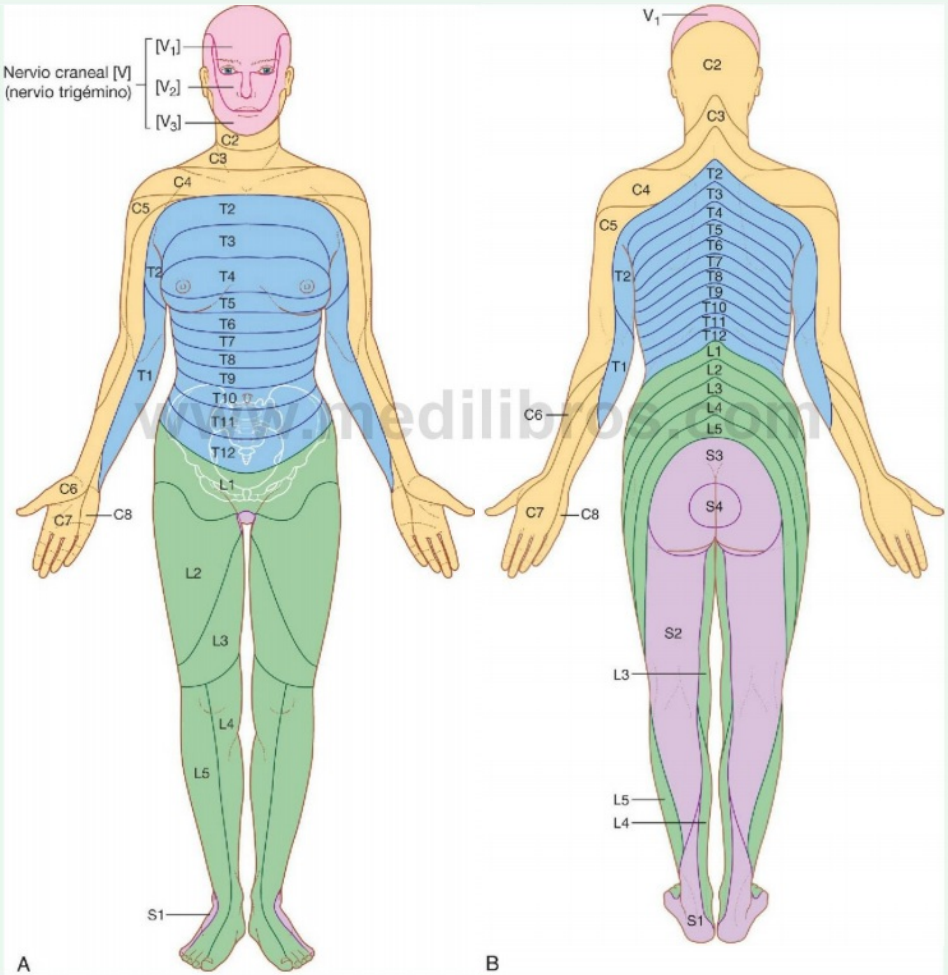

Fig. 1.39 Dermatomas. **A.** Vista anterior. **B.** Vista posterior.

© Elsevier. Fotocopiar sin autorización es un delito.

Parte autónoma del sistema nervioso

La parte autónoma del sistema nervioso, como la parte somática, consta de los componentes motor y sensitivo:

- Los nervios sensitivos reflejan los cambios en las vísceras.
- Los nervios motores inervan principalmente el músculo liso, el músculo cardíaco y las glándulas.

Al componente motor visceral se le conoce habitualmente como la **división autónoma del SNP** y está subdividido en las partes **simpática** y **parasimpática.**

Como la parte somática del sistema nervioso, la parte autónoma está organizada segmentariamente y se desarrolla de forma paralela (fig. 1.40).

Las **neuronas sensitivas viscerales** que se originan de las células de la cresta neural envían prolongaciones medialmente hacia el tubo neural adyacente y lateralmente a regiones asociadas con el cuerpo en desarrollo. Estas neuronas sensitivas y sus procesos, conocidos como **fibras aferentes viscerales generales (AVG),** están relacionadas fundamentalmente con la quimiorrecepción, la mecanorrecepción y los receptores del estiramiento.

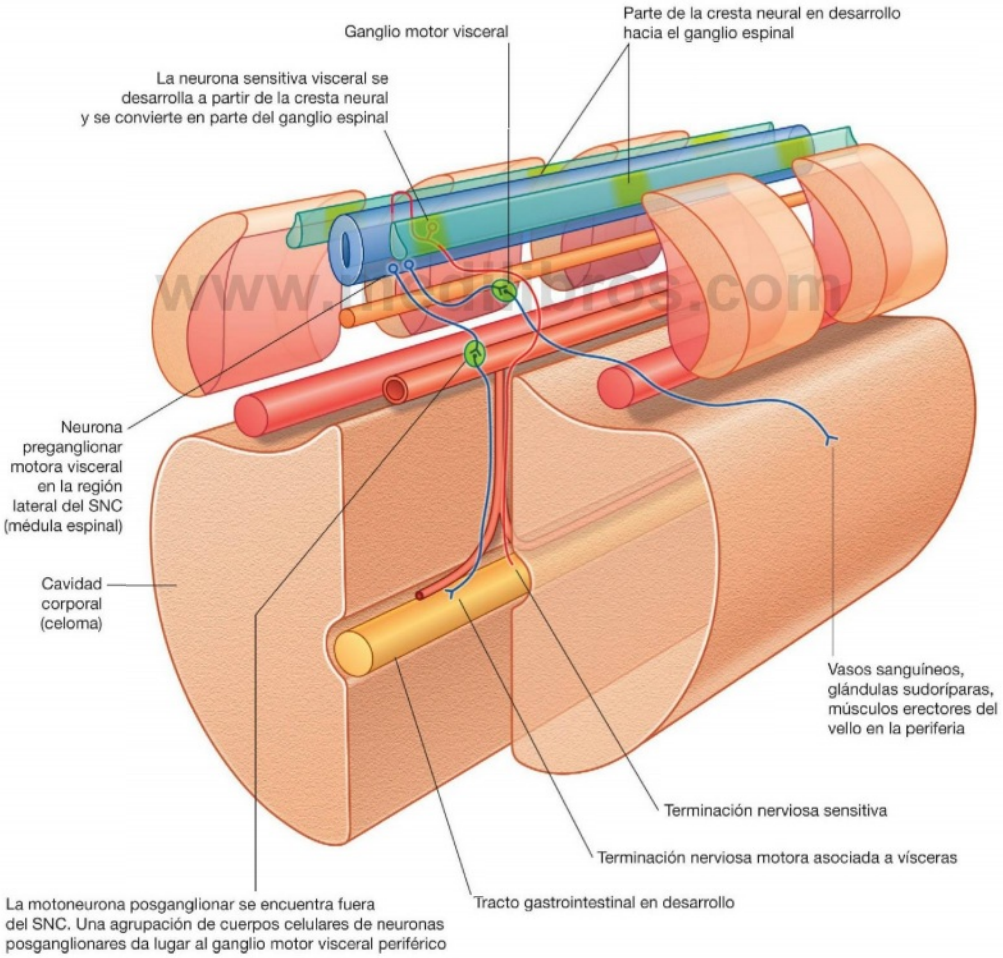

Fig. 1.40 Desarrollo de la parte autónoma del sistema nervioso.

Las **neuronas motoras viscerales** que se forman a partir de células en las regiones laterales del tubo neural envían prolongaciones externas a la parte anterior del tubo. A diferencia de la parte somática, estos procesos, que contienen **fibras eferentes viscerales generales (EVG),** sinapsan con otras células, habitualmente otras motoneuronas viscerales, las cuales se desarrollan fuera del SNC a partir de células de la cresta neural que migran desde sus posiciones originales próximas al tubo neural en desarrollo.

Las neuronas motoras viscerales localizadas en la médula espinal se conocen como neuronas motoras preganglionares y sus axones son denominados **fibras preganglionares;** las neuronas motoras viscerales localizadas fuera del SNC son conocidas como neuronas motoras posganglionares y sus axones son llamados **fibras posganglionares.**

Los cuerpos celulares de las neuronas motoras viscerales fuera del SNC se asocian a menudo entre sí en una masa concreta denominada **ganglio.**

Las fibras motoras y sensitivas viscerales entran y salen del SNC con sus equivalentes somáticos (fig. 1.41). Las fibras preganglionares de las neuronas motoras viscerales salen de la médula espinal en las raíces anteriores, conjuntamente con fibras de las neuronas motoras somáticas.

Las fibras posganglionares que viajan a elementos viscerales en la periferia se encuentran en los ramos posterior y anterior de los nervios raquídeos.

Las fibras motoras y sensitivas viscerales que viajan a, o desde, las vísceras forman las llamadas ramas viscerales que están separadas de las ramas somáticas. Estos nervios generalmente forman plexos a partir de los cuales surgen ramas hacia las vísceras.

Las fibras motoras y sensitivas viscerales no entran y salen del SNC en todos los niveles (fig. 1.42):

- En la región craneal hay componentes viscerales asociados con cuatro de los doce nervios craneales (NC III, VII, IX y X).
- En la médula espinal, los componentes viscerales se asocian principalmente con los niveles medulares espinales T1 a L2 y S2 a S4.

Los componentes motores viscerales asociados con los niveles espinales T1 a L2 son llamados **simpáticos**. Aquellos componentes viscerales motores en las regiones craneal y sacra, a ambos lados de la región simpática, son denominados **parasimpáticos:**

- El sistema simpático inerva estructuras en las regiones periféricas del cuerpo y de las vísceras.
- El sistema parasimpático está más restringido a la inervación únicamente de las vísceras.

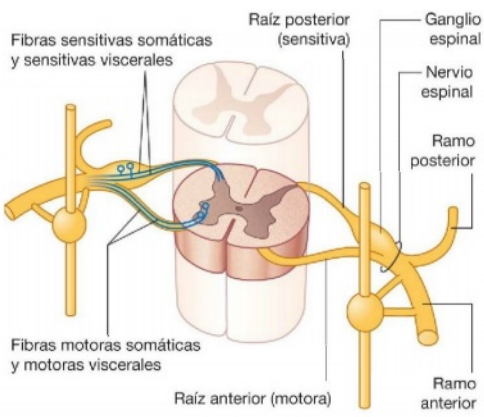

Fig. 1.41 Anatomía básica de un nervio espinal (raquídeo) torácico.

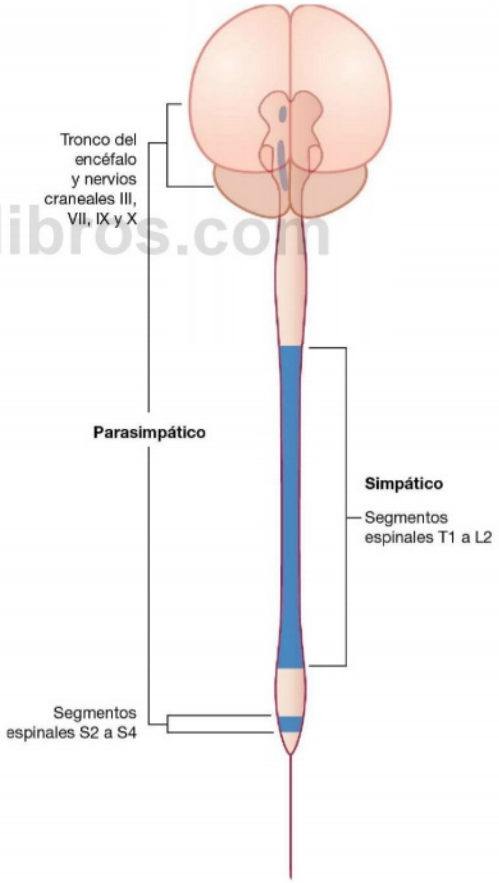

Fig. 1.42 Partes del SNC asociadas a componentes motores viscerales.

© Elsevier. Fotocopiar sin autorización es un delito.

Sistema simpático

La parte simpática de la división autónoma del SNP abandona las regiones toracolumbares de la médula espinal con los componentes somáticos de los nervios espinales T1 a L2 (fig. 1.43). A cada lado, un tronco simpático paravertebral se extiende desde la base del cráneo hasta el límite inferior de la columna vertebral, donde los dos troncos convergen anteriormente al cóccix en el ganglio impar. Cada tronco está unido a los ramos anteriores de los nervios espinales y se convierte en la ruta a través de la cual el simpático se distribuye a la periferia y a todas las vísceras.

Las fibras preganglionares motoras viscerales abandonan la parte de la médula espinal entre T1 y L2 en las raíces anteriores. Las fibras entran entonces en los nervios espinales, pasan a

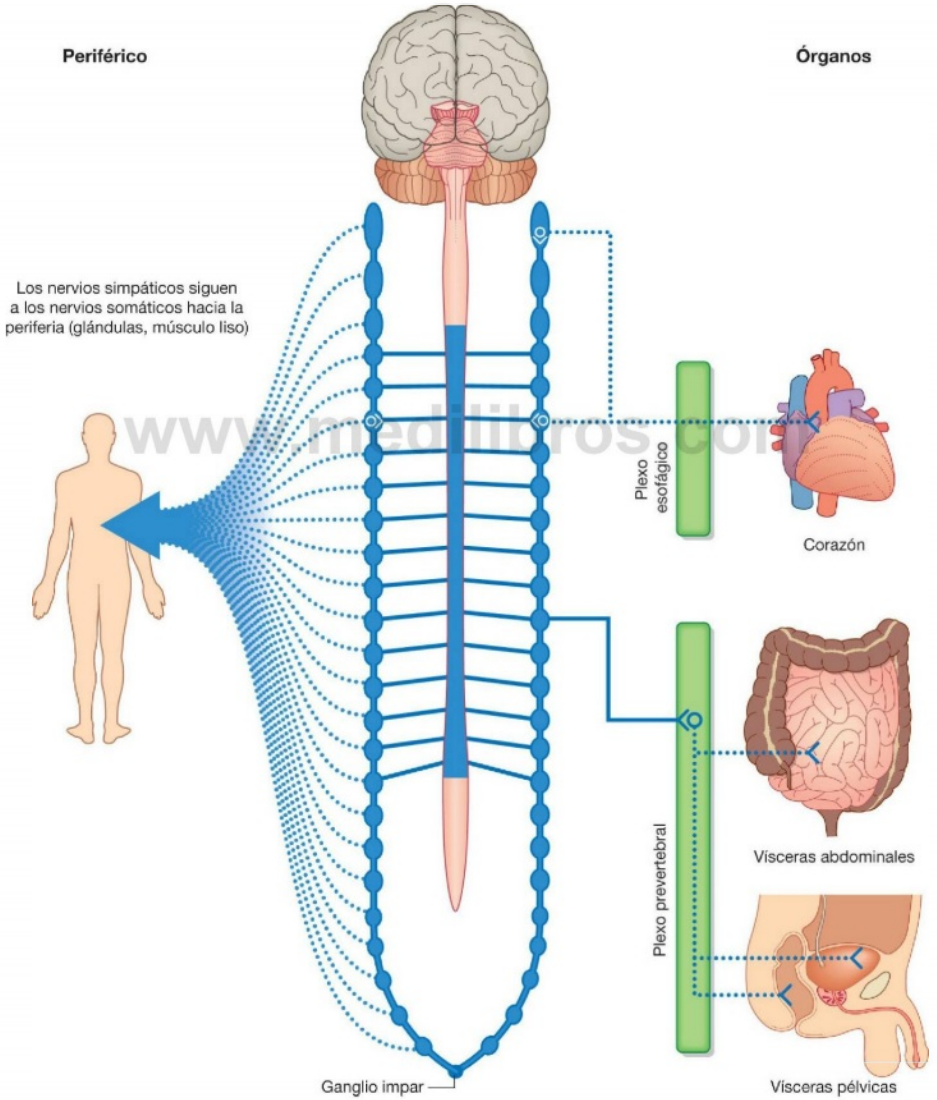

www.medilibros.com

Fig. 1.43 Parte simpática de la división autónoma del SNP.

través de los ramos anteriores y van a los troncos simpáticos. Cada tronco está localizado a cada lado de la columna vertebral (paravertebral) y situado anterior a los ramos anteriores. A lo largo del tronco se encuentra una serie de ganglios dispuestos segmentariamente formados a partir de colecciones de cuerpos de neuronas posganglionares, donde las neuronas preganglionares sinapsan con las neuronas posganglionares. Los ramos anteriores desde T1 a L2 están conectados con el tronco simpático, o con un ganglio, por un **ramo comunicante blanco**, el cual lleva fibras simpáticas preganglionares y tiene aspecto blanco porque las fibras que contiene están cubiertas por mielina.

Las fibras simpáticas preganglionares que entran en el ganglio paravertebral o en el tronco simpático a través del ramo comunicante blanco pueden seguir las siguientes cuatro rutas hasta los tejidos diana:

1. Inervación simpática periférica a nivel del origen de la fibra preganglionar

Las fibras simpáticas preganglionares pueden hacer sinapsis con neuronas motoras posganglionares en los ganglios asociados con el tronco simpático, tras lo cual las fibras posganglionares entran en el mismo ramo anterior y son distribuidas con ramas periféricas de los ramos posterior y anterior de ese nervio espinal (fig. 1.44). Las fibras inervan estructuras en la periferia del cuerpo en las regiones dependientes del nervio espinal. El **ramo comunicante gris** conecta el tronco simpático o un ganglio con el ramo anterior y contiene las fibras simpáticas posganglionares. Su apariencia gris se debe a que las fibras posganglionares no están mielinizadas. El ramo comunicante gris está situado medial al ramo comunicante blanco.

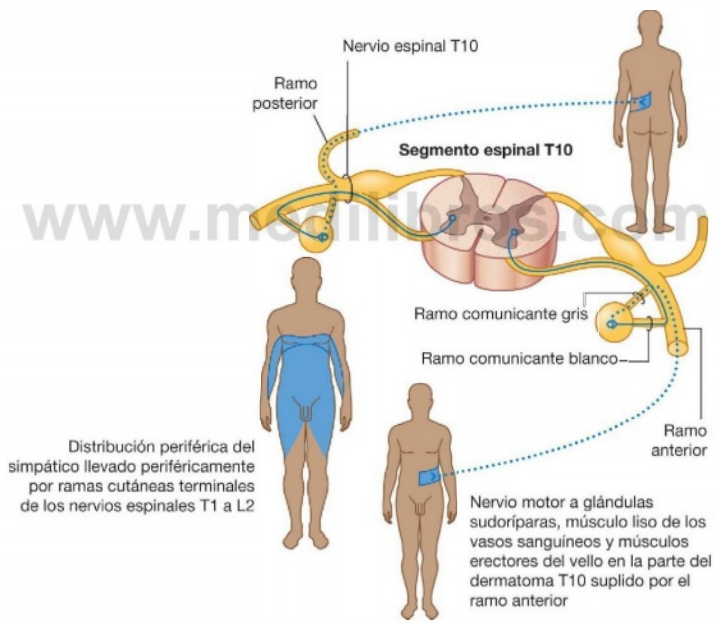

Fig. 1.44 Curso de las fibras simpáticas que discurren hacia la periferia en los mismos nervios espinales en los que salen fuera de la médula espinal.

© Elsevier. Fotocopiar sin autorización es un delito.

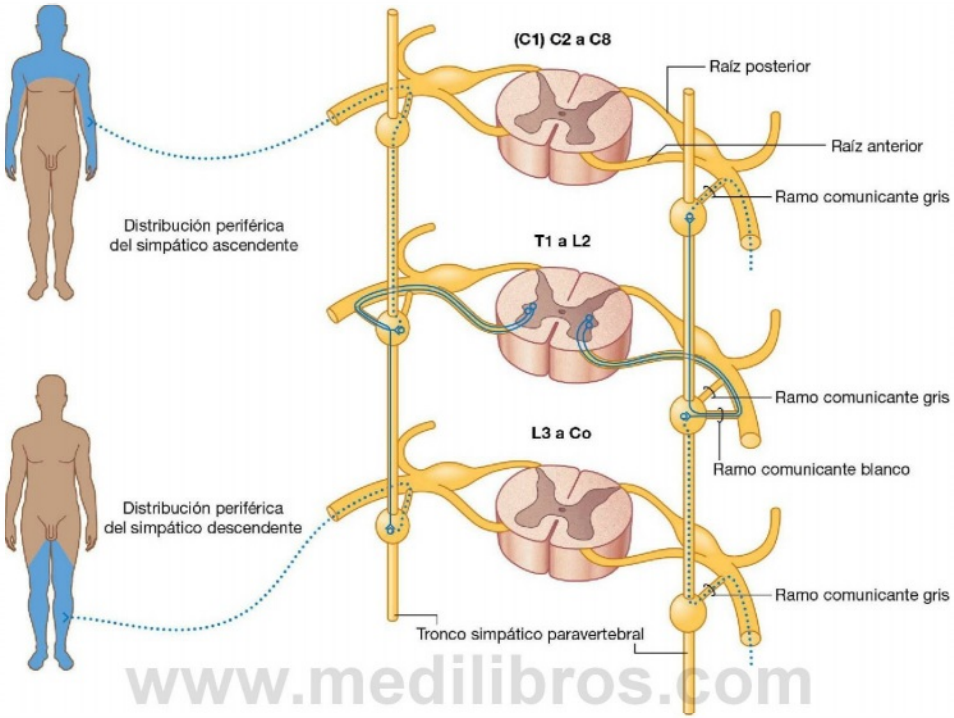

www.medilibros.com

Fig. 1.45 Curso de los nervios simpáticos que discurren hacia la periferia en nervios espinales que no son los mismos a través de los cuales dejaron la médula espinal.

2. Inervación simpática periférica por encima o debajo del nivel de origen de la fibra preganglionar

Las fibras simpáticas preganglionares pueden ascender o descender a otros niveles vertebrales donde hacen sinapsis en ganglios asociados con nervios espinales que pueden o no recibir información motora visceral directamente de la médula espinal (p. ej., aquellos nervios diferentes a los de T1 a L2) (fig. 1.45).

Las fibras posganglionares abandonan los ganglios distantes a través de los ramos comunicantes grises y se distribuyen a lo largo de los ramos posterior y anterior de los nervios espinales.

Las fibras ascendentes y descendentes, conjuntamente con todos los ganglios, forman el **tronco simpático paravertebral,** el cual se extiende a lo largo de toda la longitud de la columna vertebral. La formación de este tronco, a cada lado, permite que las fibras motoras viscerales de la parte simpática de la división autónoma del SNP, que salen finalmente sólo de una pequeña región de la médula espinal (T1 a L2), sean distribuidas a regiones periféricas inervadas por todos los nervios espinales.

Los ramos comunicantes blancos sólo aparecen en asociación con los nervios espinales entre T1 y L2, mientras que los ramos comunicantes grises están asociados con todos los nervios espinales.

Las fibras de los niveles medulares espinales T1 a T5 discurren predominantemente en sentido superior, mientras que las fibras de T5 a L2 lo hacen inferiormente. Todo el simpático dirigido a la cabeza tiene fibras preganglionares que salen del nivel medular espinal T1 y ascienden en troncos simpáticos hasta el ganglio más alto del cuello (el **ganglio cervical superior**), donde hacen sinapsis. Las fibras posganglionares viajan entonces a lo largo de los vasos sanguíneos a tejidos diana en la cabeza, incluyendo vasos sanguíneos, glándulas sudoríparas, pequeños músculos lisos asociados con los párpados superiores y el dilatador de la pupila.

3. Inervación simpática de vísceras cervicales y torácicas

Las fibras simpáticas preganglionares pueden hacer sinapsis con neuronas motoras posganglionares en ganglios y abandonan entonces los ganglios medialmente para inervar vísceras cervicales o torácicas (fig. 1.46). Pueden ascender en el tronco antes de hacer sinapsis, y después de hacer sinapsis en las fibras posganglionares pueden combinarse con aquéllas de otros niveles para formar los denominados nervios viscerales, tales como los nervios cardíacos. A menudo, estos nervios se unen a ramas del sistema parasimpático para formar plexos en o cerca de la superficie del órgano diana, por ejemplo, los plexos cardíacos y pulmonares. Las ramas de los plexos inervan el órgano. Los niveles medulares espinales de T1 a T5 inervan principalmente vísceras craneales, cervicales y torácicas.

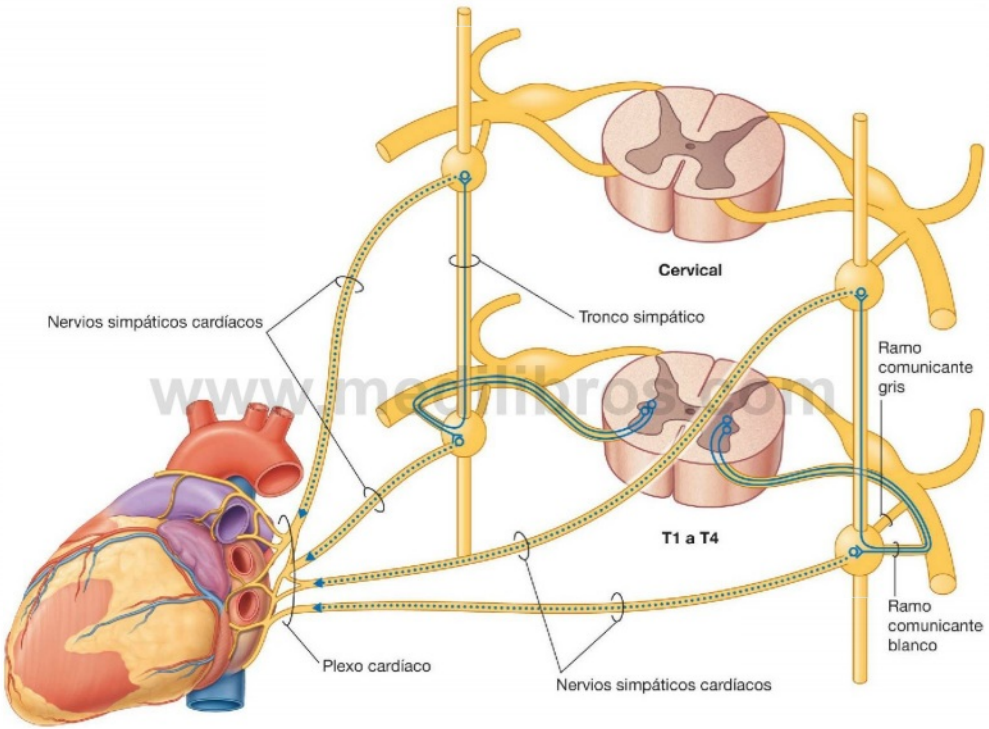

Fig. 1.46 Curso de los nervios simpáticos que se dirigen al corazón.

© Elsevier. Fotocopiar sin autorización es un delito.

4. Inervación simpática del abdomen, de la región pélvica y de las adrenales

Las fibras simpáticas preganglionares pueden recorrer el tronco simpático y los ganglios paravertebrales sin hacer sinapsis y, conjuntamente con fibras similares de otros niveles, forman los **nervios esplácnicos (mayor, menor, ímo, lumbar** y **sacro),** los cuales pasan al abdomen y a la región pélvica (fig. 1.47). Las fibras preganglionares en estos nervios derivan de los niveles espinales de T5 a L2.

Los nervios esplácnicos conectan generalmente con ganglios simpáticos alrededor de las raíces de las grandes arterias de la aorta abdominal. Estos ganglios son parte de un gran plexo prevertebral que también recibe aportes de la parte parasim-

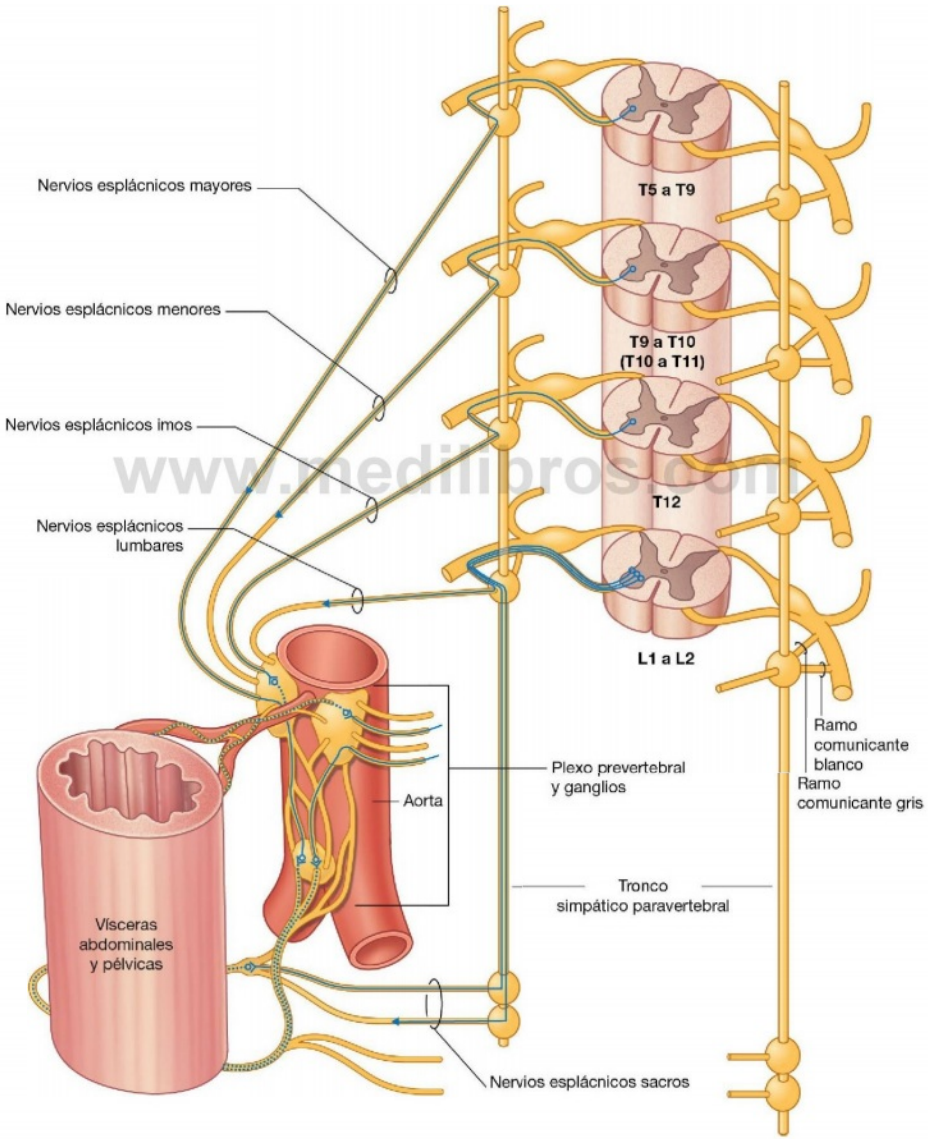

www.medilibros.com

Fig. 1.47 Curso de los nervios simpáticos que se dirigen a vísceras abdominales y pélvicas.

pática de la división autónoma del SNP. Las fibras simpáticas posganglionares se distribuyen en extensiones de estos plexos, predominantemente a lo largo de las arterias, a las vísceras del abdomen y la pelvis.

Algunas de las fibras preganglionares del plexo prevertebral no hacen sinapsis en los ganglios simpáticos del plexo, sino que atraviesan el sistema hasta la glándula adrenal, donde sinapsan directamente con células de la médula adrenal. Estas células son homólogas de las neuronas posganglionares simpáticas y secretan adrenalina y noradrenalina al sistema vascular.

Sistema parasimpático

La parte parasimpática de la división autónoma del SNP (fig. 1.48) abandona las regiones craneal y sacra del SNC en asociación con:

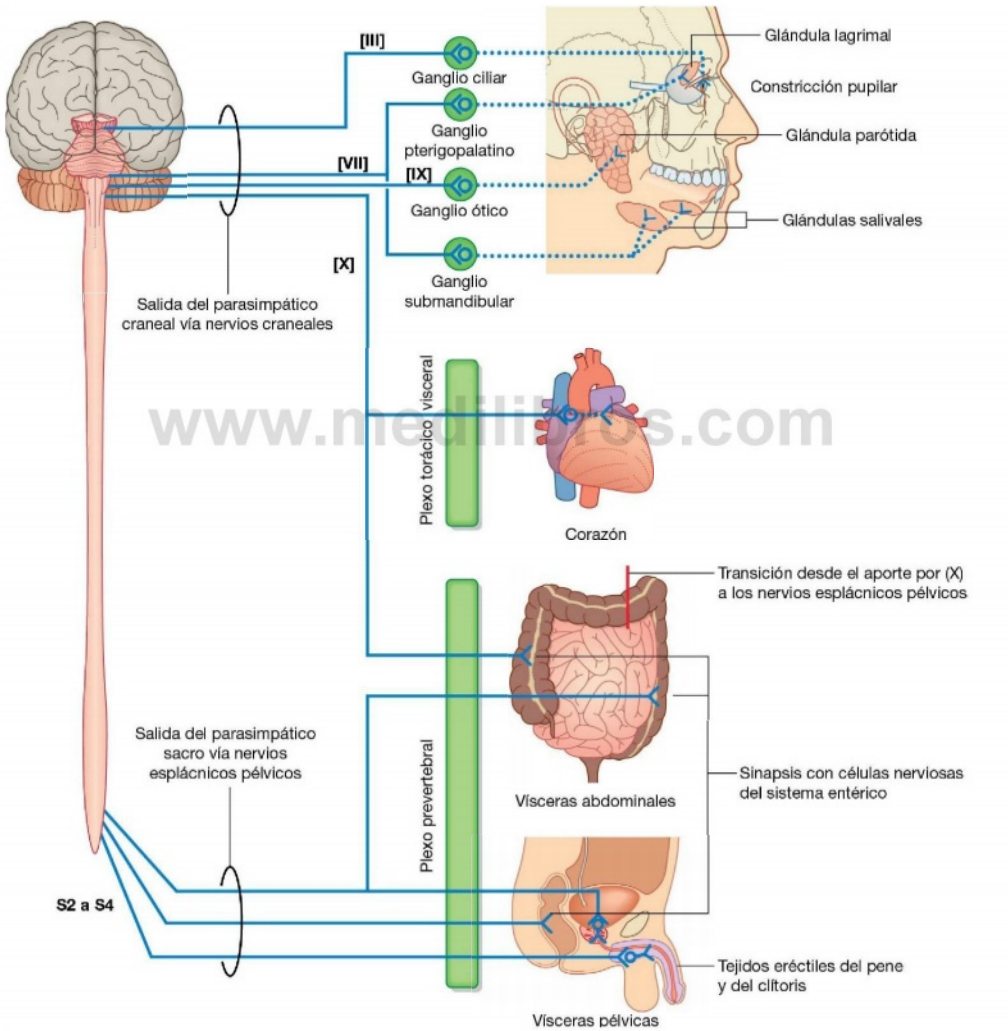

Fig. 1.48 Parte parasimpática de la división autónoma del SNP.

© Elsevier. Fotocopiar sin autorización es un delito.

- Los nervios craneales III, VII, IX y X: III, VII y IX llevan el parasimpático a estructuras del interior de la cabeza y el cuello únicamente, mientras que el X (el nervio vago) también inerva las vísceras torácicas y la mayoría de las abdominales.
- Los nervios espinales S2 a S4: el parasimpático sacro inerva vísceras abdominales inferiores, vísceras pélvicas, y las arterias asociadas con los tejidos eréctiles del periné.

Como los nervios motores viscerales de la parte simpática, los nervios motores viscerales de la parte parasimpática generalmente incluyen dos neuronas en el trayecto. Las neuronas preganglionares están en el SNC, y sus fibras salen en los nervios craneales.

Fibras parasimpáticas preganglionares sacras

En la región sacra, las fibras parasimpáticas preganglionares forman nervios viscerales especiales (los **nervios esplácnicos pélvicos**), los cuales se originan de los ramos anteriores de S2 a S4 y penetran en las extensiones pélvicas del gran plexo prevertebral formado alrededor de la aorta abdominal. Estas fibras se distribuyen a vísceras pélvicas y abdominales, principalmente a lo largo de vasos sanguíneos. Las neuronas motoras posganglionares se encuentran en las paredes de las vísceras. En órganos del sistema gastrointestinal, las fibras preganglionares no tienen una neurona motora parasimpática posganglionar en el trayecto; en su lugar, las fibras preganglionares sinapsan directamente con neuronas en los ganglios del sistema entérico.

Fibras parasimpáticas preganglionares en los nervios craneales

Las fibras motoras parasimpáticas preganglionares en III, VII y IX se separan de los nervios y conectan con uno de cuatro ganglios diferentes, los cuales alojan las neuronas motoras posganglionares. Estos cuatro ganglios se encuentran cerca de las ramas principales de V. Las fibras posganglionares salen de los ganglios, se unen a ramas de V y son transportadas a los órganos diana (glándulas salivales, mucosas y lagrimales, el músculo constrictor de la pupila y el músculo ciliar del ojo) con estas ramas.

El nervio vago (X) da origen a ramas viscerales a lo largo de su trayecto. Estas ramas contribuyen a plexos asociados con vísceras torácicas o con el gran plexo prevertebral en el abdomen y la pelvis. Muchos de estos plexos también contienen fibras simpáticas.

Cuando están presentes, las neuronas parasimpáticas posganglionares se encuentran en las paredes de las vísceras diana.

Inervación sensitiva visceral (aferentes viscerales)

Las fibras sensitivas viscerales acompañan generalmente a fibras motoras viscerales.

Las fibras sensitivas viscerales acompañan a fibras simpáticas

Las fibras sensitivas viscerales siguen el recorrido de las fibras simpáticas y entran en la médula espinal a niveles medulares espinales similares. Sin embargo, las fibras sensitivas viscerales también pueden entrar en la médula espinal a niveles diferentes de aquéllos asociados con la salida motora. Por ejemplo, las fibras sensitivas viscerales del corazón pueden entrar a niveles más altos que el nivel medular espinal T1. Las fibras sensitivas viscerales que acompañan a las fibras simpáticas están implicadas principalmente en la percepción del dolor.

Las fibras sensitivas viscerales acompañan a fibras parasimpáticas

Las fibras sensitivas viscerales que acompañan a fibras parasimpáticas son transportadas principalmente por IX y X y por los nervios espinales de S2 a S4.

Las fibras sensitivas viscerales del IX llevan información de quimiorreceptores y barorreceptores asociados con las paredes de las principales arterias del cuello, así como de receptores en la faringe.

Las fibras sensitivas viscerales del X incluyen aquéllas de vísceras cervicales y de los principales vasos y vísceras en el tórax y el abdomen.

Las fibras sensitivas viscerales de las vísceras pélvicas y de las partes más distales del colon son transportadas por S2 a S4.

Las fibras sensitivas viscerales asociadas con fibras parasimpáticas se encuentran implicadas principalmente en el transporte de información al SNC sobre el estado de los procesos fisiológicos normales y las actividades reflejas.

www.medilibros.com

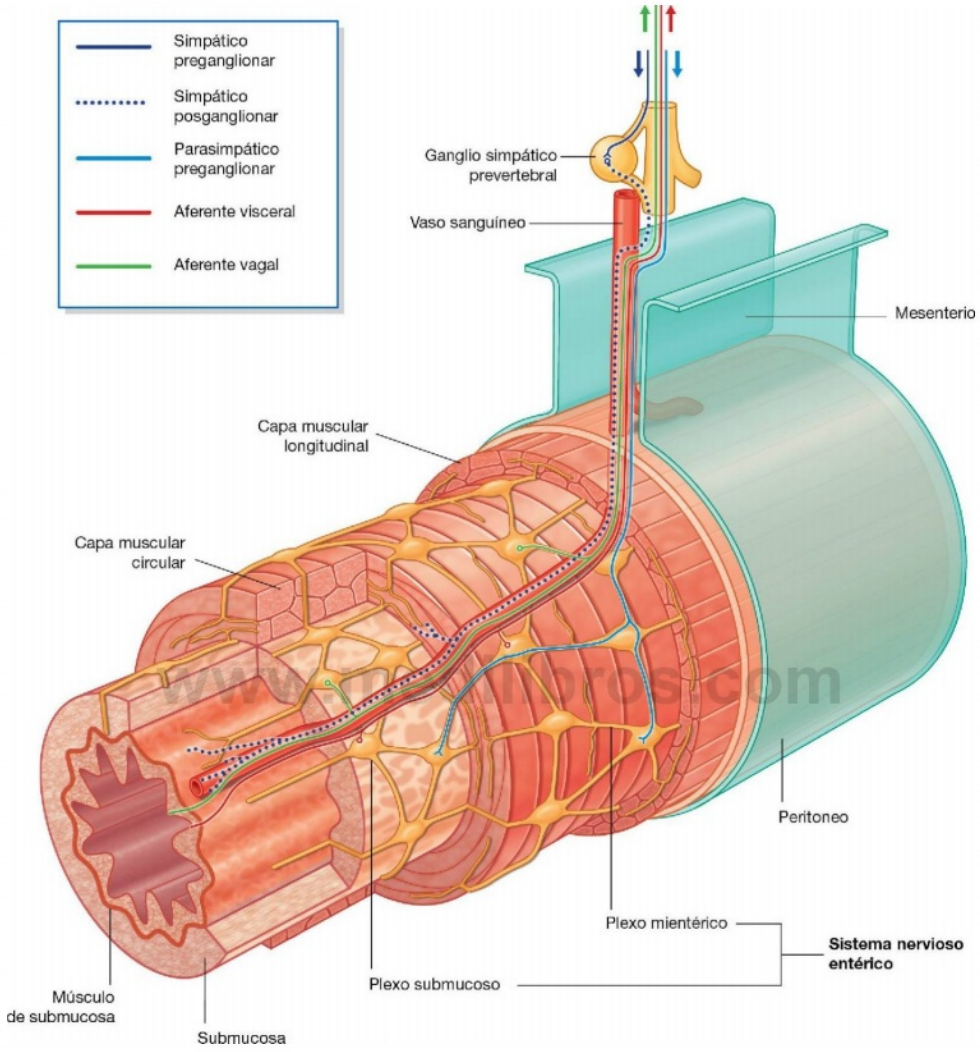

Fig. 1.49 Parte entérica del sistema nervioso.

El sistema entérico

El sistema nervioso entérico consta de neuronas motoras y sensitivas y sus células de soporte, las cuales forman dos plexos interconectados, los **plexos nerviosos mientérico** y **submucoso,** dentro de las paredes del tracto gastrointestinal (fig. 1.49). Cada uno de estos plexos está formado por:

- Ganglios, los cuales alojan los cuerpos neuronales y sus células asociadas.
- Haces de fibras nerviosas, las cuales pasan entre los ganglios y desde los ganglios a los tejidos circundantes.

Las neuronas del sistema entérico derivan de las células de la cresta neural originalmente asociadas con las regiones occipitocervical y sacra. De forma interesante, se señala que hay más motoneuronas en el sistema entérico que en la propia médula espinal.

Las neuronas motoras y sensitivas dentro del sistema entérico controlan la actividad refleja dentro y entre partes del

© Elsevier. Fotocopiar sin autorización es un delito.

sistema gastrointestinal. Estos reflejos regulan el peristaltismo, la actividad motora secretora y el tono vascular. Estas actividades pueden tener lugar de forma independiente del cerebro y de la médula espinal, pero también pueden verse modificadas por informaciones entrantes de fibras parasimpáticas preganglionares y simpáticas posganglionares.

La información sensitiva originada en el sistema entérico es llevada de vuelta al SNC por fibras sensitivas viscerales.

Plexos nerviosos

Los plexos nerviosos son fibras somáticas o viscerales o una combinación de ambas, o niveles que dan lugar a nuevos nervios con objetivos o destinos específicos (fig. 1.50). Los plexos del sistema entérico también generan actividad refleja independiente del SNC.

Plexos somáticos

Los plexos somáticos principales formados a partir de los ramos anteriores de los nervios raquídeos son el cervical (C1 a C4), el braquial (C5 a T1), el lumbar (L1 a L4), el sacro (L4 a S4) y el coccígeo (S5 a Co). Exceptuando el nervio espinal T1, los ramos anteriores de los nervios espinales torácicos permanecen independientes y no participan en plexos.

Plexos viscerales

Los plexos viscerales están formados en asociación con vísceras y generalmente contienen componentes eferentes (simpático y parasimpático) y aferentes (fig. 1.50). Estos plexos incluyen los plexos cardíaco y pulmonar en el tórax y un gran plexo prevertebral anterior a la aorta en el abdomen, el cual se extiende inferiormente sobre las paredes laterales de la pelvis. Este masivo plexo prevertebral aporta y recibe información de todas las vísceras abdominales y pélvicas.

Conceptos prácticos

Dolor referido

Se produce un dolor referido cuando la información sensitiva llega a la médula espinal desde una determinada localización, pero es interpretada por el SNC como proveniente de otro lugar inervado por el mismo nivel medular espinal. Habitualmente, ello tiene lugar cuando la información dolorosa procede de una región, como el intestino, que presenta una cantidad escasa de información sensitiva saliente. Estas aferencias convergen en neuronas del mismo nivel medular espinal que reciben información de la piel, que es una zona con alta cantidad de información sensitiva saliente. Como resultado de ello, el dolor de la región que normalmente mantiene niveles reducidos de información saliente es interpretado como originado en la región de la que habitualmente procede un alto nivel de información saliente.

El dolor está más a menudo referido desde una región inervada por la parte autónoma del sistema nervioso hasta una región inervada, en el mismo nivel medular espinal, por el lado somático del sistema nervioso.

El dolor también puede referirse desde una región somática a otra. Por ejemplo, la irritación del peritoneo en la superficie inferior del diafragma, que está inervado por el nervio frénico, es a veces referida a la piel de la parte superior del hombro, que está inervada por otros nervios somáticos que surgen del mismo nivel medular espinal.

www.medilibros.com

OTROS SISTEMAS

La información específica sobre la organización y los componentes de los sistemas respiratorio, gastrointestinal y urogenital se analizará que en los capítulos correspondientes del presente texto.

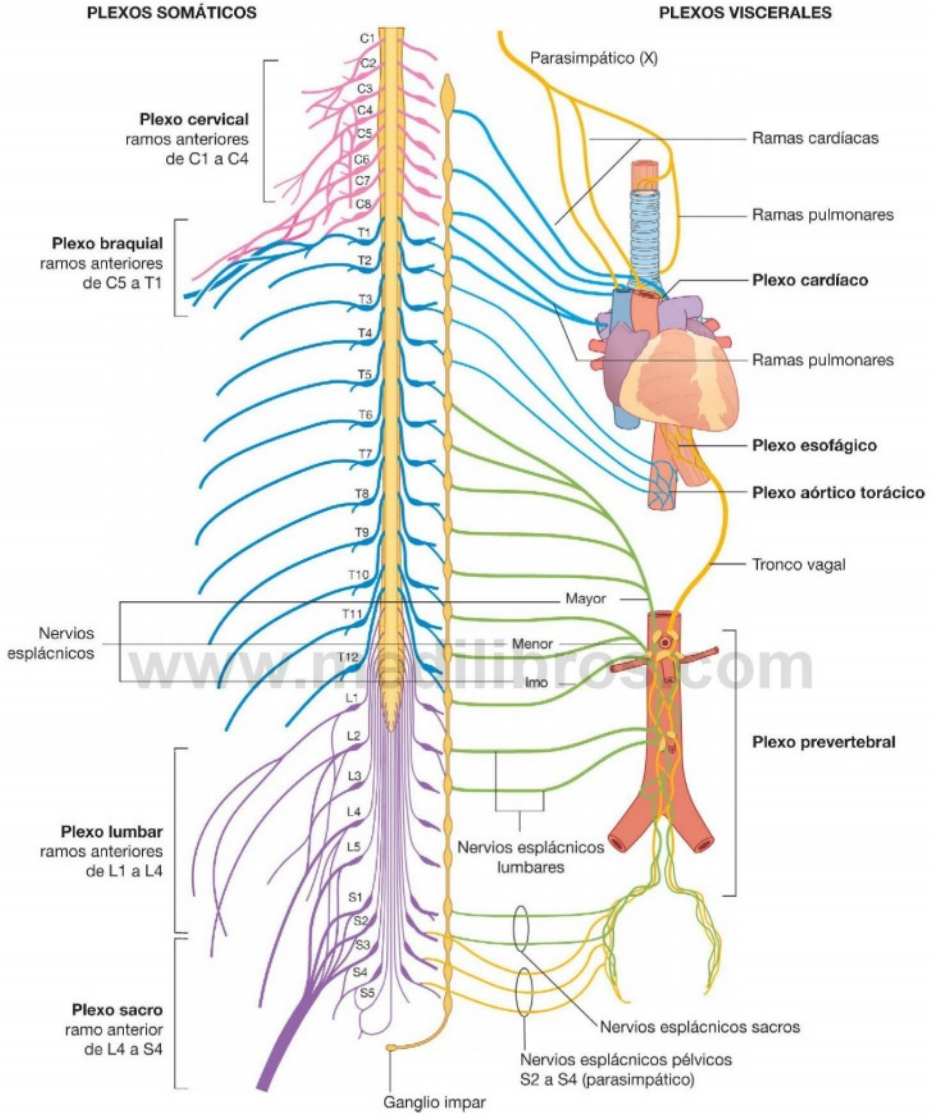

Fig. 1.50 Plexos nerviosos.

© Elsevier. Fotocopiar sin autorización es un delito.

Casos clínicos

Caso 1

APENDICITIS

Un hombre joven presentó una historia de dolor cólico abdominal central difuso. Tras varias horas, el dolor comenzó a localizarse en la fosa ilíaca derecha y se hizo constante. Fue remitido a un cirujano abdominal que le extirpó un apéndice inflamado. El paciente experimentó una recuperación sin incidencias.

Cuando se inflama el apéndice, se estimulan las fibras sensitivas viscerales. Estas fibras entran en la médula espinal con las fibras simpáticas en el nivel medular espinal T10. El dolor queda referido al dermatoma T10, que se encuentra en la región umbilical (fig. 1.51). El dolor es difuso, no focalizado; cada vez que una onda peristáltica pase a través de la región ileocecal, el dolor se exacerbará. Este tipo intermitente de dolor se conoce como cólico.

En las etapas tardías de la enfermedad, el apéndice contacta e irrita el peritoneo parietal de la fosa ilíaca derecha, que está inervado por nervios sensitivos somáticos. Ello produce un dolor focal constante, que predomina sobre el dolor cólico que el paciente sentía durante las horas previas. El paciente ya no interpreta el dolor referido al dermatoma T10.

Aunque ésta es una historia típica de apendicitis, se debe tener siempre en cuenta que los síntomas y signos del paciente pueden variar. El apéndice se encuentra en posición retrocecal en aproximadamente el 70% de los pacientes; por tanto, puede que nunca contacte con el peritoneo parietal anteriormente en la fosa ilíaca derecha. También resulta posible que el apéndice sea largo y pueda contactar directamente con otras estructuras. Como consecuencia, el paciente puede presentarse con otros síntomas (p. ej., el apéndice puede contactar con el uréter y el paciente presentar entonces síntomas urológicos).

Aunque la apendicitis es frecuente, otros trastornos, por ejemplo del intestino y de la pelvis, pueden presentar síntomas similares.

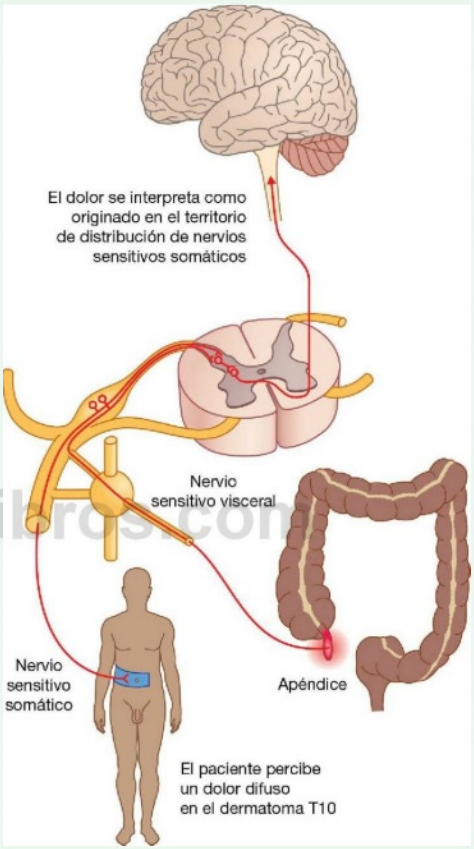

Fig. 1.51 Mecanismo del dolor referido a partir de un apéndice inflamado hasta el dermatoma T10.

www.medilibros.com

2

La región dorsal del tronco

Contenido adicional *online* disponible en www.studentconsult.com

- Biblioteca de imágenes: ilustraciones de la anatomía de la región dorsal del tronco
- Autoevaluación: preguntas de elección múltiple tipo National Board
- Preguntas cortas
- Anatomía de superficie interactiva: animaciones
- Casos clínicos de fisioterapia
  - Inestabilidad de la región lumbar
  - Estenosis
  - Hernia del núcleo pulposo
  - Disfunción atlantooccipital
  - Disfunción atlantoaxial
  - Disfunción mediocervical
  - Síndrome de la cola de caballo
  - Artropatía degenerativa cervical
  - Radiculopatía cervical
- Casos clínicos médicos
  - Espondilitis anquilosante
  - Fractura del atlas
  - Síndrome de las carillas articulares cervicales
  - Punción lumbar
  - Infarto de la médula espinal

Curso de autoaprendizaje *online* de Anatomía y embriología

Módulos de anatomía 23-25

Conceptos generales *53*

Descripción general 53
Funciones 54
- Soporte 54
- Movimiento 54
- Protección del sistema nervioso 55

Componentes 56
- Huesos 56
- Músculos 57
- Conducto vertebral 59
- Nervios espinales 60

Relación con otras regiones 61
- Cabeza 61
- Tórax, abdomen y pelvis 62
- Miembros 62

Aspectos clave 62
- Columna vertebral larga y médula espinal corta 62
- Agujeros intervertebrales y nervios espinales 63
- Inervación de la región dorsal del tronco 63

Anatomía regional *64*

Porción ósea 64
- Vértebras 64
- Agujeros intervertebrales 72
- Espacios posteriores entre los arcos vertebrales 73

Articulaciones 77
- Articulaciones entre las vértebras en la región dorsal del tronco 77

Ligamentos 80
- Ligamentos longitudinales anterior y posterior 80
- Ligamentos amarillos 80
- Ligamento supraespinoso y ligamento nucal 81
- Ligamentos interespinosos 82

© 2015. Elsevier España, S.L.U. Reservados todos los derechos

Musculatura dorsal 84
- Grupo superficial de los músculos dorsales 84
- Grupo intermedio de los músculos dorsales 90
- Grupo profundo de los músculos dorsales 92
- Músculos suboccipitales 97

Médula espinal 99
- Vascularización 100
- Meninges 103
- Disposición de las estructuras en el conducto vertebral 104
- Nervios espinales 106

Anatomía de superficie 111
- Anatomía de superficie de la región dorsal del tronco 111
- Ausencia de curvaturas laterales 111
- Curvaturas primarias y secundarias en el plano sagital 112
- Puntos de referencia esqueléticos no vertebrales de utilidad 112
- Cómo identificar apófisis espinosas vertebrales específicas 114
- Visualización de los extremos inferiores de la médula espinal y del espacio subaracnoideo 115
- Identificación de los músculos principales 116

Casos clínicos 118

www.medilibros.com

Conceptos generales

DESCRIPCIÓN GENERAL

La región dorsal del tronco incluye la parte posterior del cuerpo y proporciona el eje musculoesquelético de soporte para el tronco. Los elementos óseos consisten principalmente en las vértebras, aunque los elementos proximales de las costillas, la parte superior de los huesos pélvicos y las zonas posterobasales del cráneo contribuyen a conformar el armazón esquelético de esta zona (fig. 2.1).

Músculos asociados interconectan las vértebras y las costillas entre sí, con la pelvis y con el cráneo. Esta región contiene la médula espinal y las zonas proximales de los nervios espinales, los cuales envían información a la mayor parte del cuerpo, actuando asimismo como receptores de información desde ésta.

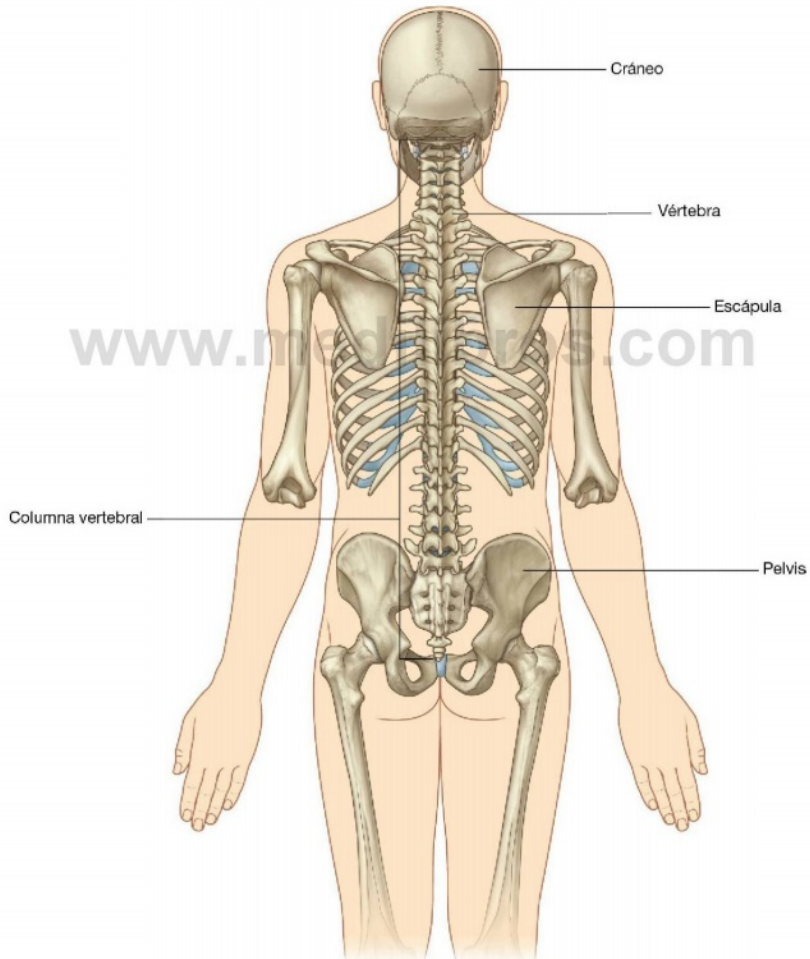

www.medicos.com

Fig. 2.1 Armazón esquelético de la región dorsal del tronco.

© Elsevier. Fotocopiar sin autorización es un delito.

FUNCIONES

Soporte

Los elementos esqueléticos y musculares de la región dorsal del tronco soportan el peso corporal, transmiten las fuerzas a través de la pelvis a los miembros inferiores, soportan y mantienen la cabeza, refuerzan y ayudan a maniobrar a los miembros superiores. La columna vertebral está situada en la parte posterior del cuerpo en la línea media. En visión lateral presenta una serie de curvaturas (fig. 2.2):

- La curvatura primaria de la columna vertebral es de concavidad anterior, reflejando la forma original del embrión, y se mantiene en las regiones torácica y sacra en los adultos.
- Curvaturas secundarias, de concavidad posterior, se forman en las regiones cervical y lumbar, y llevan el centro de gravedad a una línea vertical, lo que permite que el peso del cuerpo se balancee sobre la columna vertebral de forma que se gaste la mínima cantidad de energía muscular para mantener una bipedestación erguida.

A medida que las fuerzas sobre la región dorsal del tronco aumentan desde la región cervical a la lumbar, los problemas en la parte baja de la región dorsal del tronco son más habituales.

Movimiento

Los músculos de la región dorsal del tronco incluyen los grupos extrínseco e intrínseco:

- Los músculos extrínsecos de la región dorsal del tronco mueven los miembros superiores y las costillas.
- Los músculos intrínsecos de la región dorsal del tronco mantienen la postura y mueven la columna vertebral. Estos movimientos incluyen la flexión (incurvación anterior), la extensión, la flexión lateral y la rotación (fig. 2.3).

Aunque la amplitud de movimiento entre dos vértebras cualesquiera es limitada, los efectos entre las vértebras son aditivos a lo largo de toda la longitud de la columna vertebral. Además, la libertad de movimientos y la extensión se ven limitadas en la región torácica en relación con la parte lumbar de la columna vertebral. Los músculos de la zona más anterior flexionan la columna vertebral.

www.medilibros.com

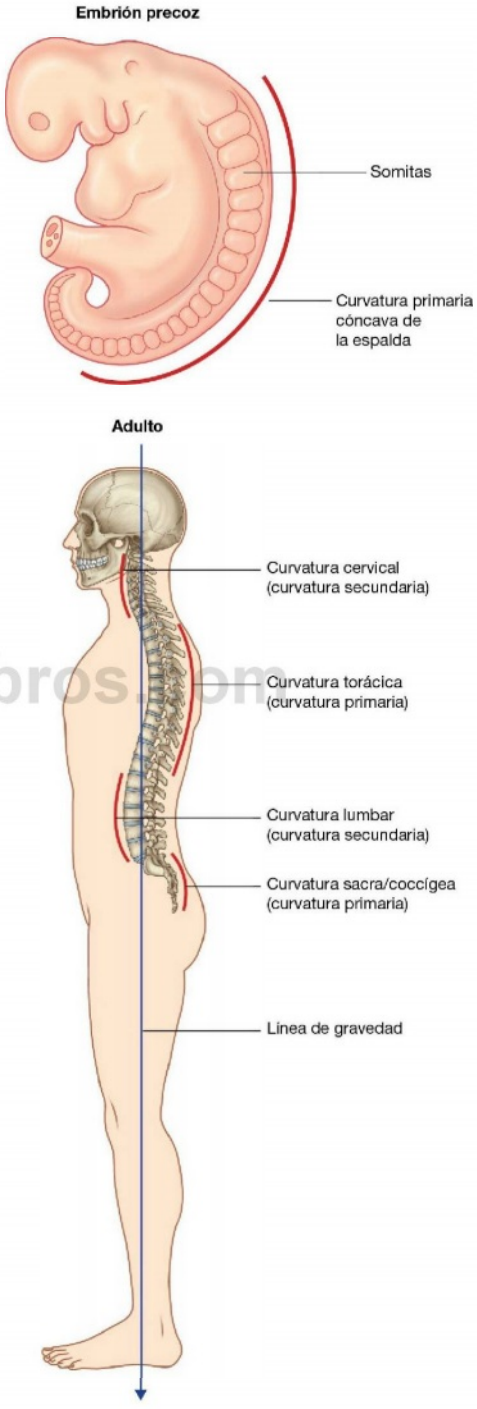

Fig. 2.2 Curvaturas de la columna vertebral.

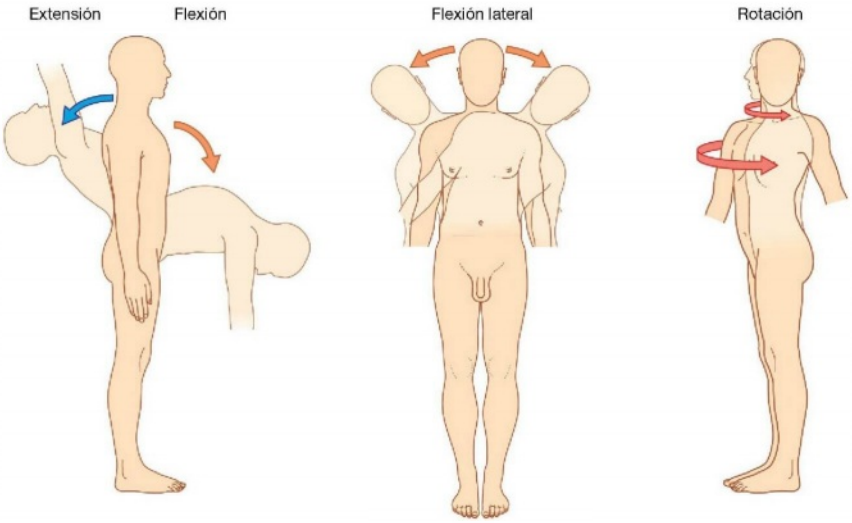

Fig. 2.3 Movimientos del tronco.

En la región cervical, las dos primeras vértebras y los músculos asociados están específicamente modificados para soportar y mantener la cabeza erguida. La cabeza se flexiona y extiende en un movimiento de «asentimiento» sobre la vértebra CI, y la rotación de la cabeza tiene lugar a medida que la vértebra CI se mueve sobre la vértebra CII (fig. 2.3).

Protección del sistema nervioso

La columna vertebral y las partes blandas asociadas de la región dorsal del tronco contienen la médula espinal y las partes proximales de los nervios espinales (fig. 2.4). Las partes más distales de los nervios espinales penetran en otras regiones del cuerpo, incluyendo determinadas regiones de la cabeza.

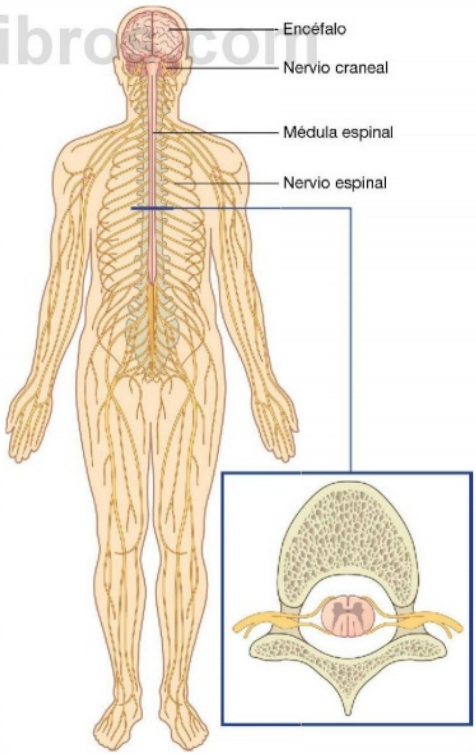

Fig. 2.4 Sistema nervioso.

© Elsevier. Fotocopiar sin autorización es un delito.

COMPONENTES

Huesos

Los principales huesos de la región dorsal del tronco son las 33 vértebras (fig. 2.5). El número y las características específicas de las vértebras varían dependiendo de la región del cuerpo a la cual están asociadas. Hay siete vértebras cervicales, doce torácicas, cinco lumbares, cinco sacras y tres o cuatro coccígeas. Las vértebras sacras se fusionan en un elemento óseo único, el sacro. Las vértebras coccígeas son rudimentarias en su estructura, varían en número entre tres y cuatro y a menudo se fusionan en un cóccix único.

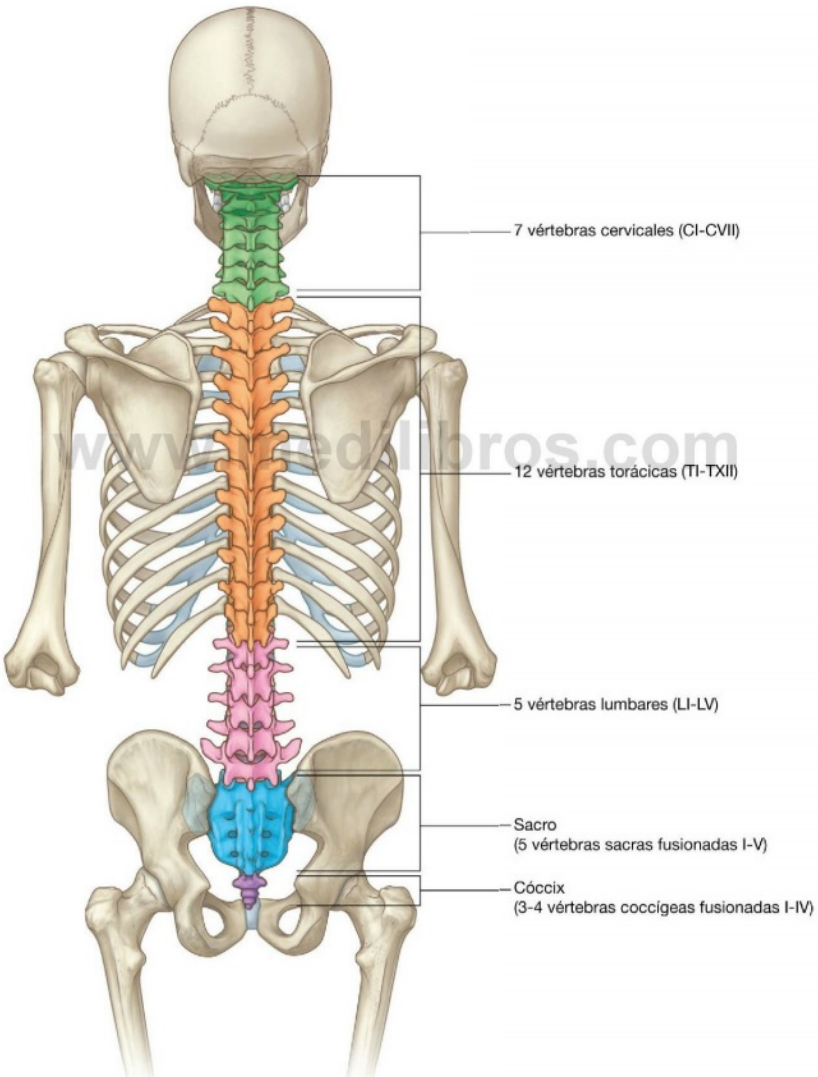

www.medilibros.com

Fig. 2.5 Vértebras.

Vértebra típica

Una vértebra típica consta de un cuerpo y un arco vertebrales (fig. 2.6).

El cuerpo vertebral está en posición anterior y es el principal componente del mantenimiento del peso del cuerpo. Aumenta en tamaño desde la vértebra CII a la LV. Discos intervertebrales fibrocartilaginosos separan los cuerpos vertebrales de las vértebras adyacentes.

El arco vertebral está firmemente unido a la superficie posterior del cuerpo vertebral por dos pedículos, que forman los pilares laterales del arco vertebral. El techo del arco vertebral está formado por las láminas derecha e izquierda, las cuales se fusionan en la línea media.

Los arcos vertebrales de las vértebras están alineados para formar las paredes lateral y posterior del conducto vertebral, el cual se extiende desde la primera vértebra cervical (CI) hasta la última vértebra sacra (vértebra SV). Este conducto óseo contiene la médula espinal y sus membranas protectoras, conjuntamente con los vasos sanguíneos, tejido conjuntivo, grasa y la parte proximal de los nervios espinales.

El arco vertebral de una vértebra típica tiene varias extensiones características, que sirven como:

- Puntos de inserción de músculos y ligamentos.
- Palancas para la acción de los músculos.
- Puntos de articulación con las vértebras adyacentes.

Una apófisis espinosa se proyecta en sentido posterior y generalmente inferior desde el techo del arco vertebral.

A cada lado del arco vertebral, una apófisis transversa se extiende lateralmente desde la zona donde la lámina contacta con el pedículo. Desde la misma zona, una apófisis articular superior y otra inferior se articulan con apófisis similares en las vértebras adyacentes.

Cada vértebra también contiene elementos costales. En el tórax, estos elementos son grandes y forman costillas, las cuales se articulan con los cuerpos vertebrales y las apófisis transversas. En el resto de regiones, estos elementos costales son pequeños y están incorporados a las apófisis transversas. Ocasionalmente, se desarrollan en costillas en regiones diferentes del tórax, habitualmente en las regiones cervical inferior y lumbar superior.

Músculos

Se pueden clasificar los músculos de la región dorsal del tronco como extrínsecos o intrínsecos en base a su origen embriológico y tipo de inervación (fig. 2.7).

Los músculos extrínsecos están implicados en movimientos de los miembros superiores y de la pared torácica y, en general, se encuentran inervados por los ramos anteriores de los nervios espinales. El grupo superficial de estos músculos está relacionado con los miembros superiores, mientras que la capa intermedia de músculos se asocia con la pared torácica.

Todos los músculos intrínsecos de la región dorsal del tronco son profundos en su localización y están inervados por los ramos posteriores de los nervios espinales. Soportan y mueven la columna vertebral y participan en los movimientos de la cabeza. Un grupo de músculos intrínsecos también mueve las costillas con relación a la columna vertebral.

www.medilibros.com

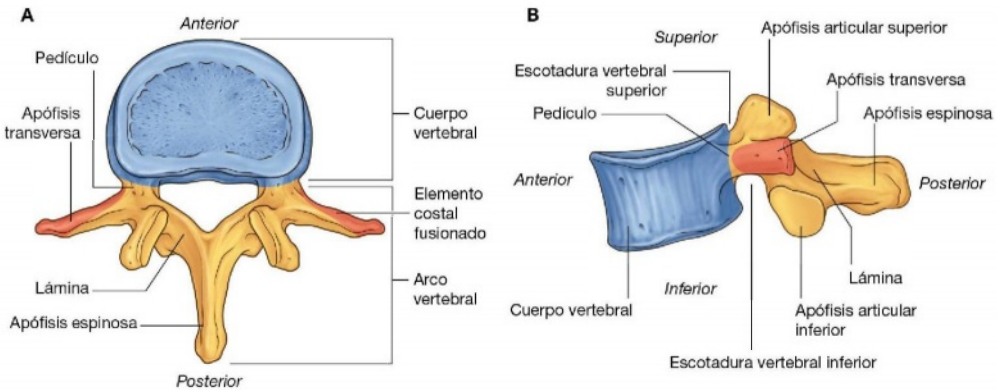

Fig. 2.6 Una vértebra tipo. **A.** Visión superior. **B.** Visión lateral.

© Elsevier. Fotocopiar sin autorización es un delito.

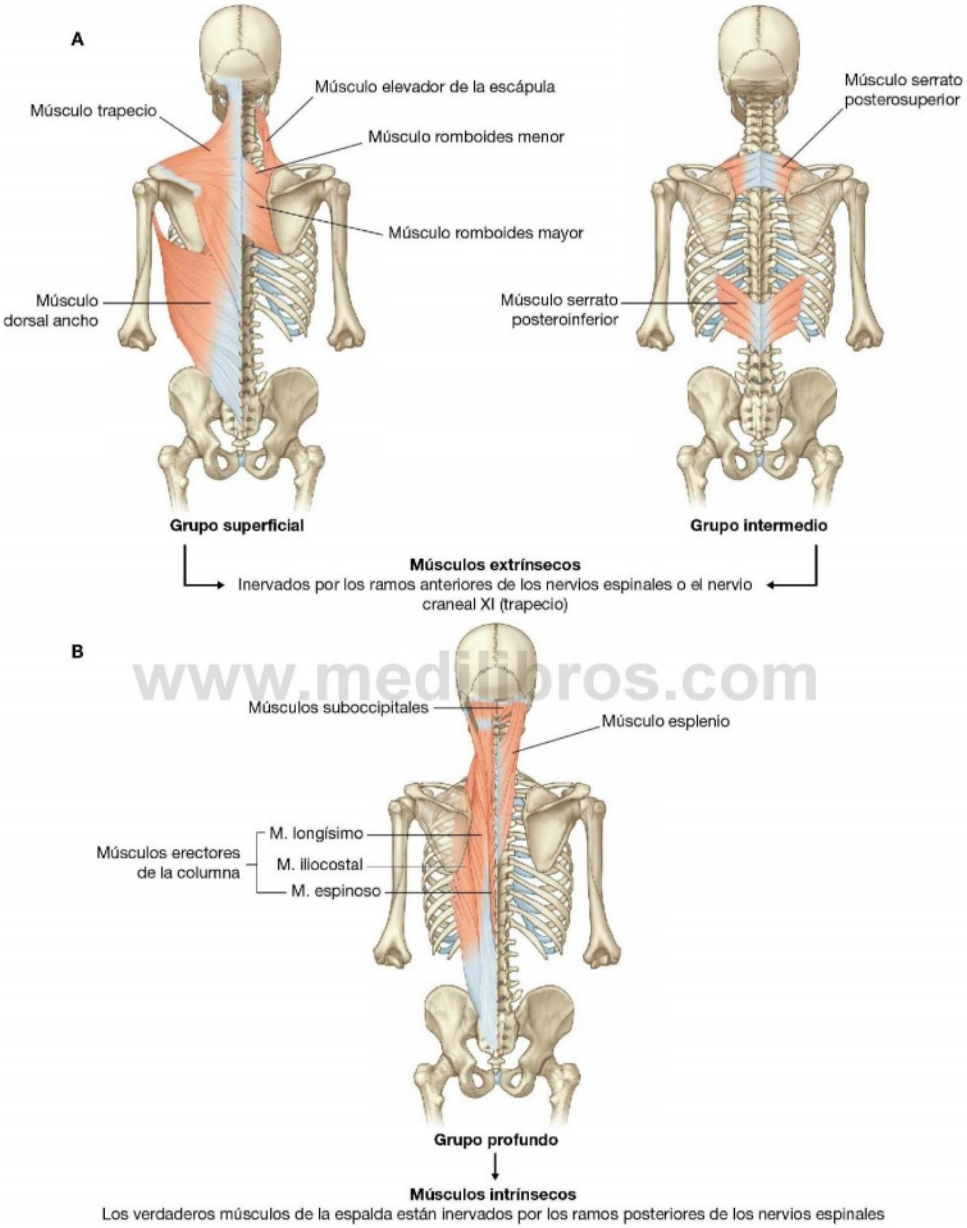

www.medilibros.com

Fig. 2.7 Músculos de la región dorsal del tronco. **A.** Músculos extrínsecos. **B.** Músculo intrínsecos.

Conducto vertebral

La médula espinal se encuentra dentro del conducto óseo formado por las vértebras adyacentes y elementos de partes blandas (el conducto vertebral) (fig. 2.8):

- La pared anterior está formada por los cuerpos vertebrales, los discos intervertebrales y los ligamentos asociados.
- Las paredes laterales y la posterior están formados por los arcos vertebrales y los ligamentos.

Dentro del conducto vertebral, la médula espinal está rodeada por una serie de tres membranas de tejido conjuntivo (las meninges):

- La piamadre es la membrana más interna y está íntimamente asociada con la superficie de la médula espinal.
- La segunda membrana, la aracnoides, está separada de la piamadre por el espacio subaracnoideo, que contiene líquido cefalorraquídeo.
- La más gruesa y externa de las membranas, la duramadre, se encuentra directamente en contacto con la aracnoides pero no está unida a ella.

En el conducto vertebral, la duramadre está separada del hueso circundante por el espacio extradural (epidural) que contiene tejido conjuntivo laxo, grasa y un plexo venoso.

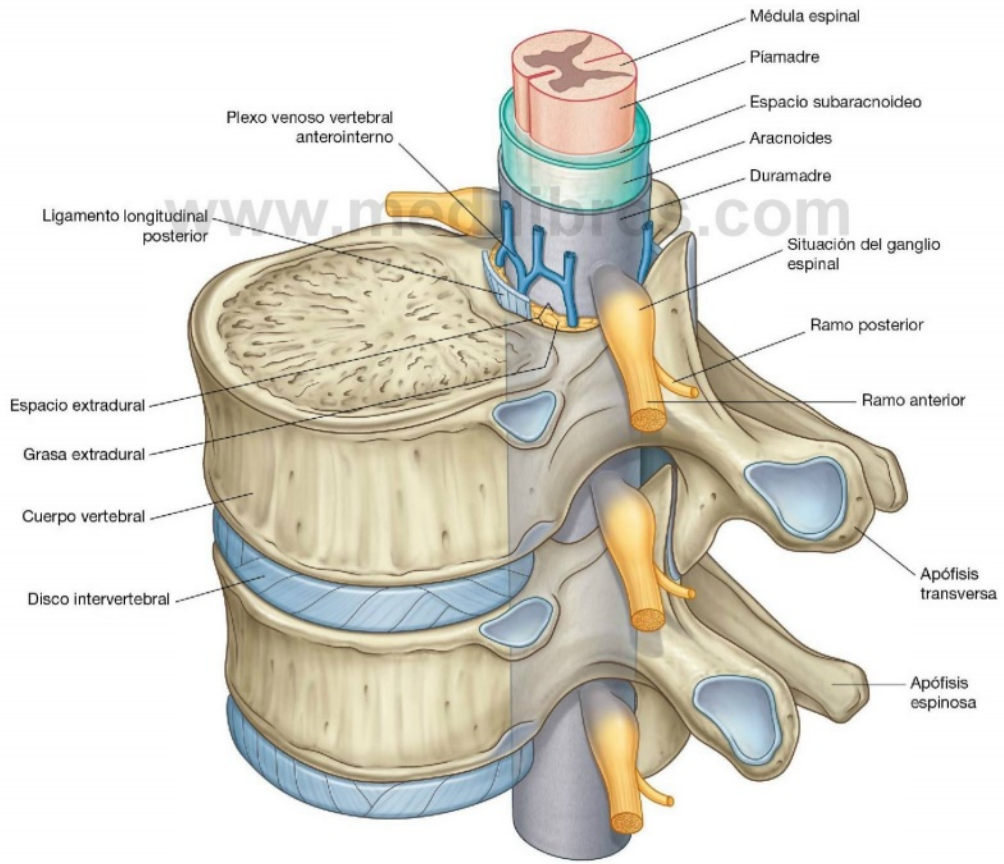

Fig. 2.8 Conducto vertebral.

© Elsevier. Fotocopiar sin autorización es un delito.

Nervios espinales

Los 31 pares de nervios espinales son segmentarios en su distribución y emergen del conducto raquídeo entre los pedículos de las vértebras adyacentes. Hay ocho pares de nervios cervicales (C1 a C8), doce torácicos (T1 a T12), cinco lumbares (L1 a L5), cinco sacros (S1 a S5), y uno coccígeo (Co). Cada nervio está unido a la médula espinal por una raíz posterior y una raíz anterior (fig. 2.9).

Tras salir del conducto vertebral, cada nervio espinal se ramifica en:

- Un ramo posterior: colectivamente, el pequeño ramo posterior inerva la región dorsal del tronco.
- Un ramo anterior: el ramo anterior, mucho mayor, inerva muchas de las restantes regiones del cuerpo exceptuando la cabeza, la cual está inervada predominantemente, pero no de forma exclusiva, por nervios craneales.

Los ramos anteriores forman los plexos somáticos principales del cuerpo (cervical, braquial, lumbar y sacro). Los componentes viscerales principales del SNP (tronco simpático y plexo prevertebral) del cuerpo también están asociados sobre todo con los ramos anteriores de los nervios espinales.

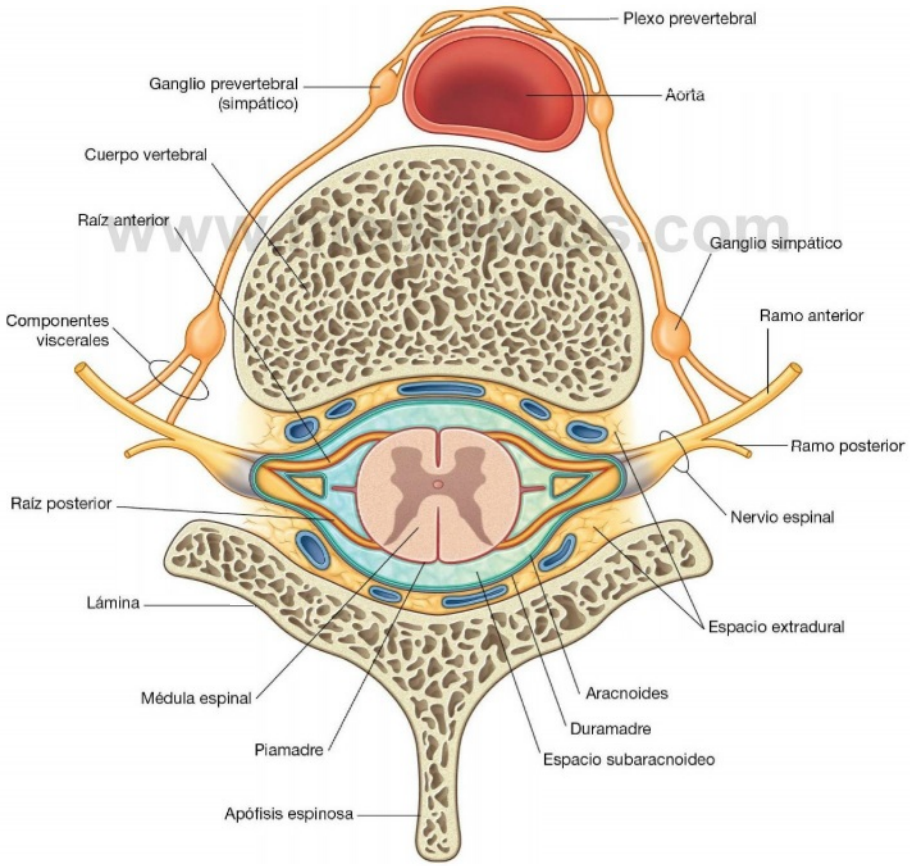

Fig. 2.9 Nervios espinales (sección transversal).

RELACIÓN CON OTRAS REGIONES

Cabeza

Las regiones cervicales de la región dorsal del tronco constituyen el esqueleto, y gran parte del armazón muscular del cuello, que a su vez soporta y mueve la cabeza (fig. 2.10).

El encéfalo y las meninges craneales se continúan con las meninges de la médula espinal en el agujero magno del cráneo. El par de arterias vertebrales asciende, una a cada lado, a través de los agujeros en las apófisis transversas de las vértebras cervicales y pasan a través del agujero magno para participar, con las arterias carótidas internas, en el aporte sanguíneo del cerebro.

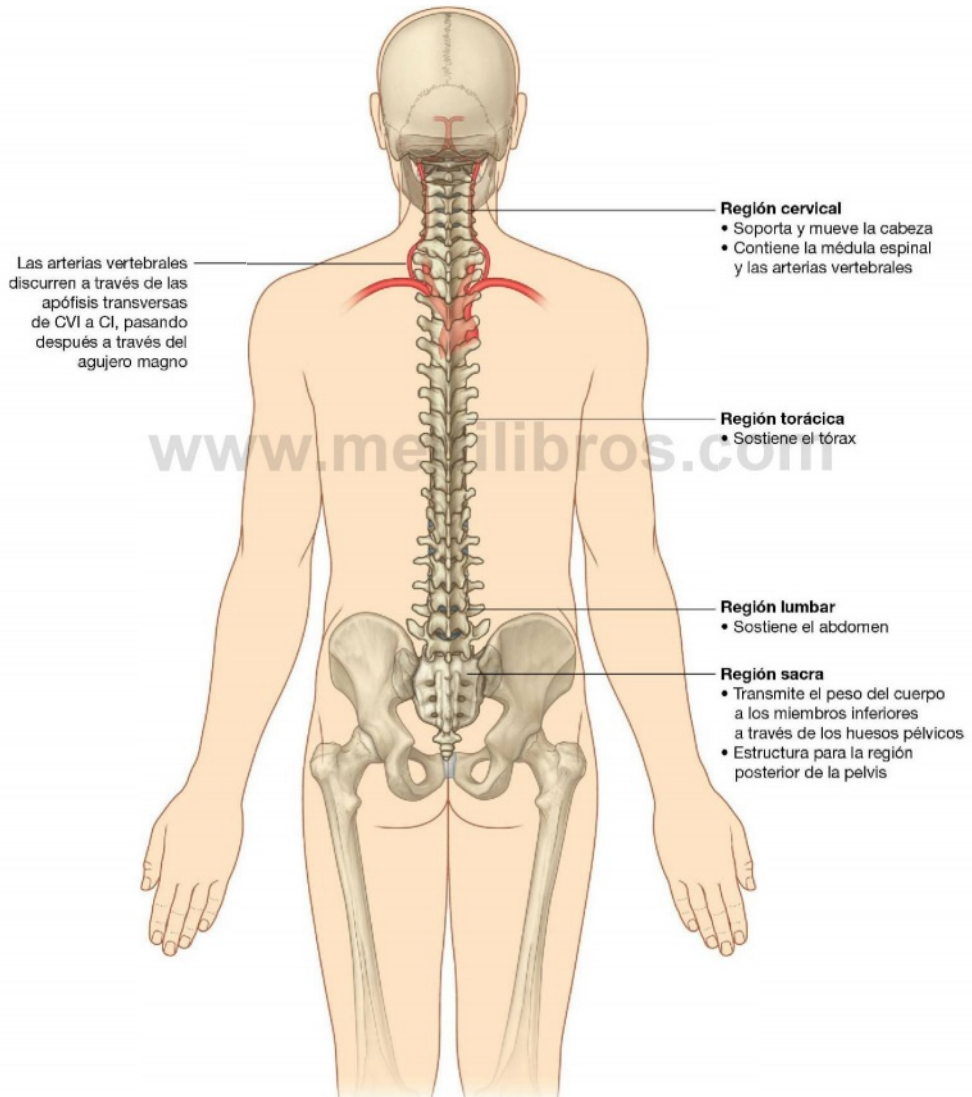

www.medilibros.com

Fig. 2.10 Relaciones de la región dorsal del tronco con otras regiones.

© Elsevier. Fotocopiar sin autorización es un delito.

Tórax, abdomen y pelvis

Las diferentes regiones de la columna vertebral contribuyen a la estructura ósea del tórax, abdomen y la pelvis (fig. 2.10). Además de proporcionar soporte para cada una de estas partes del cuerpo, las vértebras proporcionan inserciones para músculos y fascias, y zonas de articulación para otros huesos. Los ramos anteriores de los nervios espinales asociados con el tórax, el abdomen, y la pelvis penetran en estas zonas del cuerpo desde la región dorsal del tronco.

Miembros

Los huesos de la región dorsal del tronco proporcionan una extensa fijación para los músculos asociados con el anclaje y el movimiento de los miembros superiores con respecto al tronco. No es así respecto a los miembros inferiores, los cuales están firmemente anclados a la columna vertebral mediante la articulación de los huesos pélvicos con el sacro. Los miembros superiores e inferiores están inervados por ramos anteriores de los nervios espinales, que emergen de la columna vertebral a partir de los niveles cervical y lumbosacro, respectivamente.

ASPECTOS CLAVE

Columna vertebral larga y médula espinal corta

Durante el desarrollo, la columna vertebral crece mucho más rápido que la médula espinal. Como resultado, la médula espinal no ocupa toda la longitud del conducto vertebral (fig. 2.11).

En el adulto, la médula espinal finaliza normalmente entre las vértebras LI y LII, aunque puede finalizar en niveles tan altos como en la vértebra TXII y tan baja como en el disco intervertebral entre LII y LIII.

Los nervios espinales se originan en la médula espinal con ángulos cada vez más oblicuos desde las vértebras CI a Co, y las raíces nerviosas discurren dentro del conducto vertebral en distancias cada vez mayores. Su nivel medular espinal de origen, por tanto, se disocia cada vez más de su nivel de salida de la columna vertebral. Esto resulta particularmente evidente para los nervios espinales lumbares y sacros.

www.medilibros.com

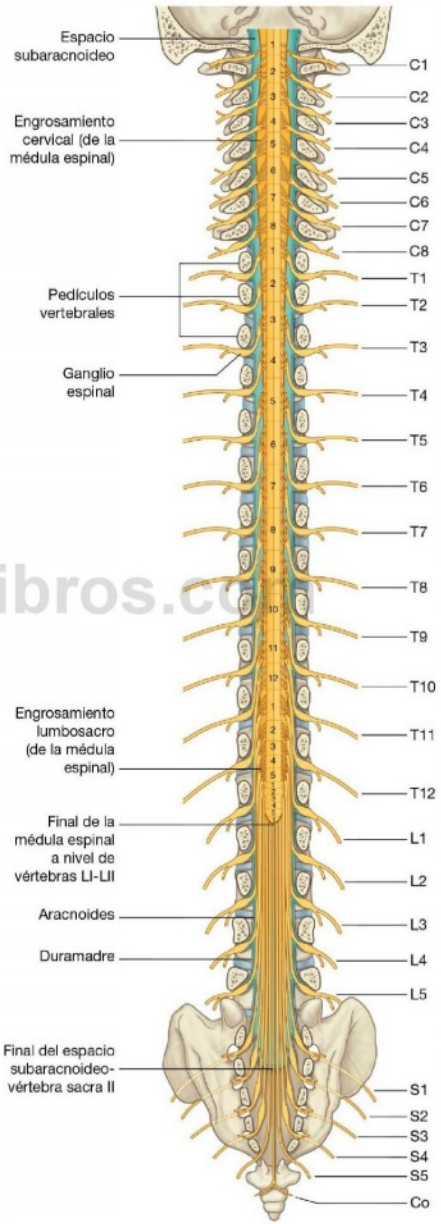

Fig. 2.11 Conducto vertebral, médula espinal y nervios espinales.

Agujeros intervertebrales y nervios espinales

Cada nervio espinal sale del conducto vertebral lateralmente a través de los agujeros intervertebrales (fig. 2.12). El agujero está formado entre los arcos vertebrales adyacentes y está íntimamente relacionado con las articulaciones intervertebrales:

- Los bordes superior e inferior están formados por las escotaduras de los pedículos adyacentes.
- El borde posterior está formado por las apófisis articulares de los arcos vertebrales y su articulación asociada.
- El borde inferior está formado por el disco intervertebral situado entre los cuerpos vertebrales de las vértebras adyacentes.

Cualquier patología que ocluya o reduzca el tamaño de un agujero intervertebral, tales como una pérdida ósea, la hernia de un disco intervertebral o la luxación de la articulación cigapofisaria (la articulación entre las apófisis articulares), puede afectar la función del nervio espinal asociado.

Inervación de la región dorsal del tronco

Los ramos posteriores de los nervios espinales inervan los músculos intrínsecos de la región dorsal del tronco y la piel adyacente. La distribución cutánea de estos ramos posteriores se extiende a la región glútea del miembro inferior y a la parte posterior de la cabeza. Las partes de los dermatomas inervados por los ramos posteriores de los nervios espinales se muestran en la figura 2.13.

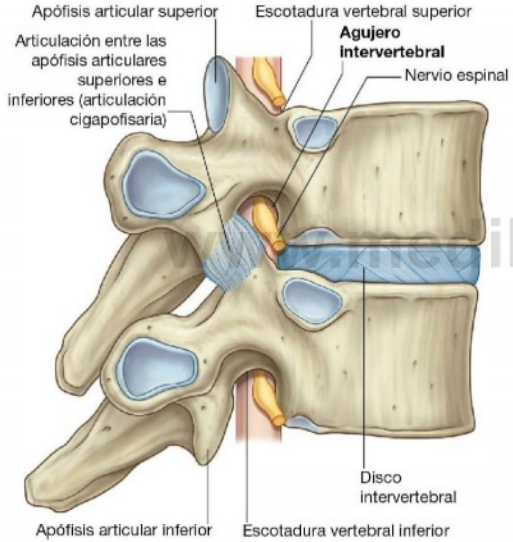

Fig. 2.12 Agujeros intervertebrales.

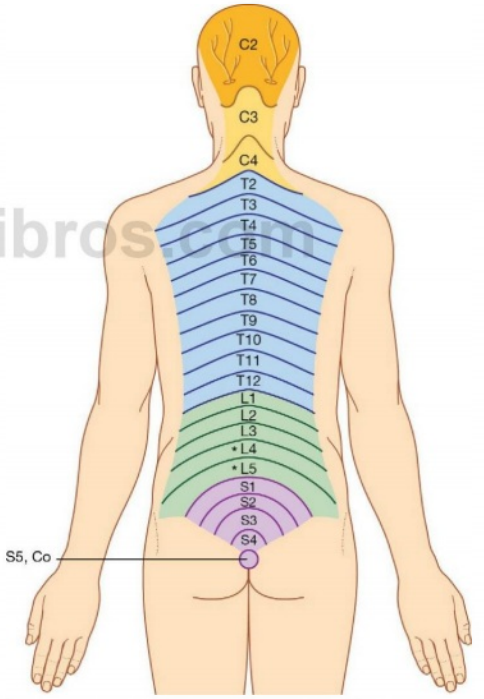

*Los ramos dorsales de los nervios espinales L4 y L5 pueden no tener terminaciones cutáneas y por ello no estar representados como dermatomas en la región dorsal del tronco

Fig. 2.13 Dermatomas inervados por los ramos posteriores de los nervios espinales.

© Elsevier. Fotocopiar sin autorización es un delito.

Anatomía regional

PORCIÓN ÓSEA

Los componentes esqueléticos de la región dorsal del tronco incluyen fundamentalmente las vértebras y los discos intervertebrales asociados. El cráneo, las escápulas, los huesos pélvicos y las costillas también contribuyen a conformar el armazón óseo de la región dorsal del tronco y proporcionan puntos de inserción muscular.

Vértebras

Hay aproximadamente 33 vértebras, que están subdivididas en cinco grupos en función de su morfología y localización (fig. 2.14):

- Las siete vértebras cervicales entre el tórax y el cráneo se caracterizan principalmente por su pequeño tamaño y por la presencia de un orificio en cada apófisis transversa (figs. 2.14 y 2.15).

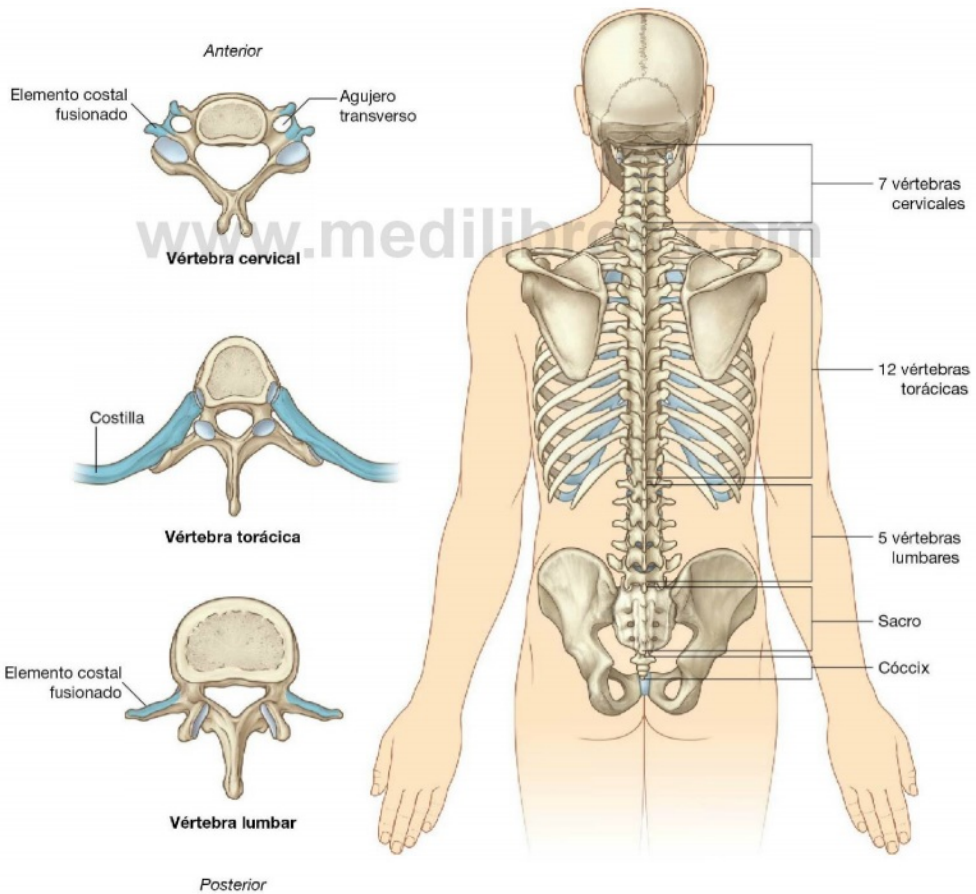

www.medilibros.com

Fig. 2.14 Vértebras.

Fig. 2.15 Radiografía de la región cervical de la columna vertebral. A. Proyección anteroposterior. B. Proyección lateral.

© Elsevier. Fotocopiar sin autorización es un delito.

- Las doce vértebras torácicas se caracterizan por su articulación con las costillas (fig. 2.14 y 2.16). Aunque todas las vértebras tienen elementos costales, estos elementos son menores y están incorporados a las apófisis transversas en otras regiones diferentes del tórax, pero en el tórax las costillas son huesos separados y se articulan a través de articulaciones sinoviales con los cuerpos vertebrales y las apófisis transversas de las vértebras asociadas.
- En posición inferior a las vértebras torácicas se encuentran cinco vértebras lumbares, las cuales forman el soporte esquelético de la pared abdominal posterior y se caracterizan por su gran tamaño (fig. 2.14 y 2.17).
- A continuación se encuentran cinco vértebras sacras fusionadas en un hueso único llamado sacro, el cual se articula a cada lado con el hueso coxal y es un componente de la pared pélvica.
- En posición inferior al sacro hay un número variable, habitualmente cuatro, de vértebras coccígeas, las cuales se fusionan en un pequeño hueso triangular único llamado cóccix.

En el embrión, las vértebras se forman intersegmentariamente a partir de células del esclerotoma, que se originan de los somitas adyacentes (fig. 2.18). Cada vértebra deriva de las

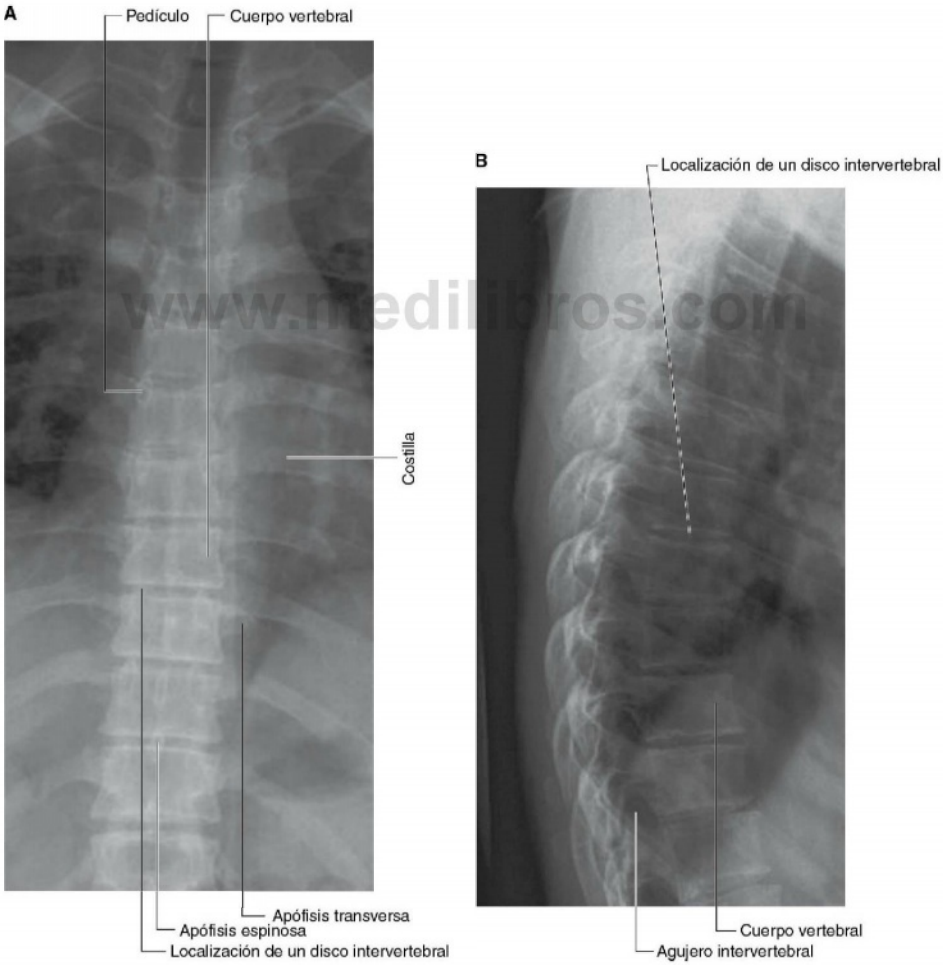

www.medilibros.com

Fig. 2.16 Radiografía de la región torácica de la columna vertebral. **A.** Proyección anteroposterior. **B.** Proyección lateral.

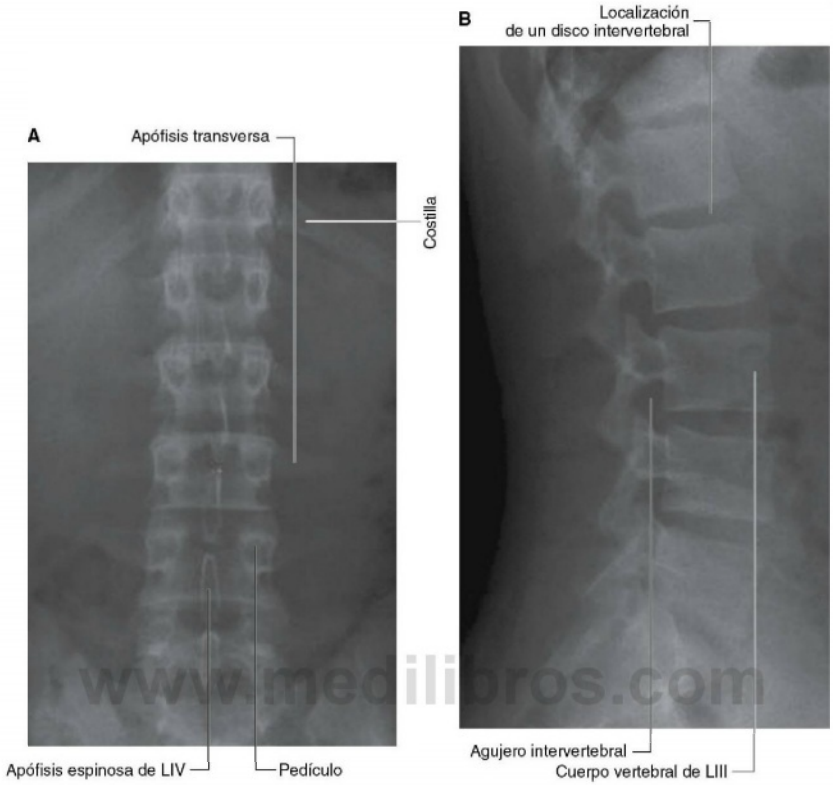

Fig. 2.17 Radiografía de la región lumbar de la columna vertebral. **A.** Proyección anteroposterior. **B.** Proyección lateral.

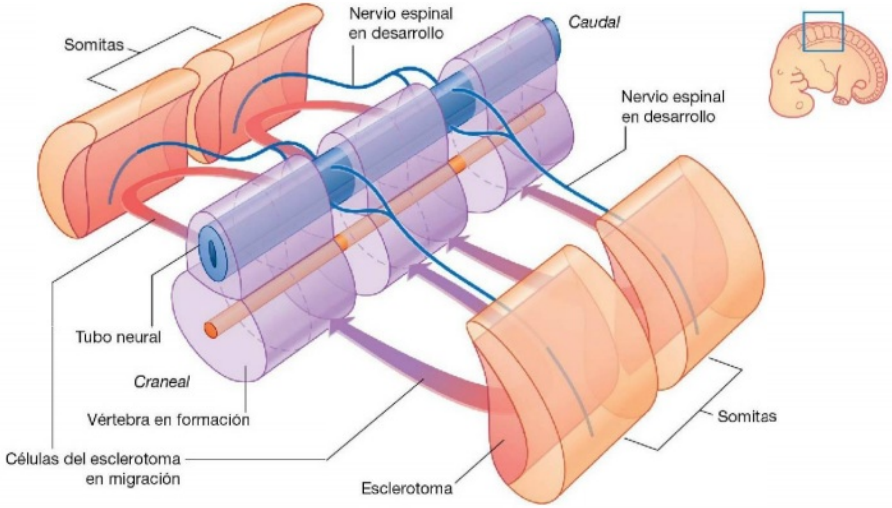

Fig. 2.18 Desarrollo de las vértebras.

© Elsevier. Fotocopiar sin autorización es un delito.

partes craneales de los dos somitas subyacentes, uno a cada lado, y de las partes caudales de los dos somitas suprayacentes. Los nervios espinales se desarrollan segmentariamente y discurren entre las vértebras en formación.

Vértebra típica

Una vértebra típica consta de un cuerpo vertebral y de un arco vertebral posterior (fig. 2.19). Extendiéndose a partir del arco vertebral se hallan varias apófisis para inserciones musculares y para la articulación con el hueso adyacente.

El **cuerpo vertebral** es la parte de soporte de peso de la vértebra y está unido a los cuerpos vertebrales adyacentes por discos intervertebrales y ligamentos. El tamaño de los cuerpos vertebrales aumenta en sentido inferior ya que la cantidad de peso soportada aumenta.

El **arco vertebral** forma las partes lateral y posterior del agujero vertebral.

Los agujeros vertebrales de todas las vértebras forman conjuntamente el **conducto vertebral,** el cual contiene y protege a la médula espinal. Superiormente, el conducto vertebral se continúa, a través del agujero magno del cráneo, con la cavidad craneal de la cabeza.

El arco vertebral de cada vértebra consta de pedículos y de láminas (fig. 2.19):

- Los dos **pedículos** son pilares óseos que unen el arco vertebral al cuerpo vertebral.
- Las dos **láminas** son finas estructuras óseas aplanadas que se extienden desde cada pedículo para unirse en la línea media y formar la zona posterior del arco vertebral.

Una **apófisis espinosa** se proyecta posterior e inferiormente desde la unión de las dos láminas y es el punto para inserciones musculares y ligamentosas.

Una **apófisis transversa** se extiende posterolateralmente desde la unión del pedículo con la lámina a cada lado, y es el lugar para la articulación con las costillas en la región torácica.

También proyectándose desde la zona donde los pedículos se unen a las láminas se encuentran las **apófisis articulares superiores** e **inferiores** (fig. 2.19), que se articulan con las apófisis articulares inferiores y superiores, respectivamente, de las vértebras adyacentes.

Entre el cuerpo vertebral y el origen de las apófisis articulares, cada pedículo presenta una escotadura en sus superficies

www.medilibros.com

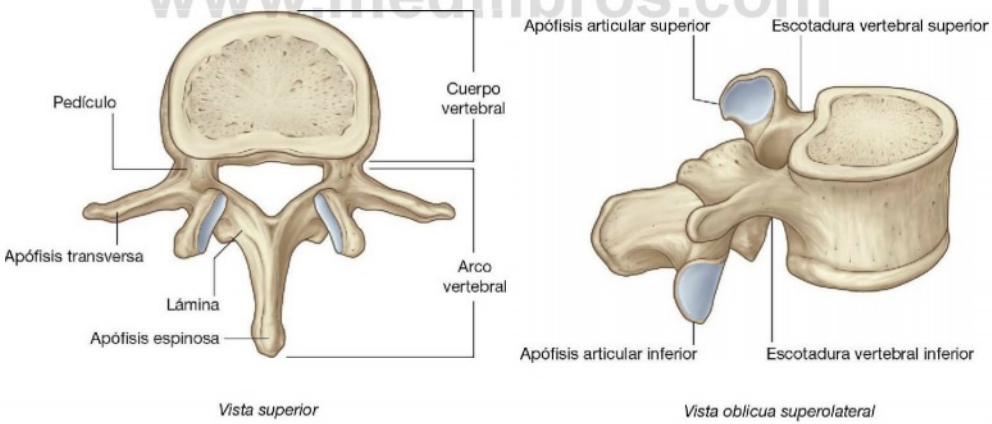

Fig. 2.19 Vértebra típica.

superior e inferior. Las **escotaduras vertebrales superior** e **inferior** participan en la formación de los agujeros intervertebrales.

Vértebras cervicales

Las siete vértebras cervicales se caracterizan por su pequeño tamaño y por la presencia de un agujero en cada apófisis transversa. Una vértebra cervical típica tiene los siguientes rasgos (fig. 2.20A):

- El cuerpo vertebral es bajo en altura y de forma cuadrada en una visión superior, y presenta una superficie superior cóncava y otra inferior convexa.
- Cada apófisis transversa tiene forma de túnel y se encuentra perforada por un **agujero transverso** redondo.
- La apófisis espinosa es corta y bífida.
- El agujero vertebral es de forma triangular.

La primera y segunda vértebras cervicales –el atlas y el axis– están especializadas para acomodar los movimientos de la cabeza.

www.medilibros.com

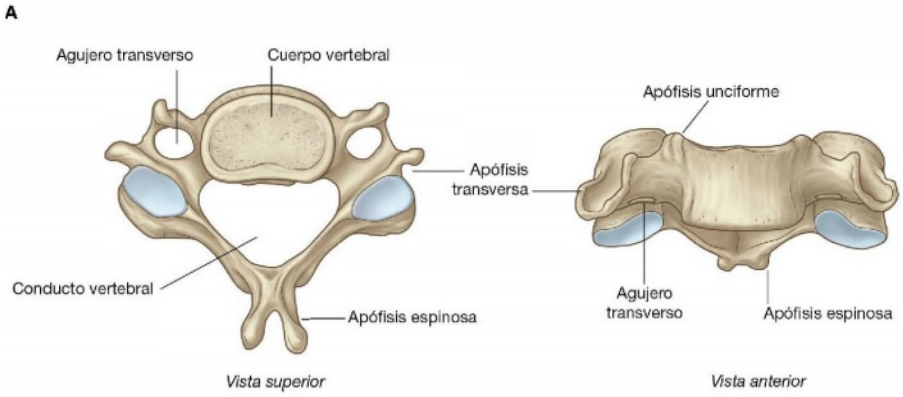

Fig. 2.20 Vértebras regionales. **A.** Vértebra cervical típica. *(Continúa)*

© Elsevier. Fotocopiar sin autorización es un delito.

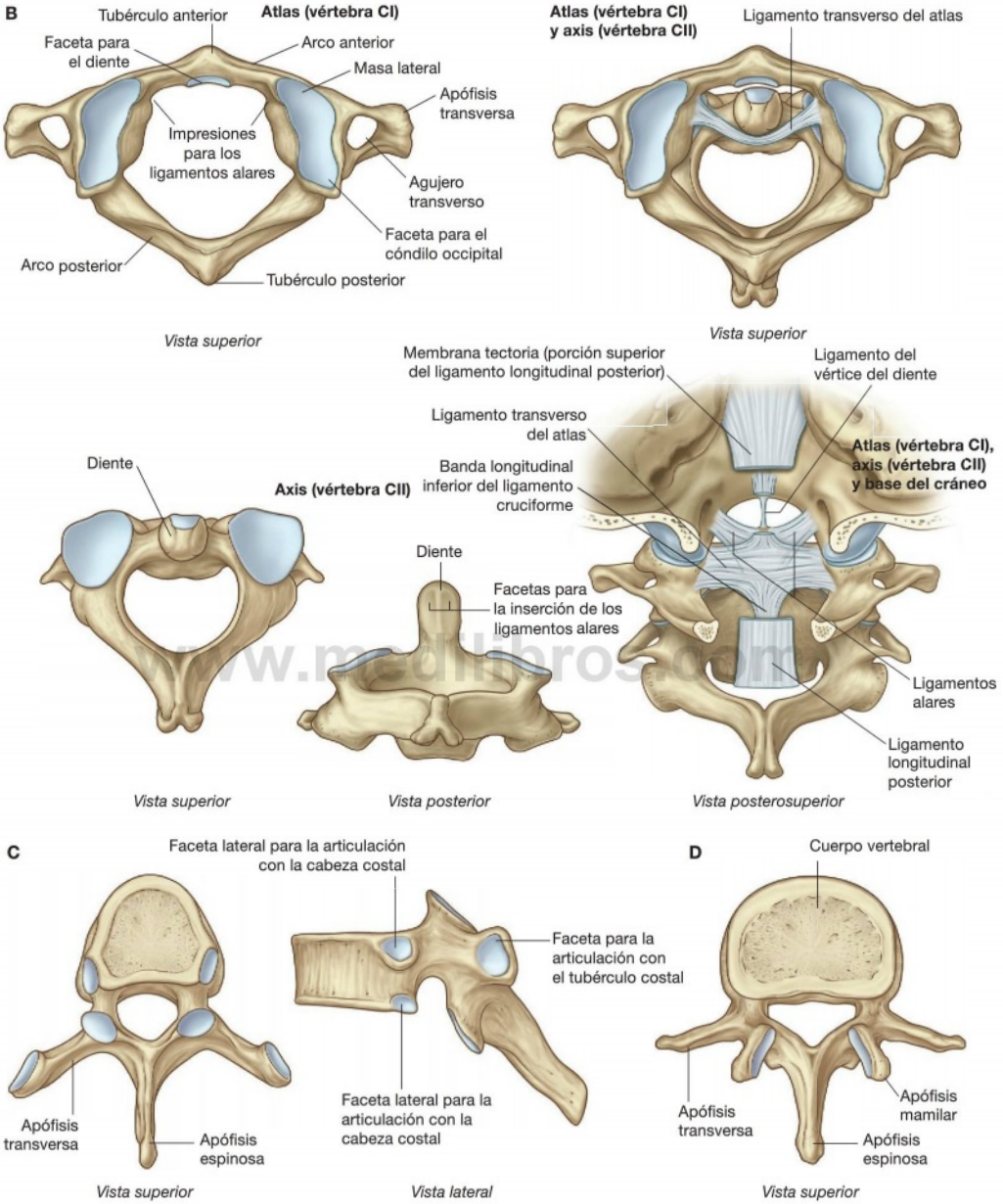

Fig. 2.20 *(cont.)* **B.** Atlas y axis. **C.** Vértebra torácica típica. **D.** Vértebra lumbar típica.

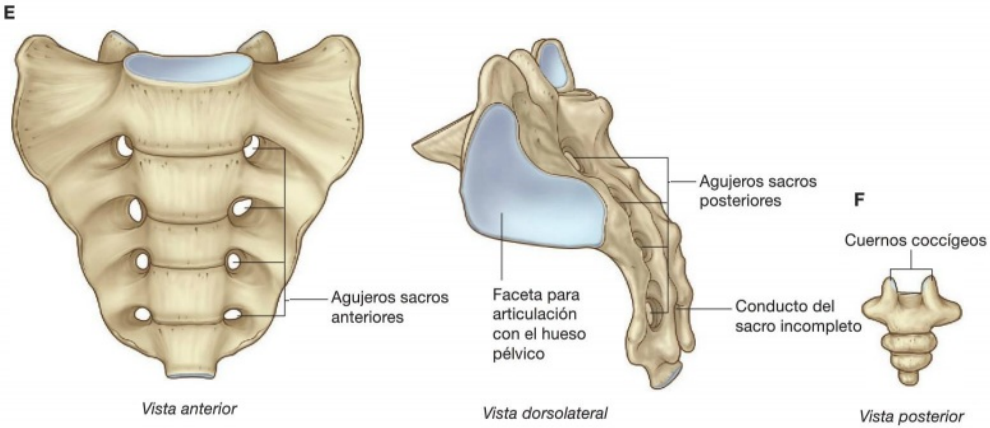

Fig. 2.20 *(cont.)* **E.** Sacro. **F.** Cóccix.

Atlas y axis

La vértebra CI (el **atlas**) se articula con la cabeza (fig. 2.21). Su principal rasgo distintivo es que carece de cuerpo vertebral (fig. 2.20B). De hecho, el cuerpo vertebral de CI se funde con el cuerpo de CII durante el desarrollo para formar el diente de CII. Como consecuencia de ello, no hay disco intervertebral entre CI y CII. En la visión superior, el atlas tiene forma anular y está constituido por dos **masas laterales** interconectadas por un **arco anterior** y un **arco posterior.**

Cada masa lateral se articula por encima con un **cóndilo occipital** del cráneo y por debajo con la apófisis articular superior de la vértebra CII (el **axis**). Las **superficies articulares superiores** tienen forma de alubia y son cóncavas, mientras que las **superficies articulares inferiores** son casi circulares y planas.

La **articulación atlantooccipital** permite la inclinación arriba y abajo de la cabeza sobre la columna vertebral.

La superficie posterior del arco anterior tiene una cara articular para el **diente,** la cual se proyecta superiormente desde el cuerpo vertebral del axis. El diente se mantiene en posición por el potente **ligamento transverso del atlas** situado posterior a ella, y cubre la distancia entre las facetas ovales de inserción situadas en las superficies mediales de las masas laterales del atlas.

El diente actúa como en pivote que permite que el atlas y la cabeza unida a él roten sobre el eje, de lado a lado.

Las apófisis transversas del atlas son grandes, sobresalen más lateralmente que las de las restantes vértebras cervicales y actúan como palancas para la acción muscular, particularmente de los músculos que mueven la cabeza en las **articulaciones atlantoaxiales**.

El axis se caracteriza por una gran apófisis en forma de diente, que se extiende superiormente desde el cuerpo vertebral (figs. 2.20B y 2.21). La superficie anterior del diente presenta una faceta oval para su articulación con el arco anterior del atlas.

Las dos superficies superolaterales del diente presentan impresiones circulares que sirven como puntos de inserción para los potentes ligamentos alares, uno a cada lado, que conectan el diente con las superficies mediales de los cóndilos occipitales. Estos **ligamentos alares** evitan la rotación excesiva de la cabeza y el atlas en relación con el axis.

Fig. 2.21 Radiografía que muestra las vértebras CI (atlas) y CII (axis). Boca abierta, proyección anteroposterior (diente del axis).

© Elsevier. Fotocopiar sin autorización es un delito.

Vértebras torácicas

Las doce vértebras torácicas se caracterizan todas por su articulación con las costillas. Una vértebra torácica típica presenta dos facetas parciales (fositas costales superior e inferior) a cada lado del cuerpo vertebral para su articulación con la cabeza de su propia costilla y de la costilla inferior (fig. 2.20C). La fosita costal superior es mucho mayor que la fosita costal inferior.

Cada apófisis tranversa también tiene una faceta (fosita costal transversa) para su articulación con el tubérculo de su propia costilla. El cuerpo vertebral de la vértebra tiene en cierto modo forma de corazón cuando se ve desde arriba, y el agujero vertebral es circular.

Vértebras lumbares

Las cinco vértebras lumbares se diferencian de las vértebras de otras regiones por su gran tamaño (fig. 2.20D). Además, carecen de facetas para articularse con las costillas. Las apófisis transversas son generalmente delgadas y alargadas, con la excepción de las de la vértebra LV, que son gruesas y en cierto modo con forma de cono para la inserción de los **ligamentos iliolumbares** que conectan las apófisis transversas a los huesos pélvicos.

El cuerpo vertebral de una vértebra lumbar típica es cilíndrico y el agujero vertebral es de forma triangular y mayor que el de las vértebras torácicas.

Sacro

El sacro es un hueso único que representa la fusión de las cinco vértebras sacras (fig. 2.20E). Tiene forma triangular con el **vértice** dirigido en sentido inferior, y está curvado de forma que tiene una superficie anterior cóncava y la correspondiente superficie posterior convexa. Se articula superiormente con la vértebra LV e inferiormente con el cóccix. Presenta dos grandes facetas en forma de L, una en cada superficie lateral, para su articulación con los huesos pélvicos.

La superficie posterior del sacro muestra cuatro pares de agujeros sacros posteriores y la superficie anterior tiene cuatro pares de agujeros sacros anteriores para el paso de los ramos posteriores y anteriores, respectivamente, de los nervios espinales S1 a S4.

La pared posterior del conducto vertebral puede ser incompleta cerca del extremo inferior del sacro.

Cóccix

El cóccix es un pequeño hueso triangular que se articula con el extremo inferior del sacro y representa la fusión de tres o cuatro vértebras coccígeas (fig. 2.20F). Se caracteriza por su pequeño tamaño y por la ausencia de arcos vertebrales y, por tanto, de conducto vertebral.

Agujeros intervertebrales

Los agujeros intervertebrales están formados a cada lado entre las partes adyacentes de las vértebras y están asociados con discos intervertebrales (fig. 2.22). Los agujeros permiten que estructuras como los nervios espinales y los vasos sanguíneos entren y salgan del conducto vertebral.

Un agujero intervertebral está formado por la escotadura vertebral inferior del pedículo de la vértebra superior y por la escotadura vertebral superior del pedículo de la vértebra inferior. El agujero está limitado:

- Posteriormente, por la articulación cigapofisaria entre las apófisis articulares de las dos vértebras.

www.medilibros.com

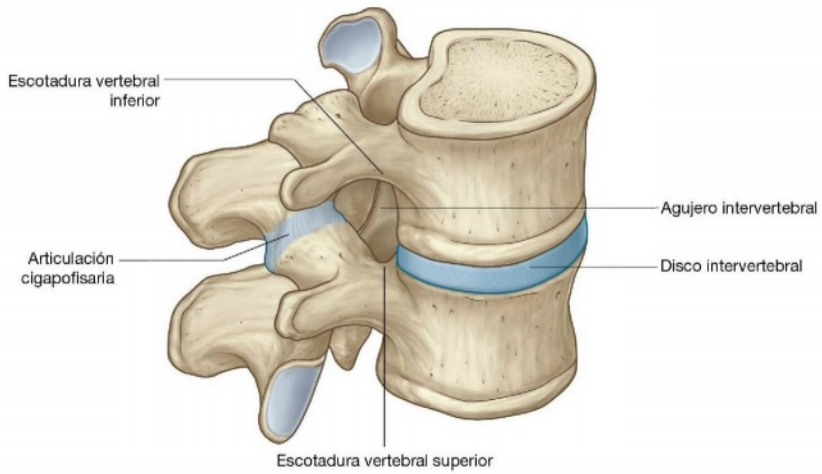

Fig. 2.22 Agujero intervertebral.

- Anteriormente, por el disco intervertebral y los cuerpos vertebrales adyacentes.

Cada agujero intervertebral es un espacio limitado rodeado por hueso y ligamentos, y por articulaciones. Cualquier patología de estas estructuras y de los músculos circundantes puede afectar a las estructuras del interior del agujero.

Espacios posteriores entre los arcos vertebrales

En la mayoría de las regiones de la columna vertebral, las láminas y las apófisis espinosas de las vértebras adyacentes se solapan para formar una pared ósea dorsal razonablemente completa para el conducto vertebral. Sin embargo, en la región lumbar, hay grandes intervalos entre los componentes posteriores de los arcos vertebrales adyacentes (fig. 2.23). Estos intervalos entre láminas y apófisis espinosas adyacentes se hacen cada vez más amplios desde LI a LV. Los espacios pueden ampliarse aún más por la flexión de la columna vertebral. Estos intervalos permiten un acceso relativamente fácil al conducto vertebral para procedimientos clínicos.

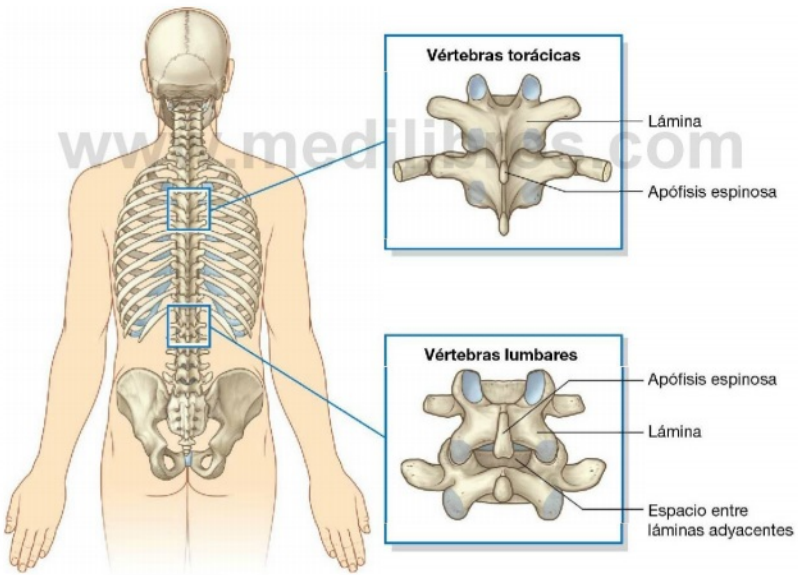

Fig. 2.23 Espacios entre los arcos vertebrales adyacentes en la región lumbar.

© Elsevier. Fotocopiar sin autorización es un delito.

Conceptos prácticos

Espina bífida

La espina bífida es un trastorno en el que los dos lados de los arcos vertebrales, habitualmente en las vértebras inferiores, no se fusionan durante el desarrollo, lo que origina un conducto vertebral «abierto» (fig. 2.24).
Hay dos tipos de espina bífida:

- El tipo más común es la espina bífida oculta, en la que hay un defecto en el arco vertebral de LV o SI. Este defecto se aprecia hasta en el 10% de los individuos y resulta en un fallo en la fusión del arco posterior en la línea media. Quienes la padecen son clínicamente asintomáticos, aunque la exploración física puede revelar un brote de pelo sobre las apófisis espinosas.
- La forma más grave de espina bífida supone un completo fallo de fusión del arco posterior en la unión lumbosacra con una gran saculación de las meninges. Esta saculación puede contener líquido cefalorraquídeo (un **meningocele**) o una parte de la médula espinal (un **mielomeningocele**). Estas alteraciones pueden dar lugar a diversos déficits neurológicos, incluyendo problemas de deambulación y función vesical.

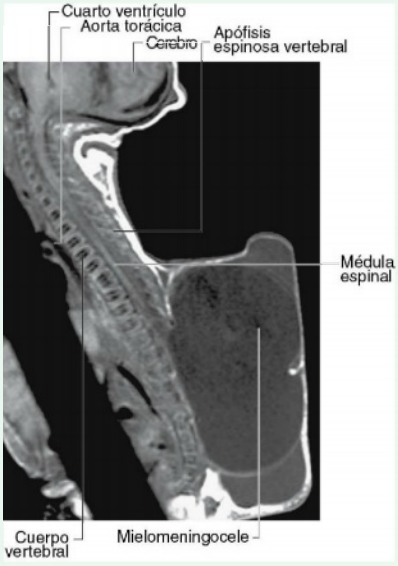

Fig. 2.24 Imagen de RM ponderada en T1 en plano sagital que pone de manifiesto un mielomeningocele lumbosacro. Hay ausencia de láminas y apófisis espinosas en la región lumbosacra.

www.medilibros.com

Conceptos prácticos

Vertebroplastia

La vertebroplastia es una nueva técnica en la que el cuerpo de una vértebra puede ser llenado de cemento óseo (generalmente metilmetacrilato). Entre las indicaciones para su realización se cuentan el colapso del cuerpo vertebral y el dolor, que puede ser secundario a infiltración tumoral. La mayoría de las veces, la técnica se realiza para tratar fracturas en cuña de origen osteoporótico, que son una causa importante de morbilidad y dolor en pacientes ancianos.

Las fracturas en cuña osteoporóticas suelen afectar a la región toracolumbar y su abordaje terapéutico mediante la novedosa técnica de la vertebroplastia resulta relativamente sencillo. El procedimiento se lleva a cabo bajo sedación o anestesia general ligera. Con ayuda de rayos X, se identifica el pedículo en una placa anteroposterior. Una cánula de metal se implanta a través del pedículo en el cuerpo vertebral.

El cemento óseo líquido se inyecta mediante la cánula en el cuerpo vertebral (v. fig. 1.18). La función del cemento óseo es doble. En primer lugar, aumenta la resistencia del cuerpo vertebral y previene una ulterior pérdida de altura. Por otro lado, cuando el cemento fragua se genera cierto grado de calor que, según se cree, actúa sobre las terminaciones nerviosas dolorosas.

Conceptos prácticos

Escoliosis

La escoliosis es una curvatura lateral anormal de la columna vertebral (fig. 2.25).

Una escoliosis verdadera incluye no sólo la curvatura (derecha o izquierda), sino un elemento rotacional de una vértebra sobre otra.

Los tipos más frecuentes de escoliosis son aquellos de los que poco sabemos sobre cómo o por qué se producen, y se denominan idiopáticos. Nunca están presentes al nacimiento y tienden a aparecer en grupos de edad infantil, juvenil o adolescente. Los cuerpos vertebrales y los elementos posteriores (pedículos y láminas) son normales en estos pacientes.

Cuando una escoliosis está presente desde el nacimiento (escoliosis congénita), suele estar asociada con otras alteraciones del desarrollo. En estos pacientes hay una fuerte asociación con otras alteraciones de la pared torácica, tracto genitourinario y cardiopatías. Este grupo de pacientes precisa una cuidadosa evaluación por parte de varios especialistas.

Un grupo infrecuente pero importante de escoliosis lo constituyen aquellas en las que el músculo es anómalo. La distrofia muscular es el ejemplo más frecuente de este tipo de patología. El músculo anormal no mantiene la alineación normal de la columna vertebral y como resultado se desarrolla una curvatura. Para establecer el diagnóstico se requiere una biopsia muscular.

Otros trastornos que pueden producir escoliosis incluyen tumores óseos, tumores de la médula espinal y protrusiones discales localizadas.

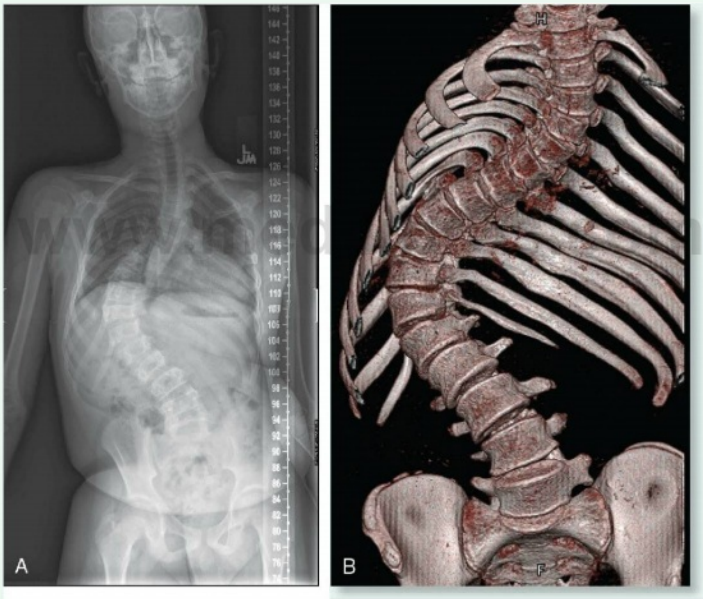

Fig. 2.25 Escoliosis grave. **A.** Radiografía, proyección anteroposterior. **B.** TC volumétrica, proyección anterior.

© Elsevier. Fotocopiar sin autorización es un delito.

Conceptos prácticos

Cifosis

La cifosis es una curvatura anómala de la columna vertebral en el segmento torácico, que produce una deformidad «en joroba». Esta condición tiene lugar en ciertos estados patológicos, el más grave de los cuales suele ser secundario a una infección tuberculosa de un cuerpo vertebral torácico, donde la cifosis se angula en el punto de la lesión. Esto produce la **deformidad en giba,** alteración de alta prevalencia antes de que se utilizara la medicación antituberculosa.

Lordosis

La lordosis es una curvatura anómala de la columna vertebral en la región lumbar, lo que produce una deformidad en silla de montar.

Conceptos prácticos

Variación del número vertebral

Suele haber siete vértebras cervicales, aunque en determinadas patologías se pueden fusionar. La fusión de las vértebras cervicales (fig. 2.26A) se puede asociar a otras alteraciones, por ejemplo el síndrome de Klippel-Feil, en el cual existe una fusión anormal de las vértebras CI y CII o CV y CVI, y puede asociarse con una escápula elevada (hombro de Sprengel) y anomalías cardíacas.

Son bien conocidas también las variaciones en el número de vértebras torácicas.

Una de las alteraciones más comunes en las vértebras lumbares es una fusión parcial de la vértebra LV con el sacro (sacralización de una vértebra lumbar). También se puede producir una separación parcial de la vértebra SI del sacro (lumbarización de la primera vértebra sacra) (fig. 2.26B).

Aparece una hemivértebra cuando sólo se desarrolla un lado de la vértebra (fig. 2.26B).

www.medilibros.com

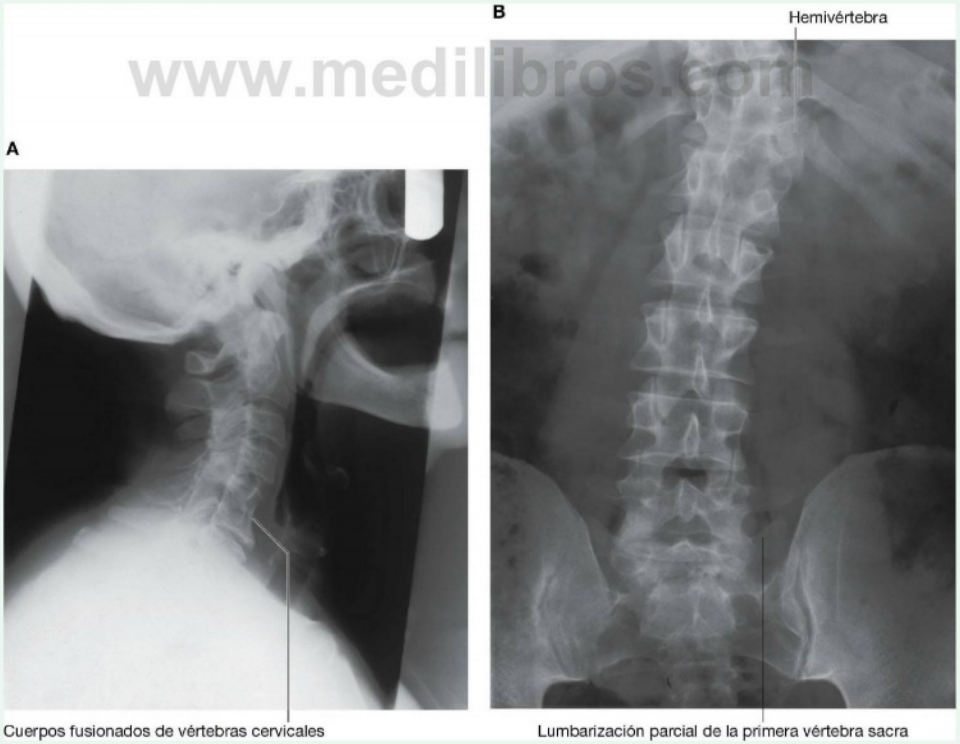

Fig. 2.26 Variaciones en el número vertebral. **A.** Cuerpos vertebrales fusionados de vértebras cervicales. **B.** Hemivértebra.

Conceptos prácticos

Vértebras y cáncer

Las vértebras son una localización frecuente de enfermedad metastásica (diseminación secundaria de células cancerígenas). Cuando las células cancerígenas crecen dentro de los cuerpos vertebrales y de los elementos posteriores, destruyen las propiedades mecánicas del hueso. Una lesión menor puede, por tanto, producir el colapso vertebral. Es importante reseñar que en las vértebras que contienen una patología metastásica extensa pueden sobresalir fragmentos de tumor dentro del **conducto vertebral** que compriman los nervios y la médula espinal.

Conceptos prácticos

Osteoporosis

La osteoporosis es una condición fisiopatológica en la cual la calidad ósea es normal, pero la cantidad de hueso es deficiente. Es un trastorno metabólico que afecta frecuentemente a mujeres entre los 50 y 60 años de edad y a hombres a partir de los 70.

Muchos factores influyen en el desarrollo de la osteoporosis, incluyendo predeterminación genética, nivel de actividad y estado nutricional y, en particular, niveles de estrógeno en las mujeres.

Las complicaciones típicas de la osteoporosis son las fracturas por «aplastamiento» de cuerpos vertebrales, las fracturas radiales distales y las fracturas de cadera.

La edad avanzada y la mala calidad del hueso aumentan la susceptibilidad de los pacientes a padecer fracturas. La curación tiende a verse alterada en estos pacientes mayores, quienes, en consecuencia, requieren largas estancias hospitalarias y rehabilitaciones prolongadas.

Los pacientes que tienen probabilidad de desarrollar osteoporosis pueden identificarse mediante un estudio de absorciometría dual de rayos X. Dosis bajas de rayos X se hacen pasar a través del hueso y, contando el número de fotones detectados y sabiendo la dosis administrada, resulta posible calcular el número de rayos X absorbido. La cantidad de rayos X absorbida se correlaciona directamente con la masa ósea, pudiendo utilizarse para predecir si un paciente está expuesto o no a riesgo de sufrir fracturas osteoporóticas.

www.medilibros.com

ARTICULACIONES

Articulaciones entre las vértebras en la región dorsal del tronco

Los dos tipos principales de articulaciones entre las vértebras son:

- Sínfisis entre cuerpos vertebrales (fig. 2.27).
- Articulaciones sinoviales entre apófisis articulares (fig. 2.28).

Una vértebra típica tiene un total de seis articulaciones con las vértebras adyacentes: cuatro articulaciones sinoviales (dos arriba y dos abajo) y dos sínfisis (una arriba y una abajo). Cada sínfisis incluye un disco intervertebral.

Aunque el movimiento entre dos vértebras cualesquiera es limitado, la suma de los movimientos entre todas las vértebras produce un amplio rango de movimiento para la columna vertebral.

Los movimientos de la columna vertebral incluyen flexión, extensión, flexión lateral, rotación y circunducción.

Los movimientos de las vértebras en una región determinada (cervical, torácica y lumbar) vienen determinados por la forma y orientación de las superficies articulares en las apófisis articulares y en los cuerpos vertebrales.

Fig. 2.27 Articulaciones intervertebrales.

© Elsevier. Fotocopiar sin autorización es un delito.

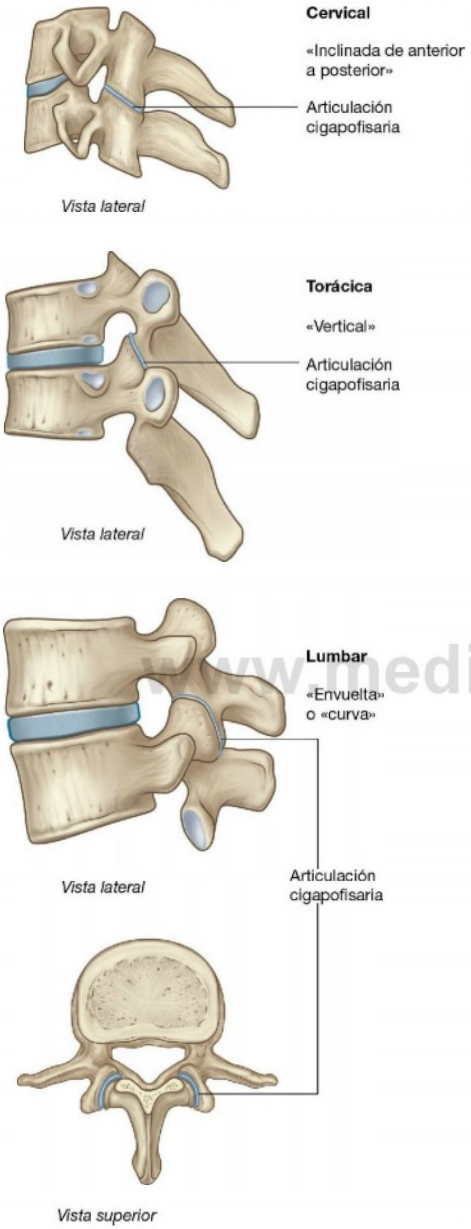

Fig. 2.28 Articulaciones cigapofisarias.

Sínfisis entre los cuerpos vertebrales (discos intervertebrales)

La sínfisis entre cuerpos vertebrales adyacentes está formada por una capa de cartílago hialino en cada cuerpo vertebral y un disco intervertebral, que se sitúan entre dichas capas.

El **disco intervertebral** consta de un anillo fibroso externo que rodea un núcleo pulposo central (fig. 2.27):

- El **anillo fibroso** consta de una anillo externo de colágeno que rodea una zona más amplia de fibrocartílago dispuesta de forma lamelar. Esta disposición de las fibras limita la rotación entre vértebras.
- El **núcleo pulposo** ocupa el centro del disco intervertebral, es de naturaleza gelatinosa y absorbe las fuerzas de compresión entre las vértebras.

Los cambios degenerativos en el anillo fibroso pueden conducir a la herniación del núcleo pulposo. En ocasiones, las hernias posterolaterales comprimen las raíces de un nervio espinal en el agujero intervertebral.

Articulaciones entre arcos vertebrales (articulaciones cigapofisarias)

Las articulaciones sinoviales entre las apófisis articulares superiores e inferiores de vértebras adyacentes son las articulaciones cigapofisarias (fig. 2.28). Una fina cápsula articular que se fija a los márgenes de las facetas articulares envuelve cada articulación.

En las regiones cervicales, las articulaciones cigapofisarias están inclinadas inferiormente de anterior a posterior. Esta orientación facilita la flexión y la extensión. En las regiones torácicas, las articulaciones están orientadas verticalmente y limitan la flexión y extensión, pero facilitan la rotación. En las regiones lumbares, las superficies articulares son curvas y las apófisis adyacentes se encajan, limitándose, por tanto, el rango de movimiento, aunque la flexión y extensión son aún movimientos principales en la región lumbar.

Articulaciones «uncovertebrales»

Los bordes laterales de las superficies de las vértebras cervicales típicas presentan protuberancias en forma de cresta o labio a las que se denomina apófisis unciformes. Éstas pueden articularse con el cuerpo de la vértebra superior para formar pequeñas articulaciones sinoviales «uncovertebrales» (fig. 2.29).

www.medilibros.com

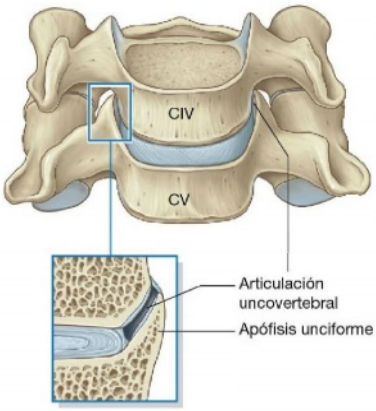

Fig. 2.29 Articulación uncovertebral.

Conceptos prácticos

Dolor de espalda

El dolor de espalda es un trastorno extraordinariamente frecuente. Puede estar relacionado directamente con problemas mecánicos o con una protrusión discal que comprima un nervio. En los casos que afectan a los discos puede resultar necesario intervenir quirúrgicamente y extirpar el disco que está comprimiendo el nervio.

No resulta infrecuente que los pacientes se quejen de dolor y no se encuentre una causa inmediata; el dolor es, por tanto, atribuido a malestar mecánico, que puede ser causado por cambios degenerativos. Uno de los posibles tratamientos consiste en introducir una aguja en la articulación interfacetaria e inyectar un anestésico local y corticoides.

Conceptos prácticos

Hernia de discos intervertebrales

Los discos intervertebrales están constituidos por una porción central (el núcleo pulposo) y una serie compleja de anillos fibrosos (anillo fibroso). Se puede producir un desgarro en el anillo fibroso a través del cual puede salir el material del núcleo pulposo. Tras un período de tiempo, este material puede alcanzar el conducto vertebral o un agujero intervertebral para presionar sobre estructuras nerviosas (fig. 2.30). Ésta es una causa frecuente de dolor de la región dorsal del tronco. Un disco puede protruir posteriormente para contactar directamente con la médula o con las raíces de los nervios lumbares dependiendo del nivel, o puede sobresalir en sentido posterolateral adyacente al pedículo y comprimir una raíz descendente.

En las regiones cervicales de la columna, la prominencia de un disco cervical se osifica con frecuencia y se denomina barra osteofitaria.

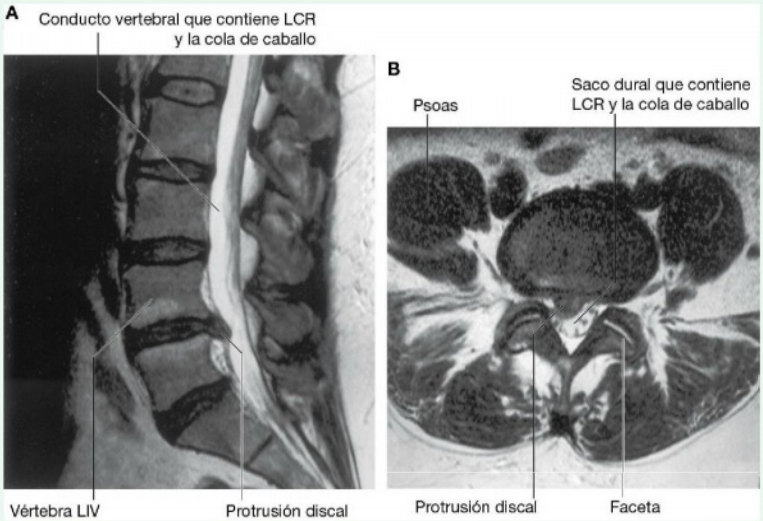

Fig. 2.30 Protrusión discal: imágenes de resonancia magnética ponderadas en T2 de la región lumbar de la columna vertebral. **A.** Plano sagital. **B.** Plano axial.

© Elsevier. Fotocopiar sin autorización es un delito.

Conceptos prácticos

Enfermedades de las articulaciones

Algunas enfermedades afectan principalmente a articulaciones sinoviales en lugar de a las sínfisis. Un ejemplo típico es la artritis reumatoide, que afecta primariamente a articulaciones y bolsas sinoviales, dando lugar a la destrucción de la articulación y de su tapizado interno. Las sínfisis suelen estar preservadas.

LIGAMENTOS

Las articulaciones intervertebrales se ven reforzadas y mantenidas por numerosos ligamentos, los cuales pasan entre los cuerpos vertebrales e interconectan componentes de los arcos vertebrales.

Ligamentos longitudinales anterior y posterior

Los ligamentos longitudinales anterior y posterior se encuentran en las superficies anterior y posterior de los cuerpos vertebrales y se extienden a lo largo de la mayor parte de la columna vertebral (fig. 2.31).

El **ligamento longitudinal anterior** se encuentra unido en su parte superior a la base del cráneo y se extiende inferiormente hasta unirse a la superficie anterior del sacro. A lo largo de su longitud se fusiona con los cuerpos vertebrales y discos intervertebrales.

El **ligamento longitudinal posterior** se halla en la superficie posterior de los cuerpos vertebrales y tapiza la superficie anterior del conducto vertebral. Como el ligamento longitudinal anterior, se fija a lo largo de su longitud a los cuerpos vertebrales y discos intervertebrales. La parte superior del ligamento longitudinal posterior que conecta la vértebra CII con la cara intracraneal de la base del cráneo se denomina **membrana tectoria** (v. fig. 2.20B).

Fig. 2.31 Ligamentos longitudinales anterior y posterior de la columna vertebral.

www.medilibros.com

Ligamentos amarillos

Los ligamentos amarillos, a cada lado, se sitúan entre las láminas de vértebras adyacentes (fig. 2.32). Estos delgados y anchos ligamentos están constituidos predominantemente

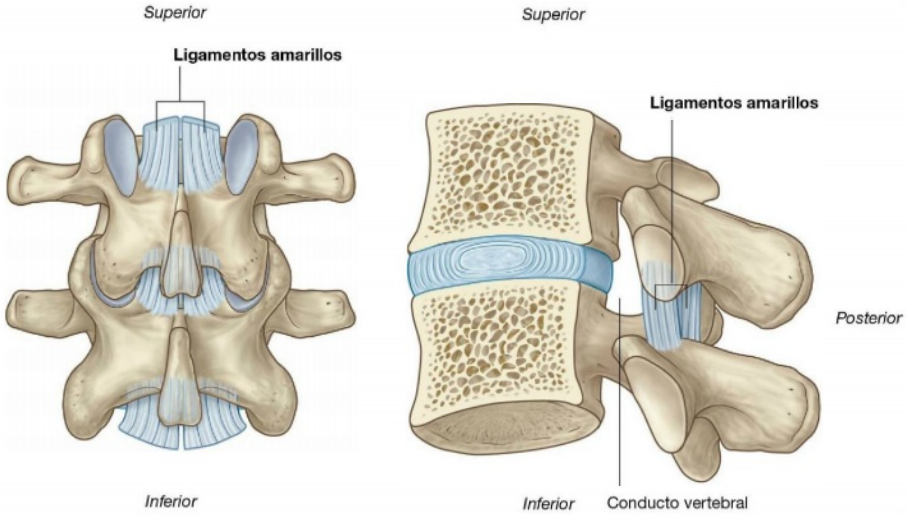

Fig. 2.32 Ligamentos amarillos.

por tejido elástico y forman parte de la superficie posterior del conducto vertebral. Cada ligamento amarillo discurre entre la superficie posterior de la lámina de la vértebra inferior y la superficie anterior de la lámina de la vértebra superior. Los ligamentos amarillos resisten la separación de las láminas en la flexión y ayudan a la extensión de vuelta a la posición anatómica.

Ligamento supraespinoso y ligamento nucal

El ligamento supraespinoso conecta los extremos de las apófisis espinosas vertebrales, discurriendo a través de ellas desde la vértebra CVII hasta el sacro (fig. 2.33). Desde la vértebra CVII hasta el cráneo, el ligamento se hace estructuralmente distinto con respecto a las partes más caudales y se denomina ligamento nucal.

El **ligamento nucal** es una estructura triangular laminar situada en el plano medio sagital:

- La base del triángulo está unida al cráneo, desde la protuberancia occipital externa hasta el agujero magno.
- Su vértice está unido al extremo de la apófisis espinosa de la vértebra CVII.
- La cara profunda del triángulo está unida al tubérculo posterior de la vértebra CI y a las apófisis espinosas de las otras vértebras cervicales.

El ligamento nucal sostiene la cabeza. Resiste la flexión y facilita el retorno de la cabeza a la posición anatómica. Las anchas superficies laterales y el borde posterior del ligamento proporcionan fijación para los músculos adyacentes.

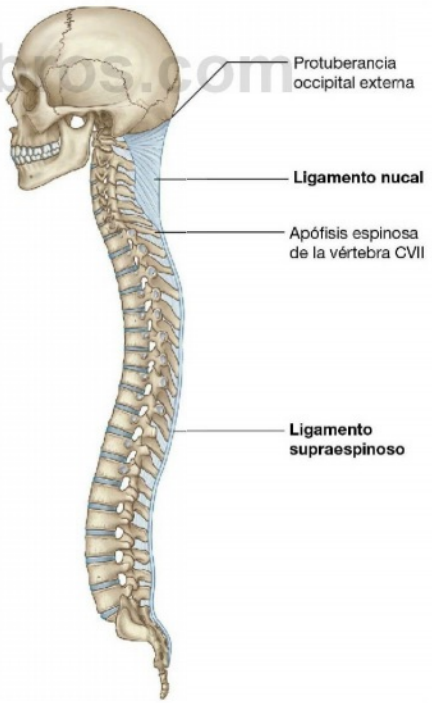

Fig. 2.33 Ligamento supraespinoso y ligamento nucal.

© Elsevier. Fotocopiar sin autorización es un delito.

Ligamentos interespinosos

Los ligamentos interespinosos se extienden entre las apófisis espinosas de vértebras adyacentes (fig. 2.34). Se fijan desde la base al vértice de cada apófisis espinosa y se mezclan con el ligamento supraespinoso posteriormente y con los ligamentos amarillos anteriormente y a cada lado.

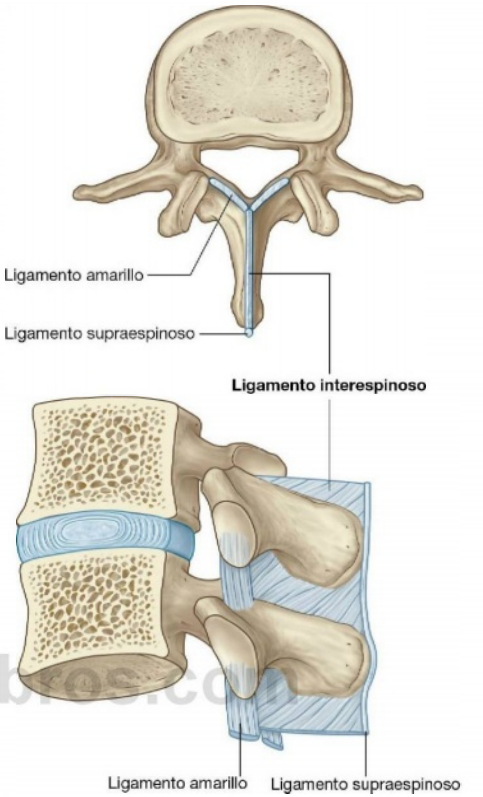

Fig. 2.34 Ligamentos interespinosos.

Conceptos prácticos

Ligamentos amarillos

Los ligamentos amarillos son estructuras importantes dentro del conducto vertebral. En procesos degenerativos de la columna vertebral, los ligamentos amarillos se pueden hipertrofiar. Este hecho se asocia a menudo a hipertrofia y a cambios artríticos en las articulaciones cigapofisarias. En combinación, la hipertrofia de la articulación cigapofisaria, la hipertrofia de los ligamentos amarillo y una prominencia discal leve pueden reducir las dimensiones del conducto dando lugar a un síndrome de estenosis de conducto vertebral.

www.medilibros.com

Conceptos prácticos

Fracturas vertebrales

Las fracturas vertebrales pueden ocurrir en cualquier punto de la columna vertebral. En la mayoría de los casos, la fractura consolidará bajo circunstancias apropiadas. En el momento de la lesión, no es la misma fractura, sino la lesión asociada del contenido del conducto vertebral y de los tejidos circundantes la que determina la gravedad de la situación del paciente.

La estabilidad de la columna vertebral se encuentra dividida en tres «columnas» clínicas arbitrarias: la **columna anterior** incluye los cuerpos vertebrales y el ligamento longitudinal anterior; la **columna media** comprende el cuerpo vertebral y el ligamento vertebral longitudinal posterior; y la **columna posterior** está integrada por los ligamentos amarillos, los ligamentos interespinosos y supraespinosos y el ligamento nucal en la columna vertebral cervical.

La destrucción de una de estas columnas clínicas suele ser una lesión estable que requiere poco más que reposo y la analgesia adecuada. La interrupción de dos columnas tiene una elevada probabilidad de resultar inestable y requiere fijación e inmovilización. Una lesión espinal de tres columnas suele dar lugar a una afectación neurológica significativa y precisa fijación para evitar una mayor extensión del déficit neurológico y para recuperar la estabilidad de la columna vertebral.

En la unión cervicocraneal, una compleja serie de ligamentos mantienen la estabilidad. Si el evento traumático altera la estabilidad craneocervical, las probabilidades de una lesión relevante de la médula espinal son extremadamente elevadas. Las consecuencias son tetraplejía con posible afectación de la función respiratoria por la parálisis del nervio frénico (el cual se forma a partir de los nervios espinales C3 a C5), e hipotensión grave (baja presión sanguínea) que puede deberse a la interrupción central de la parte simpática de la división autónoma del sistema nervioso.

Conceptos prácticos *(cont.)*

Una lesión de la columna vertebral cervical media e inferior puede producir numerosos problemas neurológicos complejos que afectan a los miembros superiores e inferiores, aunque por debajo del nivel de C5 es raro que se vea comprometida la función respiratoria.

Las lesiones de la columna vertebral lumbar son raras. Cuando se producen, suelen implicar una fuerza significativa. Por ello hay que evaluar los órganos abdominales y el resto del esqueleto axial en busca de otras fracturas y de roturas viscerales.

Las lesiones vertebrales también pueden afectar a las partes blandas y estructuras de soporte intervertebral. Ejemplos típicos de ello son las luxaciones uni o bifacetarias de las vértebras cervicales que tienen lugar en lesiones por hiperflexión.

De forma similar, las lesiones de la columna vertebral, dependiendo de su nivel, originan los déficits neurológicos correspondientes.

Fracturas de la pars interarticularis

La pars interarticularis es un término clínico que describe la región específica de la vértebra situada entre las facetas articulares superior e inferior (cigapofisaria) (fig. 2.35A). Esta región es susceptible a traumatismos, especialmente en atletas.

Si se produce una fractura alrededor de la pars interarticularis, el cuerpo vertebral se puede deslizar en sentido anterior y comprimir el conducto vertebral.

Los lugares más comunes de fractura de la pars interarticularis son los niveles LIV y LV (fig. 2.35B) (los clínicos a menudo se refieren a las distintas partes de la región dorsal del tronco con términos abreviados que no son estrictamente anatómicos; por ejemplo articulaciones facetarias y articulaciones apofisarias son términos utilizados para las articulaciones cigapofisarias, utilizándose también el término espina dorsal en vez de columna vertebral).

Resulta posible que una vértebra se deslice en sentido anterior sobre la vértebra inmediatamente inferior sin que exista fractura de la pars interarticularis. Suele estar en relación con anomalías anatómicas de las facetas articulares o con cambios degenerativos en éstas. A este trastorno se lo denomina **espondilolistesis.**

Fig. 2.35 Radiografía de la región lumbar de la columna vertebral, proyección oblicua («perro Scottie»). **A.** Radiografía normal de la región lumbar de la columna vertebral, proyección oblicua. En esta imagen, la apófisis transversa (nariz), el pedículo (ojo), la apófisis articular superior (oreja), la apófisis articular inferior (pata delantera) y la pars interarticularis parecen conformar el perfil de un perro. Una fractura de la pars interarticularis es visible se aprecia como una discontinuidad en el cuello del perro, o con el aspecto de un collar. **B.** Fractura de la pars interarticularis.

© Elsevier. Fotocopiar sin autorización es un delito.

Conceptos prácticos

Técnicas quirúrgicas aplicadas a la parte dorsal del tronco

Discectomía/laminectomía

Un disco intervertebral prolapsado puede afectar al saco meníngeo (tecal), a la médula y, sobre todo, a las raíces nerviosas, generando síntomas asignables a ese nivel. En algunos casos, la prominencia del disco experimenta cierto grado de involución, que hace que los síntomas remitan sin que sea necesario proceder a intervención. Sin embargo, muchas veces el dolor, la pérdida de funcionalidad y la imposibilidad de que el proceso remita obligan a recurrir a la cirugía para eliminar la prominencia

Es de capital importancia identificar el nivel de la prominencia del disco antes de proceder a la cirugía. Para evitar una operación a un nivel inadecuado, es en ocasiones necesario ayudarse con RM o fluoroscopia sobre la mesa operatoria. La aproximación de línea media a la derecha o la izquierda de las apófisis espinosas depende de la localización más prominente del disco. En algunos casos, la extirpación de la lámina hace aumentar el espacio potencial y puede aliviar los síntomas. Algunos cirujanos realizan una pequeña fenestración (ventana) en el ligamento amarillo, lo que proporciona acceso al conducto. El saco meníngeo y su contenido son retraídos levemente, exponiendo la raíz del nervio y el disco afectado. El disco se diseca, eliminando su efecto sobre la raíz nerviosa y el conducto.

Fusión vertebral

La fusión vertebral se realiza cuando es necesario fundir una vértebra con la superior o la inferior y, en algunos casos, es incluso necesario proceder a una fusión a nivel múltiple. Las indicaciones para esta intervención son diversas: entre ellas se cuentan la estabilización después de una fractura, la estabilización relacionada con una infiltración tumoral y la estabilización cuando el disco o los elementos posteriores producen dolor.

Existen varios métodos de realizar una fusión. Cabe citar entre ellos un abordaje posterior, con fusión de los elementos posteriores; un abordaje anterior, con extirpación del disco y sustitución de éste o fusión anterior o, en algunos casos, fusión de 360° en la que los elementos posteriores y los cuerpos vertebrales se funden.

MUSCULATURA DORSAL

La musculatura de la región dorsal del tronco se distribuye en los grupos superficial, intermedio y profundo.

Los músculos de los grupos superficial e intermedio son músculos extrínsecos, porque se originan embriológicamente en localizaciones diferentes a la región dorsal del tronco. Están inervados por los ramos anteriores de los nervios espinales:

- El grupo superficial comprende músculos relacionados con los movimientos del miembro superior e implicados en ellos.
- El grupo intermedio incluye músculos que se insertan en las costillas y que pueden realizar una función respiratoria.

Los músculos del grupo profundo son músculos intrínsecos, porque se desarrollan en la región dorsal del tronco. Están inervados por ramos posteriores de los nervios espinales y se encuentran directamente relacionados con los movimientos de la columna vertebral y de la cabeza.

Grupo superficial de los músculos dorsales

Los músculos del grupo superficial se encuentran inmediatamente profundos a la piel y a la fascia superficial (figs. 2.36-2.39). Sirven de unión de la parte superior del esqueleto apendicular (clavícula, escápula y húmero) con el esqueleto axial (cráneo, costillas y columna vertebral). Como estos músculos están fundamentalmente implicados en los movimientos de esta parte del esqueleto apendicular, en algunas ocasiones se les ha denominado **grupo apendicular.**

Los músculos del grupo superficial incluyen trapecio, dorsal ancho, romboides mayor, romboides menor y elevador de la escápula. El romboides mayor, romboides menor y elevador de la escápula están localizados profundos al trapecio en la parte superior de la región dorsal del tronco.

www.medilibros.com

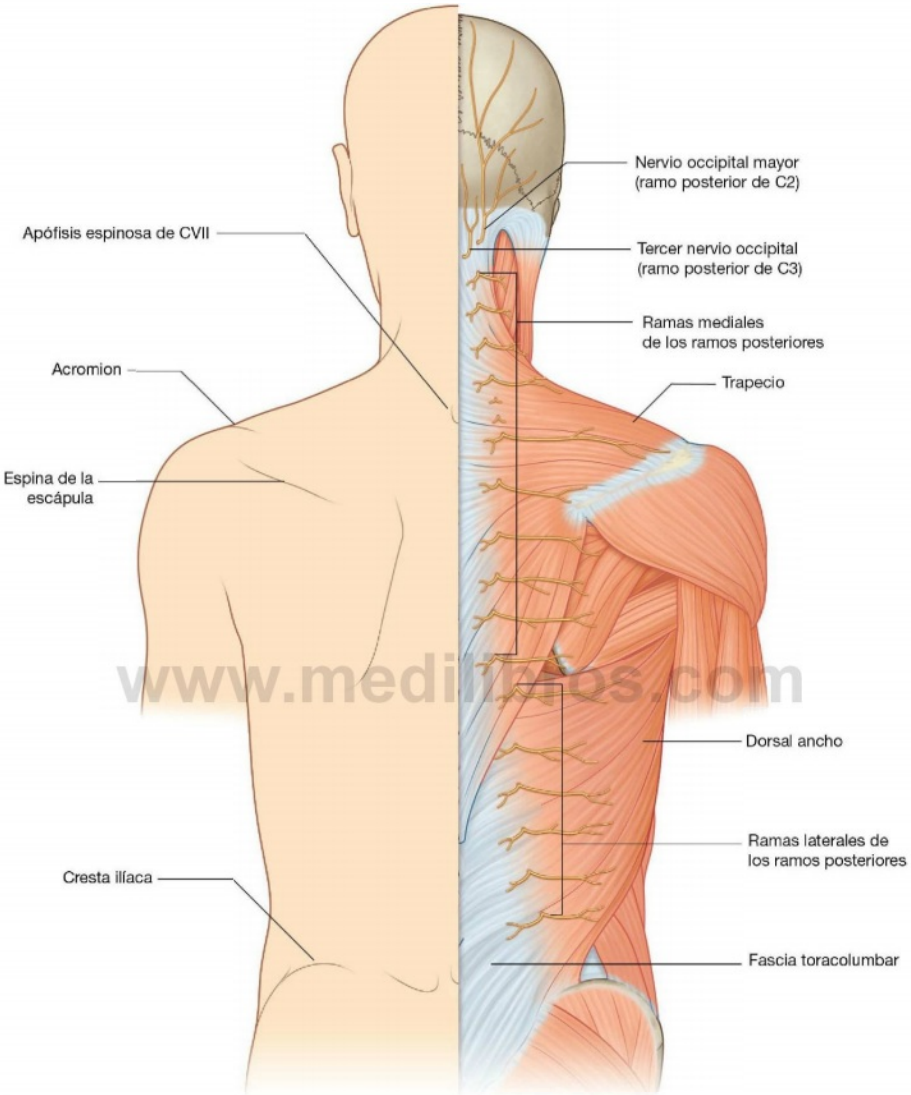

Fig. 2.36 Grupo superficial de los músculos dorsales: trapecio y dorsal ancho.

© Elsevier. Fotocopiar sin autorización es un delito.

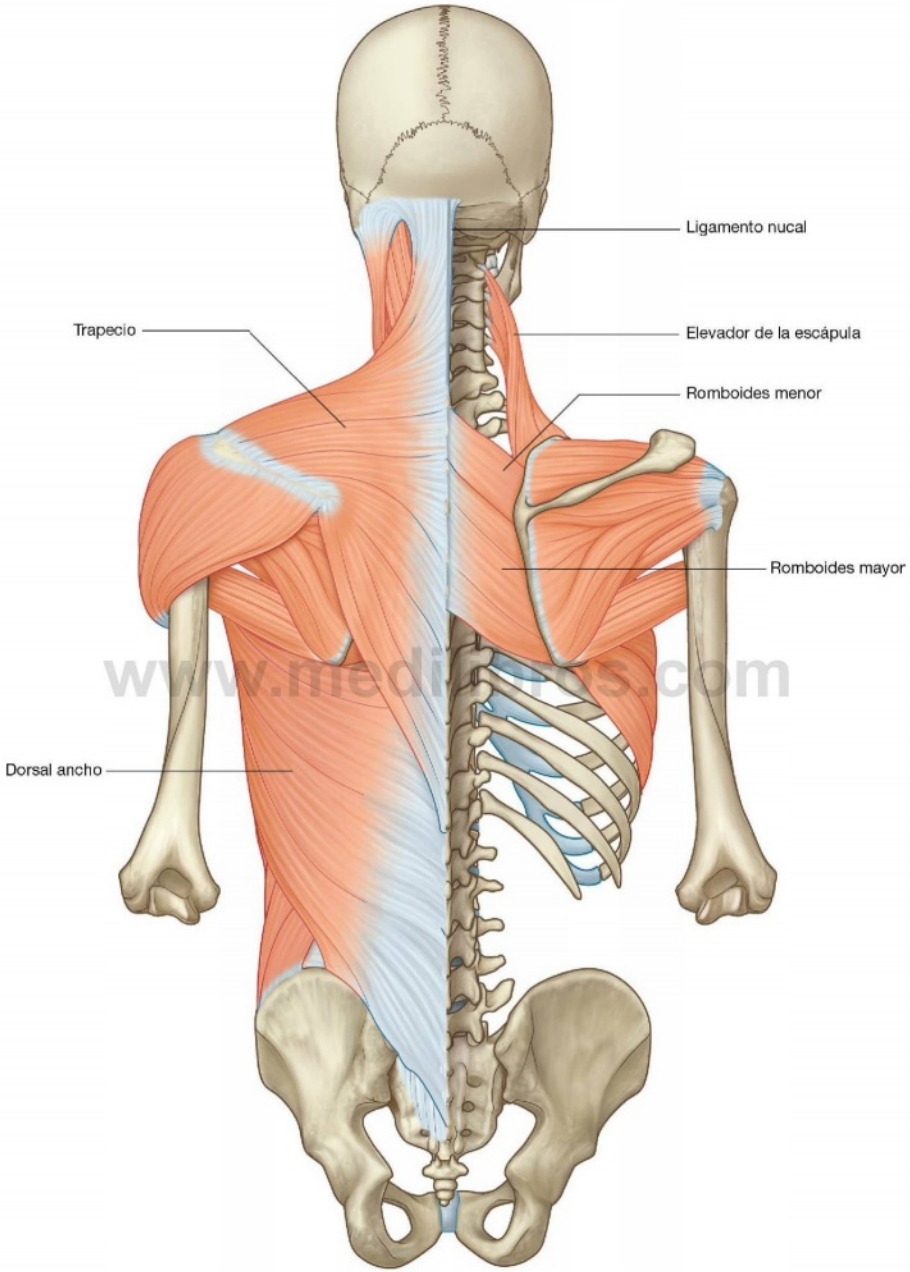

www.medi...s.com

Fig. 2.37 Grupo superficial de los músculos dorsales, trapecio y dorsal ancho, con el romboides mayor, el romboides menor y el elevador de la escápula, localizados profundos al trapecio en la parte superior de la región dorsal del tronco.

Trapecio

Cada músculo **trapecio** es aplanado y de forma triangular, con la base del triángulo situada a lo largo de la columna vertebral (el origen del músculo) y el vértice apuntando hacia el extremo del hombro (la inserción del músculo) (fig. 2.37 y tabla 2.1). Los músculos de ambos lados forman conjuntamente un trapezoide.

Las fibras superiores del trapecio descienden desde el cráneo y la parte superior de la columna vertebral para insertarse en el tercio lateral de la clavícula y en el acromion de la escápula. La contracción de estas fibras eleva la escápula. Además, las fibras superiores e inferiores trabajan conjuntamente para rotar el borde lateral de la escápula hacia arriba con el fin de elevar los miembros superiores por encima de la cabeza.

La inervación motora del trapecio la realiza el nervio accesorio [XI], el cual desciende desde el cuello hacia la parte profunda del músculo (fig. 2.38). Fibras propioceptivas que parten del trapecio discurren por ramas del plexo cervical y entran en la médula espinal en los niveles medulares C3 y C4.

La irrigación del trapecio la realizan la rama superficial de la arteria cervical transversa, la rama acromial de la arteria suprascapular y ramas dorsales de las arterias intercostales posteriores.

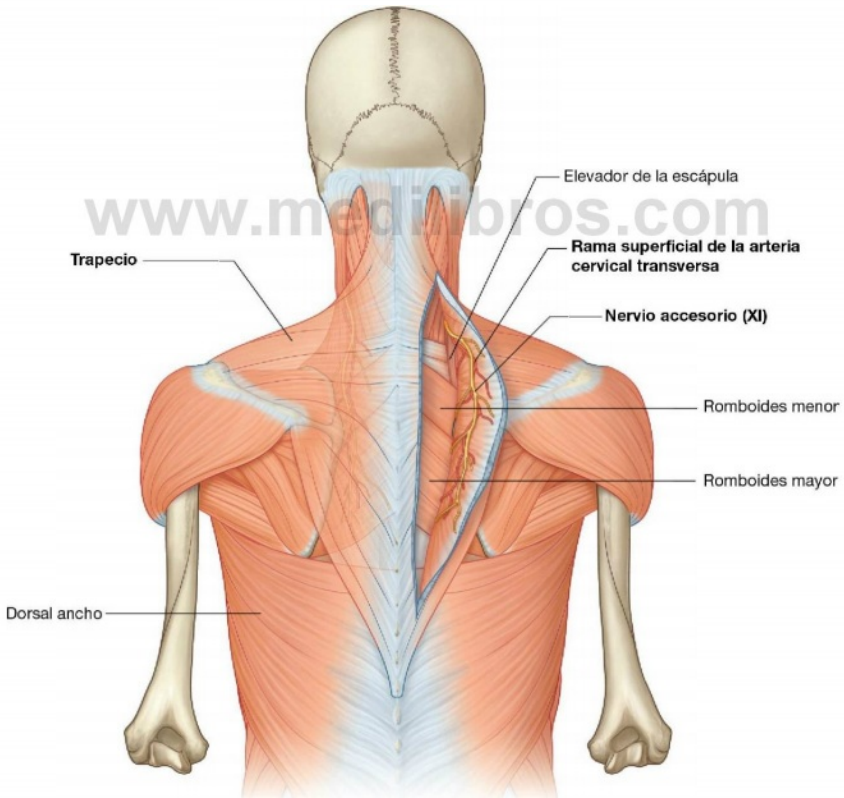

www.medilibros.com

Fig. 2.38 Inervación e irrigación del trapecio.

© Elsevier. Fotocopiar sin autorización es un delito.

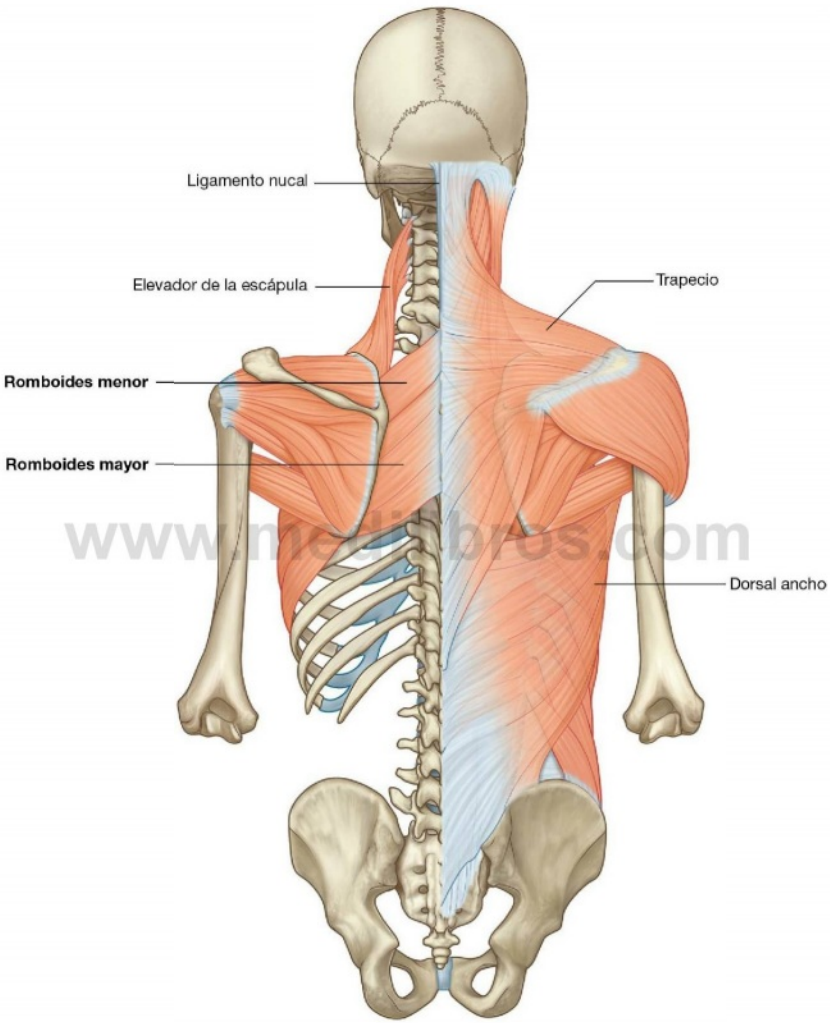

www.medilibros.com

Fig. 2.39 Músculos romboides y elevador de la escápula.

Tabla 2.1 Grupo superficial (apendicular) de los músculos de la región dorsal del tronco

Músculo	Origen	Inserción	Inervación	Función
Trapecio	Línea nucal superior, protuberancia occipital externa, ligamento nucal, apófisis espinosas de CVII a TXII	Tercio lateral de la clavícula, acromion, espina de la escápula	Motora, nervio accesorio (XI); propiocepción, C3 y C4	Ayuda a la rotación de la escápula durante la abducción del húmero por encima de la horizontal; las fibras superiores elevan, las centrales aducen y las fibras inferiores descienden la escápula
Dorsal ancho	Apófisis espinosas de TVII a LV y sacro, cresta ilíaca, costillas X a XII	Suelo del surco intertuberositario del húmero	Nervio toracodorsal (C6 a C8)	Extiende, aduce y rota medialmente el húmero
Elevador de la escápula	Apófisis transversas de CI a CIV	Parte superior, borde medial de la escápula	C3 a C4 y nervio escapular dorsal (C4, C5)	Eleva la escápula
Romboides mayor	Apófisis espinosas de TII a TV	Borde medial de la escápula entre la espina y el ángulo inferior	Nervio escapular dorsal (C4, C5)	Retrae (aduce) y eleva la escápula
Romboides menor	Parte inferior del ligamento nucal, apófisis espinosas de CVII y TI	Borde medial de la escápula en la espina de la escápula	Nervio escapular dorsal (C4, C5)	Retrae (aduce) y eleva la escápula

Dorsal ancho

El **dorsal ancho** es un músculo grande, aplanado y triangular que comienza en la parte inferior de la región dorsal del tronco y se afila a medida que asciende formando un ancho tendón que se inserta en el húmero (figs. 2.36-2.39 y tabla 2.1). Como resultado, los movimientos asociados con este músculo incluyen la extensión, aducción y rotación interna del miembro superior. El dorsal ancho también puede deprimir el hombro, evitando su desplazamiento superior.

El nervio toracodorsal del plexo braquial es el que inerva el dorsal ancho. Asociada a este nervio se encuentra la arteria toracodorsal, que es el principal aporte sanguíneo para el músculo. Pequeñas arterias adicionales provienen de ramas dorsales de las arterias intercostales posteriores y lumbares.

Elevador de la escápula

El **elevador de la escápula** es un músculo fino que desciende a partir de las apófisis transversas de las vértebras cervicales superiores hacia la parte superior de la escápula en su borde medial, en el ángulo superior (figs. 2.37 y 2.39 y tabla 2.1). Eleva la escápula y puede ayudar a otros músculos a rotar inferiormente el borde lateral de la escápula.

El elevador de la escápula está inervado por ramas de los ramos anteriores de los nervios espinales C3 y C4 y el nervio escapular dorsal, y su aporte arterial incluye ramas principalmente de las arterias cervicales transversa y ascendente.

Romboides mayor y romboides menor

Los dos músculos romboides son inferiores al elevador de la escápula (fig. 2.39 y tabla 2.1). El **romboides menor,** superior al romboides mayor, es un pequeño músculo cilíndrico que se origina en el ligamento nucal del cuello y en las apófisis espinosas de las vértebras CVII y TI y se inserta en el borde escapular medial opuesto a la raíz de la espina de la escápula.

El **romboides mayor,** más grande, se origina sobre las apófisis espinosas de las vértebras torácicas superiores y se inserta en el borde escapular medial por debajo del romboides menor.

Los dos músculos romboides trabajan conjuntamente para retraer o acercar la escápula hacia la columna vertebral. Con otros músculos, también pueden rotar la cara lateral de la escápula en sentido inferior.

www.medilibros.com

© Elsevier. Fotocopiar sin autorización es un delito.

El nervio escapular dorsal, una rama del plexo braquial, inerva ambos músculos romboides (fig. 2.40).

Grupo intermedio de los músculos dorsales

Los músculos del grupo intermedio de músculos de la región dorsal del tronco incluyen dos finas láminas musculares en las regiones superior e inferior de la escápula, inmediatamente profundas a los músculos del grupo superficial (fig. 2.41 y tabla 2.2). Las fibras de estos dos músculos serratos posteriores (**serrato posterosuperior** y **serrato posteroinferior**) discurren oblicuamente en sentido externo desde la columna vertebral para insertarse en las costillas. Esta situación sugiere una función respiratoria, y en ocasiones, estos músculos han sido designados como grupo respiratorio.

El serrato posterosuperior es profundo a los músculos romboides, mientras que el serrato posteroinferior es profundo al dorsal ancho. Ambos músculos serratos posteriores se insertan en la columna vertebral y estructuras asociadas medialmente, y bien descienden (las fibras del serrato posterosuperior) o ascienden (las fibras del serrato posteroinferior) para fijarse a las costillas. Estos dos músculos, por tanto, elevan y deprimen las costillas.

Los músculos serratos posteriores están inervados por ramas segmentarias de los ramos anteriores de los nervios intercostales. Su aporte vascular proviene de un patrón segmentario similar a través de las arterias intercostales.

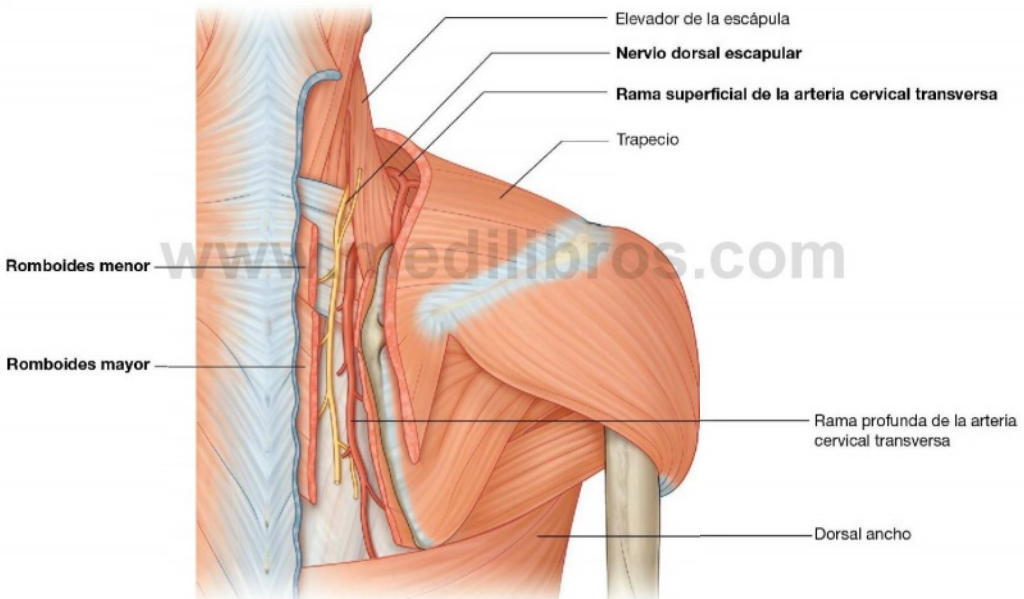

www.medilibros.com

Fig. 2.40 Inervación e irrigación de los músculos romboides.

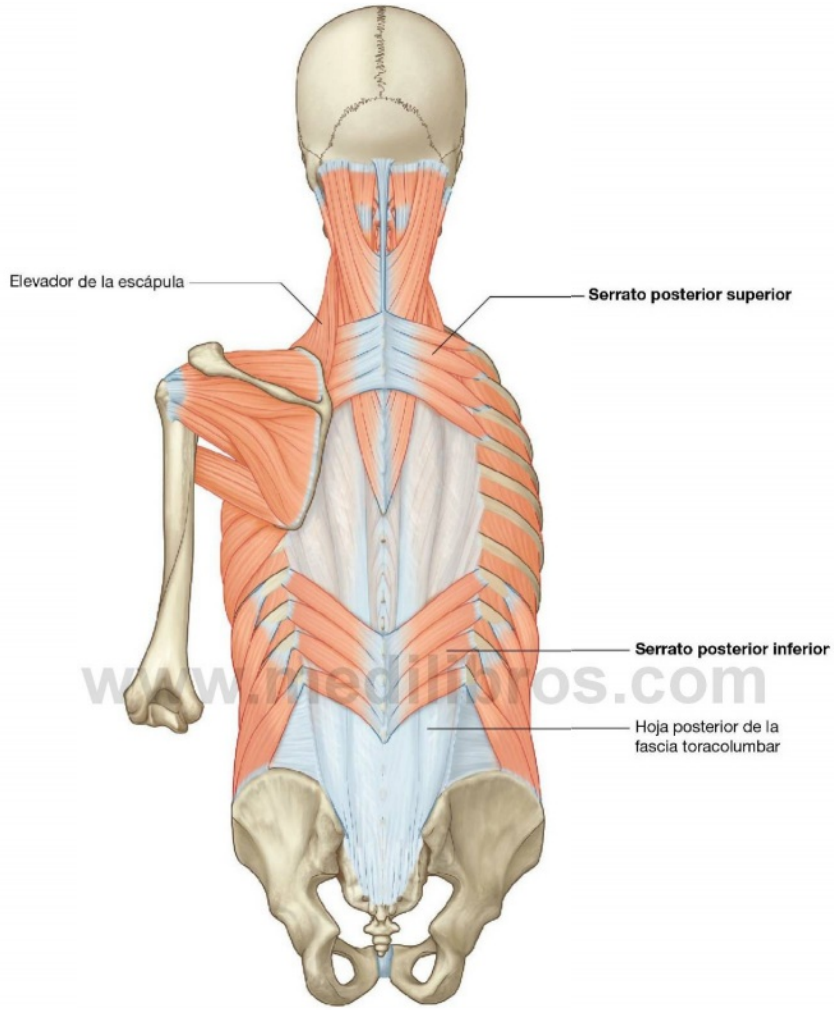

www.medilibros.com

Fig. 2.41 Grupo intermedio de los músculos dorsales: músculos serratos posteriores.

Tabla 2.2 Grupo intermedio (respiratorio) de los músculos de la región dorsal del tronco

Músculo	Origen	Inserción	Inervación	Función
Serrato posterosuperior	Parte inferior del ligamento nucal, apófisis espinosas de CVII a TIII y ligamentos supraespinosos	Borde superior de las costillas II a V inmediatamente lateral a sus ángulos	Ramo anterior de los nervios torácicos superiores (T2 a T5)	Eleva las costillas II a V
Serrato posteroinferior	Apófisis espinosas de TXI a LIII y ligamentos supraespinosos	Borde inferior de las costillas IX a XII inmediatamente lateral a sus ángulos	Ramo anterior de los nervios torácicos inferiores (T9 a T12)	Deprime las costillas IX a XII y puede evitar la elevación de las costillas inferiores cuando se contrae el diafragma

© Elsevier. Fotocopiar sin autorización es un delito.

Grupo profundo de los músculos dorsales

Los músculos profundos o intrínsecos de la región dorsal del tronco se extienden desde la pelvis al cráneo y están inervados por ramas segmentarias de los ramos posteriores de los nervios espinales. Incluyen:

- Los extensores y rotadores de la cabeza y el cuello: los esplenios de cabeza y cuello (músculos espinotransversos).
- Los extensores y rotadores de la columna vertebral: los erectores de la columna y transversoespinosos.
- Los músculos segmentarios cortos: los interespinosos e intertransversos.

El aporte vascular para este grupo profundo de músculos dorsales se realiza a través de diversas ramas de las arterias vertebral, cervical profunda, occipital, cervical transversa, intercostal posterior, subcostal, lumbar y sacra lateral.

Fascia toracolumbar

La **fascia toracolumbar** cubre los músculos profundos de la espalda y el tronco (fig. 2.42). Esta fascia resulta clave en la organización global e integridad de la región:

- Superiormente, pasa anterior al músculo serrato posterosuperior y se continúa con la lámina superficial de la fascia cervical del cuello.
- En la región torácica, cubre a los músculos profundos y los separa de los músculos de los grupos superficial e intermedio.
- Medialmente, se fija en las apófisis espinosas de las vértebras torácicas y, lateralmente, a los ángulos de las costillas.

La inserción medial de los músculos dorsal ancho y serrato posteroinferior se fusiona con la fascia toracolumbar. En la región lumbar, la fascia toracolumbar consta de tres capas:

- La capa posterior es gruesa y está fijada a las apófisis espinosas de las vértebras lumbares, vértebras sacras y al ligamento supraespinoso. Desde estas inserciones se extiende lateralmente para cubrir al erector de la columna.
- La capa media se inserta medialmente en los extremos de las apófisis transversas de las vértebras lumbares y en los ligamentos intertransversos; inferiormente, se inserta en la cresta ilíaca, y superiormente en el margen inferior de la costilla XII.
- La capa anterior cubre la superficie anterior del músculo cuadrado lumbar (un músculo de la pared abdominal posterior) y se fija medialmente a las apófisis transversas de las vértebras lumbares; inferiormente, se inserta en la cresta iliaca, y superiormente forma el ligamento arqueado lateral para la inserción del diafragma.

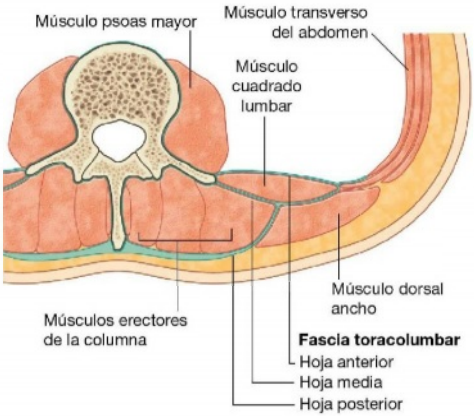

Fig. 2.42 Fascia toracolumbar y la capa profunda de los músculos dorsales (sección transversal).

Las capas posterior y media de la fascia toracolumbar se unen en el margen lateral del erector de la columna (fig. 2.42). En el borde lateral del cuadrado lumbar, la capa anterior se les une y forma la aponeurosis de origen del músculo transverso del abdomen de la pared abdominal.

Músculos espinotransversos

Los dos músculos espinotransversos discurren desde las apófisis espinosas y el ligamento nucal en sentido superior y lateralmente (fig. 2.43 y tabla 2.3):

- El esplenio de la cabeza es un músculo ancho que se inserta en el hueso occipital y en la apófisis mastoides del hueso temporal.
- El esplenio del cuello es un músculo estrecho que se inserta en las apófisis transversas de las vértebras cervicales superiores.

En conjunto, los músculos espinotransversos dirigen la cabeza hacia atrás, extendiendo el cuello. Individualmente, cada músculo rota la cabeza hacia un lado, el mismo lado del músculo que se contrae.

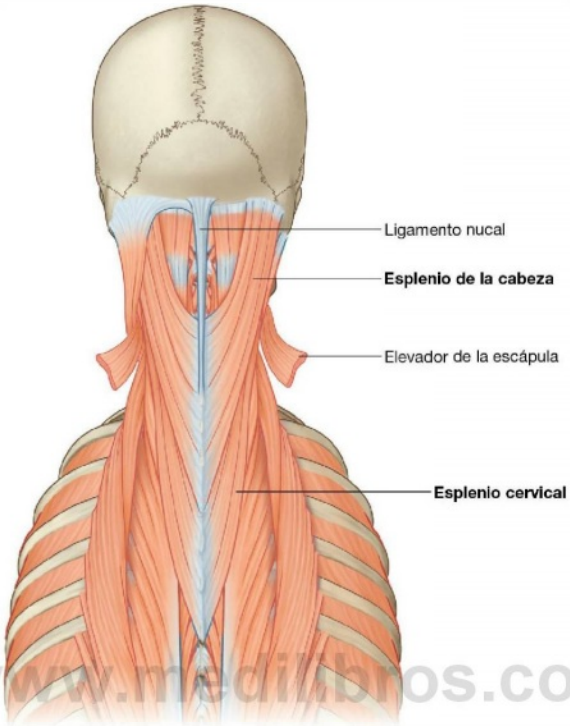

www.medilibros.com

Fig. 2.43 Grupo profundo de los músculos dorsales: músculos transversoespinosos (esplenio de la cabeza y esplenio del cuello).

Tabla 2.3 Músculos transversoespinosos

Músculo	Origen	Inserción	Inervación	Función
Esplenio de la cabeza	Mitad inferior del ligamento nucal, apófisis espinosas de CVII a TIV	Apófisis mastoides, cráneo por debajo del tercio lateral de la línea nucal superior	Ramos posteriores de los nervios cervicales medios	Conjuntamente dirigen la cabeza hacia atrás extendiendo el cuello; individualmente dirigen y rotan la cabeza hacia un lado (giran la cara hacia el mismo lado)
Esplenio del cuello	Apófisis espinosas de TIII a TVI	Apófisis transversas de CI a CIII	Ramos posteriores de los nervios cervicales inferiores	Conjuntamente extienden el cuello; individualmente dirigen y rotan la cabeza hacia un lado (giran la cara hacia el mismo lado)

Músculos erectores de la columna

El erector de la columna es el mayor grupo de músculos intrínsecos de la región dorsal del tronco. Estos músculos se sitúan posterolateralmente a la columna vertebral entre las apófisis espinosas medialmente y los ángulos de las costillas lateralmente. Están cubiertos en las regiones torácica y lumbar por la fascia toracolumbar y los músculos serrato posteroinferior, romboides y esplenios. La masa se origina a partir de un tendón ancho y grueso fijado al sacro, a las apófisis espinosas de las vértebras lumbares y torácicas inferiores y a la cresta ilíaca (fig. 2.44 y tabla 2.4). Se divide en la región lumbar superior en tres columnas verticales de músculo, cada una de las cuales se subdivide regionalmente aún más (lumbar, torácica, cervical y de la cabeza), dependiendo del punto donde se inserten superiormente los músculos.

© Elsevier. Fotocopiar sin autorización es un delito.

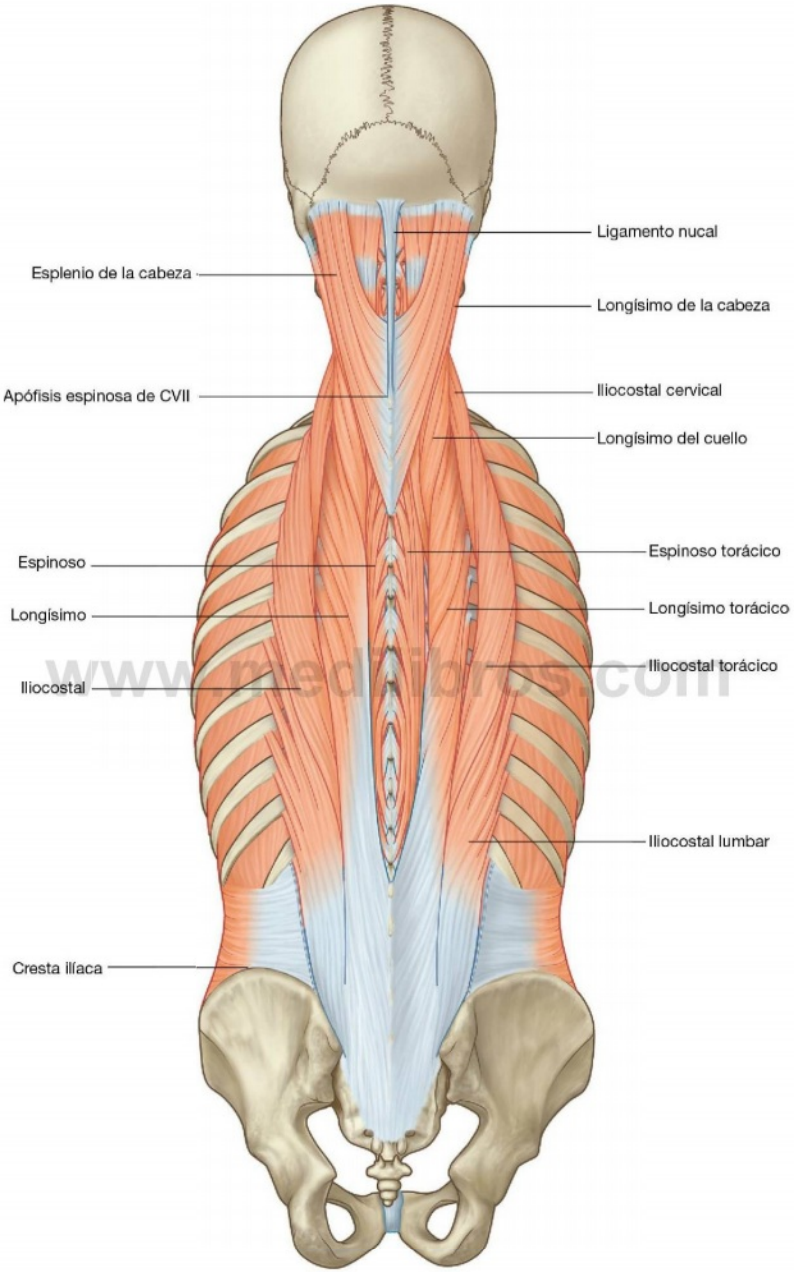

www.medilibros.com

Fig. 2.44 Grupo profundo de los músculos dorsales: músculos erectores de la columna.

Tabla 2.4 Grupo erector de la columna de los músculos de la región dorsal del tronco

Músculo	Origen	Inserción
Iliocostales lumbares	Sacro, apófisis espinosas de las vértebras lumbares y dos últimas torácicas y sus ligamentos supraespinosos, y la cresta ilíaca	Ángulos de las seis o siete costillas inferiores
Iliocostales torácicos	Ángulos de las seis costillas inferiores	Ángulos de las seis costillas superiores y la apófisis espinosa de CVII
Iliocostales cervicales	Ángulos de las costillas III a VI	Apófisis transversas de CIV a CVI
Longísimo torácico	Se fusiona con los iliocostales en la región lumbar, y está unido a las apófisis transversas de las vértebras lumbares	Apófisis transversas de todas las vértebras torácicas e inmediatamente lateral a los tubérculos de las nueve o diez costillas inferiores
Longísimo del cuello	Apófisis transversas de las cuatro o cinco vértebras torácicas superiores	Apófisis transversas de CII a CVI
Longísimo de la cabeza	Apófisis transversas de las cuatro o cinco vértebras torácicas superiores y apófisis articulares de las tres o cuatro vértebras cervicales inferiores	Borde posterior de la apófisis mastoides
Espinoso torácico	Apófisis espinosas de TX o TXI a LII	Apófisis espinosas de TI a TVIII (varía)
Espinoso del cuello	Parte inferior del ligamento nucal y apófisis espinosa de CVII (a veces TI o TII)	Apófisis espinosa de CII (axis)
Espinoso de la cabeza	Habitualmente se fusiona con los semiespinosos de la cabeza	Con los semiespinosos de la cabeza

- La columna externa o situada más lateralmente de los músculos erectores de la columna es el **iliocostal,** que se asocia con los elementos costales y discurre desde el tendón común de origen a múltiples inserciones en los ángulos de las costillas y en las apófisis transversas de las vértebras cervicales inferiores.
- La columna medial o intermedia es el **longísimo,** que es la mayor de la subdivisión de los erectores de la columna, y se extiende desde el tendón común de origen hasta la base del cráneo. A lo largo de esta vasta expansión, la disposición lateral del músculo longísimo se encuentra en el área de las apófisis transversas de las diferentes vértebras.
- La columna muscular más medial es el **espinoso,** que es la más pequeña de las subdivisiones e interconecta las apófisis espinosas de las vértebras adyacentes. El espinoso es más constante en la región torácica y está generalmente ausente en la región cervical. Se asocia con un músculo más profundo (el semiespinoso de la cabeza) a medida que el grupo erector de la columna se aproxima al cráneo.

Los músculos del grupo erector de la columna son los extensores primarios de la columna vertebral y de la cabeza. Actuando de forma bilateral, enderezando la región dorsal del tronco, devolviéndola a su posición erecta a partir de una posición de flexión y llevando la cabeza hacia atrás. También participan en el control de la flexión de la columna vertebral al contraerse y relajarse de forma coordinada. Actuando unilateralmente, inclinan la columna vertebral en sentido lateral. Además, la contracción unilateral de los músculos insertados en la cabeza hace girar la cabeza hacia el lado de contracción activa.

Músculos transversoespinosos

Los músculos transversoespinosos se dirigen oblicuamente superior y medialmente desde las apófisis transversas a las apófisis espinosas, ocupando el surco entre estas dos prolongaciones vertebrales (fig. 2.45 y tabla 2.5). Se sitúan profundos a los erectores de la columna y están constituidos por tres subgrupos principales: los músculos semiespinosos, multífidos y rotadores.

www.medilibros.com

- Los músculos **semiespinosos** son el agrupamiento más superficial de fibras musculares en el grupo transversoespinoso. Estos músculos se originan en la región torácica inferior y terminan insertándose en el cráneo, cruzando entre cuatro y seis vértebras desde su punto de origen al punto de inserción. Se encuentran músculos semiespinosos en las regiones torácica y cervical, e insertándose en el hueso occipital en la base del cráneo.
- Profundo respecto a los semiespinosos se encuentra el segundo grupo de músculos, el **multífido.** Los músculos de este grupo se extienden a lo largo de toda la columna vertebral, discurriendo desde un punto lateral de origen en sentido superior y medial para insertarse en las apófisis espinosas, y saltando entre dos y cuatro vértebras. Los músculos multífidos están presentes en toda la longitud de la columna vertebral, pero se encuentran más desarrollados en la región lumbar.
- Los pequeños músculos **rotadores** son los más profundos dentro del grupo transversoespinoso. Están presentes a lo largo de toda la columna vertebral, pero mejor desarrollados en la región torácica. Sus fibras se extienden en sentido superior y medialmente desde las apófisis transversas a las espinosas, cruzando dos vértebras (rotadores largos) o insertándose en la vértebra adyacente (rotadores cortos).

Cuando los músculos del grupo transversoespinoso se contraen bilateralmente, extienden la columna vertebral, una acción similar a la del grupo erector de la columna. Sin embargo, cuando sólo se contraen los músculos de un lado, dirigen las

© Elsevier. Fotocopiar sin autorización es un delito.

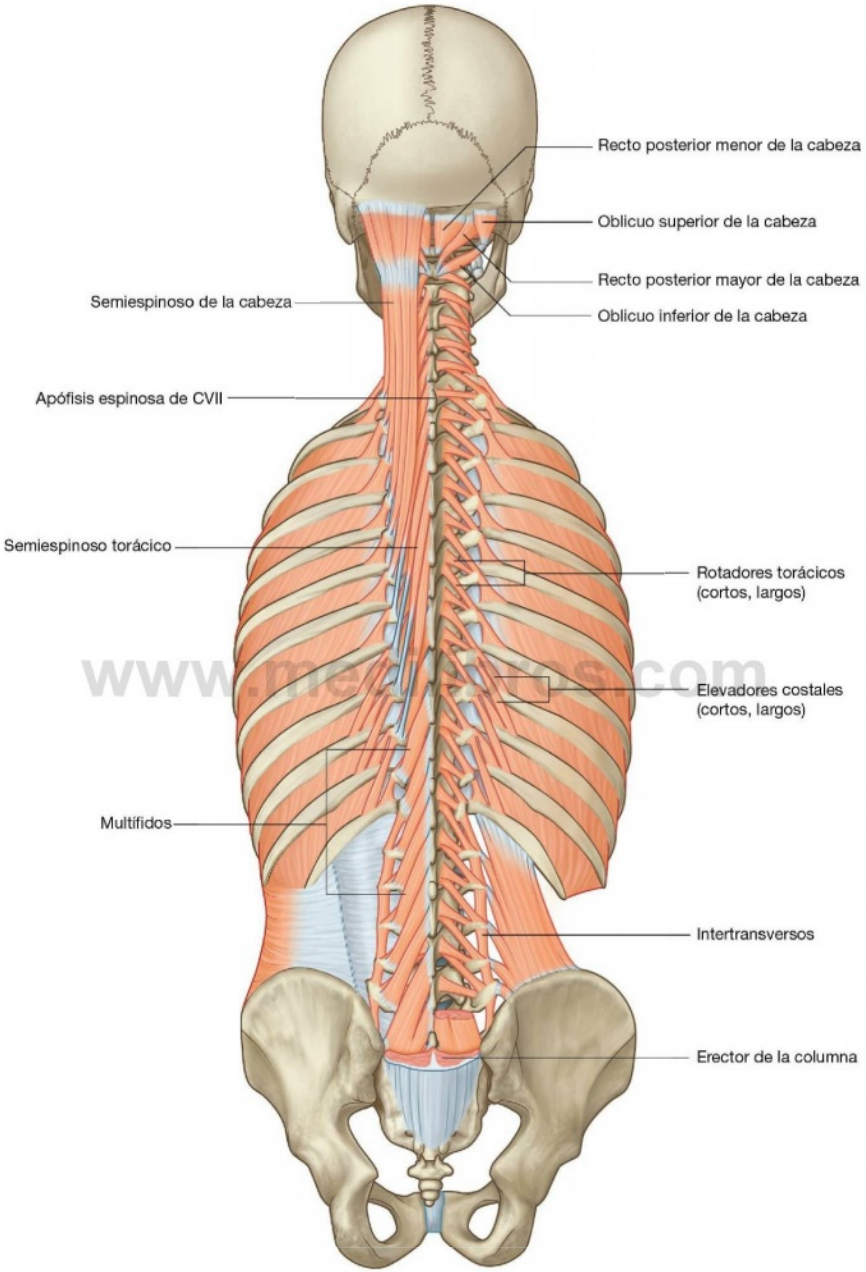

www.medicos.com

Fig. 2.45 Grupo profundo de los músculos dorsales: músculos transversoespinosos y segmentarios.

Tabla 2.5 Grupo transversoespinoso de los músculos de la región dorsal del tronco

Músculo	Origen	Inserción
Semiespinoso torácico	Apófisis transversas de TVI a TX	Apófisis espinosas de las cuatro vértebras torácicas superiores y de las dos vértebras cervicales inferiores
Semiespinoso del cuello	Apófisis transversas de las cinco o seis vértebras torácicas superiores	Apófisis espinosas de CII (axis) a CV
Semiespinoso de la cabeza	Apófisis transversas de TI a TVI (o TVII) y CVII y las apófisis articulares de CIV a CVI	Zona medial entre las líneas nucales superior e inferior del hueso occipital
Multífido	Sacro, origen del erector de la columna, espina ilíaca posterosuperior, procesos mamilares de las vértebras lumbares, apófisis transversas de las vértebras torácicas y apófisis articular de las cuatro vértebras cervicales inferiores	Base de las apófisis espinosas de todas las vértebras entre LV y CII (axis)
Rotadores lumbares	Apófisis transversas de las vértebras lumbares	Apófisis espinosas de las vértebras lumbares
Rotadores torácicos	Apófisis transversas de las vértebras torácicas	Apófisis espinosas de las vértebras torácicas
Rotadores cervicales	Apófisis articulares de las vértebras cervicales	Apófisis espinosas de las vértebras cervicales

apófisis espinosas hacia las apófisis transversas de ese lado, haciendo que el tronco gire o rote en la dirección contraria.

Un músculo del grupo transversoespinoso, el **semiespinoso de la cabeza**, realiza una acción única porque se inserta en el cráneo. Al contraerse de forma bilateral, este músculo desplaza la cabeza hacia atrás, mientras que su contracción unilateral mueve la cabeza posteriormente y la gira, haciendo que el mentón se desplace en sentido superior y gire hacia el lado del músculo en contracción. Estas acciones son similares a las del erector de la columna superior.

Músculos segmentarios

Los dos grupos de músculos segmentarios (fig. 2.45 y tabla 2.6) se encuentran situados profundamente en la región dorsal del tronco y están inervados por ramos posteriores de los nervios espinales.

- El primer grupo de músculos segmentarios son los músculos **elevadores costales**, los cuales se originan en las apófisis transversas de las vértebras CVII y TI a TXI. Tienen una dirección oblicua lateral y descendente y se insertan en la costilla inferior a la vértebra de origen, en el área del tubérculo. Su contracción eleva las costillas.
- El segundo grupo de músculos segmentarios son los músculos segmentarios verdaderos de las región dorsal del tronco, los **interespinosos**, que discurren entre las apófisis espinosas adyacentes y los **intertransversos**, que se sitúan entre las apófisis transversas adyacentes. Estos músculos posturales estabilizan las vértebras en conjunto durante los movimientos de la columna vertebral con el fin de permitir una acción más eficaz de los grupos musculares mayores.

Músculos suboccipitales

Un grupo pequeño de músculos profundos en la región cervical superior, en la base del hueso occipital, mueven la cabeza. Conectan la vértebra CI (el atlas) con la vértebra CII (el axis) y conectan ambas vértebras con la base del cráneo. Debido a su localización, a veces se les denomina músculos suboccipitales (figs. 2.45 y 2.46 y tabla 2.7). Incluyen, a cada lado:

Tabla 2.6 Músculos dorsales segmentarios

Músculo	Origen	Inserción	Función
Elevadores de las costillas	Músculos pares cortos que nacen de las apófisis transversas de CVII a TXI	La costilla por debajo de la vértebra cerca del tubérculo	La contracción eleva la costilla
Interespinales	Músculos pares cortos insertados a las apófisis espinosas de las vértebras contiguas, uno a cada lado del ligamento interespinoso		Músculos posturales que estabilizan la vértebra anexa durante los movimientos de la columna vertebral
Intertransversos	Pequeños músculos entre las apófisis transversas de las vértebras contiguas		Músculos posturales que estabilizan la vértebra anexa durante los movimientos de la columna vertebral

© Elsevier. Fotocopiar sin autorización es un delito.

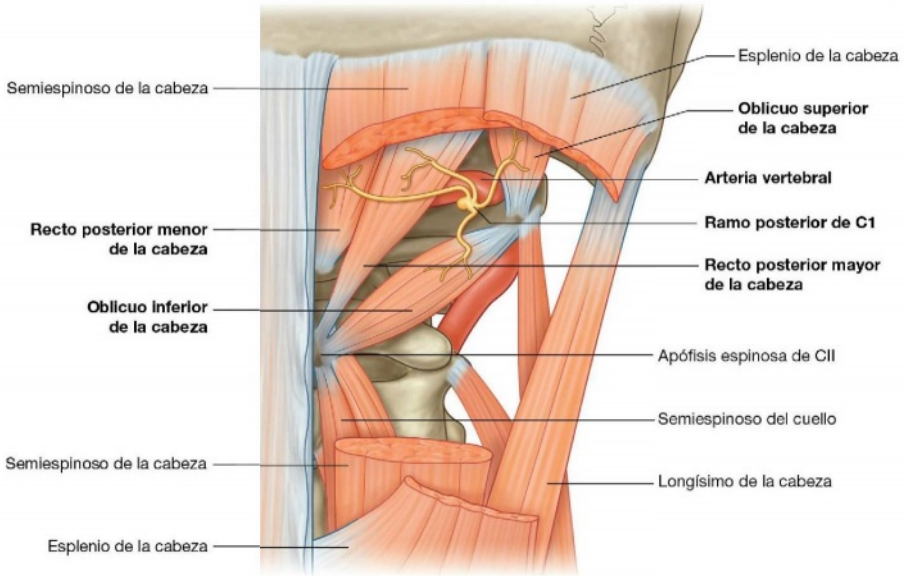

Fig. 2.46 Grupo profundo de los músculos de la región dorsal del tronco: músculos suboccipitales. También se muestran los límites del triángulo suboccipital.

www.medilibros.com

Tabla 2.7 Grupo suboccipital de los músculos de la región dorsal del tronco

Músculo	Origen	Inserción	Inervación	Función
Recto posterior mayor de la cabeza	Apófisis espinosa del axis (CII)	Porción lateral del hueso occipital por debajo de la línea nucal inferior	Ramo posterior de C1	Extensión de la cabeza; rotación de la cara hacia el mismo lado del músculo
Recto posterior menor de la cabeza	Tubérculo posterior del atlas (CI)	Porción medial del hueso occipital por debajo de la línea nucal inferior	Ramo posterior de C1	Extensión de la cabeza
Oblicuo superior de la cabeza	Apófisis transversa del atlas (CI)	Hueso occipital entre las líneas nucales superior e inferior	Ramo posterior de C1	Extensión de la cabeza e inclinación de la misma hacia el mismo lado
Oblicuo inferior de la cabeza	Apófisis transversa del axis (CII)	Apófisis transversa del atlas (CI)	Ramo posterior de C1	Rotación de la cara hacia el mismo lado

- **Recto posterior mayor de la cabeza.**
- **Recto posterior menor de la cabeza.**
- **Oblicuo inferior de la cabeza.**
- **Oblicuo superior de la cabeza.**

La contracción de los músculos suboccipitales extiende la cabeza en la articulación atlantoaxial.

Los músculos suboccipitales están inervados por el ramo posterior del primer nervio cervical, que entra en el área entre la arteria vertebral y el arco posterior del atlas (fig. 2.46). El aporte vascular para los músculos de esta zona se realiza a través de ramas de las arterias vertebral y occipital.

Los músculos suboccipitales forman los límites del **triángulo suboccipital**, un área que contiene varias estructuras importantes (fig. 2.46):

- El recto posterior mayor de la cabeza forma el borde medial del triángulo.
- El oblicuo superior de la cabeza forma el borde lateral.
- El oblicuo inferior de la cabeza forma el borde inferior.

El contenido del área delimitada por estos músculos son el ramo posterior de C1, la arteria vertebral y las venas asociadas.

Conceptos prácticos

Lesiones nerviosas que afectan a los músculos dorsales superficiales

La debilidad en el trapecio, producida por una interrupción del nervio accesorio [XI] puede manifestarse como percepción de caída del hombro, incapacidad de elevar el brazo por encima del nivel de la cabeza por deterioro de la rotación de la escápula, o debilidad al intentar levantar el hombro (encogiéndolo ante la resistencia sobre él).

La debilidad o la inhabilitación del dorsal ancho, causada por lesión del nervio toracodorsal, reduce la capacidad para impulsar el cuerpo hacia arriba al escalar o realizar movimientos de elevación.

Una lesión del nervio escapular dorsal, que inerva los romboides, da lugar a un cambio lateral en la posición de la escápula en el lado afectado (la posición normal de la escápula se ve alterada ante la incapacidad del músculo afectado para prevenir la acción muscular antagonista que impulsa la escápula en sentido lateral).

www.medilibros.com

MÉDULA ESPINAL

La médula espinal es la parte del SNC que se extiende desde el agujero magno hasta aproximadamente el nivel del disco entre las vértebras LI y LII en adultos, aunque puede terminar incluso tan alta como el nivel de la vértebra TXII o tan baja como el disco intervertebral LII-LIII (fig. 2.47). En los neonatos, la médula espinal se extiende aproximadamente hasta la vértebra LIII, pero puede alcanzar inferiormente incluso la vértebra LIV. El extremo distal de la médula (el **cono medular**) tiene forma de cono. Un delgado filamento de tejido conjuntivo (la parte pial del **filum terminal**) se extiende inferiormente desde el vértice del cono medular.

La médula espinal no tiene un diámetro uniforme en toda su longitud. Presenta dos ensanchamientos principales en las regiones asociadas con el origen de los nervios espinales que inervan los miembros superiores e inferiores. Se produce una **intumescencia cervical** en la región asociada con los orígenes de los nervios espinales entre C5 y T1, que son los que inervan los miembros superiores. Hay una **intumescencia lumbosacra** en la región asociada con los orígenes de los nervios espinales entre L1 y S3, que inervan los miembros inferiores.

La superficie externa de la médula espinal está marcada por varias fisuras y surcos (fig. 2.48):

- La **fisura media anterior** se extiende a lo largo de la superficie anterior.

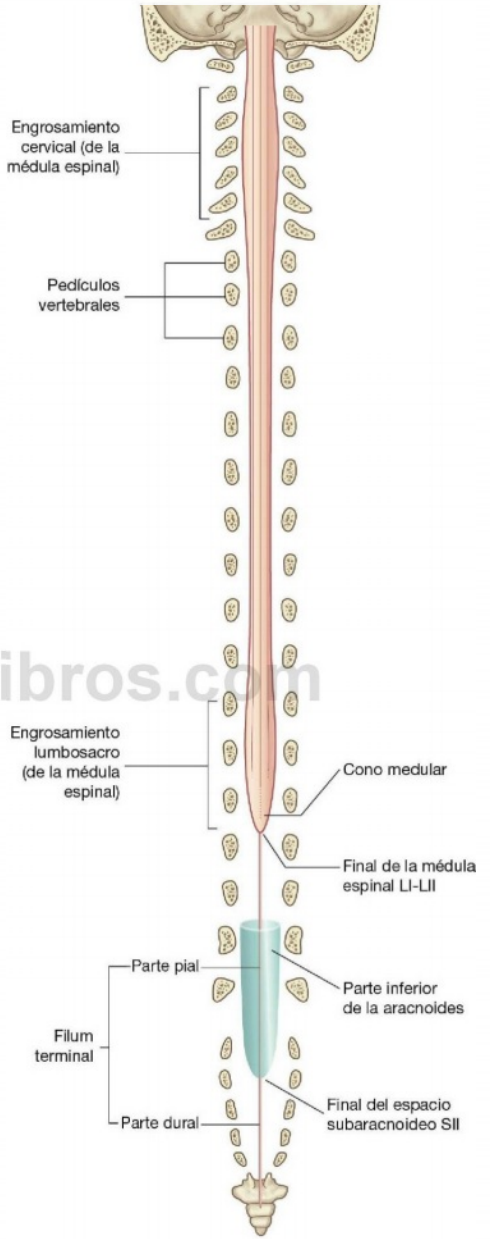

Fig. 2.47 Médula espinal.

© Elsevier. Fotocopiar sin autorización es un delito.

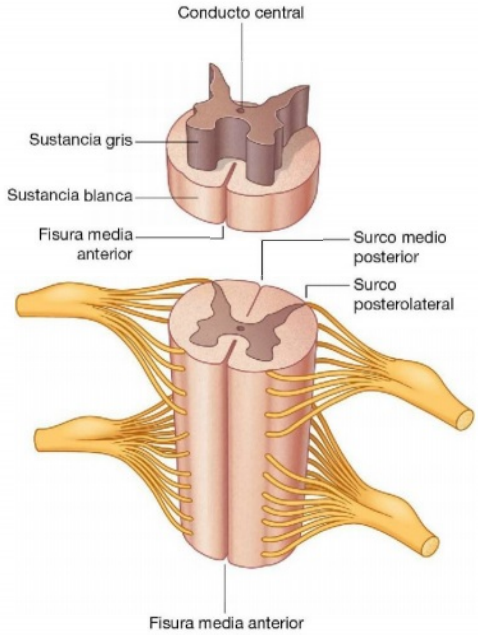

Fig. 2.48 Rasgos de la médula espinal.

www.medilibros.com

- El **surco medio posterior** se extiende a lo largo de la superficie posterior.
- El **surco posterolateral** en cada lado de la superficie posterior determina dónde las raicillas posteriores de los nervios espinales entran en la médula.

Internamente, la médula tiene un pequeño conducto central rodeado por sustancias gris y blanca:

- La sustancia gris es rica en cuerpos neuronales, que forman columnas longitudinales a lo largo de la médula y en sección transversal estas columnas tienen una apariencia característica en forma de H en la región central de la médula.
- La sustancia blanca rodea la sustancia gris y es rica en procesos neuronales, los cuales forman haces grandes o tractos que ascienden y descienden por la médula hasta otros niveles medulares espinales o transportan información desde, o hacia, el encéfalo.

Vascularización

Arterias

El aporte arterial para la médula espinal proviene de dos fuentes (fig. 2.49). Consiste en:

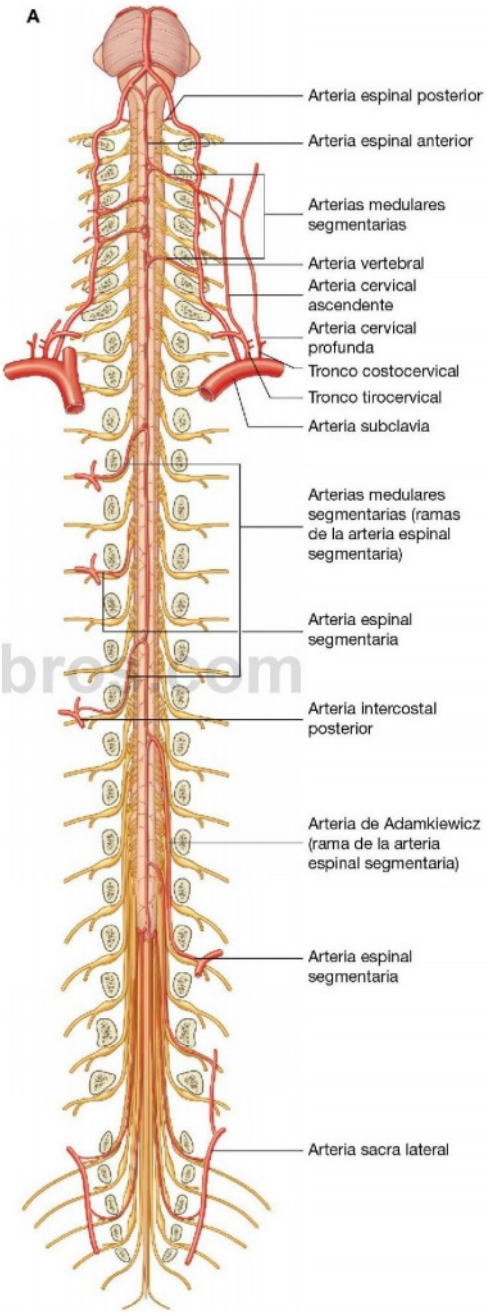

Fig. 2.49 Arterias que irrigan la médula espinal. **A.** Visión anterior (no se muestran todas las arterias espinales segmentarias).

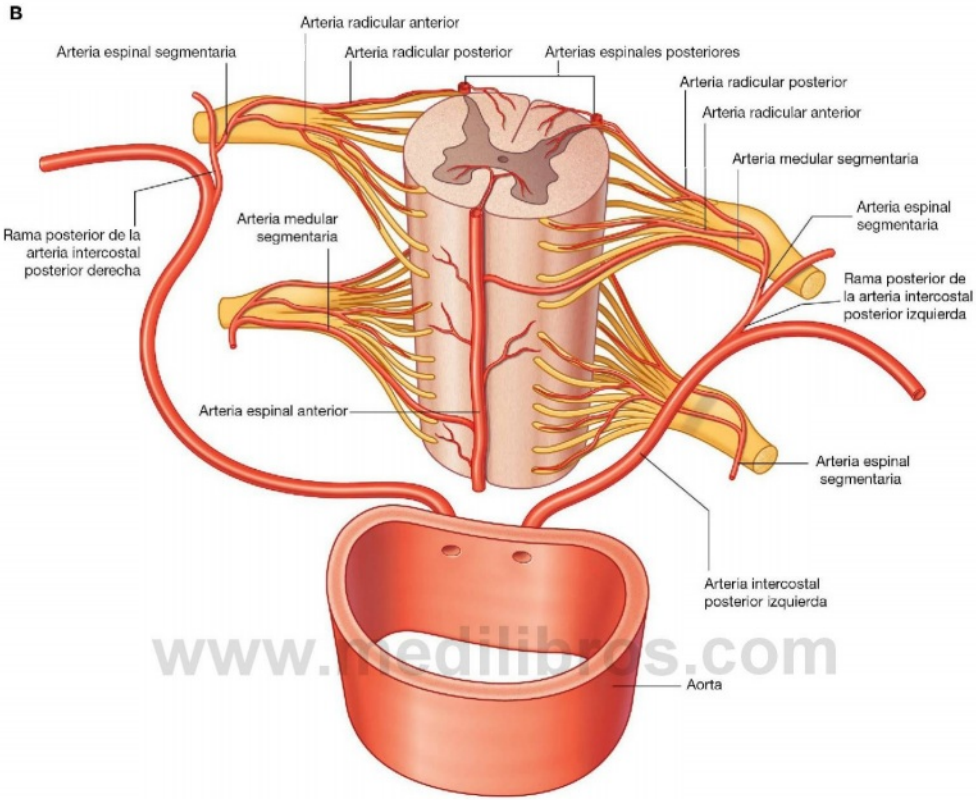

www.medilibros.com

Fig. 2.49 *(cont.)* **B.** Vascularización segmentaria de la médula espinal.

- Vasos orientados en sentido longitudinal, cuyo origen se sitúa por encima de la parte cervical de la médula espinal y que descienden por la superficie de ésta.
- Arterias nutricias que penetran en el conducto vertebral a través de los agujeros intervertebrales de cada nivel: estos vasos nutricios, o **arterias espinales segmentarias,** se originan predominantemente a partir de las arterias vertebrales y cervicales profundas en el cuello, de las arterias intercostales posteriores en el tórax y de las arterias lumbares en el abdomen.

Tras entrar por los agujeros intervertebrales, las arterias espinales segmentarias dan lugar a las **arterias radiculares anteriores** y **posteriores** (fig. 2.49). Esto se produce en cada nivel vertebral. Las arterias radiculares siguen, y nutren, a las raíces anteriores y posteriores. En varios niveles vertebrales, las arterias espinales segmentarias también originan **arterias medulares segmentarias** (fig. 2.49). Estos vasos van directamente a los vasos orientados longitudinalmente, a los cuales refuerzan.

Los vasos longitudinales consisten en:

- Una **arteria espinal anterior** única, la cual se origina dentro de la cavidad craneal como la unión de dos vasos que nacen de las arterias vertebrales; la arteria espinal anterior única resultante se dirige inferiormente, más o menos paralela a la fisura media anterior, a lo largo de la superficie de la médula espinal.
- Dos **arterias espinales posteriores,** que también se originan en la cavidad craneal y que, de forma habitual, nacen directamente de una rama terminal de cada arteria vertebral (la arteria cerebelosa posteroinferior). Las arterias espinales posteriores derecha e izquierda descienden a lo largo de la médula espinal, cada una como dos ramas que se sitúan a los lados del surco posterolateral y de la conexión de las raíces posteriores con la médula espinal.

Las arterias espinales anterior y posterior se ven reforzadas a lo largo de su longitud por ocho o diez arterias medulares

© Elsevier. Fotocopiar sin autorización es un delito.

segmentarias (fig. 2.49). La mayor de ellas es la **arteria radicular magna** o **arteria de Adamkiewicz** (fig. 2.49A). Este vaso se origina en la región torácica inferior o lumbar alta, habitualmente en el lado izquierdo, y refuerza el aporte arterial para la parte inferior de la médula espinal, incluyendo su intumescencia lumbar.

Venas

Las venas que drenan la médula espinal forman varios conductos longitudinales (fig. 2.50):

- Dos pares de venas a cada lado circundan las conexiones de las raíces anteriores y posteriores con la médula.
- Un conducto en la línea media paralelo a la fisura media anterior.
- Un conducto en la línea media que discurre paralelo al surco medio posterior.

Estos conductos longitudinales drenan a un extenso plexo vertebral interno en el espacio extradural (epidural) del conducto vertebral, el cual desemboca entonces en vasos dispuestos segmentariamente que conectan con los principales sistemas venosos, tales como el sistema ácigos en el tórax. El plexo vertebral interno también se comunica con venas intracraneales.

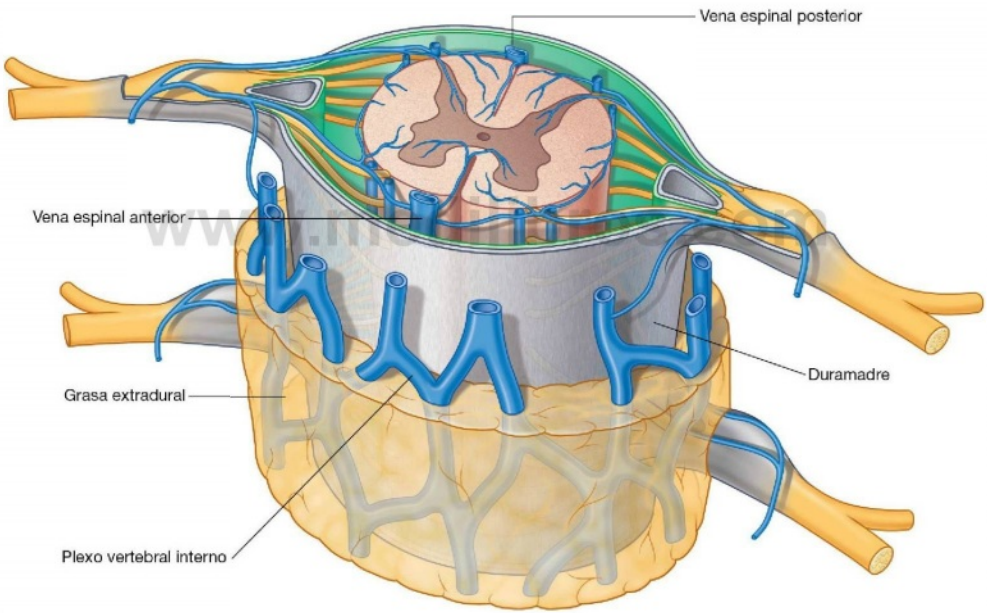

Fig. 2.50 Drenaje venoso de la médula espinal.

Meninges

Duramadre espinal

La **duramadre espinal** es la más externa de las membranas meníngeas y está separada de los huesos que forman el conducto vertebral por un espacio extradural (fig. 2.51). Por la parte superior es continua con la capa meníngea interna de la duramadre craneal en el agujero magno craneal. Inferiormente, el saco dural se estrecha marcadamente a nivel del límite inferior de la vértebra SII y conforma una vaina cobertora para la parte pial del filum terminal de la médula espinal. Esta extensión terminal, similar a un cordón de duramadre (la parte dural del filum terminal), se fija a la superficie posterior de los cuerpos vertebrales del cóccix.

A medida que los nervios espinales y sus raíces se dirigen lateralmente, se ven rodeados por manguitos tubulares de duramadre, los cuales se fusionan y serán parte de la cubierta externa (epineuro) de los nervios.

Aracnoides

La **aracnoides** es una fina y delicada membrana superpuesta, pero no adherida, a la superficie profunda de la duramadre (fig. 2.51). Está separada de la piamadre por el espacio subaracnoideo. La aracnoides finaliza a nivel de la vértebra SII (v. fig. 2.47).

Espacio subaracnoideo

El espacio subaracnoideo entre la aracnoides y la piamadre contiene LCR (fig. 2.51). El espacio subaracnoideo que rodea la médula espinal se continúa en el agujero magno con el espacio subaracnoideo que rodea el encéfalo. Inferiormente, el espacio subaracnoideo finaliza aproximadamente a nivel del borde inferior de la vértebra SII (v. fig. 2.47).

Finas bandas tisulares **(trabéculas aracnoideas)** se continúan con la aracnoides en un lado y con la piamadre en el otro, cruzan el espacio subaracnoideo e interconectan las dos membranas adyacentes. Grandes vasos sanguíneos están suspendidos en el espacio subaracnoideo por bandas similares de material, las cuales se expanden sobre los vasos para formar una cobertura externa continua.

El espacio subaracnoideo se extiende inferiormente más lejos que la médula espinal. Ésta finaliza aproximadamente a la altura del disco intervertebral LI-LII, mientras que el espacio subaracnoideo se extiende hasta aproximadamente el borde

www.medilibros.com

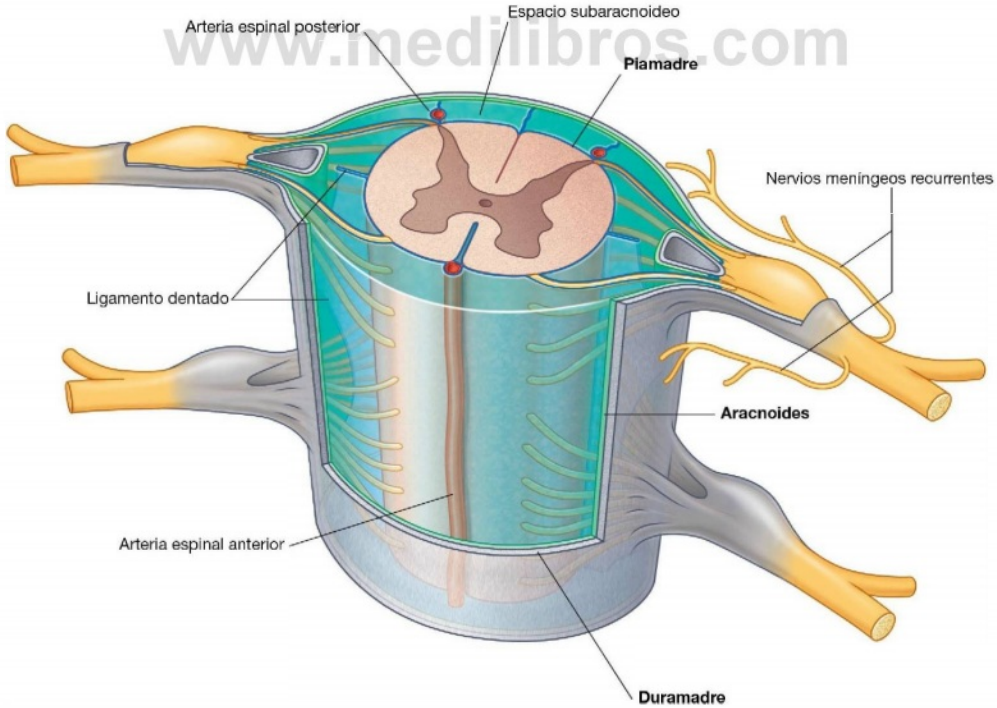

Fig. 2.51 Meninges.

© Elsevier. Fotocopiar sin autorización es un delito.

inferior de la vértebra SII (v. fig. 2.47). El espacio subaracnoideo es máximo en la región inferior al punto de terminación de la médula espinal, donde rodea la cola de caballo. Como consecuencia, es posible extraer LCR del espacio subaracnoideo en la región lumbar baja sin poner en riesgo la médula espinal.

Piamadre

La piamadre espinal es una membrana vascular que se adhiere firmemente a la superficie de la médula espinal (fig. 2.51). Se extiende al interior de la fisura media anterior y se refleja como manguitos cobertores sobre las raicillas posteriores y anteriores y sobre las raíces a medida que atraviesan el espacio subaracnoideo. A medida que las raíces abandonan este espacio, los manguitos se reflejan sobre la aracnoides.

A cada lado de la médula espinal, una lámina de piamadre orientada longitudinalmente (el **ligamento dentado**) se extiende lateralmente desde la médula hacia la aracnoides y la duramadre (fig. 2.51):

- Medialmente, cada ligamento dentado está unido a la médula espinal en un plano que se sitúa entre los orígenes de las raicillas posteriores y anteriores.
- Lateralmente, cada ligamento dentado da lugar a una serie de extensiones triangulares a lo largo de su borde libre, con el vértice de cada extensión anclado a través de la aracnoides en la duramadre.

Las inserciones laterales de los ligamentos dentados generalmente aparecen entre los puntos de salida de las raicillas posteriores y anteriores adyacentes. Estos ligamentos mantienen la médula espinal en el centro del espacio subaracnoideo.

Disposición de las estructuras en el conducto vertebral

El conducto vertebral está limitado:

- Anteriormente, por los cuerpos de las vértebras, los discos intervertebrales y el ligamento longitudinal posterior (fig. 2.52).
- Lateralmente, a cada lado, por los pedículos y los agujeros intervertebrales.
- Posteriormente, por las láminas y los ligamentos amarillos, y en el plano medio por las raíces de los ligamentos interespinosos y por las apófisis espinosas vertebrales.

Entre las paredes del conducto vertebral y el saco dural se encuentra el espacio extradural que contiene un plexo vertebral de venas rodeadas de tejido conjuntivo graso.

Las apófisis espinosas vertebrales son palpables a través de la piel en la línea media en las regiones torácica y lumbar de la región dorsal del tronco. Entre la piel y las apófisis espinosas se halla la fascia superficial. En la región lumbar, las apófisis espinosas adyacentes y las láminas asociadas a cada lado de la línea media no se superponen, dando lugar a intervalos entre los arcos vertebrales adyacentes.

Cuando se lleva a cabo una punción lumbar (punción espinal), la aguja pasa entre las apófisis espinosas vertebrales adyacentes, atraviesa los ligamentos supraespinoso e interespinoso, y penetra en el espacio extradural. La aguja continúa a través de la duramadre y la aracnoides y entra en el espacio subaracnoideo que contiene el LCR.

www.medilibros.com

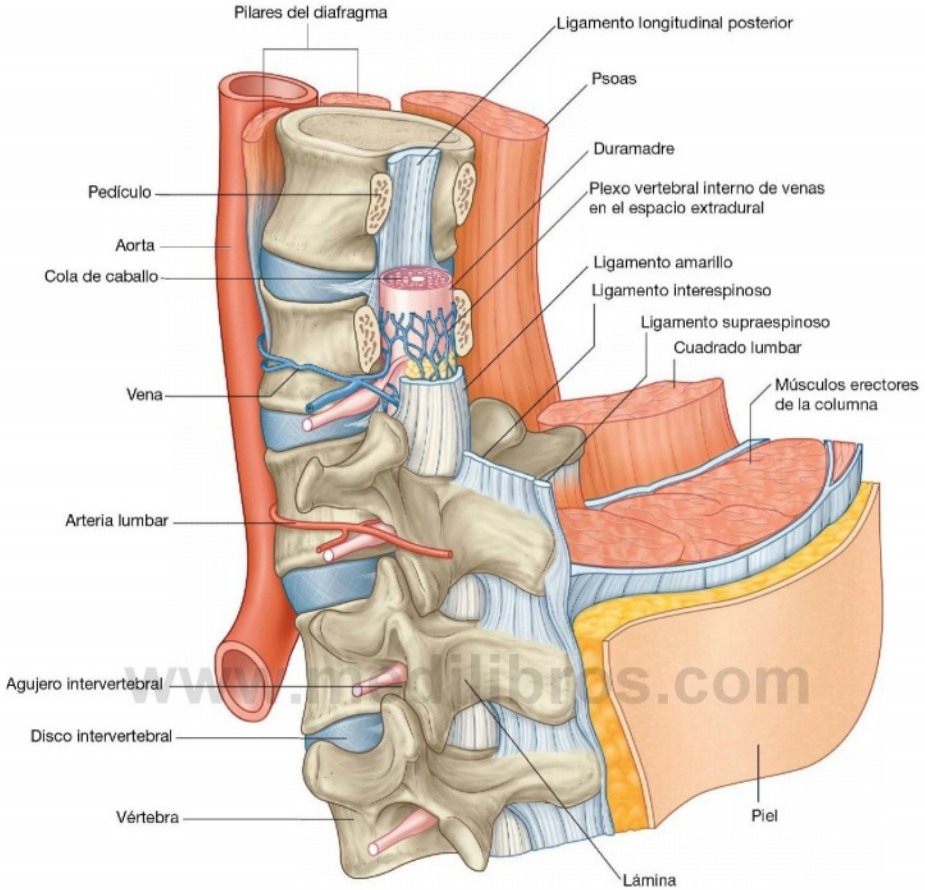

Fig. 2.52 Disposición de las estructuras en el conducto vertebral y en la región dorsal del tronco (región lumbar).

© Elsevier. Fotocopiar sin autorización es un delito.

Conceptos prácticos

Punción de líquido cefalorraquídeo lumbar

Una punción lumbar se lleva a cabo con el fin de obtener una muestra de LCR para su análisis. Además, el paso de una aguja o de un catéter al espacio subaracnoideo (espacio con LCR) se utiliza para inyectar antibióticos, agentes quimioterapéuticos y anestésicos.

La región lumbar es un lugar ideal para acceder al espacio subaracnoideo, porque la médula espinal finaliza alrededor del disco intervertebral LI-LII en el adulto. El espacio subaracnoideo se extiende hasta la región del margen inferior de la vértebra SII. Existe, por tanto, un gran espacio lleno de LCR que contiene nervios lumbares y sacros, pero no médula espinal.

En función de las preferencias del médico, se coloca al paciente en posición lateral o en decúbito prono. Se inserta una aguja en la línea media entre las apófisis espinosas hacia el espacio extradural. Su posterior avance perfora la duramadre y la aracnoides para entrar en el espacio subaracnoideo. La mayoría de las agujas desplazan las raíces lejos de su punta sin ocasionar síntomas en el paciente. Una vez que la aguja se encuentra en el espacio subaracnoideo resulta posible aspirar líquido. En algunas circunstancias es importante medir la presión del LCR.

Se pueden inyectar anestésicos locales en el espacio extradural o en el espacio subaracnoideo para anestesiar las raíces nerviosas lumbares y sacras. Tal anestesia resulta útil en intervenciones quirúrgicas sobre la pelvis y las piernas, las cuales pueden llevarse a cabo sin la necesidad de una anestesia general. Cuando se realizan estos procedimientos, el paciente debe encontrarse en posición erecta y no tumbado sobre un lado o con la cabeza baja. Si el paciente se encuentra de lado, resulta probable que la anestesia se haga unilateral. Si el paciente se coloca con la cabeza baja, el anestésico puede desplazarse cranealmente y potencialmente deprimir la respiración.

En algunos casos, los anestesistas eligen la realización de una **anestesia extradural.** Se inserta una aguja a través de la piel, del ligamento supraespinoso, del ligamento interespinoso y de los ligamentos amarillos en el tejido areolar y graso que rodea la duramadre. Se introduce el agente anestésico y difunde alrededor del conducto vertebral para anestesiar las raíces nerviosas salientes y difundir al espacio subaracnoideo.

Nervios espinales

www.medilibros.com

Cada nervio espinal está relacionado con la médula espinal por raíces anteriores y posteriores (fig. 2.53):

- La **raíz posterior** contiene los procesos de las neuronas sensitivas que transportan información hacia el SNC: los cuerpos celulares de las neuronas sensitivas, que derivan embriológicamente de células de la cresta neural, están agrupados en un **ganglio espinal** situado en el extremo final de la raíz posterior, habitualmente en el agujero intervertebral.
- La **raíz anterior** contiene fibras nerviosas motoras, las cuales llevan señales provenientes del SNC: los cuerpos celulares de las motoneuronas primarias se encuentran en las astas anteriores de la médula espinal.

Medialmente, las raíces posterior y anterior se dividen en raicillas, que se unen a la médula espinal.

Un **segmento espinal** es el área de la médula espinal que da origen a las **raicillas posteriores** y **anteriores,** el cual formará un solo par de nervios espinales. Lateralmente, las raíces posterior y anterior de cada lado se unen para formar un nervio espinal.

Cada nervio espinal se divide, cuando sale a través del agujero intervertebral, en dos ramas principales: un pequeño ramo posterior y un ramo anterior mucho mayor (fig. 2.53):

- Los **ramos posteriores** inervan únicamente músculos intrínsecos de la región dorsal del tronco (los músculos epaxiales) y una estrecha banda cutánea asociada de la piel de la región dorsal del tronco.
- Los **ramos anteriores** inervan la mayoría del resto de músculos esqueléticos (los músculos hipaxiales) del cuerpo, incluyendo aquéllos de los miembros y del tronco, y la mayoría de las restantes áreas cutáneas, excepto ciertas regiones de la cabeza.

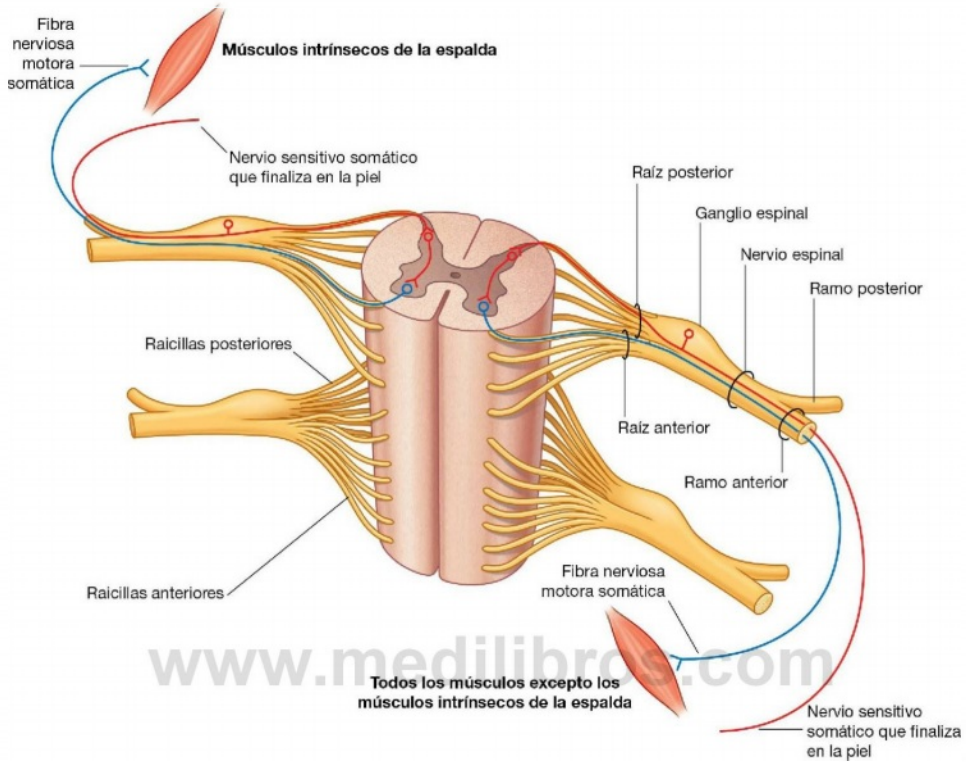

www.medilibros.com

Fig. 2.53 Organización básica de un nervio espinal.

Cerca del punto de división de los ramos anterior y posterior, cada nervio espinal emite dos o cuatro pequeños nervios meníngeos recurrentes (sinuvertebrales) (v. fig. 2.51). Estos nervios vuelven a penetrar en el agujero intervertebral para inervar la duramadre, los ligamentos, los discos intervertebrales y los ramos anteriores.

Todos los plexos somáticos principales (cervical, braquial, lumbar y sacro) están formados por los ramos anteriores.

Como la médula espinal es mucho más corta que la columna vertebral, las raíces de los nervios espinales se hacen más largas y discurren más oblicuamente desde la región cervical a la coccígea del conducto vertebral (fig. 2.54).

En los adultos, la médula espinal finaliza a un nivel aproximado entre las vértebras LI y LII, pero puede situarse en un rango entre TXII y el disco intervertebral LII-LIII. En consecuencia, las raíces posteriores y anteriores que forman los nervios espinales que salen entre las vértebras de las regiones inferiores de la columna vertebral están conectadas con la médula espinal a niveles vertebrales más altos.

Por debajo de la terminación de la médula espinal, las raíces posterior y anterior de los nervios lumbares, sacros y coccígeos discurren en sentido inferior para alcanzar sus puntos de salida del conducto vertebral. Esta agrupación terminal de raíces conforma la cola de caballo.

© Elsevier. Fotocopiar sin autorización es un delito.

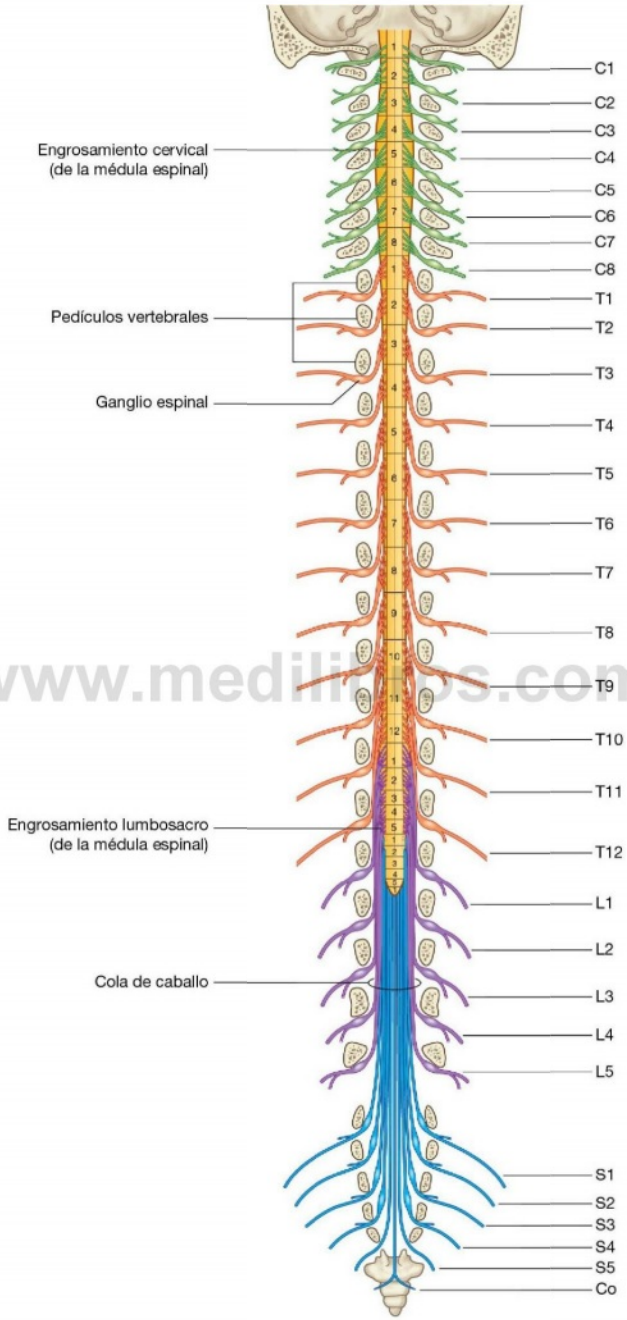

www.medilibros.com

Fig. 2.54 Recorrido de los nervios espinales dentro del conducto vertebral.

Nomenclatura de los nervios espinales

Existen aproximadamente 31 pares de nervios espinales (fig. 2.54), denominados según su posición con respecto a la vértebra asociada:

- Ocho nervios cervicales (C1-C8).
- Doce nervios torácicos (T1-T12).
- Cinco nervios lumbares (L1-L5).
- Cinco nervios sacros (S1-S5).
- Un nervio coccígeo (Co).

El primer nervio cervical (C1) sale del conducto vertebral entre el cráneo y la vértebra CI (fig. 2.55). Por tanto, los nervios cervicales entre C2 y C7 también salen del conducto vertebral por encima de sus respectivas vértebras. Como sólo hay siete vértebras cervicales, C8 sale entre las vértebras CVII y TI. Como consecuencia, todos los nervios espinales restantes, comenzando por TI, salen del conducto vertebral por debajo de sus vértebras respectivas.

Conceptos prácticos

Herpes zóster

El virus del herpes zóster es el que produce la varicela en los niños. En algunos pacientes permanece latente en las células de los ganglios espinales. Bajo determinadas circunstancias, el virus se activa y viaja a lo largo de los haces nerviosos hacia las áreas dependientes de ese nervio (el dermatoma). Aparece una erupción cutánea, que es característicamente muy dolorosa. De forma significativa, esta típica distribución dermatómica es característica de este trastorno.

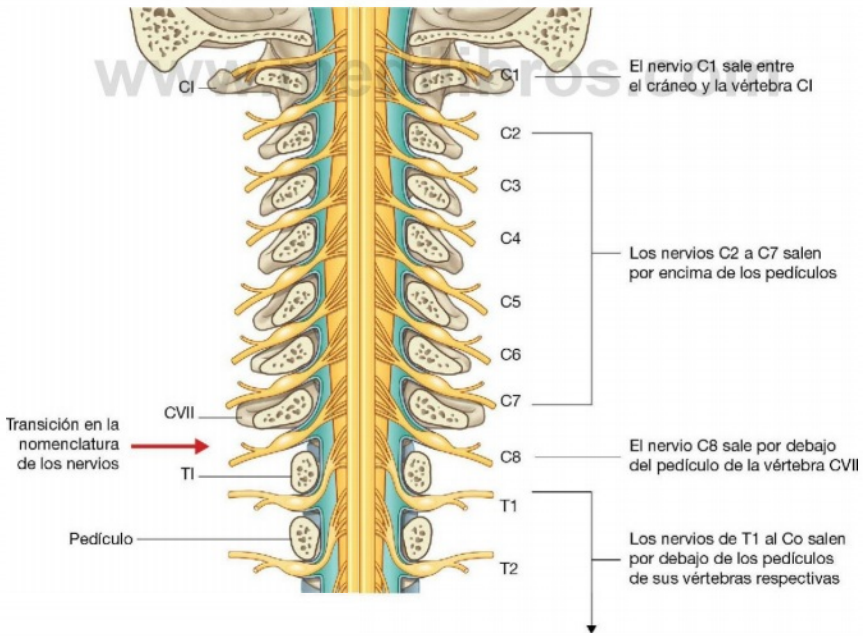

Fig. 2.55 Nomenclatura de los nervios espinales.

© Elsevier. Fotocopiar sin autorización es un delito.

Conceptos prácticos

Dolor de espalda: explicaciones alternativas

El dolor de espalda es una alteración muy frecuente que afecta a prácticamente todas las personas en alguna etapa de su vida. Resulta esencial establecer si el dolor se relaciona con la columna vertebral y sus inserciones o bien se asocia a otras estructuras.

El hecho de no valorar las posibles estructuras que pueden originar dolor de espalda genera tasas elevadas de mortalidad y morbilidad. El dolor puede ser referido a la espalda a partir de diversos órganos situados en el retroperitoneo. El dolor pancreático en particular se deriva a la espalda y puede estar relacionado con cáncer pancreático o pancreatitis. El dolor renal, inducido por cálculos en el sistema colector de los riñones o por tumores renales, también se percibe de forma característica en la región dorsal del tronco. Es más frecuente que sea unilateral. No obstante, en ocasiones, presenta también una localización posterior central. Los nódulos linfáticos agrandados en la región pre y paraaórtica pueden ser signo de neoplasia maligna sólida, infección o linfoma no Hodgkin. Un aumento de tamaño de la aorta abdominal (aneurisma aórtico abdominal) es a veces causa de dolor dorsal cuando hay agrandamiento sin rotura. Así pues, es esencial pensar en esta estructura como potencial generadora de dolor de espalda, ya que el tratamiento puede salvaguardar la vida del paciente. Por otra parte, un aneurisma aórtico roto también origina en primera instancia dolor dorsal agudo.

En todos los pacientes, el dolor de espalda requiere una cuidadosa evaluación, no sólo en lo que respecta a la columna vertebral sino también en relación con el tórax y el abdomen, con el fin de no pasar por alto estructuras anatómicas importantes, potenciales causantes de signos y síntomas que pueden irradiar a la región dorsal del tronco.

www.medilibros.com

Anatomía de superficie

Anatomía de superficie de la región dorsal del tronco

Los rasgos superficiales de la región dorsal del tronco se utilizan para localizar grupos musculares con el fin de valorar nervios periféricos, para determinar regiones de la columna vertebral y para estimar la posición aproximada del extremo final de la médula espinal. También se utilizan para localizar órganos situados posteriormente en el tórax y en el abdomen.

Ausencia de curvaturas laterales

Cuando se observa desde atrás, la columna vertebral normal no presenta curvaturas laterales. La cobertura cutánea vertical entre las masas musculares de cada lado de la línea media es recta (fig. 2.56).

www.medilibros.com

Fig. 2.56 Aspecto normal de la región dorsal del tronco. **A.** En mujeres. **B.** En hombres.

© Elsevier. Fotocopiar sin autorización es un delito.

Curvaturas primarias y secundarias en el plano sagital

Cuando se mira desde un lado, la columna vertebral normal presenta curvaturas primarias en las regiones torácica y sacrococcígea, y curvaturas secundarias en las regiones cervical y lumbar (fig. 2.57). Las curvaturas primarias son de concavidad anterior. Las curvaturas secundarias presentan concavidad posterior.

Puntos de referencia esqueléticos no vertebrales de utilidad

Una serie de rasgos óseos fácilmente palpables proporcionan puntos de referencia útiles para definir músculos y para localizar estructuras asociadas con la columna vertebral. Entre estos rasgos se encuentran la protuberancia occipital externa, la escápula y la cresta ilíaca (fig. 2.58).

La protuberancia occipital externa resulta palpable en la línea media en la parte posterior de la cabeza, inmediatamente superior a la línea del pelo.

La espina, el borde medial y el ángulo inferior de la escápula resultan a menudo visibles y fácilmente palpables.

La cresta ilíaca es palpable a lo largo de toda su longitud, desde la espina ilíaca anterosuperior en el margen lateral inferior de la pared abdominal anterior hasta la espina ilíaca posterosuperior próxima a la base de la región dorsal del tronco. La posición de la espina ilíaca posterosuperior resulta con frecuencia visible como una «depresión sacra» inmediatamente lateral a la línea media.

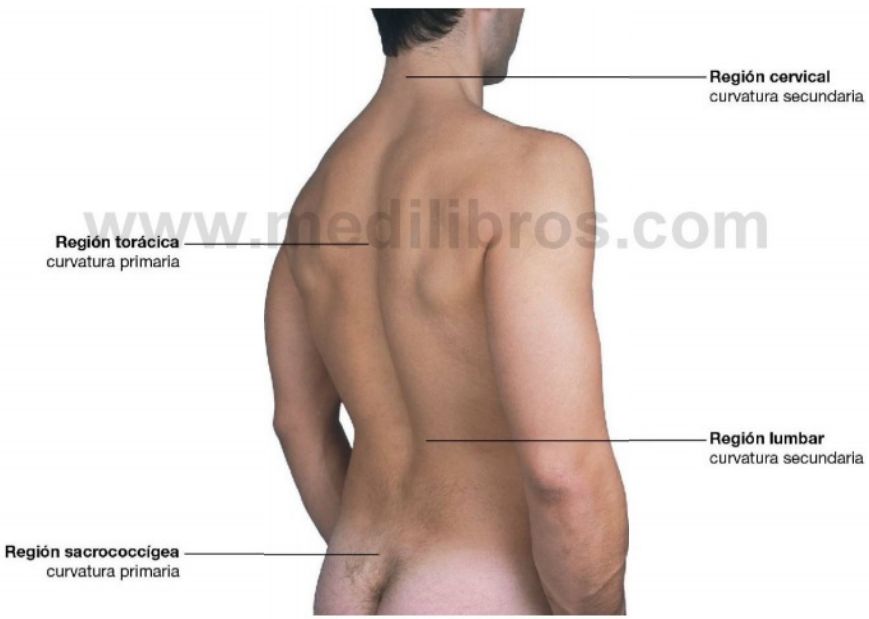

www.medilibros.com

Fig. 2.57 Curvaturas normales de la columna vertebral.

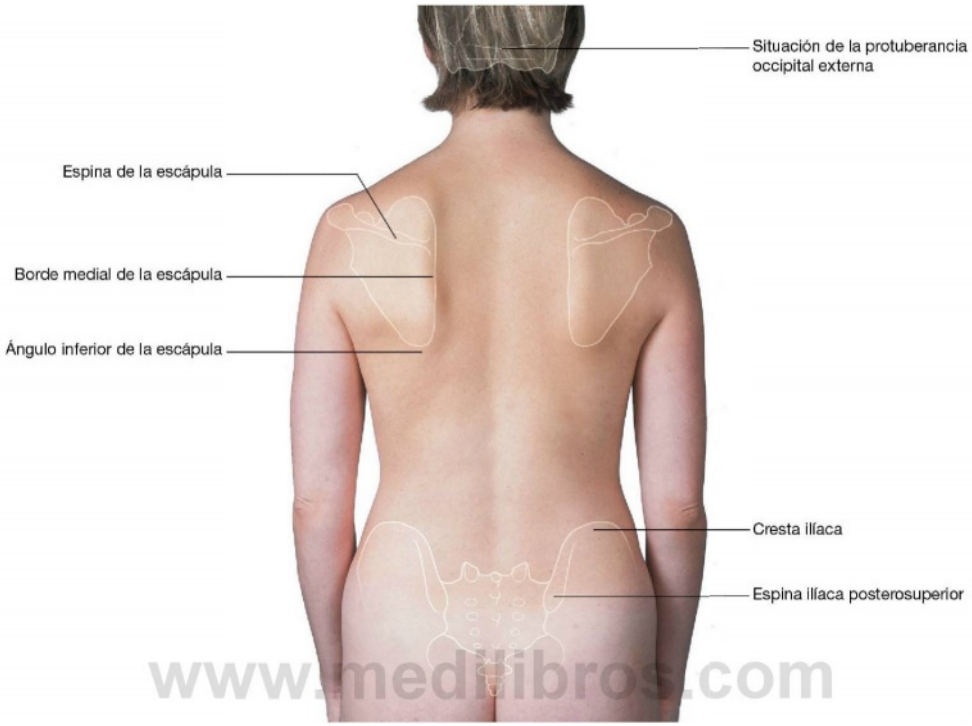

www.medilibros.com

Fig. 2.58 Región dorsal del tronco de una mujer donde se han indicado las principales referencias óseas palpables.

© Elsevier. Fotocopiar sin autorización es un delito.

Cómo identificar apófisis espinosas vertebrales específicas

La identificación de apófisis espinosas vertebrales (fig. 2.59A) puede utilizarse para diferenciar entre regiones de la columna vertebral y para facilitar la visualización de la posición de estructuras más profundas, tales como los límites inferiores de la médula espinal y del espacio subaracnoideo.

Resulta posible identificar la apófisis espinosa de la vértebra CII, a través de una palpación profunda, como la protuberancia ósea más superior en la línea media, inmediatamente inferior al cráneo.

La mayoría de las restantes apófisis espinosas, exceptuando la de la vértebra CVII, no son fácilmente palpables porque quedan cubiertas por los tejidos blandos.

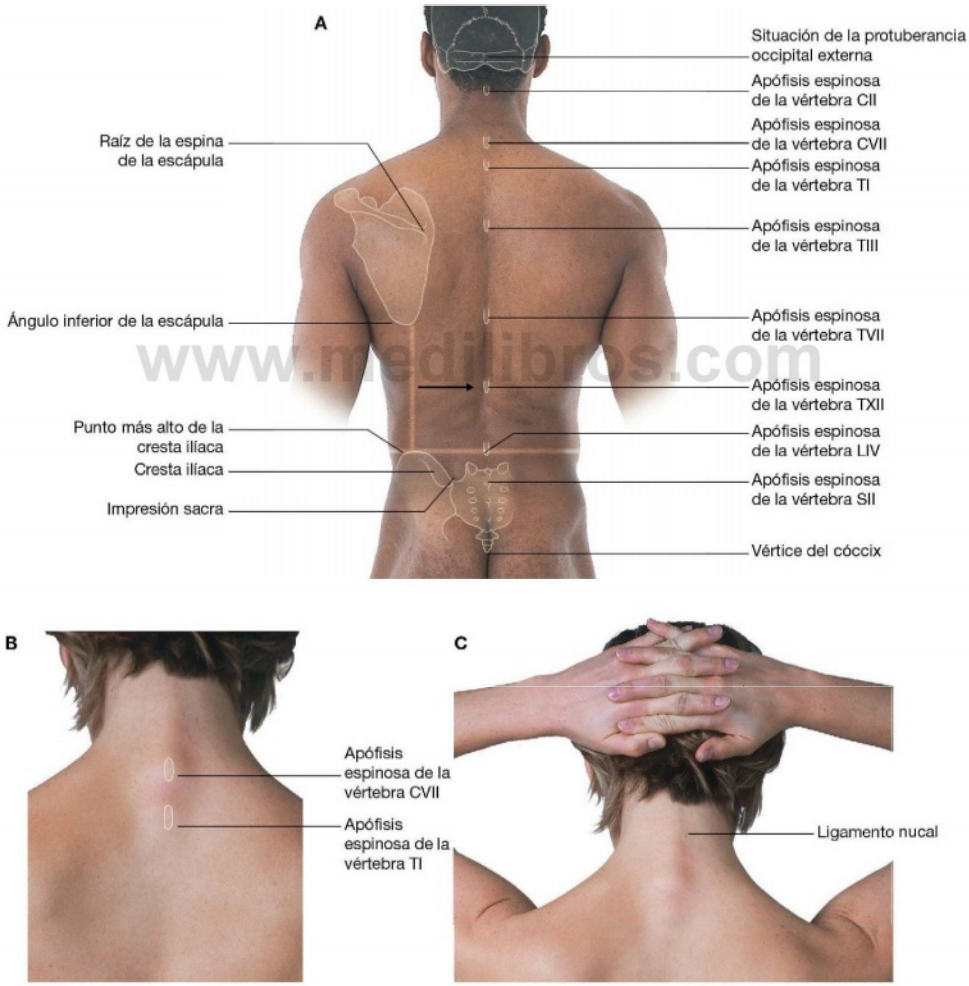

www.medilibros.com

Fig. 2.59 La región dorsal del tronco con indicación de la situación de las apófisis espinosas vertebrales y las estructuras asociadas. **A.** En un hombre. **B.** En una mujer con el cuello flexionado. Se han marcado las prominentes apófisis espinosas de las vértebras CVII y TI. **C.** En una mujer con el cuello flexionado para acentuar el ligamento nucal.

La apófisis espinosa de CVII suele ser visible como una eminencia prominente en la línea media en la base del cuello (fig. 2.59B), sobre todo cuando está flexión.

Extendiéndose entre CVII y la protuberancia occipital externa del cráneo se encuentra el ligamento nucal, que es fácilmente visible como una cresta longitudinal cuando el cuello está flexionado (fig. 2.59C).

Inferior a la apófisis espinosa de CVII se encuentra la apófisis espinosa de TI, la cual suele ser también visible como una protuberancia en la línea media. A menudo es más prominente que la apófisis espinosa de CVII (fig. 2.59A,B).

La raíz de la espina de la escápula se encuentra al mismo nivel que la apófisis espinosa de la vértebra TIII, y el ángulo inferior de la escápula está a la altura de la apófisis espinosa de la vértebra TVII (fig. 2.59A).

La apófisis espinosa de TXII está a la altura del punto medio de una línea vertical que discurra entre el ángulo inferior de la escápula y la cresta ilíaca (fig. 2.59A).

Una línea horizontal entre el punto más alto de la cresta ilíaca a cada lado atraviesa la apófisis espinosa de la vértebra LIV. Las apófisis espinosas de las vértebras LIII y LV son palpables por encima y por debajo de la apófisis espinosa de LIV, respectivamente (fig. 2.59A).

Las depresiones sacras que marcan la posición de la espina ilíaca anterosuperior están al mismo nivel que la apófisis espinosa de la vértebra SII (fig. 2.59A).

La punta del cóccix es palpable en la base de la columna vertebral entre las masas glúteas (fig. 2.59A).

Los vértices de las apófisis espinosas vertebrales no siempre se encuentran en el mismo plano horizontal que sus correspondientes cuerpos vertebrales. En la región torácica, las apófisis espinosas son largas y muy inclinadas en sentido descendente, de forma que sus extremos se encuentran a nivel del cuerpo vertebral inmediatamente inferior. En otras palabras, el vértice de la apófisis espinosa de la vértebra TIII se encuentra a nivel de la vértebra TIV.

En las regiones lumbar y sacra, las apófisis espinosas son generalmente más cortas y están menos inclinadas que en la región torácica, y sus vértices palpables reflejan la posición más próxima de sus correspondientes cuerpos vertebrales. Como consecuencia, el extremo palpable de la apófisis espinosa de la vértebra LIV se encuentra aproximadamente al nivel de la vértebra LIV.

Visualización de los extremos inferiores de la médula espinal y del espacio subaracnoideo

La médula espinal no ocupa toda la longitud del conducto vertebral. Normalmente en adultos termina a nivel del disco intervertebral LI-LII; sin embargo, puede terminar a un nivel tan alto como el de TXII o tan bajo como el del disco intervertebral LII-LIII. El espacio subaracnoideo finaliza aproximadamente a nivel de la vértebra SII (fig. 2.60A).

www.medilibros.com

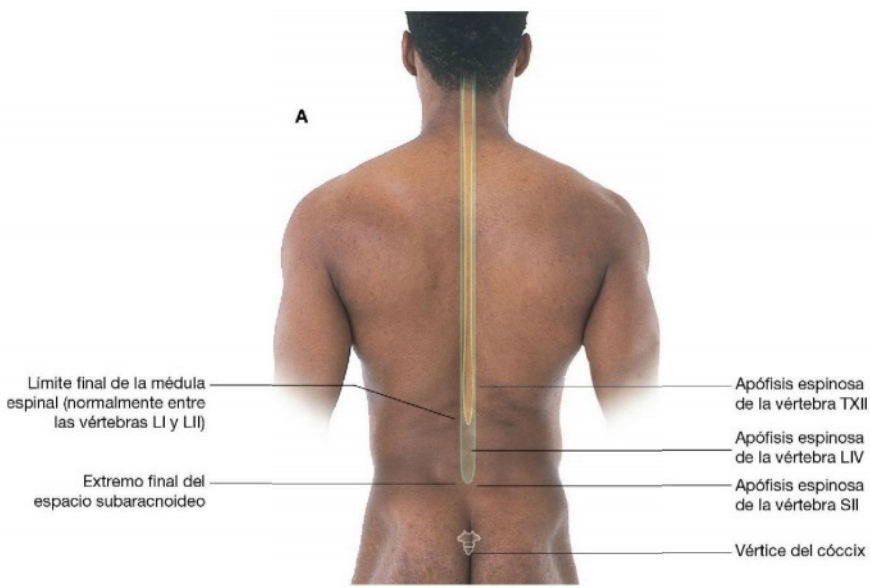

Fig. 2.60 La región dorsal del tronco con indicación del final de la médula espinal y del espacio subaracnoideo. **A.** En un hombre. *(Continúa)*

© Elsevier. Fotocopiar sin autorización es un delito.

Fig. 2.60 *(cont.)* La región dorsal del tronco con indicación del final de la médula espinal y del espacio subaracnoideo. **B.** En una mujer tumbada sobre su lado en posición fetal, lo cual hace más notorias las apófisis espinosas de las vértebras lumbares y abre los espacios entre los arcos vertebrales adyacentes. Se puede extraer líquido cefalorraquídeo del espacio subaracnoideo en la zona inferior de la columna lumbar sin poner en riesgo la médula espinal.

www.medilibros.com

Como resulta posible acceder al espacio subaracnoideo en la región lumbar inferior sin poner en riesgo la médula espinal, es importante ser capaz de identificar la posición de las apófisis espinosas de las vértebras lumbares. La apófisis espinosa de la vértebra LIV se encuentra a nivel de una línea horizontal entre los puntos más elevados de las crestas ilíacas. En la región lumbar, los extremos palpables de las apófisis espinosas vertebrales se encuentran opuestos a sus correspondientes cuerpos vertebrales. Se puede acceder al espacio subaracnoideo entre los niveles vertebrales LIII y LIV y entre LIV y LV sin poner en riesgo la médula espinal (fig. 2.60B). El espacio subaracnoideo finaliza en el nivel vertebral SII, que se encuentra a nivel de las depresiones sacras que marcan las espinas ilíacas posteriores superiores.

Identificación de los músculos principales

Es posible observar y palpar varios músculos intrínsecos y extrínsecos de la región dorsal del tronco. Los mayores de ellos son los músculos trapecio y dorsal ancho (fig. 2.61A y 2.61B). Al retraer la escápula hacia la línea media se pueden acentuar los músculos romboides (fig. 2.61C), que se encuentran profundos al músculo trapecio. Los músculos erectores de la columna son visibles como dos columnas longitudinales separadas por un surco en la línea media (fig. 2.61A).

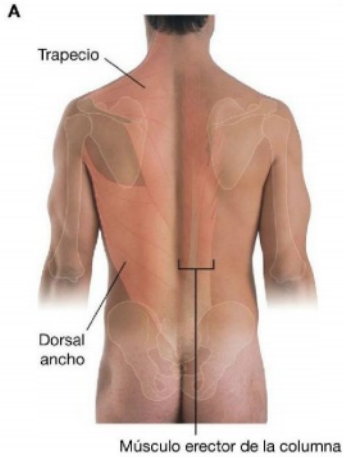

Fig. 2.61 Músculos de la región dorsal del tronco. **A.** En un hombre con los músculos dorsal ancho, trapecio y erector de la columna indicados.

Fig. 2.61 *(cont.)* Músculos de la región dorsal del tronco. **B.** En un hombre con los brazos en abducción para hacer más patentes los márgenes laterales de los músculos dorsales anchos. **C.** En una mujer con las escápulas rotadas externamente y retraídas de forma forzada para acentuar los músculos romboides.

© Elsevier. Fotocopiar sin autorización es un delito.

Casos clínicos

Caso 1

CIÁTICA FRENTE A LUMBAGO

Una mujer de 50 años de edad acudió a su médico general con una lumbalgia grave que se irradiaba hacia el glúteo derecho.

La lumbalgia es un problema frecuente en la práctica clínica.

De las muchas causas habituales de lumbalgia, algunas necesitan un diagnóstico precoz para iniciar el tratamiento adecuado. Entre las causas frecuentes se incluyen la laceración del disco anular, la prominencia discal que contacte directamente con una raíz nerviosa y el dolor mecánico en las articulaciones cigapofisarias. Globalmente, las principales causas pueden clasificarse en tres grupos: dolor lumbar mecánico, patología degenerativa articular y compresión neural.

Ciática y lumbago no son lo mismo. **Lumbago** es un término genérico que se refiere al dolor en zona lumbar inferior. **Ciática** es el término aplicado al dolor en el área de distribución del nervio ciático (L4 a S3), que se siente en el glúteo y a lo largo de la zona posterolateral de la pierna.

Caso 2

LESIÓN DE LA MÉDULA ESPINAL CERVICAL

Un hombre de 45 años de edad se vio implicado en un grave accidente de tráfico. A la exploración presentaba una lesión grave en la región cervical de su columna vertebral con daño de la médula espinal. De hecho, la respiración se hizo irregular y sufrió una parada respiratoria.

Si la lesión de la médula espinal cervical se produce por encima de C5 es probable la parada respiratoria. El nervio frénico se origina a partir de C3, C4 y C5 e inerva el diafragma. La respiración puede no detenerse justo si la lesión se sitúa inmediatamente debajo de C5, pero lo hace si la médula sufre edema y el daño progresa en sentido superior. Además, puede existir cierto intercambio respiratorio y ventilatorio utilizando los músculos del cuello más el esternocleidomastoideo y el trapecio, que se encuentran inervados por el nervio accesorio (XI).

El paciente fue incapaz de sentir o mover sus miembros superiores e inferiores.

Presentaba parálisis de los miembros superiores e inferiores y estaba, por tanto, tetrapléjico. Si la respiración no está afectada, la lesión se sitúa por debajo o a nivel de C5. La inervación nerviosa de los miembros superiores se realiza a través del plexo braquial, que comienza en C5. El punto de lesión de la médula espinal está en, o por encima de C5.

Es importante recordar que aunque la médula haya sufrido una sección en la región cervical, la médula por debajo de dicho nivel estará intacta. Es posible que exista actividad refleja por debajo de la lesión, pero se ha perdido la comunicación con el encéfalo.

www.medilibros.com

Caso 3

ABSCESO DEL PSOAS

Una mujer de 25 años de edad se quejaba de dolor lumbar en aumento. Durante las semanas siguientes notó una masa creciente en la ingle derecha, que era levemente dolorosa a la palpación. Preguntada directamente, la paciente también refería tos productiva con esputo mucoso y hemático, y una leve febrícula.

La radiografía de tórax reveló una masa cavitada en el vértice pulmonar, lo que explicaba la historia respiratoria.

Dada la edad de la paciente, resultaba improbable un carcinoma pulmonar. La hemoptisis (tos con sangre en el esputo) y el resto de la historia sugieren que la paciente presentaba una infección pulmonar. Dados los hallazgos en la radiografía de tórax de una cavidad en el vértice pulmonar, se hizo el diagnóstico de tuberculosis (TB). Esto se confirmó por broncoscopia y aspiración del pus, del que se realizó un cultivo.

Durante la infección pulmonar de la paciente, el bacilo tuberculoso se había diseminado por la sangre hasta la vértebra LI. La destrucción ósea comenzó en el hueso esponjoso del cuerpo vertebral próximo a los discos intervertebrales. Esta enfermedad progresó y erosionó hacia el disco intervertebral, que se infectó. El disco quedó destruido y el material discal infectado salió alrededor del disco anteriormente y penetró en la vaina del músculo psoas. Éste es un hallazgo frecuente en la infección tuberculosa de la parte lumbar de la columna vertebral.

A medida que la infección progresaba, el pus se extendió por la vaina del músculo psoas por debajo del ligamento inguinal para presentarse como una masa dura en la ingle. Éste es un típico dato de absceso del psoas.

Afortunadamente para la paciente, no hubo evidencia de ningún daño dentro del conducto vertebral.

La paciente fue sometida a un drenaje guiado radiológicamente del absceso del psoas y fue tratada durante más de 6 meses con un régimen antibiótico a largo plazo. Tuvo una recuperación excelente sin síntomas adicionales, aunque las cavidades de los pulmones permanecieron. Cicatrizaron con esclerosis.

www.medilibros.com

Caso 4

ANEURISMA TORÁCICO DISECANTE

Un paciente de 72 años, previamente sano y saludable, ingresó en el servicio de urgencias con dolor de espalda intenso a nivel de las escápulas, con extensión a la región lumbar media. El dolor fue de aparición relativamente aguda. El paciente pudo caminar hasta la camilla al entrar en la ambulancia. Sin embargo, al llegar al hospital indicó que ya no podía mover las piernas.

El médico que lo atendió realizó una detallada exploración del dorso del paciente sin observar anomalías significativas. Apreció que la sensibilidad en ambas piernas estaba reducida y que no tenía prácticamente fuerza en los grupos extensores o flexores. El paciente presentaba taquicardia, que se consideró causada por el dolor, y la presión arterial registrada en la ambulancia fue de 120/80 mmHg. La presión arterial al ingreso era de 80/40 mmHg. No obstante, el paciente no presentaba los síntomas clínicos propios de la hipotensión.

En una primera inspección, resulta difícil interpretar la acumulación de estos signos y síntomas. En esencia, nos encontramos ante una paraplejía progresiva asociada a dolor dorsal intenso y a anomalías en la medición de la presión a arterial, incompatibles con el estado clínico del paciente. Se dedujo que las mediciones de la presión arterial se habían obtenido cada vez en un brazo distinto, por lo que se repitieron.

Las valoraciones de presión arterial resultaron correctas. En el brazo derecho la presión era de 120/80 mmHg y en el brazo izquierdo era de 80/40 mmHg. Ello suponía un déficit de sangre en el brazo izquierdo.

El paciente fue trasladado del servicio de urgencias a radiología para ser sometido a una TC, que incluyó tórax, abdomen y pelvis.

La TC puso de manifiesto un aneurisma aórtico disecante. La disección aórtica se produce cuando la túnica íntima y parte de la túnica media de la pared de la aorta se separan del resto de la túnica media y de la túnica adventicia. Ello genera una falsa luz. La sangre no sólo fluye a través de la luz aórtica verdadera, sino también a través de un pequeño orificio hacia la pared de la aorta y la falsa luz. Con frecuencia retorna inferiormente a la luz aórtica verdadera. Ello da lugar a dos canales a través de los cuales puede fluir la sangre. El proceso de disección aórtica produce un dolor considerable, que suele ser de aparición súbita. Es característico que se experimente entre las escápulas, con irradiación por la espalda. Aunque

(Continúa)

© Elsevier. Fotocopiar sin autorización es un delito.

Caso 4 *(cont.)*

este dolor no se origina en los músculos dorsales ni en la columna vertebral, han de investigarse las posibles estructuras generadoras de éste en localizaciones distintas de la parte dorsal del tronco.

La diferencia en la presión arterial de ambos brazos indica el nivel en el que la disección se inició. El «punto de entrada» es proximal a la arteria subclavia izquierda. En esta localización se forma un pequeño colgajo, que limita el flujo de sangre al miembro superior izquierdo, dando lugar al bajo registro de presión arterial. El tronco braquiocefálico no se ve afectado por la disección aórtica, por lo que el flujo sanguíneo al brazo derecho se mantiene normal.

La paraplejía fue causada por isquemia de la médula espinal.

La irrigación de la médula espinal se produce a partir de una sola arteria espinal anterior y dos arterias espinales posteriores. Estos vasos son alimentados por las arterias espinales segmentarias en cada nivel vertebral. A lo largo de la médula espinal existen numerosas arterias de refuerzo (arterias medulares segmentarias), la mayor de las cuales es la arteria de Adamkiewicz. Es característico que esta arteria, que es medular segmentaria, nazca en la región torácica inferior o en la lumbar superior y, desgraciadamente, durante la disección aórtica del caso que nos ocupa, el origen del vaso sufrió una rotura. Ello causó una isquemia aguda de la médula espinal y, consecuentemente, la paraplejía sufrida por el paciente.

Desgraciadamente la disección se extendió, la aorta se rompió y el paciente falleció.

Caso 5

TUMOR SACRO

Una mujer de 55 años de edad acudió a su médico refiriendo una alteración sensorial en la región glútea derecha y en la hendidura interglútea (natal). La exploración puso además de manifiesto debilidad de bajo nivel en los músculos del pie y debilidad, también leve, del músculo extensor largo del dedo gordo, el extensor largo de los dedos y el tercer peroneo. La paciente refería asimismo síntomas de dolor leve en la parte posterior de la región glútea derecha.

Se plantea una posible lesión en el sacro izquierdo.

El dolor en la región sacroilíaca derecha podía fácilmente atribuirse a la articulación sacroilíaca, que suele ser muy sensible al dolor. La debilidad en los músculos intrínsecos del pie y en el músculo extensor largo del dedo gordo, el extensor largo de los dedos y el tercer peroneo sugería una posible anomalía que afectara a los nervios que salen del sacro y, posiblemente, a la articulación lumbosacra. La sensación anómala en la región glútea orientada hacia el ano también corroboraba estos rasgos localizadores.

Se obtuvo una radiografía de la pelvis.

En la radiografía no se apreciaron signos reseñables en una primera inspección. Sin embargo, la paciente fue sometida a nuevos estudios, que incluyeron imágenes de RM y TC, en las que se observó una amplia lesión destructiva que afectaba a todo el sacro izquierdo, extendiéndose hacia los agujeros sacros anteriores a nivel de S1, S2 y S3. Es interesante reseñar que las radiografías simples del sacro pueden a veces parecer normales en una primera inspección, por lo que siempre se ha de proceder a ulteriores pruebas de imagen cuando se sospeche de una anomalía en el sacro.

La lesión era expansiva y lítica.

La mayoría de las metástasis óseas son no expansivas. Pueden erosionar el hueso generando lesiones de tipo lítico, o bien hacerse muy escleróticas (metástasis de próstata y de mama). En ocasiones se observan patrones mixtos de tipo lítico y esclerótico.

Se registran una serie de casos, poco frecuentes, en los que ciertas metástasis son expansivas y líticas. Tal patrón es característico de las metástasis renales y se da también en el mieloma múltiple. La importancia anatómica de estos tumores específicos radica en el hecho de que a menudo se expanden y afectan a otras estructuras La naturaleza expansiva del tumor sacro de la paciente fue la causa de la compresión de las raíces de los nervios sacros, causante de los síntomas.

La paciente fue sometida a un ciclo de radioterapia y a extirpación de un tumor renal y actualmente está recibiendo un ciclo de quimioinmunoterapia.

3 Tórax

Contenido adicional *online* disponible en

www.studentconsult.com

- Biblioteca de imágenes: ilustraciones de la anatomía torácica
- Autoevaluación: preguntas de elección múltiple tipo National Board
- Preguntas cortas
- Anatomía de superficie interactiva: animaciones
- Casos clínicos médicos
  - Taponamiento cardíaco
  - Conducto arterioso permeable
  - Síndrome de robo de la subclavia
  - Aneurisma del seno de Valsalva

Curso de autoaprendizaje *online* de Anatomía y embriología

- Módulos de anatomía 4-9
- Módulos de embriología 61-64

Conceptos generales 123

Descripción general 123
Funciones 124
- Respiración 124
- Protección de órganos vitales 124
- Conducción 124

Componentes 124
- Pared torácica 124
- Abertura torácica superior 126
- Abertura torácica inferior 126
- Diafragma 127
- Mediastino 128
- Cavidades pleurales 128

Relación con otras regiones 130
- Cuello 130
- Miembro superior 130
- Abdomen 130
- Mama 131

Aspectos clave 132
- Nivel vertebral TIV/V 132
- Circuitos venosos de izquierda a derecha 132
- Elementos neurovasculares segmentarios de la pared torácica 134
- Sistema simpático 136
- Flexibilidad de la pared y abertura torácica inferior 136
- Inervación del diafragma 138

Anatomía regional 139

Región pectoral 139
- Mama 139
- Músculos de la región pectoral 142

Pared torácica 143
- Armazón esquelético 143
- Espacios intercostales 150

Diafragma 161
- Irrigación arterial 162
- Drenaje venoso 162
- Inervación 162

© 2015. Elsevier España, S.L.U. Reservados todos los derechos

Movimientos de la pared torácica y del diafragma durante la respiración 162
Cavidades pleurales 162
Pleura 163
Pulmones 167
Mediastino 180
Mediastino medio 180
Mediastino superior 210
Mediastino posterior 222
Mediastino anterior 230

Anatomía de superficie 231

Anatomía de superficie del tórax 231
Cómo contar las costillas 231
Anatomía de superficie de la mama femenina 232
Visualización de las estructuras a nivel de las vértebras TIV/V 232
Visualización de las estructuras en el mediastino superior 234
Visualización de los bordes del corazón 235
Dónde escuchar los sonidos cardíacos 236
Visualización de cavidades pleurales, pulmones, recesos pleurales, lóbulos y fisuras 236
Dónde escuchar los sonidos pulmonares 238

Casos clínicos 241

www.medilibros.com

Conceptos generales

DESCRIPCIÓN GENERAL

El **tórax** es un tronco de cono de forma irregular con una abertura superior estrecha (abertura torácica superior) y una abertura inferior relativamente grande (abertura torácica inferior) (fig. 3.1). La abertura torácica superior está despejada y permite la continuidad con el cuello; la abertura torácica inferior está cerrada por el diafragma.

La pared musculoesquelética del tórax es flexible y está constituida por vértebras, costillas y músculos ordenados segmentariamente, y por el esternón.

La **cavidad torácica** rodeada por la pared del tórax y el diafragma está subdividida en tres compartimentos principales:

- Una cavidad pleural derecha y otra izquierda, cada una de las cuales contiene un pulmón.
- El mediastino.

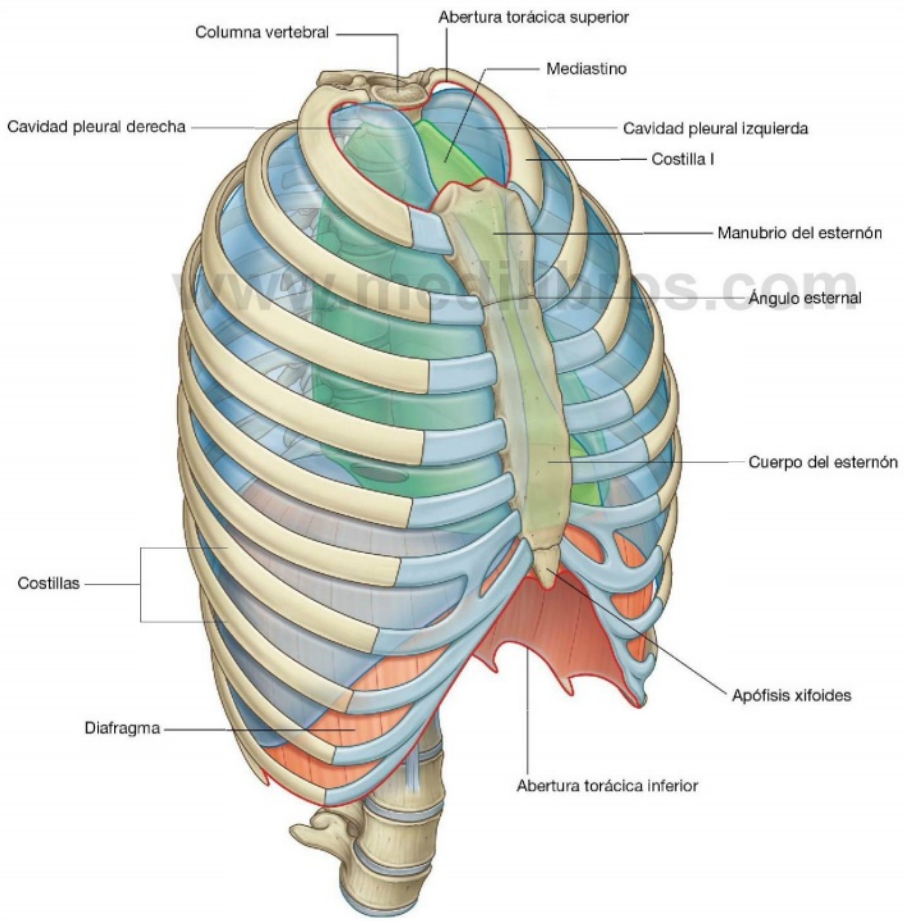

Fig. 3.1 Pared y cavidad torácica.

© Elsevier. Fotocopiar sin autorización es un delito.

El mediastino es un tabique grueso y flexible de partes blandas orientado en sentido longitudinal en posición mediosagital. Contiene el corazón, el esófago, la tráquea, los nervios y los grandes vasos sistémicos.

Las cavidades pleurales están completamente separadas entre sí por el mediastino. Por tanto, las alteraciones en una cavidad pleural no necesariamente afectan a la otra. Esto también implica que se puede abordar quirúrgicamente el mediastino sin abrir las cavidades pleurales.

Otra de las características importantes de las cavidades pleurales es que se pueden prolongar por encima del nivel de la primera costilla. El vértice de cada pulmón se extiende de hecho hasta la raíz del cuello. Como consecuencia de ello, la patología en la raíz del cuello puede afectar a la pleura y pulmón adyacentes, y las alteraciones en la pleura y pulmón próximos pueden afectar a la raíz del cuello.

FUNCIONES

Respiración

Una de las funciones más importantes del tórax es la respiración. El tórax no sólo contiene los pulmones sino que también proporciona la maquinaria necesaria, el diafragma, pared torácica y las costillas, para una movilización efectiva de aire hacia dentro y fuera de los pulmones.

Los movimientos hacia arriba y abajo del diafragma y los cambios en las dimensiones lateral y anterior de la pared torácica, producidos por los movimientos de las costillas, modifican el volumen de la cavidad torácica y son elementos fundamentales para la respiración.

Protección de órganos vitales

El tórax alberga y protege el corazón, los pulmones y los grandes vasos. Debido a la forma en cúpula del diafragma, la pared torácica también ofrece protección a algunas de las vísceras abdominales importantes.

La mayor parte del hígado queda por debajo de la cúpula diafragmática derecha y el estómago y el bazo bajo la izquierda. La parte posterior de los polos superiores de los riñones se apoyan en el diafragma y quedan por delante de la costilla XII en el lado derecho y de las costillas XI y XII en el izquierdo.

Conducción

El mediastino funciona como un conducto para las estructuras que atraviesan completamente el tórax de una región de cuerpo a otra y para las estructuras que conectan los órganos del tórax con otras regiones del cuerpo.

El esófago, los nervios vagos y el conducto torácico atraviesan el mediastino en su recorrido entre el abdomen y el cuello.

Los nervios frénicos, que se originan en el cuello, también atraviesan el mediastino para penetrar e inervar al diafragma.

Otras estructuras tales como la tráquea, la aorta torácica y la vena cava superior discurren en el interior del mediastino en su camino hacia las vísceras principales del tórax y desde éstas.

COMPONENTES

Pared torácica

La **pared torácica** está constituida por elementos esqueléticos y musculares (fig. 3.1):

- Posteriormente, está constituida por doce vértebras torácicas y los discos intervertebrales que las separan.
- Lateralmente, la pared está constituida por las **costillas** (doce a cada lado) y tres capas de músculos planos, que cruzan los espacios intercostales entre las costillas adyacentes, mueven las costillas y proporcionan soporte a los espacios intercostales.
- Anteriormente, el **esternón,** que consta del manubrio del esternón, el cuerpo y la apófisis xifoides.

El manubrio del esternón se angula posteriormente sobre el cuerpo del esternón en la articulación manubrioesternal, formando el ángulo del esternón, que es una referencia superficial fundamental usada al realizar la exploración clínica del tórax.

El extremo anterior (esternal) de cada costilla está compuesto de cartílago costal, que contribuye a la movilidad y elasticidad de la pared.

www.medilibros.com

Todas las costillas se articulan posteriormente con las vértebras torácicas. La mayoría de las costillas (de la II a la IX) tienen tres articulaciones con la columna vertebral. La cabeza de cada costilla se articula con el cuerpo de su vértebra y con el de la vértebra superior (fig. 3.2). Cuando estas costillas se curvan posteriormente también se articulan con la apófisis transversa de su vértebra.

Anteriormente, los cartílagos costales de las costillas I a VII se articulan con el esternón.

Los cartílagos costales de las costillas VIII a X se articulan con el margen inferior de los cartílagos costales que quedan por encima. Las costillas XI y XII se denominan costillas flotantes debido a que no se articulan con otras costillas, cartílagos costales o con el esternón. Sus cartílagos costales son pequeños y sólo cubren sus extremos.

El armazón esquelético de la pared torácica proporciona numerosas zonas de inserción para la musculatura del cuello, abdomen, espalda y miembros superiores.

Muchos de estos músculos se insertan en las costillas y funcionan como musculatura respiratoria accesoria; algunos de ellos también estabilizan la posición de la primera y últimas costillas.

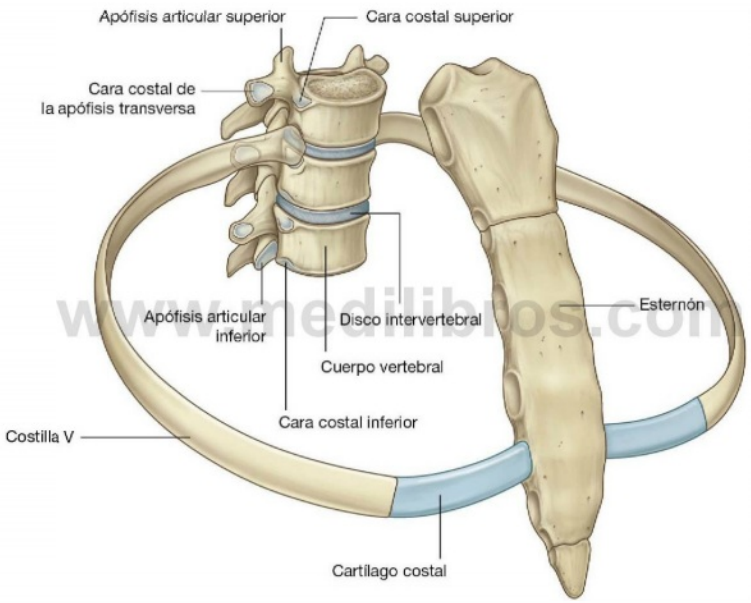

Fig. 3.2 Articulaciones entre las costillas y las vértebras.

© Elsevier. Fotocopiar sin autorización es un delito.

Abertura torácica superior

La **abertura torácica superior,** rodeada completamente por elementos óseos, está constituida por el cuerpo de la vértebra TI posteriormente, el margen medial de la costilla I a cada lado y el manubrio anteriormente.

El margen superior del manubrio se encuentra aproximadamente en el mismo plano horizontal que el disco intervertebral entre las vértebras TII y TIII.

Las primeras costillas se encuentran inclinadas hacia abajo desde su articulación posterior con la vértebra TI hasta su sujeción anterior en el manubrio. Como consecuencia de ello el plano de la abertura torácica superior se encuentra en ángulo oblicuo y se orienta algo anteriormente.

En la abertura torácica superior, las partes superiores de las cavidades pleurales, que rodean los pulmones, quedan a cada lado de la entrada al mediastino (fig. 3.3).

La estructuras que van desde los miembros superiores al tórax pasan sobre la costilla I y la parte superior de la cavidad pleural cuando entran y salen del mediastino. Las estructuras que pasan entre el cuello, la cabeza y el tórax llevan una dirección más vertical a través de la abertura torácica superior.

Abertura torácica inferior

La **abertura torácica inferior** es grande y expansible. Sus márgenes están constituidos por hueso, cartílago y ligamentos (fig. 3.4A). La abertura torácica inferior está cerrada por el diafragma, y las estructuras que pasan entre el tórax y el abdomen lo atraviesan o pasan posteriormente a éste.

Los elementos esqueléticos de la abertura torácica inferior son:

- El cuerpo de la vértebra TXII posteriormente.
- La costilla XII y el extremo distal de la costilla XI posterolateralmente.
- Los extremos cartilaginosos distales de las costillas VII a X, que se unen para formar el margen costal anterolateralmente.
- La apófisis xifoides anteriormente.

La articulación entre el borde costal y el esternón queda más o menos en el mismo plano horizontal que el disco intervertebral entre las vértebras TIX y TX. En otras palabras, el margen posterior de la abertura torácica inferior es inferior al margen anterior.

En una visión anterior, la abertura torácica inferior está inclinada superiormente.

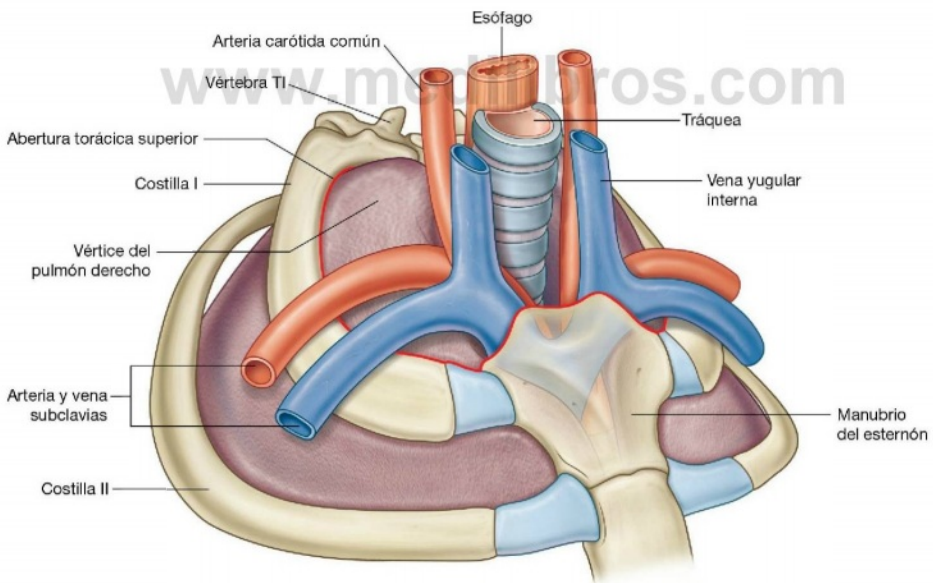

www.mediLibros.com

Fig. 3.3 Abertura torácica superior.

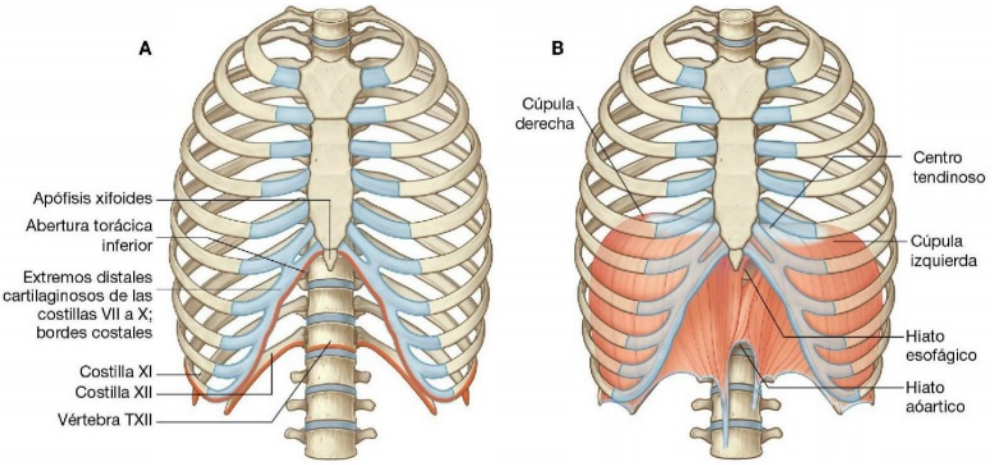

Fig. 3.4 **A.** Abertura torácica inferior. **B.** Diafragma.

Diafragma

www.medilibros.com

El **diafragma** musculotendinoso sella la abertura torácica inferior (fig. 3.4B)

Generalmente, las fibras musculares del diafragma se disponen radialmente, desde los bordes de la abertura torácica inferior y convergen en el centro tendinoso.

Debido a la posición oblicua de la abertura torácica inferior, la inserción posterior del diafragma es inferior a la inserción anterior.

El diafragma no es plano; por el contrario, se abomba superiormente, tanto en el lado derecho como en el izquierdo, para formar las cúpulas. La cúpula derecha es más alta que la izquierda, alcanzando incluso la costilla V.

Cuando el diafragma se contrae, la altura de las cúpulas disminuye y el volumen del tórax aumenta.

El esófago y la vena cava inferior atraviesan el diafragma; la aorta pasa posterior al diafragma.

© Elsevier. Fotocopiar sin autorización es un delito.

Mediastino

El **mediastino** es un grueso tabique divisorio en la línea media que se extiende desde el esternón anteriormente hasta las vértebras torácicas posteriormente, y desde la abertura torácica superior hasta la abertura torácica inferior.

Un plano horizontal que pasa a través del ángulo esternal y el disco intervertebral entre las vértebras TIV y TV separa el mediastino en una porción superior y otra inferior (fig. 3.5). La parte inferior se subdivide adicionalmente por el pericardio, que encierra a la cavidad pericárdica que rodea el corazón. El pericardio y el corazón constituyen el mediastino medio.

El mediastino anterior se sitúa entre el esternón y el pericardio; el mediastino posterior queda entre el pericardio y las vértebras torácicas.

Cavidades pleurales

Las dos cavidades pleurales están situadas a ambos lados del mediastino (fig. 3.6).

Cada una de las **cavidades pleurales** está completamente cubierta por una membrana mesotelial denominada pleura.

Durante el desarrollo, los pulmones crecen a partir del mediastino, quedando rodeados por las cavidades pleurales. Como resultado de ello la superficie exterior de cada órgano está cubierta por la pleura.

Cada pulmón permanece conectado al mediastino por un pedículo formado por la vía aérea, los vasos pulmonares, tejido linfático y los nervios.

La pleura que recubre las paredes de la cavidad es la pleura parietal, mientras que la que se refleja desde el mediastino en los pedículos y sobre la superficie de los pulmones es la pleura visceral. Existe sólo un espacio potencial, en condiciones normales, entre la pleura visceral que cubre el pulmón y la pleura parietal que recubre la pared de la cavidad torácica.

El pulmón no llena completamente el espacio potencial de la cavidad pleural, dando lugar a los recesos, que no contienen pulmón y son importantes para acomodar los cambios de volumen pulmonar durante la respiración. El receso costodiafragmático, que es el más grande y el de mayor importancia clínica, se encuentra inferiormente entre la pared torácica y el diafragma.

www.medilibros.com

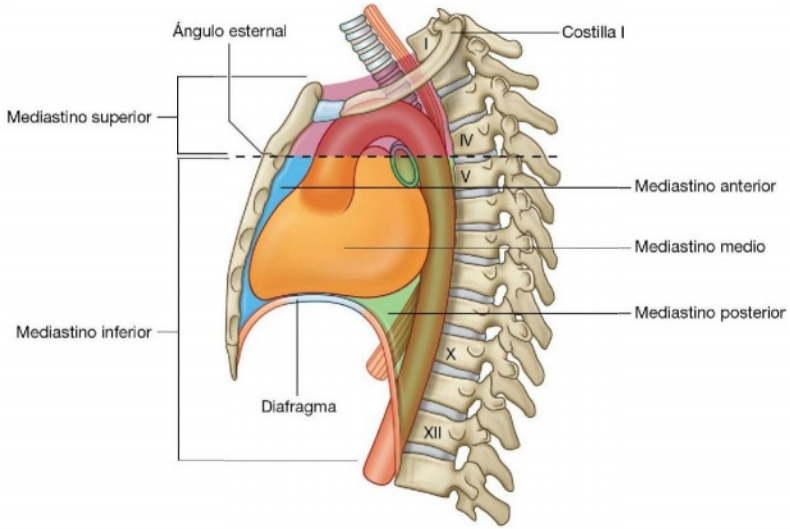

Fig. 3.5 Subdivisiones del mediastino.

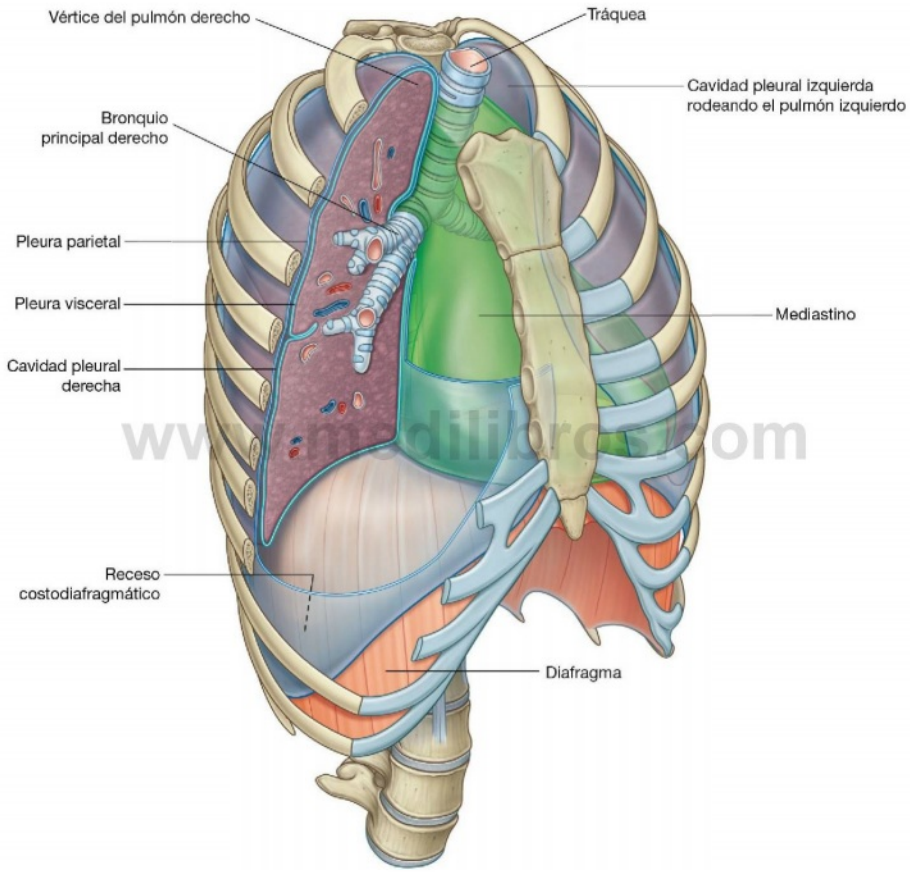

Fig. 3.6 Cavidades pleurales.

© Elsevier. Fotocopiar sin autorización es un delito.

RELACIÓN CON OTRAS REGIONES

Cuello

La abertura torácica superior se comunica directamente con la raíz del cuello (fig. 3.7).

La parte superior de cada cavidad pleural se extiende aproximadamente 2-3 cm por encima de la costilla I y su cartílago costal hacia el cuello. Entre estas prolongaciones pleurales discurren importantes estructuras viscerales entre el cuello y el mediastino superior. En la línea media, la tráquea se sitúa inmediatamente anterior al esófago. Los vasos sanguíneos principales y los nervios entran y salen del tórax en la abertura torácica superior anterior y lateralmente a estas estructuras.

Miembro superior

La **encrucijada axilar**, o entrada al miembro superior, queda a cada lado de la abertura torácica superior. Las dos encrucijadas axilares y la abertura torácica superior se comunican superiormente con la raíz del cuello (fig. 3.7).

Cada encrucijada axilar está constituida por:

- El margen superior de la escápula posteriormente.
- La clavícula anteriormente.
- El margen lateral de la costilla I medialmente.

El vértice de cada encrucijada triangular se dirige lateralmente y está constituido por el margen medial de la apófisis coracoides, que se proyecta anteriormente desde el borde superior de la escápula.

La base de la abertura triangular de la encrucijada es el borde lateral de la costilla I.

Los vasos sanguíneos principales que pasan entre la encrucijada axilar y la abertura torácica superior lo hacen por encima de la costilla I.

La porción proximal del plexo braquial también pasa entre el cuello y el miembro superior a través de la encrucijada axilar.

Abdomen

El diafragma separa el tórax del abdomen. Las estructuras que pasan entre el tórax y el abdomen o bien atraviesan el diafragma o pasan posteriormente a él (fig. 3.8):

- La vena cava inferior atraviesa el **tendón central del diafragma** para entrar en el lado derecho del mediastino cerca del nivel de la vértebra TVIII.
- El esófago atraviesa la parte muscular del diafragma para dejar el mediastino y entrar en el abdomen justo a la izquierda de la línea media a nivel de la vértebra TX.

www.medilibros.com

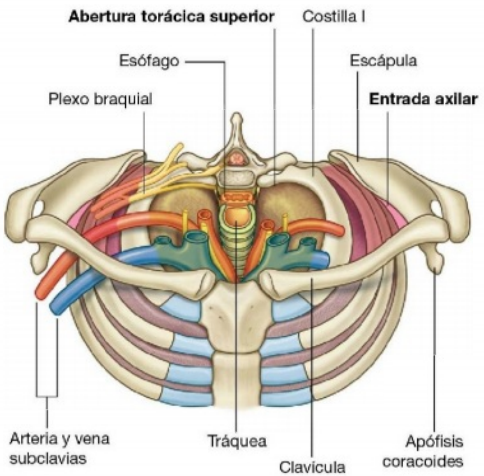

Fig. 3.7 Abertura torácica superior y encrucijada axilar.

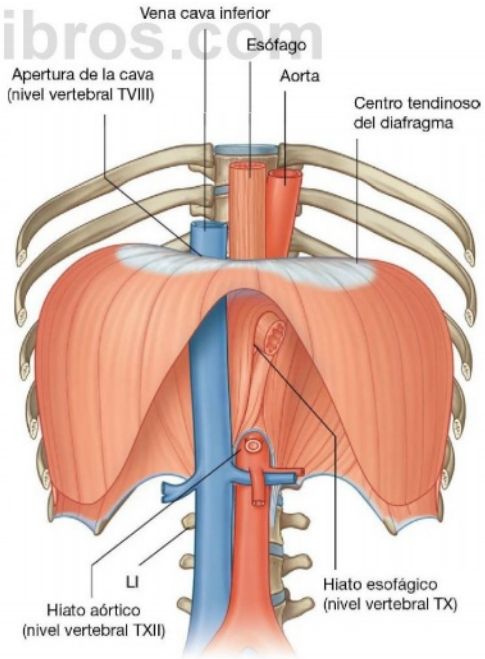

Fig. 3.8 Estructuras principales que pasan entre el tórax y el abdomen.

- La aorta pasa por la porción posterior del diafragma a nivel de la vértebra TXII.
- Muchas otras estructuras que discurren entre el tórax y el abdomen atraviesan o bien pasan posteriores al diafragma.

Mama

Las mamas están compuestas de glándulas secretoras, fascia superficial y la piel suprayacente, y se encuentran en la **región pectoral** en cada lado de la pared torácica anterior (fig. 3.9).

Los vasos sanguíneos, linfáticos y nervios asociados a la mama son los siguientes:

- Ramas de las arterias y venas torácicas internas perforan la pared torácica anterior a cada lado del esternón para irrigar la zona anterior de la caja torácica. Las ramas especialmente de los segundo a cuarto espacio intercostales, también irrigan la zona anteromedial de cada mama.
- Los vasos linfáticos de la zona medial de la mama acompañan a las arterias perforantes y drenan en los nódulos paraesternales en la superficie profunda de la pared torácica.
- Los vasos y linfáticos asociados a la zona lateral de la mama nacen de o drenan en la **región axilar** del miembro superior.
- Los ramos lateral y anterior de los cuarto a sexto nervios intercostales llevan la sensibilidad de la piel de la mama.

www.medilibros.com

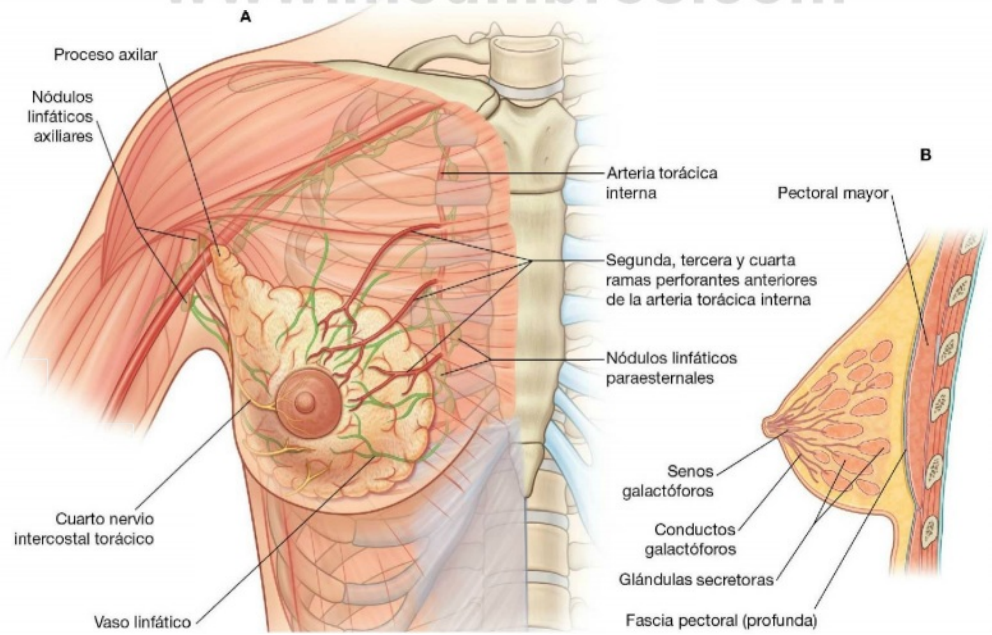

Fig. 3.9 Mama derecha.

© Elsevier. Fotocopiar sin autorización es un delito.

ASPECTOS CLAVE

Nivel vertebral TIV/V

En la práctica clínica los médicos emplean los niveles vertebrales para determinar la posición de las estructuras anatómicas importantes en cada una de las regiones del cuerpo.

El plano horizontal que pasa a través del disco que separa las vértebras torácicas TIV y TV es uno de los planos más significativos del cuerpo (fig. 3.10) debido a que:

- Atraviesa el ángulo del esternón anteriormente, marcando la posición de la articulación anterior del cartílago costal de la costilla II con el esternón. El ángulo del esternón se emplea para encontrar la posición de la costilla II como referencia para contar las costillas (debido a la superposición de la clavícula, la costilla I no es palpable).
- Separa el mediastino superior del mediastino inferior y marca la posición de límite superior del pericardio.
- Marca el comienzo y el fin del cayado aórtico.
- Pasa a través del punto en que la vena cava superior penetra en el pericardio para llegar al corazón.
- Es el nivel en el que la tráquea se bifurca en los bronquios principales derecho e izquierdo.
- Marca el límite superior del tronco pulmonar.

Circuitos venosos de izquierda a derecha

La **aurícula derecha** es la cámara del corazón que recibe la sangre desoxigenada que retorna del cuerpo. Queda a la derecha de la línea media y las dos venas principales, las venas cavas superior e inferior, que drenan en ella, también están situadas en el lado derecho del cuerpo. Esto significa que para pasar al lado derecho del cuerpo, toda la sangre que viene del lado izquierdo tiene que cruzar la línea media. Este circuito de izquierda a derecha se realiza a través de un número importante de venas, en ocasiones de gran tamaño, algunas de las cuales se localizan en el tórax (fig. 3.11).

En adultos, la vena braquiocefálica izquierda cruza la línea media inmediatamente posterior al manubrio esternal y transporta la sangre del lado izquierdo de la cabeza y cuello, del miembro superior izquierdo y de parte del lado izquierdo de la pared torácica, hacia la vena cava superior.

Las venas hemiácigos y hemiácigos accesoria drenan las regiones posterior y lateral de la parte izquierda de la caja torácica, pasan inmediatamente anteriores a los cuerpos de las vértebras torácicas y desembocan en la vena ácigos en el lado derecho, que finalmente conecta con la vena cava superior.

www.medilibros.com

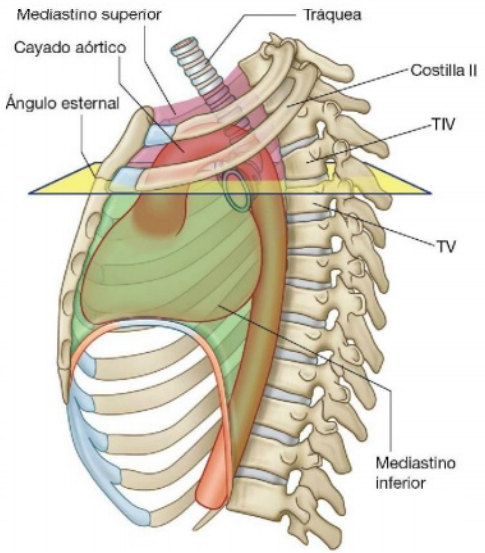

Fig. 3.10 Nivel vertebral TIV/V.

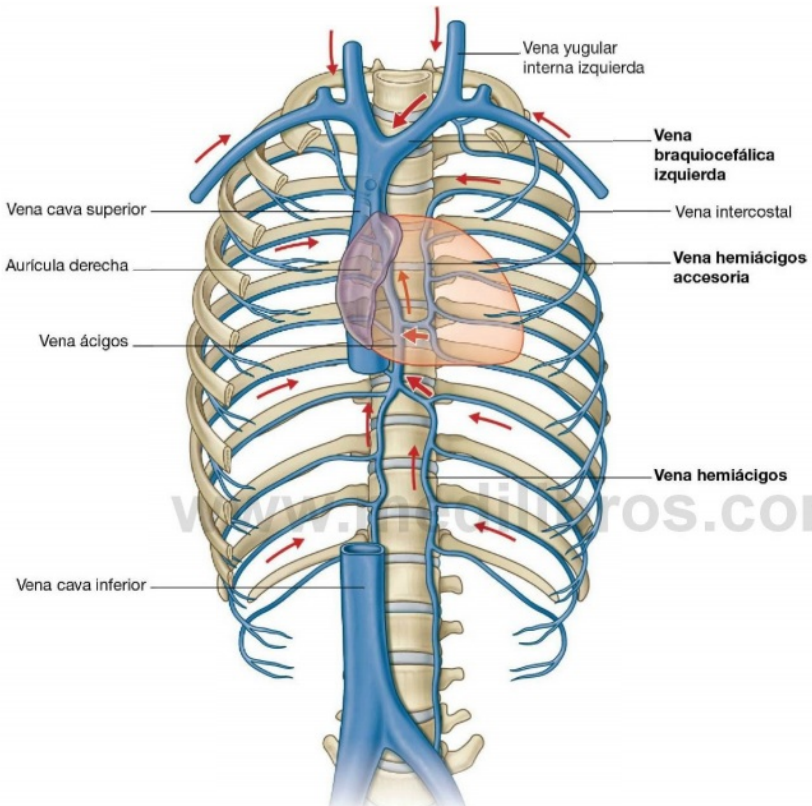

Fig. 3.11 Circuitos venosos de izquierda a derecha

© Elsevier. Fotocopiar sin autorización es un delito.

Elementos neurovasculares segmentarios de la pared torácica

La disposición de los vasos y nervios de la pared torácica son un reflejo de la organización segmentaria de ésta. Las arterias de la pared tienen dos orígenes:

- La aorta torácica, que se encuentra en el mediastino posterior.
- Un par de vasos, las arterias torácicas internas, que discurren a lo largo de la parte profunda de la pared torácica anterior a cada lado del esternón.

Los vasos intercostales posteriores y anteriores se ramifican segmentariamente a partir de estas arterias y discurren lateralmente rodeando la pared, a lo largo fundamentalmente del margen inferior de cada costilla (fig. 3.12A). Junto a estos vasos discurren los nervios intercostales (los ramos anteriores de los nervios espinales torácicos), que inervan la pared, la

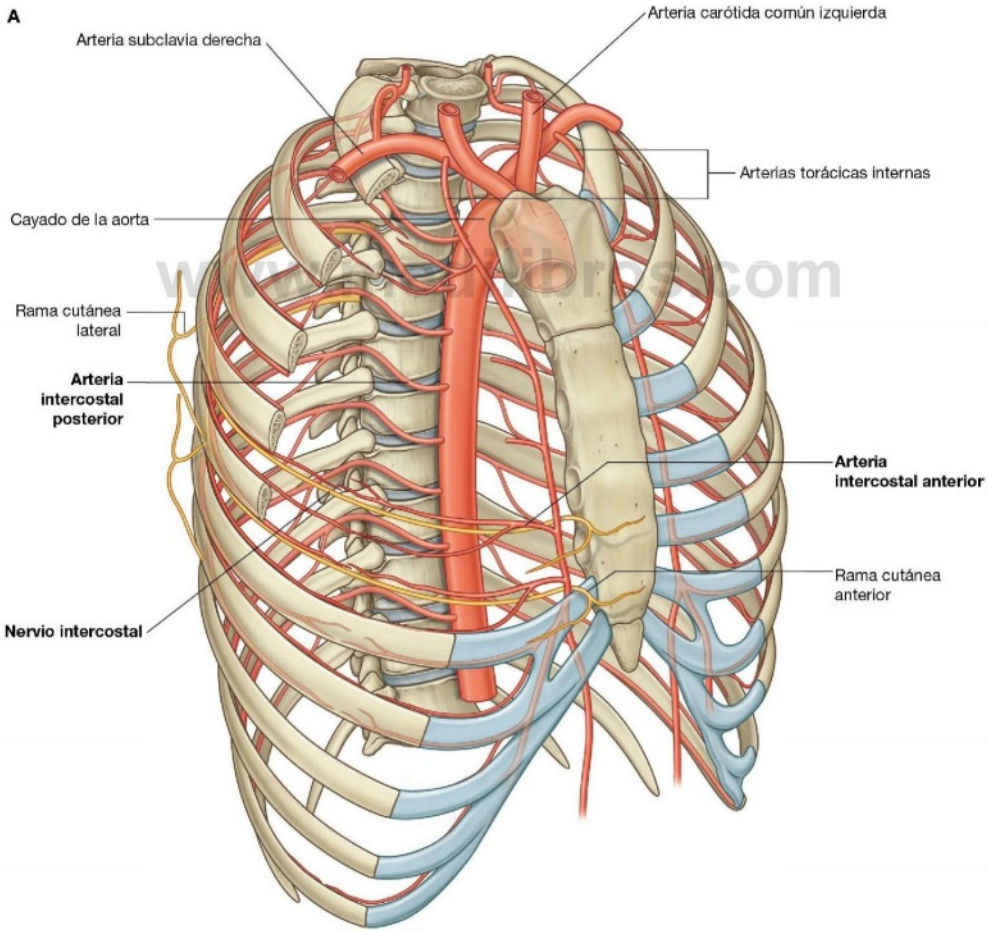

Fig. 3.12 A. Distribución neurovascular segmentaria de la pared torácica.

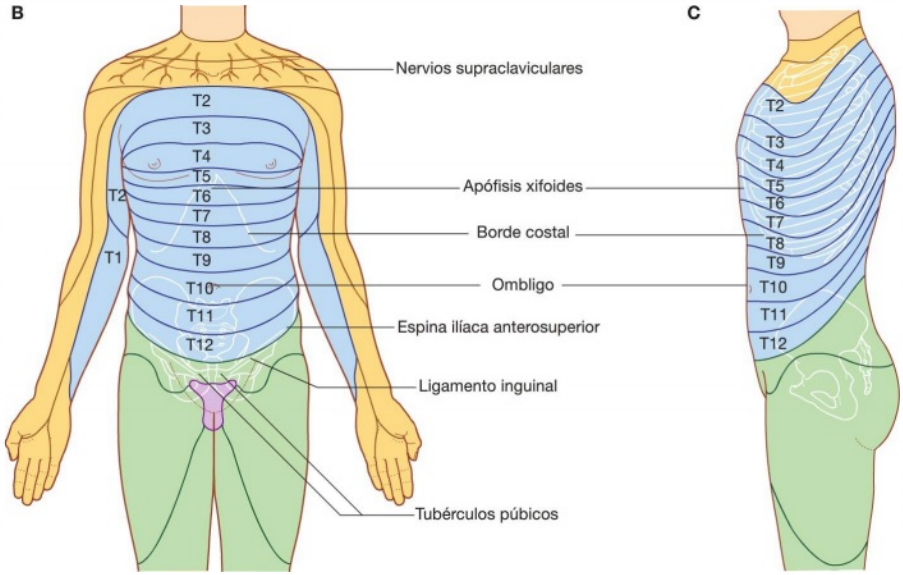

Fig. 3.12 *(cont.)* **B.** Visión anterior de los dermatomas torácicos asociados a los nervios espinales torácicos. **C.** Visión lateral de los dermatomas asociados a los nervios espinales torácicos.

www.medilibros.com

pleura parietal adyacente y la piel asociada. La posición de estos nervios y vasos en relación a las costillas debe ser tenida en cuenta cuando se introducen objetos, como tubos de tórax, a través de la pared torácica.

Los dermatomas del tórax generalmente reflejan la organización segmentaria de los nervios espinales torácicos (fig. 3.12B). La excepción se produce anterior y superiormente, en el primer dermatoma torácico, que se localiza fundamentalmente en el miembro superior y no en el tronco.

La zona anterosuperior del tronco recibe aportaciones del ramo anterior de C4 a través de los ramos supraclaviculares del plexo cervical.

El dermatoma torácico más alto en la pared anterior del tórax es T2, que también se extiende hacia el miembro superior. En la línea media, la piel sobre la apófisis xifoides está inervada por T6.

Los dermatomas de T7 a T12 siguen el contorno de las costillas hacia la pared anterior del abdomen (fig. 3.12C).

© Elsevier. Fotocopiar sin autorización es un delito.

Sistema simpático

Todas las fibras nerviosas preganglionares del sistema simpático salen de la medula espinal a través de los nervios espinales T1 a L2 (fig. 3.13). Esto implica que las fibras simpáticas que se encuentran por todo el cuerpo emergen primariamente de la médula espinal formando parte de estos nervios espinales. Las fibras simpáticas preganglionares destinadas a la cabeza salen de la médula a través del nervio espinal T1.

Flexibilidad de la pared y abertura torácica inferior

La pared torácica es expansible debido a que la mayoría de las costillas se articulan con otros componentes de la pared a través de articulaciones verdaderas que permiten el movimiento y debido a la forma y orientación de las costillas (fig. 3.14).

La unión posterior de cada costilla es superior a su unión anterior. Por tanto, cuando la costilla se eleva, desplaza la caja torácica anteriormente en relación a la pared posterior que se encuentra fija. Además, la parte media de cada costilla es inferior a sus dos extremos, de forma que cuando esta zona de la costilla se eleva, expande la pared del tórax lateralmente. Finalmente, debido a que el diafragma es muscular, modifica el volumen del tórax en sentido vertical.

Los cambios en las dimensiones anterior, lateral y vertical de la cavidad torácica son importantes para la respiración.

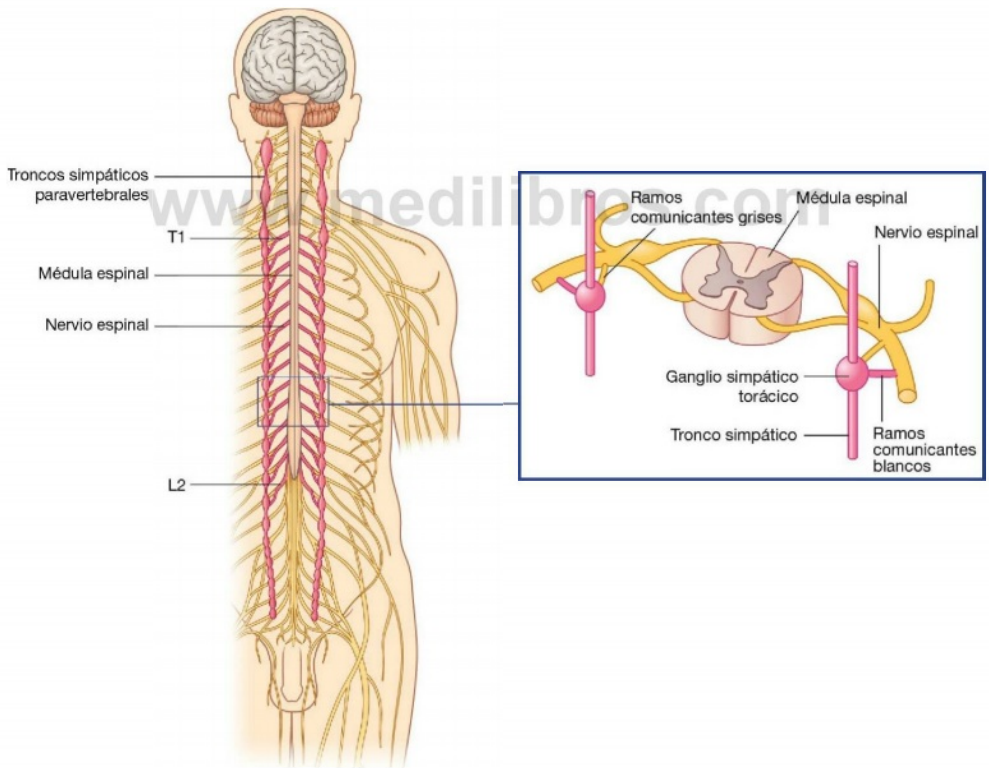

Fig. 3.13 Troncos simpáticos.

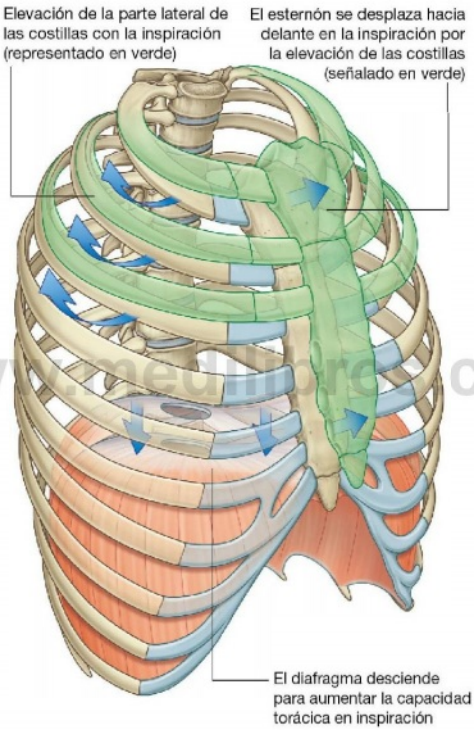

Fig. 3.14 Pared torácica flexible y abertura torácica inferior.

© Elsevier. Fotocopiar sin autorización es un delito.

Inervación del diafragma

El diafragma está inervado por dos nervios frénicos que se originan, uno a cada lado, como ramos del plexo cervical en el cuello (fig. 3.15). Nacen de los ramos anteriores de los nervios cervicales C3, C4 y C5, siendo la mayor contribución de C4.

Los **nervios frénicos** atraviesan verticalmente el cuello, la abertura torácica superior y el mediastino para proporcionar la inervación motora a todo el diafragma, incluyendo los pilares (extensiones musculares que insertan el diafragma a las vértebras lumbares superiores). En el mediastino, los nervios frénicos pasan anteriores a los pedículos pulmonares.

Los tejidos que inicialmente van a dar origen al diafragma se encuentran en la zona anterior del disco embrionario antes de que se desarrolle el pliegue cefálico, lo que explica el origen cervical de los nervios que inervan el diafragma. En otras palabras, el tejido que da lugar al diafragma se origina superiormente a la localización definitiva de éste.

Las lesiones medulares por debajo del nivel en que se origina el nervio frénico no afectan a los movimientos del diafragma.

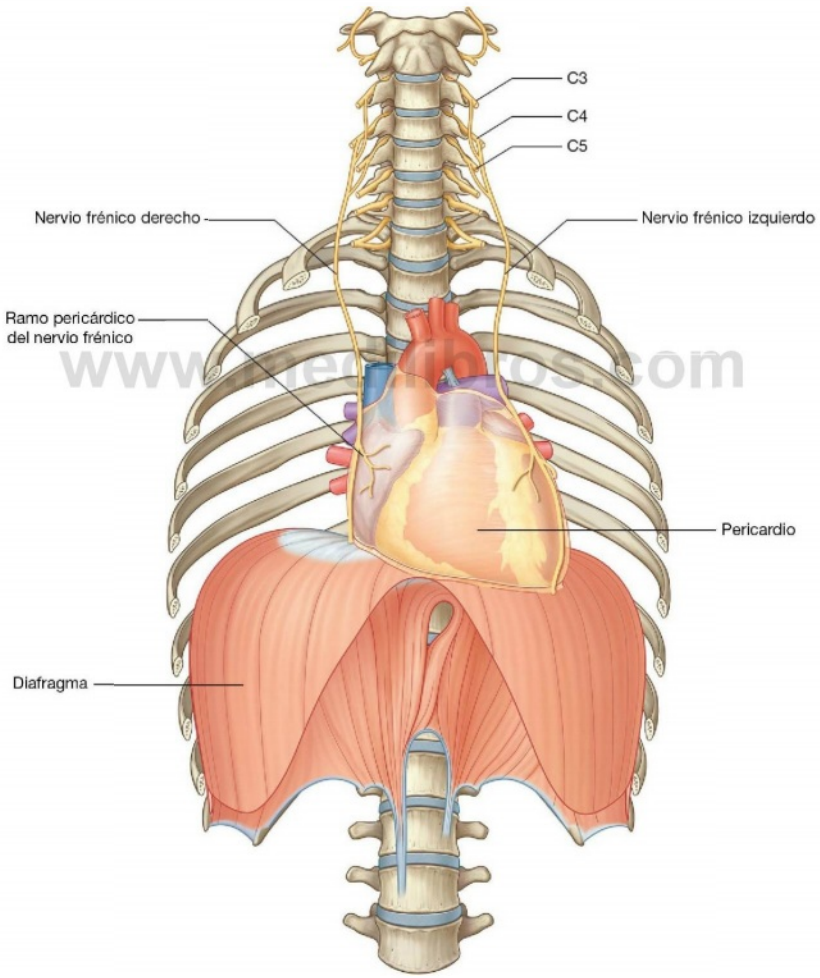

Fig. 3.15 Inervación del diafragma.

Anatomía regional

El cilindro torácico está constituido por:

- Una pared.
- Dos cavidades pleurales.
- Los pulmones.
- El mediastino.

El tórax alberga el corazón y los pulmones, actúa como conducto para las estructuras que pasan entre el cuello y el abdomen y desempeña un papel fundamental en la respiración. Además, la pared torácica protege al corazón y los pulmones y proporciona sostén a los miembros superiores. Los músculos que se insertan en la pared torácica anterior proporcionan parte de este soporte, y junto a los tejidos conjuntivos asociados, nervios y vasos y la piel y la fascia superficial, constituyen la región pectoral.

REGIÓN PECTORAL

La región pectoral es externa a la pared torácica anterior y ancla el miembro superior al tronco. Está formada por:

- Un compartimento superficial que contiene la piel, fascia superficial y mamas.
- Un compartimento profundo que contiene la musculatura y las estructuras asociadas.

Los nervios, vasos y linfáticos del compartimento superficial emergen de la pared torácica, la axilar y el cuello.

Mama

Las mamas están constituidas por las glándulas mamarias y la piel y tejido conjuntivo asociado. Las **glándulas mamarias** son glándulas sudoríparas modificadas que se sitúan sobre la fascia superficial, anteriores a la musculatura pectoral y a la pared torácica anterior (fig. 3.16).

Las glándulas mamarias consisten en una serie de conductos y los lóbulos secretorios asociados. Éstos convergen para formar de 15 a 20 **conductos lactíferos** o **galactóforos**, que desembocan de forma independiente en el **pezón.** El pezón está rodeado por un área de piel pigmentada denominada **areola.**

Un estroma de tejido conjuntivo bien desarrollado rodea los conductos y lóbulos de la glándula mamaria. En ciertas regiones este tejido se condensa para formar ligamentos bien definidos, los **ligamentos suspensorios de la mama,** que se encuentran en continuidad con la dermis y soportan la mama. El carcinoma de mama crea tensión en estos ligamentos produciendo depresiones de la piel.

En mujeres no lactantes, el componente predominante de la mama es la grasa, mientras que en mujeres en período de lactancia es más abundante el tejido glandular.

La mama se asienta sobre la fascia profunda relacionada con el músculo pectoral mayor y otra musculatura circundante. Una capa de tejido conjuntivo laxo (el **espacio retromamario**) separa la mama de la fascia profunda y proporciona cierto grado de movimiento sobre las estructuras subyacentes.

La base, o superficie de inserción, de cada mama se extiende verticalmente desde las costillas II a VI, y transversalmente desde el esternón hasta casi la línea medioaxilar lateralmente.

Irrigación arterial

La mama está relacionada con la pared torácica y las estructuras asociadas con el miembro superior; por tanto, la vascularización arterial y el drenaje venoso pueden tener múltiples recorridos (fig. 3.16):

- Lateralmente, las ramas de la arteria axilar, torácica superior, toracoabdominal, torácica lateral y subescapular.
- Medialmente, las ramas de la arteria torácica interna.
- La segunda a cuarta arterias intercostales a través de las ramas que atraviesan la pared torácica y la musculatura suprayacente.

www.medilibros.com

Drenaje venoso

Las venas que drenan la mama discurren paralelas a las arterias y acaban en las venas axilar, torácica interna y venas intercostales.

Inervación

La inervación de la mama proviene de los ramos cutáneos anterior y lateral de los nervios intercostales segundo a sexto. El pezón está inervado por el cuarto nervio intercostal.

Drenaje linfático

El drenaje linfático de la mama tiene lugar del siguiente modo:

- Aproximadamente un 75% se produce a través de los vasos linfáticos que drenan lateral y superiormente hacia los **nódulos axilares** (fig. 3.16).
- La mayor parte del resto del drenaje linfático discurre hacia los nódulos linfáticos paraesternales que se localizan profundos a la pared torácica anterior y asociados a la arteria torácica interna.
- Cierto drenaje puede realizarse por los vasos linfáticos que siguen a las ramas laterales de las arterias intercostales posteriores y que desembocan en los nódulos intercostales situados cerca de las cabezas y cuellos de las costillas.

© Elsevier. Fotocopiar sin autorización es un delito.

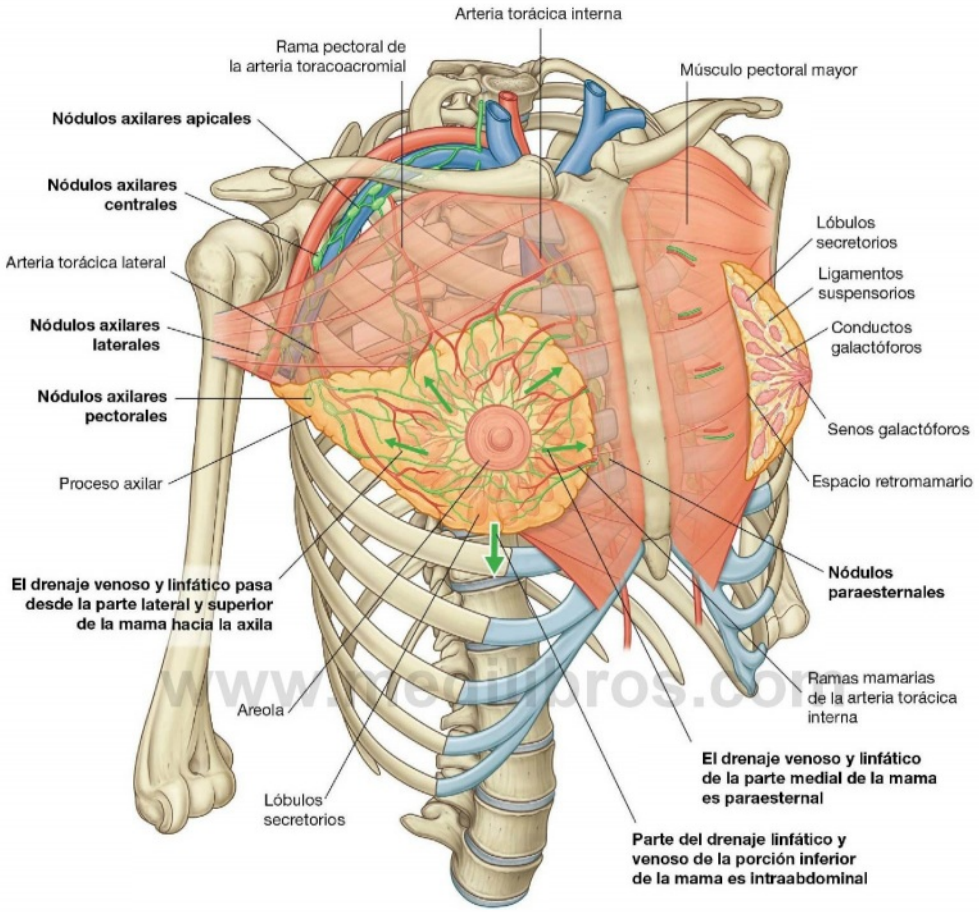

Fig. 3.16 Mamas.

Los nódulos axilares drenan a los troncos subclavios, los nódulos paraesternales drenan en los troncos broncomediastínicos y los nódulos intercostales drenan bien en el conducto torácico o en los troncos broncomediastínicos.

La mama en el hombre

La mama en el hombre es rudimentaria y está formada sólo por pequeños conductos, generalmente formados por cordones de células que normalmente no se extienden más allá de la areola. El cáncer de mama puede producirse en hombres.

Conceptos prácticos

Proceso axilar de la mama

Es importante en la clínica recordar, cuando se explora la mama en busca de patología, que la región superolateral de la mama se puede proyectar alrededor del borde lateral del músculo pectoral mayor y hacia la axila. Esta proyección axilar (proceso axilar) puede perforar la fascia profunda y extenderse superiormente hasta el vértice de la axila.

Conceptos prácticos

www.medilibros.com

Cáncer de mama

El cáncer de mama es uno de los tumores más comunes en la mujer. Se desarrolla en las células de los ácinos, los conductos galactóforos y en los lóbulos de la mama. El crecimiento y la extensión del tumor dependen del lugar celular exacto de origen. Estos factores afectan a la respuesta a la cirugía, quimioterapia y radioterapia. Los tumores de mama se extienden a través de los linfáticos y las venas, o por invasión directa.

Cuando un paciente presenta una masa en la mama, el diagnóstico de cáncer de mama se confirma por biopsia y estudio histológico. Una vez confirmado, el médico debe tratar de estadificar el tumor.

La **estadificación del tumor** implica definir:

- El tamaño del tumor primario.
- La localización exacta del tumor primario.
- El número y localización de los nódulos linfáticos afectados.
- Los órganos que pueden haber sido afectados por el tumor.

Para realizar un estudio de extensión a los pulmones (metástasis pulmonares), al hígado (metástasis hepáticas) o al hueso (metástasis óseas) se puede realizar una TC.

Entre los estudios adicionales se puede incluir la gammagrafía ósea con isótopos radiactivos, que son captados ávidamente por las metástasis óseas del tumor.

El drenaje linfático de la mama es complejo. Los vasos linfáticos drenan a los nódulos linfáticos axilares, supraclaviculares y paraesternales, y pueden drenar incluso a los nódulos linfáticos abdominales, así como a la mama contralateral. La contención de las metástasis nodulares del cáncer de mama es por tanto potencialmente difícil dado que se puede extender a través de numerosos grupos de nódulos linfáticos.

La obstrucción de los nódulos linfáticos subcutáneos y el crecimiento del tumor ejercen tracción del tejido conjuntivo de los ligamentos de la mama, produciendo un aspecto de **piel de naranja** en la superficie de la mama. La extensión adicional subcutánea puede inducir una rara presentación del cáncer de mama que produce una textura dura, leñosa de la piel **(cáncer en coraza)**.

La mastectomía (extirpación quirúrgica de la mama) implica la resección del tejido mamario hasta el músculo pectoral mayor y su fascia. En la axila, el tejido mamario debe ser extirpado de la pared medial de ésta. Estrechamente relacionado con la pared medial de la axila se encuentra el nervio torácico largo. La lesión de este nervio puede producir una parálisis del músculo serrato anterior produciendo una característica escápula «alada». También es posible la lesión del nervio del músculo dorsal ancho y esto puede afectar a la extensión, la rotación interna y la aducción del húmero.

© Elsevier. Fotocopiar sin autorización es un delito.

Músculos de la región pectoral

La región pectoral contiene los músculos pectoral mayor, pectoral menor y subclavio (fig. 3.17 y tabla 3.1). Todos se originan en la pared torácica anterior y se insertan en los huesos del miembro superior.

Pectoral mayor

El músculo **pectoral mayor** es el de mayor tamaño y más superficial de los músculos de la región pectoral. Está directamente bajo la mama y está separado de ella sólo por una fascia profunda y por el tejido conjuntivo laxo del espacio retromamario.

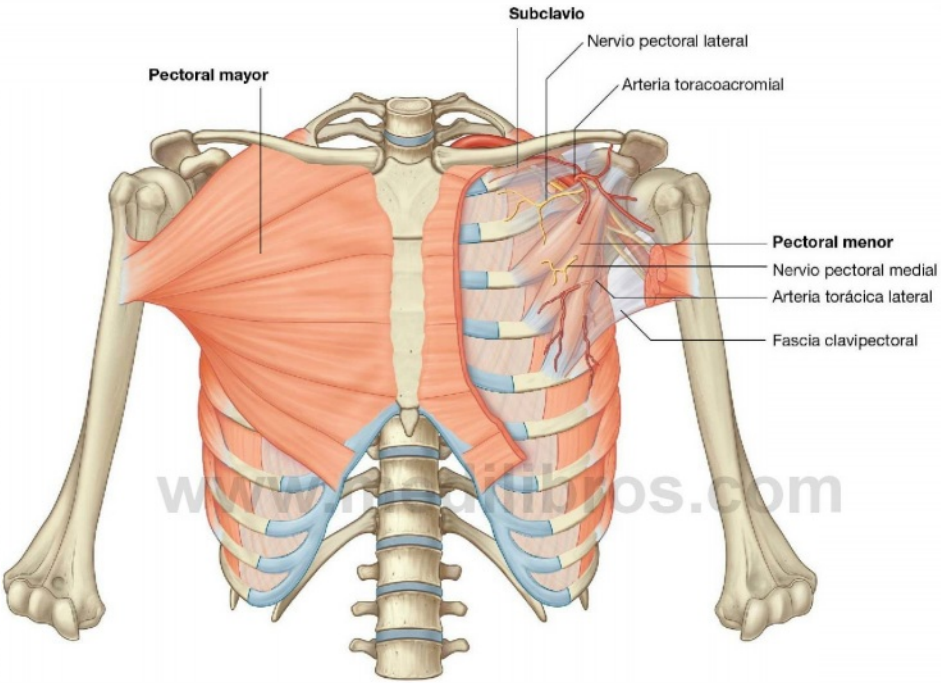

Fig. 3.17 Músculos y fascia de la región pectoral.

Tabla 3.1 Músculos de la región pectoral

Músculo	Origen	Inserción	Inervación	Función
Pectoral mayor	Mitad interna de la clavícula y superficie anterior del esternón, primeros siete cartílagos costales, aponeurosis del oblicuo externo	Parte proximal del húmero (labio lateral del surco intertuberositario)	Nervios pectorales medial y lateral	Aducción, rotación interna y flexión del húmero a nivel de la articulación del hombro
Subclavio	Costilla I en la unión entre la costilla y el cartílago costal	Surco en la superficie inferior del tercio medio de la clavícula	Nervio del subclavio	Tira de la clavícula medialmente para estabilizar la articulación esternoclavicular; deprime el hombro
Pectoral menor	Superficies anteriores de la tercera, cuarta y quinta costillas y fascia profunda que cubre los espacios intercostales	Apófisis coracoides de la escápula	Nervios pectorales mediales	Deprime el hombro, antepulsión de la escápula

El pectoral mayor presenta un amplio origen que incluye la superficie anterior de la mitad medial de la clavícula, el esternón y los cartílagos costales relacionados. Las fibras musculares convergen para dar lugar a un tendón plano que se inserta en el extremo proximal del húmero.

El pectoral mayor aduce, flexiona y rota medialmente el brazo.

Músculos subclavio y pectoral menor

Los músculos **subclavio** y **pectoral menor** se encuentran por debajo del pectoral mayor:

- El subclavio es pequeño y discurre lateralmente desde la región anteromedial de la costilla I a la superficie inferior de la clavícula.
- El pectoral menor discurre desde la superficie anterior de las costillas III a V hasta la apófisis coracoides de la escápula.

Tanto el subclavio como el pectoral menor traccionan del hombro inferiormente.

Una capa continua de fascia profunda, la **fascia clavipectoral**, rodea el subclavio y el pectoral menor y se inserta por arriba en la clavícula y por debajo en el suelo de la axila.

Los músculos de la región pectoral forman la pared anterior de la axila, una región entre el miembro superior y el cuello a través de la que discurren todas las estructuras importantes. Los nervios, los vasos y los linfáticos que pasan de la región pectoral a la axila atraviesan la fascia clavipectoral entre el subclavio y el pectoral menor o pasan bajo el borde inferior del pectoral mayor y menor.

PARED TORÁCICA

La pared torácica tiene una disposición segmentaria y está compuesta de elementos esqueléticos y de músculos. Se extiende entre:

- La abertura torácica superior constituida por la vértebra TI, costilla I y el manubrio del esternón.
- La abertura torácica inferior rodeada por la vértebra TXII, costilla XII, el extremo de la costilla XI, el reborde costal y la apófisis xifoides del esternón.

Armazón esquelético

Los elementos esqueléticos de la pared torácica son las vértebras torácicas, los discos intervertebrales, las costillas y el esternón.

Vértebras torácicas

Existen doce **vértebras torácicas,** cada una de las cuales se articula con las costillas.

Vértebra torácica típica

Una vértebra torácica típica tiene un **cuerpo vertebral** con forma de corazón, con unas dimensiones transversa y anteroposterior prácticamente iguales, y una apófisis espinosa larga (fig. 3.18). El **agujero vertebral** es generalmente circular y las **láminas** son anchas y se superponen con las de la vértebra inferior. Las **apófisis articulares superiores** son planas, y sus superficies articulares miran casi directamente hacia atrás, mientras que las **apófisis articulares inferiores** se proyectan

www.medilibros.com

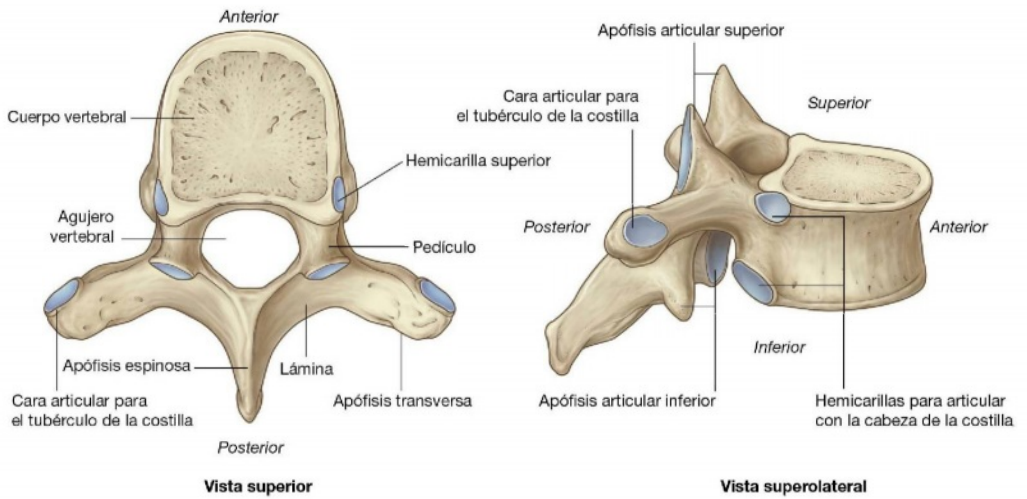

Fig. 3.18 Vértebra torácica típica.

© Elsevier. Fotocopiar sin autorización es un delito.

desde las láminas y sus carillas articulares se orientan anteriormente. Las **apófisis transversas** tienen forma de maza y se proyectan posterolateralmente.

Articulación con las costillas

Una vértebra torácica típica tiene tres puntos de articulación a cada lado con las costillas:

- Dos hemicarillas (es decir, caras parciales) se localizan en el margen superior e inferior del cuerpo para articularse con los lugares correspondientes de las cabezas de las costillas adyacentes. **La cara costal superior** se articula con parte de la cabeza de su propia costilla, y la **cara costal inferior** se articula con parte de la cabeza de la costilla inferior.
- Una cara oval **(cara costal transversa)** en el extremo de la apófisis transversa se articula con la tuberosidad de su propia costilla.

No todas las vértebras se articulan con las costillas del mismo modo (fig. 3.19):

- Las caras costales superiores del cuerpo de la vértebra TI son completas y se articulan con una cara única en la cabeza de su propia costilla; en otras palabras, la cabeza de la costilla I no se articula con la vértebra CVII.
- De igual modo, la vértebra TX (y a menudo la TIX) se articula sólo con su propia costilla y, por tanto, carece de hemicarilla inferior en el cuerpo.
- Las vértebras TXI y TXII se articulan sólo con las cabezas de sus propias costillas, carecen de caras costales transversas y sólo tienen una cara completa única a cada lado del cuerpo vertebral.

Costillas

Existen doce pares de costillas, cada una de las cuales termina anteriormente en un cartílago costal (fig. 3.20).

Aunque todas las costillas se articulan con la columna vertebral, sólo los cartílagos costales de las siete costillas superiores, conocidas como **costillas verdaderas,** se articulan directamente con el esternón. Los cinco pares de costillas restantes son las **costillas falsas:**

- Los cartílagos costales de las costillas VIII a X se articulan por delante con los cartílagos costales de las costillas superiores.
- Las costillas XI y XII no presentan conexión anterior con otras costillas o con el esternón y se denominan **costillas flotantes.**

Una costilla típica consta de un cuerpo curvado y unos extremos anterior y posterior (fig. 3.21). El extremo anterior está en continuidad con el cartílago costal. El extremo posterior se articula con la columna vertebral y consta de cabeza, cuello y tubérculo costal.

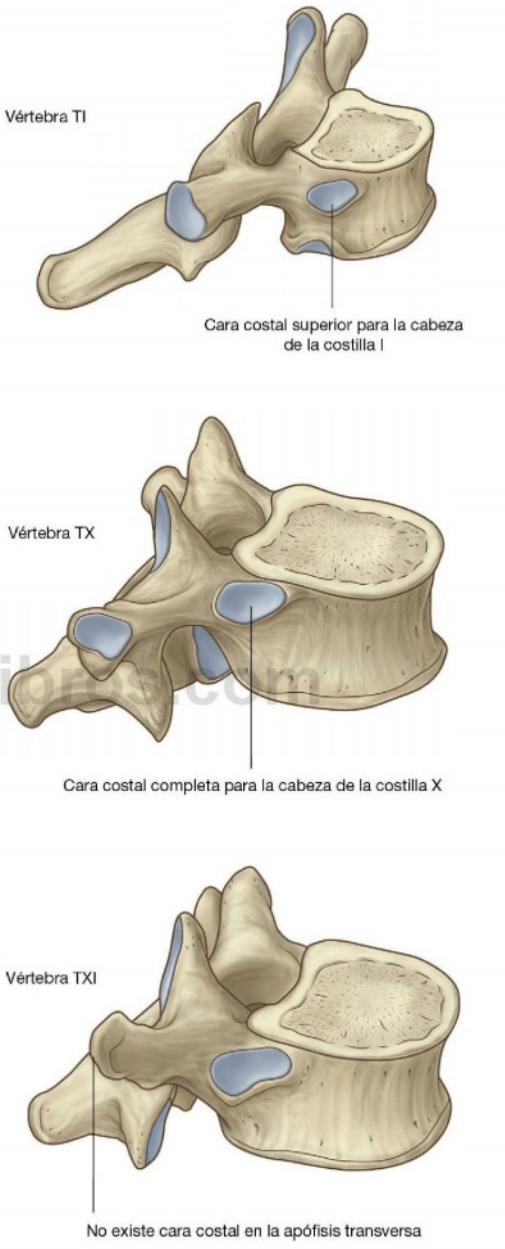

Fig. 3.19 Vértebras torácicas atípicas.

www.medilibros.com

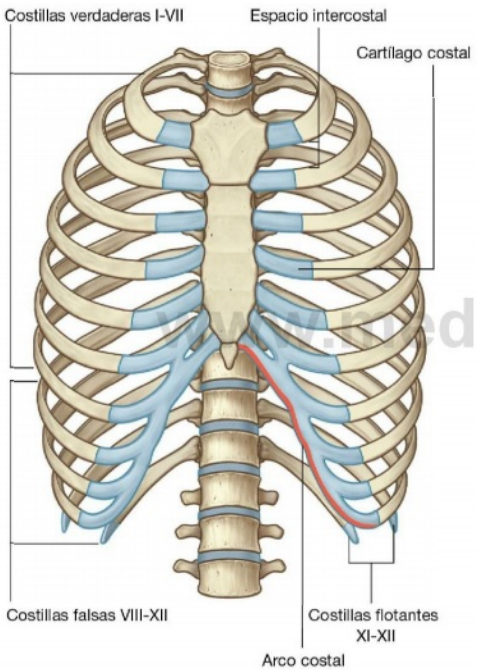

Fig. 3.20 Costillas.

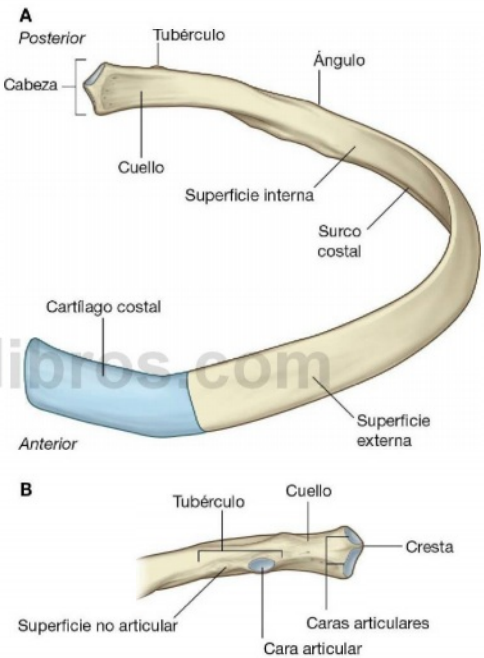

Fig. 3.21 Costilla típica. **A.** Visión anterior. **B.** Visión posterior del extremo proximal de la costilla.

© Elsevier. Fotocopiar sin autorización es un delito.

La **cabeza** está algo ensanchada y presenta típicamente dos superficies articulares separadas por una **cresta**. La cara articular superior más pequeña se articula con la faceta articular inferior en el cuerpo de la vértebra superior, mientras que la cara articular inferior más grande se articula con la cara costal superior de su propia vértebra.

El **cuello** es una zona plana y corta del hueso que separa la cabeza del tubérculo.

El **tubérculo** se proyecta posteriormente desde la unión del cuello con el cuerpo y está formada por dos regiones, una parte articular y una parte no articular:

- La parte articular es medial y presenta una cara oval para su articulación con la cara correspondiente de la apófisis transversa de la vértebra asociada.
- La parte no articular elevada presenta rugosidades por las inserciones ligamentosas.

El cuerpo suele ser delgado y plano con una superficie externa y otra interna.

El borde superior es liso y redondeado, mientras que el borde inferior es afilado. El cuerpo se incurva hacia delante justo lateralmente al tubérculo en una zona denominada el **ángulo.** También presenta una leve torsión en torno a su eje longitudinal de forma que la superficie interna de la zona anterior de la diáfisis mira en dirección algo superiormente en relación a la parte posterior. El margen inferior de la superficie interna se caracteriza por un claro **surco costal.**

www.medilibros.com

Características específicas de las costillas superiores e inferiores

Las costillas superiores e inferiores presentan unas características específicas (fig. 3.22).

Costilla I

La **costilla I** es plana en el plano horizontal y tiene superficies superior e inferior anchas. A partir de su articulación con la vértebra TI, desciende inferiormente hasta su unión con el manubrio del esternón. La cabeza se articula sólo con el cuerpo de la vértebra TI y por tanto sólo presenta una superficie articular. Al igual que otras costillas, el tubérculo tiene una cara para articularse con la apófisis transversa. La superficie superior de la costilla se caracteriza por un tubérculo especial, el **tubérculo del escaleno,** que separa dos surcos suaves que atraviesan la costilla a medio camino aproximadamente del cuerpo. El surco anterior está producido por la vena subclavia y el surco posterior por la arteria subclavia. Anterior y posterior a estos surcos el cuerpo presenta una superficie rugosa por la inserción de músculos y ligamentos.

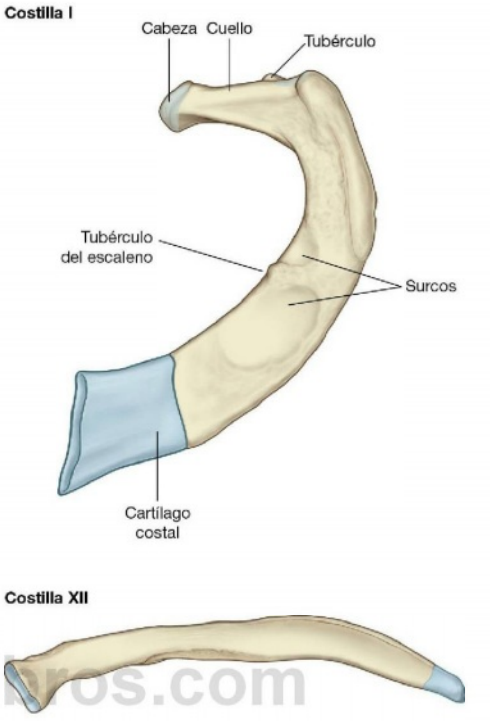

Fig. 3.22 Costillas atípicas.

Costilla II

La **costilla II,** al igual que la costilla I, es plana pero el doble de larga. Se articula con la columna vertebral de la forma típica para la mayoría de las costillas.

Costilla X

La cabeza de la **costilla X** presenta una cara única para la articulación con su propia vértebra.

Costillas XI y XII

Las **costillas XI** y **XII** se articulan sólo con los cuerpos de sus propias vértebras y no tienen tubérculos ni cuello. Ambas costillas son cortas, tienen una escasa curvatura y tienen un extremo anterior en punta.

Esternón

El **esternón** adulto consiste en tres elementos principales: el manubrio del esternón ancho, en posición superior, el cuerpo estrecho y orientado longitudinalmente, y la pequeña apófisis xifoides en posición inferior (fig. 3.23).

Manubrio del esternón

El **manubrio del esternón** forma parte del esqueleto óseo del cuello y del tórax.

La superficie superior del manubrio se expande lateralmente y presenta una escotadura palpable y característica, la **escotadura yugular (escotadura supraesternal)**, en la línea media. A cada lado de esta escotadura existe una gran fosa oval para la articulación con la clavícula. Inmediatamente inferior a esta fosa, en cada superficie lateral del manubrio, existe una cara para la unión del primer cartílago costal. En el extremo inferior del borde lateral existe una hemicarilla para articularse con la mitad superior del extremo anterior del segundo cartílago costal.

Cuerpo del esternón

El **cuerpo del esternón** es plano.

La superficie anterior del cuerpo del esternón suele estar marcada por crestas transversales que representan líneas de fusión entre los elementos segmentarios denominados esternebras, de las cuales se origina embriológicamente esta parte del esternón.

Los bordes laterales del cuerpo del esternón presentan caras articulares para los cartílagos costales. Superiormente, cada margen lateral presenta una hemicarilla para su articulación con la parte inferior del segundo cartílago costal. Inferior a esta hemicarilla existen cuatro capas para su articulación con los cartílagos costales de las costillas III a VI.

En el extremo inferior del cuerpo del esternón existe una hemicarilla para su articulación con la hemicarilla superior del séptimo cartílago costal. El extremo inferior del cuerpo del esternón está unido a la apófisis xifoides.

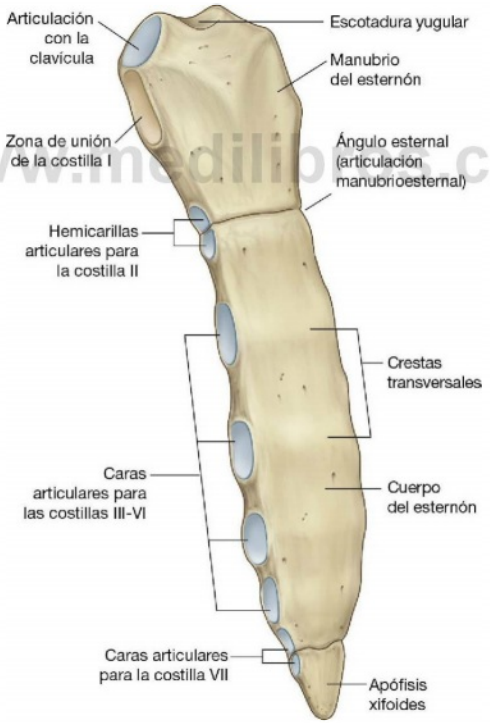

Fig. 3.23 Esternón.

© Elsevier. Fotocopiar sin autorización es un delito.

Apófisis xifoides

La **apófisis xifoides** es la parte más pequeña del esternón. Su forma es variable: puede ser amplio, plano, en punta, bífido, curvo o perforado. Comienza siendo una estructura cartilaginosa que se osifica en el adulto. A cada lado de su margen lateral superior existe una hemicarilla para su articulación con el extremo inferior del séptimo cartílago costal.

Articulaciones

Articulaciones costovertebrales

Una costilla típica se articula con:

- Los cuerpos de las vértebras adyacentes, formando una articulación con la cabeza de la costilla.
- La apófisis transversa de la vértebra relacionada, formando la **articulación costotransversa** (fig. 3.24).

En su conjunto, las articulaciones costovertebrales y los ligamentos asociados permiten al cuello de la costilla tanto rotar en torno a su eje longitudinal, fundamentalmente en las costillas superiores, como ascender y descender en relación a la columna vertebral, fundamentalmente en las costillas inferiores. Los movimientos combinados de todas las costillas de la columna vertebral son esenciales para modificar el volumen de la cavidad torácica durante la respiración.

Articulaciones con la cabeza de la costilla

Las dos caras de la cabeza de la costilla se articulan con la cara superior del cuerpo de su propia vértebra y con la cara inferior del cuerpo de la vértebra superior. Esta articulación está dividida en dos compartimentos sinoviales por un ligamento intraarticular que se inserta en la cresta de los discos intervertebrales adyacentes y separa las dos superficies articulares en la cabeza de la costilla. Los dos compartimentos sinoviales y el ligamento que los separa están rodeados por

www.medilibros.com

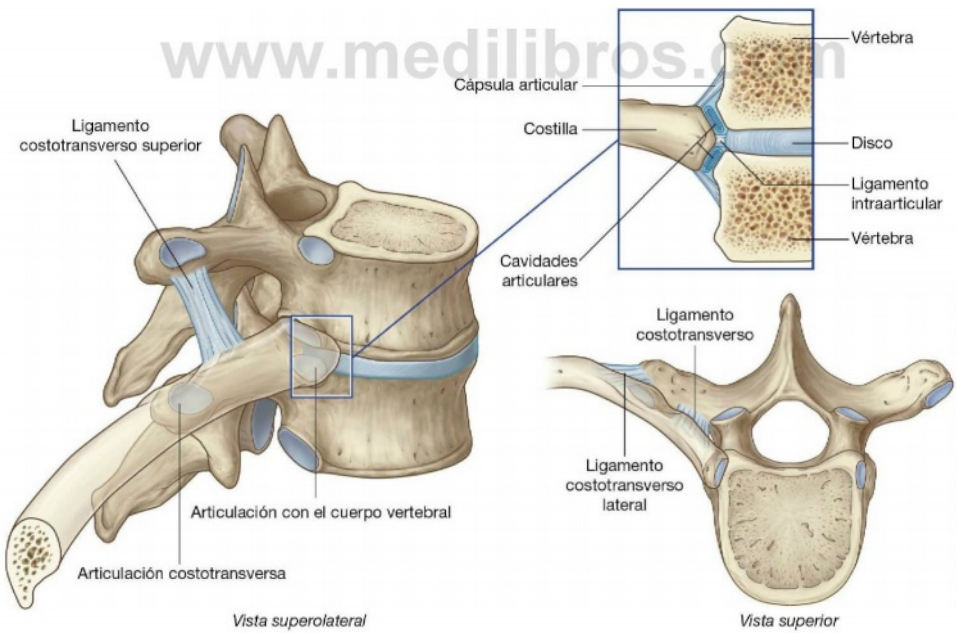

Fig. 3.24 Articulaciones costovertebrales.

una sola cápsula articular insertada en el borde externo de las dos superficies articulares combinadas de la cabeza y la columna vertebral.

Articulaciones costotransversas

Las **articulaciones costotransversas** son articulaciones sinoviales (diartrosis) entre la tuberosidad de la costilla y la apófisis transversa de la vértebra relacionada (fig. 3.24). La cápsula que rodea cada articulación es bastante delgada. La articulación está estabilizada por dos fuertes ligamentos extracapsulares que se extienden entre la apófisis transversa y la costilla en el lado medial y lateral de la articulación.

- El **ligamento costotransverso** es medial a la articulación y une el cuello de la costilla y la apófisis transversa.
- El **ligamento costotransverso lateral** es lateral a la articulación y une el extremo de la apófisis transversa a la parte rugosa no articular del tubérculo de la costilla.

Un tercer ligamento, el **ligamento costotransverso superior** une la superficie superior del cuello de la costilla a la apófisis transversa de la vértebra superior.

En las articulaciones costotransversas se produce un ligero movimiento de deslizamiento.

Articulaciones esternocostales

Las articulaciones esternocostales son articulaciones entre los siete cartílagos costales superiores y el esternón (fig. 3.25).

La articulación entre la costilla I y el manubrio del esternón no es sinovial y consiste en una unión fibrocartilaginosa entre

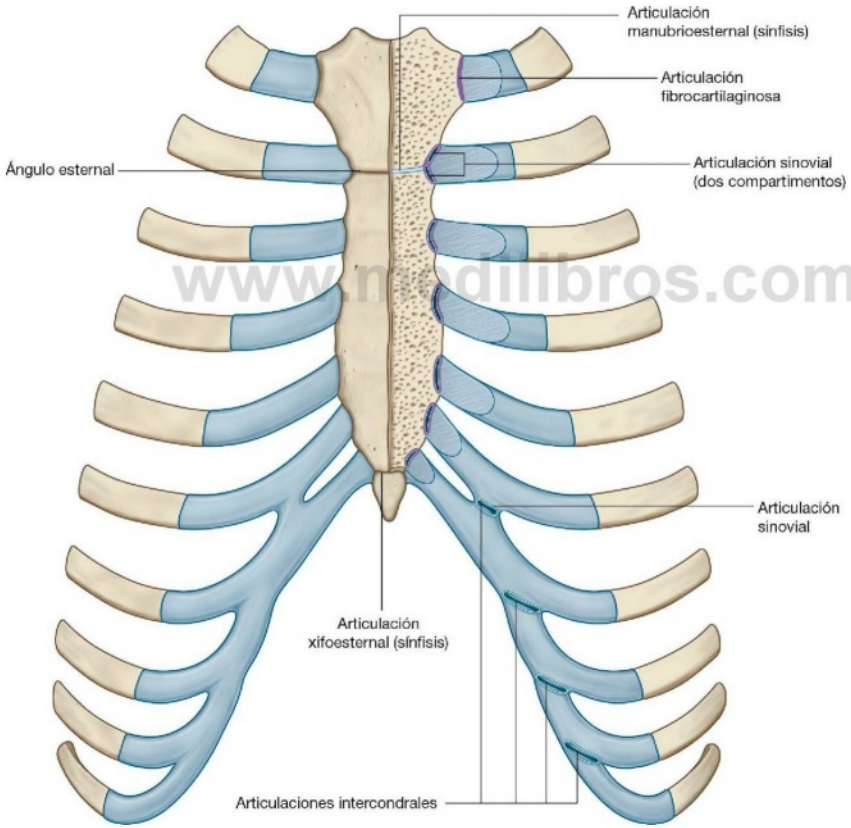

www.medilibros.com

Fig. 3.25 Articulaciones esternocostales.

© Elsevier. Fotocopiar sin autorización es un delito.

el manubrio y el cartílago costal. Las articulaciones segunda a séptima son sinoviales y presentan unos delgados refuerzos capsulares formados por los ligamentos esternocostales radiados.

La articulación entre el segundo cartílago costal y el esternón está dividida en dos compartimentos por un ligamento intraarticular. Este ligamento se sitúa entre el segundo cartílago costal y la unión entre el manubrio y el cuerpo del esternón.

Articulaciones intercondrales

Las articulaciones intercondrales son las que se forman entre los cartílagos costales de las costillas adyacentes (fig. 3.25), principalmente entre los cartílagos costales de las costillas VII a X, pero también pueden encontrase entre los cartílagos costales de las costillas V y VI.

Las articulaciones intercondrales proporcionan un anclaje indirecto al esternón y contribuyen a la formación de un reborde costal inferior liso. Suelen ser sinoviales y la delgada cápsula fibrosa está reforzada por los ligamentos intercondrales.

Articulaciones manubrioesternal y xifoesternal

Las articulaciones entre el manubrio y el cuerpo del esternón y entre el cuerpo del esternón y la apófisis xifoides suelen ser sínfisis (fig. 3.25). Sólo se producen pequeños movimientos de angulación entre el manubrio y el cuerpo del esternón durante la respiración. La articulación entre el cuerpo del esternón y la apófisis xifoides suele osificarse con la edad.

Una característica de utilidad clínica de la articulación manubrioesternal es que puede ser palpada fácilmente. Esto se debe a que el manubrio normalmente está angulado posteriormente sobre el cuerpo del esternón, dando lugar a un relieve denominado ángulo del esternón. Esta elevación marca el lugar de la articulación de la costilla II con el esternón. La costilla I no es palpable debido a que queda por debajo de la clavícula y está rodeada por los tejidos de la base del cuello. Por tanto, la costilla II se emplea como referencia para contar las costillas y puede palparse inmediatamente lateral al ángulo del esternón.

Además, el ángulo esternal está situado en un plano horizontal que pasa a través del disco intervertebral entre las vértebras TIV y TV (v. fig. 3.10). Este plano separa el mediastino superior del mediastino inferior y marca el borde superior del pericardio. Este plano también pasa a través del final de la aorta ascendente y el comienzo del cayado aórtico, el final de éste y el comienzo de la aorta torácica, la bifurcación de la tráquea y justo superior al tronco pulmonar (v. figs. 3.79 y 3.86).

Espacios intercostales

Los **espacios intercostales** se encuentran entre las costillas adyacentes y están ocupados por la musculatura intercostal (fig. 3.26).

Los nervios intercostales y la arteria y vena asociadas se sitúan en el **surco costal** a lo largo del margen inferior de la costilla superior y discurren en el plano entre las dos capas internas de músculos.

En cada espacio, la vena es la estructura superior y está situada en la parte más alta del surco costal. La arteria es inferior a la vena, y el nervio es inferior a la arteria y habitualmente no está protegido dentro del surco costal. Así pues, el nervio es la estructura expuesta a un mayor riesgo cuando los objetos perforan la cara superior de un espacio intercostal. Suelen existir pequeños ramos colaterales de los nervios y vasos intercostales principales superiores a la costilla inferior.

Profunda a los espacios intercostales y a las costillas, y separando estas estructuras de la pleura subyacente, se encuentra una capa de tejido conjuntivo laxo, denominada **fascia endotorácica,** con un contenido variable de tejido adiposo.

Superficiales a los espacios se encuentran la fascia profunda, la fascia superficial y la piel. Cubriendo estos espacios se encuentra la musculatura asociada al miembro superior y a la región dorsal del tronco.

Conceptos prácticos

Costillas cervicales

Las costillas cervicales están presentes en cerca de un 1% de la población.

Una costilla cervical es una costilla accesoria que se articula con la vértebra CVII; su extremo anterior se une al borde superior de la cara anterior de la costilla I.

En la radiografía simple las costillas cervicales pueden tener el aspecto de pequeñas estructuras similares a astas (v. fig. 3.106).

Frecuentemente los clínicos no aprecian una banda fibrosa situada entre el extremo anterior de la pequeña costilla cervical y la costilla I, produciendo una «banda cervical» que no se observa en la radiografía. En los pacientes con costillas cervicales y bandas cervicales, las estructuras que normalmente pasan sobre la costilla I (v. fig. 3.7) están levantadas por la costilla y la banda cervical y pasan por encima de ellas.

Clínicamente, el término «síndrome de salida torácica» se emplea para describir los síntomas producidos por una compresión anómala del plexo braquial en su paso por encima de la primera costilla y a través de la axila hacia el miembro superior. El ramo anterior de T1 sale por encima de la abertura torácica superior para unirse y formar parte del plexo braquial. La banda cervical de una costilla cervical es una de las causas del síndrome de salida torácica, al producir una presión ascendente sobre la parte inferior del plexo braquial cuando pasa por encima de la primera costilla.

www.medilibros.com

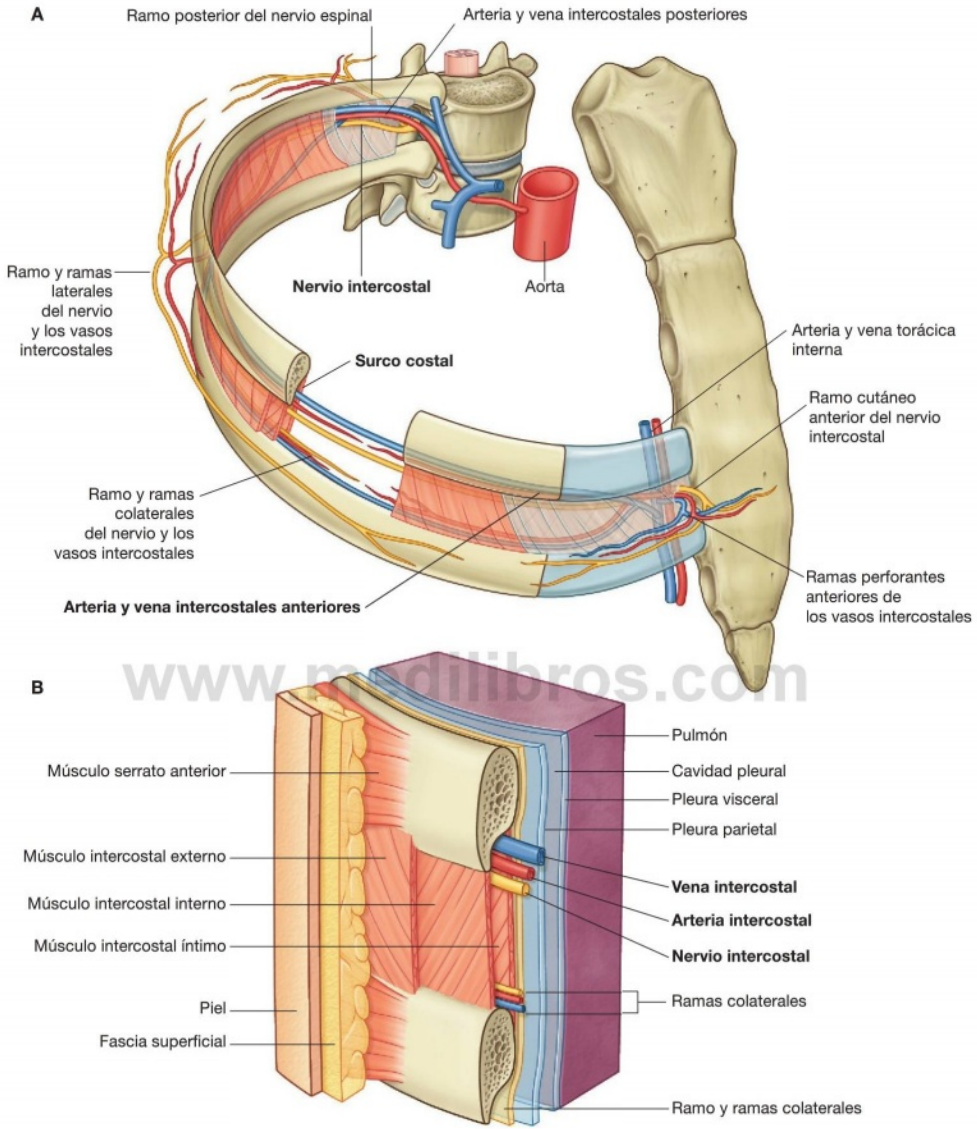

www.medilibros.com

Fig. 3.26 Espacio intercostal. **A.** Visión anterolateral. **B.** Detalles de un espacio intercostal y sus relaciones.

© Elsevier. Fotocopiar sin autorización es un delito.

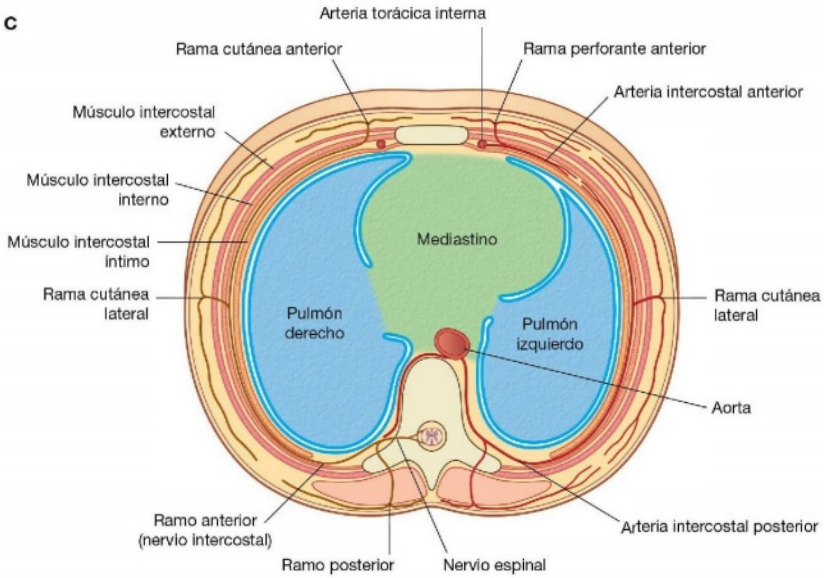

Fig. 3.26 ***(cont.)*** Espacio intercostal. **C.** Sección transversal.

www.medilibros.com

Conceptos prácticos

Aspirado de médula ósea del esternón

La posición subcutánea del esternón permite la inserción de una aguja a través de la cortical externa dura hacia la cavidad interna (o medular) que contiene médula ósea. Una vez que la aguja está en esta localización, se puede aspirar la médula ósea. El estudio de este material al microscopio ayuda al diagnóstico de ciertas enfermedades de la sangre, como la leucemia.

Conceptos prácticos

Fracturas costales

Las fracturas de una sola costilla tienen escasas consecuencias, aunque sean muy dolorosas.

Después de un traumatismo grave, las costillas se pueden fracturar en dos o más sitios. Si se han fracturado varias costillas, ello da lugar a un segmento móvil **(volet costal)** de la pared torácica. Cuando el paciente realiza una inspiración profunda, el segmento del volet se mueve en dirección opuesta a la de la pared torácica, lo que impide una expansión completa de los pulmones y da lugar a un movimiento paradójico del segmento. Si el segmento afectado es de tamaño suficientemente grande, puede estar alterada la ventilación y puede ser necesaria la ventilación mecánica hasta que las costillas hayan consolidado.

Músculos

Los músculos de la pared torácica incluyen los que llenan y soportan los espacios intercostales, los que se extienden entre el esternón y las costillas y los que cruzan varias costillas en sus inserciones (tabla 3.2).

Los músculos de la pared torácica, junto con los músculos que se extienden entre las vértebras y la parte posterior de las costillas (p. ej., los **elevadores de las costillas, serrato posterosuperior** y **serrato posteroinferior**) modifican la posición de las costillas y del esternón y, por tanto, cambian el volumen torácico durante la respiración. También refuerzan la caja torácica.

Músculos intercostales

Los **músculos intercostales** son tres músculos planos que se encuentran en cada uno de los espacios intercostales entre costillas adyacentes (fig. 3.27). Cada uno de los músculos de este grupo se denomina según su localización:

- Los músculos intercostales externos son los más superficiales.
- Los músculos intercostales internos se encuentran entre los músculos intercostales externos y los íntimos.
- Los músculos intercostales íntimos son los más profundos de los tres músculos

Los músculos intercostales están inervados por los nervios intercostales relacionados. Como grupo, los músculos

Tabla 3.2 Músculos de la pared torácica

Músculo	Inserción superior	Inserción inferior	Inervación	Función
Intercostal externo	Borde inferior de la costilla superior	Superficie superior de la costilla inferior	Nervios intercostales; T1-T11	Más activos durante la inspiración; dan soporte al espacio intercostal, mueven las costillas superiormente
Intercostal interno	Borde lateral del surco costal de la costilla superior	Superficie superior de la costilla inferior profunda a la inserción del intercostal externo asociado	Nervios intercostales; T1-T11	Más activos durante la espiración; dan soporte al espacio intercostal, mueven las costillas inferiormente
Intercostal íntimo	Borde medial del surco costal de la costilla superior	Cara interna de la superficie superior de la costilla inferior	Nervios intercostales; T1-T11	Actúa con los músculos intercostales internos
Subcostales	Superficie interna (cerca del ángulo) de las costillas inferiores	Superficie interna de la segunda o tercera costillas inferiores	Nervios intercostales relacionados	Puede deprimir las costillas
Transverso torácico	Bordes inferiores y superficies internas de los cartílagos costales de las costillas II a VI	Cara inferior de la superficie profunda del cuerpo del esternón, apófisis xifoides y cartílagos costales de las costillas IV-VII	Nervios intercostales relacionados	Deprime los cartílagos costales

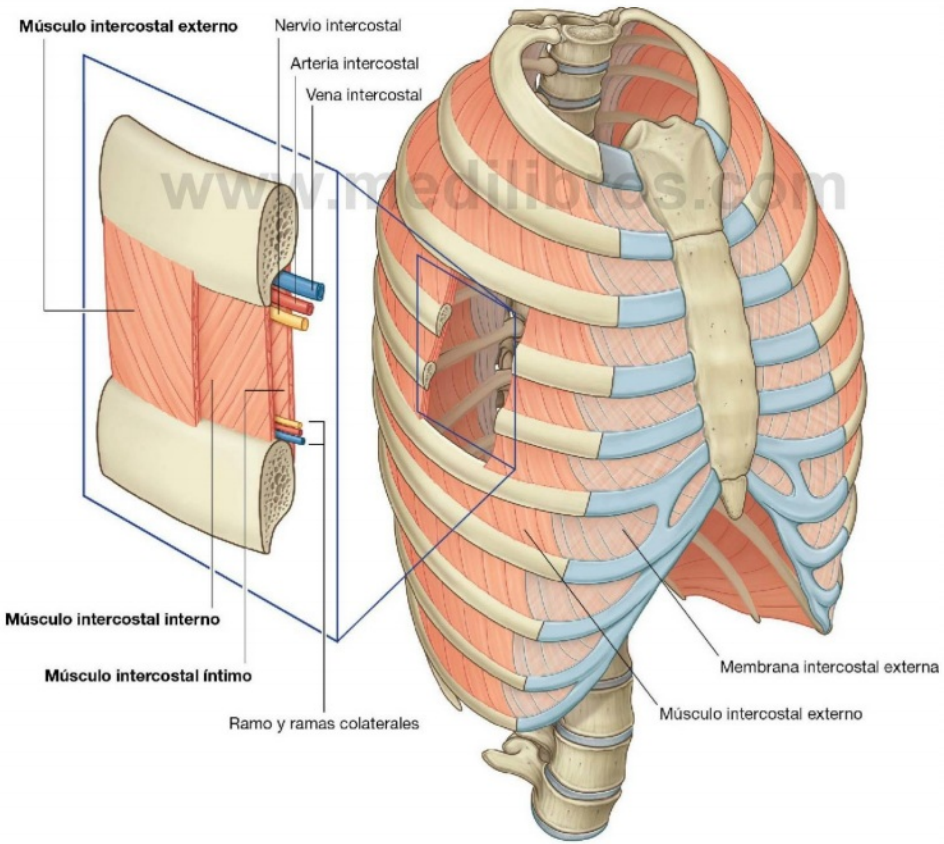

Fig. 3.27 Músculos intercostales.

© Elsevier. Fotocopiar sin autorización es un delito.

intercostales proporcionan soporte estructural a los espacios intercostales durante la respiración. También pueden mover las costillas.

Músculos intercostales externos

Los once pares de **músculos intercostales externos** se extienden desde los bordes inferiores de la costilla superior hasta la superficie superior de la costilla inferior. En la visión lateral de la pared torácica, las fibras musculares discurren oblicua y anteroinferiormente (fig. 3.27). Estos músculos se extienden en la pared torácica desde la zona del tubérculo costal hasta los cartílagos costales, donde cada capa se continúa en forma de una fina aponeurosis de tejido conjuntivo que se denomina **membrana intercostal externa.** Los músculos intercostales externos son más activos en la inspiración.

Músculos intercostales internos

Los once pares de **músculos intercostales internos** discurren entre el borde más inferior y lateral de los surcos costales de las costillas superiores hasta la superficie superior de las costillas inferiores. Se extienden desde las regiones paraesternales, donde los músculos se disponen entre los cartílagos costales adyacentes hasta el ángulo de las costillas posteriormente (fig. 3.27). Esta capa se prolonga medialmente hacia la columna vertebral, en cada espacio intercostal, en forma de **membrana intercostal interna.** Las fibras musculares discurren en dirección opuesta a la de los músculos intercostales externos. Cuando se observa la pared torácica desde una posición lateral, las fibras musculares discurren oblicua y posteroinferiormente. Los músculos intercostales internos son más activos durante la espiración.

Músculos intercostales íntimos

Los **músculos intercostales íntimos** son los menos individualizados de la musculatura intercostal y sus fibras tienen la misma orientación de los músculos intercostales internos (fig. 3.27). Estos músculos son más evidentes en la pared torácica lateral. Se insertan en las superficies internas de las costillas adyacentes a lo largo del borde medial del surco costal. Es relevante el hecho de que el paquete neurovascular del espacio intercostal discurre en torno a la pared torácica en los surcos costales en un plano entre los músculos intercostales íntimos e intercostales internos.

Músculos subcostales

Los **músculos subcostales** se encuentran en el mismo plano que los intercostales íntimos, cruzan varias costillas y son más frecuentes en la zona inferior de la pared torácica posterior (fig. 3.28A). Se extienden desde la superficie internas de una costilla a la superficie interna de la segunda o tercera costilla más abajo. Sus fibras discurren paralelas a las de los músculos intercostales internos y se extienden desde el ángulo de las costillas hasta zonas más mediales de las costillas inferiores.

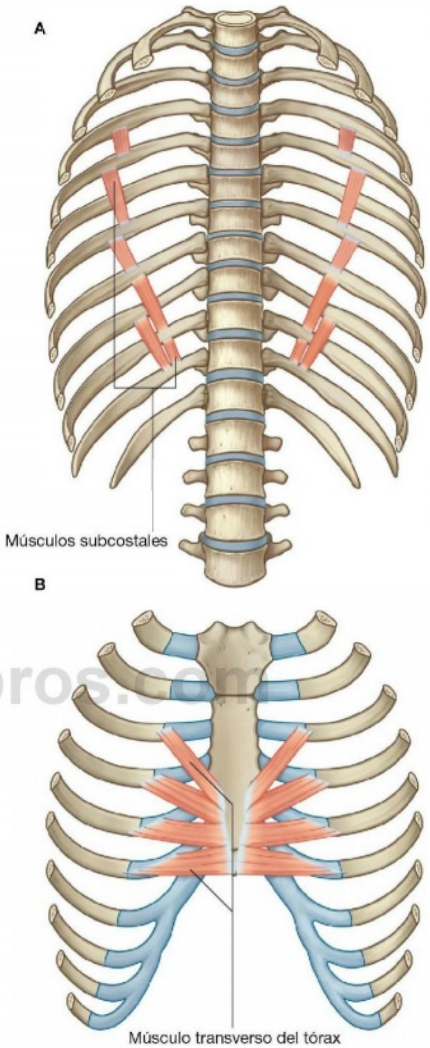

Fig. 3.28 **A.** Músculos subcostales. **B.** Músculo transverso del tórax.

Músculo transverso del tórax

El **músculo transverso del tórax** se encuentra en la superficie profunda de la pared torácica anterior (fig. 3.28B) y en el mismo plano que los músculos intercostales íntimos.

El músculo transverso del tórax se origina en la cara posterior de la apófisis xifoides, la parte inferior del cuerpo del esternón y los cartílagos costales adyacentes de las costillas verdaderas inferiores. Discurre superior y lateralmente, para

insertarse en los bordes inferiores de los cartílagos costales de las costillas III a VI. Actúa probablemente traccionando de estos últimos elementos inferiormente.

El músculo transverso del tórax se sitúa en profundidad a los vasos torácicos internos y los fija a la pared.

Irrigación arterial

Los vasos que irrigan la pared torácica consisten básicamente en las arterias intercostales anteriores y posteriores que discurren a lo largo de la pared en los espacios intercostales entre las costillas adyacentes (fig. 3.29). Estas arterias se originan en la aorta y en las arterias torácicas internas que a su vez se originan en las arterias subclavias en la base del cuello. En conjunto, las arterias intercostales dan lugar a un patrón de vascularización en forma de cesta en torno a la pared torácica.

Arterias intercostales posteriores

Las **arterias intercostales posteriores** se originan de los vasos asociados a la pared torácica posterior. Las dos primeras arterias intercostales posteriores a cada lado se originan en la **arteria intercostal suprema**, que desciende por el tórax como rama del tronco costocervical del cuello. El **tronco costocervical** es una rama posterior de la arteria subclavia (fig. 3.29).

Los nueve pares restantes de arterias intercostales posteriores nacen de la superficie posterior de la aorta torácica. Debido a que la aorta se encuentra en el lado izquierdo de la columna vertebral, las arterias intercostales posteriores que pasan al lado derecho de la pared torácica cruzan la línea media por delante de los cuerpos vertebrales y, por tanto, son más largas que las arterias correspondientes del lado izquierdo.

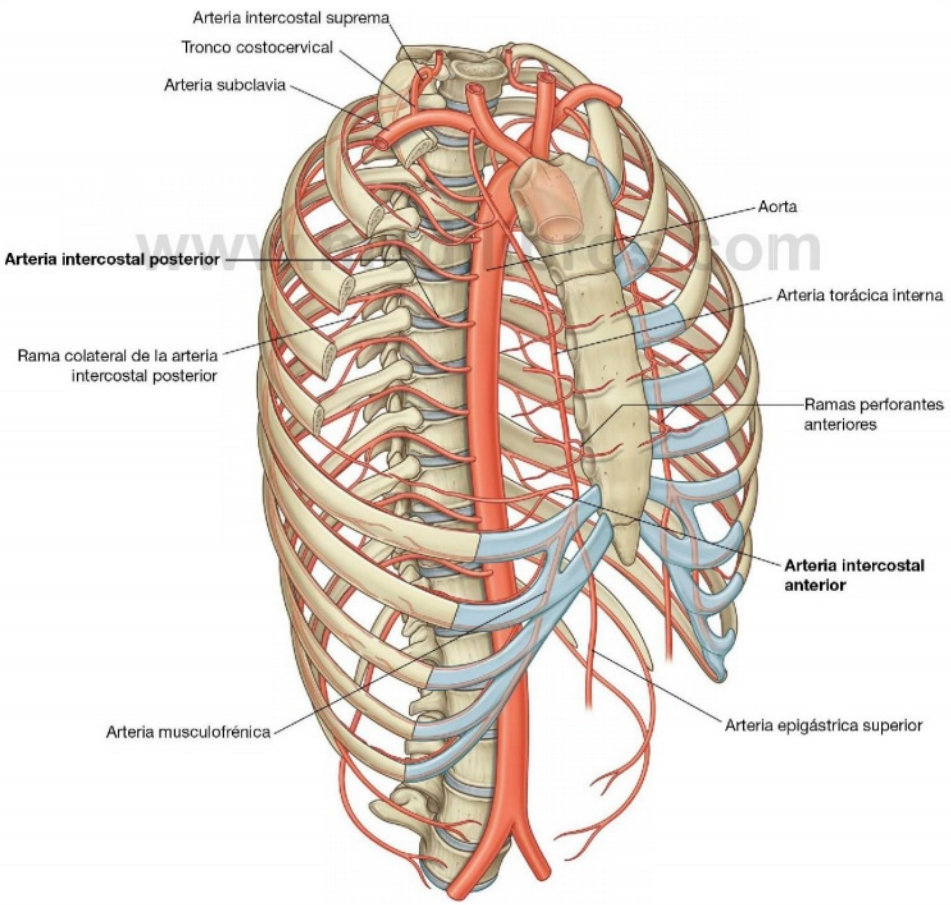

Fig. 3.29 Arterias de la pared torácica.

© Elsevier. Fotocopiar sin autorización es un delito.

Además de poseer numerosas ramas que irrigan varios componentes de la pared, las arterias intercostales posteriores proporcionan ramas que acompañan a las ramas cutáneas laterales de los nervios intercostales a regiones superficiales.

Arterias intercostales anteriores

Las **arterias intercostales anteriores** se originan directa o indirectamente como ramas laterales de la arteria torácica interna (fig. 3.29).

Cada **arteria torácica interna** surge como rama principal de la arteria subclavia en el cuello. Pasan anteriormente sobre la cúpula cervical de la pleura y descienden verticalmente a través de la abertura torácica superior y a lo largo de la cara profunda de la pared torácica anterior. A cada lado, la arteria torácica interna queda por detrás de los cartílagos costales de las seis costillas superiores y en torno a 1 cm lateral al esternón. Aproximadamente a nivel del sexto espacio intercostal se divide en dos ramas terminales:

- La **arteria epigástrica superior,** que continúa inferiormente por la pared abdominal anterior (fig. 3.29).
- La **arteria musculofrénica,** que discurre a lo largo del reborde costal, atraviesa el diafragma y termina cerca del último espacio intercostal.

Las arterias intercostales anteriores que irrigan los seis espacios intercostales superiores surgen como ramas laterales de la arteria torácica interna, mientras que las que irrigan los espacios inferiores nacen de la arteria musculofrénica.

En cada espacio intercostal las arterias intercostales anteriores suelen presentar dos ramas:

- Una pasa por debajo del borde inferior de la costilla superior.
- La otra pasa por encima del borde superior de la costilla inferior y se une a la rama colateral de la arteria intercostal posterior.

La distribución de los vasos intercostales anteriores y posteriores se superpone y puede presentar anastomosis. Las arterias intercostales anteriores son generalmente más pequeñas que los vasos posteriores.

Además de las arterias intercostales anteriores y otras ramas, la arteria torácica interna proporciona ramas perforantes que pasan directamente hacia delante entre los cartílagos costales para irrigar las estructuras externas de la pared torácica. Estos vasos discurren con los ramos cutáneos anteriores de los nervios intercostales.

Drenaje venoso

El drenaje venoso de la pared torácica discurre, en general, de forma paralela al patrón de vascularización arterial (fig. 3.30).

Centralmente, las venas intercostales acaban por drenar en el sistema de la ácigos o en las **venas torácicas internas,** que se unen con las **venas braquiocefálicas** en el cuello.

A menudo, las venas intercostales posteriores superiores en el lado izquierdo se unen y forman la **vena intercostal superior izquierda,** que desemboca en la vena braquiocefálica izquierda.

De forma similar, las venas intercostales posteriores superiores del lado derecho pueden unirse y formar la **vena intercostal superior derecha,** que se vacía en la **vena ácigos.**

www.medilibros.com

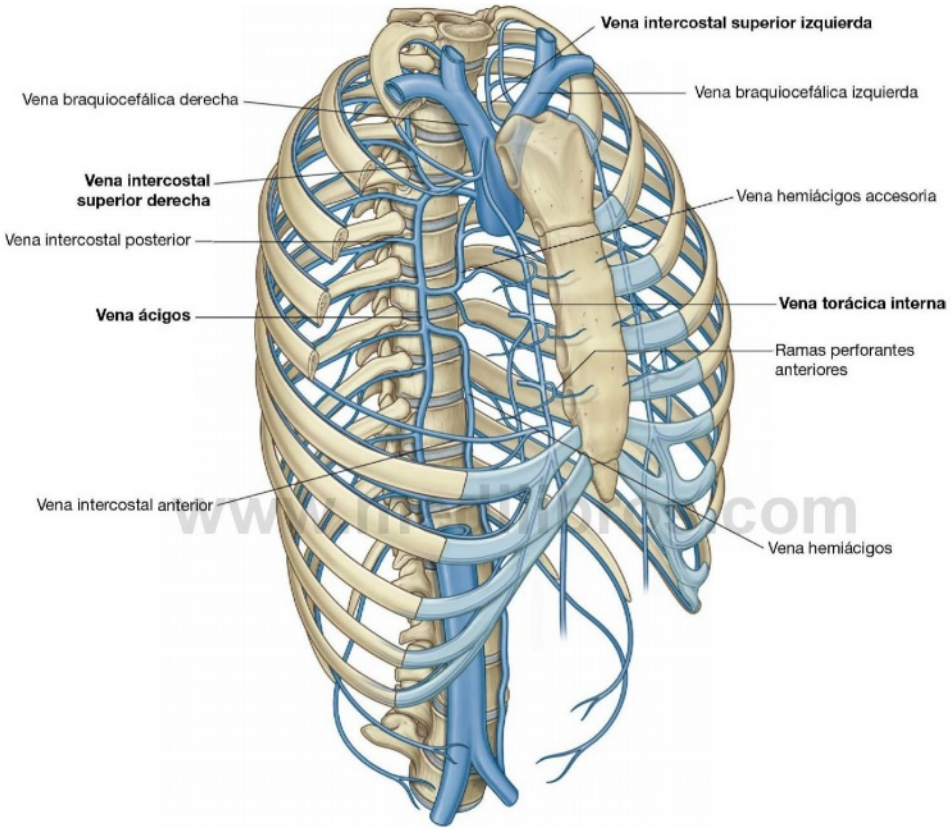

Fig. 3.30 Venas de la pared torácica.

© Elsevier. Fotocopiar sin autorización es un delito.

Drenaje linfático

Los vasos linfáticos de la pared torácica drenan fundamentalmente en los nódulos linfáticos asociados a las arterias torácicas internas **(nódulos paraesternales),** a la cabeza y cuello de las costillas **(nódulos intercostales)** y al diafragma **(nódulos diafragmáticos)** (fig. 3.31). Los nódulos diafragmáticos se encuentran por detrás del xifoides y en la zona en que los nervios frénicos atraviesan el diafragma. También se encuentran en las zonas de inserción del diafragma en la columna vertebral.

Los nódulos paraesternales drenan en los **troncos broncomediastínicos.** Los nódulos intercostales en la parte superior del tórax también drenan en los troncos broncomediastínicos, mientras que los nódulos intercostales de la parte inferior del tórax drenan en el **conducto torácico.**

Los nódulos asociados al diafragma están conectados con los nódulos paraesternales, prevertebrales y yuxtaesofágicos, **nódulos braquiocefálicos** (anteriores a las venas braquiocefálicas en el mediastino superior) y **nódulos aórticos/lumbares laterales** (en el abdomen).

Las regiones superficiales de la pared torácica drenan principalmente en los **nódulos linfáticos axilares** en la axila o en los nódulos paraesternales.

Inervación

Nervios intercostales

La inervación de la pared torácica se realiza principalmente por los **nervios intercostales,** que son los ramos anteriores de los nervios espinales de T1 a T11 y se encuentran en los espacios

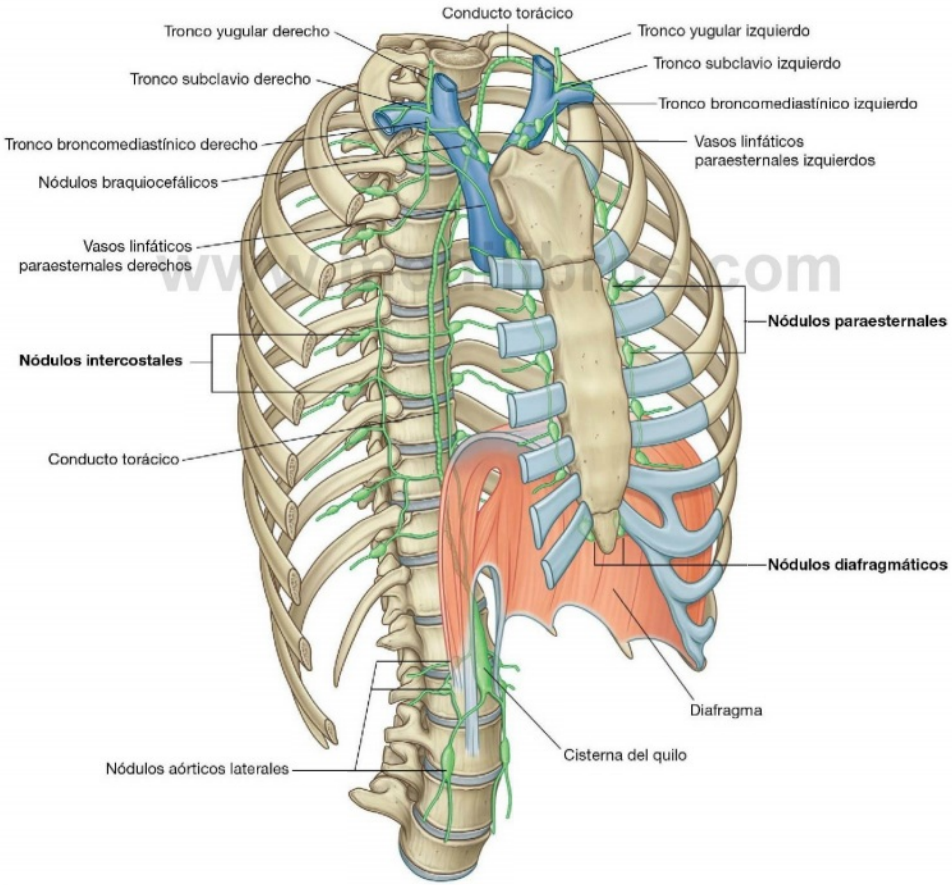

Fig. 3.31 Vasos linfáticos mayores y nódulos de la pared torácica.

intercostales entre las costillas adyacentes. El ramo anterior del nervio espinal de T12 (el **nervio subcostal**) es inferior a la costilla XII (fig. 3.32).

Un nervio intercostal típico discurre lateralmente en torno a la pared torácica en el espacio intercostal. El ramo más largo es el **ramo cutáneo lateral,** que atraviesa la pared lateral del tórax y se divide en un ramo anterior y otro ramo posterior que inervan la piel suprayacente.

Los nervios intercostales terminan en los **ramos cutáneos anteriores,** que emergen a cada lado del esternón, entre los cartílagos costales adyacentes, o lateralmente a la línea media, en la pared abdominal anterior, para inervar la piel.

Además de estos ramos principales, se puede encontrar pequeños ramos colaterales en el espacio intercostal que discurren a lo largo del borde superior de la costilla inferior.

En el tórax, los nervios intercostales llevan:

- Inervación motora somática a los músculos de la pared del tórax (intercostales, subcostales y músculo transverso torácico).
- Inervación sensitiva somática desde la piel y la pleura parietal.
- Fibras simpáticas posganglionares hacia la periferia.

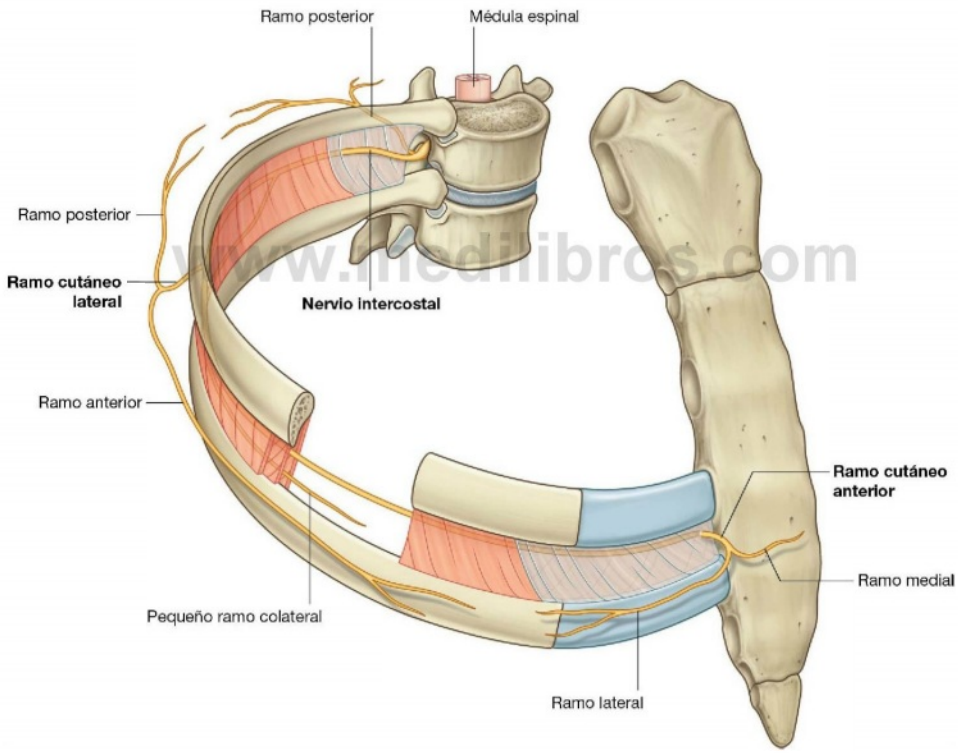

Fig. 3.32 Nervios intercostales.

© Elsevier. Fotocopiar sin autorización es un delito.

La inervación sensitiva de la piel de la parte superior de la pared torácica proviene de ramos cutáneos (nervios supraclaviculares), que descienden desde el plexo cervical en el cuello.

Además de la inervación de la pared torácica, los nervios intercostales inervan otras regiones:

- El ramo anterior de T1 contribuye al plexo braquial.
- El ramo cutáneo lateral del segundo nervio intercostal (el **nervio intercostobraquial**) contribuye a la inervación cutánea de la superficie medial de la parte superior del miembro superior.
- Los nervios intercostales inferiores inervan los músculos, piel y peritoneo de la pared abdominal.

Conceptos prácticos

Inserción de un tubo de toracostomía (de tórax)

La inserción de un tubo de tórax es una técnica de realización frecuente, indicada para la extracción de aire o líquido atrapado en el tórax entre el pulmón y la pared torácica (cavidad pleural). El procedimiento se realiza en caso de neumotórax, hemotórax, hemoneumotórax, derrame pleural maligno, empiema, hidrotórax y quilotórax, así como después de la cirugía de tórax.

La posición del tubo de toracostomía debería estar entre las líneas anatómicas axilar anterior y medioaxilar de anterior a posterior y en el cuarto o quinto espacio intercostal de cefálico a caudal. La posición de las costillas en esta región debe quedar claramente marcada. Se ha de aplicar anestésico en el borde superior de la costilla y en la cara inferior del espacio intercostal, incluidos una costilla y un espacio por encima y una costilla y un espacio por debajo. El haz neurovascular discurre en el plano neurovascular, que se sitúa en la cara superior del espacio intercostal (justo debajo de la costilla). Tal es la razón por la que la sonda se introduce a través del borde superior de la costilla (la posición más baja en el espacio intercostal).

www.medilibros.com

Conceptos prácticos

Acceso quirúrgico al tórax

El acceso quirúrgico resulta potencialmente más comprometido en el tórax que en otras áreas, debido a la naturaleza rígida de la caja torácica. Además, el acceso también depende del órgano que se opere y de sus relaciones con las estructuras subdiafragmáticas y del cuello.

Una localización estándar para la incisión debe incluir una esternotomía media para conseguir un acceso al corazón, las arterias coronarias y las válvulas cardíacas. La toracotomía lateral, izquierda o derecha, es una incisión a través del espacio intercostal para acceder a los pulmones y las estructuras mediastínicas.

La cirugía torácica mínimamente invasiva (cirugía torácica videoasistida [CTVA]) implica la realización de pequeñas incisiones (1 cm) en los espacios intercostales, implantando una pequeña cámara en un telescopio y manipulando otros instrumentos a través de pequeñas incisiones adicionales. Por este procedimiento pueden realizarse diversas intervenciones, como la lobectomía, la biopsia pulmonar y la esofagectomía.

Conceptos prácticos

Bloqueo nervioso intercostal

La anestesia local de los nervios intercostales produce una analgesia excelente en los pacientes con traumatismo torácico y en los que requieren anestesia para una toracotomía, mastectomía, o procedimientos quirúrgicos abdominales superiores.

Los nervios intercostales se disponen en una posición inferior a los bordes de las costillas en el paquete neurovascular. Cada paquete neurovascular se sitúa profundo a los grupos de músculos intercostales externos e internos.

El bloqueo de los nervios puede llevarse a cabo mediante una técnica «ciega» o guiada de forma directa con pruebas de imagen.

El paciente se coloca en la posición adecuada para acceder a la costilla. Por lo general, se usa el guiado ecográfico para introducir una aguja en la región del surco subcostal, tras lo que e realiza la inyección de anestesia local. Dependiendo del tipo de anestésico local, la analgesia puede ser de corta o larga duración.

Dada la posición del paquete neurovascular y del surco subcostal, las complicaciones pueden consistir en la punción de la pleura parietal con el consiguiente neumotórax. También puede producirse una hemorragia si se lesiona la arteria o vena durante el procedimiento.

DIAFRAGMA

El **diafragma** es una estructura musculotendinosa delgada que ocupa la abertura torácica inferior y separa la cavidad torácica de la cavidad abdominal (fig. 3.33 y v. cap. 4). Se inserta periféricamente en:

- La apófisis xifoides del esternón.
- Los bordes costales de la pared torácica.
- Los extremos de las costillas XI y XII.
- Los ligamentos que se extienden entre las estructuras de la pared abdominal posterior.
- Las vértebras de la región lumbar.

Desde estas inserciones periféricas, las fibras musculares convergen en un tendón central o centro tendinoso. El pericardio está unido a la parte media del tendón central.

En el plano mediosagital, el diafragma se curva inferiormente desde su inserción anterior en el xifoides, aproximadamente a nivel vertebral TVIII/IX, hasta su inserción posterior en el **ligamento arqueado medio**, que cruza anteriormente a la aorta aproximadamente a nivel de la vértebra TXII.

Las estructuras que se extienden entre el tórax y el abdomen pasan a través del diafragma o entre el diafragma y sus inserciones periféricas:

- La vena cava inferior pasa a través del tendón central aproximadamente al nivel vertebral TVIII.

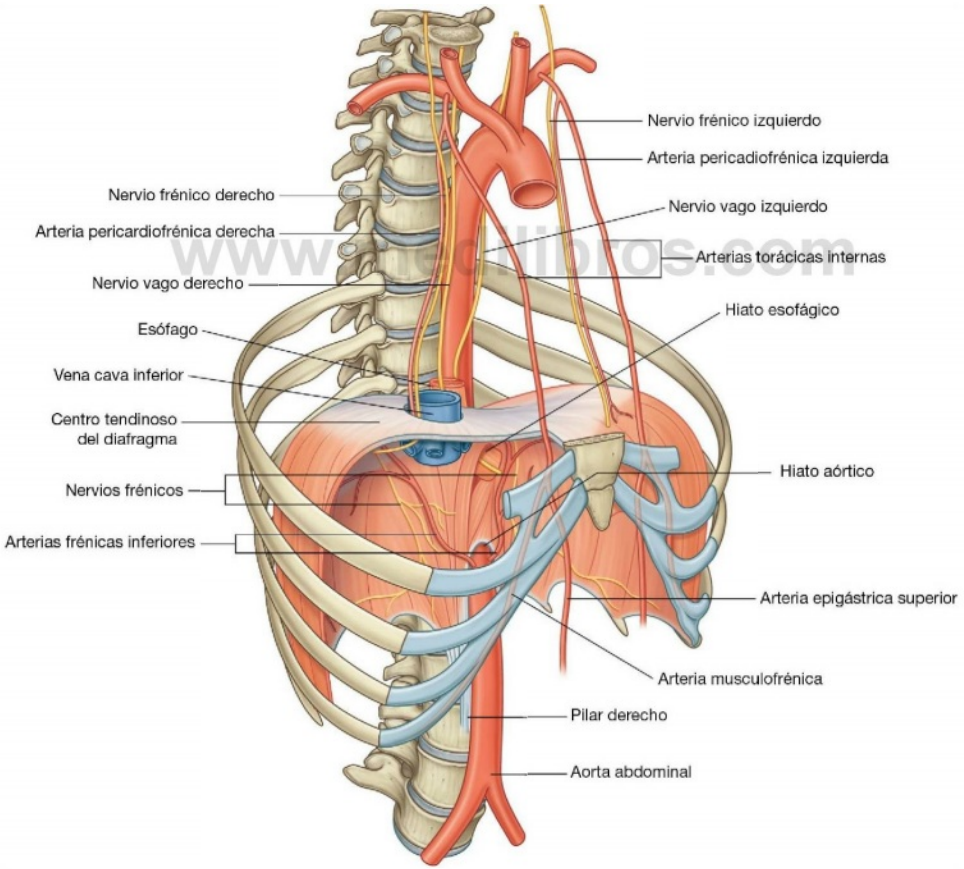

Fig. 3.33 Diafragma.

© Elsevier. Fotocopiar sin autorización es un delito.

- El esófago pasa a través de la parte muscular del diafragma, justo a la izquierda de la línea media, aproximadamente a nivel de la vértebra TX.
- El nervio vago pasa a través del diafragma junto con el esófago.
- La aorta pasa por detrás de las inserciones posteriores del diafragma a nivel de la vértebra TXII.
- El conducto torácico pasa por detrás del diafragma junto con la aorta.
- Las venas ácigos y hemiácigos pueden pasar también a través del hiato aórtico o a través de los pilares del diafragma.

Otras estructuras que quedan fuera de las inserciones posteriores del diafragma lateralmente al hiato aórtico incluyen los troncos simpáticos. Los nervios esplácnicos mayores, menores y mínimos pasan a través de los pilares.

Irrigación arterial

La irrigación arterial del diafragma proviene de vasos que se encuentran superior e inferior a éste (v. fig. 3.33). Por arriba irrigan el diafragma las arterias pericardiofrénica y musculofrénica. Estos vasos son ramas de las arterias torácicas internas. Las **arterias frénicas superiores,** que nacen directamente de la parte inferior de la aorta torácica, y pequeñas ramas de las arterias intercostales contribuyen a la irrigación. Las arterias más grandes que irrigan el diafragma surgen por debajo de éste. Estas arterias son las **arterias frénicas inferiores,** que se ramifican directamente de la aorta abdominal.

Drenaje venoso

El drenaje venoso del diafragma se realiza a través de venas que generalmente discurren paralelas a las arterias. Estas venas desembocan en:

- Las venas braquiocefálicas del cuello.
- El **sistema de las venas ácigos.**
- Las venas abdominales (vena suprarrenal izquierda y vena cava inferior).

Inervación

El diafragma está inervado por los **nervios frénicos** (C3, C4 y C5), que penetran en el diafragma y lo inervan desde su superficie abdominal.

La contracción de las cúpulas del diafragma lo aplanan, y así aumenta el volumen del tórax. Los movimientos del diafragma son esenciales para la respiración normal.

MOVIMIENTOS DE LA PARED TORÁCICA Y DEL DIAFRAGMA DURANTE LA RESPIRACIÓN

Una de las principales funciones de la pared torácica y del diafragma es modificar el volumen del tórax y, con ello, desplazar el aire dentro y fuera de los pulmones.

Durante la respiración, las dimensiones del tórax cambian en las dimensiones vertical, lateral y anteroposterior. La elevación y depresión del diafragma modifican significativamente las dimensiones verticales del tórax. La depresión se produce cuando se contraen las fibras del diafragma. La elevación se produce cuando el diafragma se relaja.

Los cambios en las dimensiones anteroposterior y lateral se producen por la elevación y depresión de las costillas (fig. 3.34). Los extremos posteriores de las costillas se articulan con la columna vertebral, mientras que los extremos anteriores de la mayoría de las costillas se articulan con el esternón o con las costillas adyacentes.

Debido a que los extremos anteriores de las costillas son inferiores a los posteriores, cuando las costillas se elevan desplazan el esternón hacia arriba y hacia delante. El ángulo entre el cuerpo del esternón y el manubrio también puede volverse algo menos agudo. Cuando las costillas se deprimen, el esternón se desplaza hacia abajo y hacia atrás. Este movimiento en «palanca de bomba» cambia las dimensiones en dirección anteroposterior (fig. 3.34A).

Así como los extremos anteriores de las costillas se sitúan más abajo que los extremos posteriores, la zona central del cuerpo tiende a ser más inferior que los dos extremos. Cuando el cuerpo se eleva, su zona central se mueve lateralmente. Este movimiento en «asa de cubo» aumenta las dimensiones laterales del tórax (fig. 3.34B).

Cualquier músculo que se inserta en las costillas puede mover potencialmente una costilla en relación a la otra y, por tanto, actuar como músculos respiratorios accesorios. Los músculos del cuello y del abdomen pueden fijar o modificar la posición de las costillas superiores e inferiores.

CAVIDADES PLEURALES

Dos **cavidades pleurales,** una a cada lado del mediastino, rodean los pulmones (fig. 3.35):

- Superiormente, se extienden por encima de la costilla I hasta la raíz del cuello.
- Inferiormente, se extienden hasta un nivel justo por encima del borde costal.
- La pared medial de cada cavidad pleural es el mediastino.

www.medilibros.com

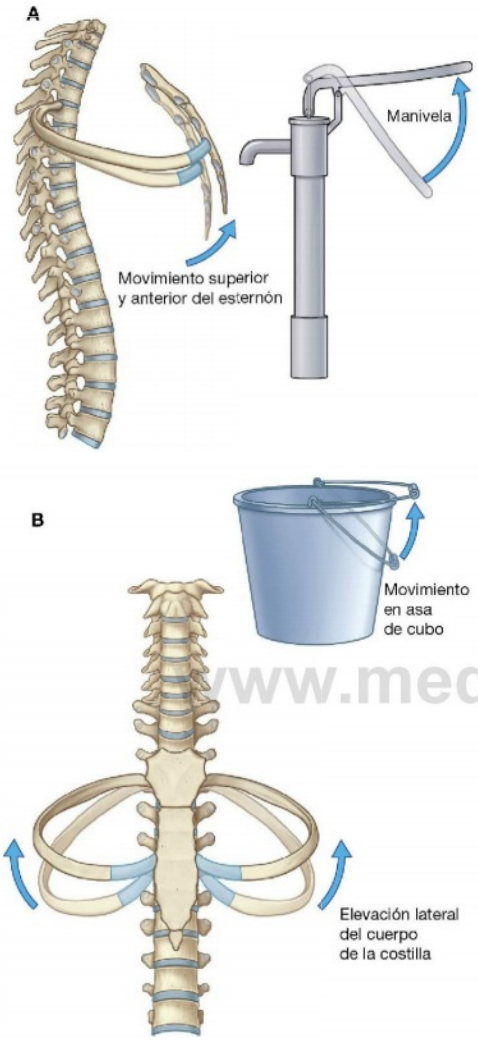

Fig. 3.34 Movimiento de la pared torácica durante la respiración.
A. Movimiento en palanca de bomba de las costillas y esternón.
B. Movimiento en asa de cubo de las costillas.

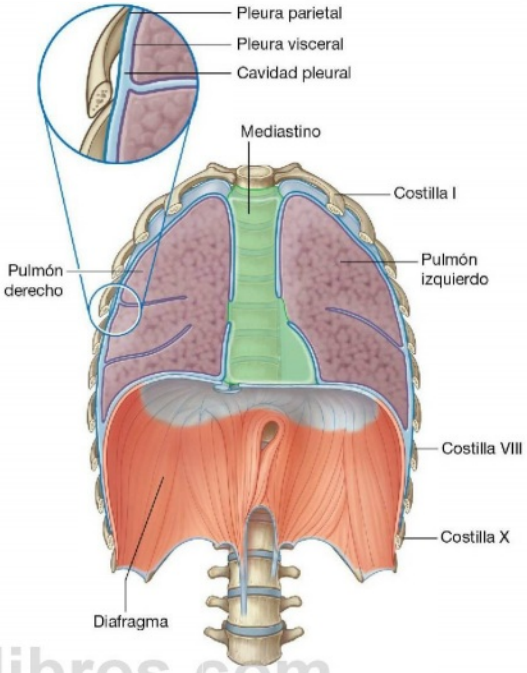

www.medilibros.com

Fig. 3.35 Cavidades pleurales.

Pleura

Cada cavidad pleural está recubierta de una sola capa de células aplanadas, el mesotelio y una capa asociada de tejido conjuntivo, que sumadas forman la pleura.

La **pleura** está dividida en dos tipos principales según su localización:

- La pleura asociada a las paredes de la cavidad pleural se denomina **pleura parietal** (fig. 3.35).
- La pleura que se refleja desde la pared medial y sobre la superficie del pulmón es la **pleura visceral** (fig. 3.35), que se adhiere y recubre el pulmón.

Cada cavidad pleural es el espacio potencial que se encuentra cerrado entre las pleuras visceral y parietal. Normalmente

© Elsevier. Fotocopiar sin autorización es un delito.

sólo contienen una capa muy delgada de líquido seroso. Como consecuencia de ello, la superficie del pulmón, que está cubierta de pleura visceral, se encuentra enfrente y desliza libremente sobre la pleura parietal unida a la pared del tórax.

Pleura parietal

Los nombres que recibe la pleura parietal se corresponden con las partes de la pared a las que se asocian (fig. 3.36).

- La pleura relacionada con las costillas y los espacios intercostales se denomina **parte costal.**
- La pleura que cubre el diafragma es la **pleura diafragmática.**
- La pleura que cubre el mediastino es la **parte mediastínica.**
- La capa de pleura parietal en forma de cúpula que recubre la prolongación cervical de la cavidad pleural es la **pleura cervical (cúpula pleural).**

Revistiendo la superficie superior de la pleura cervical se distingue una capa de fascia similar a la de la cúpula, la **membrana suprapleural** (fig. 3.36). Esta membrana de tejido conjuntivo se inserta lateralmente al borde medial de la primera costilla y por detrás de la apófisis transversa de la vértebra CVII. Superiormente, la membrana recibe fibras musculares de algunos de los músculos profundos del cuello (músculos

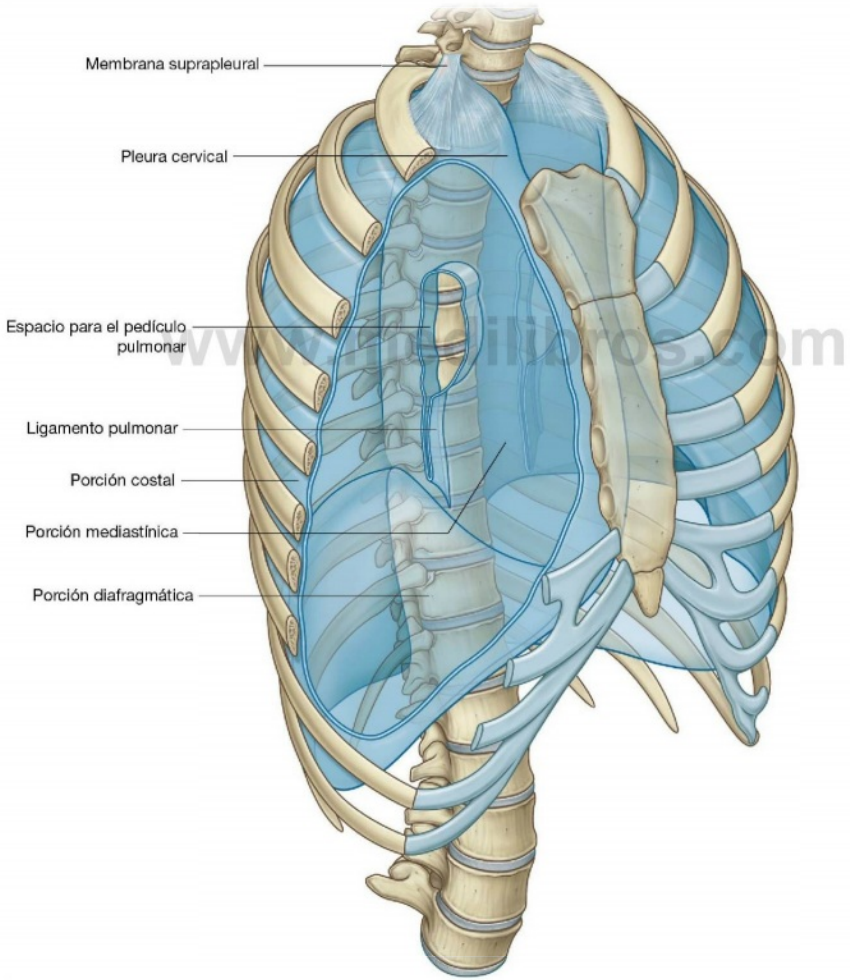

www.medilibros.com

Fig. 3.36 Pleura parietal.

escalenos) que actúan para mantener la membrana tensa. La membrana suprapleural ofrece soporte apical para la cavidad pleural en la raíz del cuello.

En la región de las vértebras TV a TVII, la pleura mediastínica se refleja del mediastino en forma de funda tubular para cubrir las estructuras (p. ej., vía aérea, vasos, nervios, linfáticos) que pasan entre los pulmones y el mediastino. Esta funda tubular de cubierta y las estructuras que contiene forman el **pedículo pulmonar.** El pedículo pulmonar se une a la superficie medial del pulmón en una zona denominada **hilio pulmonar.** Aquí la pleura mediastínica se continúa con la pleura visceral.

La pleura parietal es inervada por fibras aferentes somáticas. La pleura costal es inervada por ramos de los nervios intercostales, pudiéndose experimentar dolor en relación con la pared torácica. La pleura diafragmática y la mediastínica son inervadas principalmente por los nervios frénicos (que se originan a nivel de la médula espinal en C3, C4 y C5). El dolor procedente de estas áreas puede afectar a los dermatomas C3, C4 y C5 (cuello lateral y región supraclavicular del hombro).

Reflexiones periféricas

Las reflexiones periféricas de la pleura parietal delimitan la extensión de las cavidades pleurales (fig. 3.37).

Superiormente la cavidad pleural se puede prolongar hasta 3-4 cm por encima del primer cartílago costal, pero no se extiende por encima del cuello de la costilla I. Esta limitación se debe a la inclinación inferior de la costilla I para articular con el manubrio.

Anteriormente, las cavidades pleurales se aproximan entre sí posteriores a la parte superior del esternón. Sin embargo, posterior a la parte inferior de esternón, la pleura parietal no se aproxima tanto a la línea media en el lado izquierdo como en el derecho, debido a que el mediastino medio, que contiene el pericardio y el corazón, se encuentra a la izquierda.

Inferiormente, la pleura costal se refleja sobre el diafragma por encima del borde costal. En la línea medioclavicular la cavidad pleural se prolonga inferiormente hasta aproximadamente la costilla VIII. En la línea medioaxilar, se extiende hasta la costilla X. Desde este punto, el borde inferior transcurre hori-

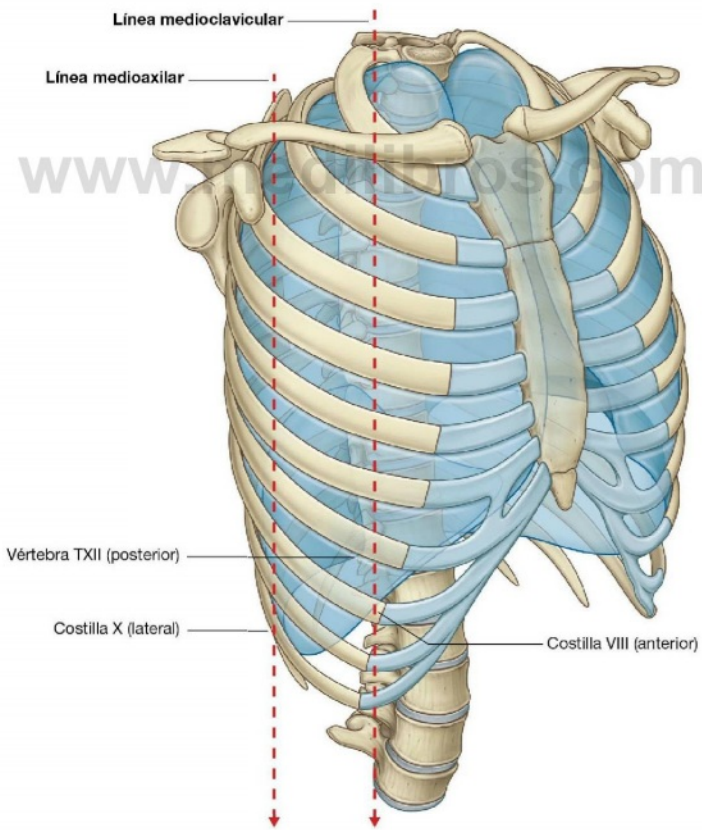

Fig. 3.37 Reflexiones pleurales.

© Elsevier. Fotocopiar sin autorización es un delito.

zontalmente cruzando las costillas XI y XII hasta alcanzar la vértebra TXII. Desde la línea medioclavicular hasta la columna vertebral, el límite inferior de la pleura se aproxima a una línea que discurre entre la costilla VIII, la costilla X y la vértebra TXII.

Pleura visceral

La pleura visceral se continúa con la pleura parietal en cada uno de los hilios pulmonares donde las estructuras entran y salen del órgano. La pleura visceral está unida firmemente a la superficie del pulmón, incluyendo las superficies opuestas de las fisuras que dividen los pulmones en lóbulos.

Aunque la pleura visceral es inervada por nervios aferentes viscerales que acompañan a los vasos bronquiales, el dolor no suele ser inducido a partir de este tejido.

Recesos pleurales

Los pulmones no rellenan completamente la zona inferior de las cavidades pleurales (fig. 3.38). Ello da lugar a la formación de recesos en los que ambas capas de pleura parietal se encuentran en contacto. La expansión de los pulmones en estos espacios se suele producir solamente durante la inspiración forzada; estos recesos también suponen espacios potenciales en los que se pueden acumular líquidos y de donde pueden ser aspirados.

Recesos costomediastínicos

Anteriormente, existe un **receso costomediastínico** a cada lado, donde la pleura parietal se enfrenta a la pleura mediastínica. El mayor se encuentra en el lado izquierdo en la región que recubre el corazón (fig. 3.38).

Recesos costodiafragmáticos

Los recesos más grandes y de mayor importancia clínica son los **recesos costodiafragmáticos,** que se encuentran en cada una de las cavidades pleurales entre la pleura costal y la pleura diafragmática (fig. 3.38). Los recesos costodiafragmáticos se encuentran entre el borde inferior de los pulmones y el borde inferior de las cavidades pleurales. Son más profundos después de una espiración forzada y menos acentuados tras una inspiración forzada.

Durante una respiración tranquila el borde inferior del pulmón cruza la costilla VI en la línea medioclavicular y la costi-

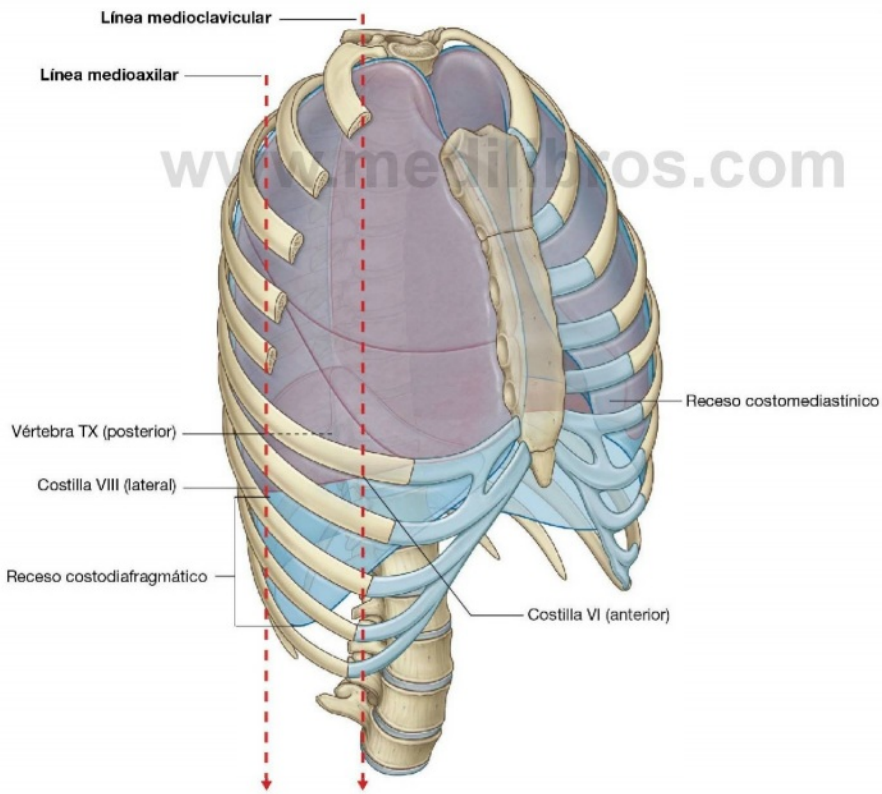

www.medilibros.com

Fig. 3.38 Reflexiones y recesos de la pleura parietal.

lla VIII en la línea medioaxilar, tras lo que discurre aproximadamente horizontal para alcanzar la columna vertebral a nivel de TX. Por lo tanto, desde la línea medioclavicular y en torno a la pared torácica hasta la columna vertebral, el borde inferior del pulmón se aproxima a una línea que discurre entre la costilla VI y VIII y la vértebra TX. El borde inferior de la cavidad pleural en los mismos puntos los forman las costillas VIII y X y la vértebra TXII. Los recesos costodiafragmáticos se localizan en la región entre ambos márgenes.

Durante la espiración, el borde inferior de los pulmones asciende y los recesos costodiafragmáticos aumentan de tamaño.

Conceptos prácticos

Derrame pleural

Un derrame pleural se produce cuando un exceso de líquido se acumula en el espacio pleural. A medida que el líquido se acumula dentro del espacio pleural, el pulmón subyacente se comprime y puede colapsarse cuando el volumen de líquido aumenta. Cuando se diagnostica un derrame pleural, a menudo se aspira el líquido para determinar la causa, que puede ser una infección, neoplasia maligna, insuficiencia cardíaca, enfermedad hepática o embolia pulmonar.

Conceptos prácticos

Neumotórax

Un neumotórax es una colección de gas o aire dentro de la cavidad pleural. Cuando el aire entra en dicha cavidad, la elasticidad tisular del parénquima provoca el colapso del pulmón en el interior del tórax, lo que altera la función pulmonar. En ocasiones, el gas dentro de la cavidad pleural puede acumularse hasta tal punto que el mediastino se ve «empujado» hacia el lado opuesto, lo que comprime el otro pulmón. Esto se denomina neumotórax a tensión y requiere tratamiento urgente.

La mayoría de los neumotórax son espontáneos (es decir, que se producen en ausencia de ninguna patología conocida y sin enfermedad pulmonar). Además, los neumotórax pueden ocurrir como resultado de un traumatismo, inflamación, tabaquismo y otras enfermedades pulmonares subyacentes.

Los síntomas del neumotórax suelen deberse al grado de pérdida de aire y a la velocidad con la que se produce la acumulación de gas y el consiguiente colapso pulmonar. Consisten en dolor, disnea y colapso cardiorrespiratorio, en los casos graves.

Pulmones

Los pulmones son órganos respiratorios y se encuentran a ambos lados del mediastino rodeados por las cavidades pleurales derecha e izquierda respectivamente. El aire entra y sale de los pulmones a través de los bronquios principales, que son ramas de la tráquea.

Las arterias pulmonares llevan sangre desoxigenada a los pulmones desde el ventrículo derecho del corazón. La sangre oxigenada retorna a la aurícula izquierda a través de las venas pulmonares.

El pulmón derecho es normalmente un poco mayor que el izquierdo debido a que el mediastino medio, que contiene el corazón, está más a la izquierda que a la derecha.

Cada pulmón tiene forma de medio cono, con una base, un vértice, dos caras y tres bordes (fig. 3.39).

- La **base** se apoya en el diafragma.
- El **vértice** se proyecta por encima de la costilla I hacia la raíz del cuello.
- Las dos caras: la **cara costal** queda inmediatamente adyacente a las costillas y los espacios intercostales de la pared torácica. La **cara mediastínica** se apoya en el mediastino anteriormente y en la columna vertebral posteriormente y contiene el hilio pulmonar en forma de coma, a través del cual entran y salen las diversas estructuras.
- Los tres bordes: el **borde inferior** del pulmón es agudo y separa la base de la superficie costal. Los bordes **anterior** y **posterior** separan la superficie costal de la superficie medial. A diferencia de los bordes anterior e inferior, que son agudos, el borde posterior es liso y redondeado.

Los pulmones se relacionan directamente y, por tanto, son deformados por las estructuras contenidas en las zonas circundantes. El corazón y los grandes vasos hacen relieve en el mediastino e indentan las superficies mediales de los pulmones; las costillas indentan las superficies costales. Ciertas patologías, como los tumores u otras anomalías de una estructura, pueden afectar a las estructuras asociadas.

Pedículo e hilio

El **pedículo** de cada pulmón es un corto grupo tubular de estructuras que conectan el pulmón a las estructuras del mediastino (fig. 3.40). Está cubierto por un manguito de pleura mediastínica que se refleja sobre la superficie del pulmón en forma de pleura visceral. La región delimitada por esta reflexión pleural en la superficie medial del pulmón es el **hilio,** a través del cual entran y salen estructuras.

Un fino repliegue falciforme de pleura se prolonga inferiormente desde el pedículo pulmonar y se extiende desde el hilio hasta el mediastino. Esta estructura es el **ligamento pulmonar,** que puede estabilizar la posición del lóbulo inferior y puede dejar sitio para el desplazamiento de ascenso y descenso de las estructuras del pedículo durante la respiración.

En el mediastino, el nervio vago pasa inmediatamente posterior a los pedículos pulmonares, mientras que los nervios frénicos pasan inmediatamente anteriores a ellos.

www.medilibros.com

© Elsevier. Fotocopiar sin autorización es un delito.

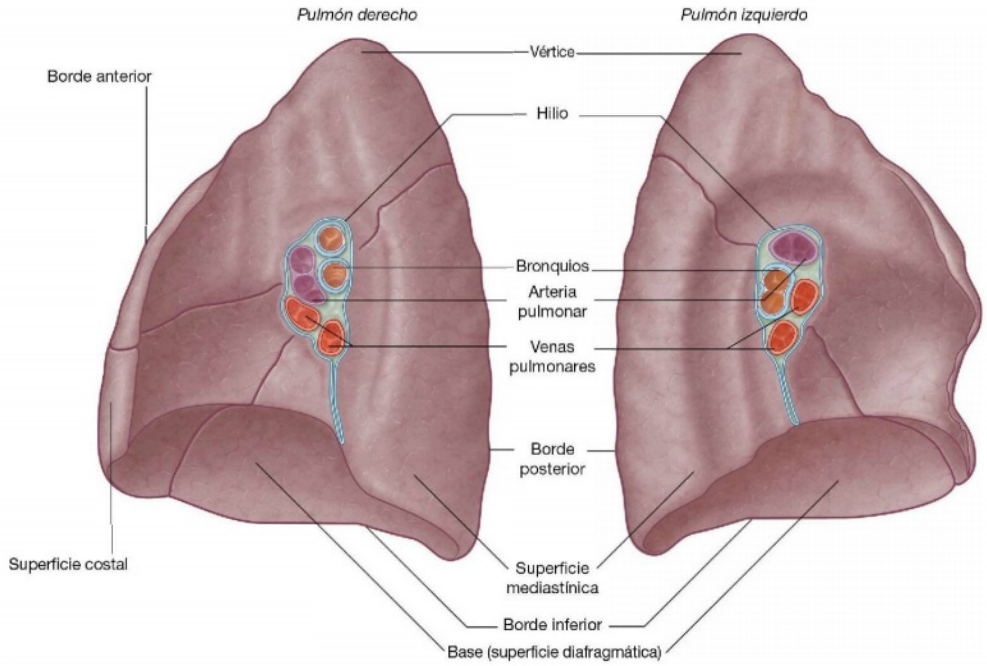

www.medilibros.com

Fig. 3.39 Pulmones.

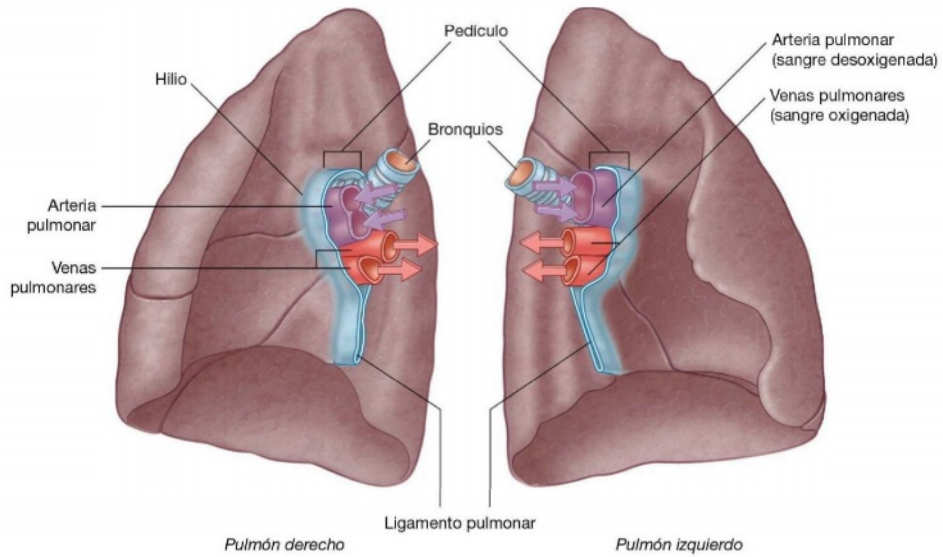

Fig. 3.40 Pedículos e hilios pulmonares.

En el interior del pedículo y el hilio se encuentran:

- Una arteria pulmonar.
- Dos venas pulmonares.
- Un bronquio principal.
- Los vasos bronquiales.
- Nervios.
- Linfáticos.

Generalmente, la arteria pulmonar se encuentra en la parte superior del hilio, las venas pulmonares son inferiores y los bronquios están en posición algo posterior.

En el lado derecho, el bronquio lobar para el lóbulo superior se ramifica desde el bronquio principal en el pedículo, a diferencia del lado izquierdo donde se ramifica en el interior del pulmón y se encuentra superior a la arteria pulmonar.

Pulmón derecho

El **pulmón derecho** tiene tres lóbulos y dos fisuras (fig. 3.41 A). Normalmente, los lóbulos se mueven libremente entre sí debido a que están separados, casi hasta el hilio, por invaginaciones de la pleura visceral. Estas invaginaciones forman las fisuras:

- La **fisura oblicua** separa el **lóbulo inferior** del superior y **del lóbulo medio del pulmón derecho**.
- La **fisura horizontal** separa el **lóbulo superior** del lóbulo medio.

La localización aproximada de la fisura oblicua en un paciente con respiración tranquila se puede representar aproximadamente mediante una línea curva sobre la pared del tórax que comienza en la apófisis espinosa de la vértebra TIV, cruza el quinto espacio intercostal lateralmente y después sigue el contorno de la costilla VI anteriormente.

La fisura horizontal sigue el cuarto espacio intercostal desde el esternón hasta que se cruza con la fisura oblicua cuando cruza la costilla V.

La orientación de las fisuras oblicua y horizontal determina dónde se deben auscultar los sonidos pulmonares de cada lóbulo.

La mayor superficie del lóbulo superior se encuentra en contacto con la parte superior de la pared anterolateral y el vértice de este lóbulo se prolonga hacia la raíz del cuello. La superficie del lóbulo medio queda en gran medida adyacente a la parte inferior de la pared anterior y lateral. La superficie costal del lóbulo inferior se encuentra en contacto con las paredes posterior e inferior.

Cuando se auscultan los sonidos pulmonares de cada lóbulo, es importante colocar el estetoscopio en las áreas de la pared torácica relacionadas con las posiciones de los lóbulos subyacentes.

La superficie medial del pulmón derecho es adyacente a numerosas estructuras importantes en el mediastino y en la raíz del cuello (fig. 3.41B). Entre ellas se incluyen:

- El corazón.
- La vena cava inferior.
- La vena cava superior.
- La vena ácigos.
- El esófago.

La arteria y venas subclavia derecha rodean y se encuentran relacionadas con el lóbulo superior del pulmón derecho cuando pasan por encima de la cúpula de la pleura cervical hacia la axila.

Pulmón izquierdo

El **pulmón izquierdo** es más pequeño que el derecho y consta de dos lóbulo separados por una fisura oblicua (fig. 3.42A). La **fisura oblicua** del pulmón izquierdo es ligeramente más oblicua que la fisura correspondiente del pulmón derecho.

Durante la respiración tranquila, la localización aproximada de la fisura oblicua izquierda se puede representar por una línea curva sobre la pared del tórax que comienza entre las apófisis espinosas de las vértebras TIII y TIV, cruza el quinto interespacio lateralmente y sigue el contorno de la costilla VI anteriormente.

Al igual que en el pulmón derecho, la orientación de la fisura oblicua determina dónde auscultar los sonidos pulmonares de cada lóbulo.

La mayor superficie del lóbulo superior se encuentra en contacto con la parte superior de la pared anterolateral, y el vértice de este lóbulo se prolonga en la raíz del cuello. La superficie costal del lóbulo inferior se encuentra en contacto con las paredes posterior e inferior.

Cuando se auscultan los sonidos pulmonares de cada uno de los lóbulos, el estetoscopio se debe colocar en las áreas de la pared torácica relacionadas con las posiciones de los lóbulos subyacentes.

La parte inferior de la superficie medial del pulmón izquierdo, a diferencia del derecho, tiene una escotadura por la proyección del corazón en la cavidad pleural izquierda desde el mediastino medio.

En la superficie anterior de la parte inferior del ló-bulo superior existe una proyección en forma de lengua (la **língula del pulmón izquierdo**) sobre el relieve cardíaco.

La superficie medial del pulmón izquierdo queda adyacente a numerosas estructuras importantes del mediastino y de la raíz del cuello (fig. 3.42B). Éstas incluyen:

- El corazón.
- El cayado aórtico.
- La aorta torácica.
- El esófago.

www.medilibros.com

© Elsevier. Fotocopiar sin autorización es un delito.

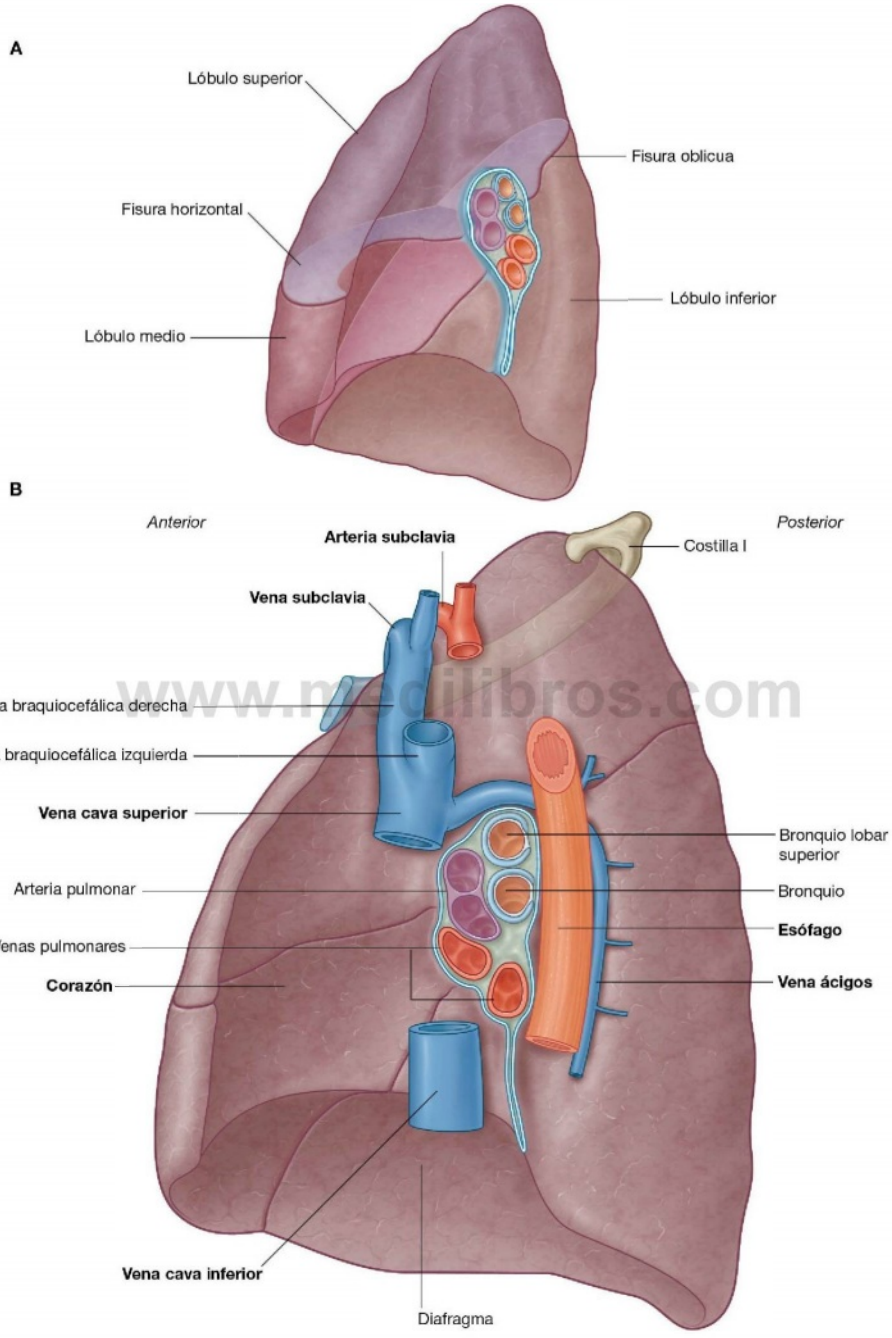

www.medilibros.com

Fig. 3.41 A. Pulmón derecho. **B.** Estructuras importantes relacionadas con el pulmón derecho.

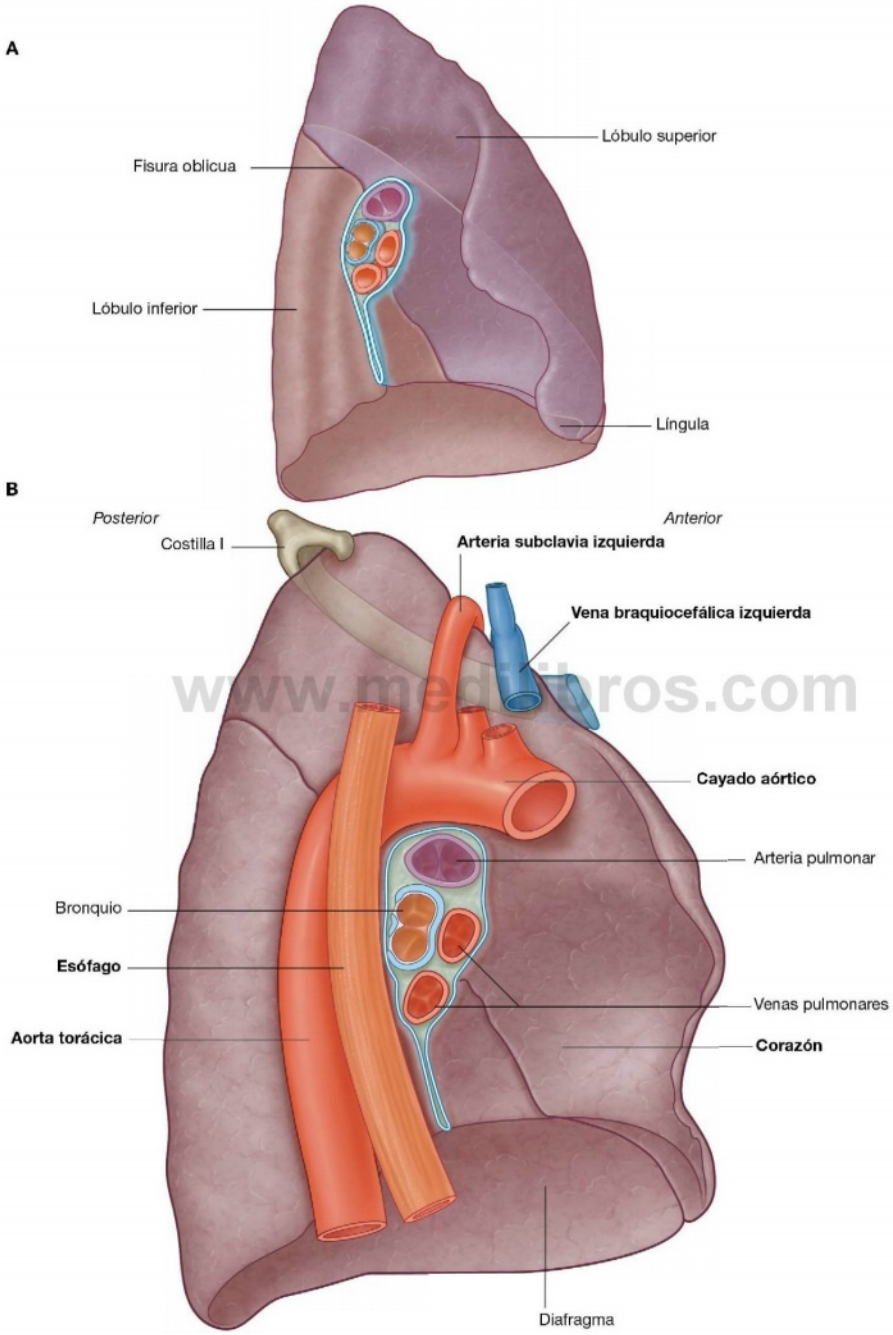

www.medilibros.com

Fig. 3.42 **A.** Pulmón izquierdo. **B.** Estructuras importantes relacionadas con el pulmón izquierdo.

© Elsevier. Fotocopiar sin autorización es un delito.

La arteria y vena subclavias izquierdas rodean y están relacionadas con el lóbulo superior del pulmón izquierdo cuando pasan por encima de la cúpula de la pleura cervical hacia la axila.

Árbol bronquial

La **tráquea** es un tubo flexible que se extiende desde el nivel CVI en la parte inferior del cuello hasta las vértebras TIV/V en el mediastino medio, donde se bifurca en un bronquio principal derecho y un bronquio principal izquierdo (fig. 3.43). La tráquea se mantiene abierta por la presencia de unos anillos cartilaginosos transversos en forma de C que están incluidos en la pared, la parte abierta de la C es posterior. La pared posterior de la tráquea está compuesta en su mayoría por músculo liso.

Cada uno de los bronquios principales entra en el pedículo pulmonar y pasa a través del hilio al interior del propio pulmón. El **bronquio principal derecho** es más ancho y tiene un trayecto más vertical a través del pedículo y del hilo que el **bronquio principal izquierdo** (fig. 3.43A). Por tanto, los cuerpos extraños inhalados tienden a alojarse con mayor frecuencia en el lado derecho que en el izquierdo.

El bronquio principal se divide en el interior del pulmón en **bronquios lobares** (bronquios secundarios), cada uno de los cua-

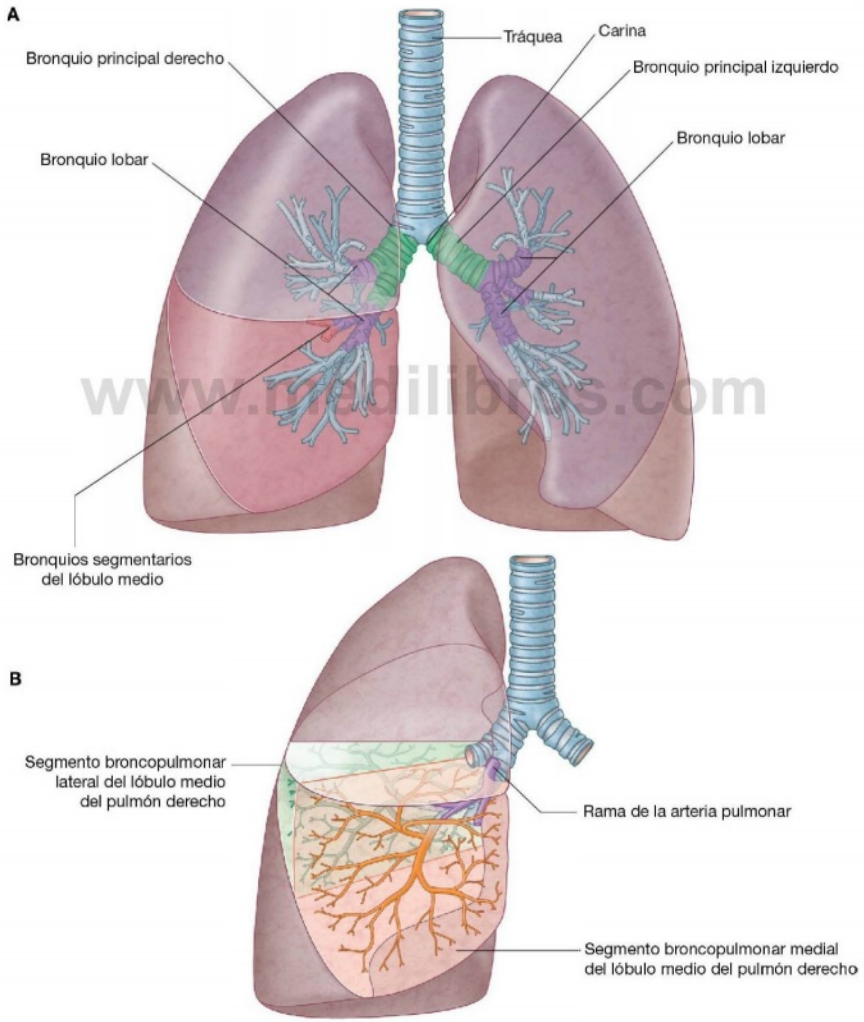

www.medilibros.com

Fig. 3.43 **A.** Árbol bronquial. **B.** Segmentos broncopulmonares.

les lleva el aire a un lóbulo. En el lado derecho, el bronquio lobar para el lóbulo superior se origina en el propio pedículo pulmonar.

Los bronquios lobares se dividen a su vez en **bronquios segmentarios** (bronquios terciarios), que llevan el aire de cada segmento broncopulmonar (fig. 3.43B).

En el interior de cada segmento broncopulmonar, el bronquio segmentario da lugar a múltiples generaciones de divisiones y, finalmente, a los bronquiolos, que se dividen a su vez y llevan el aire a las superficies respiratorias. Las paredes de los bronquios se mantienen abiertas por placas de cartílago alargadas discontinuas, que no existen en los bronquiolos.

Segmentos broncopulmonares

Un **segmento broncopulmonar** es un área del pulmón suplida por un bronquio segmentario y su rama de la arteria pulmonar acompañante.

Las tributarias de la vena pulmonar suelen discurrir entre los segmentos y en torno a los márgenes de éstos.

Cada segmento broncopulmonar tiene la forma de un cono irregular con el vértice en el origen del bronquio segmentario y la base se extiende periféricamente hacia la superficie del pulmón.

Un segmento broncopulmonar es el elemento funcionalmente independiente más pequeño del pulmón y el área más pequeña de pulmón que puede ser aislada y extirpada sin afectar a las regiones adyacentes.

Existen diez segmentos broncopulmonares en cada pulmón (fig. 3.44); algunos de los cuales están fusionados en el pulmón izquierdo.

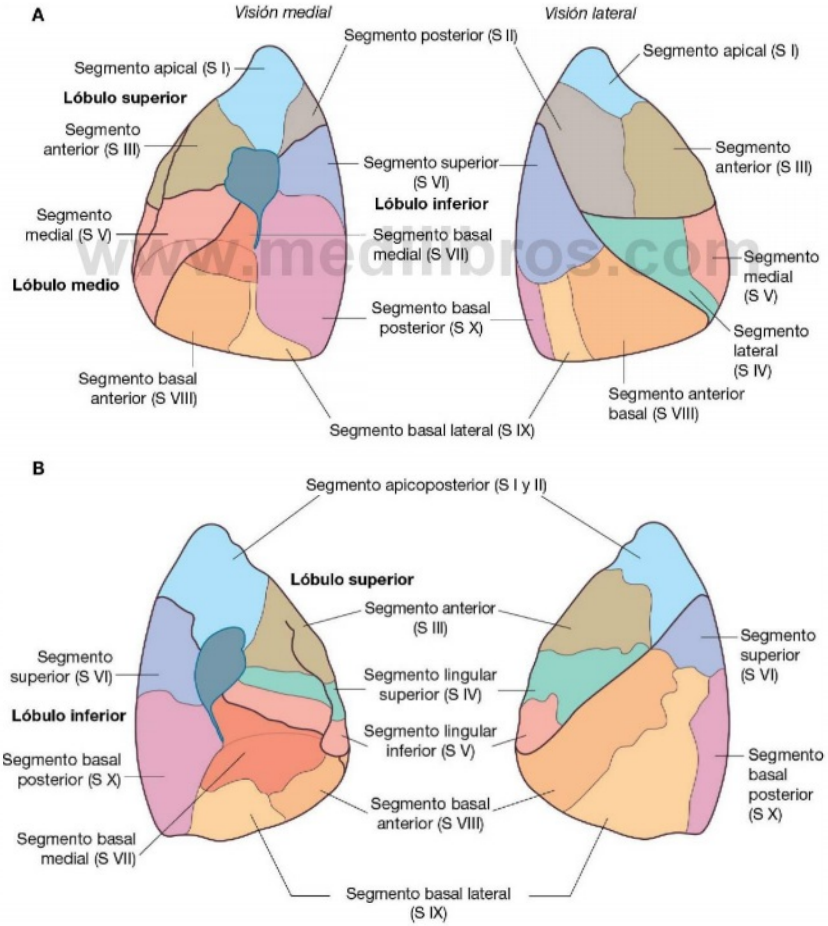

Fig. 3.44 Segmentos broncopulmonares. **A.** Pulmón derecho. **B.** Pulmón izquierdo. (Los segmentos broncopulmonares están numerados y nombrados.)

© Elsevier. Fotocopiar sin autorización es un delito.

Arterias pulmonares

Las arterias pulmonares derecha e izquierda se originan en el **tronco pulmonar** y llevan la sangre desoxigenada a los pulmones desde el ventrículo derecho del corazón (fig. 3.45).

La bifurcación del tronco pulmonar se sitúa a la izquierda de la línea media por debajo del nivel vertebral TIV/V, y anteroinferiormente y a la izquierda de la bifurcación de la tráquea.

Arteria pulmonar derecha

La **arteria pulmonar derecha** es más larga que la izquierda y discurre horizontalmente a través del mediastino (fig. 3.45), y pasa:

- Anteriormente y ligeramente inferior a la bifurcación de la tráquea y anterior al bronquio principal derecho.
- Posteriormente a la aorta ascendente, la vena cava superior y la vena pulmonar superior derecha.

La arteria pulmonar derecha entra en el pedículo pulmonar y da una gran rama para el lóbulo superior del pulmón. El tronco principal continúa a través del hilio pulmonar, da una segunda rama (recurrente) para el lóbulo superior y después se divide para irrigar los lóbulos medio e inferior.

Arteria pulmonar izquierda

La **arteria pulmonar izquierda** es más corta que la derecha y queda anterior a la aorta descendente y posterior a la vena pulmonar superior (fig. 3.45). Pasa a través del pedículo y del hilio y se ramifica en el interior del pulmón.

Venas pulmonares

A cada lado una **vena pulmonar superior** y una **vena pulmonar inferior** llevan la sangre oxigenada desde los pulmones de vuelta al corazón (fig. 3.45). Las venas parten del hilio pulmonar, atraviesan el pedículo del pulmón y drenan inmediatamente en la aurícula izquierda.

Arterias y venas bronquiales

Las arterias y las venas bronquiales (fig. 3.45) constituyen el sistema vascular «nutritivo» (sistémico) de los tejidos pulmonares (paredes y glándulas bronquiales, paredes de los grandes vasos y pleura visceral). Se interconectan en el interior del pulmón con ramas de las arterias y venas pulmonares.

Las arterias bronquiales se originan de la aorta torácica o de una de sus ramas:

- Suele existir una **arteria bronquial derecha** única que normalmente nace de la tercera arteria intercostal posterior (pero ocasionalmente se origina de la **arteria bronquial izquierda superior**).
- Las dos **arterias bronquiales izquierdas** nacen directamente de la cara anterior de la aorta torácica: la **arteria bronquial izquierda superior** nace a nivel de la vértebra TV, y la inferior, por debajo del bronquio izquierdo.

Las arterias bronquiales discurren por la superficie posterior de los bronquios y se ramifican en los pulmones para irrigar los tejidos pulmonares.

www.medilibros.com

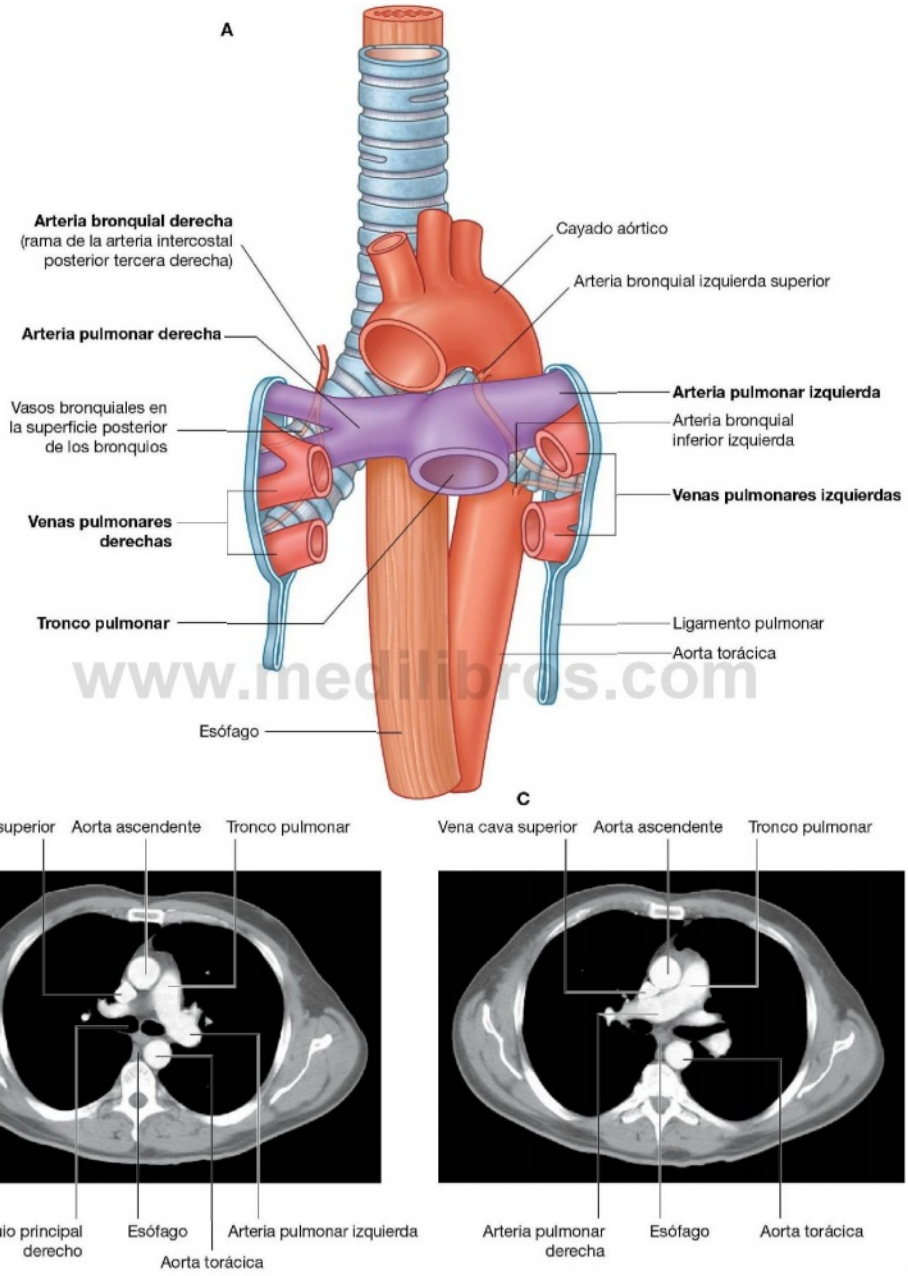

www.medilibros.com

Fig. 3.45 Vasos pulmonares. **A.** Esquema de la visión anterior. **B.** Tomografía computarizada que muestra la arteria pulmonar izquierda saliendo del tronco pulmonar. **C.** Imagen de tomografía computarizada (justo inferior a la imagen **B**) que muestra la arteria pulmonar derecha saliendo del tronco pulmonar.

© Elsevier. Fotocopiar sin autorización es un delito.

Las **venas bronquiales** drenan:

- Tanto en las venas pulmonares como en la aurícula izquierda.
- Tanto en la vena ácigos en el lado derecho como en la vena intercostal superior o en la hemiácigos en el lado izquierdo.

Inervación

La pleura visceral y otras estructuras pulmonares están inervadas por fibras aferentes y eferentes viscerales que se distribuyen a través del plexo pulmonar anterior y plexo pulmonar posterior (fig. 3.46). Estos plexos interconectados son anteriores y posteriores a la bifurcación de la tráquea y bronquios principales. El plexo anterior es mucho más pequeño que el plexo posterior.

Los ramos de estos plexos, que se originan en los troncos simpáticos y en los nervios vagos, se distribuyen a lo largo de las ramificaciones de la vía aérea y de los vasos.

Las eferencias viscerales desde:

- Los nervios vagos constriñen los bronquiolos.
- El sistema simpático dilata los bronquiolos.

Drenaje linfático

Los linfáticos pulmonares superficiales, subpleurales y profundos drenan en los denominados **nódulos traqueobronquiales** en torno a los pedículos de los bronquios lobares y principales y a lo largo de los lados de la tráquea (fig. 3.47). En su conjunto, estos nódulos se extienden desde el interior del pulmón, a través del hilio y pedículo y en el interior del mediastino posterior.

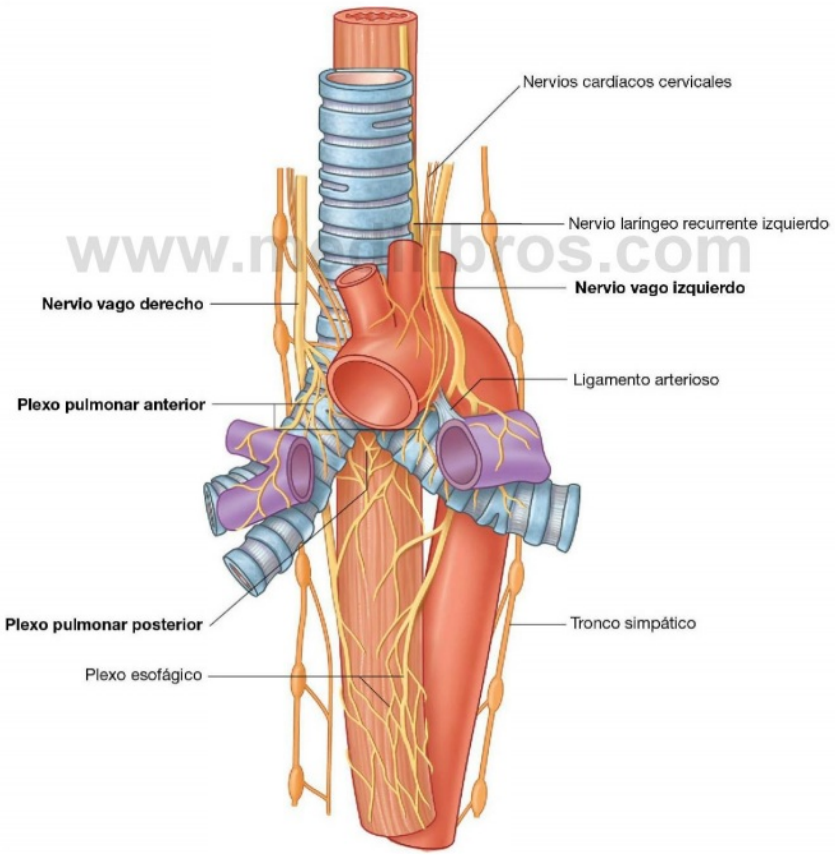

www.medilibros.com

Fig. 3.46 Inervación pulmonar.

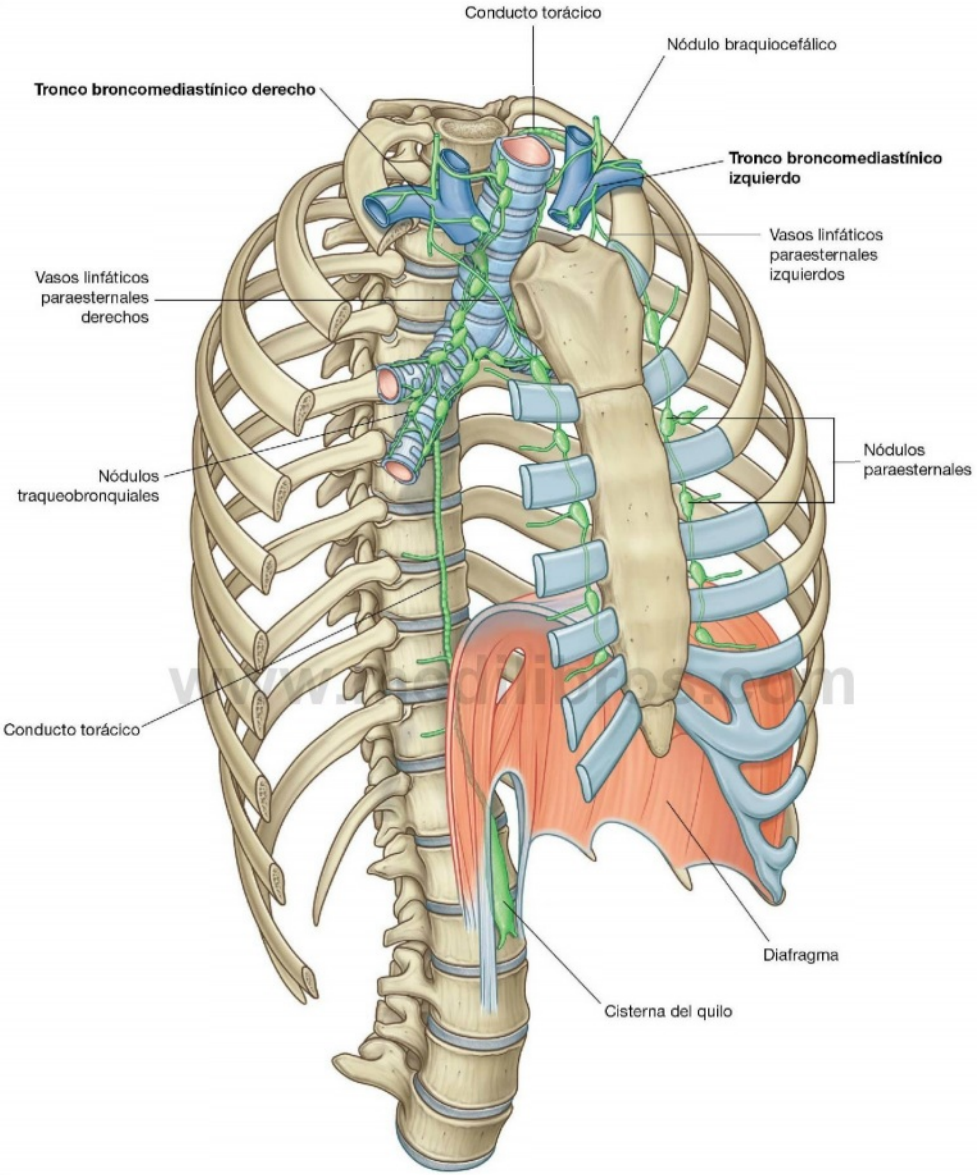

Fig. 3.47 Drenaje linfático de los pulmones.

© Elsevier. Fotocopiar sin autorización es un delito.

Los vasos eferentes de estos nódulos discurren superiormente a lo largo de la tráquea para unirse a vasos similares procedentes de los nódulos paraesternales y braquiocefálicos, que se encuentran anteriores a las venas braquiocefálicas en el mediastino superior, para formar los **troncos broncomediastínicos derecho e izquierdo.** Estos troncos drenan directamente en las venas profundas en la base del cuello, o pueden drenar en el tronco linfático derecho o en el conducto torácico.

Conceptos prácticos

Técnicas de imagen de los pulmones

La obtención de imágenes de los pulmones para uso clínico es importante debido a que son uno de los lugares más frecuentes de patología del cuerpo. En reposo, los pulmones intercambian hasta 5 litros por minuto de aire, que puede contener patógenos y otros elementos potencialmente dañinos (p. ej., alérgenos). Las técnicas para visualizar los pulmones varían desde la radiografía simple de tórax a la tomografía computarizada (TC) de alta resolución que permite la localización precisa de lesiones en el interior del pulmón.

Conceptos prácticos

TC pulmonar de alta resolución

La tomografía computarizada de alta resolución (TCAR) es un método diagnóstico que permite valorar los pulmones y, más específicamente, el intersticio pulmonar. La técnica implica la obtención de secciones transversales de 1 o 2 mm de espesor. Estas imágenes ofrecen al médico o al radiólogo la posibilidad de visualizar los patrones patológicos y su distribución. Entre las enfermedades que pueden detectarse con facilidad por este procedimiento se cuentan el enfisema, la neumoconiosis (neumoconiosis de los mineros del carbón) y la asbestosis.

Conceptos prácticos

Broncoscopia

En pacientes con lesiones endobronquiales (p. ej., una lesión en el interior del bronquio) se puede realizar un estudio broncoscópico de la tráquea y de los bronquios principales (fig. 3.48). El broncoscopio se introduce a través de la nariz hacia la orofaringe y después se dirige, mediante un sistema de control direccional a través de las cuerdas vocales, al interior de la tráquea. Se pueden estudiar los bronquios y, en caso necesario, se pueden obtener pequeñas biopsias.

www.medilibros.com

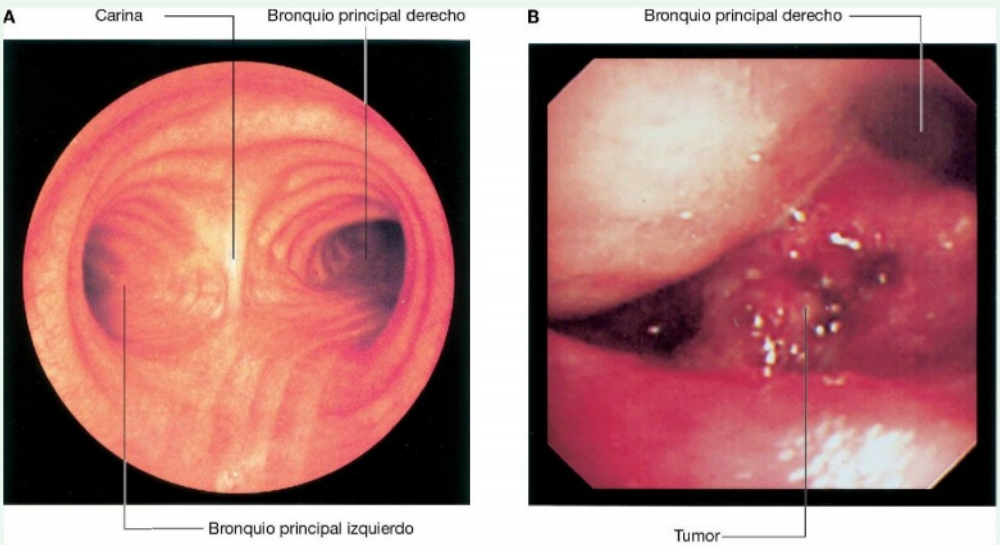

Fig. 3.48 Estudio broncoscópico. **A.** Del extremo inferior de la tráquea y sus ramas principales. **B.** De la bifurcación traqueal que muestra un tumor en la carina.

Conceptos prácticos

Cáncer de pulmón

Es importante estadificar el cáncer de pulmón, debido a que el tratamiento depende de su estadio.

Cuando se encuentra un pequeño nódulo maligno en el pulmón puede, en ocasiones, ser extirpado y el pronóstico es excelente. Desgraciadamente, muchos pacientes se presentan con una masa tumoral que invade estructuras del mediastino o de la pleura o con metástasis. El tumor, en ese caso, puede ser inoperable y se trata mediante quimioterapia y radioterapia.

La extensión del tumor se produce a través de los vasos linfáticos a los nódulos linfáticos del hilio, mediastino y raíz del cuello.

Un factor clave que afecta al pronóstico y la posibilidad de curar el tumor es la presencia de metástasis distales. Entre los métodos de imagen para valorar la extensión se incluyen la radiografía simple (fig. 3.49A), la tomografía computarizada (TC; fig. 3.49B) y la resonancia magnética (RM). Cada vez más se emplean los estudios con radionúclidos mediante tomografía por emisión de positrones con fluorodesoxiglucosa (FDG PET; fig. 3.49C).

En la FDG PET se une un emisor de radiación gamma a la molécula de glucosa. En áreas de una actividad metabólica elevada (es decir, el tumor), se produce una excesiva recaptación que se registra mediante una gammacámara.

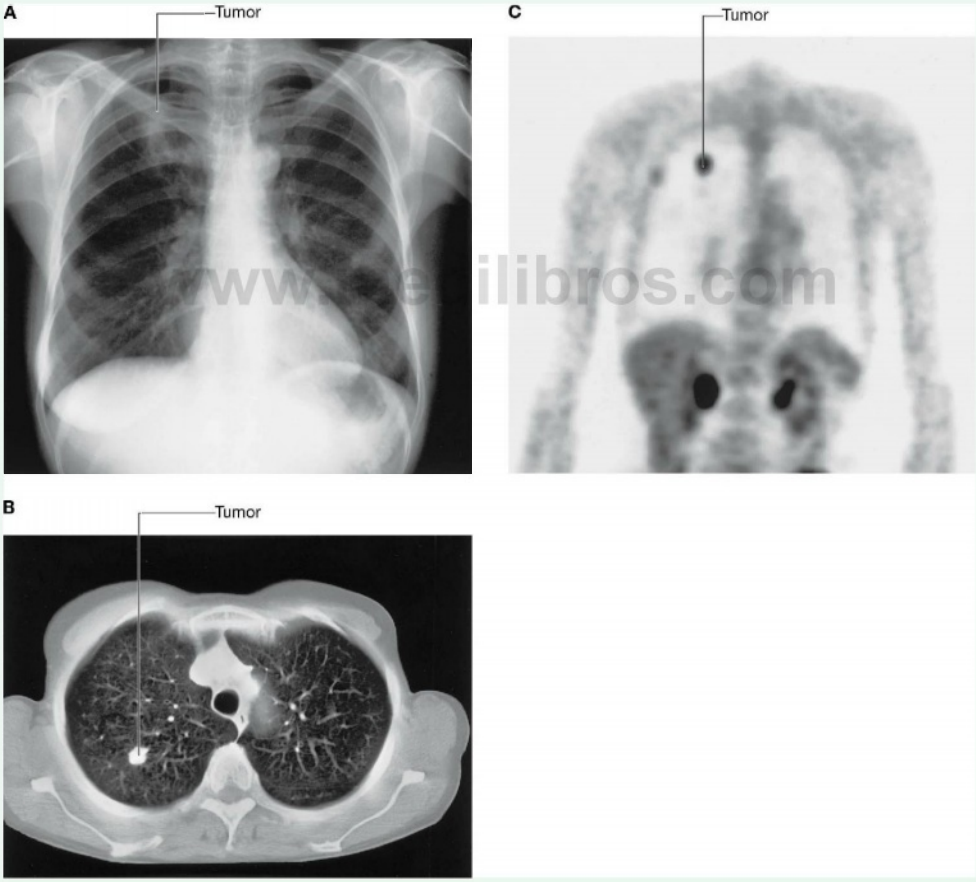

Fig. 3.49 Estudio por imagen de los pulmones. **A.** Proyección posteroanterior estándar del tórax que muestra un tumor en la parte superior del pulmón derecho. **B.** TC de los pulmones que muestra el tumor en el pulmón derecho. **C.** Gammagrafía usando FDG PET que muestra un tumor en el pulmón derecho.

© Elsevier. Fotocopiar sin autorización es un delito.

MEDIASTINO

El **mediastino** es la zona central amplia que separa las dos cavidades pleurales situadas lateralmente (fig. 3.50). Se extiende:

- Desde el esternón hasta los cuerpos vertebrales.
- Desde la abertura torácica superior hasta el diafragma (fig. 3.51).

El mediastino contiene la glándula del timo, el saco pericárdico, el corazón, la tráquea y las arterias y venas principales.

Además, el mediastino sirve como vía de paso a estructuras tales como el esófago, el conducto torácico y a diversos componentes del sistema nervioso cuando atraviesan el tórax en su camino hacia el abdomen.

Con fines descriptivos, el mediastino se subdivide en diversas regiones más pequeñas. Un plano transversal que se extiende entre el ángulo del esternón (unión entre el manubrio y el cuerpo del esternón) hasta el disco intervertebral entre las vértebras TIV a TV separa el mediastino en:

- **Mediastino superior.**
- **Mediastino inferior,** que a su vez se subdivide en **mediastino anterior, medio** y posterior por el saco pericárdico.

El área anterior al saco pericárdico y posterior al cuerpo del esternón es el mediastino anterior. La región posterior al saco pericárdico y al diafragma y anterior a los cuerpos vertebrales es el mediastino posterior. El área central que incluye el saco pericárdico y su contenido es el mediastino medio (fig. 3.52).

Mediastino medio

El **mediastino medio** se localiza centralmente en la cavidad torácica. Contiene el pericardio, el corazón, el origen de los grandes vasos, diversos nervios y pequeños vasos.

www.medilibros.com

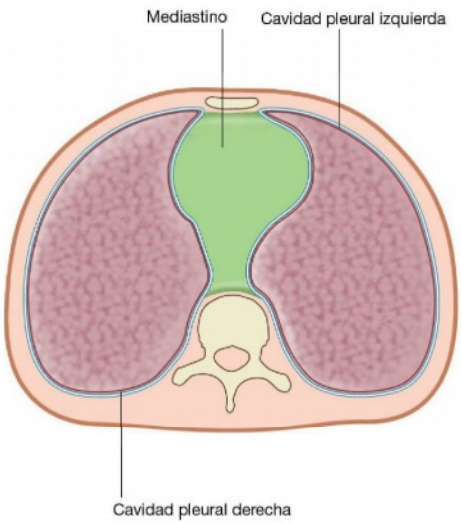

Fig. 3.50 Sección transversal del tórax que muestra la posición del mediastino.

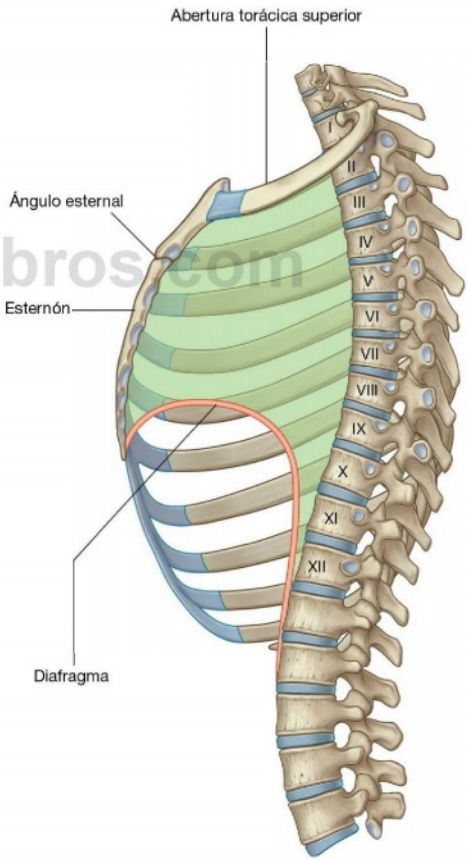

Fig. 3.51 Visión lateral del mediastino.

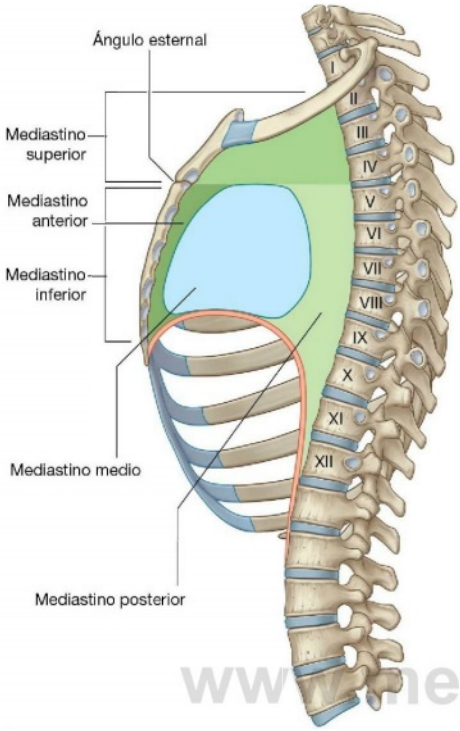

Fig. 3.52 Subdivisiones del mediastino.

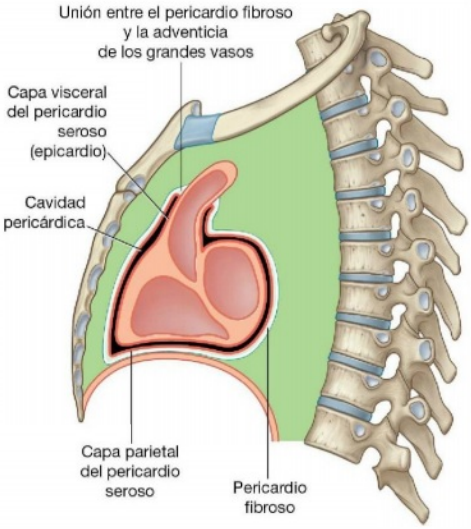

Fig. 3.53 Sección sagital del pericardio.

www.medilibros.com

Pericardio

El **pericardio** es un saco fibroseroso que rodea el corazón y la raíz de los grandes vasos. Tiene dos componentes, el pericardio fibroso y el pericardio seroso (fig. 3.53).

El **pericardio fibroso** es una capa externa de tejido conjuntivo resistente que establece los límites del mediastino medio. El **pericardio seroso** es fino y está formado por dos partes:

- La **capa parietal** del pericardio seroso que recubre la superficie interna del pericardio fibroso.
- La **capa visceral (epicardio)** de pericardio seroso que se adhiere al corazón y forma su cubierta externa.

Las capas visceral y parietal del pericardio seroso son continuas en la raíz de los grandes vasos. El estrecho espacio creado entre las dos capas de pericardio seroso que contiene una pequeña cantidad de líquido se llama **cavidad pericárdica.** Este espacio potencial permite el movimiento relativamente sin restricciones del corazón.

Pericardio fibroso

El **pericardio fibroso** es una bolsa en forma de cono con su base en el diafragma y cuyo vértice se continúa con la **adventicia** de los grandes vasos (fig. 3.53). La base está unida al **centro tendinoso del diafragma** y a una pequeña zona muscular del diafragma en el lado izquierdo. Anteriormente, se une a la superficie posterior del esternón a través de los **ligamentos esternopericárdicos.** Estas inserciones ayudan a mantener la posición del corazón en la cavidad torácica. El saco también limita la distensión cardíaca.

© Elsevier. Fotocopiar sin autorización es un delito.

Los nervios frénicos que inervan el diafragma y se originan en los niveles espinales de C3 a C5 atraviesan el pericardio fibroso y lo inervan en su recorrido entre su punto de origen y su destino final (fig. 3.54). Su localización en el pericardio fibroso está directamente relacionada con el origen embrionario del diafragma y los cambios que se producen durante la formación de la cavidad pericárdica. De igual modo, los **vasos pericardiofrénicos** también se localizan en el interior del pericardio fibroso proporcionándole irrigación en su paso a través de la cavidad torácica.

Pericardio seroso

La capa parietal del pericardio seroso se continúa con la capa visceral del pericardio seroso en torno a la raíz de los grandes

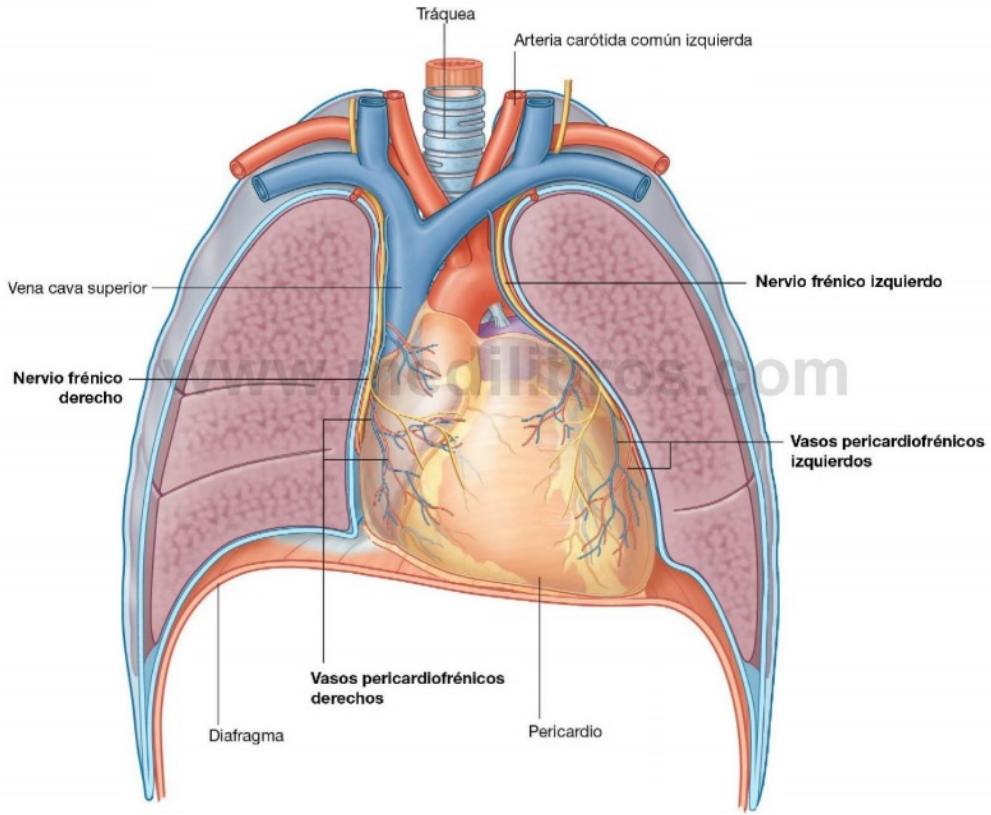

Fig. 3.54 Nervios frénicos y vasos pericardiofrénicos.

vasos. Estas reflexiones del pericardio seroso (fig. 3.55) se producen en dos zonas:

- Una superior, que rodea las arterias, la aorta y el tronco pulmonar.
- Una segunda situada más posteriormente, que rodea las venas, la vena cava superior e inferior y las venas pulmonares.

La zona de reflexión que rodea las venas tiene forma de «J» y el fondo de saco que se forma en el interior de ésta, posterior a la aurícula izquierda, es el **seno pericárdico oblicuo.**

Una comunicación entre las dos zonas de reflexión del pericardio seroso es el **seno pericárdico transverso.** Este seno se localiza posterior a la aorta ascendente y el tronco de la pulmonar, anterior a la vena cava superior y superior a la aurícula izquierda.

Cuando el pericardio se abre anteriormente durante una intervención quirúrgica, un dedo colocado en el seno transverso separa las arterias de las venas. Si se coloca la mano bajo el ápex del corazón y se mueve superiormente, se desliza hacia el seno oblicuo.

Vasos y nervios

El pericardio está irrigado por ramas de las arterias torácica interna, pericardiofrénica, musculofrénica y frénica inferior, y la aorta torácica.

Las venas del pericardio entran en el sistema de la vena ácigos y en las venas torácica interna y frénica superior.

Los nervios del pericardio nacen del nervio vago (X), de los troncos simpáticos y de los nervios frénicos.

Es importante observar que la fuente de sensibilidad somática (dolor) del pericardio parietal es conducida por fibras aferentes somáticas en los nervios frénicos. Por esta razón, el «dolor» asociado a una alteración pericárdica puede ser referido a la región supraclavicular del hombro o al área lateral del cuello, en los dermatomas de los segmentos de la médula espinal C3, C4 y C5.

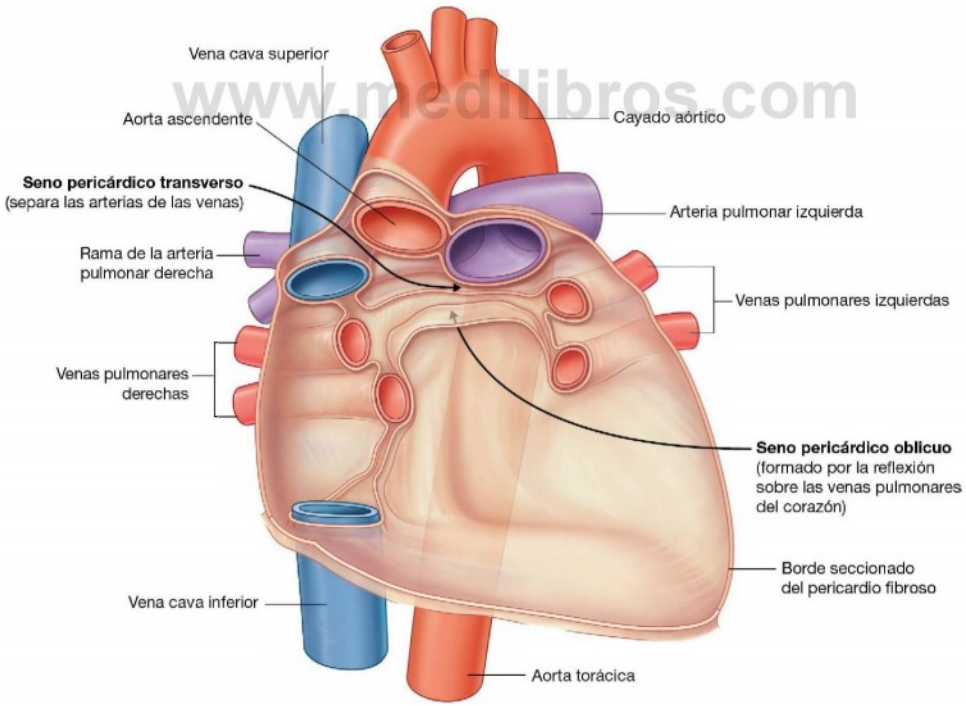

www.medilibros.com

Fig. 3.55 Parte posterior del saco pericárdico; se muestran las reflexiones del pericardio seroso.

© Elsevier. Fotocopiar sin autorización es un delito.

Conceptos prácticos

Pericarditis

La pericarditis es una patología inflamatoria del pericardio. Las causas habituales son infecciones virales y bacterianas, enfermedades sistémicas (p. ej., la insuficiencia renal crónica) y el desarrollo posterior a un infarto de miocardio.

La pericarditis debe distinguirse del infarto de miocardio debido a que el tratamiento y el pronóstico son bastante diferentes. Al igual que en el infarto de miocardio, los pacientes con pericarditis refieren un dolor centrotorácico continuo, que puede irradiar a uno o los dos brazos. A diferencia del infarto de miocardio, el dolor de la pericarditis puede aliviarse sentándose inclinado hacia delante. Ambas patologías se distinguen mediante un electrocardiograma (ECG).

Conceptos prácticos

Derrame pericárdico

Normalmente, sólo existe una mínima cantidad de líquido entre las capas visceral y parietal del pericardio seroso. En ciertas situaciones, este espacio puede estar lleno de un exceso de líquido (derrame pericárdico).

Debido a que el pericardio fibroso es una estructura «relativamente fija» que no se puede expandir con facilidad, una acumulación rápida de exceso de líquido en el interior del saco pericárdico comprime el corazón (taponamiento cardíaco), produciendo una insuficiencia biventricular. La extracción del líquido con una aguja insertada en el saco pericárdico puede aliviar los síntomas.

Conceptos prácticos

Pericarditis constrictiva

Un engrosamiento patológico del saco pericárdico (pericarditis constrictiva) puede comprimir el corazón, dificultando la función cardíaca y generando una insuficiencia cardiaca. El diagnóstico se realiza mediante inspección del pulso venoso yugular en el cuello. En individuos normales el pulso venoso yugular disminuye durante la inspiración. En pacientes con pericarditis constrictiva ocurre lo contrario, en lo que se denomina signo de Kussmaul. El tratamiento suele consistir en la apertura quirúrgica del saco pericárdico.

Corazón

Orientación del corazón

La forma global y orientación del corazón es la de una pirámide caída y que descansa sobre uno de sus lados. Situada en la cavidad torácica, el vértice de esta pirámide se proyecta hacia delante, hacia abajo y a la izquierda, mientras que la base está opuesta al vértice y se orienta en dirección posterior (fig. 3.56). Los lados de la pirámide están formados por:

- Una cara diafragmática (inferior) sobre la que descansa la pirámide.
- Una cara anterior (esternocostal) orientada anteriormente.
- Una cara pulmonar derecha.
- Una cara pulmonar izquierda.

Base (cara posterior) y vértice

La **base del corazón** es un cuadrilátero y se dirige posteriormente. Está formada por:

- La aurícula izquierda.
- Una pequeña porción de la aurícula derecha.
- La parte proximal de las grandes venas (venas cavas superior e inferior y venas pulmonares) (fig. 3.57).

www.medilibros.com

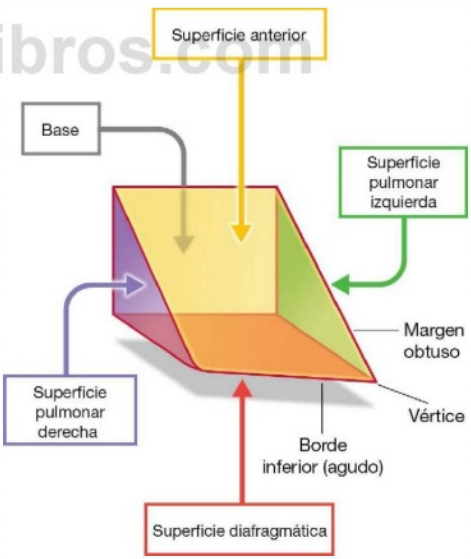

Fig. 3.56 Representación esquemática del corazón que muestra su orientación, superficies y márgenes.

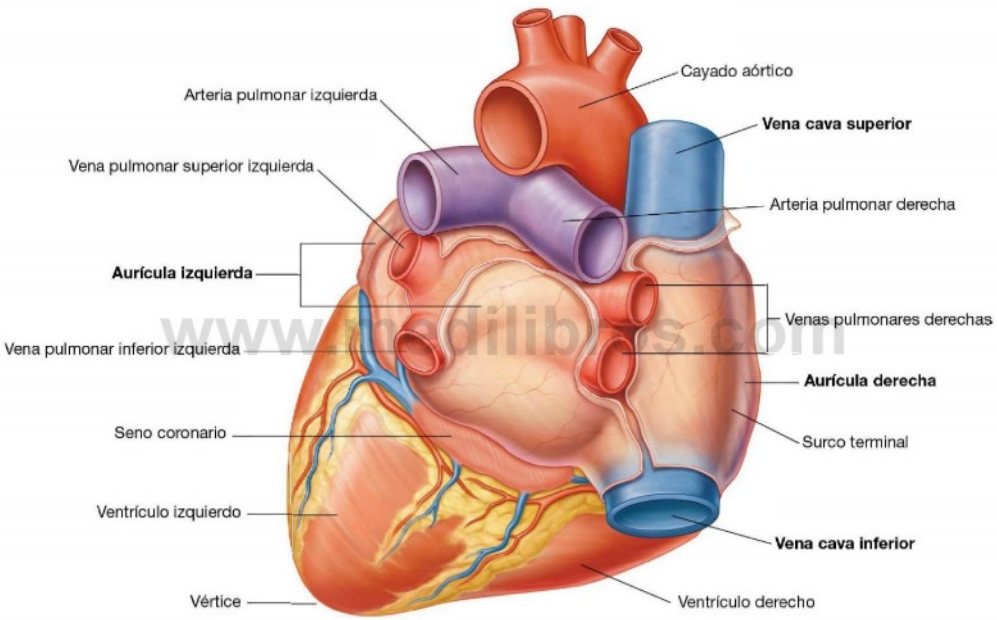

Fig. 3.57 Base del corazón.

© Elsevier. Fotocopiar sin autorización es un delito.

Debido a que los grandes vasos penetran por la base del corazón, las venas pulmonares entran en el lado derecho e izquierdo de la aurícula izquierda y las venas cava superior e inferior por los extremos superior e inferior de la aurícula derecha, la base del corazón está fijada posteriormente a la pared del pericardio, frente a los cuerpos de las vértebras TV a TVIII (TVI a TIX en bipedestación).

Desde la base el corazón se proyecta hacia delante, hacia abajo y a la izquierda, terminando en el vértice. El **vértice del corazón** está formado por la parte inferolateral del ventrículo izquierdo (fig. 3.58) y se encuentra profundo al quinto espacio intercostal izquierdo, a 8-9 cm de la línea medioesternal.

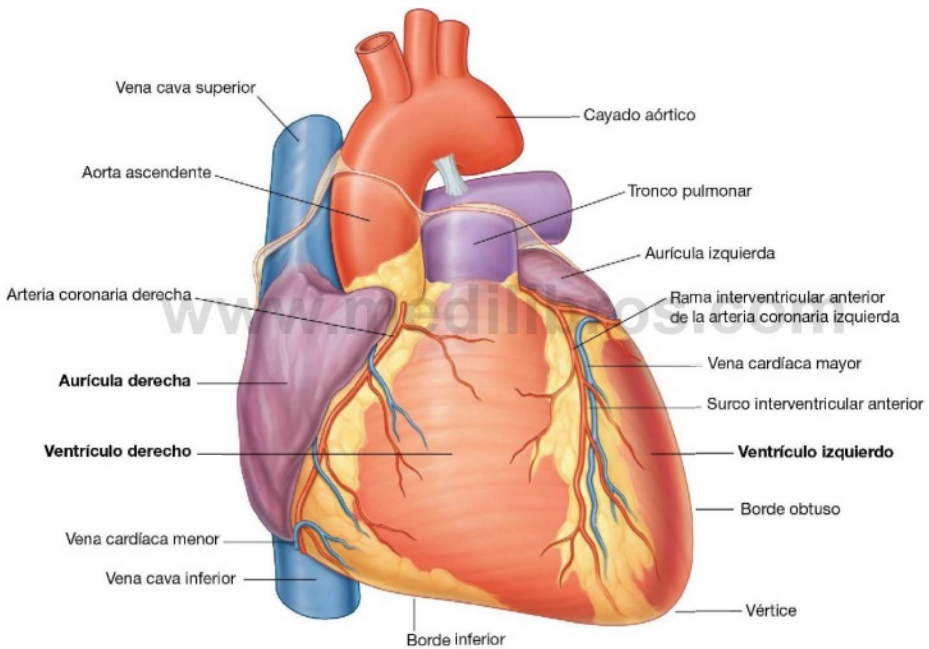

Fig. 3.58 Superficie anterior del corazón.

Caras del corazón

La **cara anterior** mira hacia delante y está formada en su mayor parte por el ventrículo derecho y parte de la aurícula derecha en el lado derecho y parte del ventrículo izquierdo a la izquierda (fig. 3.58).

El corazón en posición anatómica descansa sobre **la cara diafragmática**, que está formada por el ventrículo izquierdo y una pequeña porción del ventrículo derecho separados por el surco interventricular posterior (fig. 3.59). Esta superficie se orienta inferiormente sobre el diafragma, está separada de la base del corazón por el seno coronario y se prolonga desde la base al vértice del corazón.

La **cara pulmonar izquierda** está orientada hacia el pulmón izquierdo, es amplia y convexa y está formada por el ventrículo izquierdo y una parte de la aurícula izquierda (fig. 3.59).

La **cara pulmonar derecha** se orienta hacia el pulmón derecho, es amplia y convexa y está formada por la aurícula derecha (fig. 3.59).

Márgenes y bordes

Algunas descripciones generales de la orientación cardíaca se refieren a los bordes o márgenes derecho, izquierdo, inferior (agudo) y obtusos:

- Los **márgenes derecho** e **izquierdo** son los mismos que las caras pulmonares derecha e izquierda del pulmón.
- El **margen inferior** se caracteriza por ser un borde agudo entre las superficies anterior y diafragmática del corazón (figs. 3.56 y 3.58), está constituido en su mayor parte por el ventrículo derecho y una pequeña porción del ventrículo izquierdo cerca del vértice.

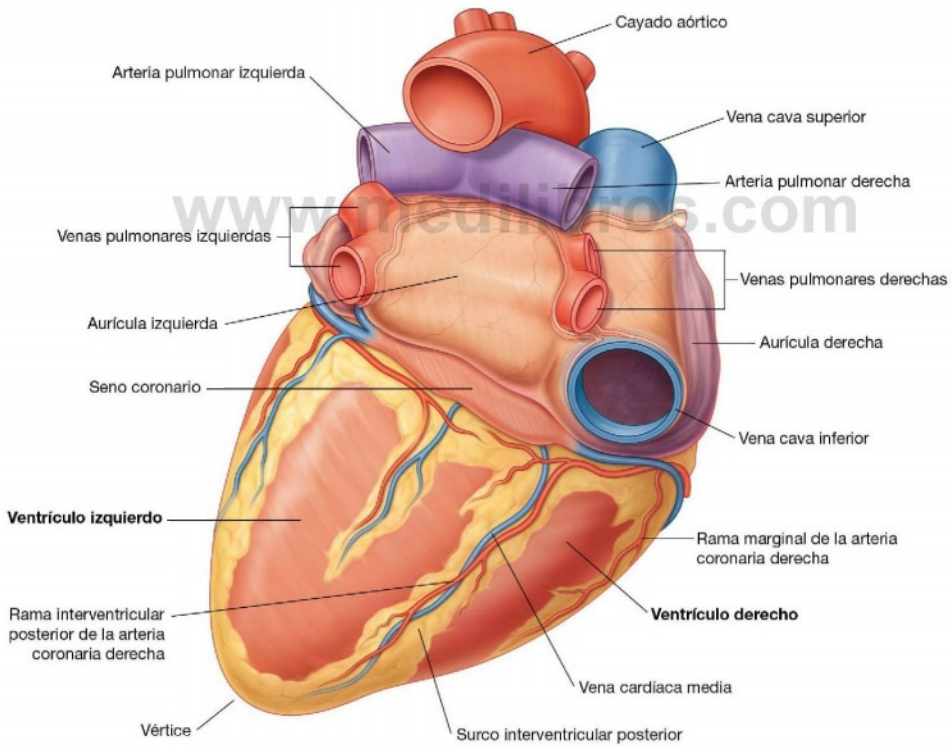

Fig. 3.59 Cara diafragmática del corazón.

© Elsevier. Fotocopiar sin autorización es un delito.

- El **margen obtuso** separa las superficies pulmonares anterior e izquierda (fig. 3.56), es redondeado y se extiende desde la aurícula izquierda hasta el vértice del corazón (fig. 3.58), y está constituido en su mayor parte por el ventrículo izquierdo y superiormente por una pequeña porción de la aurícula izquierda.

Para la evaluación radiológica es fundamental un conocimiento detallado de las estructuras que definen los bordes del corazón. El borde derecho en una proyección posteroanterior simple está formado por la vena cava superior, la aurícula derecha y la vena cava inferior (fig. 3.60A). El borde izquierdo en una proyección similar está formado por el cayado aórtico, la arteria pulmonar y el ventrículo izquierdo. El borde inferior de esta proyección radiológica consiste en el ventrículo derecho y el vértice del ventrículo izquierdo. En la proyección lateral el ventrículo derecho está situado anteriormente y la aurícula izquierda se visualiza posteriormente (fig. 3.60B).

Surcos externos

Los tabiques internos dividen el corazón en cuatro cámaras (dos aurículas y dos ventrículos) y dan lugar a depresiones externas o superficiales denominadas surcos.

- El **surco coronario** rodea el corazón, separando las aurículas de los ventrículos (fig. 3.61). En su recorrido en torno al corazón, contiene a la arteria coronaria derecha, la vena cardíaca menor, el seno coronario y la rama circunfleja de la arteria coronaria izquierda.
- Los **surcos interventriculares anterior** y **posterior** separan los dos ventrículos; el surco interventricular anterior se encuentra en la cara anterior del corazón y contiene la arteria interventricular anterior y la vena cardíaca mayor o magna, y el surco interventricular posterior se encuentra en la superficie diafragmática del corazón y contiene la arteria interventricular posterior y la vena cardíaca media o interventricular posterior.

www.medilibros.com

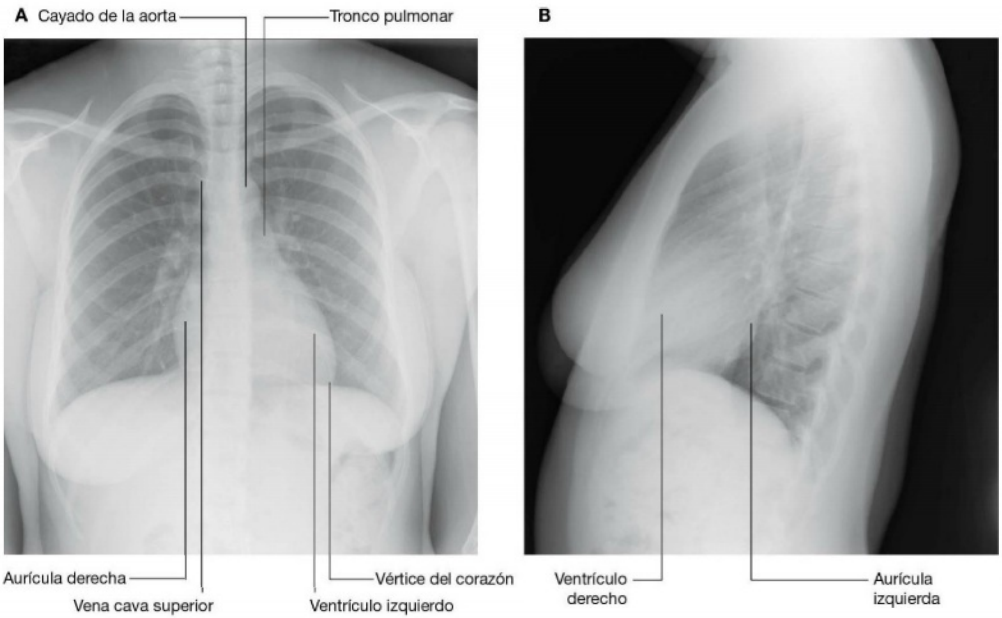

Fig. 3.60 Radiografías de tórax. **A.** Proyección posteroanterior estándar del tórax. **B.** Proyección lateral estándar del corazón.

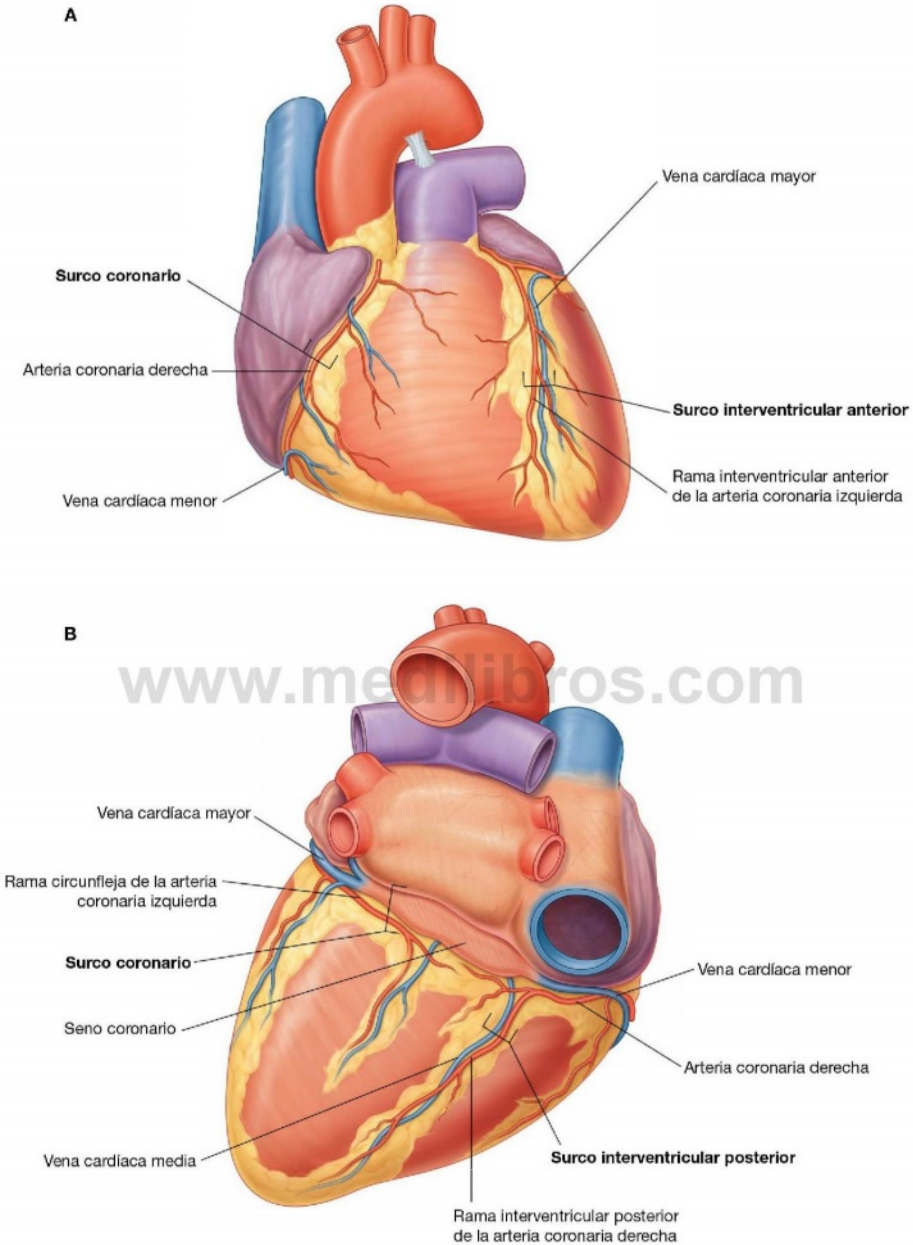

www.medilibros.com

Fig. 3.61 Surcos del corazón. **A.** Cara anterior del corazón. **B.** Cara diafragmática y base del corazón.

© Elsevier. Fotocopiar sin autorización es un delito.

Estos surcos se continúan inferiormente, a la derecha del vértice cardíaco.

Cámaras cardíacas

El corazón funcionalmente está formado por dos bombas separadas por un tabique (fig. 3.62A). La bomba derecha recibe la sangre desoxigenada del cuerpo y la envía a los pulmones. La bomba izquierda recibe la sangre oxigenada de los pulmones y la envía hacia el cuerpo. Cada bomba está formada por una aurícula y un ventrículo separados por una válvula.

Las aurículas de paredes delgadas reciben la sangre que llega al corazón, mientras que los ventrículos con paredes relativamente gruesas bombean la sangre fuera del corazón.

Es necesaria más fuerza para bombear la sangre a través del cuerpo que a través de los pulmones, por lo que la pared muscular del ventrículo izquierdo es más gruesa que la del derecho.

Los tabiques interauricular, interventricular y auriculoventricular separan las cuatro cámaras del corazón (fig. 3.62B). La anatomía interna de cada cámara es crítica para su función.

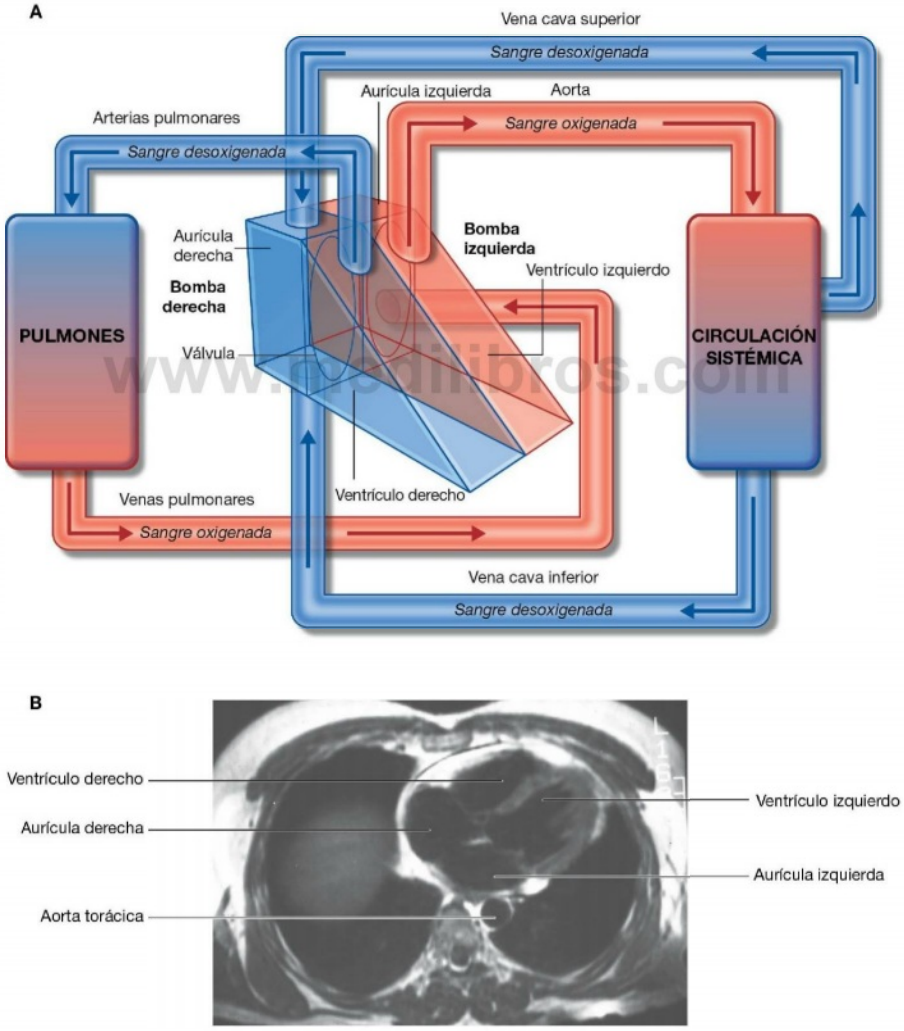

www.medilibros.com

Fig. 3.62 **A.** El corazón tiene dos bombas. **B.** Resonancia magnética de la zona media del tórax que muestra las cuatro cámaras y los tabiques.

Aurícula derecha

En posición anatómica, el borde derecho del corazón está formado por la **aurícula derecha.** Esta cámara también contribuye a la parte derecha de la cara anterior del corazón.

La sangre que retorna a la aurícula derecha entra a través de uno de los tres vasos siguientes:

- Las venas cava superior e inferior, que conjuntamente recogen la sangre del cuerpo en el corazón.
- El seno coronario, que retorna la sangre de las paredes del propio corazón.

La vena cava superior entra en la parte posterosuperior de la aurícula derecha, y la vena cava inferior y el seno coronario entran en la parte posteroinferior de la aurícula derecha.

Desde la aurícula derecha, la sangre pasa al ventrículo derecho a través del **orificio auriculoventricular derecho.** Este orificio se orienta hacia delante y medialmente y está cerrado durante la contracción ventricular por la válvula tricúspide.

El interior de la aurícula derecha está dividido en dos espacios comunicados. Externamente esta separación está indicada por un surco vertical poco profundo (el **surco terminal del corazón**), que se extiende desde el lado derecho de la desembocadura de la vena cava superior hasta el lado derecho de la desembocadura de la vena cava inferior. Internamente, esta división está señalada por la **cresta terminal** (fig. 3.63), que es una cresta muscular poco pronunciada que comienza en el techo de la aurícula enfrente a la desembocadura de la vena cava superior y se extiende hacia abajo por la pared lateral hasta el labio anterior de la vena cava inferior.

El espacio posterior a la cresta es el **seno de las venas cavas** y deriva embriológicamente del cuerno derecho del seno venoso. Este componente de la aurícula derecha tiene las paredes delgadas y lisas y ambas venas cavas vacían en este espacio.

www.medilibros.com

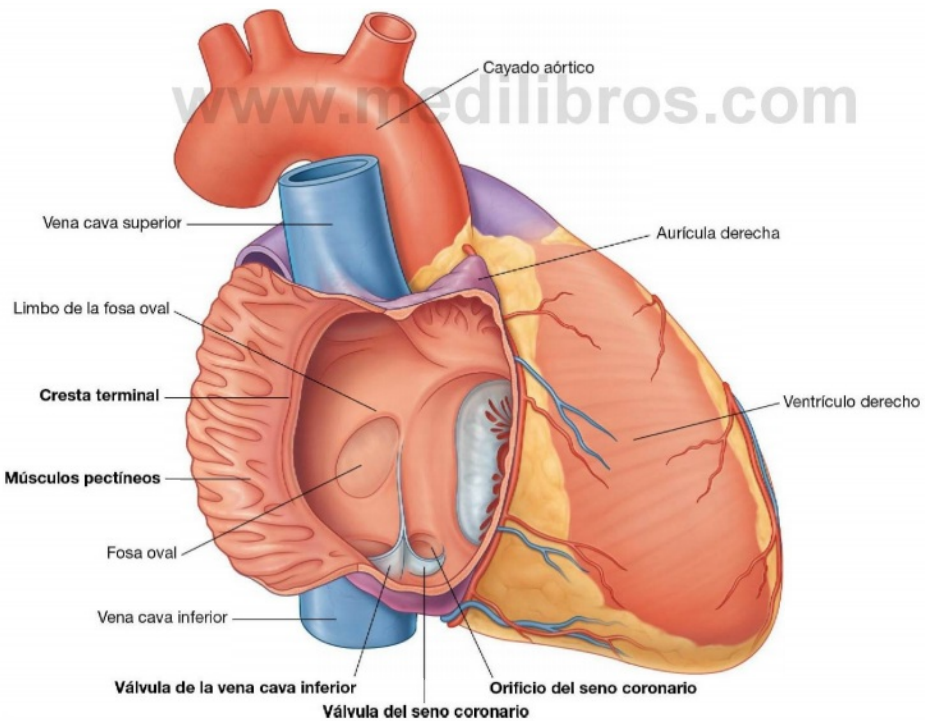

Fig. 3.63 Visión interna de la aurícula derecha.

© Elsevier. Fotocopiar sin autorización es un delito.

El espacio anterior a la cresta, incluyendo la **aurícula derecha**, en ocasiones se denomina la **aurícula verdadera.** Esta terminología está basada en que se origina en la aurícula primitiva embrionaria. Sus paredes están cubiertas por crestas denominadas **músculos pectíneos,** que se expanden desde la cresta como las «púas de un peine». Estas crestas también se encuentran en la orejuela derecha, que es una bolsa muscular cónica en forma de oreja que externamente cubre la aorta ascendente.

Otra estructura que se encuentra en la aurícula derecha es el **orificio del seno coronario,** que recibe la sangre de la mayoría de las venas cardíacas y se abre medialmente al **orificio de la vena cava inferior.** Asociados a estos orificios existen pequeños pliegues de tejido derivados de la válvula del seno venoso embrionario (la **válvula del seno coronario** y la **válvula de la vena cava inferior,** respectivamente). Durante el desarrollo, la válvula de la vena cava inferior ayuda a dirigir la sangre entrante oxigenada a través del foramen oval y hacia la aurícula izquierda.

Separando la aurícula derecha de la izquierda se encuentra el **tabique interauricular,** orientado hacia delante y hacia la derecha debido a que la aurícula izquierda se sitúa posteriormente y a la izquierda de la aurícula derecha. Existe una depresión claramente visible en el tabique por encima del orificio de la vena cava inferior que se denomina **fosa oval,** con un borde prominente, el **limbo de la fosa oval.**

La fosa oval marca la localización del **foramen oval** embrionario, que es una parte importante durante la circulación fetal. El foramen oval permite que la sangre oxigenada que entra en la aurícula derecha a través de la vena cava inferior pase directamente a la aurícula izquierda sin atravesar los pulmones, que no son funcionales antes del nacimiento.

Finalmente, existen numerosos pequeños **orificios de las venas cardíacas mínimas** dispersas a lo largo de las paredes de la aurícula derecha. Estas pequeñas venas drenan directamente del miocardio a la aurícula derecha.

Ventrículo derecho

En posición anatómica, el ventrículo derecho forma la mayor parte de la cara anterior del corazón y parte de la superficie diafragmática. La aurícula derecha está a la derecha del ventrículo derecho y éste, a su vez, se localiza delante y a la izquierda del orificio auriculoventricular derecho. La sangre que entra en el ventrículo derecho desde la aurícula derecha se desplaza, por tanto, en sentido horizontal y hacia delante.

El tracto de salida del ventrículo derecho, que se dirige al tronco de la pulmonar se denomina **cono arterioso (infundíbulo).** Esta área tiene paredes lisas y deriva del bulbo cardíaco embrionario.

Las paredes de la porción de entrada del ventrículo derecho presentan numerosas estructuras musculares irregulares que se denominan **trabéculas carnosas** (fig. 3.64). La mayoría de éstas se unen a las paredes del ventrículo a lo largo de toda su longitud, formando crestas, o se unen sólo por sus extremos, formando puentes.

Unas pocas trabéculas carnosas **(músculos papilares)** tienen sólo uno de sus extremos unido a la superficie del ventrículo, mientras que el otro extremo sirve de punto de inserción de un cordón fibroso parecido a un tendón **(cuerdas tendinosas)** que conectan con los bordes libres de las cúspides de la válvula tricúspide.

Existen tres músculos papilares en el ventrículo derecho. Se denominan según su punto de origen en la superficie ventricular y son el músculo papilar anterior, posterior y septal:

- El **músculo papilar anterior** es el mayor y más constante de los músculos papilares y nace en la pared anterior del ventrículo.
- El **músculo papilar posterior** puede estar formado por una, dos o tres estructuras y algunas cuerdas tendinosas que nacen directamente de la pared del ventrículo.
- El **músculo papilar septal** es el más inconstante de los músculos papilares, siendo pequeño o estando ausente, y sus cuerdas tendinosas nacen directamente de la pared septal.

Una trabécula singular especializada, la **trabécula septomarginal (banda moderadora),** forma un puente entre la parte inferior del **tabique interventricular** y la base del músculo papilar anterior. La trabécula septomarginal incluye una porción del sistema de conducción cardíaco, la rama derecha del fascículo auriculoventricular hacia la pared anterior del ventrículo derecho.

Anatomialibros.com

Válvula tricúspide

El agujero auriculoventricular derecho está cerrado durante la contracción del ventrículo por la **válvula tricúspide (válvula auriculoventricular derecha),** que se denomina así porque está formada por tres cúspides o valvas (fig. 3.64). La base de cada cúspide está unida al anillo fibroso que rodea el orificio auriculoventricular. El anillo fibroso ayuda a mantener la forma del agujero. Las cúspides se continúan entre sí en su base, las denominadas **comisuras.**

El nombre de las tres cúspides, **anterior, posterior y septal,** se basa en su posición relativa en el ventrículo derecho. Los bordes libres de las cúspides se insertan en las cuerdas tendinosas que nacen de los extremos de los músculos papilares.

Durante el llenado del ventrículo derecho la válvula tricúspide está abierta y las tres valvas se proyectan hacia el ventrículo derecho.

Sin la presencia de un mecanismo de compensación, cuando la musculatura ventricular se contrae, la valva puede ser forzada hacia arriba por el flujo de sangre que puede volver hacia el interior de la aurícula derecha. Sin embargo, la contracción de los músculos papilares que se insertan en las valvas por las cuerdas tendinosas evita la eversión de éstas hacia la aurícula derecha.

En resumen, los músculos papilares y las cuerdas tendinosas asociadas mantienen las válvulas cerradas durante los cambios dramáticos de tamaño ventricular que se producen durante la contracción.

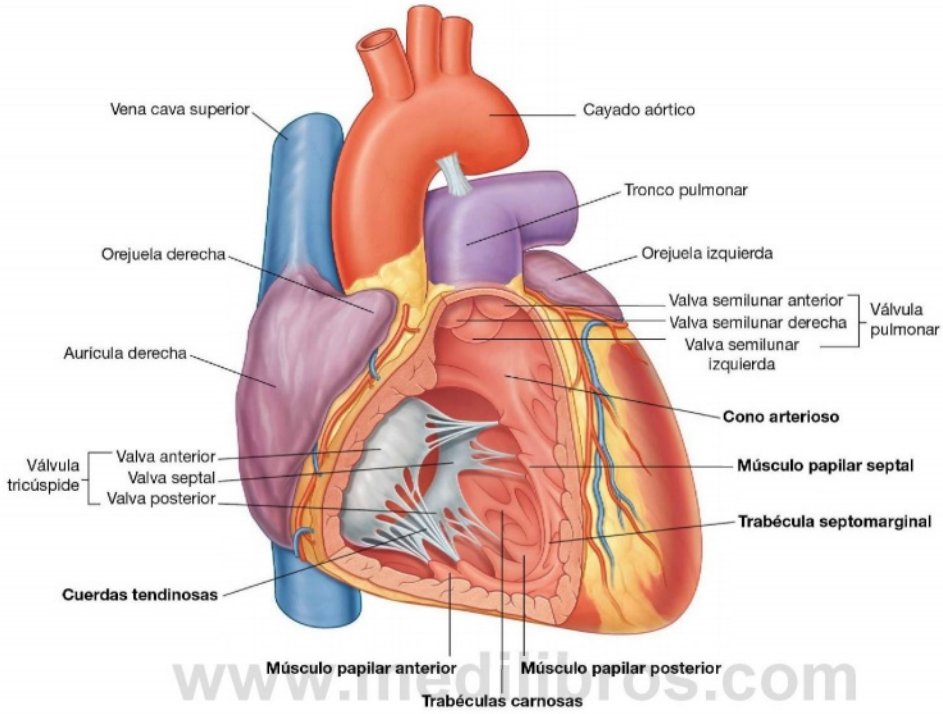

www.medilibros.com

Fig. 3.64 Visión interna del ventrículo derecho.

Además, en cada valva se insertan cuerdas tendinosas de dos músculos papilares. Esto ayuda a evitar la separación de las valvas durante la contracción ventricular. El cierre adecuado de la válvula tricúspide hace que la sangre salga del ventrículo derecho hacia el tronco de la pulmonar.

La necrosis de un músculo papilar subsiguiente a un infarto de miocardio puede dar lugar a prolapso de la válvula asociada.

Válvula pulmonar

En el vértice del infundíbulo, el tracto de salida del ventrículo derecho, la salida hacia el tronco de la pulmonar está cerrada por la **válvula pulmonar** (fig. 3.64), que consta de tres **valvas semilunares** cuyos bordes libres se proyectan hacia arriba en la luz del tronco pulmonar. Los bordes libres superiores de cada valva tienen una porción media engrosada, el **nódulo de la valva semilunar,** y una porción lateral fina, la **lúnula de la valva semilunar** (fig. 3.65).

Las valvas se denominan **valvas semilunares anterior, derecha e izquierda,** según su posición en el feto antes de que se complete la rotación de los tractos de salida de los ventrículos. Cada valva forma un seno en forma de bolsillo (fig. 3.65), una dilatación en la pared de la porción inicial del tronco pulmonar. Tras la contracción del ventrículo, el reflujo de la sangre llena estos **senos pulmonares** y fuerza el cierre de las valvas. Esto evita que la sangre del tronco pulmonar refluya al ventrículo derecho.

Aurícula izquierda

La **aurícula izquierda** forma la mayor parte de la base o cara posterior del corazón.

Al igual que en la aurícula derecha, la aurícula izquierda deriva embriológicamente de dos estructuras:

- La mitad posterior, o porción de entrada, recibe las cuatro venas pulmonares (fig. 3.66). Tiene las paredes lisas y

© Elsevier. Fotocopiar sin autorización es un delito.

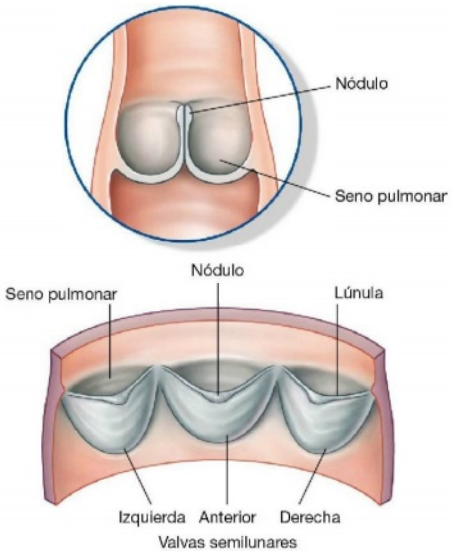

Fig. 3.65 Visión posterior de la válvula pulmonar.

deriva de la parte proximal de las venas pulmonares que se incorporan a la aurícula izquierda durante el desarrollo.

- La mitad anterior se continúa con la aurícula izquierda. Contiene los músculos pectíneos y deriva de la aurícula embrionaria primitiva. A diferencia de la cresta terminal de la aurícula derecha, no existe ninguna estructura diferenciada que separe los dos componentes de la aurícula izquierda.

El tabique interauricular forma parte de la pared anterior de la aurícula izquierda. La parte fina o depresión en el tabique es la válvula del foramen oval y se encuentra enfrente del suelo de la fosa oval en la aurícula derecha.

Durante el desarrollo, la **válvula del foramen oval** evita que la sangre pase de la aurícula izquierda a la derecha. Esta válvula puede no estar completamente sellada en algunos adultos, dejando un paso por el que puede pasar una sonda entre la aurícula derecha y la izquierda.

Ventrículo izquierdo

El ventrículo izquierdo queda anterior a la aurícula izquierda. Contribuye a las capas anterior, diafragmática y pulmonar izquierda del corazón, y forma el vértice.

La sangre entra en el ventrículo izquierdo a través del **orificio auriculoventricular izquierdo** y fluye hacia delante en dirección al vértice. La cámara tiene forma cónica, es más larga que el ventrículo derecho y tiene la capa más gruesa de **miocardio.** El tracto de salida (el **vestíbulo aórtico**) es posterior al infundíbulo del ventrículo derecho, tiene paredes lisas y deriva del bulbo cardíaco embrionario.

Las **trabéculas carnosas** del ventrículo izquierdo son finas y delicadas a diferencia de las del derecho. El aspecto general de las trabéculas, con crestas y puentes musculares, es similar al del ventrículo derecho (fig. 3.67).

También existen músculos papilares junto con las cuerdas tendinosas, y cuya estructura es como la que se describe más arriba para el ventrículo derecho. Se suelen observar dos músculos papilares en el ventrículo izquierdo, el **músculo papilar anterior** y el **posterior,** y son mayores que los del ventrículo derecho.

En posición anatómica, el ventrículo izquierdo es algo posterior al derecho. El tabique interventricular forma por tanto la pared anterior y parte de la pared derecha del ventrículo izquierdo. El tabique consta de dos partes:

- Una **parte muscular.**
- Una **parte membranosa**.

La porción muscular es gruesa y forma la mayor parte del tabique, mientras que la porción membranosa es la parte más fina y superior de éste. Se puede considerar una tercera porción del tabique, la zona auriculoventricular, debido a su posición por encima de las valvas septales de la válvula tricúspide. Esta localización superior hace que parte del tabique se encuentre entre el ventrículo izquierdo y la aurícula derecha.

www.medilibros.com

Válvula mitral

El orificio auriculoventricular izquierdo se abre en el lado posterior derecho de la zona superior del ventrículo izquierdo. Se cierra durante la contracción ventricular mediante la **válvula mitral (válvula auriculoventricular izquierda),** que también se denomina válvula bicúspide debido a que tiene dos valvas, la **valva anterior** y la **posterior** (fig. 3.67). Las bases de las valvas están fijadas a un anillo fibroso que rodea el agujero y las valvas se continúan una con otra en las comisuras. La acción coordinada de los músculos papilares y de las cuerdas tendinosas se produce del mismo modo que se describió en el ventrículo derecho.

Válvula aórtica

El vestíbulo aórtico o tracto de salida del ventrículo izquierdo se continúa superiormente con la aorta ascendente. El agujero del ventrículo izquierdo hacia la aorta está cerrado por la **válvula aórtica.** Esta válvula es de similar estructura a la pulmonar. Está formada por tres **valvas semilunares** con un borde libre que se proyecta hacia arriba en la luz de la aorta ascendente (fig. 3.68).

Entre las valvas semilunares y la pared de la aorta ascendente existen senos en forma de bolsillo: los **senos aórticos derecho, izquierdo** y **posterior.** Las arterias coronarias derecha e izquierda se originan en los senos aórticos derecho e izquierdo, respectivamente. Debido a ello, el seno aórtico

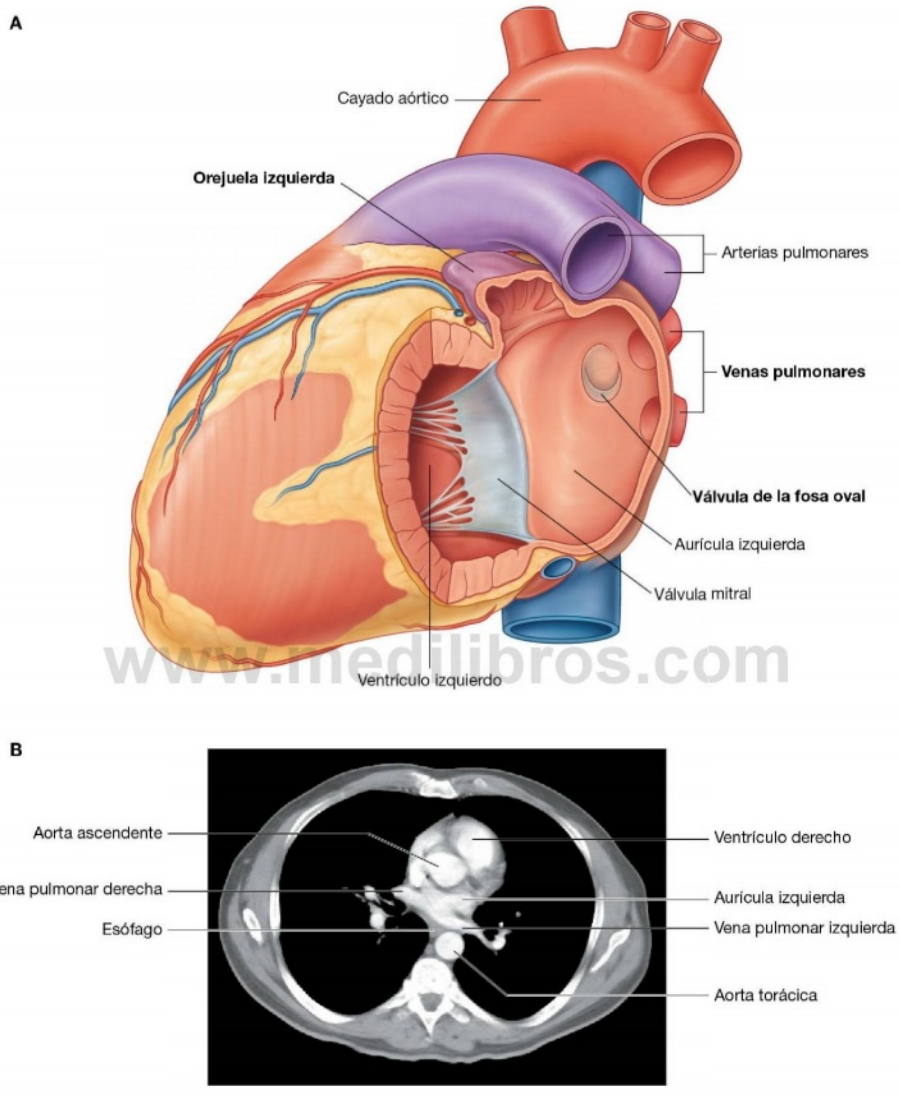

www.medilibros.com

Fig. 3.66 Aurícula izquierda. **A.** Visión interna. **B.** Tomografía computarizada que muestra la entrada de las venas pulmonares en la aurícula izquierda.

© Elsevier. Fotocopiar sin autorización es un delito.

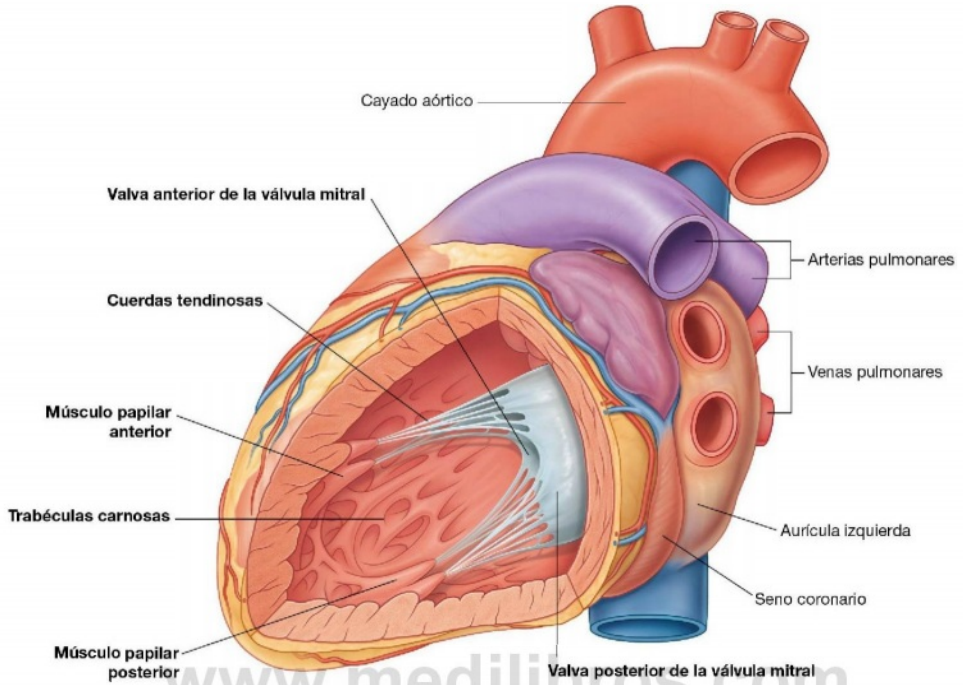

www.medilibros.com

Fig. 3.67 Visión interna del ventrículo izquierdo.

posterior y su valva son, en ocasiones, denominados **seno** y **valva no coronarios.**

El funcionamiento de la válvula aórtica es similar a la de la válvula pulmonar con una importante característica adicional: cuando la sangre refluye tras la contracción ventricular y llena los senos aórticos, se ve forzada automáticamente al interior de las arterias coronarias debido a que estos vasos se originan en los senos aórticos derecho e izquierdo.

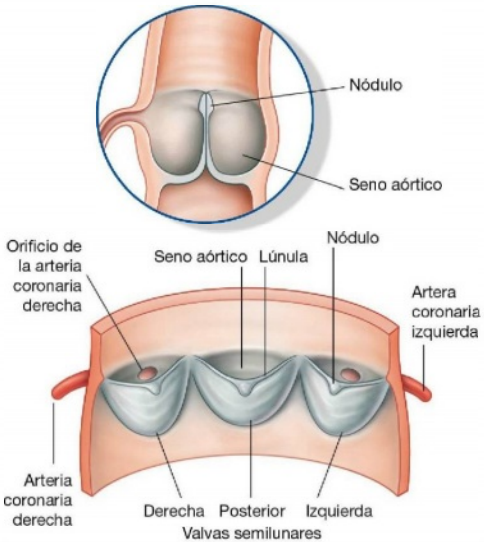

Fig. 3.68 Visión anterior de la válvula aórtica.

Conceptos prácticos

Patología valvular

Los problemas valvulares son básicamente de dos tipos:

- Incompetencia (insuficiencia), que está producida por una mala función de las válvulas.
- Estenosis, o estrechamiento del orificio, causada por la incapacidad de la válvula de abrirse completamente.

La **valvulopatía mitral** suele tratarse de un patrón mixto de estenosis e incompetencia, uno de los cuales suele predominar. Tanto la estenosis como la incompetencia producen mal funcionamiento de la válvula y alteraciones subsecuentes en el corazón, entre las que se incluyen:

- Hipertrofia del ventrículo izquierdo (es apreciablemente menos marcada en pacientes con estenosis mitral).
- Aumento de la presión venosa pulmonar.
- Edema pulmonar.
- Dilatación e hipertrofia de la aurícula izquierda.

La **valvulopatía aórtica,** tanto la estenosis aórtica como la incompetencia (reflujo) aórtico pueden producir una importante insuficiencia cardíaca.

La **patología valvular del lado derecho del corazón (afectación de las válvulas tricúspide o pulmonar)** suele ser producida por infección. La valvulopatía resultante produce unos cambios de presión anormales en la aurícula y ventrículo derechos, y esto puede llevar a una insuficiencia cardíaca.

Esqueleto cardíaco

El esqueleto cardíaco es una estructura de tejido conjuntivo fibroso denso en forma de cuatro anillos con zonas interconectadas en un plano entre las aurículas y los ventrículos. Los cuatro anillos del esqueleto cardíaco rodean los dos orificios auriculoventriculares, la salida de la aorta y el agujero para el tronco pulmonar. Son los llamados **anillos fibrosos.** Entre las áreas interconectadas se incluyen:

- El **trígono fibroso derecho,** que se trata de un área engrosada de tejido conjuntivo entre el anillo aórtico y el anillo auriculoventricular derecho.
- El **trígono fibroso izquierdo,** que es un área engrosada de tejido conjuntivo entre el anillo aórtico y el anillo auriculoventricular izquierdo (fig. 3.69).

El esqueleto cardíaco ayuda a mantener la integridad de los orificios que rodea y proporciona una zona de inserción para las válvulas. También separa la musculatura de la aurícula de la musculatura de los ventrículos. El miocardio auricular se origina en la zona superior de los anillos, mientras que el miocardio ventricular se origina en el margen inferior de los anillos.

El esqueleto cardíaco también genera divisiones de tejido conjuntivo denso que aíslan eléctricamente las aurículas de

www.medilibros.com

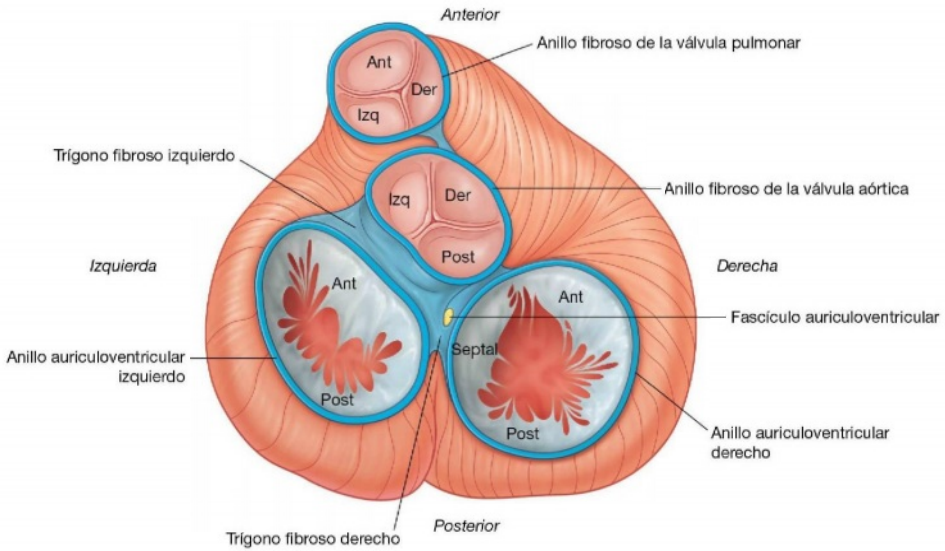

Fig. 3.69 Esqueleto cardíaco (aurículas resecadas).

© Elsevier. Fotocopiar sin autorización es un delito.

los ventrículos. El fascículo auriculoventricular que pasa a través del anillo es la única conexión entre estos dos conjuntos de miocardio.

Vascularización coronaria

Dos arterias coronarias surgen desde los senos aórticos en la zona inicial de la aorta ascendente e irrigan los músculos y otros tejidos del corazón. Rodean el corazón en el surco coronario, con ramas marginales e interventriculares, a lo largo de los surcos interventriculares, que convergen en el vértice del corazón (fig. 3.70).

El retorno venoso pasa a través de las venas cardíacas, la mayoría de las cuales vacían en el seno coronario. Esta gran estructura venosa se localiza en el surco coronario, en la cara posterior del corazón entre la aurícula y el ventrículo izquierdo. El seno coronario drena en la aurícula derecha, entre la desembocadura de la vena cava inferior y el orificio auriculoventricular derecho.

Arterias coronarias

Arteria coronaria derecha. La arteria coronaria derecha se origina en el seno aórtico derecho de la aorta ascendente. Pasa anteriormente y después desciende verticalmente en el surco coronario, entre la aurícula derecha y el ventrículo derecho (fig. 3.71A). Al llegar al borde inferior del corazón, se dirige posteriormente y continúa en el surco sobre la cara diafragmática y la base del corazón. Durante este recorrido, surgen numerosas ramas del tronco principal del vaso:

- Una primera **rama auricular** pasa por el surco entre la aurícula derecha y la aorta ascendente y da la **rama para el nódulo sinoauricular** (fig. 3.71A), que rodea posteriormente a la vena cava superior para irrigar el nódulo sinoauricular.
- Una **rama marginal derecha** se desprende cuando la arteria coronaria derecha se aproxima al margen inferior (agudo) del corazón (fig. 3.71A,B) y continúa a lo largo de este borde hacia el vértice del corazón.
- Conforme la arteria coronaria derecha continúa en la base/cara diafragmática del corazón, proporciona una pequeña rama para el nódulo auriculoventricular antes de dar su rama terminal mayor, la **rama interventricular posterior** (fig. 3.71A), que se sitúa en el surco interventricular posterior.

La arteria coronaria derecha irriga la aurícula y el ventrículo derechos, los nódulos sinusal y auriculoventricular, el tabique interauricular, una parte de la aurícula izquierda, el tercio posteroinferior del tabique interventricular y parte de la cara posterior del ventrículo izquierdo.

Arteria coronaria izquierda. La arteria coronaria izquierda se origina del seno aórtico izquierdo de la aorta ascendente. Pasa entre el tronco pulmonar y la aurícula izquierda antes de entrar en el surco coronario. En su salida por detrás del tronco pulmonar, la arteria se divide en sus dos ramas terminales, la interventricular anterior y la circunfleja (fig. 3.71A).

- La **rama interventricular anterior (arteria descendente anterior izquierda)** (fig. 3.71A,C), que continúa rodeando el lado izquierdo del tronco pulmonar y desciende de manera oblicua hacia el vértice del corazón en el surco interventricular anterior (fig. 3.71A,C). Durante su recorrido, puede dar una o dos **ramas diagonales** grandes que descienden diagonalmente cruzando la superficie anterior del ventrículo izquierdo.
- La **rama circunfleja** (fig. 3.71A,C), que discurre hacia la izquierda, en el surco coronario y a la base/cara diafragmática del corazón y generalmente termina antes de alcanzar el surco interventricular posterior; una gran rama, la **arteria marginal izquierda** (fig. 3.71A,C), generalmente nace y continúa cruzando el margen obtuso redondeado del corazón.

El patrón de distribución de la arteria coronaria izquierda le permite irrigar la mayoría de la aurícula y el ventrículo izquierdo, y la mayor parte del tabique interventricular, incluyendo el fascículo auriculoventricular y sus ramas.

Variaciones en el patrón de distribución de las arterias coronarias. Existen algunas variaciones principales en los patrones de distribución básica de las arterias coronarias:

- El patrón de distribución descrito anteriormente, con una arteria coronaria derecha y otra izquierda, es el más común y consta de una arteria coronaria derecha dominante. Esto significa que la rama interventricular posterior nace de la arteria coronaria derecha. La arteria coronaria derecha irriga, por tanto, una gran parte de la pared posterior del ventrículo izquierdo y la arteria circunfleja de la arteria coronaria izquierda es relativamente pequeña.

www.medilibros.com

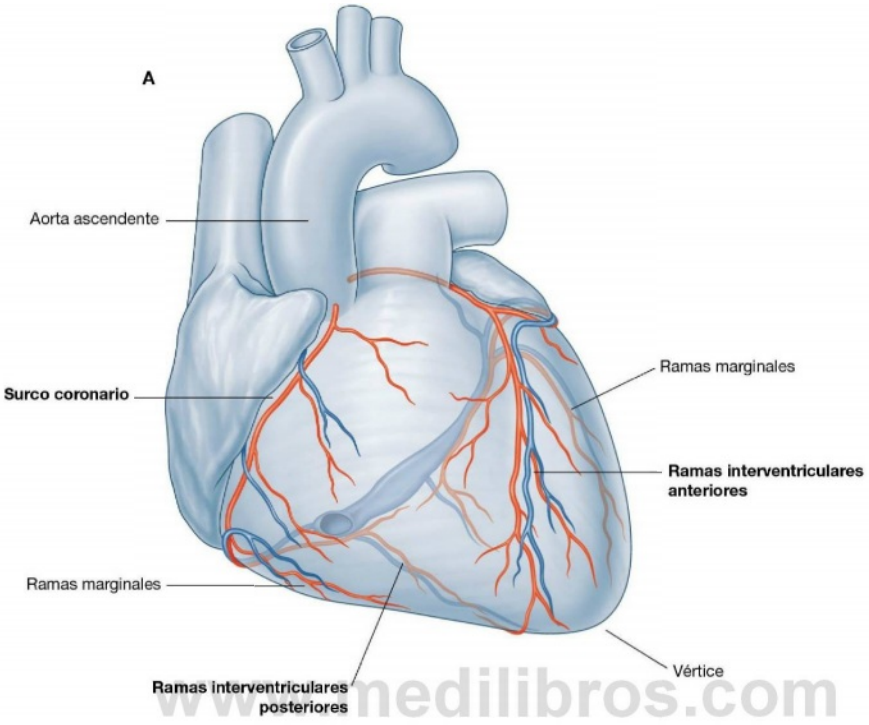

www.medilibros.com

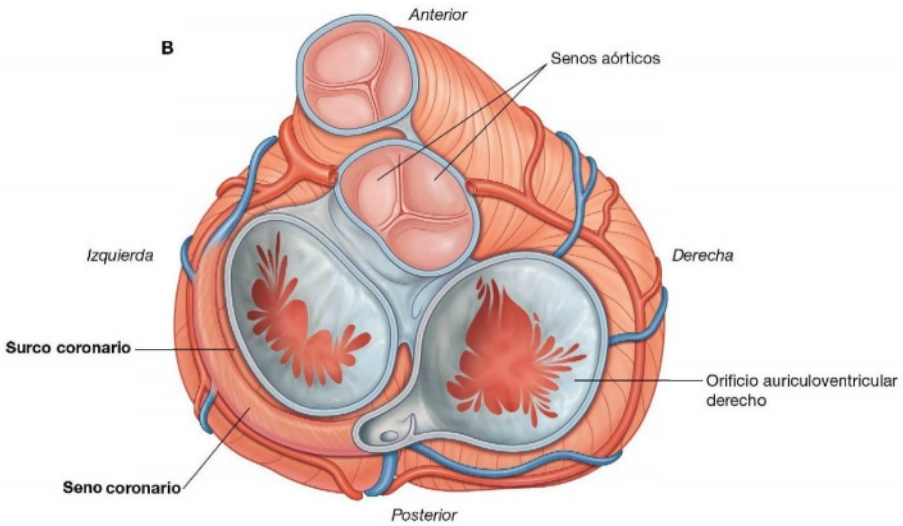

Fig. 3.70 Vascularización cardíaca. **A.** Visión anterior. **B.** Visión superior (aurículas resecadas).

© Elsevier. Fotocopiar sin autorización es un delito.

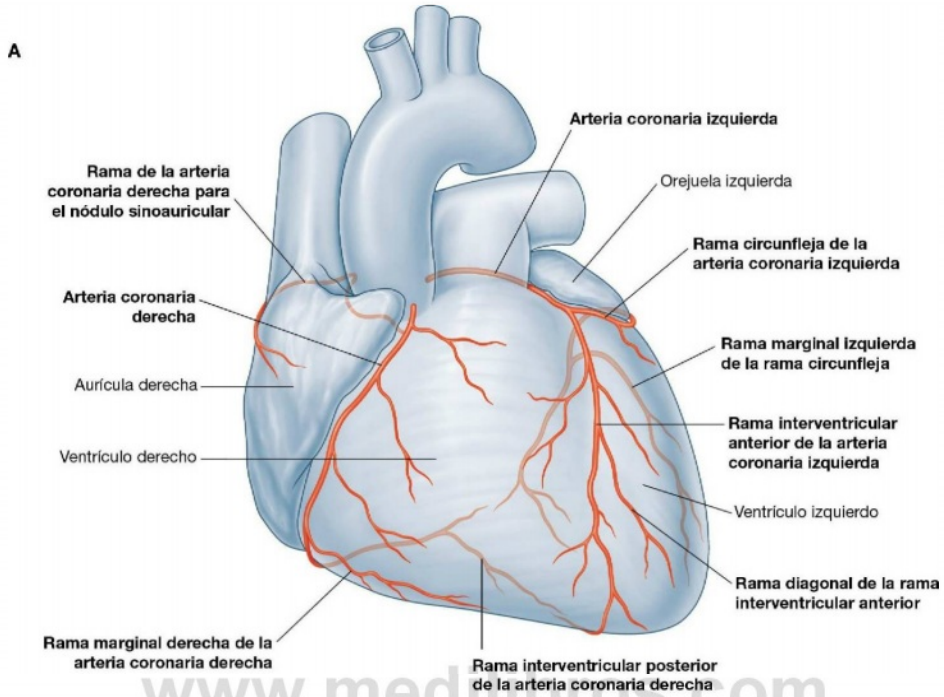

www.medimbros.com

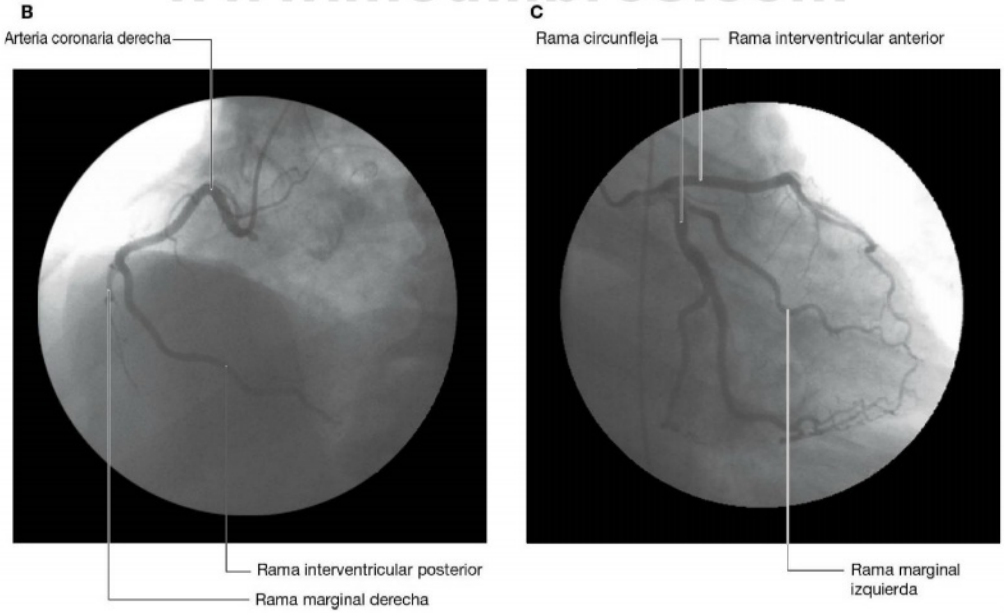

Fig. 3.71 **A.** Visión anterior del sistema arterial coronario. Arteria coronaria derecha dominante. **B.** Visión oblicua anterior izquierda de la arteria coronaria derecha. **C.** Visión oblicua anterior derecha de la arteria coronaria izquierda.

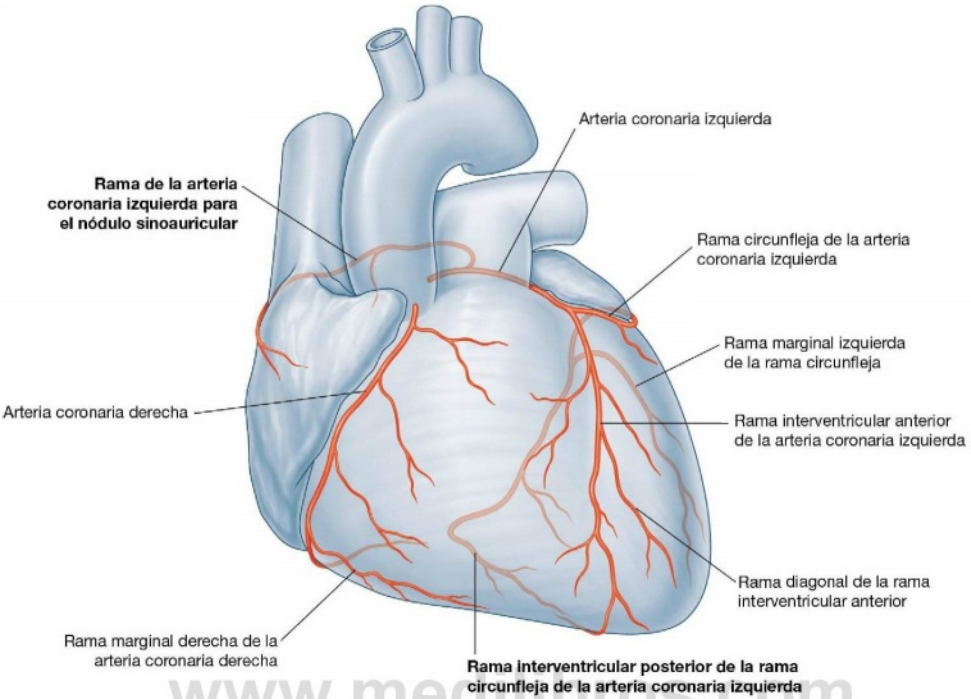

www.medimbros.com

Fig. 3.72 Arteria coronaria izquierda dominante.

- Por el contrario, en los corazones con una arteria coronaria izquierda dominante, la rama interventricular posterior nace de una gran rama circunfleja e irriga la mayoría de la pared posterior del ventrículo izquierdo (fig. 3.72).
- Otro punto de variación se relaciona con el aporte arterial de los nódulos sinusal y auriculoventricular. En la mayoría de los casos, estas dos estructuras están irrigadas por la arteria coronaria derecha. Sin embargo, en ocasiones, los vasos de la rama circunfleja de la arteria coronaria izquierda son los que irrigan estas estructuras.

Conceptos prácticos

Terminología clínica para las arterias coronarias

En la práctica, los médicos emplean diferentes nombres para los vasos coronarios. La arteria coronaria izquierda corta se conoce también como **tronco principal izquierdo.** Una de sus ramas primarias, la arteria interventricular anterior, se denomina también **arteria descendente anterior izquierda (DAI).** De igual modo, la rama terminal de la arteria coronaria derecha, la arteria interventricular posterior, se denomina **arteria descendente posterior (DP).**

© Elsevier. Fotocopiar sin autorización es un delito.

Conceptos prácticos

Infarto de miocardio

Un infarto de miocardio se produce cuando la perfusión del miocardio es insuficiente para satisfacer las necesidades metabólicas del tejido, lo que provoca una lesión tisular irreversible. La causa más frecuente es la oclusión total de una arteria coronaria principal.

Arteriopatía coronaria

La oclusión de una arteria coronaria principal, debido generalmente a aterosclerosis, provoca la oxigenación inadecuada de un área del miocardio y necrosis celular (fig. 3.73). La gravedad del problema se relacionará con el tamaño y la localización de la arteria afectada, con el carácter completo o incompleto del bloqueo y con la existencia de vasos colaterales que perfundan el territorio a partir de otros vasos. Dependiendo de la gravedad, los pacientes pueden desarrollar dolor (angina) o un infarto de miocardio (IM).

Intervención coronaria percutánea

En esta técnica, un tubo fino y largo (un catéter) se inserta en la arteria femoral a nivel del muslo y se introduce a través de las arterias ilíacas externa y común, hasta llegar a la aorta abdominal. Se sigue ascendiendo a través de la aorta torácica hasta los orígenes de las arterias coronarias. El abordaje a las coronarias también puede realizarse a través de las arterias radial o braquial. A continuación, un alambre fino se introduce en la arteria coronaria y se usa para atravesar la estenosis. Después, un balón fino se introduce sobre el alambre y se puede inflar a nivel de la obstrucción, lo que aumenta su diámetro; esto se denomina angioplastia. En la mayoría de los casos, esto se complementa con la colocación de una malla fina de alambre (un stent) en el interior de la obstrucción para mantenerla abierta. Otras intervenciones percutáneas son la extracción por aspiración de un trombo coronario y la ablación rotatoria de una placa.

Injertos de derivación coronaria

Si la lesión de una arteria coronaria es demasiado extensa para tratarla mediante una intervención percutánea, puede que se requiera un injerto de derivación de la arteria coronaria. La vena safena mayor, en la extremidad inferior, se extrae y se usa como injerto. Se secciona en varios fragmentos, cada uno de los cuáles se usa para derivar los segmentos bloqueados de las arterias coronarias. También se pueden usar las arterias torácica interna y radial.

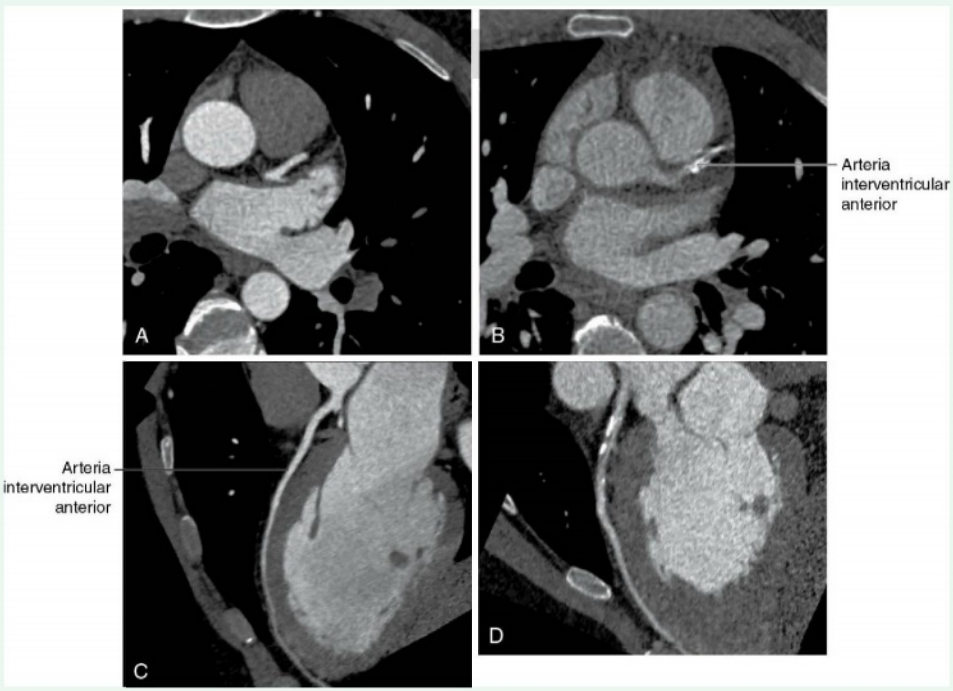

Fig. 3.73 **A** y **B.** Imagen de TC en proyección de intensidad máxima (PIM) del corazón. **A.** Arteria interventricular anterior (descendente anterior izquierda) normal. **B.** Arteria interventricular anterior (descendente anterior izquierda) estenótica (calcificada). **C** y **D.** Imagen de TC de reconstrucción multiplanar (RMP) de eje largo vertical del corazón. **C.** Arteria interventricular anterior (descendente anterior izquierda) normal. **D.** Arteria interventricular anterior (descendente anterior izquierda) estenótica (calcificada).

Conceptos prácticos

Síntomas clásicos del infarto de miocardio

Los síntomas típicos son la pesadez o presión torácica, que puede ser intensa, de más de 20 minutos de duración, y a menudo se asocia a diaforesis. El dolor torácico (que puede describirse como si «un elefante se sentase en el tórax», o utilizando un puño cerrado para describirlo [signo de Levine]) a menudo se irradia a los brazos (al izquierdo con más frecuencia que al derecho) y se puede asociar a náuseas. La gravedad de la isquemia y del infarto depende de la velocidad con la que se ha producido la estenosis y de si han podido desarrollar o no vasos colaterales.

Conceptos prácticos

Diferencias de los síntomas del infarto de miocardio entre hombres y mujeres

Aunque los hombres y las mujeres pueden presentar los síntomas típicos de dolor torácico intenso, sudoración fría y dolor en el brazo izquierdo, las mujeres son más propensas que los hombres a tener síntomas más sutiles y menos reconocibles, como dolor abdominal, dolorimiento en la mandíbula o la espalda, náuseas, disnea, o simplemente fatiga. El mecanismo de esta diferencia no se conoce, pero es importante tener en cuenta la isquemia cardíaca ante una amplia gama de síntomas.

Conceptos prácticos

Cardiopatías congénitas frecuentes

Las alteraciones más frecuentes que tienen lugar durante el desarrollo son las que se producen por un defecto en los tabiques auricular y ventricular.

Un **defecto en el tabique interauricular** permite que la sangre pase de un lado del corazón al otro desde la cámara con mayor presión; esto se denomina clínicamente **cortocircuito**. Una **comunicación interauricular (CIA)** permite el paso de la sangre oxigenada desde la aurícula izquierda (mayor presión) a través de la CIA a la aurícula derecha (menor presión). Muchos pacientes con CIA son asintomáticos, pero en algunos casos puede ser necesario el cierre quirúrgico o mediante dispositivos endovasculares de la CIA. En ocasiones, el aumento del flujo en la aurícula derecha durante años puede ocasionar una hipertrofia de la aurícula y del ventrículo derechos y una dilatación del tronco pulmonar, produciendo hipertensión arterial pulmonar.

Las cardiopatías congénitas más frecuentes son las que se producen en el tabique interventricular, con la denominada **comunicación interventricular (CIV).** Estas lesiones son más frecuentes en la parte membranosa del tabique y permiten que la sangre pase del ventrículo izquierdo (mayor presión) al ventrículo derecho (menor presión); esto lleva a una hipertrofia del ventrículo derecho y una hipertensión arterial pulmonar. En caso de que sea lo suficientemente grande y no se trate, las CIV pueden producir problemas clínicos importantes que precisen de tratamiento quirúrgico.

En ocasiones, el **conducto arterioso,** que conecta la rama izquierda de la arteria pulmonar con la parte inferior del cayado aórtico, no se cierra en el nacimiento. Cuando esto ocurre, la sangre oxigenada del cayado aórtico (mayor presión) pasa a la rama izquierda de la arteria pulmonar (menor presión) y produce una hipertensión pulmonar. Esto se denomina **conducto arterioso persistente** o **permeable (CAP).**

Todos estos defectos producen un cortocircuito de izquierda a derecha, lo que quiere decir que la sangre oxigenada de la parte izquierda del corazón se mezcla con la sangre desoxigenada del lado derecho antes de pasar a la circulación pulmonar. Estos cortocircuitos normalmente son compatibles con la vida, pero puede ser necesaria la cirugía o un tratamiento endovascular.

En raras ocasiones el cortocircuito es de derecha a izquierda. De forma aislada este defecto es mortal; sin embargo, se suele asociar a otras anomalías en las que parte de la sangre desoxigenada retorna a los pulmones y a la circulación sistémica.

© Elsevier. Fotocopiar sin autorización es un delito.

Conceptos prácticos

Auscultación cardíaca

La auscultación del corazón muestra el ciclo cardíaco normal audible, que permite valorar la frecuencia cardíaca, el ritmo y la regularidad. Además, pueden apreciarse soplos cardíacos que se manifiestan como ruidos característicos en cada una de las fases del ciclo cardíaco (fig. 3.74).

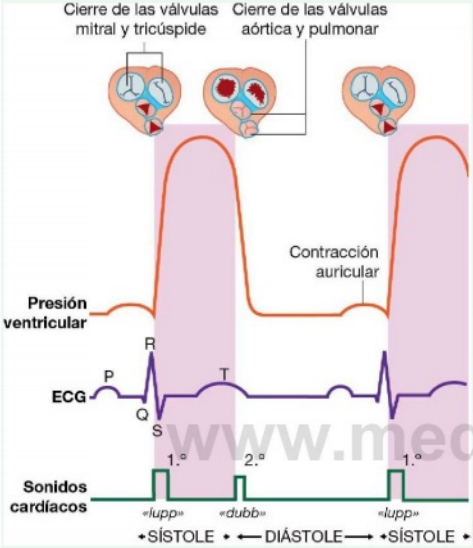

Fig. 3.74 Sonidos cardíacos y su relación con el cierre de las válvulas, el electrocardiograma (ECG) y la presión ventricular.

Venas cardíacas

El **seno coronario** recibe cuatro tributarias principales: la mayor, la media, la menor y las venas cardíacas posteriores.

Vena cardíaca mayor. La **vena cardíaca mayor (magna)** comienza en el vértice del corazón (fig. 3.75A), y asciende en el surco interventricular anterior donde se relaciona con la arteria interventricular anterior y, habitualmente se denomina **vena interventricular anterior.** Llegando al seno coronario, la vena cardíaca mayor gira a la izquierda y continúa por la base/cara diafragmática del corazón. En este punto, se asocia con la rama circunfleja de la arteria coronaria izquierda. Siguiendo su camino en el surco coronario, la vena cardíaca mayor gradualmente va aumentando de calibre para formar el seno coronario que termina en la aurícula derecha (fig. 3.75B).

Vena cardíaca media. La **vena cardíaca media (vena interventricular posterior)** comienza cerca del vértice del corazón y asciende en el surco interventricular posterior hacia el seno coronario (fig. 3.75B). Se asocia a la rama interventricular posterior de la arteria coronaria derecha o izquierda a lo largo de todo su recorrido.

Vena cardíaca menor. La **vena cardíaca menor** comienza en la parte anteroinferior del surco coronario entre la aurícula derecha y el ventrículo derecho (fig. 3.75A). Continúa en este surco hacia la base/cara diafragmática del corazón donde entra en el seno coronario en su extremo auricular. Acompaña a la arteria coronaria derecha en todo su recorrido y puede recibir una **vena marginal derecha** (fig. 3.75A). Esta pequeña vena acompaña a la rama marginal de la arteria coronaria derecha a lo largo del margen agudo del corazón. Si la vena marginal derecha no se une a la vena cardíaca menor penetra directamente en la aurícula derecha.

Vena posterior del ventrículo izquierdo. La **vena cardíaca posterior** se sitúa en la cara posterior del ventrículo izquierdo justo a la izquierda de la vena cardíaca media (fig. 3.75B), o bien entra directamente en el seno coronario o bien se une a la vena cardíaca mayor.

Otras venas cardíacas. Dos grupos de venas cardíacas adicionales también participan en el drenaje venoso del corazón:

- Las **venas anteriores del ventrículo derecho (venas cardíacas anteriores)** son pequeñas venas que nacen en la pared anterior del ventrículo derecho (fig. 3.75A). Cruzan el surco coronario y entran en la pared anterior de la aurícula derecha. Drenan la parte anterior del ventrículo derecho. La vena marginal derecha puede formar parte de este grupo si no se une a la vena cardíaca menor.
- También se ha descrito un grupo de venas cardíacas mínimas **(venas de Tebesio).** Drenan directamente en las cavidades cardíacas, son muy numerosas en la aurícula y ventrículo derechos, aparecen ocasionalmente en la aurícula izquierda y son raras en el ventrículo izquierdo.

Linfáticos coronarios

Los vasos linfáticos del corazón siguen a las arterias coronarias y drenan fundamentalmente en:

- Nódulos braquiocefálicos, anteriores a las venas braquiocefálicas.
- En los nódulos traqueobronquiales en el extremo inferior de la tráquea.

www.medilibro.com

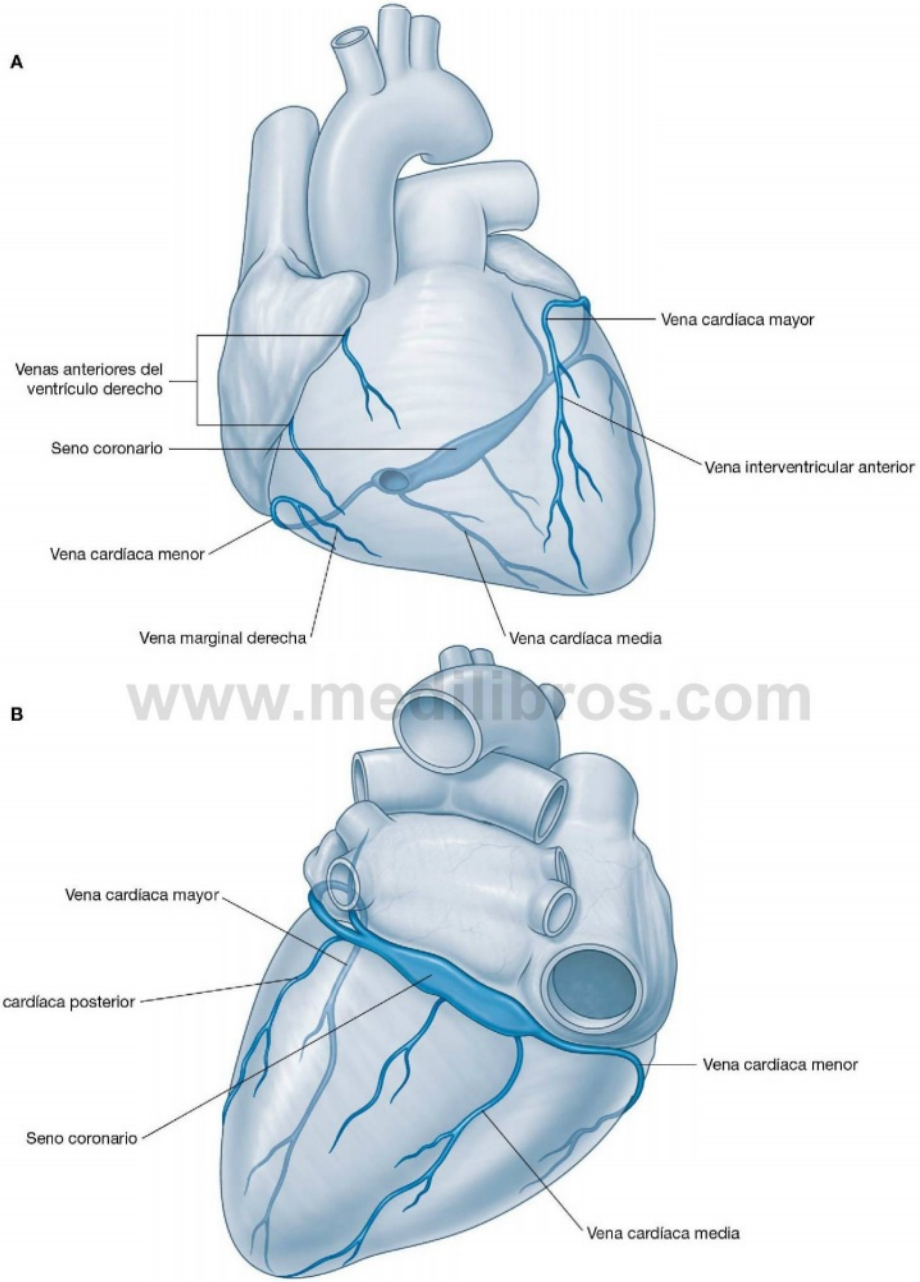

www.medilibros.com

Fig. 3.75 Venas cardíacas mayores. **A.** Visión anterior de las venas cardíacas mayores. **B.** Visión posteroinferior de las venas cardíacas mayores.

© Elsevier. Fotocopiar sin autorización es un delito.

Sistema de conducción cardíaco

La musculatura de las aurículas y los ventrículos es capaz de contraerse espontáneamente. El sistema de conducción cardíaco inicia y coordina la contracción. El sistema de conducción cardíaco está formado por los nódulos y redes de células miocárdicas especializadas organizadas en cuatro componentes básicos:

- El nódulo sinoauricular.
- El nódulo auriculoventricular.
- El fascículo auriculoventricular con sus ramas derecha e izquierda.
- El plexo subendocárdico de células de conducción (las fibras de Purkinje).

Este singular patrón de distribución del sistema de conducción cardíaco establece una importante vía unidireccional de excitación/contracción. A lo largo de su recorrido, los fascículos grandes del sistema de conducción están aislados del miocardio circundante por tejido conjuntivo. Esto tiende a reducir la estimulación y contracción inapropiadas de las fibras musculares cardíacas.

El número de contactos funcionales entre las vías de conducción y la musculatura cardíaca aumenta de forma importante en el plexo subendocárdico.

De este modo se establece una onda unidireccional de excitación y contracción que se desplaza desde los músculos papilares y el vértice de los ventrículos hasta los tractos de salida arterial.

www.medilibros.com

Conceptos prácticos

Sistema de conducción cardíaco

El sistema de conducción cardíaco puede verse afectado por las arteriopatías coronarias. El ritmo normal puede verse alterado si la vascularización de sistema de conducción cardíaco se afecta. Si una arritmia afecta al ritmo cardíaco o al orden de contracción de las cámaras cardíacas, puede producirse un fracaso cardíaco y la muerte.

Nódulo sinoauricular

Los impulsos comienzan en el **nódulo sinoauricular (sinusal),** el marcapasos cardíaco. Este grupo de células se localiza en el extremo superior de la cresta terminal en la unión de la vena cava superior y la aurícula derecha (fig. 3.76A). Ésta es la unión también de las partes de la aurícula derecha que derivan de seno venoso embrionario y de la aurícula propiamente dicha.

Las señales excitatorias generadas en el nódulo sinoauricular se extienden a lo largo de las aurículas produciendo la contracción del músculo.

Nódulo auriculoventricular

A continuación, la onda de excitación en las aurículas estimula el **nódulo auriculoventricular,** que se localiza cerca de la desembocadura del seno coronario, cerca de la inserción de la valva septal de la válvula tricúspide, y en el interior del tabique interventricular (fig. 3.76A).

El nódulo auriculoventricular es un grupo de células especializadas que forman el inicio de un elaborado sistema de tejido de conducción, el fascículo auriculoventricular, que extiende el impulso excitatorio a toda la musculatura ventricular.

Fascículo auriculoventricular

El **fascículo auriculoventricular** es una continuación directa del nódulo auriculoventricular (fig. 3.76A). Sigue a lo largo del borde inferior de la parte membranosa del tabique interventricular antes de dividirse en rama derecha e izquierda.

La **rama derecha** continúa por el lado derecho del tabique interventricular hacia el vértice del ventrículo derecho. Desde el tabique entra en la trabécula septomarginal para alcanzar la base del músculo papilar anterior. En este punto, se divide y continúa con los elementos finales del sistema de conducción cardíaca, el plexo subendocárdico de las células de conducción ventricular o fibras de Purkinje. Esta red de células especializadas se extiende a lo largo del ventrículo para inervar la musculatura ventricular incluyendo los músculos papilares.

La **rama izquierda** pasa al lado izquierdo del tabique muscular interventricular y desciende hacia el vértice del ventrículo izquierdo (fig. 3.76B). A lo largo de su recorrido va proporcionando ramas que finalmente se continúan con el **plexo subendocárdico de células de conducción (fibras de Purkinje)**. Al igual que en el lado derecho, esta red de células especializadas extiende los impulsos excitatorios a través del ventrículo.

Inervación cardíaca

La parte autónoma del SNP es la responsable directa de la regulación de:

- La frecuencia cardíaca.
- La fuerza de cada una de las contracciones.
- El gasto cardíaco.

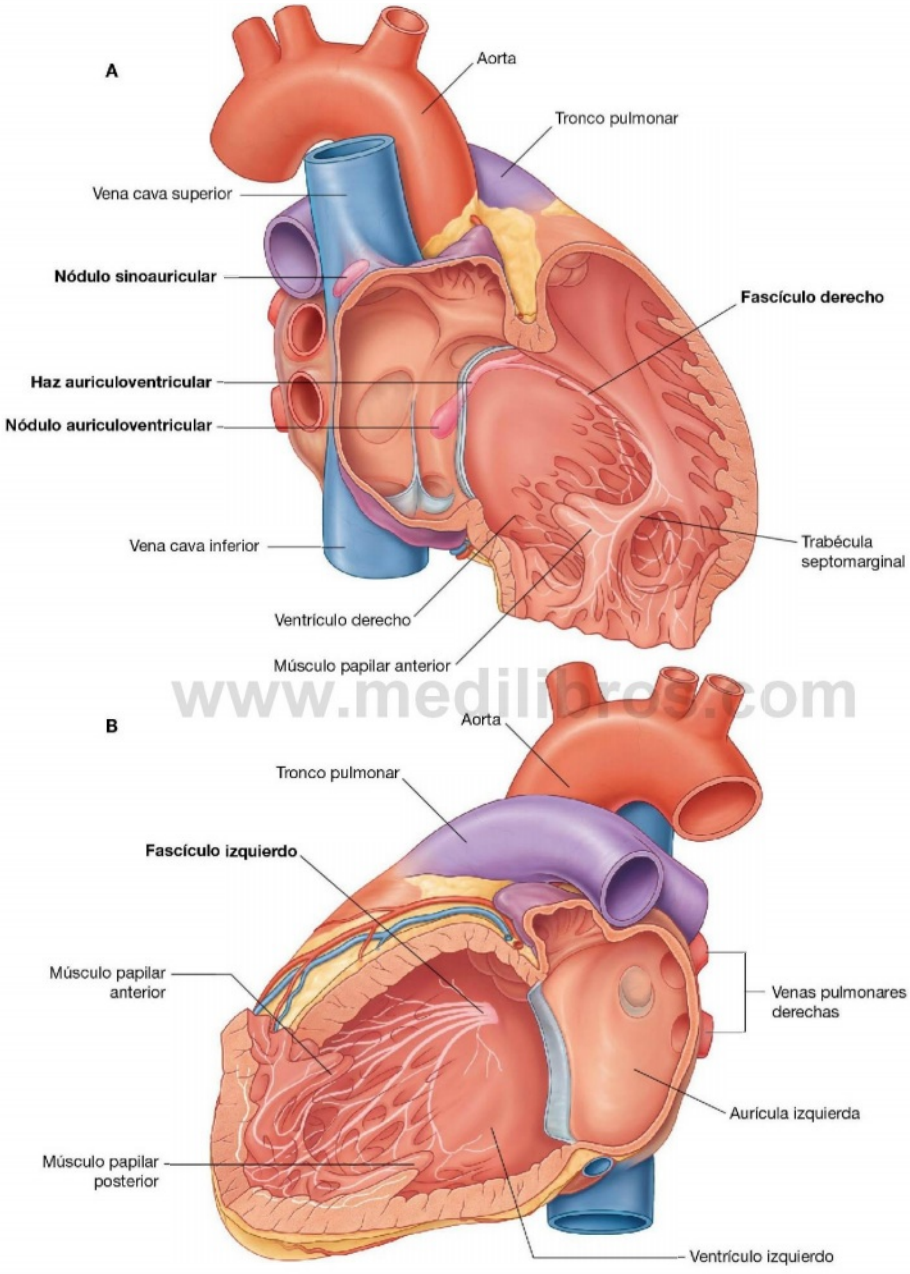

www.medilibros.com

Fig. 3.76 Sistema de conducción del corazón. **A.** Cámaras derechas. **B.** Cámaras izquierdas.

© Elsevier. Fotocopiar sin autorización es un delito.

El **plexo cardíaco** está formado por terminaciones tanto del sistema parasimpático como del simpático. Este plexo consta de una **parte superficial**, por debajo del cayado aórtico y entre éste y el tronco pulmonar (fig. 3.77A), y una **parte profunda**, entre el cayado aórtico y la bifurcación de la tráquea (fig. 3.77B).

Desde el plexo cardíaco, pequeños ramos de nervios mixtos, constituidas por fibras tanto simpáticas como parasimpáticas, inervan el corazón. Estos ramos afectan al tejido nodal y a otros componentes del sistema de conducción, los vasos sanguíneos coronarios y la musculatura auricular y ventricular.

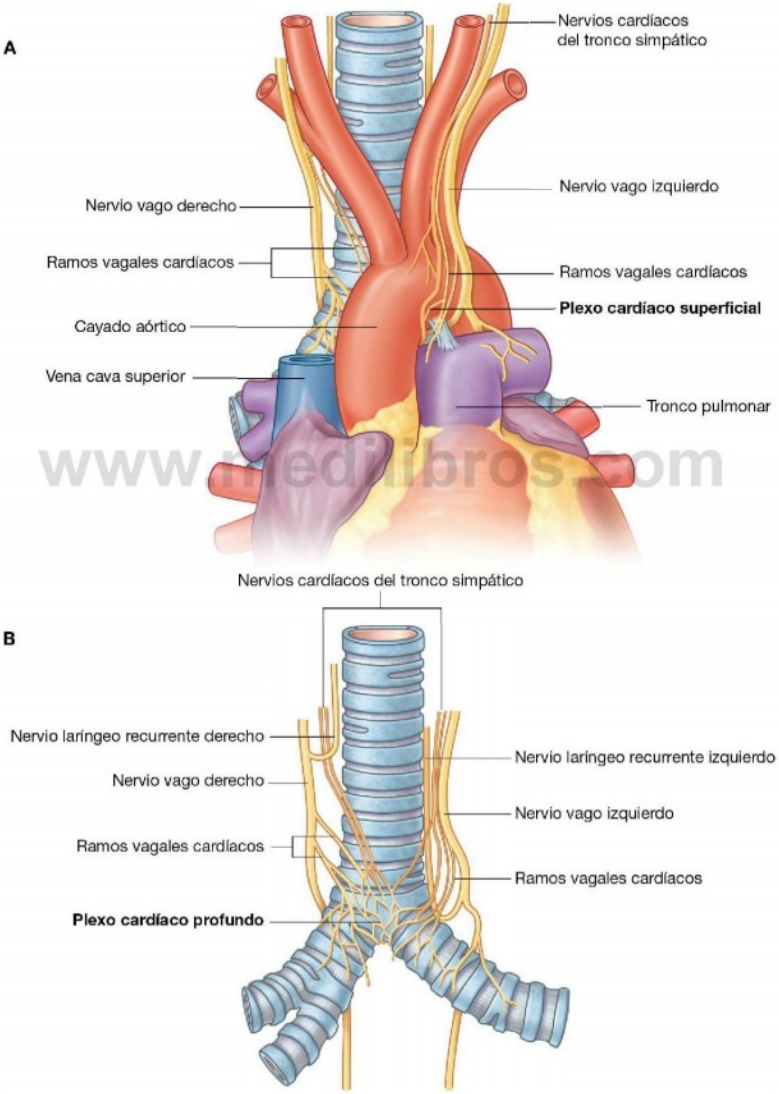

www.medilibros.com

Fig. 3.77 Plexo cardíaco. **A.** Superficial. **B.** Profundo.

Inervación parasimpática

La estimulación del sistema parasimpático:

- Reduce la frecuencia cardíaca.
- Reduce la fuerza de contracción.
- Produce una vasoconstricción de las arterias coronarias.

Las fibras parasimpáticas preganglionares alcanzan el corazón como ramificaciones cardíacas desde los nervios vagos derecho e izquierdo. Éstas entran en el plexo cardíaco y hacen sinapsis en los ganglios localizados bien en el interior del plexo o en las paredes de las aurículas.

Inervación simpática

La estimulación del sistema simpático:

- Aumenta la frecuencia cardíaca.
- Aumenta la fuerza de contracción.

Las fibras simpáticas alcanzan el corazón a través de los nervios cardíacos que nacen del tronco simpático. Las fibras simpáticas preganglionares de los cuatro o cinco segmentos superiores de la médula espinal torácica penetran y cruzan el tronco simpático. Hacen sinapsis en los ganglios simpáticos cervicales y torácicos superiores, y las fibras posganglionares continúan en forma de ramos bilaterales desde el tronco simpático hasta el plexo cardíaco.

Aferencias viscerales

Las aferencias viscerales del corazón también forman parte del plexo cardíaco. Estas fibras atraviesan el plexo cardíaco y retornan al sistema nervioso central en los nervios cardíacos desde los troncos simpáticos y en los ramos cardíacos vagales.

Las aferencias asociadas a los nervios cardíacos vagales retornan a través del nervio vago [X]. Las alteraciones sensitivas en la presión sanguínea y en la composición química de la sangre están directamente implicadas en los reflejos cardíacos.

Las aferencias asociadas a los nervios cardíacos desde los troncos simpáticos retornan a la zona cervical o torácica del tronco simpático. Si se encuentran en la parte cervical del tronco, normalmente descienden a la región torácica donde vuelven a entrar en los cuatro o cinco segmentos torácicos superiores de la médula espinal junto con las aferencias de la región torácica del tronco simpático. Las aferencias viscerales asociadas al sistema simpático conducen la sensación dolorosa del corazón, que es detectada a nivel celular como situaciones de lesión tisular (p. ej., isquemia cardíaca). Este dolor es a menudo «referido» en una región cutánea inervada por los mismos niveles medulares (v. Conceptos prácticos: Dolor referido y Caso 4.

Tronco pulmonar

El **tronco pulmonar** está incluido en el saco pericárdico (fig. 3.78), está cubierto por una capa visceral de pericardio seroso y está asociado a la aorta ascendente en una vaina común.

www.medilibros.com

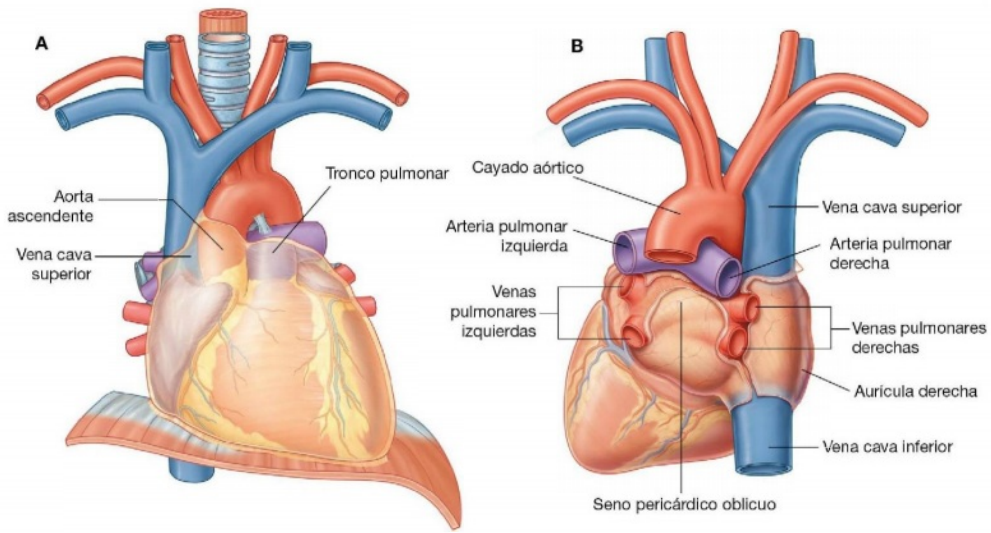

Fig. 3.78 Vasos mayores del mediastino medio. **A.** Visión anterior. **B.** Visión posterior.

© Elsevier. Fotocopiar sin autorización es un delito.

Nace en el cono arterioso del ventrículo derecho en el comienzo del tronco pulmonar, ligeramente anterior al orificio aórtico y asciende, desplazándose posteriormente y a la izquierda, situándose inicialmente anterior y después a la izquierda de la aorta ascendente. A nivel aproximadamente del disco intervertebral entre las vértebras TV y TVI, enfrente del margen izquierdo del esternón y posterior al tercer cartílago costal, el tronco de la pulmonar se divide en:

- La arteria pulmonar derecha, que se dirige a la derecha, por detrás de la aorta ascendente y la vena cava superior, para entrar en el pulmón derecho.
- La arteria pulmonar izquierda, que pasa inferior al cayado de la aorta y anterior a la aorta descendente para entrar en el pulmón izquierdo.

Aorta ascendente

La **aorta ascendente** está contenida en el saco pericárdico y está cubierta por una capa visceral del pericardio seroso, que también rodea el tronco pulmonar dentro de una vaina común (fig. 3.78A).

El origen de la aorta ascendente es el orificio aórtico en la base del ventrículo izquierdo, que se encuentra a nivel del borde inferior del tercer cartílago costal izquierdo, posterior a la mitad izquierda del esternón. Discurre en dirección superior, ligeramente hacia delante y a la derecha, y continúa hasta el nivel del segundo cartílago costal derecho. En este punto, entra en el mediastino superior donde forma el llamado **cayado aórtico.**

Inmediatamente superior al punto en que la aorta ascendente nace del ventrículo izquierdo, existen tres pequeñas prominencias enfrente de las valvas semilunares de la válvula aórtica. Se trata de los senos aórticos posterior, derecho e izquierdo. Las arterias coronarias derecha e izquierda se originan de los senos aórticos derecho e izquierdo, respectivamente.

Otros vasos

La mitad inferior de la **vena cava superior** se localiza en el interior del saco pericárdico (fig. 3.78B). Pasa a través del pericardio fibroso, aproximadamente a nivel del segundo cartílago costal y entra en la aurícula derecha por la parte inferior del tercer cartílago costal. La parte que se encuentra en el interior del saco pericárdico está cubierta de pericardio seroso excepto en una pequeña zona sobre su superficie posterior.

Tras pasar a través del diafragma, aproximadamente a nivel de la vértebra TVIII, la **vena cava inferior** entra en el pericardio fibroso. Una pequeña porción de este vaso se sitúa en el interior del saco pericárdico antes de entrar en la aurícula derecha. En el interior del saco pericárdico está cubierta de pericardio seroso excepto en una pequeña porción de su superficie posterior (fig. 3.78B).

Un segmento muy pequeño de cada una de las venas pulmonares se localiza también en el interior del saco pericárdico. Estas venas, habitualmente dos desde cada pulmón, atraviesan el pericardio fibroso y entran en la zona superior de la aurícula izquierda en su superficie posterior. En el saco pericárdico, todo excepto una parte de la cara posterior de estas venas está cubierto por pericardio seroso. Además, el **seno pericárdico oblicuo** se encuentra entre las venas pulmonares derechas e izquierdas, en el interior del saco pericárdico (fig. 3.78B).

Mediastino superior

El **mediastino superior** se encuentra posterior al manubrio esternal y anterior a los cuerpos de las primeras cuatro vértebras torácicas (v. fig. 3.52).

- Su límite superior es un plano oblicuo que pasa desde la escotadura yugular hacia arriba y posterior al borde superior de la vértebra TI.
- Inferiormente, un plano transversal que pasa desde el ángulo esternal hasta el disco intervertebral entre las vértebras TIV/V lo separa del mediastino inferior.
- Lateralmente, está limitado por la porción mediastínica de la pleura parietal a cada lado.

El mediastino superior se continúa con el cuello superiormente e inferiormente con el mediastino inferior.

Las principales estructuras que se encuentran en el mediastino superior (fig. 3.79 y 3.80) incluyen:

- El timo.
- Las venas braquiocefálicas derecha e izquierda.
- La vena intercostal superior izquierda.
- La vena cava superior.
- El cayado de la aorta con sus tres ramas principales.
- La tráquea.
- El esófago.
- Los nervios frénicos.
- Los nervios vagos.
- El ramo laríngeo recurrente izquierdo del nervio vago izquierdo.
- El conducto torácico.
- Otros pequeños nervios y vasos sanguíneos y linfáticos.

Timo

El **timo** es el componente más anterior del mediastino superior, situándose inmediatamente por detrás del manubrio del esternón. Es una estructura bilobulada asimétrica (fig. 3.81).

El timo se puede prolongar superiormente en el cuello hasta la glándula tiroides; una prolongación inferior se extiende típicamente al mediastino anterior sobre el saco pericárdico.

www.medilibros.com

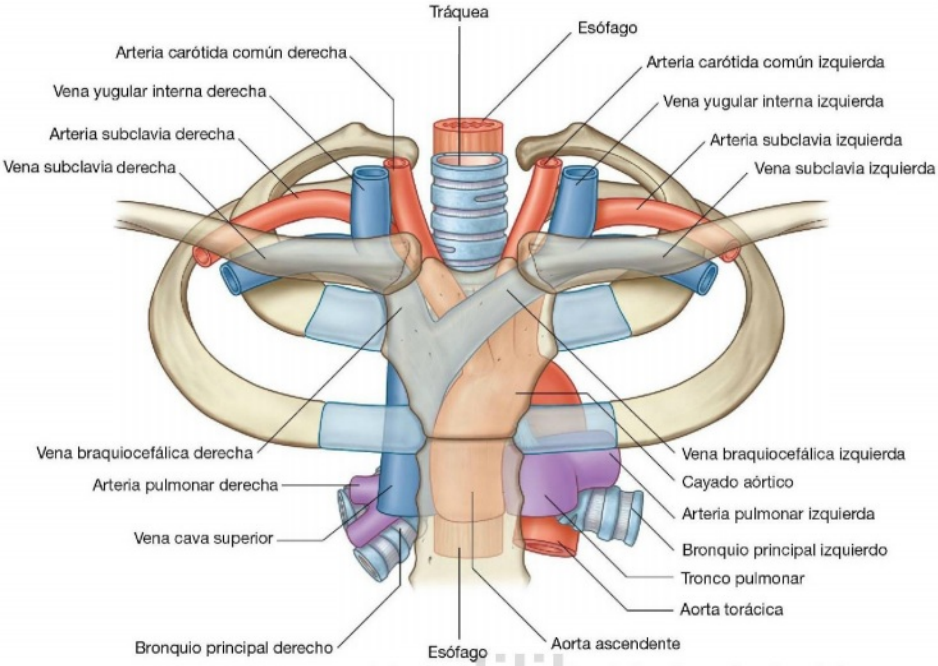

www.medilibros.com

Fig. 3.79 Estructuras del mediastino superior.

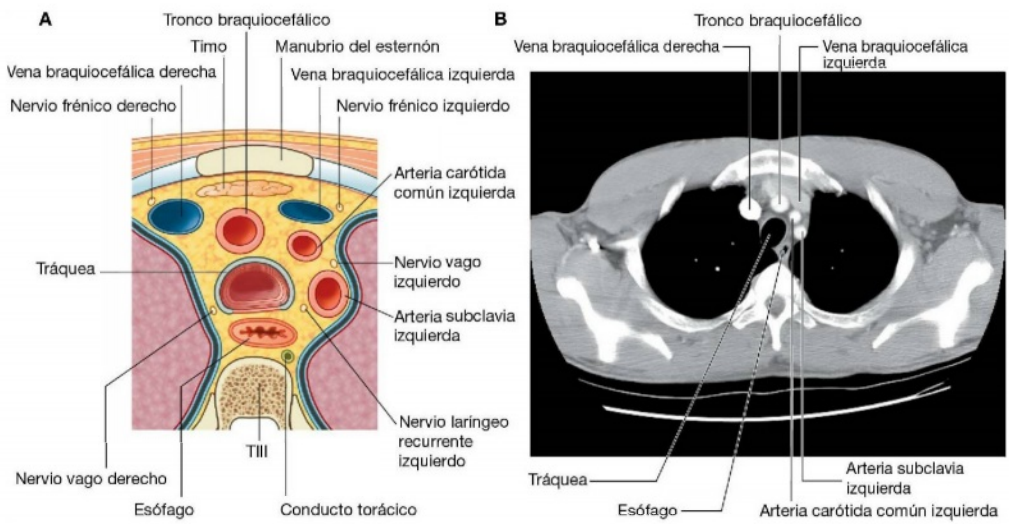

Fig. 3.80 Sección transversal a través del mediastino superior a nivel de la vértebra TIII. **A.** Esquema. **B.** Imagen por tomografía axial computarizada.

© Elsevier. Fotocopiar sin autorización es un delito.

En el niño el timo es una glándula de gran tamaño implicada en el desarrollo inicial del sistema inmune, comienza a atrofiarse después de la pubertad y muestra considerables variaciones de tamaño en el adulto. En los adultos de edad avanzada, apenas es identificable como órgano y consiste en su mayor parte en tejido adiposo que en ocasiones está dispuesto en forma de dos estructuras adiposas lobuladas.

Las arterias del timo consisten en pequeñas ramas que se originan de las arterias torácicas internas. El drenaje venoso suele realizarse en la vena braquiocefálica izquierda y posiblemente en las venas torácicas internas.

El drenaje linfático se dirige a múltiples grupos de nódulos en una o más de las siguientes localizaciones:

- A lo largo de las arterias torácicas internas (paraesternales).
- En la bifurcación de la tráquea (traqueobronquial).
- En la raíz del cuello.

Conceptos prácticos

Glándulas paratiroides ectópicas en el timo

Las glándulas paratiroides se desarrollan a partir de la tercera bolsa faríngea, que también da lugar al timo. El timo es, por tanto, una de las localizaciones más frecuentes de las glándulas paratiroides ectópicas y, potencialmente, de producción ectópica de hormona paratiroidea.

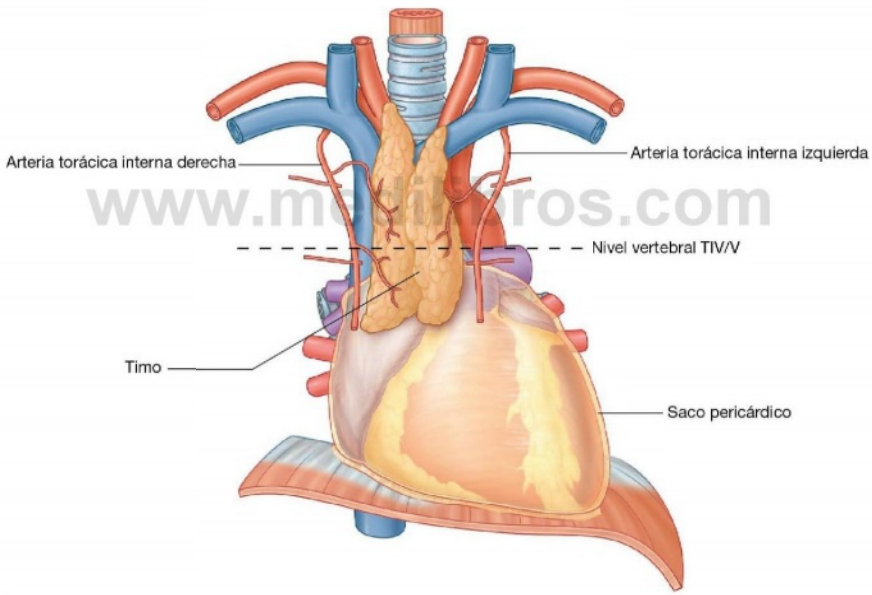

www.medilibros.com

Fig. 3.81 Timo.

Venas braquiocefálicas derecha e izquierda

Las venas braquiocefálicas derecha e izquierda se localizan inmediatamente posteriores al timo. Se forman a cada lado en la unión entre la vena yugular interna y la vena subclavia (v. fig. 3.79). La vena braquiocefálica izquierda cruza la línea media y se une con la vena braquiocefálica derecha para formar la vena cava superior (fig. 3.82).

- La **vena braquiocefálica derecha** comienza posterior al extremo medial de la clavícula derecha y pasa verticalmente hacia abajo, formando la vena cava superior cuando se une a la vena braquiocefálica izquierda. Las venas tributarias incluyen la vertebral, la primera intercostal y las venas torácicas internas. La vena tiroidea inferior y las venas tímicas pueden también drenar en ella.
- La **vena braquiocefálica izquierda** comienza posterior al extremo medial de la clavícula. Cruza a la derecha, desciende en dirección inferior, y se une a la braquiocefálica derecha para formar la vena cava superior por detrás del borde inferior del primer cartílago costal cerca del borde derecho del esternón. En ella desembocan la vertebral, la primera vena intercostal posterior, la intercostal superior izquierda, la tiroidea inferior y la torácica interna. También puede recibir a las venas tímicas y pericárdicas. La vena braquiocefálica izquierda cruza la línea media posterior al manubrio en el adulto. En lactantes y niños la vena braquiocefálica nace por encima del borde superior del manubrio, por lo que está menos protegida.

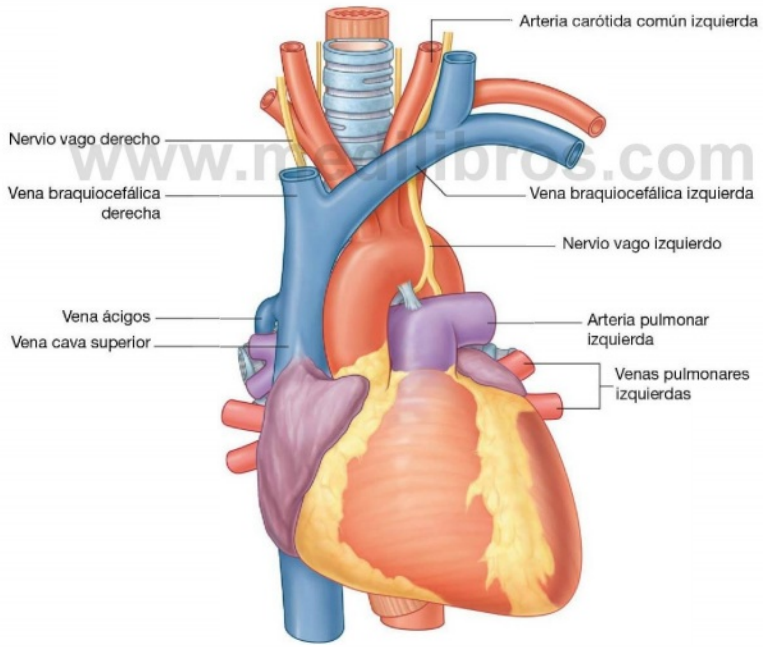

Fig. 3.82 Mediastino superior sin el timo.

© Elsevier. Fotocopiar sin autorización es un delito.

Vena intercostal superior izquierda

La **vena intercostal superior izquierda** recibe a la segunda, la tercera y, a veces, la cuarta venas intercostales posteriores, generalmente las venas bronquiales izquierdas y, en ocasiones, la vena pericardiofrénica izquierda. Pasa sobre el lado izquierdo del cayado aórtico, lateral al nervio vago izquierdo y medial al nervio frénico izquierdo, antes de entrar en la vena braquiocefálica izquierda (fig. 3.83). Inferiormente, puede conectar con la **vena hemiácigos accesoria (vena hemiácigos superior).**

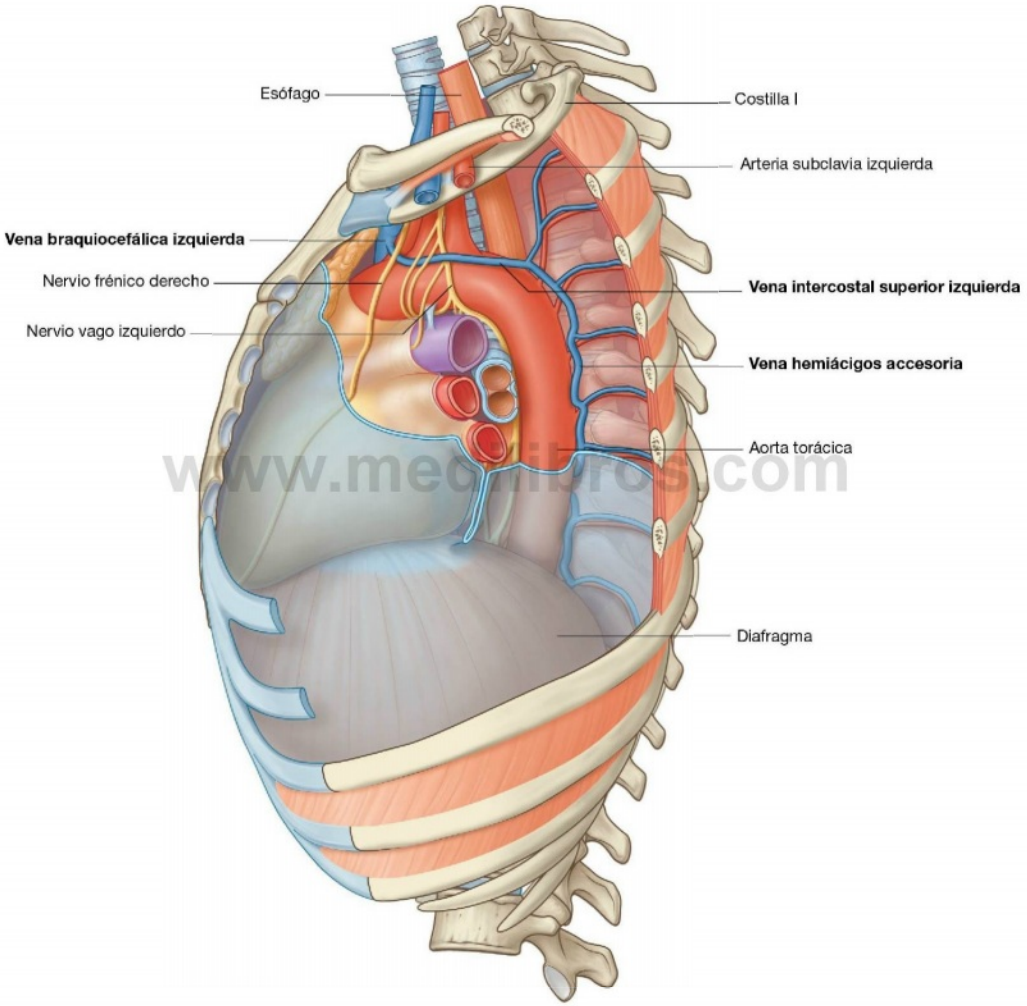

www.medilibros.com

Fig. 3.83 Vena intercostal superior izquierda.

Vena cava superior

La vena cava superior está orientada verticalmente y comienza posterior al borde inferior del primer cartílago costal, donde se unen las venas braquiocefálicas derecha e izquierda, y termina en el borde inferior del tercer cartílago costal, donde se une a la aurícula derecha (v. fig. 3.79).

La mitad inferior de la vena cava superior se encuentra en el interior del saco pericárdico y, por tanto, está contenido en el mediastino medio.

La vena cava superior recibe a la vena ácigos inmediatamente antes de entrar en el saco pericárdico y también puede recibir las venas pericárdicas y mediastínicas.

La vena cava superior puede ser fácilmente identificada formando parte del borde superolateral del mediastino en una radiografía de tórax (v. fig. 3.60A).

Conceptos prácticos

Acceso venoso para vías centrales y de diálisis

Las venas sistémicas grandes se emplean para colocar vías centrales que permiten administrar grandes cantidades de líquidos, fármacos y sangre. La mayoría de estas vías (tubos de pequeño calibre) se introducen a través de punciones en las venas axilar, subclavia o yugular interna. Las vías se pasan a través de las venas principales hasta el mediastino superior, y sus extremos suelen quedar en la parte distal de la vena cava superior o en la aurícula derecha.

En pacientes con insuficiencia renal se colocan vías similares para diálisis, de forma que se puede aspirar un gran volumen de sangre a través de uno de los canales y reinfundirlo a través de un segundo canal.

Conceptos prácticos

Acceso a la vena cava inferior a través de la vena cava superior

Debido a que las venas cavas superior e inferior están orientadas a lo largo del mismo eje vertical, se puede pasar un alambre guía, un catéter o una vía desde la vena cava superior a través de la aurícula derecha hasta la vena cava inferior. Ésta es una ruta común de acceso en procedimientos como:

- Biopsia transyugular de hígado.
- Derivación portosistémica intrahepática transyugular (TIPS).
- Inserción de un filtro de vena cava para «atrapar» los émbolos que se desprenden de las venas del miembro inferior y la pelvis (pacientes con trombosis venosa profunda [TVP]).

El cayado aórtico y sus ramas

La porción torácica de la aorta se puede dividir en **aorta ascendente, cayado aórtico** y **aorta torácica (descendente).** Sólo el cayado aórtico se encuentra en el mediastino superior. Comienza cuando la aorta ascendente sale del saco pericárdico y se dirige hacia arriba, atrás y a la izquierda y atraviesa el mediastino superior, terminando al lado izquierdo en el nivel vertebral TIV/V (v. fig. 3.79). El cayado es inicialmente anterior y finalmente lateral a la tráquea, llegando a alcanzar superiormente el nivel medio del manubrio del esternón.

Del margen superior del cayado aórtico nacen tres ramas; en su origen, las tres son cruzadas anteriormente por la vena braquiocefálica izquierda.

© Elsevier. Fotocopiar sin autorización es un delito.

La primera rama

Comenzando por la derecha, la primera rama de la aorta es el **tronco braquiocefálico** (fig. 3.84). Es la mayor de las tres ramas y, en su punto de origen detrás del manubrio del esternón, es ligeramente anterior a las otras dos ramas. Asciende ligeramente posterior y a la derecha. A nivel del borde superior de la articulación esternoclavicular derecha, el tronco braquiocefálico se divide en:

- **Arteria carótida común derecha.**
- **Arteria subclavia derecha** (v. fig. 3.79).

Las arterias irrigan fundamentalmente el lado derecho de la cabeza y cuello y el miembro superior derecho, respectivamente.

En ocasiones, el tronco braquiocefálico tiene una pequeña rama, la **arteria tiroidea ima** que contribuye a la vascularización de la glándula tiroides.

La segunda rama

La segunda rama del cayado aórtico es la **arteria carótida común izquierda** (fig. 3.84). Nace del cayado aórtico inmediatamente a la izquierda y, ligeramente posterior al tronco braquiocefálico y asciende a través del mediastino superior a lo largo del lado izquierdo de la tráquea.

La arteria carótida común izquierda irriga el lado izquierdo de la cabeza y cuello.

La tercera rama

La tercera rama de la aorta es la **arteria subclavia izquierda** (fig. 3.84). Nace del cayado aórtico inmediatamente a la izquierda y ligeramente posterior a la arteria carótida común izquierda y asciende a través del mediastino superior a lo largo de lado izquierdo de la tráquea.

La arteria subclavia izquierda es el principal aporte sanguíneo del miembro superior izquierdo.

Ligamento arterioso

El **ligamento arterioso** se encuentra también en el mediastino superior y es fundamental para la circulación embrionaria, momento en el que es permeable **(conducto arterioso).** Conecta el tronco de la pulmonar con el cayado de la aorta y permite que la sangre no atraviese los pulmones durante el desarrollo (fig. 3.84). Este vaso se cierra poco después del nacimiento y forma la conexión ligamentosa que se observa en el adulto.

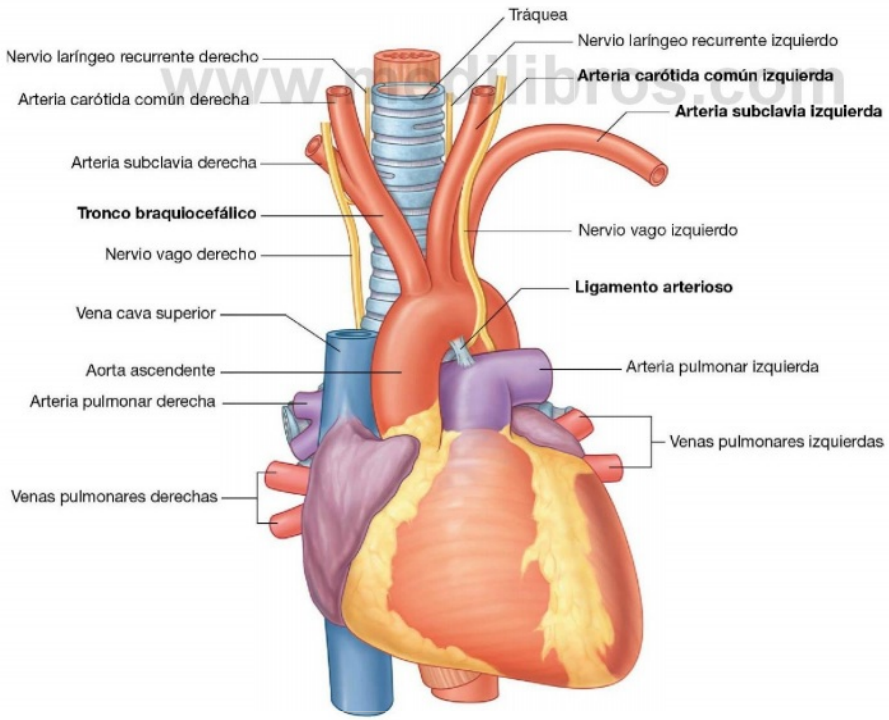

www.medilibros.com

Fig. 3.84 Mediastino superior sin el timo ni los conductos venosos.

Conceptos prácticos

Coartación de la aorta

La coartación de la aorta es una malformación congénita en la que la luz de la aorta está constreñida inmediatamente distal al origen de la arteria subclavia izquierda. En este punto, la aorta se estrecha significativamente y el aporte sanguíneo a los miembros inferiores y el abdomen está disminuido. Con el tiempo, se desarrollan vasos colaterales en torno a la pared del tórax y del abdomen para irrigar la parte inferior del cuerpo. La coartación también afecta al corazón, que tiene que bombear la sangre a mayor presión para mantener la perfusión periférica. Esto a su vez puede generar una insuficiencia cardíaca.

Conceptos prácticos

El cayado aórtico y sus anomalías

En ocasiones el cayado aórtico está en el lado derecho y puede ser asintomático. Se puede asociar a **dextrocardia** (corazón en el lado derecho) y, en algunos casos, un **situs inversus** completo (inversión de izquierda a derecha de los órganos del cuerpo). También se puede asociar a ramificación anómala de los grandes vasos.

Conceptos prácticos

Aorta torácica

La aterosclerosis difusa de la aorta torácica puede aparecer en pacientes con patología vascular, pero raramente produce síntomas. Existen, no obstante, dos situaciones clínicas en las que la patología aórtica puede producir situaciones de riesgo vital.

Traumatismo

La aorta está fija por tres puntos de unión:

- La válvula aórtica.
- El ligamento arterioso.
- El punto de paso por detrás del ligamento arqueado medio del diafragma para entrar en el abdomen.

El resto de la aorta está relativamente libre de uniones a otras estructuras del mediastino. Un traumatismo grave por desaceleración (p. ej., un accidente de tráfico) es más probable que produzca un traumatismo aórtico en estos puntos de unión.

Disección de la aorta

En ciertas patologías, tales como la enfermedad arteriovascular grave, la pared de la aorta se puede dividir longitudinalmente, creando un falso canal, que puede reunirse de nuevo o no con la luz verdadera distalmente. La disección de la aorta se produce entre las capas íntima y media en cualquier punto a lo largo de su longitud. Si se produce en la aorta ascendente o en el cayado aórtico, el flujo sanguíneo a las arterias coronarias y cerebrales puede verse interrumpido, produciendo un infarto de miocardio o un accidente cerebrovascular. En el abdomen los vasos viscerales pueden quedar interrumpidos, produciendo isquemia intestinal o renal.

Conceptos prácticos

Origen anómalo de los grandes vasos

Los grandes vasos en ocasiones presentan un origen anómalo, incluyendo:

- Origen común del tronco braquiocefálico y arteria carótida común izquierda.
- La arteria vertebral izquierda se origina en el cayado aórtico.
- La arteria subclavia derecha se origina en la parte distal del cayado aórtico y pasa por detrás del esófago para irrigar el brazo derecho; como consecuencia de ello, los grandes vasos forman un anillo en torno a la tráquea y el esófago que puede producir, potencialmente, dificultades en la deglución.

www.medilibros.com

© Elsevier. Fotocopiar sin autorización es un delito.

Tráquea y esófago

La tráquea es una estructura de la línea media que es palpable en la escotadura yugular cuando entra en el mediastino superior. Posterior a ella se encuentra el esófago, que se sitúa inmediatamente por delante de la columna vertebral (fig. 3.85 y v. figs. 3.79 y 3.80). Existe un desplazamiento significativo en la posición vertical de estas estructuras a su paso por el mediastino superior. La deglución y la respiración producen cambios de posición, al igual que las patologías y el uso de determinados instrumentos.

Cuando la tráquea y el esófago pasan a través del mediastino superior son cruzados lateralmente por la vena ácigos en el lado derecho y el cayado de la aorta en el lado izquierdo.

La tráquea se divide en los bronquios principales derecho e izquierdo en el plano transversal entre el ángulo esternal y el nivel vertebral TIV/V, o justo en posición inferior a dicho plano (fig. 3.86), mientras que el esófago procede hacia el mediastino posterior.

Nervios del mediastino superior

Nervios vagos

Los **nervios vagos** [X] pasan a través de las porciones superior y posterior del mediastino en su camino a la cavidad abdominal. Cuando cruzan el tórax, proporcionan inervación parasimpática a las vísceras torácicas y llevan las aferencias viscerales de las vísceras torácicas.

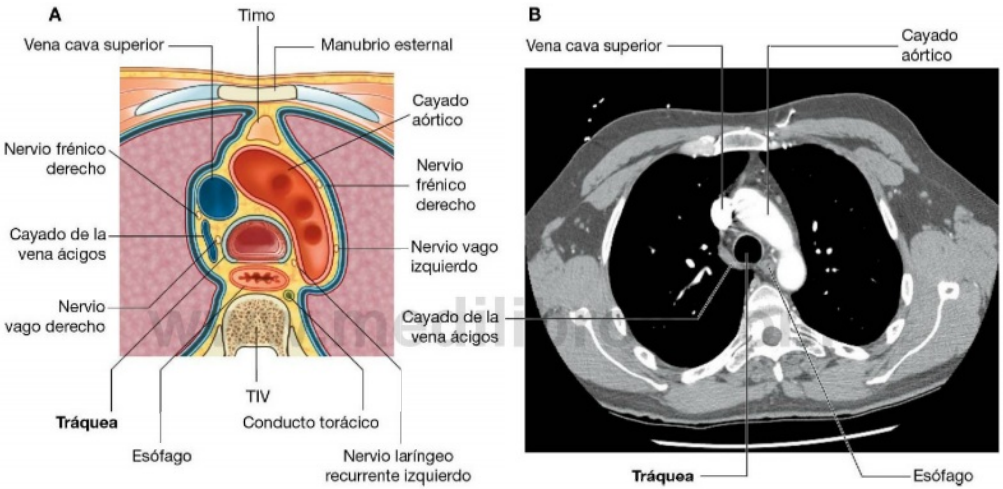

Fig. 3.85 Sección transversal a través del mediastino superior a nivel de la vértebra TIV. **A.** Esquema. **B.** Imagen de tomografía computarizada.

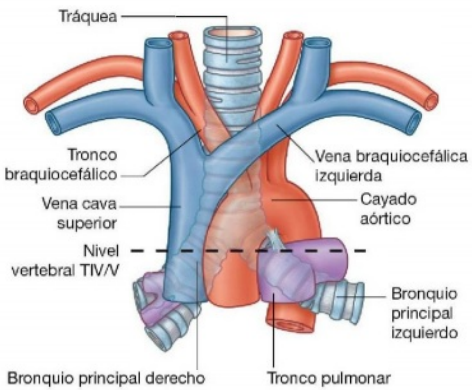

Fig. 3.86 Tráquea en el mediastino superior.

Las aferencias viscerales de los nervios vagos transmiten información al sistema nervioso central acerca de los procesos fisiológicos normales y las actividades reflejas. No transmiten sensibilidad dolorosa.

Nervio vago derecho

El **nervio vago derecho** entra en el mediastino superior y se sitúa entre la vena braquiocefálica derecha y el tronco braquiocefálico. Desciende en sentido posterior hacia la tráquea (fig. 3.87), cruza su superficie lateral y pasa por detrás del pedículo del pulmón derecho para alcanzar el esófago. Justo antes del esófago, es cruzado por el arco de la vena ácigos.

Cuando el nervio vago derecho pasa a través del mediastino superior proporciona ramos para el esófago, el plexo cardíaco y el plexo pulmonar.

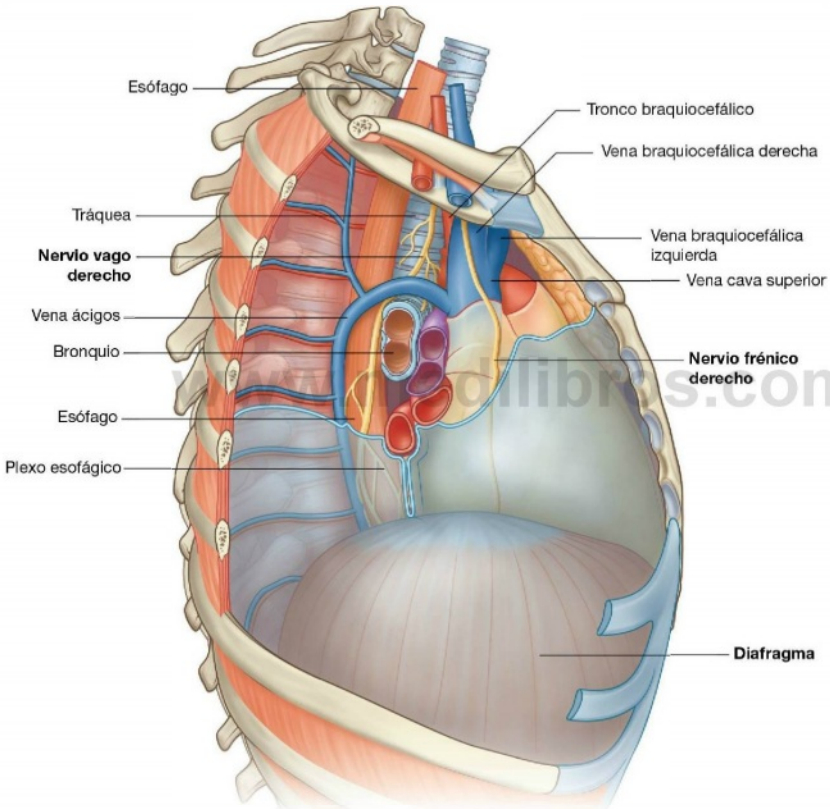

Fig. 3.87 Nervio vago derecho a su paso por el mediastino superior.

© Elsevier. Fotocopiar sin autorización es un delito.

Nervio vago izquierdo

El **nervio vago izquierdo** entra en el mediastino superior posterior a la vena braquiocefálica izquierda y entre la arteria carótida común izquierda y la subclavia izquierda (fig. 3.88). En su paso por el mediastino superior, queda profundo a la parte mediastínica de la pleura parietal y cruza el lado izquierdo del cayado de la aorta. Continúa descendiendo en dirección posterior y pasa posterior al pedículo del pulmón izquierdo para alcanzar el esófago en el mediastino posterior.

Cuando el nervio vago izquierdo pasa a través del mediastino superior, proporciona ramos para el esófago, el plexo cardíaco y el plexo pulmonar.

El nervio vago izquierdo también da lugar al **nervio laríngeo recurrente izquierdo**, que nace de él en el borde inferior del cayado de la aorta justo lateral al ligamento arterioso. El nervio laríngeo recurrente izquierdo pasa inferior al cayado de la aorta antes de ascender por su superficie medial. Entra en un canal entre la tráquea y el esófago, y continúa superiormente para entrar en el cuello y terminar en la laringe (fig. 3.89).

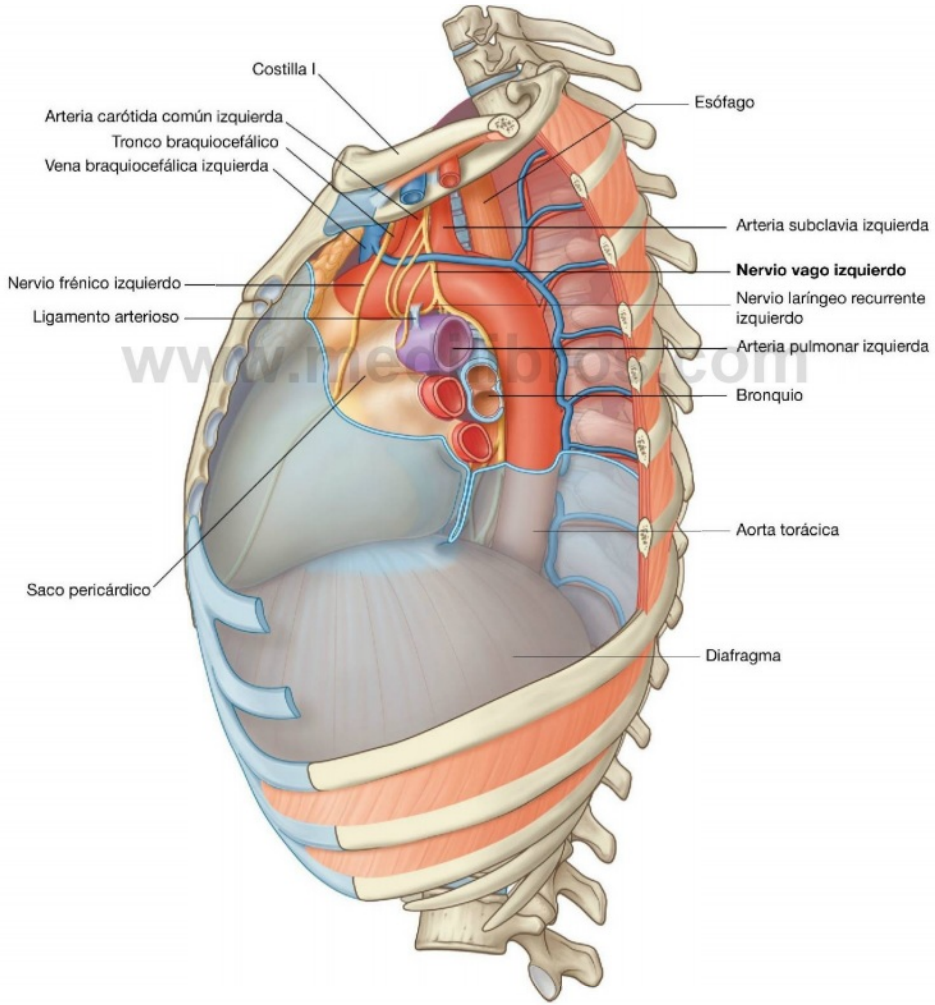

www.medilibros.com

Fig. 3.88 Nervio vago izquierdo a su paso por el mediastino superior.

Nervios frénicos

Los nervios frénicos nacen en la región cervical, fundamentalmente a partir del cuarto, pero también del tercer y quinto segmentos de la médula espinal cervical.

Los nervios frénicos descienden a través del tórax para proporcionar inervación sensitiva y motora al diafragma y a las membranas asociadas. En su paso a través del tórax, proporcionan inervación por las fibras aferentes somáticas a la pleura mediastínica, pericardio fibroso y capa parietal del pericardio seroso.

Nervio frénico derecho

El **nervio frénico derecho** entra en el mediastino superior lateral al nervio vago derecho y lateral y ligeramente posterior al comienzo de la vena braquiocefálica derecha (v. fig. 3.87). Continúa inferiormente a lo largo del lado derecho de esta vena y al lado derecho de la vena cava superior.

Al entrar en el mediastino medio, el nervio frénico derecho desciende a lo largo del lado derecho del saco pericárdico, en el interior del pericardio fibroso y anterior al pedículo del pulmón derecho. Los vasos pericardiofrénicos lo acompañan a lo largo de la mayor parte de su trayecto en el tórax (v. fig. 3.54). Abandona el tórax pasando a través del diafragma con la vena cava inferior.

Nervio frénico izquierdo

El **nervio frénico izquierdo** entra en el mediastino superior en una posición similar a la del nervio frénico derecho. Está dispuesto lateralmente al nervio vago izquierdo y lateral y ligeramente posterior al comienzo de la vena braquiocefálica izquierda (v. fig. 3.83), y continúa descendiendo a través de la cara lateral izquierda del cayado de la aorta, pasando superficialmente al nervio vago izquierdo y la vena intercostal superior izquierda.

Al entrar en el mediastino medio, el nervio frénico izquierdo continúa por el lado izquierdo del saco pericárdico, en el interior del pericardio fibroso y anterior al pedículo del pulmón izquierdo, y está acompañado por los vasos pericardiofrénicos (v. fig. 3.54). Deja el tórax atravesando el diafragma cerca del vértice del corazón.

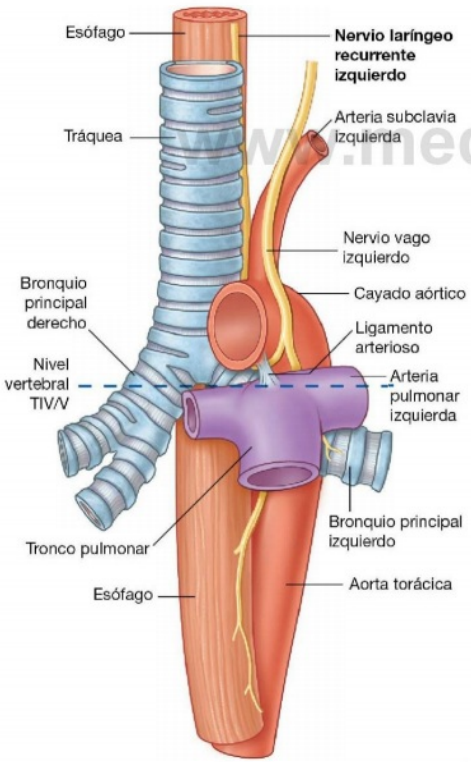

Fig. 3.89 Nervio laríngeo recurrente izquierdo a su paso por el mediastino superior.

www.medilibros.com

Conceptos prácticos

Nervios vagos, nervios laríngeos recurrentes y ronquera

El nervio laríngeo recurrente izquierdo es un ramo del nervio vago izquierdo. Pasa entre la arteria pulmonar y la aorta, una región conocida clínicamente por **ventana aortopulmonar,** y puede resultar comprimido en cualquier paciente que presente una masa patológica en esta zona. Esta compresión produce una parálisis de la cuerda vocal y ronquera. Una adenopatía, a menudo asociada a la extensión de un cáncer de pulmón, es una de las causas más frecuentes de compresión. Por tanto, se debe realizar una radiografía de tórax en todos los pacientes que presenten ronquera.

Más cranealmente, en la raíz del cuello, el nervio vago derecho da el nervio laríngeo recurrente derecho que rodea la arteria subclavia derecha cuando pasa por encima de la pleura cervical en el surco superior del pulmón derecho. Si un paciente presenta ronquera y se observa una parálisis de la cuerda vocal derecha en la laringoscopia, se debe realizar una radiografía de tórax en una proyección apical lordótica para descartar un tumor en el vértice del pulmón derecho **(tumor de Pancoast)**.

© Elsevier. Fotocopiar sin autorización es un delito.

Conducto torácico en el mediastino superior

El **conducto torácico**, que es el mayor vaso linfático del cuerpo, pasa a lo largo de la parte posterior del mediastino superior (v. figs. 3.80 y 3.85), y en su recorrido:

- Entra en el mediastino superior inferiormente, ligeramente a la izquierda de la línea media, habiéndose situado en esta posición justo antes de salir del mediastino posterior en el nivel vertebral TIV/V.
- Continúa a través del mediastino superior, posterior al cayado de la aorta y la parte inicial de la arteria subclavia izquierda, entre el esófago y la parte mediastínica izquierda de la pleura parietal.

Mediastino posterior

El **mediastino posterior** se encuentra posterior al saco pericárdico y al diafragma y anterior a los cuerpos de las vértebras torácicas medias e inferiores (v. fig. 3.52):

- Su límite superior es un plano transversal que pasa desde el ángulo del esternón hasta el disco intervertebral entre las vértebras TIV y TV.
- Su límite inferior es el diafragma.
- Lateralmente, está limitado por la parte mediastínica de la pleura parietal a cada lado.
- Superiormente, se continúa con el mediastino superior.

Entre las estructuras principales del mediastino posterior se incluyen:

- El esófago y su plexo nervioso asociado.
- La aorta torácica y sus ramas.
- El sistema de las venas ácigos.
- El conducto torácico y los nódulos linfáticos asociados.
- Los troncos simpáticos.
- Los nervios esplácnicos torácicos.

Esófago

El **esófago** es un tubo muscular que discurre entre la faringe en el cuello y el estómago en el abdomen. Comienza en el borde inferior del cartílago cricoides, a nivel de la vértebra CVI, y termina en el cardias del estómago, a nivel de la vértebra TXI.

El esófago desciende sobre la cara anterior de los cuerpos vertebrales, generalmente en la línea media en su recorrido a través del tórax (fig. 3.90). Según se aproxima al diafragma, se desplaza anteriormente y hacia la izquierda, cruzando desde el lado derecho de la aorta torácica hasta asumir una posición anterior a ella. Después pasa a través del hiato esofágico, un orificio en la parte muscular del diafragma a nivel de la vértebra TX.

El esófago tiene una ligera curvatura anteroposterior que es paralela a la porción torácica de la columna vertebral, y está fijado superiormente por su unión a la faringe e inferiormente por su unión con el diafragma.

Relaciones con estructuras importantes en el mediastino posterior

En el mediastino posterior, el esófago está relacionado con numerosas estructuras importantes. El lado derecho está cubierto por la parte mediastínica de la pleura parietal.

Posterior al esófago, el conducto torácico se encuentra en el lado derecho inferiormente, pero cruza a la izquierda más superiormente. También en el lado izquierdo del esófago está la aorta torácica.

Anterior al esófago, por debajo del nivel de la bifurcación de la tráquea, se encuentran la arteria pulmonar derecha y el bronquio principal izquierdo. A continuación, el esófago pasa inmediatamente posterior a la aurícula izquierda, separado de ella sólo por el pericardio. Inferior a la aurícula izquierda, el esófago está relacionado con el diafragma.

Entre otras estructuras, además del conducto torácico, que es posterior al esófago, se incluyen parte de las vena hemiácigos, los vasos intercostales posteriores derechos, y, cerca del diafragma, la aorta torácica.

El esófago es un tubo muscular flexible que puede ser comprimido o estrechado por las estructuras circundantes en cuatro localizaciones (fig. 3.91):

- La unión del esófago con la faringe en el cuello.
- En el mediastino superior donde el esófago es cruzado por el cayado de la aorta.
- En el mediastino posterior donde el esófago está comprimido por el bronquio principal izquierdo.
- En el mediastino posterior, en el hiato esofágico del diafragma.

Estas constricciones tienen importantes consecuencias clínicas. Por ejemplo, un objeto ingerido es más probable que se localice en una de ellas. Una sustancia corrosiva ingerida se mueve más lentamente en las zonas estrechas produciendo más daños en esta zona que en cualquier otro punto a lo largo del esófago. También, las constricciones presentan problemas al paso de instrumentos.

Irrigación arterial y drenaje venoso y linfático

La irrigación arterial y el drenaje venoso del esófago en el mediastino posterior implican a varios vasos. Las arterias esofágicas nacen de la aorta torácica, las arterias bronquiales y las ramas ascendentes de la arteria gástrica izquierda en el abdomen.

El drenaje venoso se realiza a través de pequeños vasos que retornan por la vena ácigos, hemiácigos y ramas esofágicas a la vena gástrica izquierda en el abdomen.

El drenaje linfático del esófago en el mediastino posterior se realiza a los nódulos mediastínicos posteriores y gástricos izquierdos.

www.medilibros.com

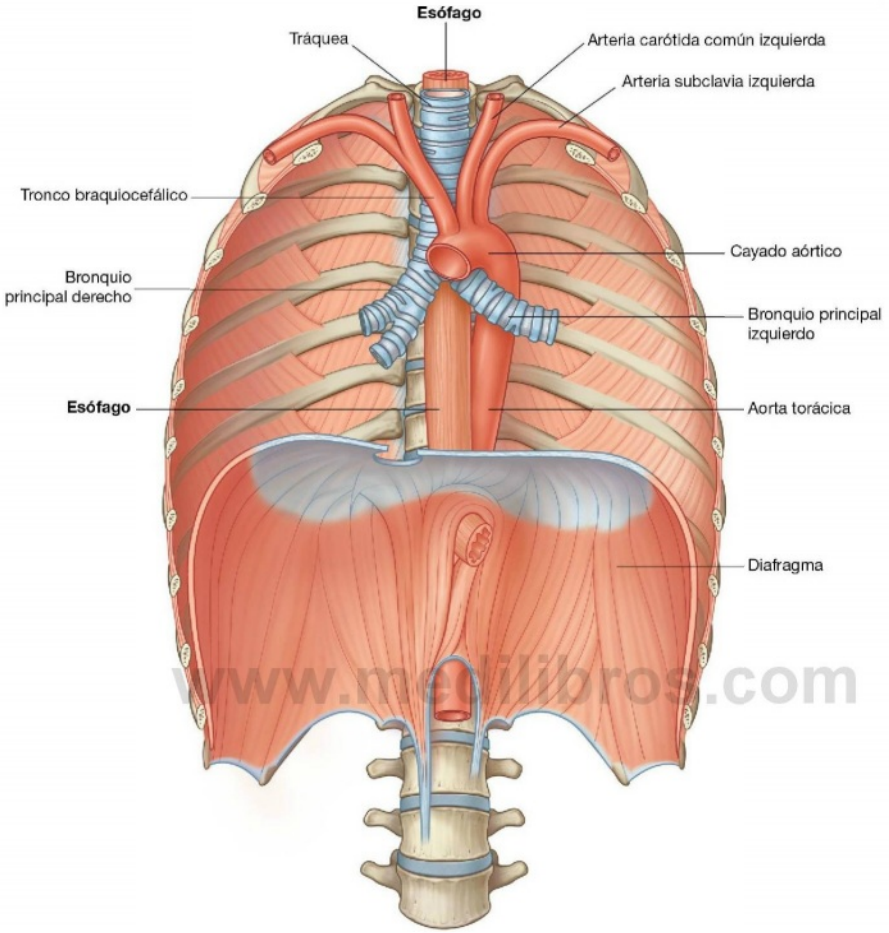

www.mediilibros.com

Fig. 3.90 Esófago.

Inervación

La inervación del esófago, en general, es compleja. Los ramos esofágicas surgen del nervio vago y los troncos simpáticos.

Las fibras musculares estriadas en la porción superior del esófago, originadas de los arcos branquiales, están inervadas por ramos eferentes branquiales de los nervios vagos.

Las fibras de músculo liso están inervadas por fibras parasimpáticas de la parte parasimpática del sistema nervioso autónomo, eferencias viscerales de los nervios vagos. Son fibras preganglionares que hacen sinapsis en los plexos mientérico y submucoso del sistema nervioso entérico en la pared del esófago.

La inervación sensitiva del esófago consta de fibras aferentes viscerales que se originan en los nervios vagos, troncos simpáticos y nervios esplácnicos.

Las fibras aferentes del nervio vago están implicadas en la transmisión al sistema nervioso central de la información de retorno acerca de los procesos fisiológicos normales y las actividades reflejas. No están implicados en el reconocimiento del dolor.

© Elsevier. Fotocopiar sin autorización es un delito.

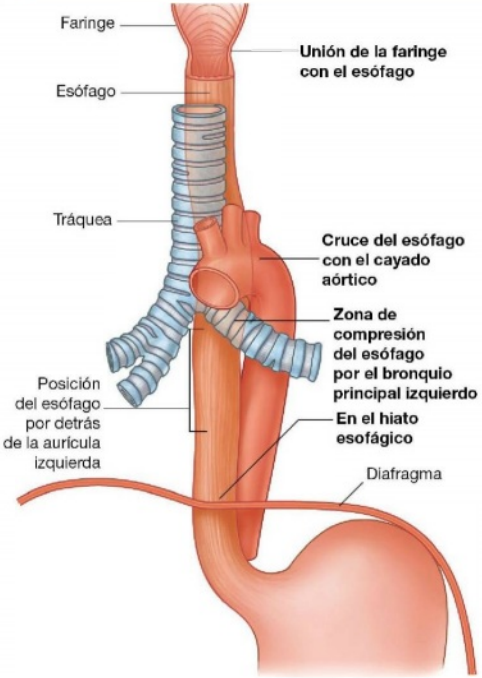

Fig. 3.91 Localización de las constricciones esofágicas normales.

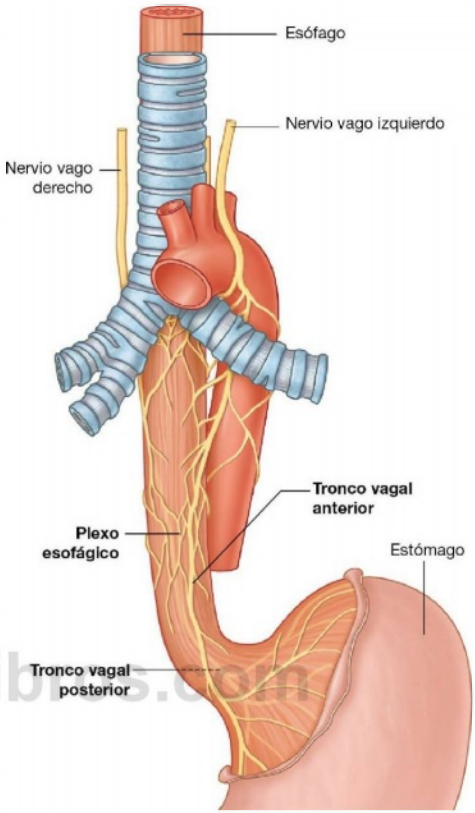

Fig. 3.92 Plexo esofágico.

www.medilibros.com

Las aferencias viscerales que pasan a través de los troncos simpáticos y nervios esplácnicos son los primeros implicados en la detección del dolor esofágico y la transmisión de esta información a distintos niveles del sistema nervioso central.

Plexo esofágico

Después de pasar posteriormente a los pedículos pulmonares, los nervios vagos derecho e izquierdo se aproximan al esófago. Al llegar al esófago, cada nervio se divide en varios ramos que se extienden sobre esta estructura, formando el **plexo esofágico** (fig. 3.92). Hay cierta mezcla de fibras de los dos nervios vagos conforme el plexo continúa inferiormente sobre el esófago hacia el diafragma. Justo por encima del diafragma, las fibras del plexo convergen para formar dos troncos:

- El **tronco vagal anterior** sobre la cara anterior del esófago, fundamentalmente formado por fibras que se originan en el nervio vago izquierdo.
- El **tronco vagal posterior** en la cara posterior del esófago, formado fundamentalmente por fibras que se originan en el nervio vago derecho.

Los troncos vagales continúan sobre la superficie del esófago cuando atraviesa el diafragma hacia el abdomen.

Conceptos prácticos

Cáncer de esófago

Cuando existe un cáncer de esófago, es importante identificar qué parte del esófago está afectado por el tumor debido a que su localización determina a qué sitios se puede diseminar.

El cáncer de esófago se extiende rápidamente a los linfáticos que drenan a los nódulos linfáticos del cuello y en torno al tronco celíaco. Se emplea la endoscopia o el tránsito con bario para valorar la localización. Puede ser necesaria la TC y la RM para el estadiaje de la enfermedad.

Una vez que se ha valorado la extensión, se puede realizar la planificación del tratamiento.

Conceptos prácticos

Rotura esofágica

El primer caso de rotura esofágica fue descrito por Herman Boerhaave en 1724. Este caso resultó mortal; sin embargo, el diagnóstico precoz ha hecho aumentar la supervivencia hasta un 65%. Si la enfermedad no se trata, la mortalidad es del 100%.

Es característico que la rotura se produzca en el tercio inferior del esófago, con un repentino incremento de la presión esofágica intraluminal, producida por vómitos secundarios a descoordinación e incapacidad para relajarse en el músculo cricofaríngeo. Dado que los desgarros suelen producirse en el lado izquierdo, a menudo se asocian a un importante derrame pleural izquierdo, con contenido gástrico. En algunos pacientes puede detectarse enfisema subcutáneo.

El tratamiento resulta óptimo con reparación quirúrgica de urgencia.

Aorta torácica

La porción torácica de la aorta descendente **(aorta torácica)** comienza en el borde inferior de la vértebra TIV, donde se continúa con el cayado aórtico. Termina por delante del borde inferior de la vértebra TXII, donde pasa a través del hiato aórtico posterior al diafragma. Superiormente se sitúa a la izquierda de la columna vertebral, se aproxima a la línea media inferiormente, quedando directamente anterior a los cuerpos vertebrales torácicos inferiores (fig. 3.93). A lo largo de su recorrido, proporciona una serie de ramas que se resumen en la tabla 3.3.

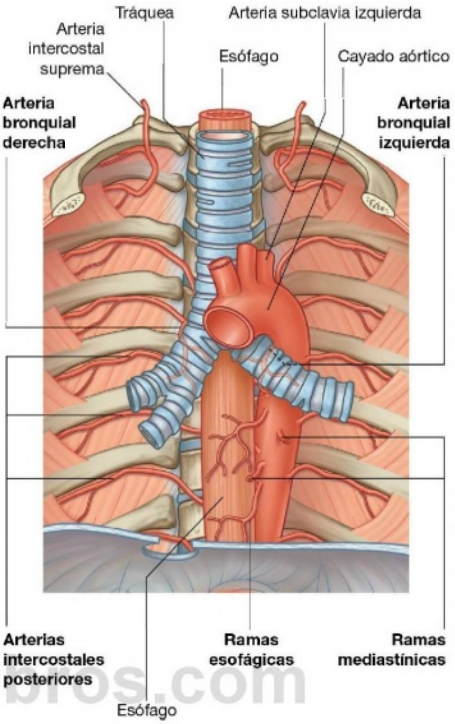

Fig. 3.93 Aorta torácica y sus ramas.

Tabla 3.3 Ramas de la aorta torácica

Ramas	Origen y trayecto
Ramas pericárdicas	Unos cuantos vasos pequeños para la cara posterior del saco pericárdico
Ramas bronquiales	Variables en número, tamaño y origen; generalmente, dos arterias bronquiales izquierdas desde la aorta torácica y una arteria bronquial derecha desde la tercera arteria intercostal posterior o desde la arteria bronquial izquierda superior
Ramas esofágicas	Cuatro o cinco vasos desde la cara anterior de la aorta torácica, que forma una red anastomótica continua; entre las conexiones anastomóticas se incluyen ramas esofágicas de la arteria tiroidea inferior superiormente y ramas esofágicas de las arterias frénica inferior izquierda y gástrica izquierda inferiormente
Ramas mediastínicas	Varias ramas pequeñas que irrigan los nódulos linfáticos, vasos, nervios y tejido areolar en el mediastino posterior
Arterias intercostales posteriores	Habitualmente nueve pares de vasos que salen de la pared posterior de la aorta torácica; generalmente irrigan los nueve espacios intercostales inferiores (los dos primeros espacios están irrigados por la arteria intercostal suprema, una rama del tronco costocervical)
Arterias frénicas superiores	Pequeños vasos desde la parte inferior de la aorta torácica que irrigan la parte posterior de la cara superior del diafragma; se anastomosan con las arterias musculofrénicas y pericardiofrénicas
Arteria subcostal	El par más inferior de ramas de la aorta torácica que se localizan caudales a la costilla XII

© Elsevier. Fotocopiar sin autorización es un delito.

Sistema de las venas ácigos

El sistema de las venas ácigos consiste en una serie de vasos longitudinales a cada lado del cuerpo que recogen la sangre de la pared de tórax y abdomen y la llevan superiormente hasta la vena cava superior. La sangre de alguna de las vísceras torácicas también puede drenar en el sistema y existen conexiones anastomóticas con las venas abdominales.

Los vasos longitudinales pueden o no continuarse y estar conectados entre ambos lados a distintos niveles a lo largo de su recorrido (fig. 3.94).

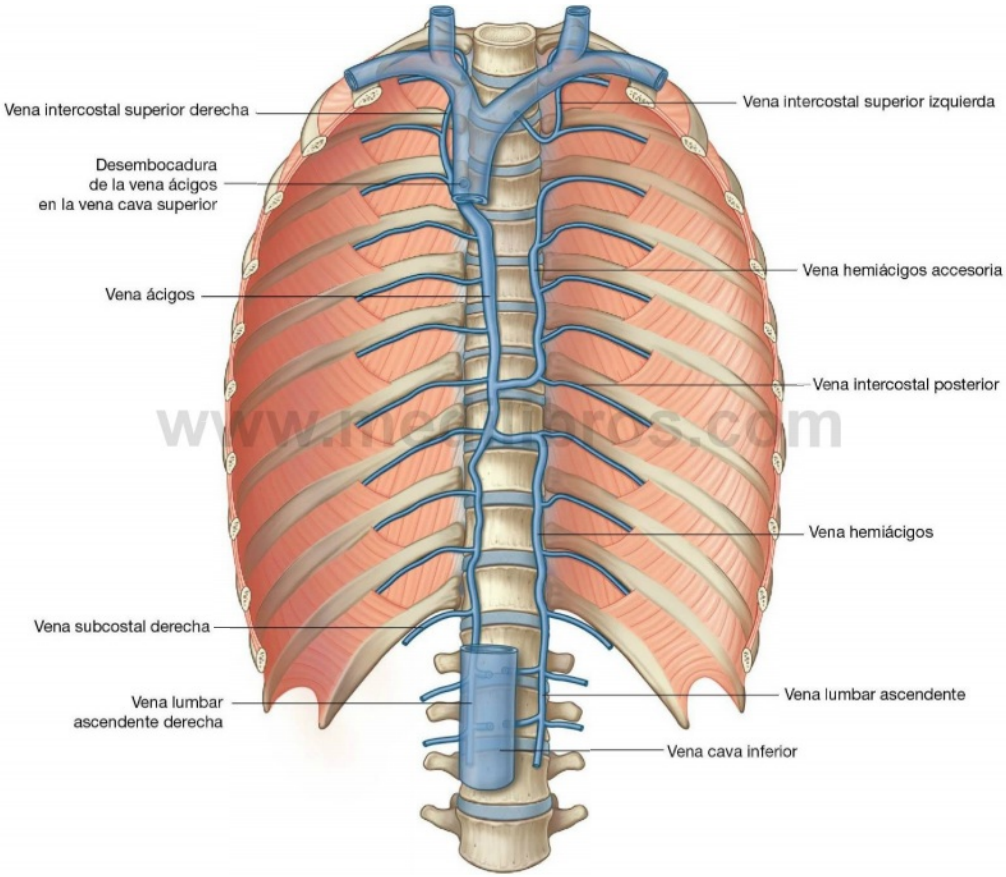

Fig. 3.94 Sistema de las venas ácigos.

El sistema de venas ácigos es una vía importante de anastomosis, capaz de llevar la sangre de la parte inferior del cuerpo hasta el corazón si la vena cava inferior está bloqueada.

Las venas principales del sistema son:

- La vena ácigos a la derecha.
- La vena hemiácigos y las venas hemiácigos accesorias a la izquierda.

Existen variaciones significativas en el origen, recorrido, tributarias, anastomosis y terminación de estos vasos.

Vena ácigos

La **vena ácigos** nace a nivel de la vértebra LI o LII en la unión entre la **vena lumbar ascendente derecha** y la **vena subcostal derecha** (fig. 3.94). También puede surgir como una rama directa de la vena cava inferior, que está conectada por un tronco común desde la unión de la vena lumbar ascendente derecha y la vena subcostal derecha.

La vena ácigos entra en el tórax a través del hiato aórtico del diafragma, o entra a través de o posterior al pilar derecho del diafragma. Asciende a través del mediastino posterior, habitualmente a la derecha del conducto torácico. Aproximadamente a nivel de la vértebra TIV, se curva en sentido anterior sobre el pedículo del pulmón derecho, para unirse a la vena cava superior antes de que ésta entre en el saco pericárdico.

Entre las tributarias de la vena ácigos se incluyen:

- La **vena intercostal superior derecha** (vaso único formado por la unión de las venas intercostales segunda, tercera y cuarta).
- Venas intercostales posteriores derechas quinta a undécima.
- Vena hemiácigos.
- Vena hemiácigos accesoria.
- Venas esofágicas.
- Venas mediastínicas.
- Venas pericárdicas.
- Venas bronquiales derechas.

Vena hemiácigos

La **vena hemiácigos (vena hemiácigos inferior)** suele nacer en la unión entre la **vena lumbar ascendente izquierda** y la **vena subcostal izquierda** (fig. 3.94). También puede nacer de cualquiera de estas venas aisladamente y suele estar conectada con la vena renal izquierda.

La vena hemiácigos normalmente entra en el tórax a través del pilar izquierdo del diafragma, pero puede entrar a través del hiato aórtico. Asciende a lo largo del mediastino posterior, por el lado izquierdo, hasta aproximadamente el nivel de la vértebra TIX. En este punto, cruza la columna vertebral, posterior a la aorta torácica, esófago y conducto torácico para unirse a la vena ácigos.

Entre las tributarias de la vena hemiácigos se incluyen:

- Las cuatro o cinco últimas venas intercostales posteriores.
- Las venas esofágicas.
- Las venas mediastínicas.

Vena hemiácigos accesoria

La **vena hemiácigos accesoria (vena hemiácigos superior)** desciende por el lado izquierdo desde la parte superior del mediastino posterior hasta aproximadamente el nivel vertebral TVIII (fig. 3.94). En este punto, cruza la columna vertebral para unirse a la vena ácigos, o termina en la vena hemiácigos, o bien presenta una conexión con ambas venas. Generalmente, tiene una conexión superior con la **vena intercostal superior izquierda.**

Entre los vasos que drenan en la vena hemiácigos accesoria se encuentran:

- Las venas intercostales posteriores izquierdas cuarta a octava.
- En ocasiones, las venas bronquiales izquierdas.

Conducto torácico en el mediastino posterior

El conducto torácico es el principal canal a través del que la linfa de la mayor parte del cuerpo regresa al sistema venoso. Comienza como una confluencia de troncos linfáticos en el abdomen, en ocasiones forma una dilatación sacular denominada **cisterna del quilo**, que drena vísceras abdominales y paredes, pelvis, periné y miembros inferiores.

El conducto torácico se extiende desde la vértebra LII hasta la raíz del cuello.

www.medilibros.com

© Elsevier. Fotocopiar sin autorización es un delito.

Entra en el tórax, posterior a la aorta, a través del hiato aórtico del diafragma, y asciende a través del mediastino posterior a la derecha de la línea media, entre la aorta torácica a la izquierda y la vena ácigos a la derecha (fig. 3.95). Se sitúa posterior al diafragma y al esófago y anterior a los cuerpos vertebrales.

A nivel de la vértebra TV, el conducto torácico se desplaza a la izquierda de la línea media y entra en el mediastino superior. Continúa a lo largo del mediastino superior hacia el cuello.

Después de haberse unido, en la mayoría de los casos, al **tronco yugular izquierdo**, que drena el lado izquierdo de la cabeza y cuello, y al **tronco subclavio izquierdo**, que drena el miembro superior izquierdo, el conducto torácico se vacía en la unión de las venas subclavia izquierda y yugular interna izquierda.

El conducto torácico suele recibir el contenido de:

- La confluencia de los troncos linfáticos del abdomen.
- Los troncos linfáticos torácicos descendientes que drenan los seis o siete espacios intercostales inferiores en ambos lados.
- Los troncos linfáticos intercostales superiores que drenan los cinco o seis espacios intercostales superiores izquierdos.
- Los conductos de los nódulos mediastínicos posteriores.
- Los conductos de los nódulos diafragmáticos posteriores.

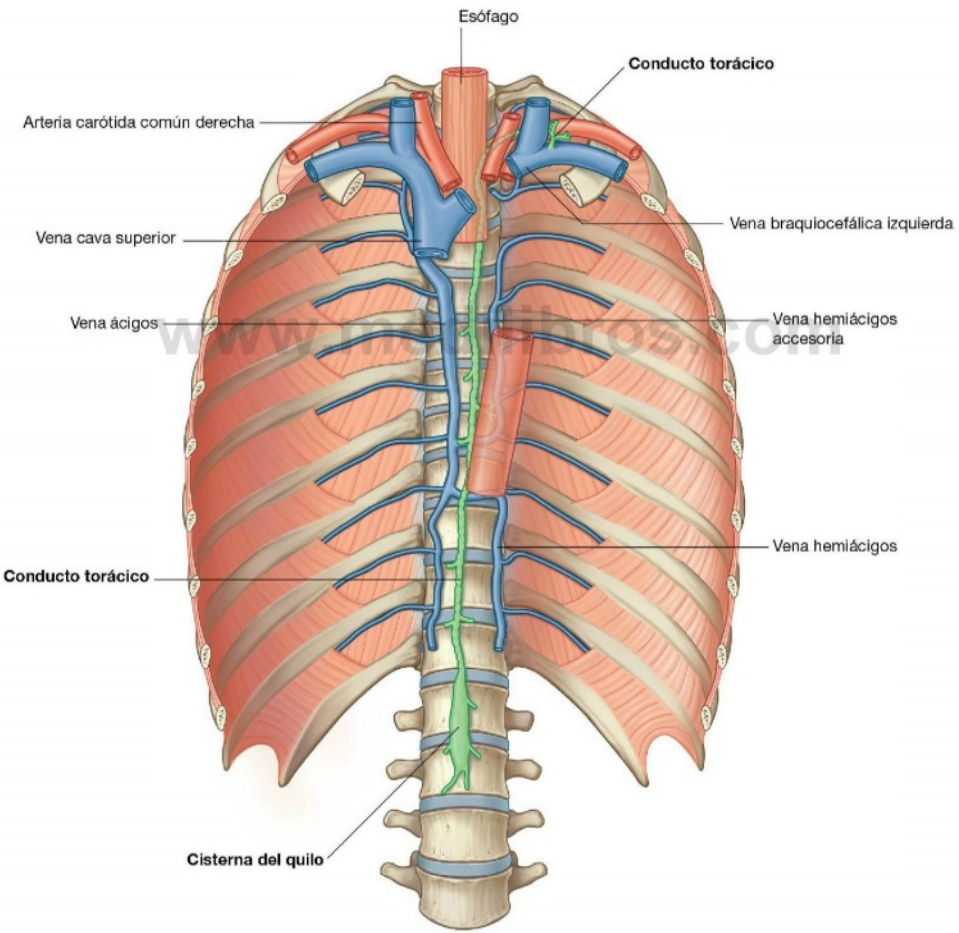

Fig. 3.95 Conducto torácico.

Troncos simpáticos

Los **troncos simpáticos** son un componente importante del sistema simpático dentro de la división autónoma del SNP y suelen considerarse elementos del mediastino posterior cuando pasan por el tórax.

Esta porción de los troncos simpáticos consiste en dos cordones paralelos interrumpidos por 11 o 12 **ganglios** (fig. 3.96). Los ganglios están conectados a los nervios espinales torácicos adyacentes por los **ramos comunicantes blancos** y **grises** y se numeran según el nervio espinal torácico al que se asocian.

En la parte superior del mediastino posterior, los troncos simpáticos son anteriores al cuello de las costillas. Inferiormente, se hacen más mediales hasta quedar sobre la cara lateral de los cuerpos vertebrales. Los troncos simpáticos dejan el tórax pasando posteriores al diafragma bajo el ligamento arqueado interno o a través de los pilares del diafragma. A lo largo de todo su recorrido, los troncos están cubiertos de pleura parietal.

Ramos de los ganglios

Los ganglios proporcionan dos tipos de ramos mediales:

- El primer tipo incluye ramos de los cinco ganglios superiores.
- El segundo tipo incluye ramos de los siete ganglios inferiores.

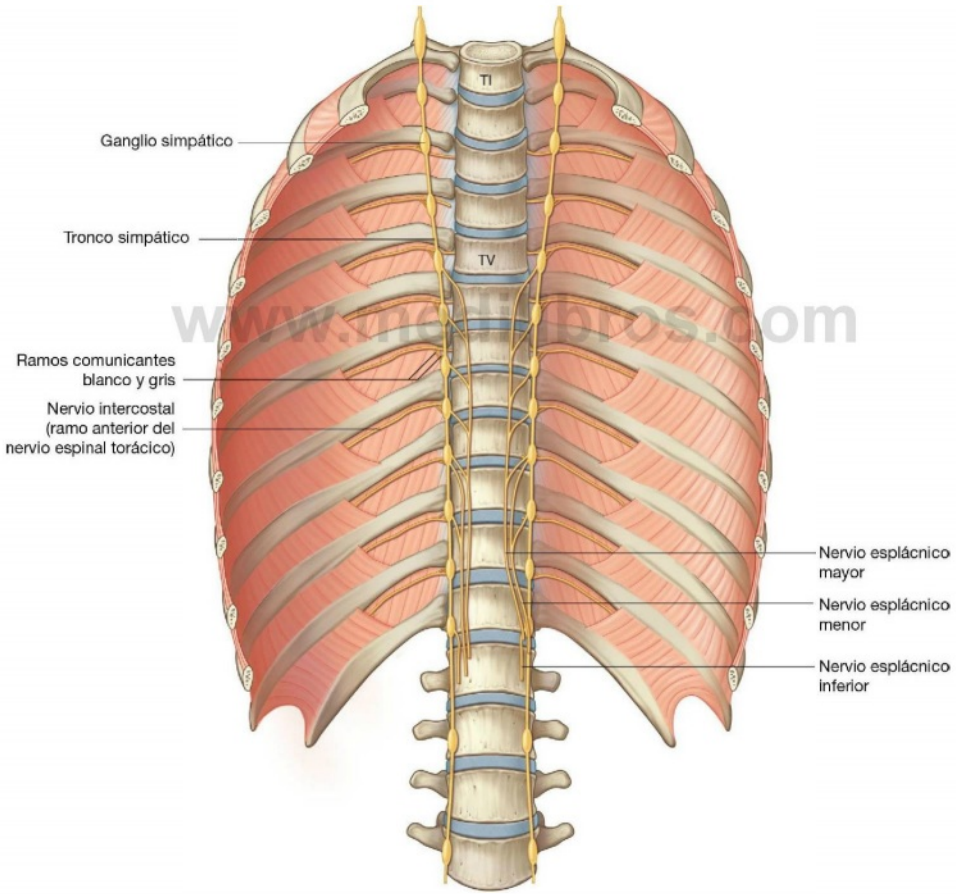

Fig. 3.96 Porción torácica de los troncos simpáticos.

© Elsevier. Fotocopiar sin autorización es un delito.

El primer tipo, que incluye ramos de los cinco ganglios superiores, consiste principalmente en fibras simpáticas posganglionares, que inervan las distintas vísceras torácicas. Estos ramos son relativamente pequeñas y también contienen fibras aferentes viscerales.

El segundo tipo, que incluye ramos de los siete ganglios inferiores, está formado principalmente por fibras simpáticas preganglionares, que inervan las distintas vísceras abdominales y pélvicas. Estos ramos son de gran tamaño y también llevan fibras aferentes viscerales y forman los tres nervios esplácnicos torácicos denominados mayor, menor e inferior (fig. 3.96):

- A cada lado, el **nervio esplácnico mayor** suele originarse a partir de los ganglios torácicos quinto a noveno o décimo. Desciende a través de los cuerpos vertebrales en dirección medial, pasa al abdomen a través de los pilares del diafragma y termina en el ganglio celíaco.
- El **nervio esplácnico menor** suele nacer del noveno y décimo, o décimo y undécimo ganglios torácicos. Desciende a través de los cuerpos vertebrales en sentido medial y pasa al abdomen a través del pilar del diafragma y termina en el ganglio aorticorrenal.
- El **nervio esplácnico inferior (nervio esplácnico imo)** suele nacer del duodécimo ganglio torácico. Desciende y pasa al abdomen a través de los pilares del diafragma para terminar en el plexo renal.

Mediastino anterior

El **mediastino anterior** se localiza posterior al esternón y anterior al saco pericárdico (v. fig. 3.52):

- Su límite superior es un plano transversal que pasa desde el ángulo del esternón hasta el disco intervertebral entre TIV y TV, que lo separa del mediastino superior.
- Su límite inferior es el diafragma.
- Lateralmente está limitado por la parte mediastínica de la pleura parietal a cada lado.

La principal estructura del mediastino anterior es una parte del timo, descrita previamente (v. fig. 3.81). También existe grasa, tejido conjuntivo, nódulos linfáticos, ramas mediastínicas de los vasos torácicos internos y los ligamentos esternopericárdicos que pasan desde la superficie posterior del cuerpo del esternón hasta el pericardio fibroso.

www.medilibros.com

Anatomía de superficie

Anatomía de superficie del tórax

La capacidad de visualizar las relaciones entre las estructuras anatómicas del tórax y las características superficiales es fundamental para la exploración física. Se pueden emplear puntos de referencia sobre la superficie corporal para localizar las estructuras profundas y valorar la función mediante la auscultación y percusión.

Cómo contar las costillas

Saber cómo contar las costillas es importante porque las diferentes costillas proporcionan puntos de referencia palpables para la localización de estructuras profundas. Para determinar la situación de costillas específicas, palpe la **escotadura yugular** en el extremo superior del manubrio esternal. Desplace los dedos hacia abajo hasta notar una cresta. Este resalte es el **ángulo del esternón,** que permite identificar la articulación entre el manubrio y el cuerpo del esternón. El cartílago costal de la costilla II se articula con el esternón en este punto. Identifique la costilla II, después siga contando las costillas en dirección inferior y lateral (fig. 3.97).

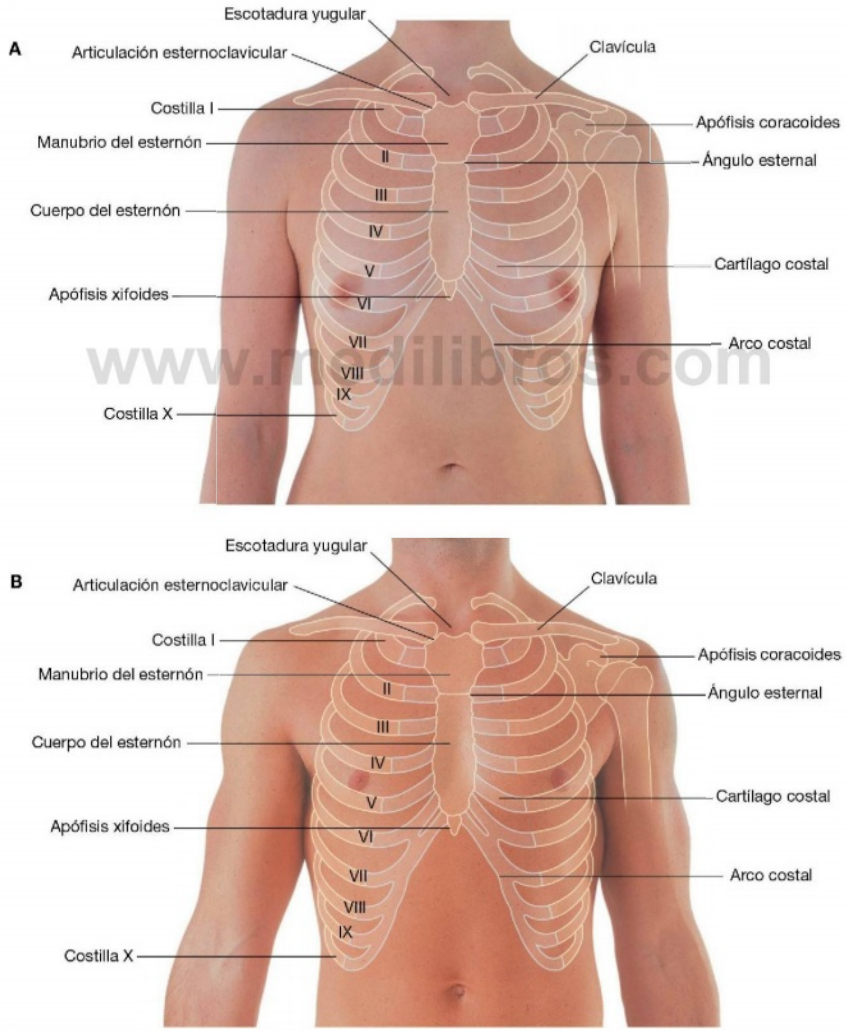

www.medilibros.com

Fig. 3.97 Visión anterior de la pared torácica que muestra la localización de las estructuras esqueléticas. **A.** En una mujer. La localización del pezón en relación a los espacios intercostales varía dependiendo del tamaño de las mamas, que pueden ser asimétricas. **B.** En un hombre. Obsérvese la localización del pezón en el cuarto espacio intercostal.

© Elsevier. Fotocopiar sin autorización es un delito.

Anatomía de superficie de la mama femenina

Aunque las mamas pueden ser de tamaño variable, normalmente se localizan en la pared torácica entre las costillas II y VI y están superpuestas al músculo pectoral mayor. Se extienden superolateralmente en torno al margen inferior del músculo pectoral mayor y se prolongan hacia la axila (fig. 3.98). Esta parte de la mama es el proceso axilar. La posición del pezón y de la areola varían en relación a la pared torácica dependiendo del tamaño de la mama.

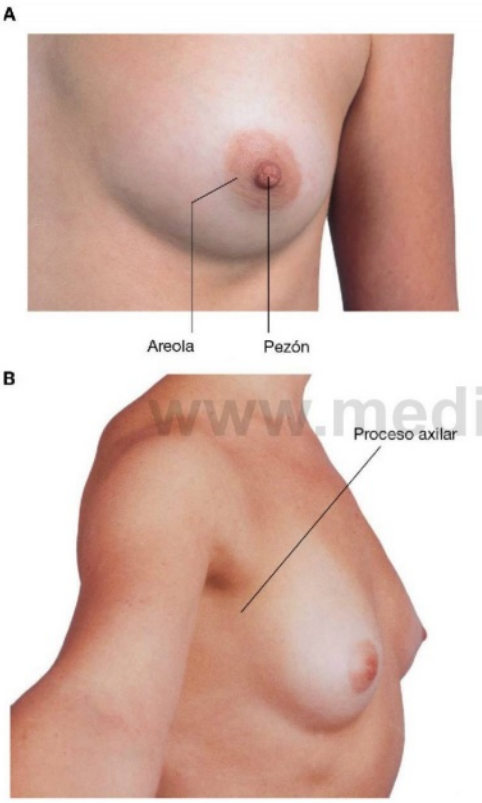

Fig. 3.98 **A.** Visión cercana del pezón y de la areola circundante de la mama. **B.** Visión lateral de la pared torácica de una mujer que muestra el proceso axilar de la mama.

Visualización de las estructuras a nivel de las vértebras TIV/V

El nivel vertebral TIV/V es un plano transversal que pasa a través del ángulo del esternón en la pared torácica anterior y por el disco intervertebral entre TIV y TV posteriormente. Este plano puede ser fácilmente localizado debido a que la articulación entre el manubrio y el cuerpo del esternón forma una protuberancia ósea que se puede palpar. En el nivel TIV/V (fig. 3.99):

- El cartílago costal de la costilla II se articula con el esternón.
- El mediastino superior limita con el mediastino inferior.
- La aorta ascendente termina y comienza el cayado aórtico.
- Termina el cayado aórtico y comienza la aorta torácica.
- Se bifurca la tráquea.

www.medilibros.com

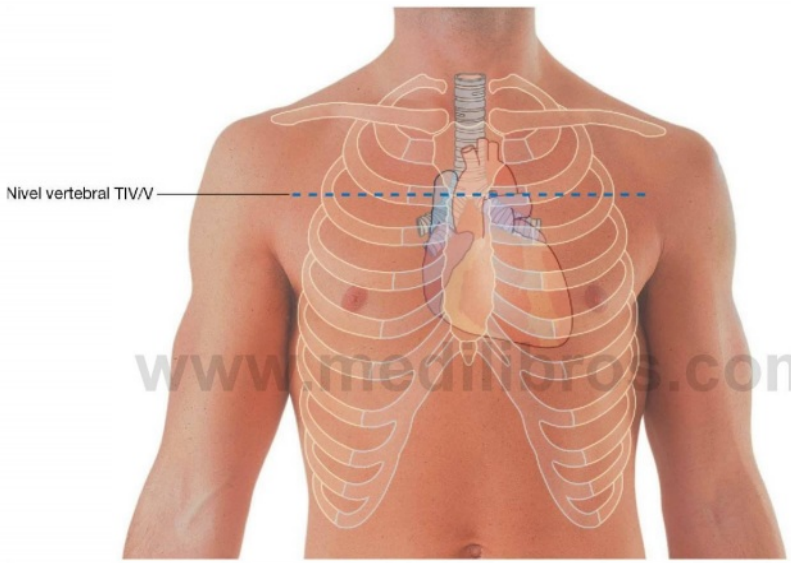

www.medilibros.com

Fig. 3.99 Visión anterior de la pared torácica en un hombre que muestra la localización de varias estructuras relacionadas con el nivel TIV/V.

© Elsevier. Fotocopiar sin autorización es un delito.

Visualización de las estructuras en el mediastino superior

Numerosas estructuras del mediastino superior del adulto pueden ser visualizadas a partir de su posición relativa con respecto a los puntos de referencia óseos que se pueden palpar a través de la piel (fig. 3.100):

- A cada lado, las venas yugular interna y subclavia se unen para formar las venas braquiocefálicas detrás de los extremos esternales de las clavículas, cerca de las articulaciones esternoclaviculares.
- La vena braquiocefálica izquierda cruza de izquierda a derecha por detrás del manubrio del esternón.
- Las venas braquiocefálicas se unen para formar la vena cava superior por detrás del borde inferior del cartílago costal de la primera costilla derecha.
- El cayado aórtico comienza y termina en un plano transversal entre el ángulo esternal anteriormente y el nivel vertebral TIV/V posteriormente. El arco puede llegar hasta el nivel medio del manubrio esternal.

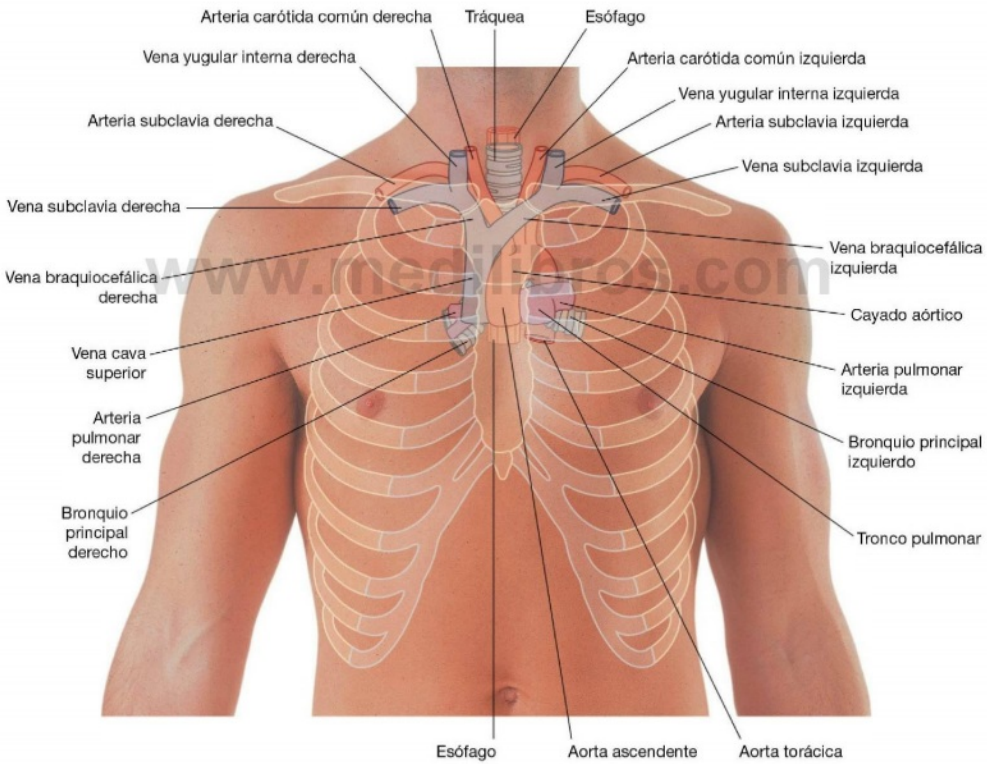

Fig. 3.100 Visión anterior de la pared torácica de un hombre que muestra la localización de las diferentes estructuras del mediastino superior y su relación con el esqueleto.

Visualización de los bordes del corazón

Los puntos de referencia superficiales se pueden palpar para visualizar el perfil del corazón (fig. 3.101).

- El límite superior del corazón puede llegar en altura hasta el tercer cartílago costal en el lado derecho del esternón y el segundo espacio intercostal en el lado izquierdo del esternón.
- El margen derecho del corazón se extiende desde el tercer cartílago costal derecho hasta cerca del sexto cartílago costal derecho.
- El margen izquierdo del corazón desciende lateralmente desde el segundo espacio intercostal hasta el vértice localizado cerca de la línea medioclavicular, en el quinto espacio intercostal.
- El margen inferior del corazón se extiende desde el extremo esternal del sexto cartílago costal derecho hasta el vértice en el quinto espacio intercostal cerca de la línea medioclavicular.

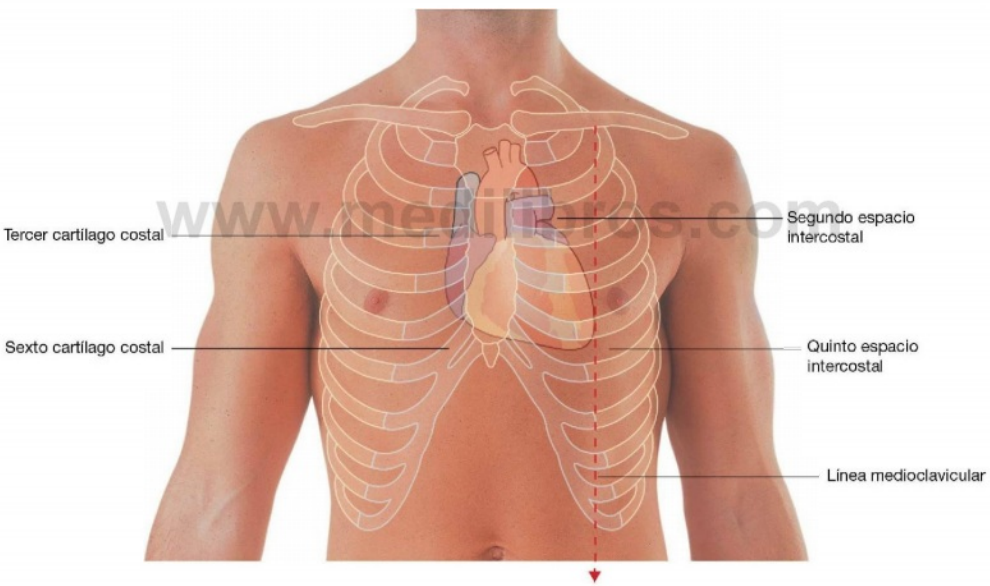

Fig. 3.101 Visión anterior de la pared torácica de un hombre que muestra las estructuras esqueléticas y la proyección en superficie del corazón.

© Elsevier. Fotocopiar sin autorización es un delito.

Dónde escuchar los sonidos cardíacos

Para escuchar los sonidos de las válvulas hay que colocar el estetoscopio distalmente a las válvulas siguiendo el sentido del flujo sanguíneo (fig. 3.102).

- La válvula tricúspide se ausculta justo a la izquierda de la parte inferior del esternón cerca del quinto espacio intercostal.
- La válvula mitral se ausculta sobre el vértice del corazón en el quinto espacio intercostal en la línea medioclavicular.
- La válvula pulmonar se ausculta sobre el extremo medial del segundo espacio intercostal izquierdo.
- La válvula aórtica se ausculta en el extremo medial del segundo espacio intercostal derecho.

Visualización de cavidades pleurales, pulmones, recesos pleurales, lóbulos y fisuras

Los puntos de referencia superficiales palpables se pueden emplear para visualizar los límites normales de las cavidades pleurales y los pulmones y determinar la posición de los lóbulos y fisuras pulmonares.

Superiormente, la pleura parietal se prolonga por encima del primer cartílago costal. Anteriormente, la pleura costal se aproxima a la línea media posterior hacia la parte superior del esternón. Por detrás de la parte inferior del esternón, la parte izquierda de la pleura parietal no se acerca tanto a la línea media como en el lado derecho, debido a la posición del corazón en el lado izquierdo (fig. 3.103A).

Inferiormente, la pleura se refleja sobre el diafragma por encima de los márgenes costales y discurre a lo largo de la pared del tórax siguiendo el contorno de las costillas VIII, X, XII (la costilla VIII en la línea medioclavicular, la costilla X en la línea medioaxilar, y la vértebra TXII posteriormente).

Los pulmones no rellenan completamente el área delimitada por las cavidades pleurales, particularmente anterior e inferiormente.

- Los recesos costomediastínicos se encuentran anteriormente, especialmente en el lado izquierdo en relación a la silueta cardíaca.
- Los recesos costodiafragmáticos se localizan inferiormente entre el margen inferior del pulmón y el margen inferior de la cavidad pleural.

www.medilibros.com

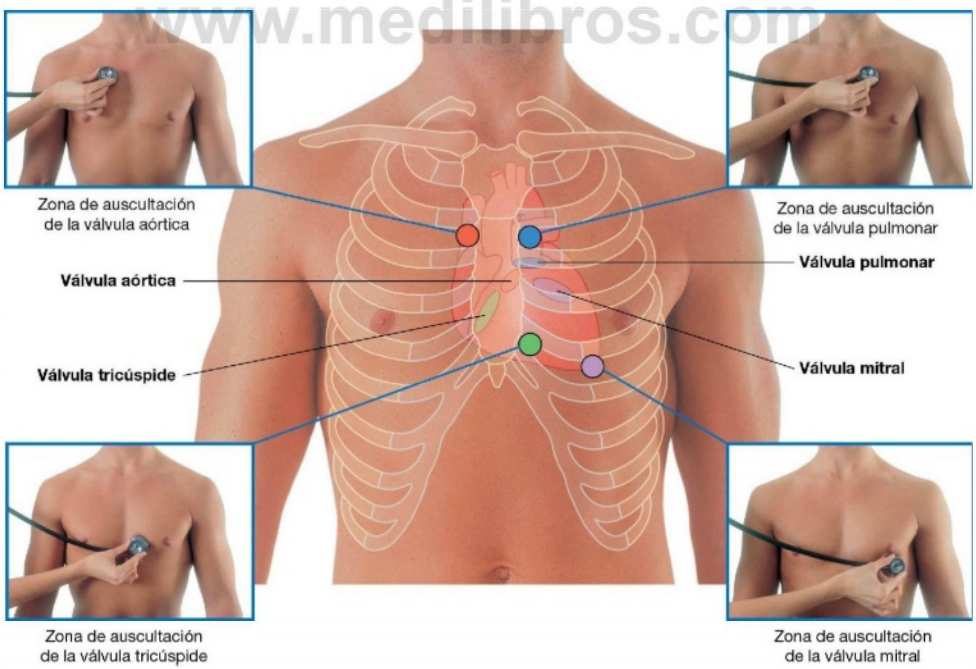

Fig. 3.102 Visión anterior de la pared torácica de un hombre que muestra las estructuras esqueléticas, el corazón, la localización de las válvulas cardíacas y los puntos de auscultación.

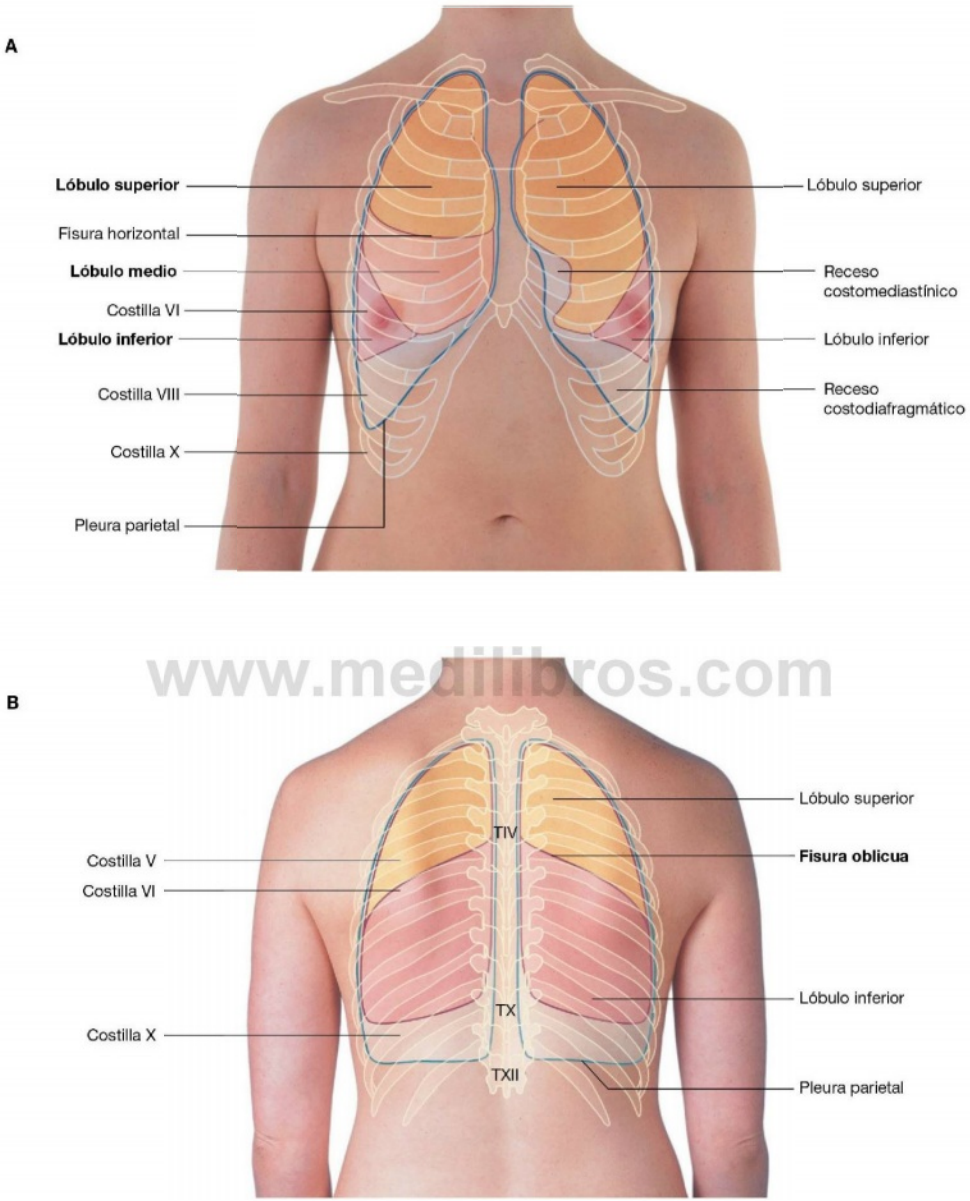

www.medilibros.com

Fig. 3.103 Visiones de la pared torácica que muestran la proyección en superficie de los lóbulos y las fisuras pulmonares. **A.** Visión anterior en una mujer. En el lado derecho, se muestran los lóbulos superior, medio e inferior. En el lado izquierdo se muestran los lóbulos superior e inferior. **B.** Visión posterior en una mujer. En ambos lados se muestran los lóbulos superior e inferior. El lóbulo medio en el lado derecho no es visible.

© Elsevier. Fotocopiar sin autorización es un delito.

En la respiración normal, el borde inferior del pulmón se desplaza a lo largo de la pared del tórax siguiendo el contorno de los niveles VI, VIII y X (la costilla VI en la línea medioclavicular, la costilla VIII en la línea medioaxilar, y la vértebra TX posteriormente).

En la visión posterior, la fisura oblicua en ambos lados se localiza en la línea media cerca de la apófisis espinosa de la vértebra TIV (figs. 3.103B y 3.104A). Progresa lateralmente en dirección inferior, cruzando los espacios intercostales cuarto y quinto y alcanza la costilla VI lateralmente.

En la visión anterior, la fisura horizontal de lado derecho sigue el contorno de la costilla IV y cartílago costal y las fisuras oblicuas en ambos lados siguen el contorno de la costilla VI y su cartílago (fig. 3.104B).

Dónde escuchar los sonidos pulmonares

La colocación del estetoscopio para auscultar los sonidos pulmonares se muestra en la figura 3.105.

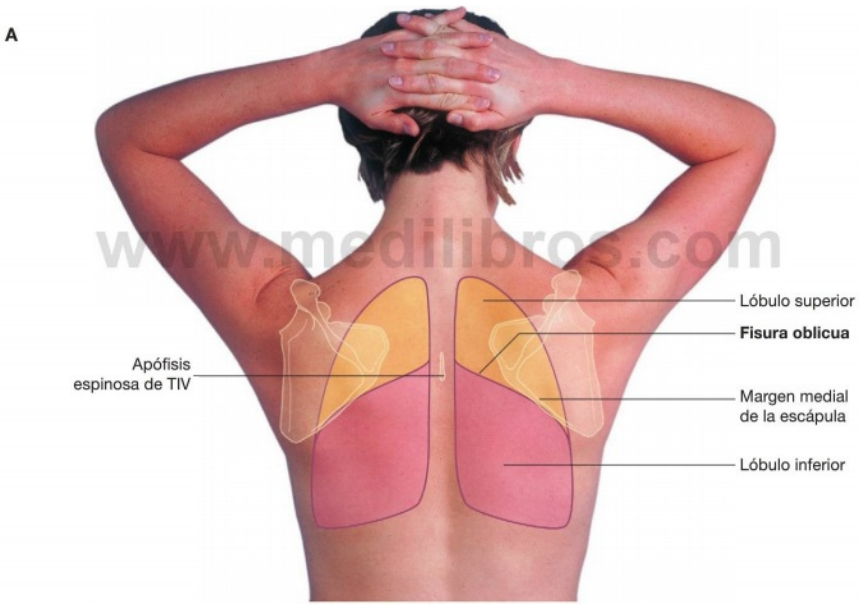

www.medilibros.com

Fig. 3.104 Visiones de la pared torácica. **A.** Visión posterior en una mujer con los brazos en abducción y las manos situadas por detrás de la cabeza. En ambos lados, se muestran los lóbulos superior e inferior de los pulmones. Cuando la escápula rota a esta posición, el borde medial de la escápula queda paralelo a la situación de la fisura oblicua y se puede emplear como guía para determinar la superficie de proyección de los lóbulos superior e inferior de los pulmones.

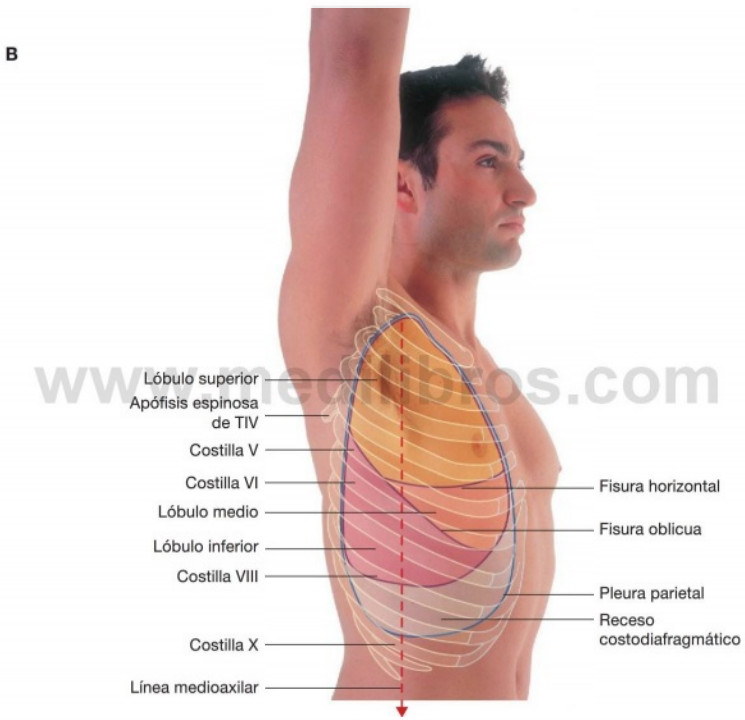

www.medilibros.com

Fig. 3.104 *(cont.)* B. Visión lateral en un hombre con el brazo derecho en abducción. Se muestran los lóbulos superior, medio e inferior en el pulmón derecho. La fisura oblicua comienza posterior al nivel de la apófisis espinosa de la vértebra TIV, desciende cruzando la costilla IV, el cuarto espacio intercostal y la costilla V. Cruza el quinto espacio intercostal a nivel de la línea medioaxilar y continúa anteriormente a lo largo del contorno de la costilla VI. La fisura horizontal cruza la costilla V en el espacio medioaxilar y continúa anteriormente, cruzando el cuarto espacio intercostal y siguiendo el contorno de la costilla IV y su cartílago costal hasta el esternón.

© Elsevier. Fotocopiar sin autorización es un delito.

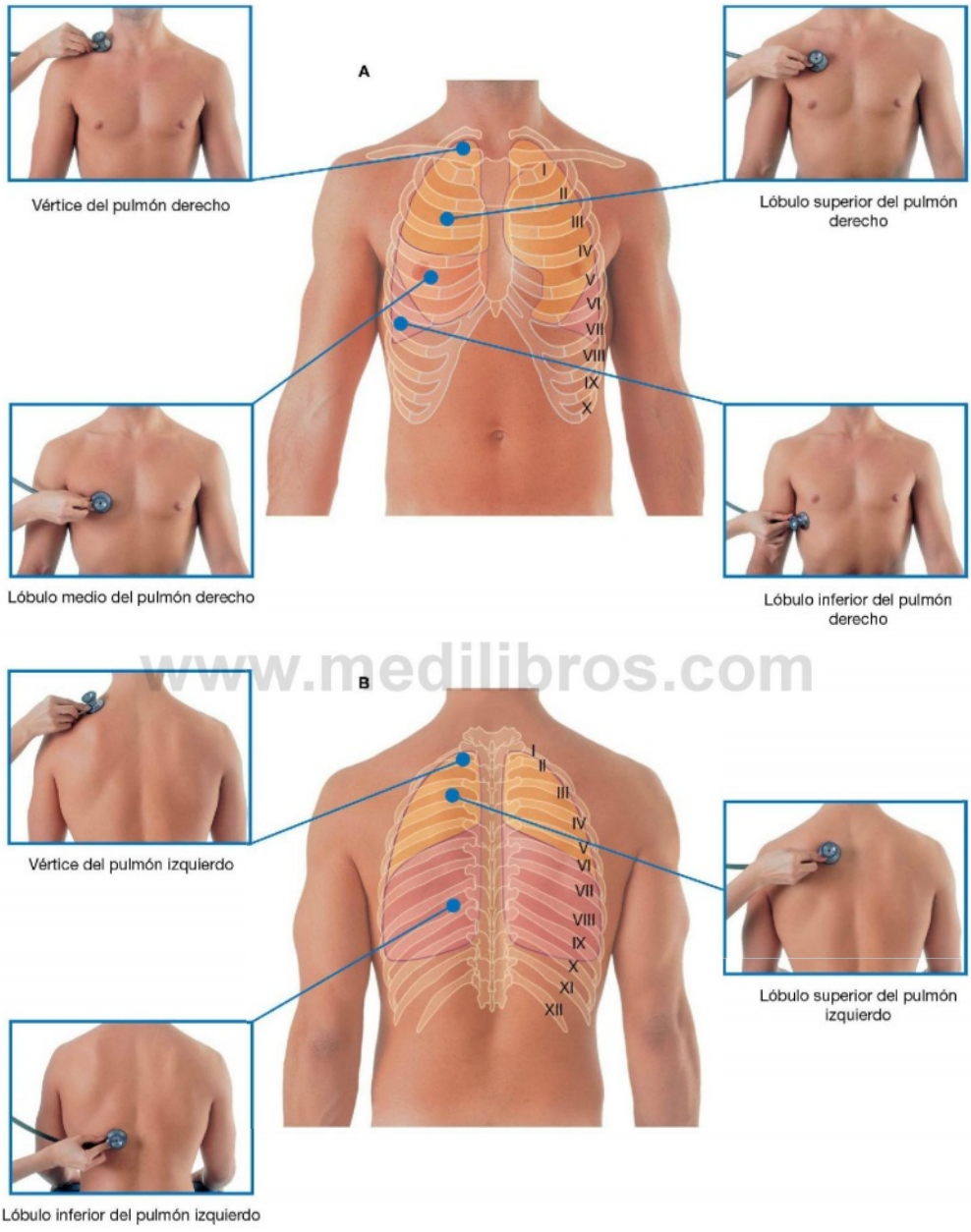

www.medilibros.com

Fig. 3.105 Visiones de la pared torácica de un hombre con la posición en que se coloca el estetoscopio para auscultar los lóbulos pulmonares. **A.** Visiones anteriores. **B.** Visiones posteriores.

Casos clínicos

Caso 1

COSTILLA CERVICAL

Un hombre joven presenta manchas negras en la punta de los dedos de la mano izquierda. Se realizó el diagnóstico clínico de émbolos plaquetarios y se buscó la fuente de éstos.

Los émbolos se pueden originar en muchos sitios. Son coágulos y restos de tejidos, generalmente plaquetas, que se desplazan desde su sitio de origen hasta localizarse en un pequeño vaso, que en ocasiones llega a ocluirse. Los émbolos arteriales pueden originarse en el corazón o en las arterias que irrigan la región afectada. En las embolias sépticas, las bacterias crecen en las válvulas y se desprenden hacia la circulación periférica.

La radiografía y la TC de columna cervical muestran la existencia de una costilla cervical (fig. 3.106).

Las costillas cervicales pueden producir tres tipos distintos de patología:

- *Compresión arterial y embolia: la costilla (o banda) en la superficie inferior de la parte distal de la arteria subclavia reduce el diámetro del vaso y permite la formación de corrientes turbulentas. Las plaquetas se agregan y puede aparecer una placa de ateroma en esta zona. Estos restos se pueden desprender y fluir en sentido distal en el interior de las arterias de los miembros superiores y bloquear el flujo sanguíneo a los dedos y la mano, fenómeno que se conoce como embolia distal.*
- *La tensión del nervio T1: el nervio T1, que normalmente pasa por encima de la primera costilla, también es desplazado hacia arriba por la presencia de una costilla cervical, de modo que el paciente puede experimentar trastornos sensitivos en el lazo medial del antebrazo y atrofia de la musculatura intrínseca de la mano.*
- *La compresión de la vena subclavia, esto puede producir una trombosis de la vena axilar.*

Una ecografía Doppler mostró la existencia de una estenosis grave de la arteria subclavia en el borde lateral de la costilla con un flujo anómalo distal a la estenosis. En esta zona de flujo anómalo existían signos de la existencia de trombos adheridos a la pared del vaso.

En este paciente se realizó la resección quirúrgica de la costilla cervical y los síntomas desaparecieron.

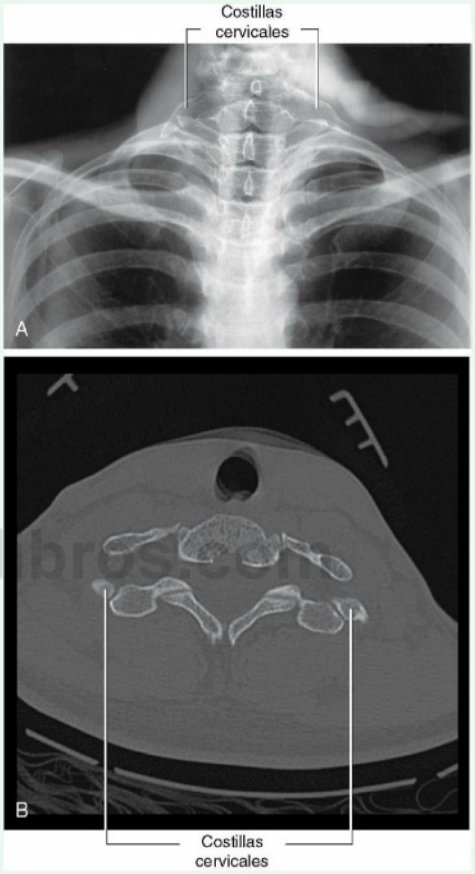

Fig. 3.106 Costillas cervicales. **A.** Radiografía cervical donde se observan costillas cervicales bilaterales. **B.** Tomografía computarizada coronal donde se observan costillas cervicales.

© Elsevier. Fotocopiar sin autorización es un delito.

Caso 2

CÁNCER DE PULMÓN

Un hombre de 52 años presentaba cefalea y disnea. También presentaba tos con pequeños volúmenes de sangre. La exploración física reveló la presencia de múltiples venas dilatadas en torno al cuello. Una radiografía de tórax mostró una elevación del diafragma del lado derecho y una masa tumoral que se pensó que era un carcinoma broncogénico primario.

Analizando los hallazgos clínicos y aplicando los conocimientos anatómicos, se puede deducir la localización del tumor.

Las múltiples venas dilatadas en torno al cuello indican la existencia de obstrucción venosa. Las venas están dilatadas a ambos lados del cuello, lo que implica que la obstrucción afecta a un vaso común, la vena cava superior. Anterior a la vena cava superior en el lado derecho se encuentra el nervio frénico que inerva el diafragma. Debido a la elevación del diafragma, que sugiere la existencia de una parálisis, resulta evidente que el nervio frénico ha resultado afectado por el tumor.

Caso 3

HERIDA EN EL TÓRAX

Un hombre de 35 años de edad recibió un disparo durante un robo a mano armada. La herida de entrada de la bala estaba en el cuarto espacio intercostal derecho, por encima del pezón. Al ingreso en el servicio de urgencias, se realizó una radiografía de tórax que mostraba un colapso completo del pulmón.

Otra radiografía realizada 20 minutos más tarde mostró un nivel hidroaéreo en la cavidad pleural (fig. 3.107).

Fig. 3.107 Radiografía de tórax que muestra un nivel hidroaéreo en la cavidad pleural.

En la cavidad pleural pueden tener lugar tres procesos patológicos frecuentes.

- *Si se introduce aire en la cavidad pleural se desarrolla un* **neumotórax** *y el pulmón se colapsa debido a su propia recuperación elástica. El espacio pleural se llena de aire, que puede comprimir más el pulmón. La mayoría de los pacientes con colapso de un pulmón no suelen tener dificultades respiratorias. Bajo ciertas condiciones, el aire puede entrar en la cavidad pleural a tal velocidad que empuja el mediastino hacia el lado opuesto del tórax. Este cuadro se denomina* **neumotórax a tensión** *y es potencialmente letal, requiriendo tratamiento urgente mediante la inserción de un tubo intercostal para extraer el aire. Las causas más frecuentes de neumotórax son las fracturas costales y las lesiones pulmonares por ventilación con presión positiva.*
- *La cavidad pleural se puede llenar de líquido (derrame pleural) y esto puede estar asociado a numerosas enfermedades (p. ej., infecciones pulmonares, cáncer, sepsis abdominal). Es importante aspirar el líquido en estos pacientes para aliviar las dificultades respiratorias y para realizar estudios analíticos del líquido para establecer su origen.*
- *Los traumatismos torácicos graves pueden producir un hemoneumotórax. Se debe colocar un tubo para extraer la sangre y el aire que ha entrado en el espacio pleural y prevenir las dificultades respiratorias.*

Este paciente debe ser tratado para drenar el aire o el líquido o ambos.

Se puede acceder al espacio pleural mediante una aguja insertada entre las costillas. En un adulto sano normal, el espacio pleural es virtualmente inexistente; por tanto,

www.medilibros.com

Caso 3 *(cont.)*

cualquier intento de introducir una aguja en este espacio es improbable que tenga éxito y este procedimiento puede lesionar el pulmón subyacente.

Antes de introducir cualquier tipo de tubo, se debe anestesiar correctamente la costilla mediante infiltración, debido a que el periostio es extremadamente sensible. El drenaje intercostal debe pasar directamente por encima de la costilla. Su inserción por debajo del borde inferior de la costilla puede lesionar la arteria, vena y nervio, que quedan en el interior del pedículo neurovascular.

Los lugares apropiados para la inserción de un drenaje torácico son el cuarto o quinto espacio intercostal entre las líneas anatómicas axilar anterior y medioaxilar.

Esta posición se determina mediante la palpación del ángulo del esternón, que es el punto de articulación con la costilla II. Contando hacia abajo se puede establecer el número de la costilla y por simple observación, se pueden determinar las posiciones de las líneas axilar anterior y medioaxilar. La inserción de cualquier tubo o aguja por debajo del quinto espacio intercostal tiene un considerable riesgo de atravesar los recesos pleurales e introducir la aguja o tubo en el interior del hígado o bazo, dependiendo del lado de inserción.

Caso 4

INFARTO DE MIOCARDIO

Un hombre de 65 años de edad ingresó en el servicio de urgencias con un dolor centrotorácico grave que se irradiaba al cuello y, fundamentalmente, al brazo izquierdo. Presentaba sobrepeso y era fumador habitual.

A la exploración tenía un color grisáceo y sudoroso. Su presión arterial era de 74/40 mmHg (valores normales 120/80 mmHg). Se realizó un electrocardiograma (ECG) que puso de manifiesto un infarto de miocardio anterior. Un ecocardiograma urgente mostró una mala función ventricular. La angiografía cardíaca mostró la oclusión de un vaso (fig. 3.108A,B). Otro método de evaluar las arterias coronarias en los pacientes es realizar estudios de TC en proyección de intensidad máxima (PIM) (Fig. 3.109A,B).

En este paciente se realizó una derivación coronaria mediante injerto arterial de urgencia y tuvo una recuperación excelente. En la actualidad ha perdido peso, ha dejado de fumar y practica ejercicio con regularidad.

Cuando mueren las células cardíacas durante un infarto de miocardio se estimulan las fibras dolorosas (aferencias

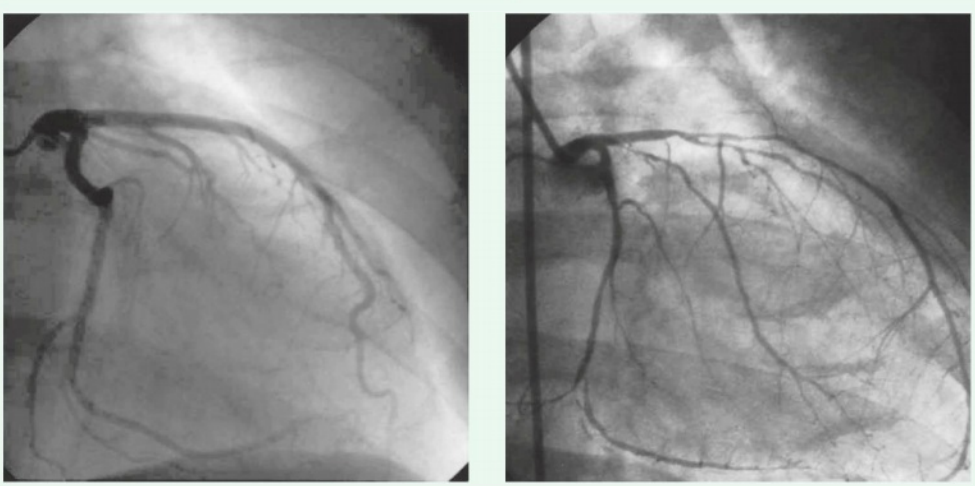

Fig. 3.108 **A.** Angiografía normal de arteria coronaria izquierda. **B.** Angiografía de esta arteria que muestra reducción del flujo debida a estenosis.

(Continúa)

© Elsevier. Fotocopiar sin autorización es un delito.

Caso 4 *(cont.)*

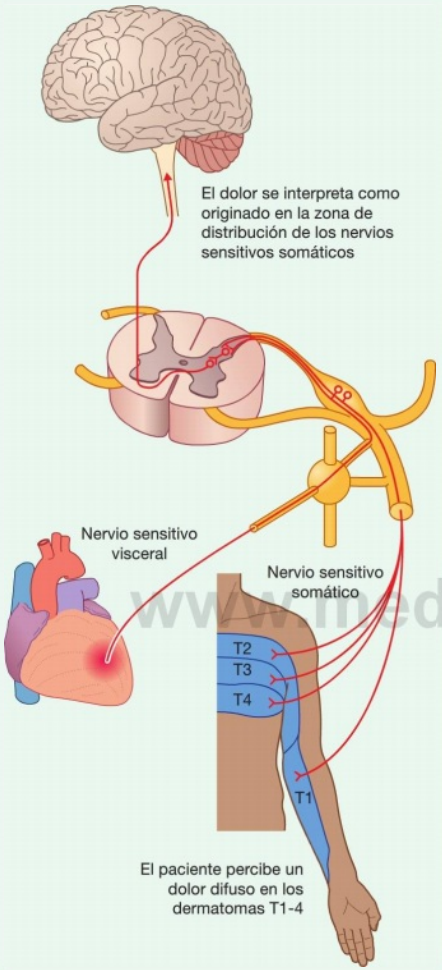

Fig. 3.108 *(cont.)* C. Mecanismo de percepción de dolor cardíaco en los dermatomas T1-4.

viscerales). Estas fibras sensitivas viscerales siguen el recorrido de las fibras simpáticas que inervan el corazón y entran en la médula espinal entre los niveles T1 y T4. A este nivel, las fibras somáticas aferentes de los nervios espinales T1 a T4 también entran en la médula espinal a través de las raíces posteriores. Ambos tipos de aferencias (somáticas y viscerales) hacen sinapsis con interneuronas, que a su vez hacen sinapsis con segundas neuronas cuyas fibras cruzan la médula y después ascienden a las áreas somatosensoriales del cerebro que representan los niveles T1 a T4. El cerebro no es capaz de distinguir claramente entre la distribución sensitiva visceral y la distribución sensitiva somática y, por tanto, el origen del dolor se atribuye más a las zonas somáticas que a los órganos (corazón, fig. 3.108C)

El paciente presentaba disnea debido a una mala función ventricular.

Cuando el ventrículo izquierdo fracasa produce dos efectos.

- *En primer lugar, se reduce la fuerza contráctil. Esto reduce la presión de la sangre eyectada y reduce la presión sanguínea.*
- *La aurícula izquierda tiene que trabajar más para llenar el ventrículo izquierdo que fracasa. Este trabajo adicional aumenta la presión de la aurícula izquierda, que se refleja en un aumento de la presión de las venas pulmonares y esto, a su vez, aumenta la presión de las vénulas pulmonares. Este aumento de la presión hace que se produzca una filtración de líquido desde los capilares al intersticio pulmonar y después a los alveolos. Este líquido se denomina edema pulmonar y restringe de forma importante el intercambio de gases. Esto se asocia a disnea.*

Este paciente presentaba una obstrucción de la arteria coronaria izquierda, como se muestra en la figura 3.108B.

Es importante conocer qué arteria coronaria está bloqueada.

- *La arteria coronaria izquierda irriga la mayor parte del lado izquierdo del corazón. El vaso principal izquierdo tiene una longitud aproximada de unos 2 cm y se divide en la arteria circunfleja, que se sitúa entre la aurícula y el ventrículo en el surco coronario, y la arteria interventricular anterior, que a menudo se denomina arteria descendente anterior izquierda (DAI).*
- *Cuando la vasculopatía afecta a la arteria coronaria derecha y se ocluye, suelen producirse alteraciones del ritmo cardíaco debido a que los nódulos sinoauricular y auriculoventricular son irrigados fundamentalmente por la arteria coronaria derecha.*

www.medilibros.com

Caso 4 *(cont.)*

Cuando llegó este paciente, se evaluó su función miocárdica mediante ECG, ecocardiografía y angiografía.

Cuando se recibe a un paciente hay que valorar la función miocárdica.

Después de obtener una historia clínica y realizar una exploración física, se realiza un diagnóstico diferencial de la causa de la insuficiencia cardíaca. La valoración objetiva de la función miocárdica y valvular se realiza del siguiente modo:

- **ECG (electrocardiografía):** *consiste en una serie de trazados eléctricos que se obtienen a lo largo de los ejes largo y corto del corazón que muestran la frecuencia cardíaca, el ritmo y los defectos de conducción. Además, muestra la función global de los lados derecho e izquierdo del corazón y los puntos de disfunción. Los cambios específicos del ECG se relacionan con las áreas del corazón que han sido afectadas por un infarto de miocardio. Por ejemplo, una oclusión de la arteria coronaria derecha produce un infarto en el área de miocardio que irriga, que es predominantemente la cara inferior; por tanto se denomina infarto de miocardio inferior. Los cambios en el ECG se observan en las derivaciones que visualizan la cara inferior del miocardio (II, III y aVF).*
- **La radiografía de tórax:** *muestra la silueta cardíaca y el aumento del tamaño de las cámaras. Un cuidadoso estudio de los pulmones mostrará la presencia de un exceso de líquido (edema pulmonar), que aparece cuando fracasa el ventrículo izquierdo y puede producir un marcado compromiso respiratorio y la muerte a menos que sea tratado de forma rápida.*
- **Los análisis de sangre:** *el corazón libera enzimas durante el infarto de miocardio, denominadas lactato deshidrogenasa (LDH), creatina cinasa (CK) y aspartato transaminasa (AST). Estas enzimas plasmáticas son fáciles de medir en el laboratorio del hospital y se emplean para el diagnóstico en las fases iniciales. También se puede estudiar otras enzimas específicas denominadas isoenzimas (isoenzima MB de la creatina cinasa, CKMB). Entre los nuevos análisis se encuentra el estudio de la troponina (componente específico del miocardio), que se libera cuando hay muerte de células miocárdicas durante el infarto.*
- **Prueba de esfuerzo:** *los pacientes están monitorizados mediante ECG y realizan ejercicio en una cinta. Pueden descubrirse zonas de isquemia, o bajo flujo sanguíneo, lo que permite localizar la alteración vascular.*
- **Medicina nuclear:** *el talio (isótopo radiactivo emisor de rayos X) y sus derivados son análogos del potasio. Se emplean para estudiar las áreas de isquemia coronaria. Si no se observan zonas de captación en el miocardio cuando se administran estas sustancias al paciente esto significa que ese miocardio está necrosado.*
- **Angiografía coronaria:** *se introducen pequeños catéteres arteriales desde una punción en la arteria femoral, a través de la arteria femoral y la aorta y hasta el origen de los vasos coronarios. Se inyecta un medio de contraste radiológico para mostrar los vasos coronarios y sus ramas más importantes. Si existe un estrechamiento (estenosis), se puede realizar una angioplastia. En la angioplastia se introduce un pequeño balón a través de las zonas estrechas y se infla para dilatar el vaso y evitar así la isquemia coronaria y el infarto de miocardio.*

www.medilibros.com

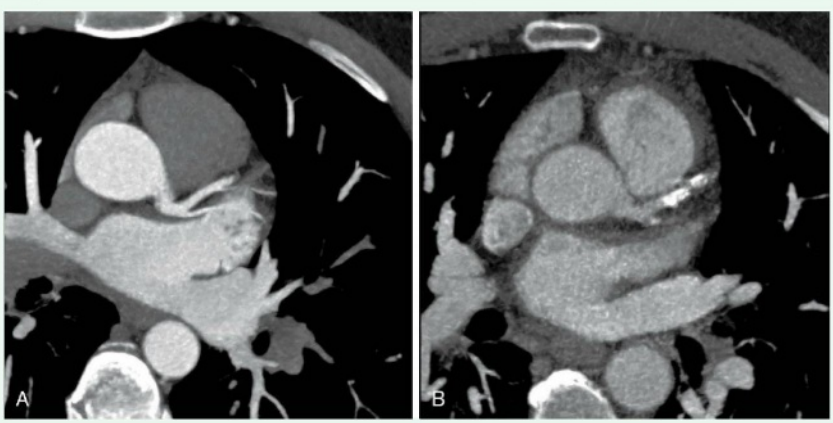

Fig. 3.109 Imagen de TC en proyección de intensidad máxima (PIM) del corazón. **A.** Arteria interventricular anterior (descendente anterior izquierda) normal. **B.** Arteria interventricular anterior (descendente anterior izquierda) estenótica (calcificada).

© Elsevier. Fotocopiar sin autorización es un delito.

Caso 5

FALLO DEL MARCAPASOS

Una mujer anciana ingresó en el servicio de urgencias con una insuficiencia cardíaca grave. En el lado izquierdo tenía un marcapasos que había sido colocado por una arritmia (fibrilación auricular rápida) muchos años antes. Un ECG puso de manifiesto la presencia de fibrilación auricular rápida. La radiografía de tórax mostraba que el cable del marcapasos estaba roto a nivel de la clavícula.

El conocimiento anatómico de esta región del tórax explica por qué se rompió el cable.

Muchos pacientes portan marcapasos. El cable sale del marcapasos que queda en posición subcutánea sobre el músculo pectoral mayor y sigue por debajo de la piel para atravesar la vena axilar justo por debajo de la clavícula, lateral al músculo subclavio. El cable pasa a lo largo de la vena subclavia, braquiocefálica, cava superior, aurícula derecha y se apoya en la pared del ventrículo derecho (donde puede estimular la contracción cardíaca) (fig. 3.110). Si el alambre atraviesa la vena axilar directamente adyacente al músculo subclavio es posible que después de muchos años los movimientos del hombro, las tensiones del músculo subclavio rompan el alambre produciendo el fallo del marcapasos. Se debe hacer todo lo posible para colocar el alambre lo más lateralmente posible en la primera porción de la vena axilar.

Fig. 3.110 Radiografía de tórax de un paciente con marcapasos. Los electrodos del marcapasos *(2)* pueden observarse en su trayecto por el sistema venoso hasta el corazón, donde uno termina en la aurícula derecha y el otro en el ventrículo derecho.

www.medilibros.com

Caso 6

COARTACIÓN DE LA AORTA

Un hombre de 20 años fue al médico de cabecera por padecer tos. La radiografía de tórax mostraba escotaduras radiotransparentes a lo largo de los bordes inferiores de las costillas III a VI (fig. 3.111). Fue remitido al cardiólogo, que estableció un diagnóstico de coartación de la aorta. Las escotaduras costales eran producidas por la dilatación de las arterias intercostales colaterales.

La coartación de la aorta es un estrechamiento de la aorta distal a la arteria subclavia. Esta estenosis reduce significativamente el flujo sanguíneo a la parte inferior del cuerpo. Muchos de los vasos por encima de la estenosis se dilatan debido al aumento de presión que se produce para que la sangre pueda superar la zona de estenosis. Generalmente, se suelen dilatar en la zona anterior la arteria torácica interna, la epigástrica superior y las musculofrénicas. Estas arterias se unen a las arterias intercostales anteriores, que se anastomosan con las arterias intercostales posteriores que permiten que la sangre refluya de forma retrógrada hacia la aorta. El aumento de diámetro de los vasos intercostales provoca la aparición de escotaduras en las costillas.

La primera y segunda arterias intercostales posteriores provienen del tronco costocervical, que nace de la arteria subclavia proximalmente a la coartación, de forma que no se dilata y no produce escotaduras en las costillas.

Fig. 3.111 Radiografía de tórax que muestra indentaciones radiotransparentes a lo largo del borde inferior de las costillas III a VI.

www.medilibros.com

Caso 7

DISECCIÓN AÓRTICA

Un varón de 62 años de edad fue ingresado en urgencias con dolor interescapular intenso. Sus antecedentes médicos indicaban que, por lo demás, su estado era bueno. Se registró que su talla era de 2 m y que había sido sometido a cirugía ocular previa por luxación de cristalinos.

En la exploración, el paciente estaba pálido, húmedo e hipotenso. El pulso en la ingle derecha era débil. El ECG puso de manifiesto un infarto de miocardio inferior. Las pruebas séricas sanguíneas detectaron deterioro de la función renal y acidosis intensa.

Se le realizó al paciente una TC, a partir de la cual se estableció el diagnóstico de disección aórtica.

La disección aórtica es un trastorno poco frecuente en el que se produce un pequeño desgarro en la pared de la aorta (fig. 3.112). La pared aórtica consta de tres capas, íntima, media y adventicia. Un desgarro en la íntima se extiende a la media, haciendo que se desprenda y que se forme un conducto en el interior de la pared del vaso. Generalmente, la sangre vuelve a penetrar a través de la pared del vaso principal en una posición distal a este punto de entrada.

El infarto de miocardio

La disección aórtica puede extenderse en sentido retrógrado hasta afectar al seno coronario de la arteria coronaria derecha. Por desgracia, en el caso de este paciente la arteria coronaria derecha quedó ocluida cuando la disección pasó a su punto de origen. En individuos normales, la arteria coronaria derecha irriga la cara anteroinferior del miocardio, lo que determina la observación de un infarto de miocardio anterior en el ECG.

La pierna izquierda isquémica

Los dos canales de la aorta se han extendido a lo largo de la longitud del vaso hasta el sistema ilíaco derecho y a nivel de la arteria femoral derecha. Aunque la sangre fluye

(Continúa)

© Elsevier. Fotocopiar sin autorización es un delito.

Caso 7 *(cont.)*

por estas estructuras, con frecuencia se registra reducción del flujo sanguíneo. Esta disminución del flujo hace que la extremidad inferior quede isquémica.

El paciente experimentó acidosis.

Todas las células del cuerpo producen ácido, que es excretado por la orina o convertido en agua mediante la producción de dióxido de carbono, eliminado por medio de la ventilación. Desgraciadamente, cuando los órganos se tornan extremadamente isquémicos liberan cantidades significativas de iones hidrógeno.
Es característico que ello suceda cuando el intestino se hace isquémico. Por otro lado, con el patrón de disección, 1) el tronco celíaco, la arteria mesentérica superior y la arteria mesentérica inferior pueden ser excluidos de la circulación, o 2) bien el flujo en el interior de estos vasos puede verse obstaculizado de manera significativa, dando lugar a la isquemia intestinal y a los consiguientes niveles relativamente elevados de iones hidrógeno.

Isquemia renal

De forma similar, la disección puede deteriorar el flujo sanguíneo a los riñones y, consiguientemente, de la función renal.

Tratamiento

El paciente fue sometido a cirugía de urgencia y sobrevivió. Es interesante reseñar que la elevada estatura del paciente y los antecedentes de cirugía de cristalino indicaron un posible diagnóstico de síndrome de Marfan. Una serie de pruebas sanguíneas y la revisión de los antecedentes familiares pusieron de manifiesto que dicho síndrome estaba también presente en el enfermo.

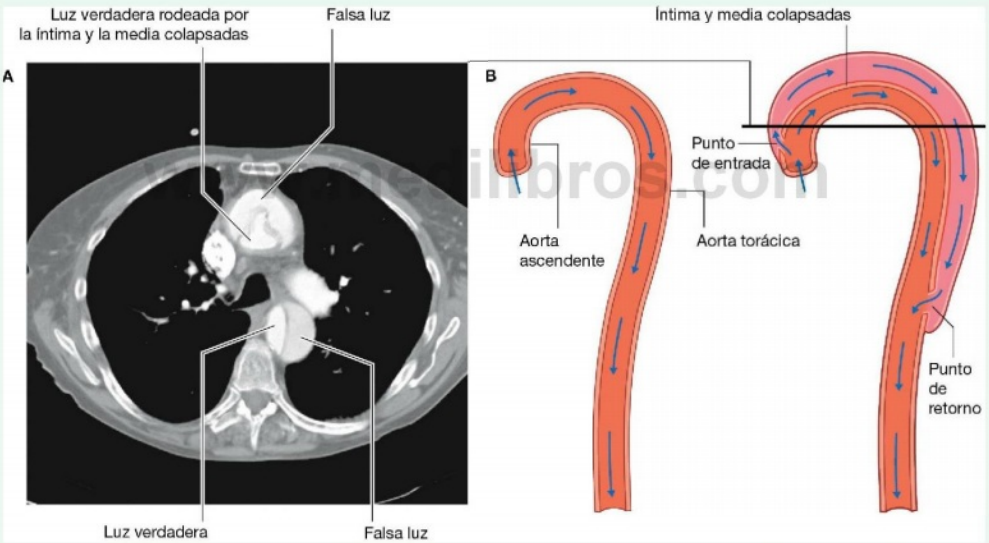

Fig. 3.112 **A.** Imagen de TC de una disección aórtica. **B.** Aorta normal *(izquierda)* y disección aórtica *(derecha).* La línea de la figura derecha indica el plano de la TC mostrada en **A.**

Caso 8

NEUMONÍA

Un varón de 35 años acudió a su médico de familia con una historia de pérdida de peso (7 kilos en los 2 meses previos). También refería tos con estrías de sangre en el esputo (hemoptisis) y dolor en hemitórax izquierdo. Recientemente ha experimentado sudoración significativa, especialmente por la noche, que hacía necesario el cambio de sábanas.

A la exploración, el paciente presentaba febrícula y estaba taquipneico (respiración rápida). La expansión del hemitórax izquierdo estaba reducida. A la percusión del tórax existía una matidez en la zona anterior del tórax en comparación con la resonancia a la percusión en el resto del tórax. La auscultación (con estetoscopio) reveló una disminución de los ruidos respiratorios que eran más roncos (roncus bronquial).

Se estableció un diagnóstico de infección torácica.

La infección pulmonar es frecuente. En la mayoría de los pacientes la infección afecta a las grandes vías aéreas y a los bronquios. Si la infección continúa, se producen exudados y trasudados que rellenan los alveolos y los lóbulos pulmonares secundarios. Por la naturaleza parcheada de este tipo de infección se denomina bronconeumonía.

Dados los hallazgos clínicos específicos en este paciente, era improbable que se tratara de una bronconeumonía.

A partir de los hallazgos clínicos estaba claro que el paciente padecía una neumonía limitada a un lóbulo. Como sólo existen dos lóbulos en el pulmón izquierdo, el diagnóstico probable era de una neumonía lobular superior izquierda.

Se obtuvo una radiografía de tórax (fig. 3.113). La radiografía posteroanterior del tórax mostró un área velada y opacificada en todo el pulmón izquierdo.

Sabiendo la posición de la fisura oblicua se explica que cualquier consolidación en el lóbulo superior izquierdo produce esta sombra velada. No suele ser necesaria una proyección lateral, pero mostraría una opacificación anterior y superior que termina de repente en la fisura oblicua.

Las neumonías del lóbulo superior son infrecuentes debido a que la mayoría de los pacientes desarrollan neumonías por gravedad. Ciertas infecciones, sin embargo, se localizan típicamente en los lóbulos medio y superior, habitualmente la tuberculosis y la histoplasmosis.

La revisión de la historia del paciente sugiere la existencia de una enfermedad crónica grave y el paciente ingresó en el hospital.

Tras el ingreso se realizó una broncoscopia y se aspiró esputo del bronquio superior izquierdo. Se cultivó en el laboratorio, se estudió al microscopio y se identificaron bacilos tuberculosos (TB).

Fig. 3.113 Radiografía de tórax que muestra una infección del lóbulo superior izquierdo.

www.medilibros.com

© Elsevier. Fotocopiar sin autorización es un delito.

Caso 9

CÁNCER ESOFÁGICO

Un varón de 68 años acudió a la consulta de su médico de cabecera refiriendo molestias al deglutir (disfagia). El médico examinó al paciente y observó que, desde su última visita, había perdido 9 kg de peso en un plazo de 6 meses. Las pruebas sanguíneas de rutina pusieron de manifiesto que el paciente estaba anémico, por lo que fue derivado a consulta de gastroenterología. En ella se estableció un diagnóstico de cáncer de esófago y el enfermo fue sometido a una resección, que implicó una incisión torácica y abdominal. Trascurridos 4 años, el paciente se mantenía en buen estado, aunque aún se hallaba en seguimiento.

El paciente fue sometido a una exploración con endoscopio flexible del esófago, en la que le fue introducida por la boca una sonda con una cámara en su extremo. En otros casos también es posible emplear un fórceps de biopsia para obtener pequeñas porciones de tejido, a fin de establecer un diagnóstico adecuado.

Tras la determinación de un diagnóstico de carcinoma esofágico (de células escamosas), se procedió a la estadificación de la enfermedad.

La estadificación de cualquier neoplasia maligna resulta de gran importancia, ya que determina el alcance del tratamiento y permite al médico determinar el pronóstico del paciente. En este caso, el paciente fue sometido a una TC de tórax y abdomen, que no puso de manifiesto nódulos linfáticos significativos en el tercio inferior del esófago afectado por el tumor.

La TC abdominal no reveló evidencia alguna de extensión de los nódulos a lo largo del tronco celíaco ni signos de extensión al hígado.

La anemia fue causada por una hemorragia.

Muchos tumores del sistema gastrointestinal son significativamente friables y, con el paso del material digerido a través del tumor, se produce en ellos una hemorragia crónica de bajo volumen. A lo largo de un determinado período de tiempo, el paciente va incrementando su nivel de anemia, manteniéndose asintomático en primera instancia, aunque la afección puede detectarse en análisis de sangre de rutina.

Se planificó un abordaje quirúrgico complejo.

La longitud del esófago es de unos 22 cm. La extensión del tumor puede producirse por vía submucosa o por medio de nódulos linfáticos locorregionales. Los nódulos drenan a través de la irrigación sanguínea del esófago, dependiente predominantemente de la arteria tiroidea inferior, las ramas esofágicas procedentes de la aorta torácica y las ramas de la arteria gástrica izquierda. La esofagectomía transtorácica se efectúa con el paciente en decúbito supino. Se procede a realizar una laparotomía para valorar cualquier posible signo de enfermedad en la cavidad abdominal. El estómago se moviliza, con preservación de las arterias gástrica derecha y gastroepiploica derecha. Los vasos gástricos cortos y los vasos gástricos izquierdos se dividen, procediéndose también a una pilorotomía.

A continuación se cierra la herida abdominal y el paciente es colocado en posición lateral derecha. Se procede entonces a realizar una toracotomía posterolateral derecha a través del quinto espacio intercostal, y la vena ácigos se divide para proporcionar un acceso pleno a toda la longitud del esófago. El estómago se libera a través del hiato diafragmático. El esófago se reseca y el estómago se anastomosa al esófago cervical.

El paciente experimentó una recuperación sin mayores incidencias.

La mayoría de los cánceres esofágicos se diagnostican en fase relativamente tardía y, a menudo, presentan metástasis por nódulos linfáticos. Numerosos pacientes presentan también extensión del tumor al hígado. El pronóstico del cáncer de esófago es en general malo, con una tasa aproximada de supervivencia a 5 años del 25%.

El diagnóstico de la enfermedad en sus fases más tempranas es el planteamiento ideal y puede favorecer la instauración de un tratamiento curativo.

El paciente del presente caso fue sometido a quimioterapia y mantenía una buena calidad de vida 4 años después de la intervención.

www.medilibros.com

Caso 10

ACCESO VENOSO

Una mujer de 45 años de edad con historia de cáncer en la mama izquierda acudió a consulta para revisión. Por desgracia, la enfermedad se había extendido a los nódulos linfáticos axilares y a los huesos (enfermedad metastásica ósea). Un cirujano resecó adecuadamente el tumor primario de la mama con una amplia excisión local y, a continuación, procedió a extirpar los nódulos axilares. La paciente fue derivada después a oncología para someterse a un tratamiento de quimioterapia. La quimioterapia fue administrada por medio de un catéter port-a-cath, constituido por un depósito subcutáneo con un pequeño catéter que pasa bajo la piel a la vena yugular interna. El port-a-cath fue implantado sin complicaciones y el ciclo de quimioterapia se completó sin incidencias. Actualmente, 5 años después de la intervención, el estado de la paciente es bueno.

El port-a-cath fue implantado en la pared torácica anterior derecha de la paciente y la línea se colocó en la vena yugular interna derecha. La vena yugular interna izquierda y los tejidos subcutáneos no fueron utilizados. La razón de ello era que la paciente había sido sometida con anterioridad a una disección axilar izquierda, en la que fueron extirpados nódulos y vasos linfáticos. La implantación de un port-a-cath en esta región produce en ocasiones una respuesta inflamatoria y el catéter puede incluso infectarse. Desgraciadamente, dado que no hay vasos linfáticos que drenen el material infectado y eliminen las bacterias, se dan casos de sepsis e infección que ponen en peligro la vida de los pacientes.

¿Cómo se coloca?

La ecografía muestra una imagen axial a través de la raíz del cuello en la parte derecha, en la que se observan la arteria carótida común derecha y la vena yugular interna derecha. Esta última es la mayor de las dos estructuras y, generalmente, presenta condiciones normales de variación respiratoria, compresibilidad y dependencia del tamaño en función de la posición del paciente (cuando el paciente es colocado con la cabeza en declive, la vena se llena y es más fácil la punción).

El riesgo de la técnica

Como en todas las técnicas y operaciones, siempre existe cierto riesgo de complicaciones. Este riesgo ha de evaluarse en correlación con las potenciales ventajas de la técnica aplicada. La colocación de la aguja en la vena yugular interna puede realizarse con guía ecográfica, lo que reduce el riesgo de punción de la arteria carótida común. Por otra parte, la punción con visión directa reduce la probabilidad de que el operador toque el vértice pulmonar y atraviese la fascia pleural superior, lo que puede dar lugar a un neumotórax.

La posición del catéter permanente

El catéter se implanta a través de la vena yugular interna derecha en la vena braquiocefálica derecha. La punta del catéter se dispone a continuación en posición más inferior, en la unión de la aurícula derecha y la vena cava superior. La razón de colocar el catéter en esta posición se relaciona con los agentes que son infundidos. La mayoría de los quimioterápicos son fuertemente citotóxicos (matan células), por lo que el hecho de facilitar su mezcla con la sangre previene la trombosis y la irritación de la pared venosa.

© Elsevier. Fotocopiar sin autorización es un delito.

Página deliberadamente en blanco

www.medilibros.com

4

Abdomen

Contenido adicional *online* disponible en
www.studentconsult.com

- Biblioteca de imágenes: ilustraciones de la anatomía abdominal
- Autoevaluación: preguntas de elección múltiple tipo National Board
- Preguntas cortas
- Anatomía de superficie interactiva: animaciones
- Casos clínicos médicos
  Enfermedad oclusiva aortoilíaca
  Cáncer de colon
  Invaginación intestinal
  Síndrome de Zollinger-Ellison

Curso de autoaprendizaje *online* de Anatomía y embriología

- Módulos de anatomía 10-17
- Módulos de embriología 65 y 66

Conceptos generales *255*

Descripción general 255
Funciones 256
- Alberga y protege vísceras importantes 256
- Respiración 258
- Cambios en la presión intraabdominal 258

Componentes 259
- Pared 259
- Cavidad abdominal 260
- Abertura torácica inferior 262
- Diafragma 262
- Abertura superior de la pelvis 263

Relación con otras regiones 263
- Tórax 263
- Pelvis 263
- Extremidades inferiores 264

Aspectos clave 265
- Situación de las vísceras abdominales en el adulto 265
- Piel y músculos de la pared anterior y lateral del abdomen y nervios intercostales torácicos 268
- La ingle es una zona débil en la pared anterior del abdomen 269
- Nivel vertebral LI 271
- El aparato digestivo y sus derivados están irrigados por tres arterias principales 271
- Comunicaciones venosas de izquierda a derecha 273
- Todo el drenaje venoso del aparato digestivo y del bazo pasa a través del hígado 274
- Las vísceras del abdomen están inervadas por un gran plexo paravertebral 276

Anatomía regional *277*

Anatomía de superficie 277
- División en cuatro cuadrantes 277
- División en nueve regiones 278

© 2015. Elsevier España, S.L.U. Reservados todos los derechos

Pared del abdomen 280
Fascia superficial 280
Músculos anterolaterales 282
Fascia extraperitoneal 288
Peritoneo 288
Inervación 289
Irrigación arterial y drenaje venoso 291
Drenaje linfático 292
Ingle 292
Conducto inguinal 294
Hernias inguinales 299
Vísceras abdominales 303
Peritoneo 303
Cavidad peritoneal 304
Órganos 310
Circulación arterial 343
Circulación venosa 354
Linfáticos 358
Inervación 358
Región posterior del abdomen 366
Pared posterior del abdomen 367
Vísceras 373
Vasos 387
Sistema linfático 392
Sistema nervioso en la región posterior del abdomen 394
Troncos simpáticos y nervios esplácnicos 394

Anatomía de superficie 402
Anatomía de superficie del abdomen 402
Determinar la proyección en la superficie del abdomen 402
Cómo localizar el anillo inguinal superficial 403
Cómo determinar los niveles vertebrales lumbares 404
Estructuras en el nivel vertebral LI 405
Posición de los principales vasos sanguíneos 406
Localización de las principales vísceras en los cuadrantes del abdomen 407
Regiones superficiales de dolor de origen intestinal referido 408
Localización de los riñones 409
Localización del bazo 409

Casos clínicos 410

www.medilibros.com

Conceptos generales

DESCRIPCIÓN GENERAL

El abdomen es una cavidad más o menos cilíndrica que se extiende desde la cara inferior del tórax a la cara superior de la pelvis y las extremidades inferiores (fig. 4.1A).

La **abertura inferior del tórax** forma la abertura superior del abdomen y está cerrada por el diafragma. En la porción inferior, la pared profunda del abdomen continúa con la pared pélvica en la **abertura superior de la pelvis.** En la superficie, el límite inferior de la pared abdominal es el límite superior de las extremidades inferiores.

La cavidad formada por la pared abdominal contiene una gran **cavidad peritoneal** única, que comunica libremente con la cavidad pélvica.

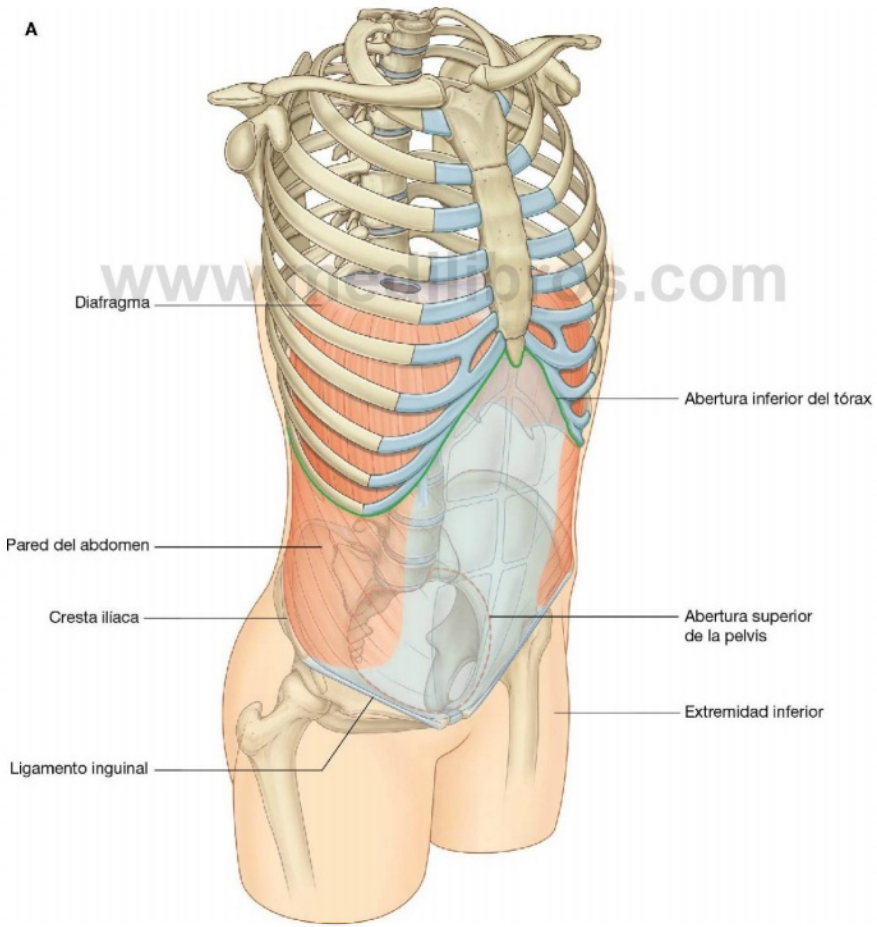

Fig. 4.1 Abdomen. **A.** Límites.

© Elsevier. Fotocopiar sin autorización es un delito.

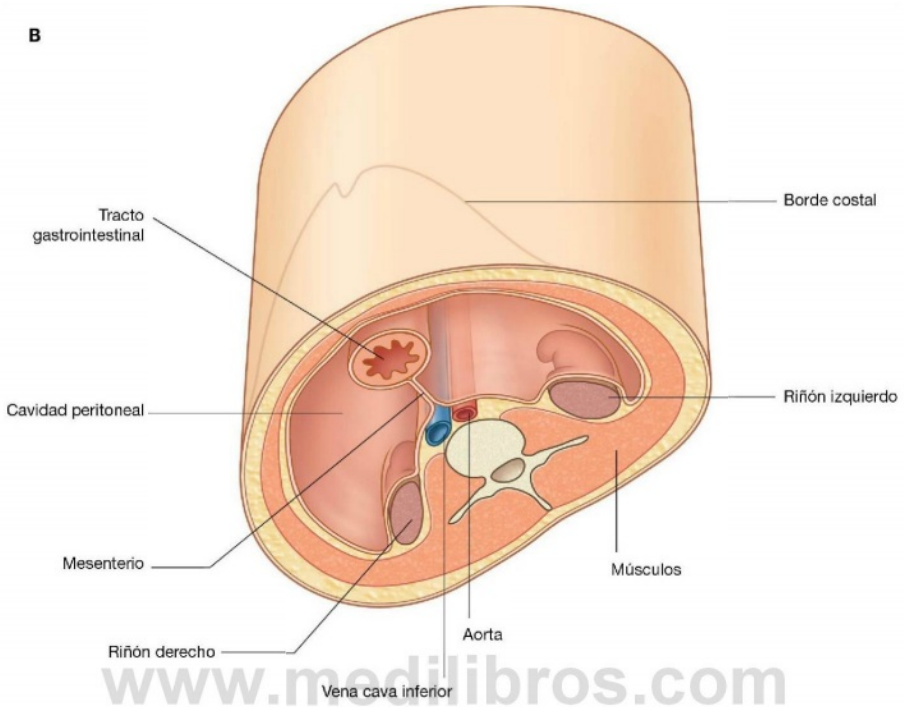

www.medilibros.com

Fig. 4.1 *(cont.)* **B.** Distribución del contenido del abdomen. Vista inferior.

Las vísceras abdominales están suspendidas en la cavidad peritoneal por formaciones peritoneales especializadas (mesos, ligamentos) o situadas entre la cavidad y la pared musculoesquelética (fig. 4.1B).

Son vísceras abdominales:

- Elementos principales del aparato digestivo: la porción terminal del esófago, el estómago, los intestinos delgado y grueso, el hígado, el páncreas y la vesícula biliar.
- El bazo.
- Parte del aparato urinario: riñones y uréteres.
- Las glándulas suprarrenales.
- Estructuras neurovasculares importantes.

FUNCIONES

Alberga y protege vísceras importantes

El abdomen alberga elementos importantes del aparato digestivo (fig. 4.2), así como el bazo y partes del aparato urinario.

La mayor parte del hígado, la vesícula biliar y el bazo, y parte del colon están debajo de las cúpulas diafragmáticas, que se extienden en la parte superior por encima del borde costal de la pared torácica, quedando protegidas estas vísceras por la pared torácica. Los polos superiores renales están protegidos por las costillas inferiores.

Las vísceras que no están bajo las cúpulas diafragmáticas están sostenidas y protegidas fundamentalmente por la pared muscular del abdomen.

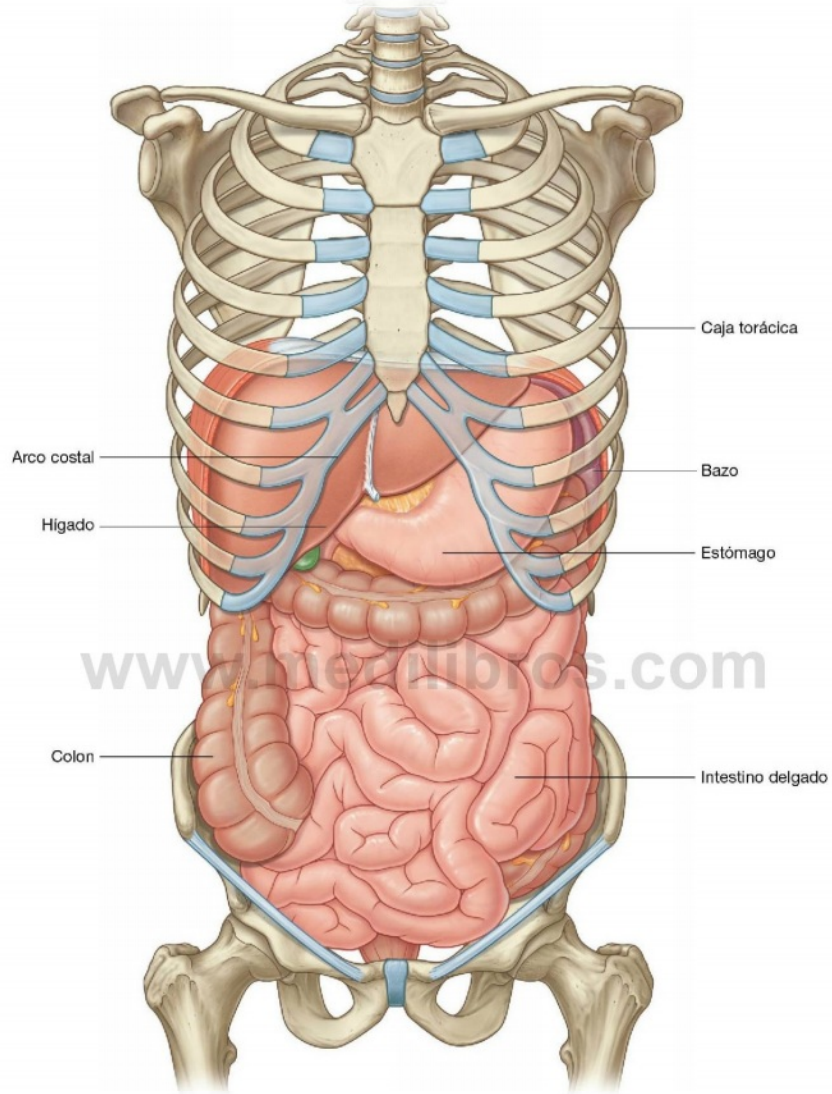

Fig. 4.2 El abdomen alberga y protege las vísceras abdominales.

© Elsevier. Fotocopiar sin autorización es un delito.

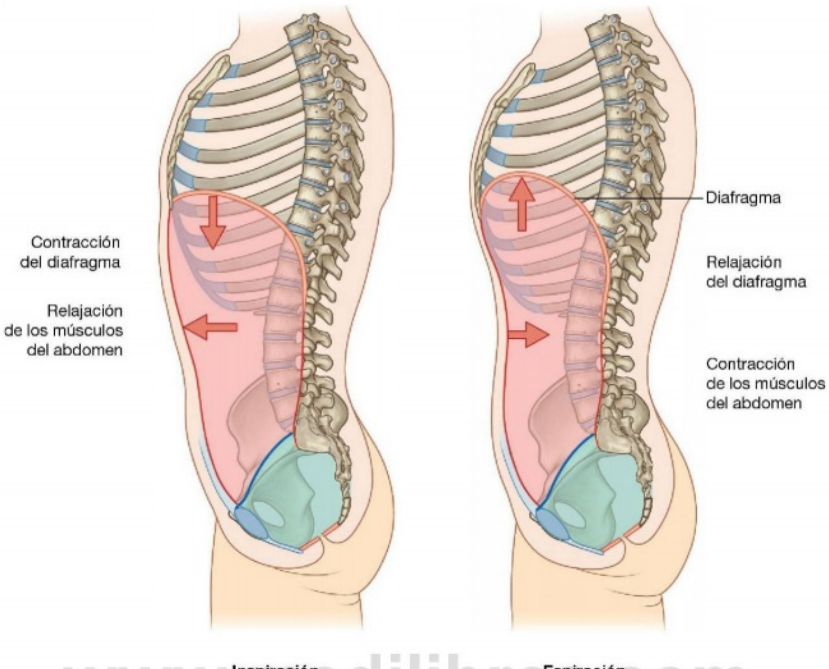

www.medilibros.com

Fig. 4.3 El abdomen participa en la respiración.

Respiración

Una de las funciones más importantes de la pared abdominal es participar en la respiración:

- Se relaja durante la inspiración para adaptarse a la expansión de la cavidad torácica y al desplazamiento inferior de las vísceras abdominales durante la contracción del diafragma (fig. 4.3).
- En la espiración, se contrae para ayudar a elevar las cúpulas diafragmáticas, disminuyendo de esta forma el volumen torácico.

Una espiración forzada utilizando los músculos abdominales, como la tos y el estornudo, puede expulsar sustancias de la vía aérea.

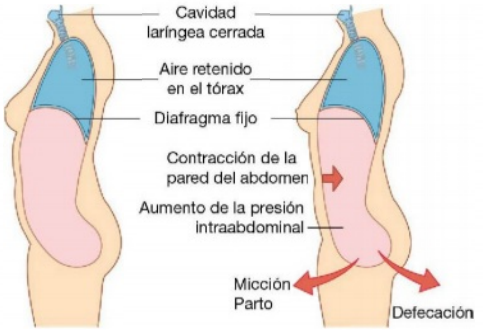

Fig. 4.4 Aumento de la presión intraabdominal para facilitar la micción, la defecación y el parto.

Cambios en la presión intraabdominal

La contracción de los músculos de la pared abdominal puede aumentar intensamente la presión intraabdominal cuando el diafragma está en una posición fija (fig. 4.4). El aire queda retenido en los pulmones al cerrarse las válvulas de la laringe cervical. El aumento de la presión intraabdominal ayuda a vaciar el contenido de la vejiga y el recto, y en el parto.

COMPONENTES

Pared

La pared abdominal está formada en parte por hueso, pero fundamentalmente por músculos (fig. 4.5). Los huesos de la pared (fig. 4.5A) son:

- Las cinco vértebras lumbares y sus discos intervertebrales.
- La amplia parte superior de los huesos pélvicos.
- Huesos de la pared torácica inferior como el arco costal, costilla XII, final de la costilla XI y la apófisis xifoides.

Los músculos forman el resto de la pared abdominal (fig. 4.5B):

- A los lados de la columna vertebral, el cuadrado lumbar, el psoas mayor y el músculo ilíaco refuerzan la pared posterior. Las porciones distales de los músculos psoas e ilíaco llegan al muslo y son flexores principales de la cadera.
- Las partes laterales de la pared abdominal están formadas en su mayor parte por tres capas musculares que se orientan de forma similar a los músculos intercostales del tórax: el transverso del abdomen, el oblicuo interno y el oblicuo externo.

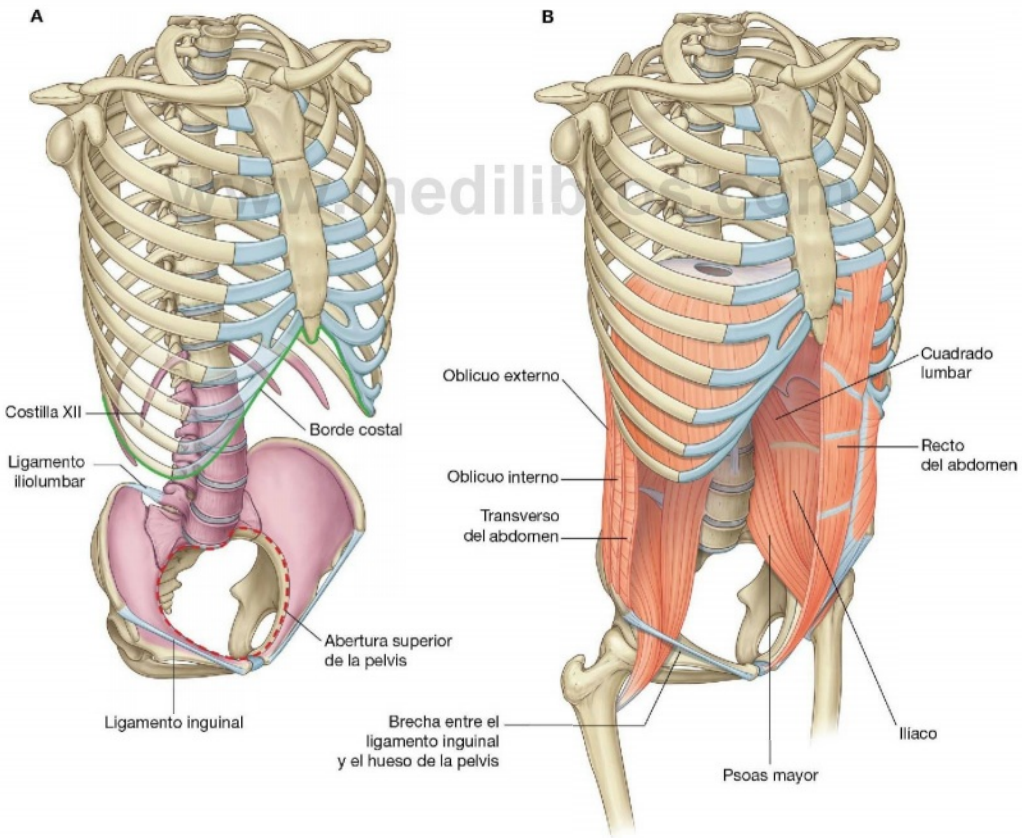

Fig. 4.5 Pared del abdomen. **A.** Elementos óseos. **B.** Músculos.

© Elsevier. Fotocopiar sin autorización es un delito.

- En la parte anterior, un músculo segmentado (el recto abdominal) cubre en cada lado la distancia entre la pared torácica inferior y la pelvis.

La continuidad estructural entre las regiones posterior, lateral y anterior de la pared abdominal se debe a una fascia gruesa en la región posterior y a vainas tendinosas planas (aponeurosis) derivadas de los músculos de las paredes laterales. Una capa de fascia de grosor variable separa la pared abdominal del peritoneo, que recubre la cavidad abdominal.

Cavidad abdominal

En la cavidad abdominal se encuentra un tubo intestinal central (el sistema gastrointestinal) suspendido de la pared abdominal posterior y en parte por la pared abdominal anterior por hojas delgadas de tejido peritoneal (**mesenterios;** fig. 4.6):

- Un mesenterio ventral (anterior) para las regiones proximales del tubo digestivo.
- Un mesenterio dorsal (posterior) a lo largo de todo el sistema.

Las diferentes partes de estos dos mesenterios se denominan en función de los órganos que suspenden o con los que se asocian.

Las vísceras principales, como los riñones, que no están suspendidos por mesenterios en la cavidad abdominal, se relacionan con la pared del abdomen.

La cavidad abdominal está recubierta por el **peritoneo,** que está formado por una capa única de células epitelioides (el **mesotelio**), junto con una capa de tejido conjuntivo. El peritoneo es similar a la pleura y al pericardio seroso en el tórax.

El peritoneo se refleja en la pared abdominal para formar parte de los mesenterios que sostienen las vísceras:

- El **peritoneo parietal** recubre la pared abdominal.
- El **peritoneo visceral** cubre los órganos suspendidos.

En condiciones normales, los elementos del aparato digestivo ocupan totalmente la cavidad abdominal, siendo la cavidad peritoneal un espacio virtual, y el peritoneo visceral de los órganos y el peritoneo parietal de la pared abdominal adyacente se deslizan uno sobre otro libremente.

Las vísceras abdominales pueden ser intraperitoneales o retroperitoneales:

- Las estructuras **intraperitoneales,** como los elementos del aparato digestivo, están suspendidos de la pared abdominal por mesenterios.
- Las estructuras que no están suspendidas en la cavidad abdominal por mesenterios y que están situadas entre el peritoneo parietal y la pared abdominal están en posición **retroperitoneal.**

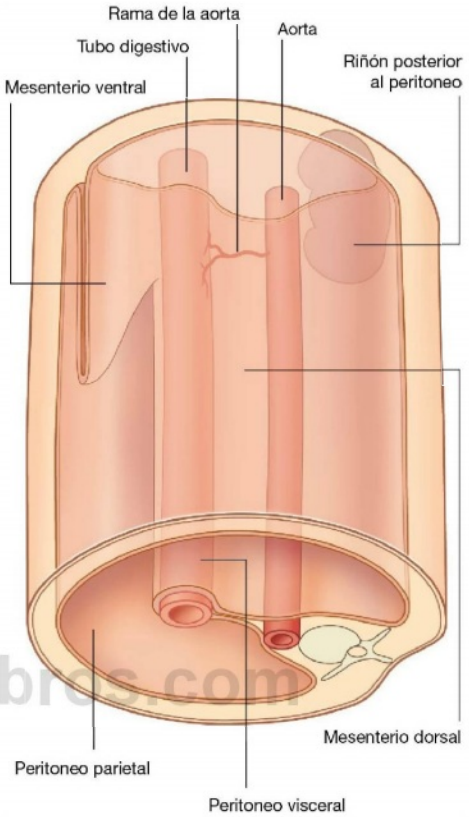

Fig. 4.6 El tubo digestivo está suspendido por mesenterios.

Entre las estructuras retroperitoneales están los riñones y los uréteres, que se desarrollan en la región entre el peritoneo y la pared abdominal y permanecen en esa situación en el adulto.

Durante el desarrollo, algunos órganos, como partes del intestino delgado y grueso, están inicialmente suspendidos en la cavidad abdominal por un mesenterio, y más tarde pasan a ser retroperitoneales de forma secundaria uniéndose a la pared abdominal (fig. 4.7).

Los grandes vasos, nervios y linfáticos se relacionan con la pared posterior del abdomen a lo largo del eje longitudinal del cuerpo, en la región donde durante el desarrollo se refleja el peritoneo en la pared como mesenterio dorsal que soporta el tubo intestinal en desarrollo. Como consecuencia, las ramas de

www.medilibros.com

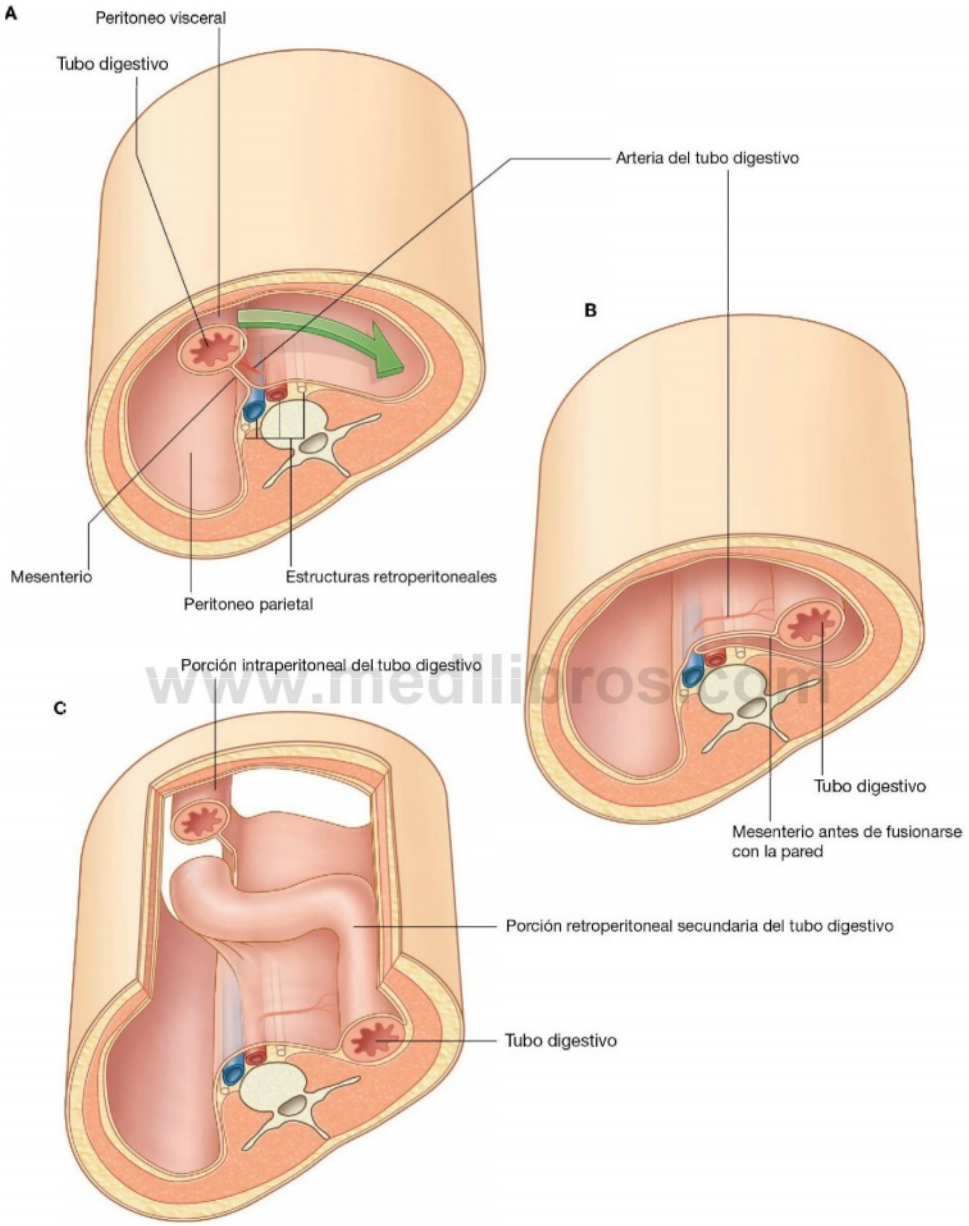

www.mediilibros.com

Fig. 4.7 Progresión de un órgano intraperitoneal a posición retroperitoneal secundaria (**A** a **C**).

© Elsevier. Fotocopiar sin autorización es un delito.

las estructuras neurovasculares que pasan a partes del sistema gastrointestinal son impares, se originan en la cara anterior de las estructuras que las conforman y van en los mesenterios o pasan a ser retroperitoneales en zonas donde los mesenterios se unen a la pared de forma secundaria.

En general, los vasos, nervios y linfáticos de la pared abdominal y de los órganos que se forman como estructuras retroperitoneales son ramas laterales de las estructuras neurovasculares centrales y habitualmente son pares, una a cada lado.

Abertura torácica inferior

La abertura superior del abdomen es la abertura torácica inferior, que está cerrada por el diafragma. El borde de la abertura torácica inferior lo forman la vértebra TXII, la costilla XII, la porción distal de la costilla XI, el arco costal y la apófisis xifoides del esternón.

Diafragma

El diafragma musculotendinoso separa el abdomen del tórax.

El diafragma se inserta en el borde del orificio torácico inferior, pero el anclaje es complejo en la parte posterior y se extiende hasta la región lumbar de la columna vertebral (fig. 4.8). Una extensión muscular (los pilares) ancla firmemente el diafragma a la superficie anterolateral de la columna vertebral a cada lado, hasta la vértebra LIII a la derecha y la LII a la izquierda.

Puesto que el arco costal no es completamente posterior, el diafragma está anclado a ligamentos en forma de arco

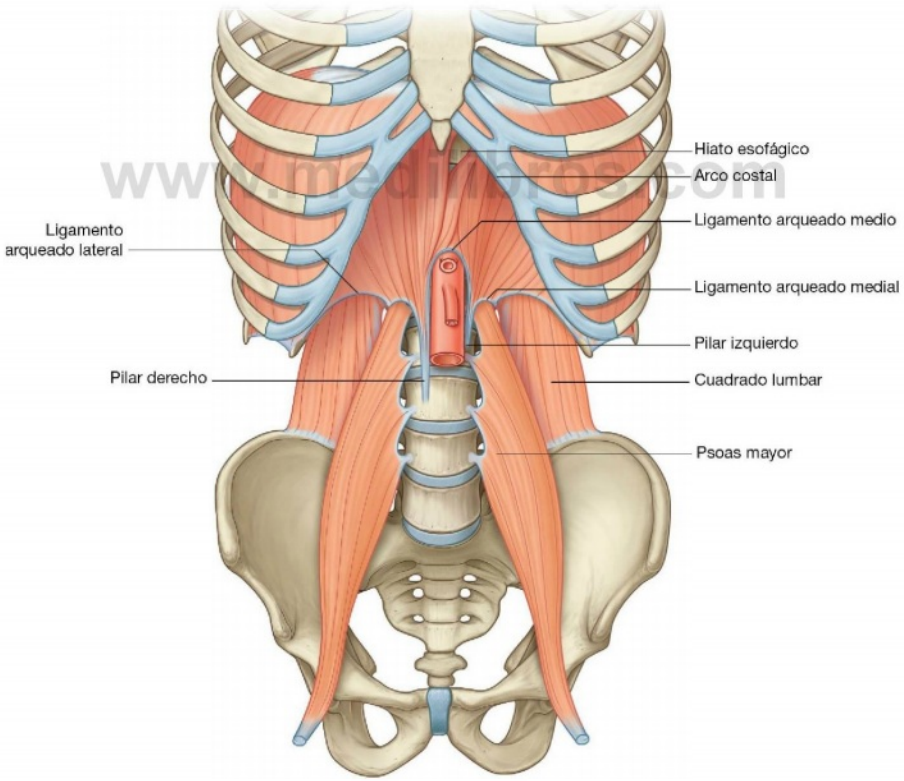

Fig. 4.8 Abertura inferior del tórax y el diafragma.

(arqueados o arcuatos), que cubren la distancia entre los puntos óseos libres y las partes blandas interpuestas:

- **Los ligamentos arqueados lateral y medial** cruzan músculos de la pared abdominal posterior y se unen a las vértebras, la apófisis transversa de LI y la costilla XII, respectivamente.
- El **ligamento arqueado medio** cruza la aorta y se continúa con los pilares de cada lado.

La inserción posterior del diafragma se extiende hacia abajo mucho más distal que la inserción anterior. Por tanto, el diafragma es una parte importante de la pared abdominal posterior, con la que se relacionan varias vísceras.

Abertura superior de la pelvis

La pared abdominal continúa con la pared pélvica en la abertura superior de la pelvis, y la cavidad abdominal continúa con la cavidad pélvica.

El borde circular de la pelvis está formado por hueso en su totalidad:

- Por detrás, por el sacro.
- Por delante, por la sínfisis del pubis.
- A los lados, por un borde óseo definido en el coxal (fig. 4.9).

Debido al ángulo que forman posteriormente el sacro y los huesos pélvicos con la columna vertebral, la cavidad pélvica no está orientada en el mismo plano vertical que la cavidad abdominal. La cavidad pélvica se proyecta en sentido posterior y la abertura se abre en situación anterior y en cierta manera superior (fig. 4.10).

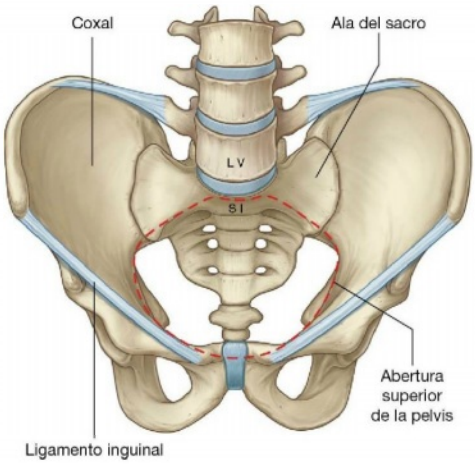

Fig. 4.9 Abertura superior de la pelvis.

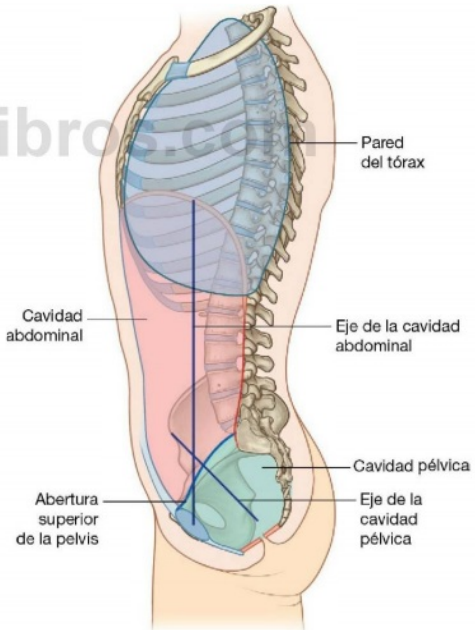

Fig. 4.10 Orientación de las cavidades pélvica y abdominal.

RELACIÓN CON OTRAS REGIONES

Tórax

El abdomen está separado del tórax por el diafragma. Las estructuras pasan entre las dos regiones a través o por detrás del diafragma (v. fig. 4.8).

Pelvis

La abertura superior de la pelvis se abre directamente al abdomen y las estructuras pasan del abdomen a la pelvis por ella.

El peritoneo que recubre la cavidad abdominal continúa con el peritoneo de la pelvis. En consecuencia, la cavidad

www.medilibros.com

© Elsevier. Fotocopiar sin autorización es un delito.

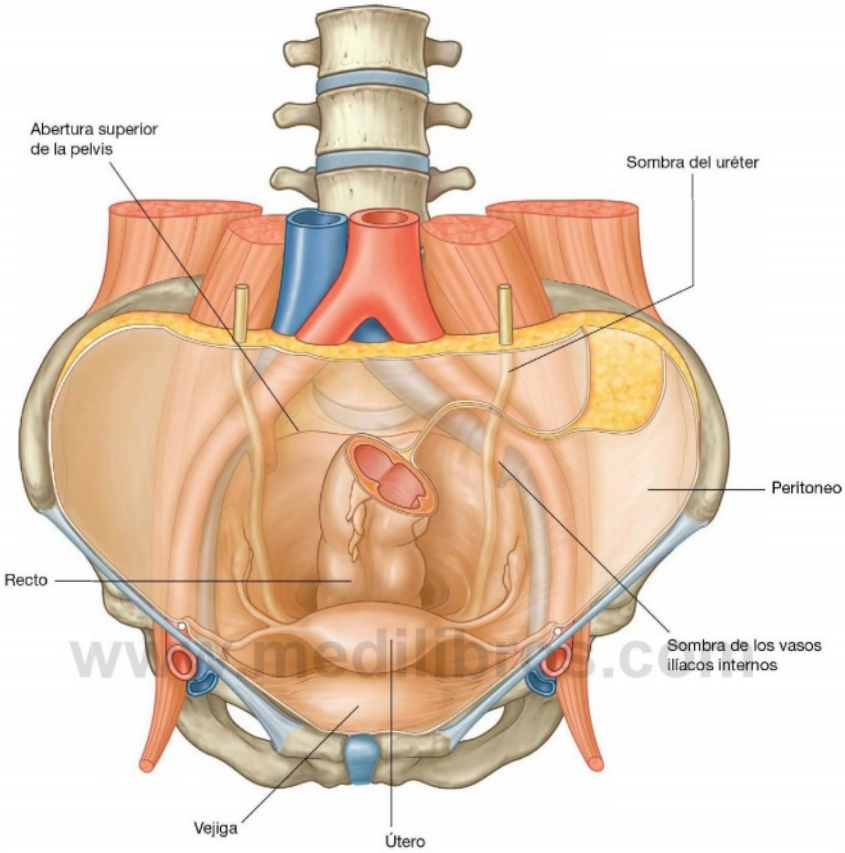

Fig. 4.11 La cavidad abdominal continúa en la cavidad pélvica.

abdominal es totalmente continua con la cavidad pélvica (fig. 4.11). Por tanto, las infecciones en una región pueden extenderse libremente a la otra.

La parte superior de la vejiga llega desde la cavidad pelviana a la cavidad abdominal y, durante el embarazo, el útero sale libremente de la cavidad pelviana a la cavidad abdominal.

Extremidades inferiores

El abdomen comunica directamente con el muslo a través de un orificio anterior situado entre el borde inferior de la pared abdominal (limitado por el ligamento inguinal) y el hueso de la pelvis (fig. 4.12) A través del orificio pasan las siguientes estructuras:

- Las arterias y venas principales de la extremidad inferior.
- El nervio femoral, que inerva el músculo cuádriceps femoral que extiende la rodilla.
- Linfáticos.
- La porción distal de los músculos psoas mayor e ilíaco, que flexionan el muslo a nivel de la articulación de la cadera.

El nombre de los vasos cambia cuando pasan bajo el ligamento inguinal: la arteria y la vena ilíacas externas del abdomen pasan a ser la arteria y la vena femoral del muslo.

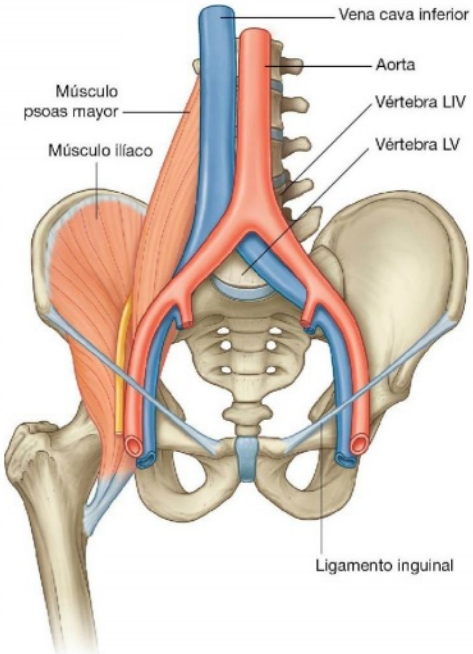

Fig. 4.12 Estructuras que pasan del abdomen al muslo.

www.medilibros.com

ASPECTOS CLAVE

Situación de las vísceras abdominales en el adulto

Para entender la situación de las vísceras y mesenterios del abdomen, se necesita un conocimiento básico del desarrollo del tubo digestivo (fig. 4.13).

El tubo digestivo primitivo está orientado longitudinalmente en la cavidad corporal, y suspendido de la pared que le rodea por un mesenterio dorsal largo y un mesenterio ventral mucho más corto.

En la parte superior, los mesenterios dorsal y ventral están insertados en el diafragma.

El tubo digestivo primitivo está formado por el intestino proximal, el intestino medio y el intestino distal. Para llegar a la situación de los órganos abdominales en el adulto, se pasa por un gran crecimiento longitudinal del tubo digestivo, rotación de algunas partes seleccionadas del tubo y fusión secundaria de algunas vísceras y sus mesenterios relacionados con la pared del abdomen.

Desarrollo del intestino proximal

En la región abdominal, el **intestino proximal** da lugar al extremo distal del esófago, el estómago y la porción proximal del duodeno. El intestino proximal es la única porción del tubo digestivo suspendida de la pared tanto por el mesenterio dorsal como por el ventral.

En la cara anterior del intestino proximal se forma un divertículo hacia el mesenterio ventral que dará lugar al hígado y a la vesícula biliar, y a la porción ventral del páncreas.

La porción dorsal del páncreas se desarrolla desde una prolongación del intestino proximal hacia el mesenterio dorsal. El bazo se desarrolla en el mesenterio dorsal en la región situada entre la pared del cuerpo y el futuro estómago.

En el intestino proximal, el estómago en desarrollo rota en el sentido de las agujas del reloj, y el mesenterio dorsal asociado, que contiene el bazo, se desplaza a la izquierda y prolifera mucho. Durante este proceso, parte del mesenterio entra en contacto y posteriormente se fusiona con el lado izquierdo de la pared corporal.

Al mismo tiempo, el duodeno junto con su mesenterio dorsal y una parte importante del páncreas, giran a la derecha y se unen a la pared.

La fusión secundaria del duodeno a la pared corporal, el crecimiento masivo del hígado en el mesenterio ventral y la unión de la superficie superior del hígado al diafragma, restringen la abertura al espacio cerrado por el mesenterio dorsal inflado asociado al estómago. Esta reducida abertura es el **orificio omental (epiploico).**

La porción de la cavidad abdominal comprendida entre el mesenterio dorsal proliferado y la cara posterior del estómago es la **bolsa omental (transcavidad de los epiplones).** La entrada a través del orificio omental a este espacio desde el resto de la cavidad peritoneal está por debajo del borde libre del mesenterio ventral.

Parte del mesenterio dorsal que inicialmente forma parte del vestíbulo de la bolsa omental crece hacia abajo y las dos superficies enfrentadas del mesenterio se fusionan formando una estructura en delantal (el **omento o epiplón mayor**). El omento mayor está suspendido de la curvatura mayor del estómago, se sitúa sobre otras vísceras en la cavidad abdominal y es la primera estructura que se observa cuando se abre el abdomen por vía anterior.

Desarrollo del intestino medio

El intestino medio forma la porción distal del duodeno, el yeyuno, el íleon, el colon ascendente y los dos tercios proximales del colon transverso. Un pequeño saco vitelino se proyecta desde el intestino medio en desarrollo hacia el ombligo.

El crecimiento rápido del sistema gastrointestinal lleva a la herniación de las asas de intestino medio fuera de la cavidad abdominal en el cordón umbilical. Cuando el cuerpo crece en longitud y se pierde la conexión con el saco vitelino, el intestino medio vuelve a la cavidad abdominal. Mientras se produce este proceso, las dos ramas del asa del intestino medio rotan en dirección contraria a las agujas del reloj alrededor de su eje central combinado y la parte de intestino que será el ciego desciende a la parte derecha de la cavidad. La arteria mesentérica superior, que irriga el intestino medio, se localiza en el centro de esta rotación.

© Elsevier. Fotocopiar sin autorización es un delito.

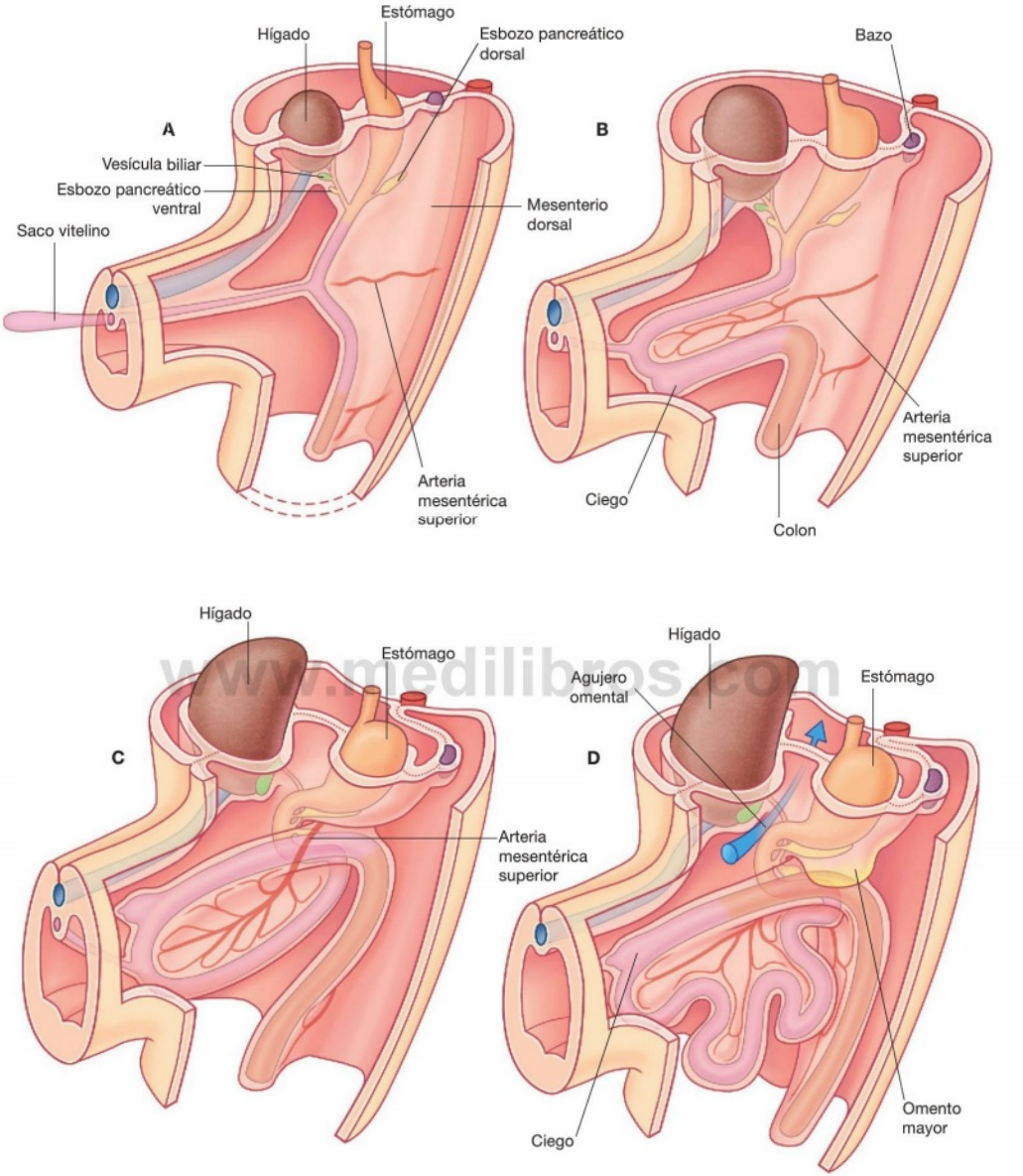

www.medilibros.com

Fig. 4.13 Desarrollo del intestino y mesenterios (**A** a **H**).

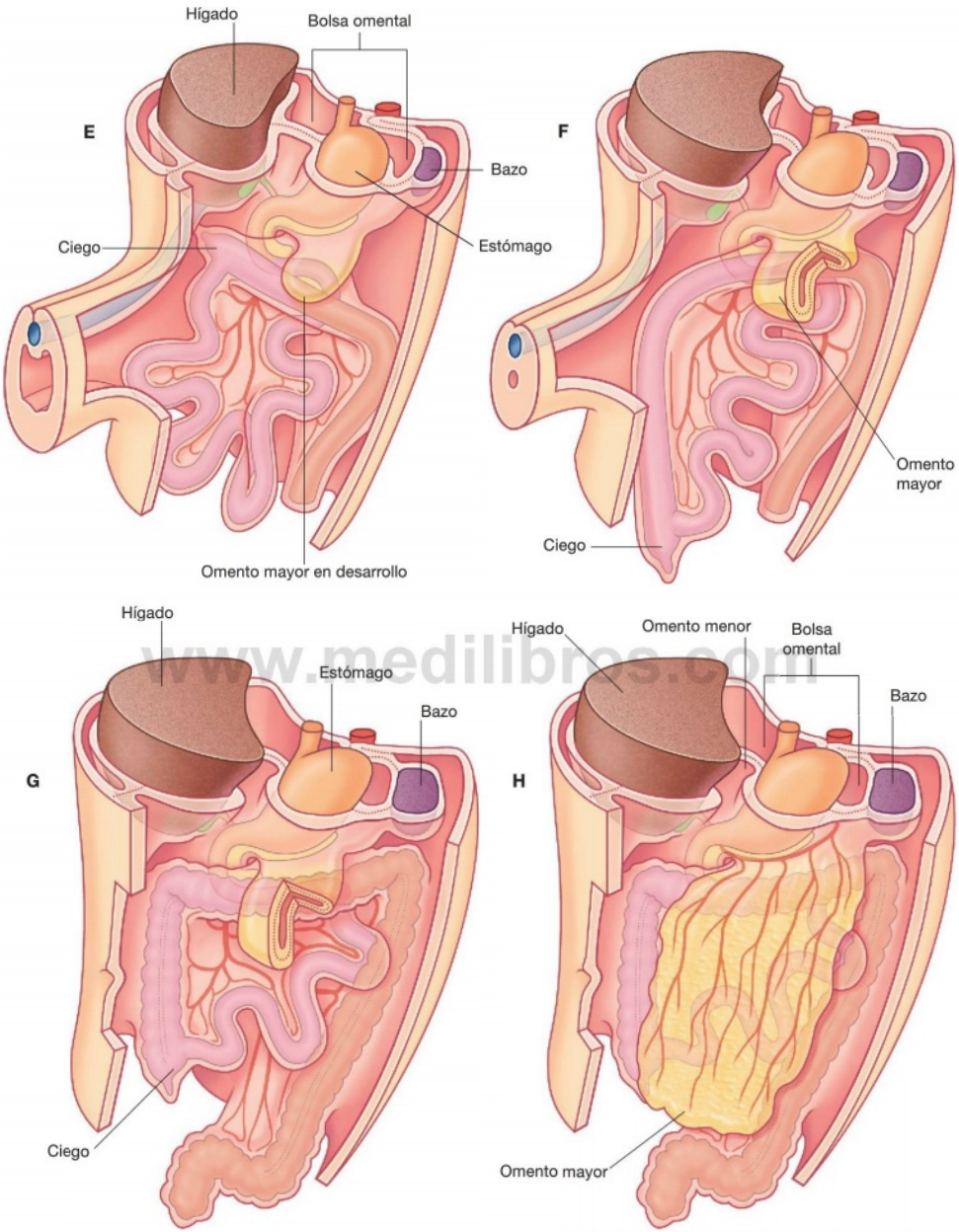

Fig. 4.13 *(cont.)*

© Elsevier. Fotocopiar sin autorización es un delito.

El ciego permanece intraperitoneal, el colon ascendente se une a la pared quedando retroperitoneal de forma secundaria y el colon transverso sigue suspendido por su mesenterio dorsal (mesocolon transverso). El omento mayor cuelga por encima del colon transverso y el mesocolon, y habitualmente se une a estas estructuras.

Desarrollo del intestino distal

El tercio distal del colon trasverso, del colon descendente, del colon sigmoide y la porción superior del recto proceden del intestino distal.

Las porciones proximales del intestino distal giran a la izquierda y pasan a ser el colon descendente y colon sigmoide. El colon descendente y su mesenterio dorsal se fusionan a la pared corporal, quedando el colon sigmoide intraperitoneal. El colon sigmoide pasa a través de la abertura superior de la pelvis y continúa con el recto a nivel de la vértebra SIII.

Piel y músculos de la pared anterior y lateral del abdomen y nervios intercostales torácicos

Los ramos anteriores de los nervios raquídeos torácicos T7 a T12 siguen la inclinación descendente de la porción lateral de las costillas y atraviesan el borde costal para introducirse en la pared abdominal (fig. 4.14). Los nervios intercostales T7 a T11 inervan la piel y los músculos de la pared abdominal, así como el nervio subcostal T12. Además, T5 y T6 inervan las porciones superiores del músculo oblicuo externo de la pared abdominal; T6 inerva también la piel por encima de la apófisis xifoides.

La piel y los músculos de las regiones inguinal y suprapúbica de la pared abdominal están inervadas por L1 y no por nervios torácicos.

En la figura 4.14 se representan los dermatomos de la pared anterior del abdomen. En la línea media, la piel que cubre el ángulo infraesternal es T6 y la de alrededor del ombligo es T10. L1 inerva la piel de las regiones inguinal y suprapúbica.

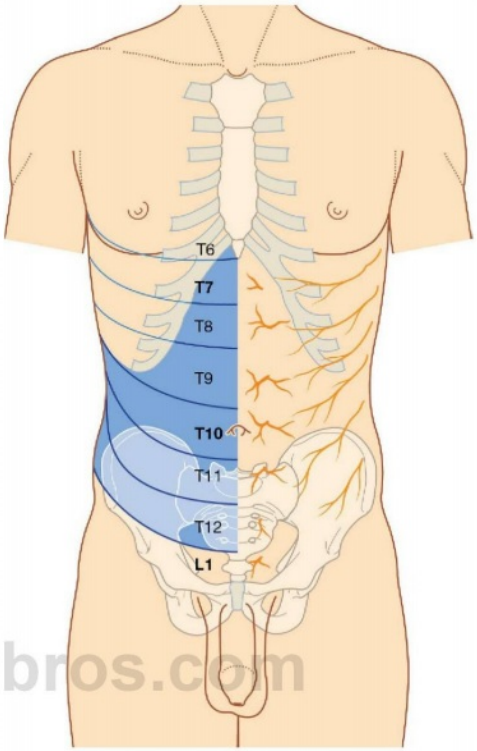

Fig. 4.14 Inervación de la pared anterior del abdomen.

Los músculos de la pared abdominal están inervados de forma segmentaria siguiendo patrones que reflejan en general los de los dermatomos correspondientes.

www.medilibros.com

La ingle es una zona débil en la pared anterior del abdomen

Durante el desarrollo, las gónadas en ambos sexos descienden desde sus lugares de origen en la pared posterior del abdomen a la cavidad pélvica en las mujeres y al escroto en desarrollo en los hombres (fig. 4.15).

Antes de descender, un cordón de tejido (el **gubernáculo**) pasa a través de la pared anterior del abdomen y conecta el polo inferior de cada gónada con el escroto primitivo en los hombres y los labios mayores en las mujeres (prominencia labioescrotal).

Una extensión tubular (el **proceso vaginal**) de la cavidad peritoneal y las capas de la pared anterior del abdomen que la acompañan se proyectan a lo largo del gubernáculo a cada lado de las prominencias labioescrotales.

En los hombres, los testículos junto a sus estructuras neurovasculares y el conducto deferente (ductus deferens) descienden al escroto por una ruta marcada inicialmente por el gubernáculo, entre el proceso vaginal y las capas que lo acompañan derivadas de la pared abdominal. El único resto del gubernáculo es un resto de tejido conjuntivo que ancla el polo caudal del testículo con el escroto.

El **conducto inguinal** es el paso a través de la pared anterior del abdomen creado por el proceso vaginal. El **cordón espermático** es la prolongación tubular de las capas de pared abdominal en el escroto que contiene todas las estructuras que pasan entre los testículos y el abdomen.

El extremo sacular distal del cordón espermático contiene a cada lado los testículos, las estructuras relacionadas con ellos y la parte ahora aislada de cavidad peritoneal (la cavidad de la túnica vaginal).

En las mujeres, las gónadas descienden a una posición justo dentro de la cavidad pélvica y no pasan nunca a través de la pared abdominal anterior. Como resultado, la única estructura importante que pasa a través del conducto inguinal es el ligamento redondo del útero, que deriva del gubernáculo.

Tanto en hombres como en mujeres, la ingle (región inguinal) es una zona débil de la pared abdominal (fig. 4.15) y a este nivel se localizan las hernias inguinales.

www.medilibros.com

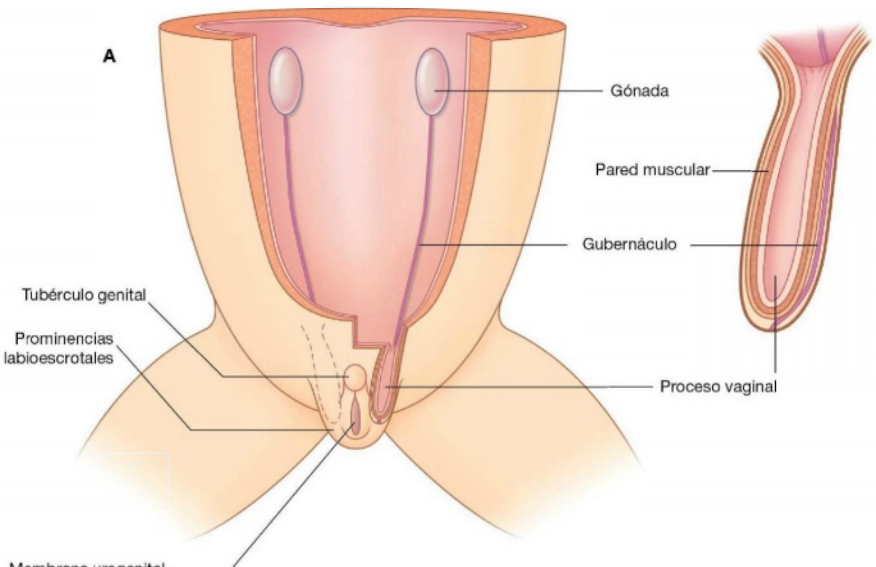

Fig. 4.15 Región inguinal. **A.** Desarrollo.

© Elsevier. Fotocopiar sin autorización es un delito.

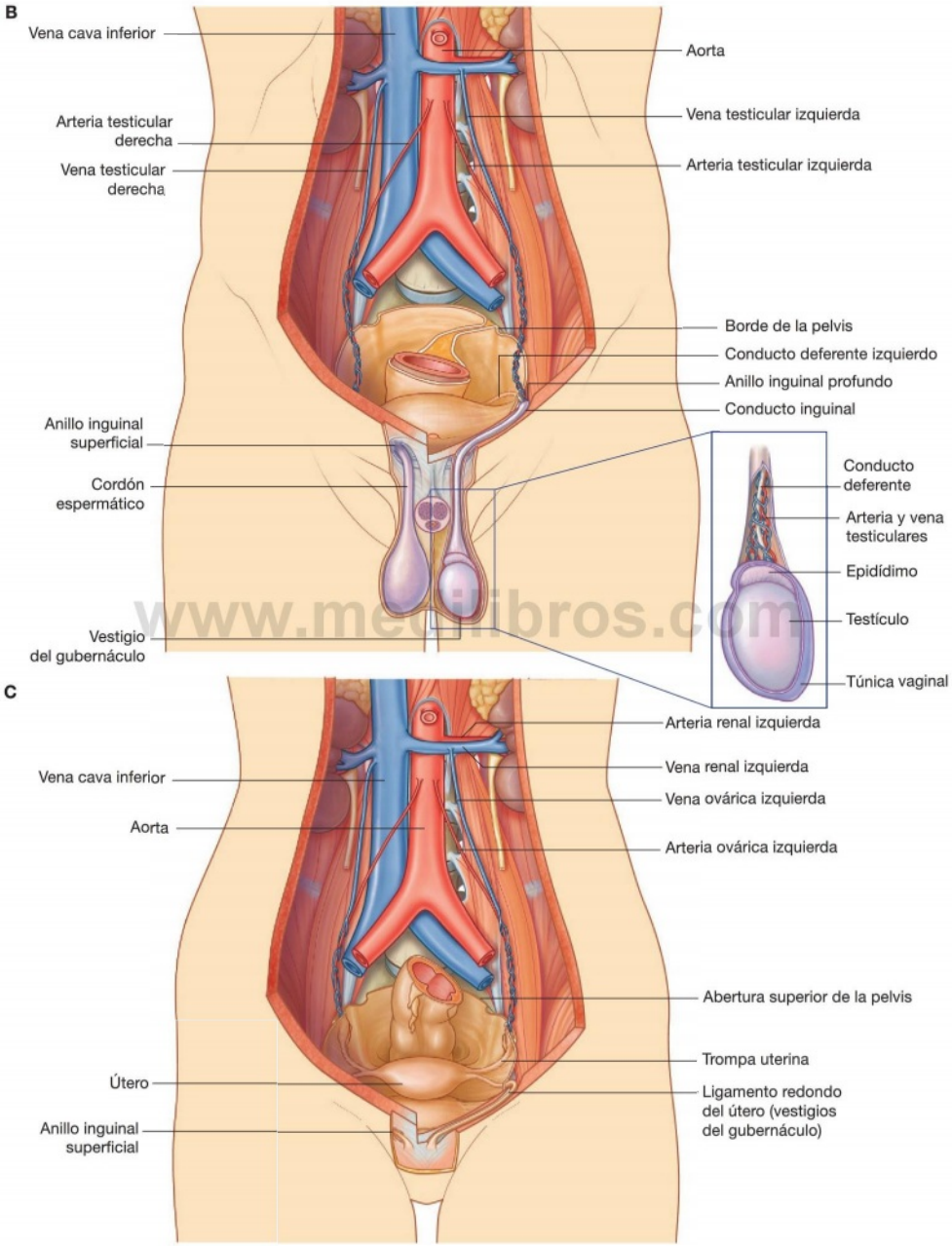

www.medilibros.com

Fig. 4.15 *(cont.)* **B.** En hombres. **C.** En mujeres.

Nivel vertebral LI

El plano transpilórico es un plano horizontal que corta el cuerpo a través de la cara inferior de la vértebra LI (fig. 4.16).

- Está a medio camino entre la escotadura yugular y la sínfisis del pubis, y cruza el borde costal a cada lado cerca del noveno cartílago costal.
- Cruza la abertura del estómago al duodeno (el orificio pilórico), que está justo a la derecha del cuerpo de LI, el duodeno forma un asa en C en la pared posterior del abdomen y cruza la línea media para abrirse en el yeyuno justo a la izquierda del cuerpo de la vértebra LII, mientras que la cabeza del páncreas está rodeada por el asa del duodeno, y el cuerpo del páncreas se extiende a la izquierda más allá de la línea media.
- Cruza a través del cuerpo del páncreas.
- Se aproxima a la posición de los hilios renales, aunque al estar el riñón izquierdo discretamente más alto que el derecho, el plano transpilórico cruza la cara inferior del hilio izquierdo y la porción superior del hilio derecho.

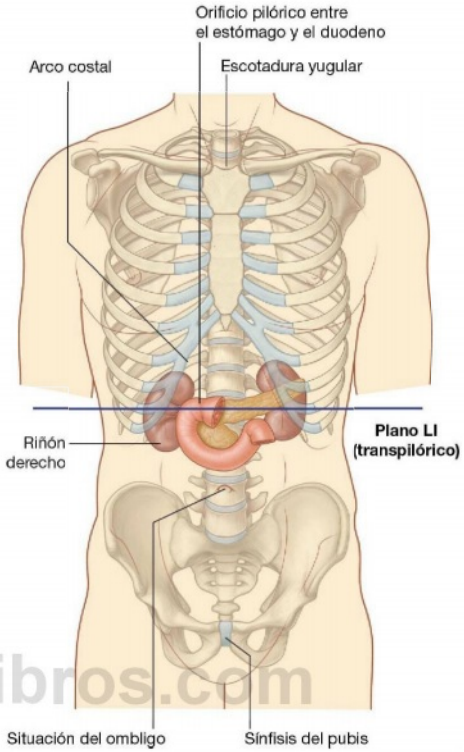

Fig. 4.16 Nivel vertebral LI.

El aparato digestivo y sus derivados están irrigados por tres arterias principales

La porción abdominal del tubo digestivo y todas las estructuras que se forman a partir de esta porción del intestino durante el desarrollo (hígado, páncreas y vesícula biliar), están irrigadas por tres ramas impares de la aorta abdominal (fig. 4.17). Estas arterias pasan a través de derivados de los mesenterios dorsal y ventral para llegar a las vísceras objetivo. Por tanto, estos vasos irrigan también estructuras como el bazo y los nódulos linfáticos que se desarrollan en los mesenterios. Estas tres arterias son:

- El **tronco celíaco,** que sale de la aorta abdominal en el borde superior de la vértebra LI e irriga el intestino proximal.
- La **arteria mesentérica superior,** que sale de la aorta abdominal en el borde inferior de la vértebra LI e irriga el intestino medio.
- La **arteria mesentérica inferior,** que sale de la aorta abdominal aproximadamente en el nivel vertebral LIII e irriga el intestino distal.

www.medilibros.com

© Elsevier. Fotocopiar sin autorización es un delito.

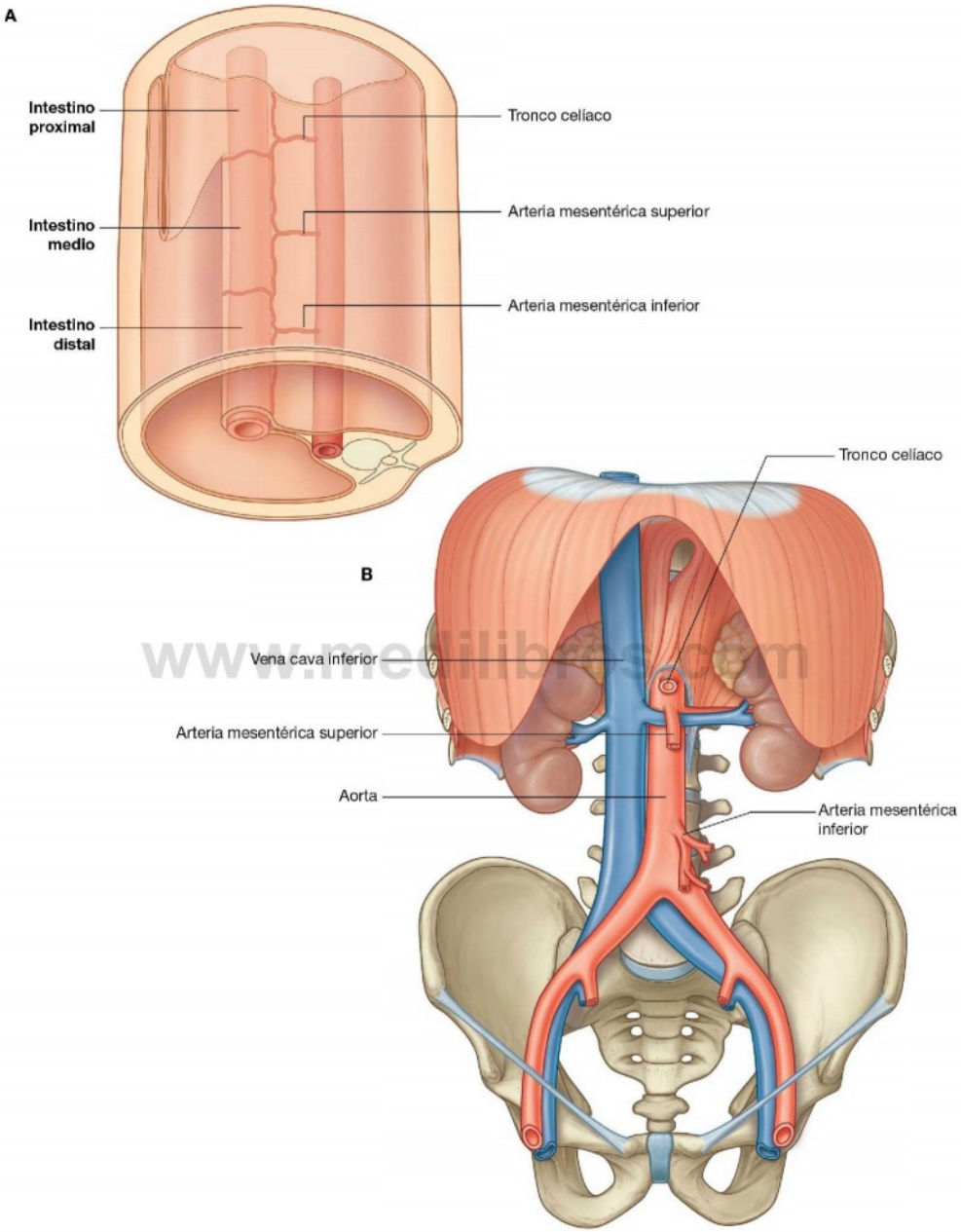

www.medilibros.com

Fig. 4.17 Irrigación del intestino. **A.** Relación de vasos del intestino y mesenterios. **B.** Vista anterior.

Comunicaciones venosas de izquierda a derecha

Toda la circulación de retorno al corazón, excepto la de los pulmones, llega a la aurícula derecha del corazón. La vena cava inferior es la principal vena de la circulación general en el abdomen y drena esta región además de la pelvis, el periné y ambas extremidades inferiores (fig. 4.18).

La vena cava inferior está situada a la derecha de la columna vertebral y entra por el orificio de la vena cava del diafragma aproximadamente en el nivel vertebral TVIII. Varios vasos grandes cruzan la línea media para llevar sangre del lado izquierdo del cuerpo a la vena cava inferior:

- Uno de los más importantes es la vena renal izquierda, que recoge sangre del riñón, la glándula suprarrenal y la gónada del mismo lado.
- Otro es la vena ilíaca común izquierda, que cruza la línea media aproximadamente en el nivel vertebral LV para unirse

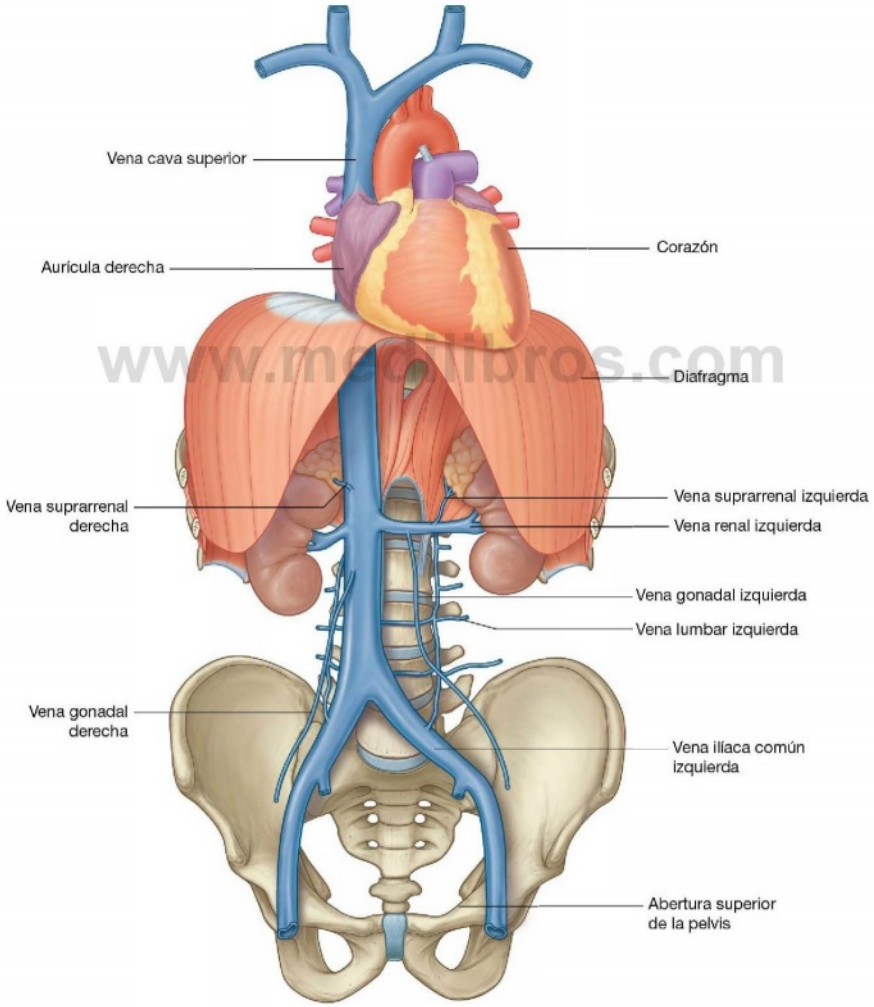

www.medilibros.com

Fig. 4.18 Comunicaciones venosas izquierda-derecha.

© Elsevier. Fotocopiar sin autorización es un delito.

con la del lado derecho y formar la vena cava inferior. Estas venas recogen sangre de las extremidades inferiores, la pelvis, el periné y zonas de la pared del abdomen.

- Las venas lumbares izquierdas, que recogen sangre de la región dorsal del tronco y la pared posterior izquierda del abdomen, también cruzan la línea media.

Todo el drenaje venoso del aparato digestivo y del bazo pasa a través del hígado

Todo el drenaje venoso del aparato digestivo y del bazo pasa a través de un segundo lecho vascular en el hígado antes de llegar finalmente al corazón (fig. 4.19).

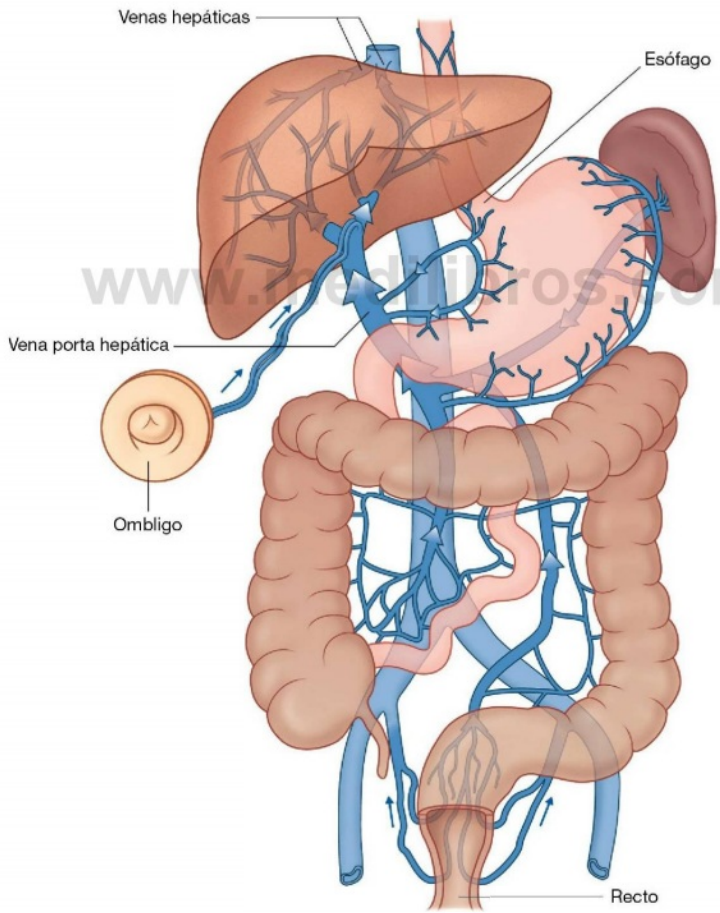

www.medilibros.com

Fig. 4.19 Sistema de la porta hepática.

La sangre venosa del tubo digestivo, del páncreas, de la vesícula biliar y del bazo entra por la gran **vena porta hepática** a través de la cara inferior del hígado. Esta vena se ramifica después como una arteria para distribuir la sangre en pequeños sinusoides hepáticos recubiertos de endotelio, que forman la red de intercambio vascular del hígado.

Varias **venas hepáticas** cortas recogen la sangre que ha pasado por los sinusoides y la vacían en la vena cava inferior justo antes de que atraviese el diafragma y llegue a la aurícula derecha del corazón.

En condiciones normales, los lechos vasculares que drenan el sistema hepático portal conectan con lechos drenados por los vasos de la circulación general a través de pequeñas venas que finalmente se unen directamente con la vena cava superior o inferior.

Anastomosis portocava

Entre las regiones de mayor importancia clínica donde coinciden parcialmente los sistemas de la cava y la porta, se encuentran las situadas en los extremos de la porción abdominal del aparato digestivo:

- Alrededor del extremo distal del esófago.
- Alrededor del extremo distal del recto.

Las venas pequeñas que acompañan a la vena umbilical atrofiada **(ligamento redondo del hígado)** forman otra anastomosis portocava importante.

El ligamento redondo del hígado une el ombligo de la pared anterior del abdomen con la rama izquierda de la vena porta cuando ésta entra en el hígado. Las venas pequeñas que discurren por este ligamento forman una conexión entre el sistema porta y las regiones paraumbilicales de la pared abdominal, que drenan en las venas de la circulación general.

Los sistemas porta y cava tienen otras conexiones:

- En la zona de contacto directo del hígado con el diafragma (el área desnuda del hígado).
- En la zona de contacto directo de la pared del tubo digestivo con la pared posterior del abdomen (zonas retroperitoneales de los intestinos delgado y grueso).
- La superficie posterior del páncreas (gran parte del páncreas queda en posición retroperitoneal de forma secundaria).

Obstrucción de la vena porta hepática o de conductos vasculares del hígado

La obstrucción de la vena porta hepática o de los conductos vasculares del hígado puede cambiar las características del retorno venoso de la porción abdominal del aparato digestivo. Los vasos que conectan los sistemas porta y cava aumentan de calibre y se vuelven tortuosos, la sangre de las venas tributarias de la porta evita el paso por el hígado, entra en el sistema cava y llega al corazón. La hipertensión portal puede producir varices esofágicas y rectales, así como «la cabeza de medusa», que consiste en un aumento de tamaño de los vasos de la circulación general que se irradian desde las venas paraumbilicales, volviéndose visibles en la pared del abdomen.

www.medilibros.com

© Elsevier. Fotocopiar sin autorización es un delito.

Las vísceras del abdomen están inervadas por un gran plexo paravertebral

La inervación de las vísceras del abdomen deriva de un gran plexo paravertebral unido fundamentalmente a las superficies anterior y lateral de la aorta (fig. 4.20). Los ramos están distribuidos para llegar a los tejidos irrigados por ramas de la aorta abdominal.

El plexo prevertebral consta de elementos simpáticos, parasimpáticos y sensitivos viscerales:

- Las fibras simpáticas parten de los niveles medulares T5 a L2.
- Las fibras parasimpáticas proceden del nervio vago (X) y niveles medulares S2 a S4.
- Las fibras sensitivas viscerales generalmente son paralelas a las vías motoras.

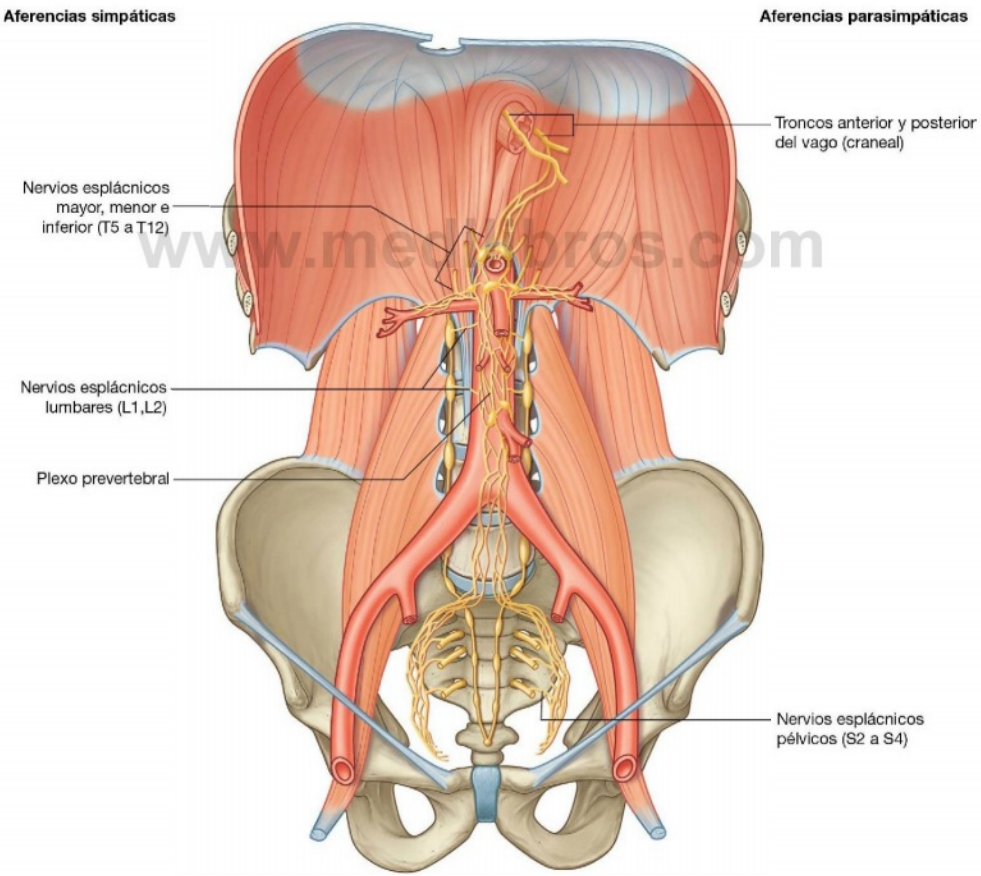

www.medilibros.com

Fig. 4.20 Plexo prevertebral.

Anatomía regional

El abdomen es la parte del tronco inferior al tórax (fig. 4.21). Su pared musculoesquelética rodea una gran cavidad (la **cavidad abdominal**) que está limitada superiormente por el diafragma e inferiormente por la abertura superior de la pelvis.

La cavidad abdominal puede extenderse superiormente hasta el cuarto espacio intercostal e inferiormente se continúa con la cavidad pélvica. Contiene la **cavidad peritoneal** y las vísceras abdominales.

ANATOMÍA DE SUPERFICIE

La división topográfica del abdomen se utiliza para describir la situación de los órganos abdominales y el dolor relacionado con los problemas abdominales. Los dos esquemas más utilizados son:

- La división en cuatro cuadrantes.
- La división en nueve regiones.

División en cuatro cuadrantes

En esta división topográfica simple en cuatro cuadrantes, un plano horizontal transumbilical que atraviesa el ombligo y el disco intervertebral LIII-LIV y se cruza con el plano vertical medio da origen a cuatro cuadrantes: el superior derecho, el superior izquierdo, el inferior derecho y el inferior izquierdo (fig. 4.22).

www.medilibros.com

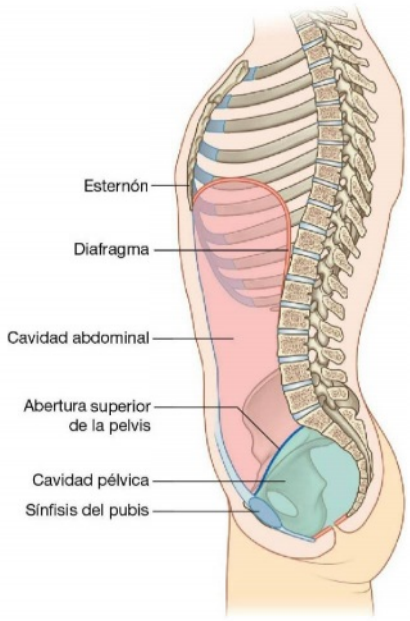

Fig. 4.21 Límites de la cavidad abdominal.

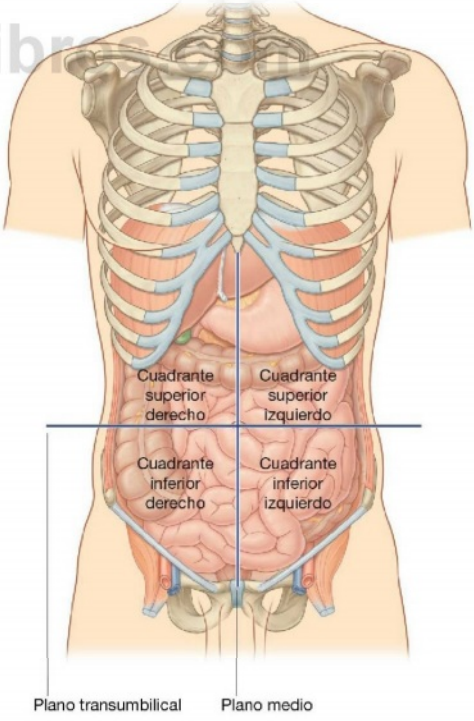

Fig. 4.22 División topográfica en cuatro cuadrantes.

© Elsevier. Fotocopiar sin autorización es un delito.

División en nueve regiones

La división en nueve regiones se realiza con dos planos horizontales y dos verticales (fig. 4.23):

- El plano horizontal superior **(plano subcostal)** está justo por debajo de los bordes costales, es decir, en el borde inferior del cartílago costal de la costilla X, y en la parte posterior pasa por el cuerpo de la vértebra LIII. (Obsérvese, sin embargo, que en ocasiones se utiliza el **plano transpilórico**, trazado en el punto medio entre la escotadura yugular y la sínfisis del pubis o en el punto medio entre el ombligo y el extremo del cuerpo del esternón, y que en la parte posterior pasa por el borde inferior de la vértebra LI y se cruza con el borde costal al final del cartílago costal 9.)
- El plano horizontal inferior **(plano intertubercular)** pasa por las tuberosidades de las crestas ilíacas, que se palpan 5 cm por detrás de las espinas ilíacas superiores, y por la parte superior del cuerpo de la vértebra LV.
- Los planos verticales pasan por la línea medioclavicular y el punto medio entre la espina ilíaca superior y la sínfisis del pubis.

Estos cuatro planos forman las divisiones topográficas en la división en nueve regiones. Cada región recibe el siguiente nombre: en la parte superior, hipocondrio derecho, epigastrio e hipocondrio izquierdo; en la parte inferior la ingle derecha (región inguinal), región púbica (hipogastrio) e ingle izquierda (región inguinal); y en el medio el flanco derecho (región lateral), la región umbilical y el flanco izquierdo (región lateral) (fig. 4.23).

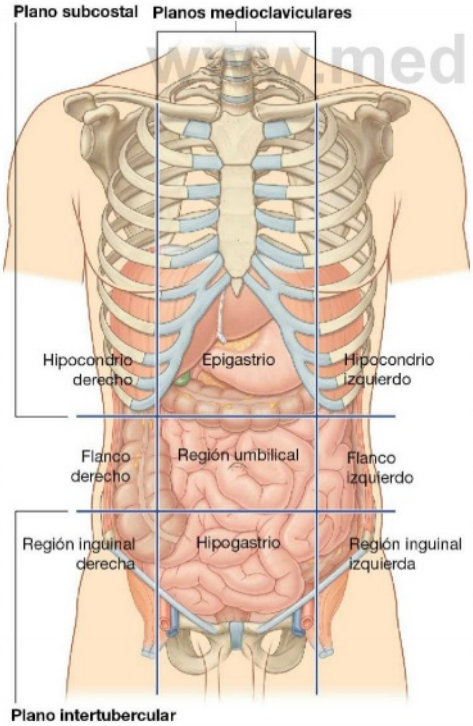

Fig. 4.23 División en nueve regiones.

Conceptos prácticos

Incisiones quirúrgicas

El acceso al abdomen y su contenido habitualmente se realiza a través de incisiones en la pared anterior del abdomen. Tradicionalmente las incisiones se realizaban en la zona que se iba a intervenir o cerca de ésta. Las incisiones generalmente eran amplias para permitir un buen acceso y una óptima visualización de la cavidad abdominal. Con el desarrollo de la anestesia y el uso extendido de relajantes musculares, las incisiones abdominales se hacen más pequeñas.

Actualmente, la incisión amplia utilizada con más frecuencia es la craneocaudal media desde la apófisis xifoides a la sínfisis del pubis, que ofrece acceso a la totalidad del contenido abdominal y permite realizar una exploración (laparotomía).

www.medilibros.com

Conceptos prácticos

Cirugía laparoscópica

La cirugía laparoscópica, también denominada cirugía mínimamente invasiva o de ojo de cerradura, se lleva a cabo operando a través de una serie de pequeñas incisiones que no superan 1-2 cm de longitud. Como las incisiones son mucho menores que las utilizadas en la cirugía abdominal tradicional, los pacientes tienen menos dolor postoperatorio y sus tiempos de recuperación son más cortos. También hay un resultado estético favorable con cicatrices más pequeñas. Varios procedimientos quirúrgicos, como la apendicectomía, colecistectomía y reparación de hernias, así como numerosos procedimientos ortopédicos, urológicos y ginecológicos suelen realizarse en la actualidad por vía laparoscópica.

Durante la operación, una cámara denominada laparoscopio se utiliza para transmitir imágenes en directo y aumentadas del campo quirúrgico a un monitor que visualiza el cirujano. La cámara se introduce en la cavidad abdominal a través de una pequeña incisión, denominada puerto, por lo general en el ombligo. Con el fin de crear espacio suficiente para intervenir, la pared abdominal se eleva insuflando la cavidad con gas, generalmente dióxido de carbono. Otros instrumentos quirúrgicos largos y delgados se introducen a continuación a través de puertos adicionales, que pueden ser utilizados por el cirujano para operar. La ubicación de estos puertos se planifica cuidadosamente para permitir un acceso óptimo al campo quirúrgico.

La cirugía laparoscópica se ha mejorado aún más con el uso de los robots quirúrgicos. Mediante el uso de estos sistemas, el cirujano mueve los instrumentos quirúrgicos indirectamente mediante el control de brazos robóticos, que se insertan en el campo quirúrgico a través de pequeñas incisiones. La cirugía robotizada se utiliza actualmente de forma rutinaria en todo el mundo y ha ayudado a superar algunas de las limitaciones de la laparoscopia mediante la mejora de la destreza del cirujano. El sistema robótico es preciso, proporciona al cirujano una visión 3D del campo quirúrgico, y permite un mejor grado de rotación y manipulación de los instrumentos quirúrgicos. Varios procedimientos, como la prostatectomía y la colecistectomía, se pueden realizar hoy en día con este método.

La cirugía laparoendoscópica monopuerto, denominada también laparoscopia monopuerto, es el avance más reciente en cirugía laparoscópica. Este método utiliza una sola incisión, por lo general umbilical, para introducir un puerto con varios canales quirúrgicos y se puede realizar con o sin asistencia robótica. Los beneficios incluyen menos dolor postoperatorio, un tiempo de recuperación más rápido, y un resultado estético aún mejor que la cirugía laparoscópica tradicional.

www.medilibros.com

© Elsevier. Fotocopiar sin autorización es un delito.

PARED DEL ABDOMEN

La pared del abdomen cubre una amplia superficie. Está limitada superiormente por la apófisis xifoides y los bordes costales, posteriormente por la columna vertebral e inferiormente por la parte superior de los huesos pélvicos. Tiene las siguientes capas: piel, fascia superficial (tejido subcutáneo), músculos y sus correspondientes fascias profundas, fascia extraperitoneal y peritoneo parietal (fig. 4.24).

Fascia superficial

La fascia superficial de la pared del abdomen (tejido subcutáneo del abdomen) es una capa de tejido conjuntivo graso. Habitualmente es una única capa parecida a la fascia superficial de otras regiones del cuerpo y que se continúa con ella. Sin embargo, en la zona inferior de la parte anterior de la pared del abdomen, por debajo del ombligo, forma dos capas: una capa grasa superficial y una capa profunda membranosa.

Capa superficial

La capa grasa superficial de la fascia superficial **(fascia de Camper)** está formada por grasa y es de grosor variable (figs. 4.25 y 4.26). Se continúa con la fascia superficial del muslo por encima del ligamento inguinal y con una capa similar en el periné.

En los hombres, esta capa superficial cubre el pene y, después de perder la grasa y unirse a la capa profunda de la fascia superficial, continúa dentro del escroto, donde forma una capa de fascia diferenciada que contiene fibras de músculo liso (el **dartos**). En las mujeres, esta capa superficial conserva algo de grasa y es una parte de los labios mayores.

Capa profunda

La capa profunda membranosa de la fascia superficial **(fascia de Scarpa)** es fina y membranosa, y contiene poca grasa o carece de ella (fig. 4.25). En la parte inferior, continúa en el muslo, pero justo por debajo del ligamento inguinal se une a la fascia profunda del muslo (la **fascia lata;** fig. 4.26). En la línea media está insertada firmemente en la línea alba y la sínfisis del pubis. Continúa por la parte anterior del periné donde se inserta firmemente en las ramas isquiopubianas y en el borde posterior de la membrana del periné. En esta zona se le da el nombre de **fascia perineal superficial (fascia de Colles).**

En los hombres, la capa membranosa profunda de la fascia superficial se confunde con la capa superficial cuando pasan sobre el pene, formando la fascia superficial del pene, antes de llegar al escroto donde forman el dartos (fig. 4.25). También en los hombres, la prolongación de la capa membranosa profunda de la fascia superficial unida a la sínfisis del pubis pasa por debajo del dorso y los lados del pene formando

www.medilibros.com

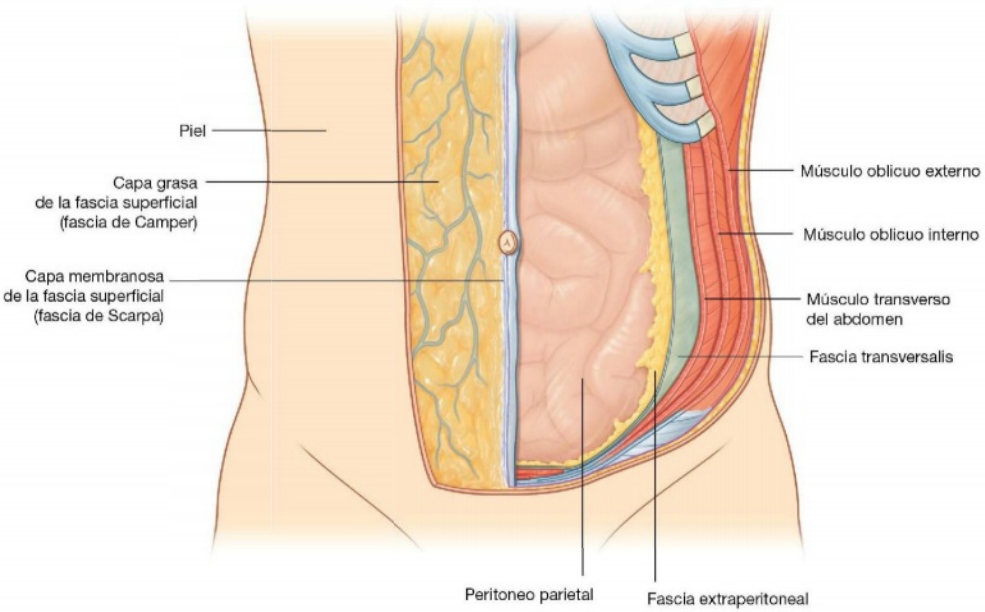

Fig. 4.24 Capas de la pared del abdomen.

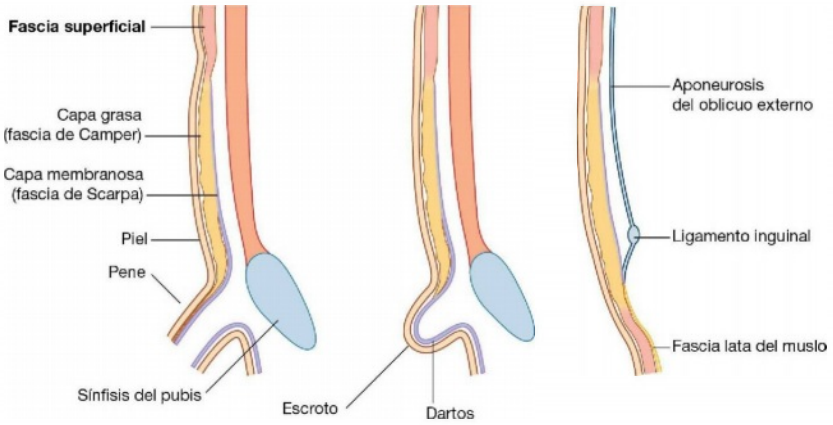

Fig. 4.25 Fascia superficial.

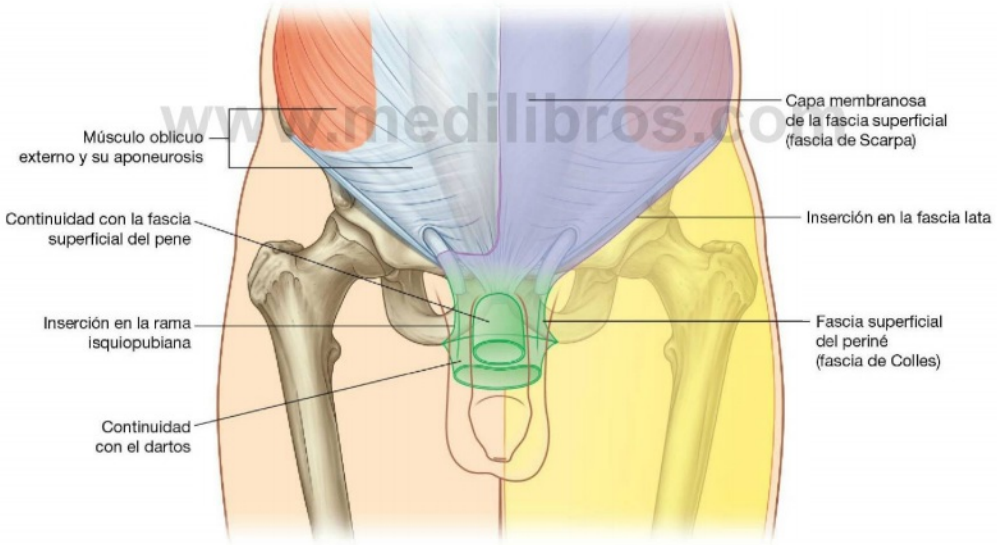

www.medilibros.com

Fig. 4.26 Continuidad de la capa membranosa de la fascia superficial con otras zonas.

© Elsevier. Fotocopiar sin autorización es un delito.

el **ligamento fundiforme del pene.** En las mujeres, la capa membranosa de la fascia superficial continúa en los labios mayores y la porción anterior del periné.

Músculos anterolaterales

En el grupo muscular anterolateral de la pared del abdomen se encuentran cinco músculos:

- Tres músculos planos cuyas fibras nacen en la parte posterolateral, pasan hacia delante y se convierten en una aponeurosis hacia la línea media, los músculos oblicuo externo, oblicuo interno y transverso del abdomen.
- Dos músculos verticales, cerca de la línea media, envueltos en una vaina tendinosa formada por las aponeurosis de los músculos planos: los músculos recto abdominal y piramidal.

Cada uno de estos cinco músculos tiene acciones específicas, pero en conjunto son fundamentales para mantener muchas de las funciones fisiológicas normales. Debido a su situación forman una pared firme, pero flexible, que mantiene las vísceras abdominales dentro de la cavidad abdominal, protege las vísceras de lesiones y ayuda a mantener la posición de las vísceras en la postura erecta contra la acción de la gravedad.

Además, la contracción de estos músculos colabora en la espiración normal y forzada empujando las vísceras hacia arriba (lo que ayuda a llevar el diafragma relajado más arriba en la cavidad torácica), y en la tos y el vómito.

Estos músculos también intervienen en cualquier acción que aumente la presión intraabdominal, como el parto, la micción y la defecación (expulsión de las heces del recto).

Músculos planos

Oblicuo externo

El **músculo oblicuo externo** es el más superficial de los tres músculos planos del grupo anterolateral de la pared del abdomen. Está inmediatamente por debajo de la fascia superficial (fig. 4.27, tabla 4.1). Sus fibras están situadas lateralmente y siguen una dirección inferointerna, mientras que su amplia aponeurosis cubre la parte anterior de la pared abdominal hasta la línea media. Cerca de la línea media, las aponeurosis se unen y forman la línea alba, que va desde la apófisis xifoides hasta la sínfisis del pubis.

www.medilibros.com

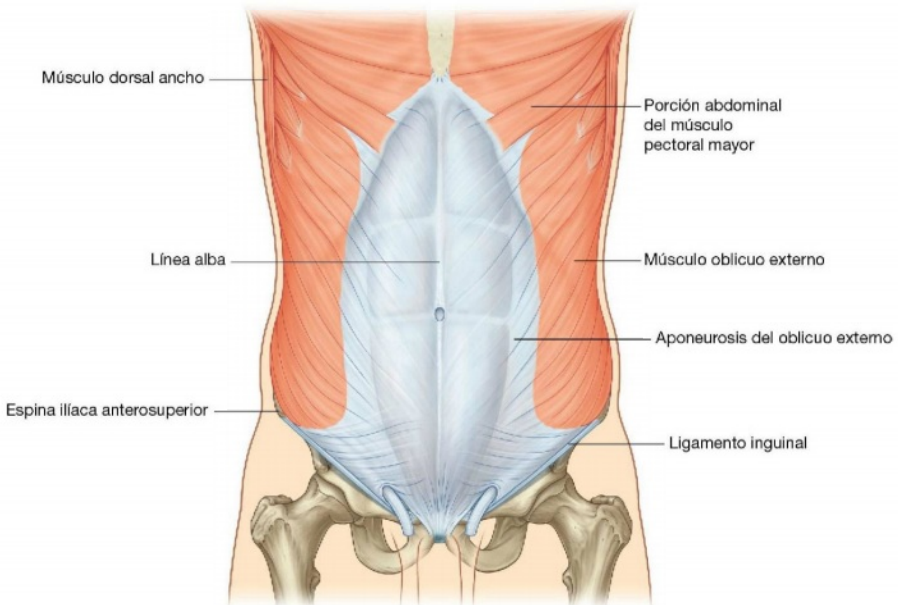

Fig. 4.27 Músculo oblicuo externo y su aponeurosis.

Ligamentos relacionados

El borde inferior de la aponeurosis oblicua externa forma a cada lado el **ligamento inguinal** (fig. 4.27). Este borde libre reforzado de la aponeurosis del oblicuo externo, pasa entre la espina ilíaca anterosuperior en la parte lateral, y la espina del pubis en la parte medial (fig. 4.28). Se dobla sobre sí mismo formando una depresión, que desempeña un papel importante en la formación del conducto inguinal.

Varios ligamentos más están formados a partir de prolongaciones de las fibras en el extremo interno del ligamento inguinal:

- El **ligamento lacunar** es una prolongación de fibras en forma creciente en el extremo interno del ligamento inguinal que pasa hacia atrás para insertarse en la **cresta pectínea** de la rama superior del pubis (figs. 4.28 y 4.29).
- Otras fibras se extienden del ligamento lacunar a lo largo de la cresta pectínea del borde del pubis para formar el **ligamento pectíneo (de Cooper).**

www.medilibros.com

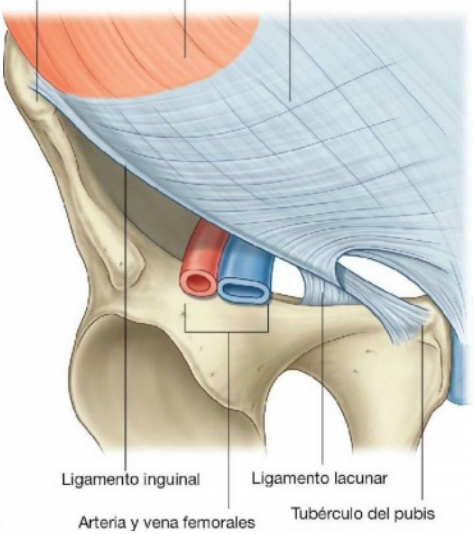

Fig. 4.28 Ligamentos formados a partir de la aponeurosis del oblicuo externo.

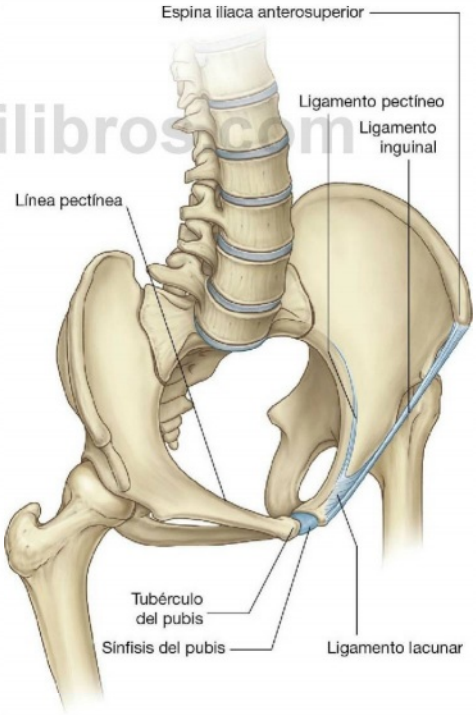

Fig. 4.29 Ligamentos de la región inguinal.

© Elsevier. Fotocopiar sin autorización es un delito.

Oblicuo interno

Por debajo del músculo oblicuo externo está el **músculo oblicuo interno**, que es el segundo de los tres músculos planos (fig. 4.30, tabla 4.1). Este músculo es de menor tamaño y más fino que el oblicuo externo, y la mayor parte de sus fibras discurren en dirección superointerna. La porción muscular lateral termina en la parte anterior en una aponeurosis que se funde con la línea alba en la línea media.

Transverso del abdomen

Por debajo del músculo oblicuo interno está el **músculo transverso del abdomen** (fig. 4.31, tabla 4.1), llamado así por la dirección de la mayor parte de sus fibras musculares. Termina en una aponeurosis anterior que se une a la línea alba en la línea media.

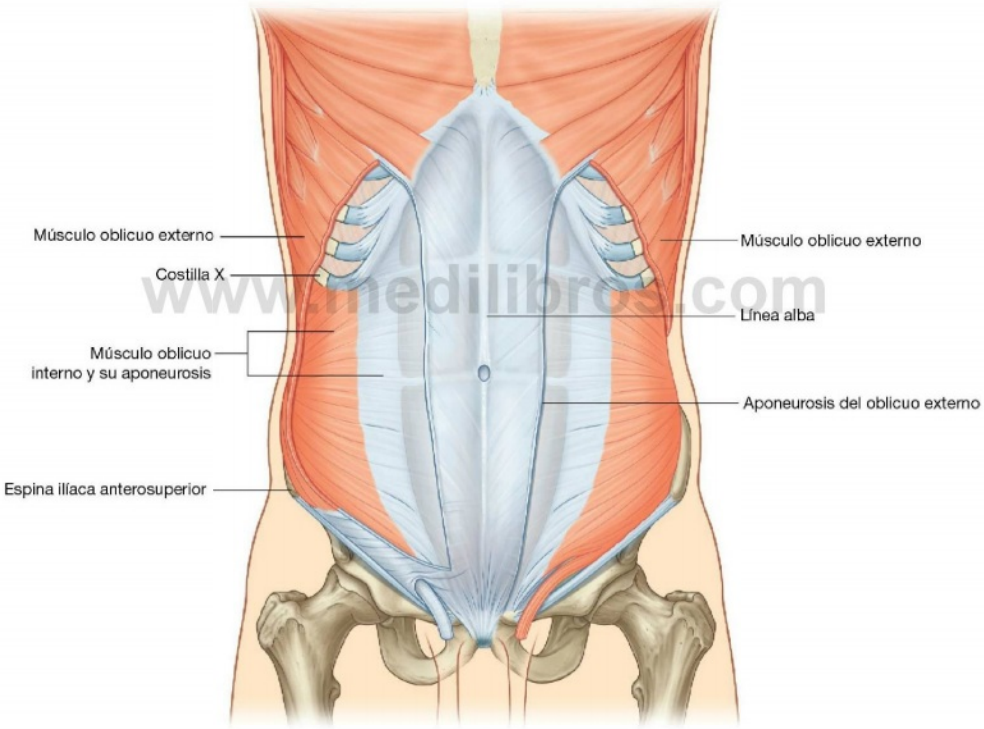

Fig. 4.30 Músculo oblicuo interno y su aponeurosis.

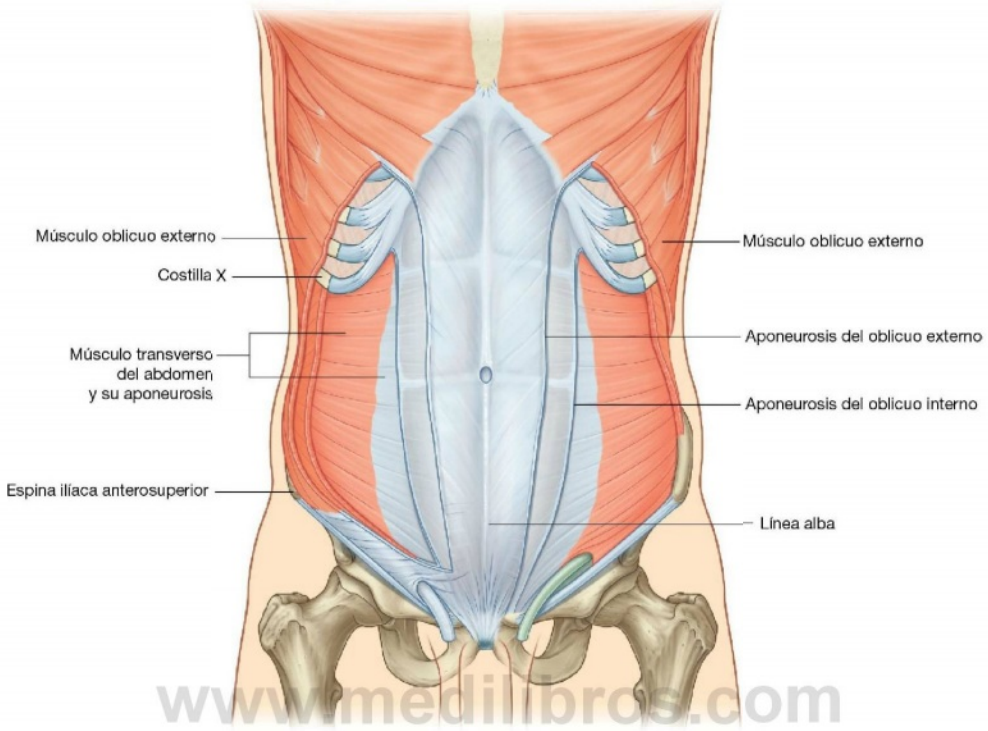

www.medilibros.com

Fig. 4.31 Músculo transverso del abdomen y su aponeurosis.

Fascia transversalis

Las superficies anterior y posterior de los tres músculos planos están cubiertas por una capa de fascia abdominal de revestimiento. En general, estas capas no se ven, excepto la capa profunda del músculo transverso del abdomen (la **fascia transversalis**), que está más desarrollada.

La fascia transversalis es una capa continua de fascia que recubre la cavidad abdominal y continúa en la cavidad pélvica. Cruza la línea media en la parte anterior uniéndose a la fascia transversalis del otro lado y tiene continuidad con la fascia en la superficie inferior del diafragma. En la parte posterior es continua con la fascia profunda que cubre los músculos de la pared posterior del abdomen y se inserta en la fascia toracolumbar.

Después de insertarse en la cresta ilíaca, la fascia transversalis se une a la fascia que cubre los músculos relacionados con las regiones superiores de los huesos de la pelvis y con las fascias similares que cubren los músculos de la cavidad pélvica. En este punto se conoce como **fascia pélvica parietal (o endopélvica)**.

Por tanto, existe una capa continua de fascia rodeando a la cavidad abdominal que es gruesa en algunas zonas, fina en otras, insertada o libre, y participa en la formación de estructuras especializadas.

© Elsevier. Fotocopiar sin autorización es un delito.

Músculos verticales

Los dos músculos verticales del grupo muscular anterolateral de la pared abdominal son el recto del abdomen y el piramidal (fig. 4.32, tabla 4.1).

Recto del abdomen

El **recto del abdomen** es un músculo largo y plano que se extiende a lo largo de la pared anterior del abdomen. Es un músculo par separado por la línea alba en la línea media, y se

Tabla 4.1 Músculos de la pared del abdomen

Músculo	Origen	Inserción	Inervación	Función
Oblicuo externo	Prolongaciones musculares desde las superficies externas de las últimas ocho costillas (V-XII)	Labio lateral de la cresta ilíaca; aponeurosis que termina en el rafe medio (línea alba)	Ramos anteriores de los seis últimos nervios raquídeos torácicos (T7 a T12)	Comprime el contenido del abdomen; ambos músculos flexionan el tronco; cada uno dobla el tronco a su lado, llevando la parte anterior del abdomen al lado contrario
Oblicuo interno	Fascia toracolumbar; cresta ilíaca entre los orígenes del externo y el transverso; dos tercios laterales del ligamento inguinal	Borde inferior de las últimas tres o cuatro costillas; aponeurosis que termina en la línea alba; cresta del pubis y línea pectínea	Ramos anteriores de los seis últimos nervios raquídeos torácicos (T7 a T12) y L1	Comprime el contenido del abdomen; ambos músculos flexionan el tronco; cada uno dobla el tronco y lleva la parte anterior al mismo lado
Transverso del abdomen	Fascia toracolumbar; labio interno de la cresta ilíaca; tercio lateral del ligamento inguinal; cartílagos costales de las seis últimas costillas (VII-XII)	Aponeurosis que termina en la línea alba; cresta del pubis y línea pectínea	Ramos anteriores de los seis últimos nervios raquídeos torácicos (T7 a T12) y L1	Comprime el contenido del abdomen
Recto del abdomen	Cresta del pubis, tubérculo del pubis y sínfisis del pubis	Cartílagos costales de las costillas V a VII; apófisis xifoides	Ramos anteriores de los siete últimos nervios raquídeos torácicos (T7 a T12)	Comprime el contenido del abdomen; flexiona la columna vertebral; tensa la pared del abdomen
Piramidal	Cara anterior del pubis y sínfisis del pubis	Dentro de la línea alba	Ramo anterior de T12	Tensa la línea alba

www.medilibros.com

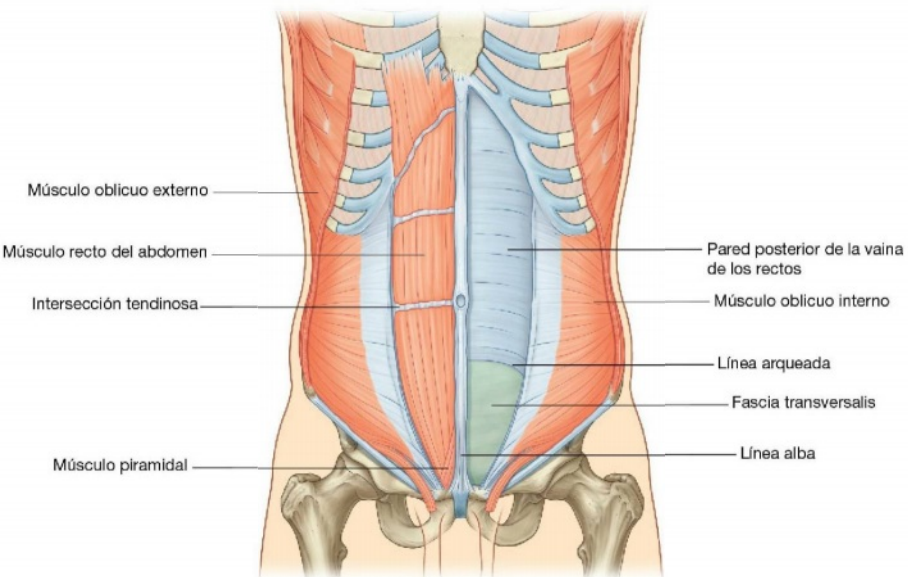

Fig. 4.32 Músculos recto del abdomen y piramidal.

ensancha y adelgaza en su camino desde la sínfisis del pubis al borde costal. En toda su longitud lo cruzan tres o cuatro bandas fibrosas o **intersecciones tendinosas** (fig. 4.32). Son fácilmente visibles en personas con el recto abdominal bien desarrollado.

Piramidal

El segundo músculo vertical es el **piramidal.** Este músculo pequeño en forma de triángulo, que puede faltar, está por delante del recto del abdomen, tiene la base en el pubis, y su vértice se inserta en la parte superior e interna en la línea alba (fig. 4.32).

Vaina de los rectos

Los músculos recto del abdomen y piramidal están encerrados en una banda tendinosa aponeurótica (la **vaina de los rectos**) formada por una capa única de las aponeurosis de los músculos oblicuos interno y externo y el transverso del abdomen (fig. 4.33).

La vaina de los rectos envuelve totalmente los tres cuartos superiores del recto del abdomen y cubre la superficie anterior del cuarto inferior del músculo. El músculo recto del abdomen está en contacto directo con la fascia transversalis en el cuarto inferior al no estar cubierto por la vaina de los rectos en esta zona.

La formación de la vaina de los rectos que rodea las tres cuartas partes superiores del recto del abdomen es como sigue:

- La capa anterior está formada por la aponeurosis del oblicuo externo y la mitad de la aponeurosis del oblicuo interno que se divide en el borde lateral del recto del abdomen.
- La capa posterior de la vaina de los rectos está formada por la otra mitad de la aponeurosis del oblicuo interno y por la aponeurosis del transverso del abdomen.

En el punto medio entre el ombligo y la sínfisis del pubis, que corresponde al límite del cuarto inferior del músculo recto del abdomen, todas las aponeurosis pasan a ser anteriores al músculo recto. Desaparece la capa posterior de la vaina de los rectos y la capa anterior está formada por las aponeurosis del oblicuo externo, el oblicuo interno y el transverso del abdomen. Desde este punto y hacia abajo, el músculo recto del abdomen está en contacto directo con la fascia transversalis. Existe un arco de fibras (la **línea arqueada;** v. fig. 4.32) que señala este punto de transición.

www.medilibros.com

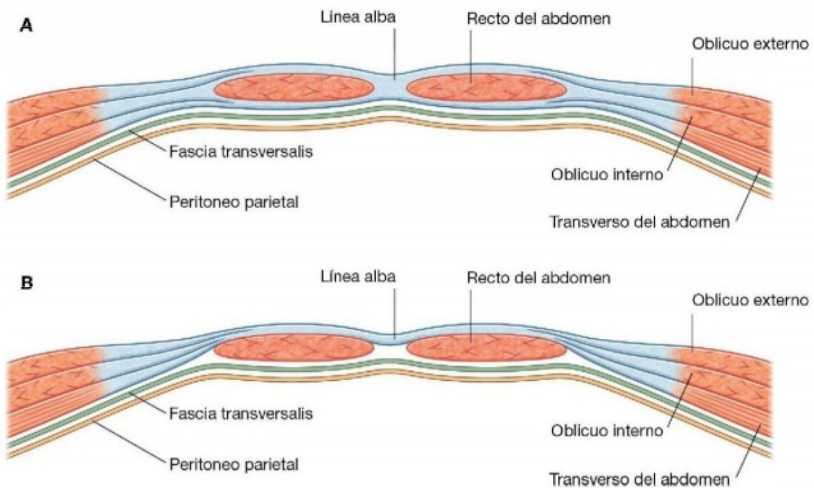

Fig. 4.33 Organización de la vaina de los rectos. **A.** Corte transversal por los tres cuartos superiores de la vaina. **B.** Corte transversal por el cuarto inferior de la vaina de los rectos.

© Elsevier. Fotocopiar sin autorización es un delito.

Fascia extraperitoneal

Por debajo de la fascia transversalis se encuentra una capa de tejido conjuntivo, la **fascia extraperitoneal**, que separa la fascia transversalis del peritoneo (fig. 4.34). Esta capa, que contiene una cantidad variable de grasa, no sólo recubre la cavidad peritoneal, sino que se continúa con una capa similar que recubre la cavidad pélvica. Es más apreciable en la pared posterior del abdomen, sobre todo alrededor de los riñones, envuelve órganos cubiertos por reflexiones del peritoneo, y se extiende por los mesenterios con los vasos sanguíneos al localizarse la vascularización en esta capa. A las vísceras que se encuentran en la fascia retroperitoneal se las llama **retroperitoneales.**

En la descripción de técnicas quirúrgicas específicas, la terminología utilizada para describir la fascia extraperitoneal está modificada. La fascia que se dirige a la parte anterior del cuerpo se describe como preperitoneal (o con menos frecuencia, properitoneal) y la fascia que va a la parte posterior se conoce como retroperitoneal (fig. 4.35). Son ejemplos de la utilización de estos términos la continuidad de grasa en el conducto inguinal con grasa preperitoneal y una reparación laparoscópica transabdominal preperitoneal de una hernia inguinal.

Peritoneo

Por debajo de la fascia extraperitoneal está el peritoneo (v. figs. 4.6 y 4.7). Esta fina membrana serosa recubre las paredes de la cavidad abdominal y se refleja en las vísceras abdominales en diversos puntos proporcionando una envoltura total o parcial. El peritoneo que cubre la pared es el peritoneo parietal; el peritoneo que cubre las vísceras es el peritoneo visceral.

El peritoneo parietal forma un saco que cubre de forma continua las paredes del abdomen. Este saco está cerrado en los hombres, pero tiene dos orificios en las mujeres donde las trompas uterinas se comunican con el exterior. Este saco cerrado en los hombres y semicerrado en las mujeres es la cavidad peritoneal.

www.medilibros.com

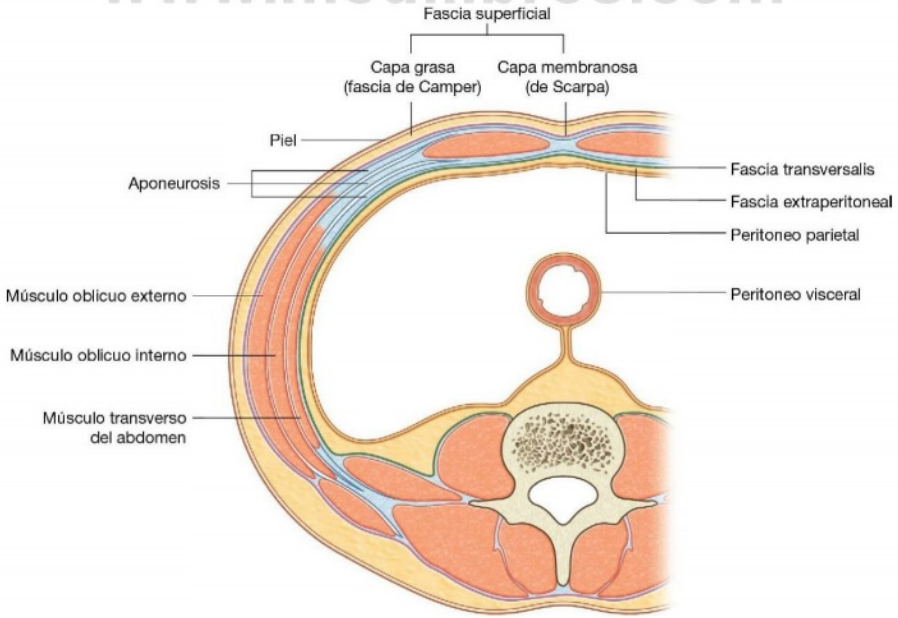

Fig. 4.34 Corte transversal que muestra las capas de la pared del abdomen.

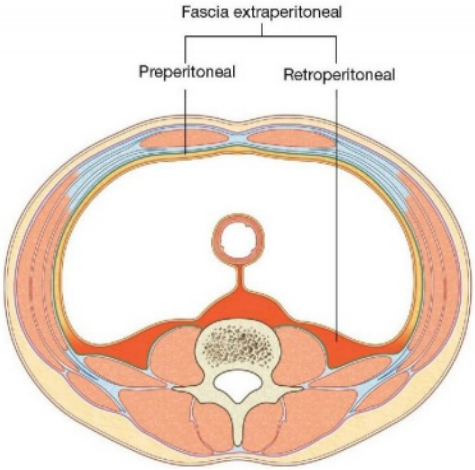

Fig. 4.35 Subdivisiones de la fascia extraperitoneal.

Inervación

La piel y los músculos de la pared anterolateral del abdomen están inervados por los nervios raquídeos T7 a T12 y L1. Los ramos anteriores de estos nervios rodean el cuerpo de posterior a anterior, en dirección inferointerna (fig. 4.36). En su camino dan un ramo cutáneo lateral y terminan en un ramo cutáneo anterior.

Los nervios intercostales (T7 a T11) salen de los espacios intercostales, pasan por debajo de los cartílagos costales y siguen en la pared anterolateral del abdomen entre los músculos oblicuo interno y transverso del abdomen (fig. 4.37). Al llegar al borde lateral de la vaina de los rectos, penetran en ella y pasan por detrás de la cara lateral del músculo recto del abdomen. Cerca de la línea media, un ramo cutáneo anterior cruza el recto del abdomen y la pared anterior de la vaina de los rectos para inervar la piel.

www.medilibros.com

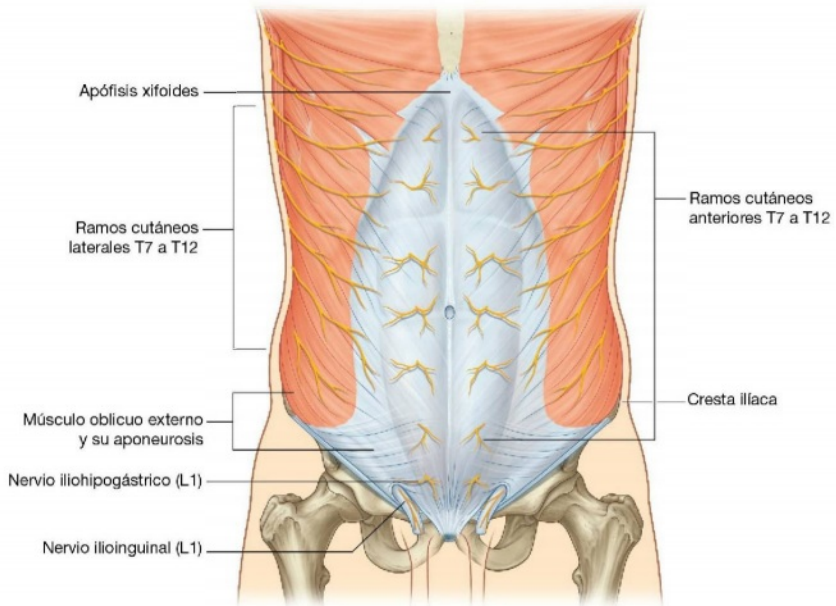

Fig. 4.36 Inervación de la pared anterolateral del abdomen.

© Elsevier. Fotocopiar sin autorización es un delito.

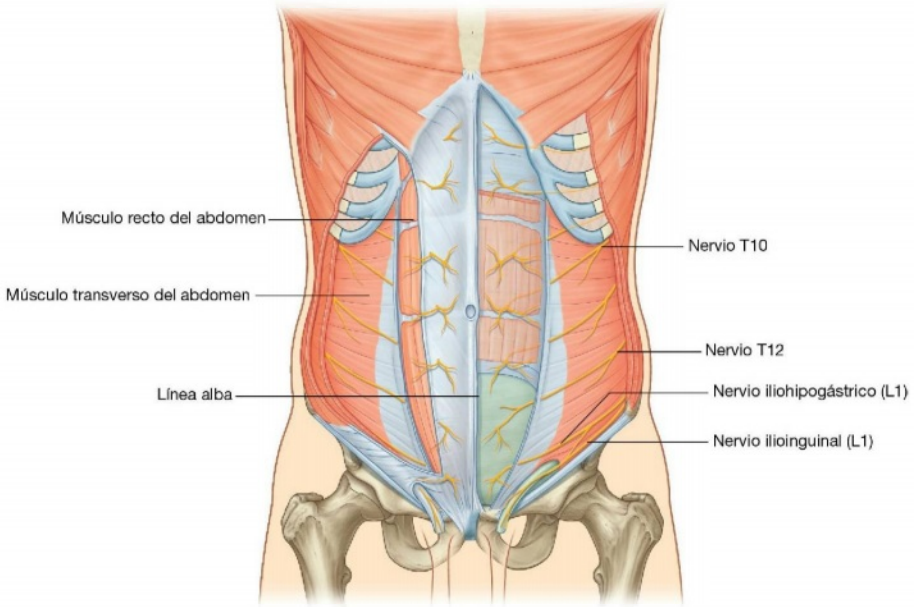

Fig. 4.37 Recorrido de los nervios de la pared anterolateral del abdomen.

www.medilibros.com

El nervio raquídeo T12 **(nervio subcostal)** sigue un recorrido similar a los intercostales. Los ramos de L1 (**nervio iliohipogástrico** y **nervio ilioinguinal**), procedentes del plexo lumbar, inicialmente tienen un recorrido parecido, pero después se desvían cerca de su destino final.

A lo largo de su recorrido, los nervios T7 a T12 y L1 dan ramos a los músculos de la pared anterolateral del abdomen. Todos terminan inervando la piel:

- Los nervios T7 a T9 inervan la piel desde la apófisis xifoides hasta justo por encima del ombligo.
- T10 inerva la piel que rodea al ombligo.
- T11, T12 y L1 inervan la piel inmediatamente por debajo del ombligo hasta la región púbica incluida (fig. 4.38).
- Además, el nervio ilioinguinal (ramo de L1) inerva la superficie anterior del escroto o los labios mayores, y envía un pequeño ramo cutáneo al muslo.

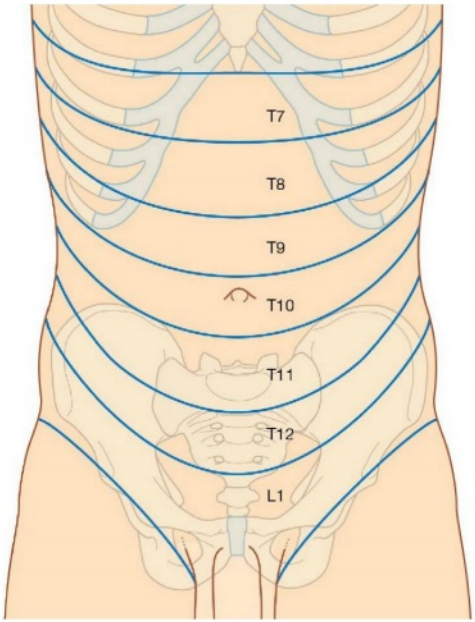

Fig. 4.38 Dermatomas de la pared anterolateral del abdomen.

Irrigación arterial y drenaje venoso

La pared anterolateral del abdomen está irrigada por varios vasos. En la superficie:

- La porción superior de la pared está irrigada por ramas de la **arteria musculofrénica,** una rama terminal de la **arteria torácica interna.**
- La porción inferior de la pared está irrigada por la **arteria epigástrica superficial y la arteria circunfleja ilíaca superficial,** situada en posición lateral, ambas ramas de la **arteria femoral** (fig. 4.39).

En profundidad:

- La porción superior de la pared está irrigada por la **arteria epigástrica superficial,** una rama terminal de la arteria torácica interna.
- La porción terminal de la pared está irrigada por ramas de las **arterias intercostales décima y undécima** y la **arteria subcostal.**
- La porción inferior de la pared está irrigada por la **arteria epigástrica inferior,** situada medialmente, y la **arteria circunfleja ilíaca profunda,** situada lateralmente, ambas ramas de la **arteria ilíaca externa.**

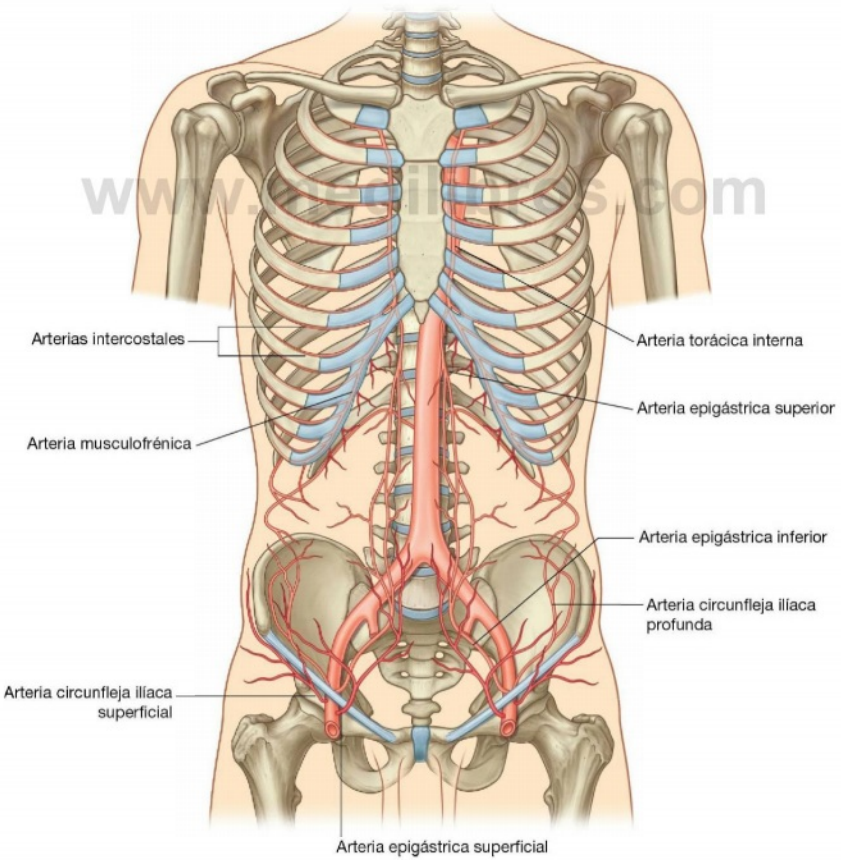

Fig. 4.39 Irrigación arterial de la pared anterolateral del abdomen.

© Elsevier. Fotocopiar sin autorización es un delito.

Las arterias epigástrica superior e inferior atraviesan la vaina de los rectos. Van por detrás del músculo recto del abdomen en todo su recorrido, y se anastomosan entre ellas (fig. 4.40).

Con las arterias discurren venas del mismo nombre que se encargan del drenaje venoso.

Drenaje linfático

El drenaje linfático de la pared anterolateral del abdomen sigue los principios básicos del drenaje linfático:

- Los linfáticos superficiales por encima del ombligo se dirigen en dirección superior a los **nódulos linfáticos axilares**, mientras que el drenaje por debajo del ombligo se dirige hacia abajo a los **nódulos inguinales superficiales.**
- El drenaje linfático profundo sigue a las arterias profundas hasta los **nódulos paraesternales** a lo largo de la arteria torácica interna, los nódulos lumbares a lo largo de la aorta abdominal y los nódulos ilíacos externos en el recorrido de la arteria ilíaca externa.

INGLE

La **ingle (región inguinal)** es la zona de unión entre la pared anterior del abdomen y el muslo. En esta zona, la pared del abdomen presenta una debilidad como consecuencia de los cambios ocurridos durante el desarrollo, y un saco peritoneal o divertículo, con o sin contenido abdominal, puede salir hacia fuera produciendo una hernia inguinal. Este tipo de hernia puede aparecer en ambos sexos, aunque es más frecuente en los hombres.

www.medilibros.com

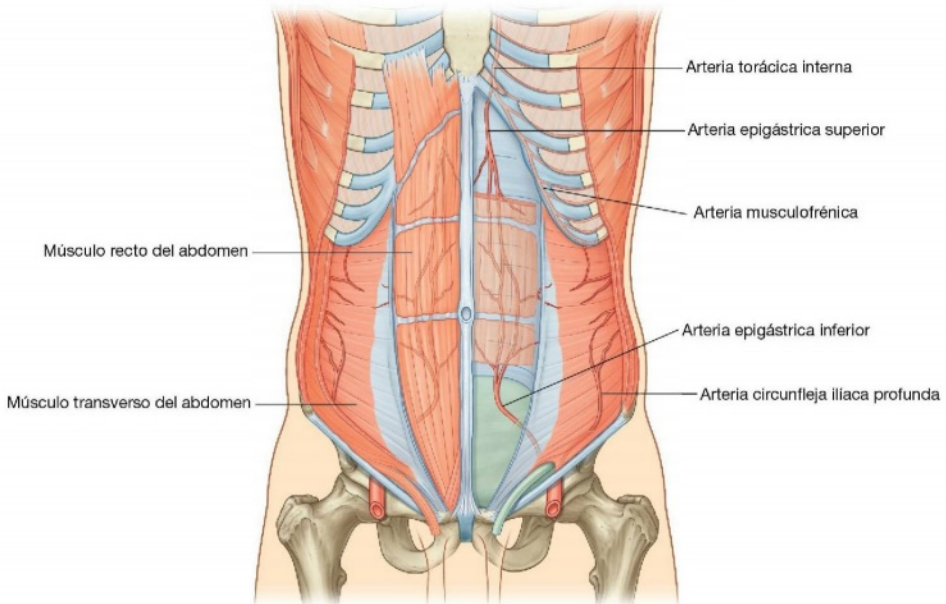

Fig. 4.40 Arterias epigástricas superiores e inferiores.

La debilidad inherente de la pared abdominal anterior a nivel de la ingle se relaciona con cambios que tienen lugar durante el desarrollo de las gónadas. Antes del descenso de los testículos y los ovarios desde su posición inicial en la parte superior y posterior de la pared del abdomen, se forma una bolsa peritoneal (el proceso vaginal) (fig. 4.41), que pasa a través de las distintas capas de la pared anterior del abdomen y toma una capa de cada una de ellas:

- La fascia transversalis forma la capa más profunda.
- La segunda cubierta está formada por la musculatura del oblicuo interno (el músculo transverso del abdomen no da origen a ninguna cubierta porque el proceso vaginal pasa subyacente a las fibras arqueadas de este músculo de la pared abdominal).
- La capa más superficial es la aponeurosis del oblicuo externo.

Como consecuencia el proceso vaginal se transforma en una estructura tubular con varias cubiertas procedentes de la pared anterior del abdomen. Esto forma la estructura básica del **conducto inguinal.**

El último acontecimiento en este desarrollo es el descenso de los testículos al escroto o de los ovarios a la cavidad pélvica. Este proceso depende del desarrollo del gubernáculo, que se extiende desde el límite inferior de la gónada en desarrollo hasta las prominencias labioescrotales (fig. 4.41).

El proceso vaginal se sitúa inmediatamente por delante del gubernáculo en el conducto inguinal.

En los hombres, al descender los testículos, éstos y los vasos, nervios y conductos que los acompañan, pasan por el conducto inguinal y los rodean las mismas capas fasciales de la pared del abdomen. El descenso de los testículos completa la formación del cordón espermático en los hombres.

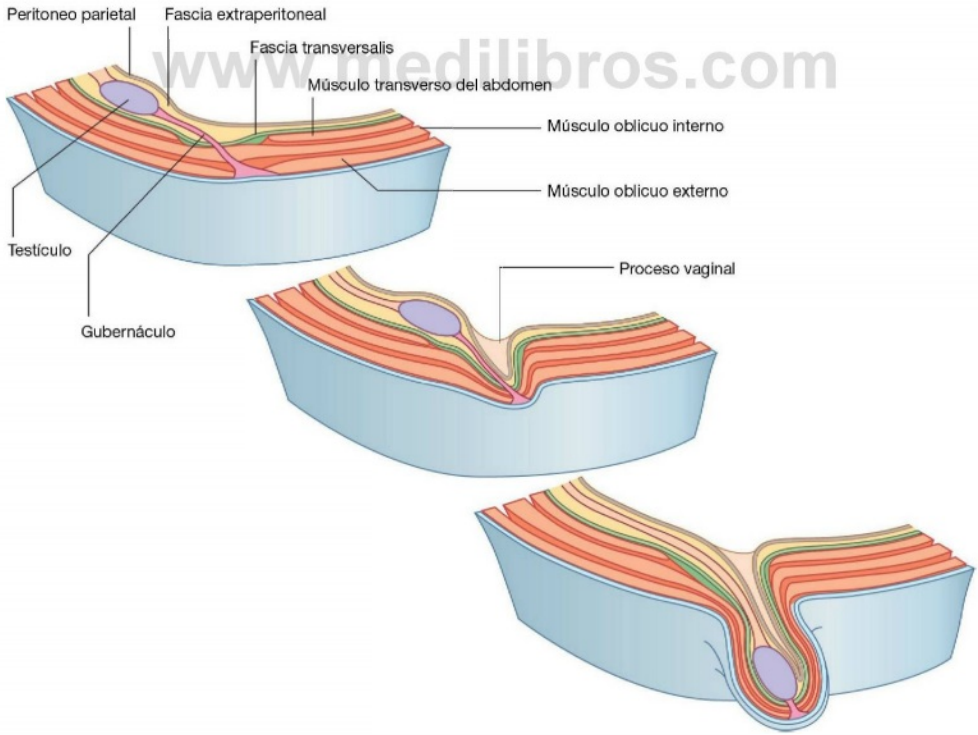

www.medilibros.com

Fig. 4.41 Descenso de los testículos desde la 7.ª semana (posfecundación) al nacimiento.

© Elsevier. Fotocopiar sin autorización es un delito.

En las mujeres, los ovarios descienden a la cavidad pélvica y quedan en relación con el útero en desarrollo. Por tanto, la única estructura que pasa por el conducto inguinal es el ligamento redondo del útero, que es un vestigio del gubernáculo.

La secuencia de desarrollo termina en ambos sexos cuando se cierra el proceso vaginal. Si esto no ocurre o lo hace de forma incompleta, queda una debilidad potencial de la pared anterior del abdomen y puede desarrollarse una hernia inguinal. En los hombres sólo se produce la obliteración de las regiones proximales de la túnica vaginal. Los extremos distales se expanden para englobar la mayor parte del testículo dentro del escroto. Dicho de otro modo, la cavidad de la túnica vaginal se forma en los hombres como una extensión de la cavidad peritoneal en desarrollo, que se escinde durante el desarrollo.

Conducto inguinal

El conducto inguinal tiene forma de hendidura que se dirige hacia abajo y hacia adentro, justo por encima y paralelo a la mitad inferior del ligamento inguinal. Empieza en el anillo inguinal profundo y sigue aproximadamente 4 cm para terminar en el anillo inguinal superficial (fig. 4.42). Contiene el ramo genital del nervio genitofemoral, el **cordón espermático** en los hombres y el ligamento redondo del útero en las mujeres. Además, en ambos sexos, el nervio ilioinguinal cruza parte del conducto y sale por el anillo inguinal superficial junto con los otros elementos.

Anillo inguinal profundo

El anillo inguinal profundo es el comienzo del conducto inguinal y se sitúa en el punto medio entre la espina ilíaca anterosuperior y la sínfisis del pubis (fig. 4.43). Está justo por encima del ligamento inguinal e inmediatamente lateral a los vasos epigástricos inferiores. Aunque a veces se define como un defecto o abertura de la evaginación tubular de la fascia transversalis, es en realidad el comienzo de la evaginación tubular de la fascia transversalis que forma una de las capas (la **fascia espermática interna**) del cordón espermático en los hombres y del ligamento redondo del útero en las mujeres.

www.medilibros.com

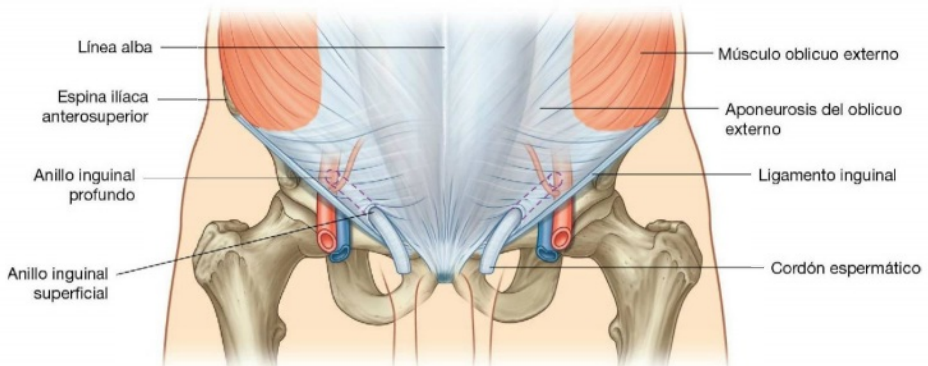

Fig. 4.42 Conducto inguinal.

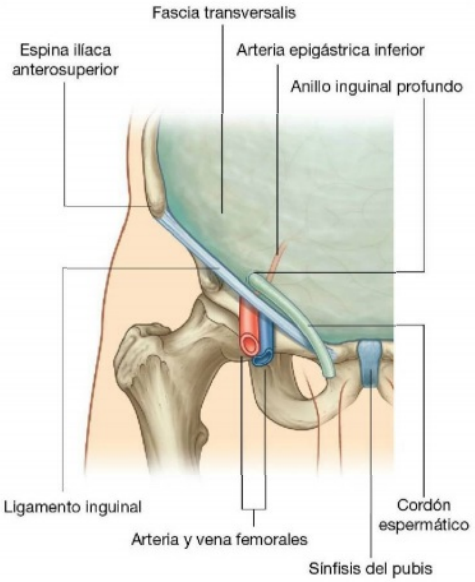

Fig. 4.43 Anillo inguinal profundo y fascia transversalis.

Anillo inguinal superficial

El anillo inguinal superficial (externo) es el final del conducto inguinal y está por encima de la espina del pubis (fig. 4.44). Es una abertura en forma de triángulo que se abre en la aponeurosis del oblicuo externo, con el vértice dirigido hacia arriba y el lado y la base formada por la cresta del pubis. Los dos lados restantes del triángulo (el **pilar interno** y el **pilar lateral**) están insertados en la sínfisis del pubis y en la espina del pubis, respectivamente. En el vértice del triángulo, los dos pilares se mantienen unidos por fibras cruzadas (intercrurales), que impiden el ensanchamiento del anillo superficial.

Igual que el anillo inguinal profundo, el anillo inguinal superficial es en realidad el comienzo de la evaginación tubular de la aponeurosis del oblicuo externo sobre las estructuras que atraviesan el conducto inguinal y que salen por el anillo inguinal superficial. Este tejido que continúa sobre el cordón espermático es la **fascia espermática externa.**

www.medilibros.com

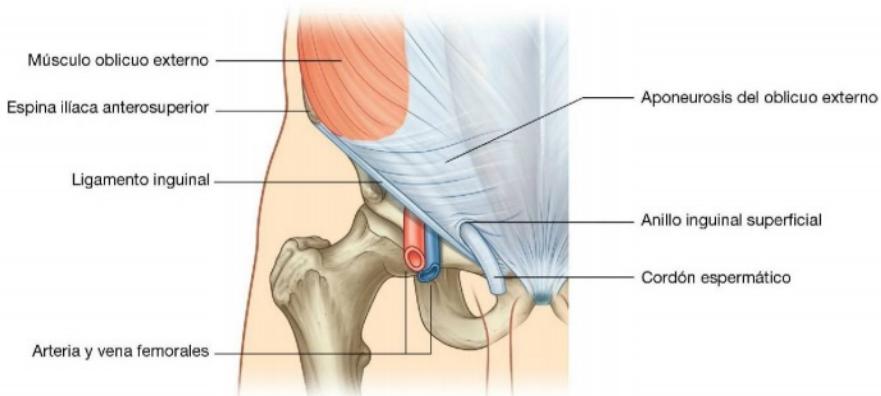

Fig. 4.44 Anillo inguinal superficial y aponeurosis del oblicuo externo.

© Elsevier. Fotocopiar sin autorización es un delito.

Pared anterior

La pared anterior del conducto inguinal está formada en toda su longitud por la aponeurosis del músculo oblicuo externo (fig. 4.44). En su parte lateral está también reforzado por las fibras mediales del músculo oblicuo interno ya que las más bajas se originan en los dos tercios laterales del ligamento inguinal (fig. 4.45). Esto añade otra capa sobre el anillo inguinal profundo, que es un punto potencial de debilidad en la pared anterior del abdomen. Además, el músculo oblicuo interno, al cubrir el anillo inguinal profundo, aporta otra capa (la **fascia cremastérica**, que contiene el **músculo cremáster**) a las envolturas de las estructuras que cruzan el conducto inguinal.

Pared posterior

La pared posterior del conducto inguinal está formada en toda su longitud por la fascia transversalis (v. fig. 4.43). Está reforzada en su tercio interno por el **tendón conjunto** (**hoz inguinal**; fig. 4.45). Este tendón es la unión de las inserciones de los músculos transverso del abdomen y oblicuo interno en la espina del pubis y la línea pectínea.

La situación del tendón conjunto, por detrás del anillo inguinal superficial, proporciona un soporte añadido al punto potencial de debilidad en la pared abdominal anterior, de la misma forma que el músculo oblicuo interno refuerza la zona del anillo inguinal profundo.

Techo

El techo (pared superior) del conducto inguinal está formado por las fibras arqueadas de los músculos transverso del abdomen y oblicuo interno (figs. 4.45 y 4.46). Éstas van desde sus puntos laterales de origen en el ligamento inguinal a su inserción interna común como el tendón conjunto.

Suelo

El suelo (pared inferior) del conducto inguinal está formado por la mitad interna del ligamento inguinal. El borde libre enrollado de la aponeurosis del oblicuo externo forma un canal o depresión en el que se coloca el contenido del conducto inguinal. El ligamento lacunar refuerza la mayor parte de la parte interna del canal.

Contenido

El conducto inguinal contiene:

- En los hombres, el cordón espermático.
- En las mujeres, el ligamento redondo del útero y el ramo genital del nervio genitofemoral.

www.medilibros.com

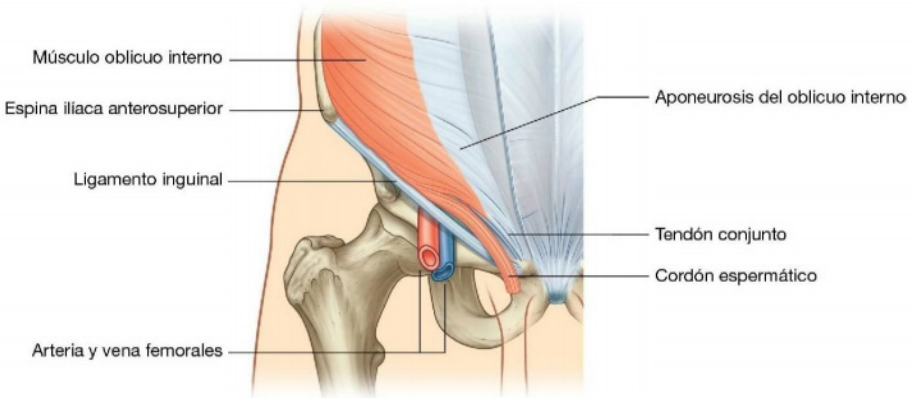

Fig. 4.45 Músculo oblicuo interno y conducto inguinal.

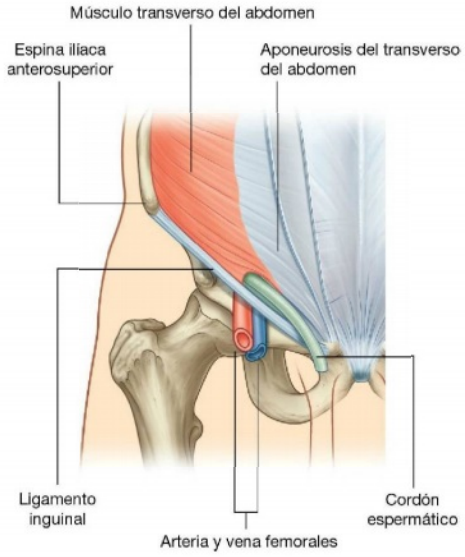

Fig. 4.46 Músculo transverso del abdomen y conducto inguinal.

Estas estructuras se introducen en el conducto inguinal a través de anillo inguinal profundo y salen de él por el anillo inguinal superficial.

Además, el nervio ilioinguinal (L1) cruza parte del conducto inguinal. Este nervio es un ramo del plexo lumbar, penetra en la pared abdominal posteriormente perforando la superficie interna del músculo transverso del abdomen, y sigue a través de las capas de la pared anterior del abdomen perforando el músculo oblicuo interno. Al situarse en posición inferointerna, entra en el conducto inguinal. Sigue por él para salir por el anillo inguinal superficial.

Cordón espermático

El cordón espermático está formado por las estructuras que pasan entre las cavidades abdominopélvicas y los testículos, y las tres capas fasciales que envuelven estas estructuras (fig. 4.47).

Las estructuras del cordón espermático son las siguientes:

- El conducto deferente.
- La arteria del conducto deferente (de la arteria vesical inferior).
- La arteria testicular (de la aorta abdominal).
- El plexo venoso pampiniforme (venas testiculares).
- La arteria y vena cremastéricas (vasos pequeños relacionados con la fascia del cremáster).
- El ramo genital del nervio genitofemoral (inerva el músculo cremáster).
- Fibras nerviosas aferentes simpáticas y viscerales.
- Linfáticos.
- Vestigios del proceso vaginal.

Estas estructuras entran por el anillo inguinal profundo, siguen por el conducto inguinal y salen por el anillo inguinal superficial después de adquirir las tres cubiertas fasciales durante su recorrido. Este conjunto de estructuras y fascias llega al escroto, donde las primeras se unen a los testículos y las fascias los envuelven.

Hay tres fascias que envuelven el contenido del cordón espermático:

- La fascia espermática interna, que es la capa más profunda, surge de la fascia transversalis y está insertada en los bordes del canal inguinal profundo.
- La fascia cremastérica con el músculo cremáster asociado, que es la capa media y procede del músculo oblicuo interno.
- La fascia espermática externa, que es la capa más superficial del cordón espermático, procede de la aponeurosis del músculo oblicuo externo y está insertada en los bordes del anillo inguinal superficial (fig. 4.47).

Ligamento redondo del útero

El ligamento redondo del útero es una estructura cordonal que va desde el útero al anillo inguinal profundo, donde penetra en el conducto inguinal. Pasa por el conducto inguinal y sale por el anillo inguinal superficial. En este punto, se ha transformado de una estructura cordonal en unas fibras de tejido, que se unen al tejido conjuntivo de los labios mayores. Al cruzar el conducto inguinal adquiere las mismas cubiertas que el cordón espermático en hombres.

El ligamento redondo del útero es la parte larga distal del gubernáculo original del feto, que va desde los ovarios a las tumefacciones labioescrotales. Desde su inserción en el útero, el ligamento redondo uterino se continúa con el ovario en forma de ligamento ovárico, que se desarrolla a partir de la parte proximal más corta del gubernáculo.

© Elsevier. Fotocopiar sin autorización es un delito.

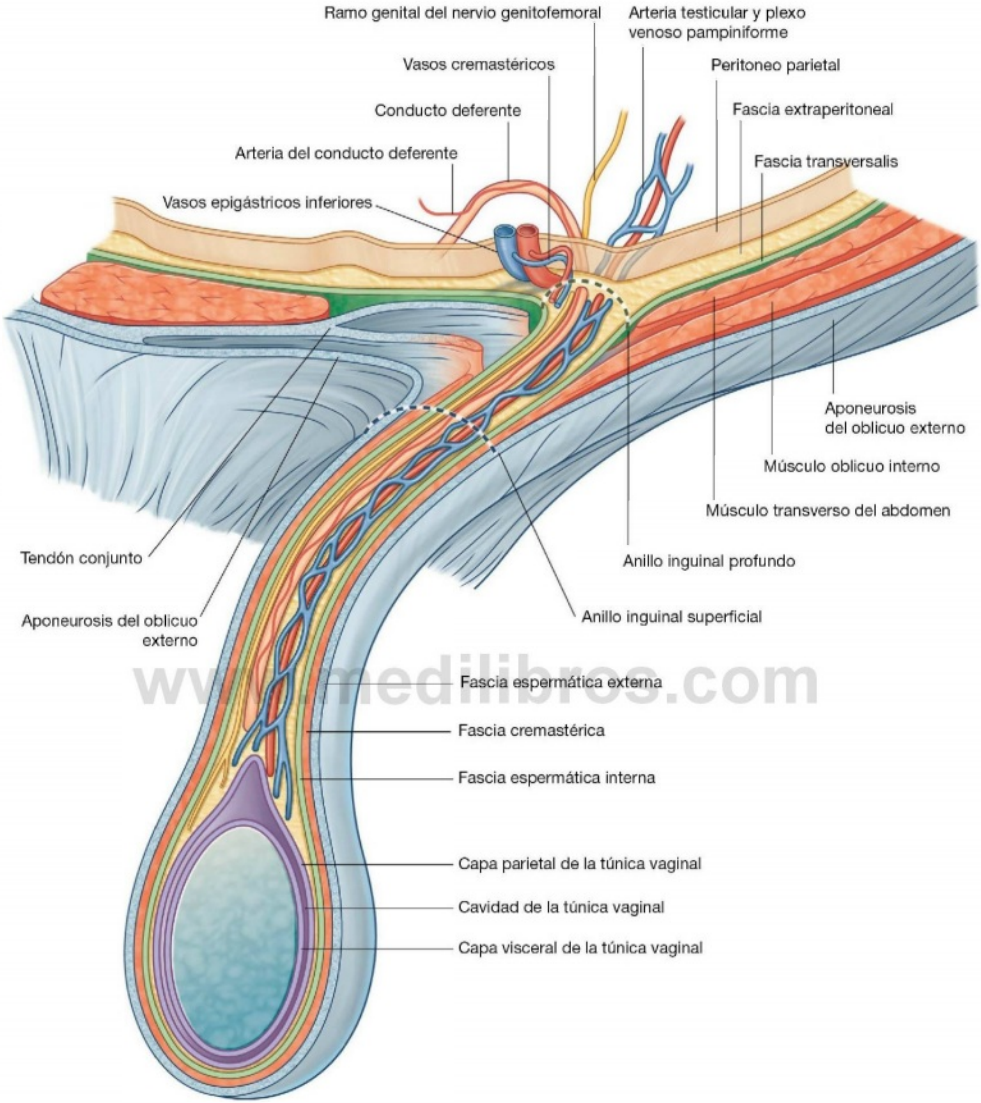

www.medilibros.com

Fig. 4.47 Cordón espermático.

Conceptos prácticos

Reflejo cremastérico

En los hombres, el músculo cremáster y la fascia cremastérica forman la segunda envoltura o envoltura media del cordón espermático. Este músculo y su fascia están inervados por el ramo genital del nervio genitofemoral (L1/L2). La contracción de este músculo y la elevación resultante del testículo se pueden estimular por un arco reflejo. Al tocar con suavidad la piel de la cara anterosuperior del muslo, se estimulan las fibras sensitivas del nervio ilioinguinal. Estas fibras se introducen en la médula espinal en el nivel L1. A este nivel, las fibras sensitivas estimulan las fibras motoras que van en el ramo genital del nervio genitofemoral, lo que provoca la contracción del músculo cremáster y la elevación del testículo.

El reflejo cremastérico es más marcado en niños y disminuye con la edad. Puede estar ausente en algunos trastornos neurológicos, igual que muchos reflejos. Aunque se puede utilizar para explorar la función medular en L1 en hombres, su valor clínico es limitado.

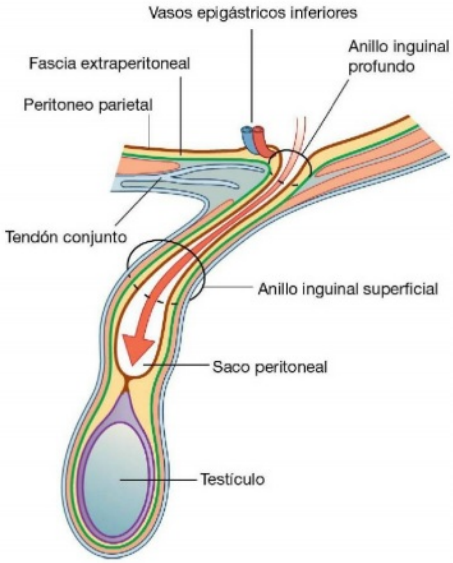

Fig. 4.48 Hernia inguinal indirecta.

www.medilibros.com

Hernias inguinales

Una hernia inguinal es la salida o paso de un saco de peritoneo, con o sin contenido abdominal, a través de una porción débil de la pared del abdomen en la ingle. Se produce porque el saco peritoneal se introduce en el conducto inguinal de dos formas:

- Indirecta, por el anillo inguinal profundo.
- Directa, por la pared posterior del conducto inguinal.

Por tanto, las hernias inguinales se dividen en directas e indirectas.

Hernias inguinales indirectas

La hernia inguinal indirecta es la más frecuente entre las hernias inguinales, y es mucho más frecuente en hombres que en mujeres (fig. 4.48). Se produce porque una porción o todo el proceso vaginal embrionario se mantiene abierto o permeable. Por tanto, se clasifican como congénitas.

El saco peritoneal herniado entra en el conducto inguinal por el anillo inguinal profundo, al lado de los vasos epigástricos inferiores. La distancia a la que llega depende de la cantidad de proceso vaginal que queda permeable. Si es permeable en su totalidad, el saco peritoneal puede atravesar toda la longitud del conducto, salir por el anillo superficial y seguir hasta el escroto en hombres o los labios mayores en mujeres. En este caso, el saco peritoneal herniado adquiere las tres cubiertas que tienen el cordón espermático en los hombres o el ligamento redondo del útero en las mujeres.

© Elsevier. Fotocopiar sin autorización es un delito.

Hernias inguinales directas

Cuando el saco peritoneal entra en el extremo interno del conducto inguinal directamente a través de una pared posterior débil, la hernia es directa (fig. 4.49). Se describe habitualmente como adquirida porque se desarrolla cuando se ha debilitado la musculatura abdominal, y se observa con más frecuencia en hombres mayores. El abultamiento aparece por dentro de los vasos epigástricos inferiores en el triángulo inguinal (triángulo de Hesselbach), que está limitado por:

- La arteria epigástrica inferior lateralmente.
- El músculo recto del abdomen medialmente.
- El ligamento inguinal inferiormente (fig. 4.50).

En la parte interna, un engrosamiento de la fascia transversalis (tracto iliopúbico) sigue la dirección del conducto inguinal (fig. 4.50).

Este tipo de hernia no atraviesa el conducto inguinal en toda su longitud, pero puede salir a través del anillo inguinal superficial. Cuando sucede esto, el saco peritoneal adquiere una capa de fascia espermática externa y puede introducirse en el escroto como las hernias indirectas.

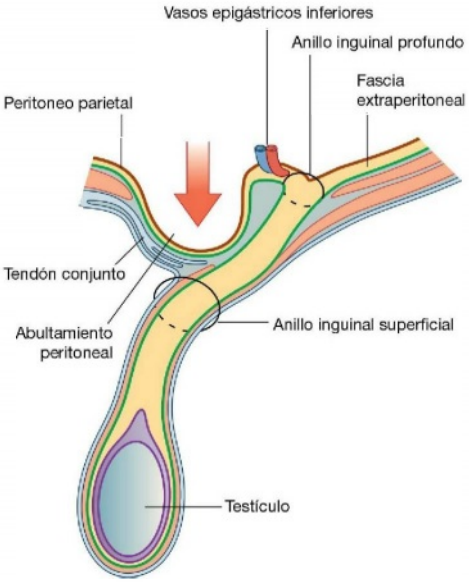

Fig. 4.49 Hernia inguinal directa.

www.medilibros.com

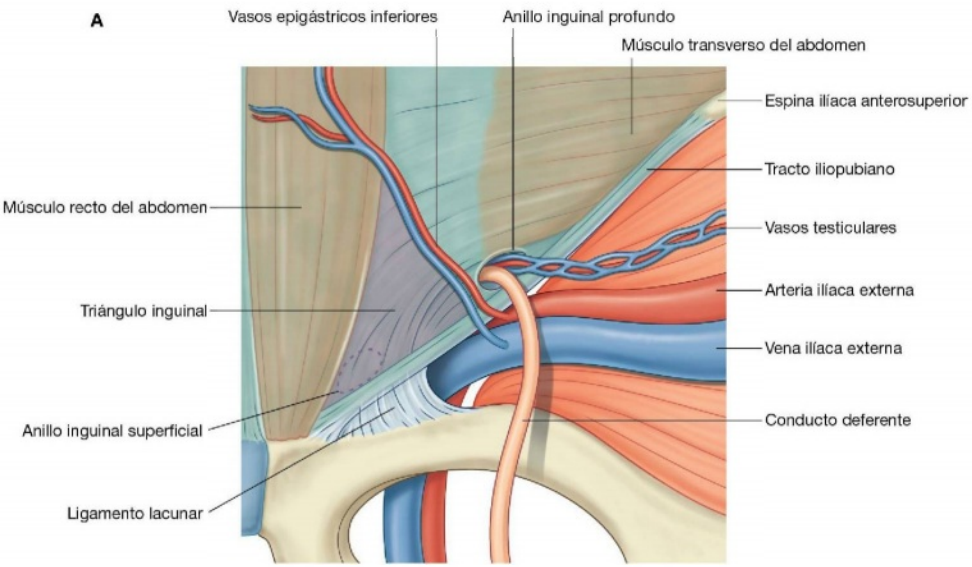

Fig. 4.50 Triángulo inguinal derecho. **A.** Visión interna.

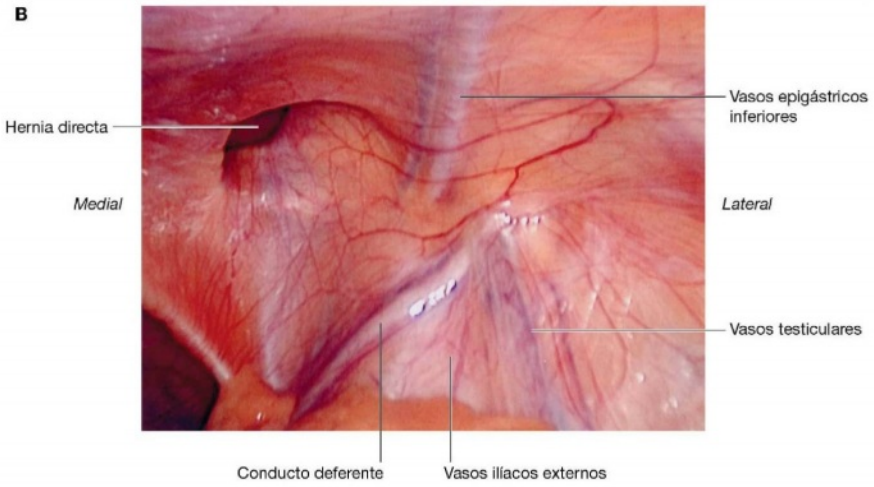

Fig. 4.50 *(cont.)* **B.** Visión laparoscópica que muestra el peritoneo parietal cubriendo la zona.

Conceptos prácticos

Masas inguinales

En la zona de la ingle confluyen de forma compleja diversas estructuras anatómicas. Una exploración cuidadosa y el conocimiento de la anatomía permiten determinar la estructura de la que dependen y por tanto realizar el diagnóstico. Con mucha frecuencia, las masas en la ingle son hernias.

En la exploración de la ingle, la clave es localizar el ligamento inguinal. El ligamento inguinal va de la espina ilíaca anterosuperior (lateral) al tubérculo del pubis (interno). Las hernias inguinales están por encima del ligamento inguinal y habitualmente son más evidentes en la bipedestación. Hace falta una valoración visual de la tumoración, recordando las referencias anatómicas del ligamento inguinal.

En los hombres, conviene explorar el escroto en busca de una tumoración. Si se encuentra una masa anormal, la imposibilidad de palpar el polo superior indica que puede proceder del conducto inguinal y tratarse de una hernia. Al colocar la mano encima de la tumoración y pedir al paciente que tosa, la masa sale hacia fuera.

Debe intentarse reducir la tumoración presionando con firmeza y suavidad la masa. Si se puede reducir, debe retirarse la mano y observar con atención si vuelve a salir.

La posición de una masa anormal en la ingle relacionada con el tubérculo del pubis es muy importante y la existencia de calor y dolor puede indicar estrangulación o infección.

Como norma general:

- La hernia inguinal aparece a través del anillo inguinal superficial por encima del tubérculo y cresta del pubis.
- La hernia crural (v. más adelante) aparece en el conducto femoral por debajo y a un lado del tubérculo del pubis.

Una hernia es la salida de una víscera, total o parcialmente, a través de un orificio normal o anormal. La víscera suele estar recubierta de peritoneo parietal que forma la cubierta del saco herniario.

Hernias inguinales

Las hernias se forman en varias regiones. La localización más frecuente es la ingle o porción inferior de la pared anterior del abdomen. En algunos pacientes las hernias existen desde el nacimiento (congénitas) y están producidas por la persistencia del proceso vaginal y el paso de vísceras a través del conducto inguinal. Las hernias adquiridas se producen en pacientes mayores y entre las causas están el aumento de la presión intraabdominal (p. ej., en la tos asociada a neumopatía), la lesión de los nervios de la pared anterior del abdomen (p. ej., consecuencia de incisiones quirúrgicas) y la debilidad de las paredes del conducto inguinal.

Uno de los posibles problemas de las hernias es que el intestino y la grasa queden atrapados en el saco herniario. Esto puede producir dolor y obstrucción intestinal que precisa intervención quirúrgica urgente. Otro riesgo es la **estrangulación** de la hernia, en la que la irrigación del intestino queda interrumpida en el cuello del saco herniario, produciendo una isquemia intestinal con posibilidad de perforación.

(Continúa)

© Elsevier. Fotocopiar sin autorización es un delito.

Conceptos prácticos *(cont.)*

El saco herniario de la **hernia inguinal indirecta** se introduce en el anillo inguinal profundo y va por el conducto inguinal. Si la hernia es suficientemente grande, el saco herniario puede salir por el anillo inguinal superficial. En los hombres, estas hernias pueden llegar al escroto (fig. 4.51).

El saco herniario de la **hernia inguinal directa** empuja la pared posterior del conducto inguinal justo por detrás del anillo inguinal superficial. La hernia empuja directamente por dentro de los vasos epigástricos inferiores y a través del anillo inguinal superficial.

La distinción entre hernia inguinal directa e indirecta se realiza en la intervención quirúrgica una vez identificados los vasos epigástricos inferiores en el borde interno del anillo inguinal profundo:

- El saco herniario indirecto va lateral a los vasos epigástricos inferiores.
- La hernia directa va medial a los vasos epigástricos inferiores.

Las hernias inguinales son más frecuentes en hombres que en mujeres posiblemente por la mayor longitud del conducto inguinal masculino.

Hernias crurales

La **hernia crural** pasa a través del conducto femoral hacia la cara interna del muslo. El conducto femoral está situado en el borde interno del paquete femoral, que contiene la arteria femoral, vena femoral y linfáticos. El cuello del conducto femoral es muy estrecho y tiende a atrapar intestino dentro del saco, lo que hace este tipo de hernia irreductible y susceptible de estrangulación intestinal. Las hernias crurales habitualmente son adquiridas y no congénitas, y suelen aparecer en personas de mediana edad y ancianas. Además son más frecuentes en mujeres, ya que éstas tienen la pelvis más ancha que los hombres.

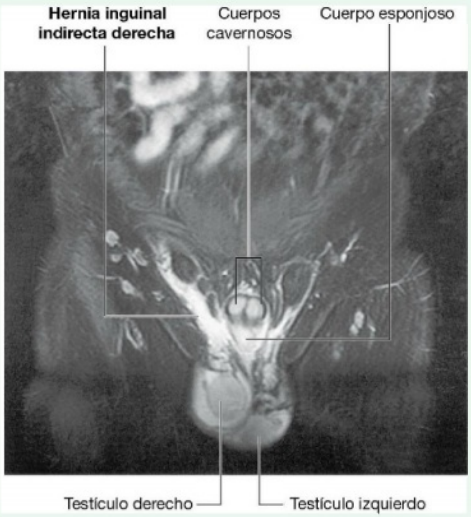

Fig. 4.51 Hernia inguinal indirecta derecha. Resonancia magnética en T2 con saturación de grasa. Plano sagital de área inguinal en un hombre.

Ingle del deportista/hernia del deportista

La ingle se puede definir vagamente como el área donde la pierna se une con el tronco cerca de la línea media. En esta zona, los músculos abdominales del tronco confluyen con los músculos aductores del muslo, el extremo medial del ligamento inguinal se inserta en el tubérculo del pubis, la sínfisis del pubis conecta los dos huesos pubis entre sí y se forma el anillo inguinal superficial (externo). También es en esta región y alrededor de ella donde se produce una transferencia considerable de fuerza durante la mayoría de las actividades deportivas. El dolor en la región inguinal o púbica puede deberse a muchas causas, entre las que se incluyen cambios inflamatorios en la sínfisis del pubis, problemas de inserción del músculo recto del abdomen/aductor largo, así como hernias.

Hernias umbilicales

Las **hernias umbilicales** son poco frecuentes. Ocasionalmente son congénitas y son consecuencia de la incapacidad del intestino delgado para volver a la cavidad abdominal desde el cordón umbilical durante el desarrollo. Después del nacimiento, las hernias umbilicales pueden deberse al cierre incompleto del ombligo. En general, estas hernias se cierran durante el primer año de vida y la reparación quirúrgica no se intenta hasta más tarde.

Las **hernias paraumbilicales** pueden aparecer en adultos alrededor del ombligo y con frecuencia tienen cuellos estrechos, por lo que necesitan tratamiento quirúrgico.

Hernias incisionales

Las hernias incisionales se producen a través de un defecto en una cicatriz de una intervención abdominal previa. Los cuellos de estas hernias suelen ser anchos y no es fácil que estrangulen el contenido visceral.

Otras hernias

La **hernia de Spiegel** pasa hacia arriba a través de la línea arqueada en el borde lateral de la porción inferior de la vaina de los rectos. Puede presentarse como una masa dolorosa a un lado de la pared anteroinferior del abdomen.

Se pueden producir hernias en la cavidad abdominopélvica relacionadas con las paredes de la pelvis y se localizan en el conducto obturador, el orificio isquiático (ciático) mayor y por encima y por debajo del músculo piriforme.

VÍSCERAS ABDOMINALES

Peritoneo

Una membrana fina (el peritoneo) cubre las paredes de la cavidad abdominal y envuelve gran parte de las vísceras. El peritoneo parietal cubre las paredes de la cavidad, y el peritoneo visceral envuelve las vísceras. Entre las capas parietal y visceral de peritoneo existe un espacio virtual (la cavidad peritoneal). Las vísceras abdominales están suspendidas en la cavidad peritoneal por pliegues de peritoneo **(mesenterios)** o están fuera de la cavidad peritoneal. Los órganos suspendidos en la cavidad se describen como intraperitoneales (fig. 4.52); los órganos fuera de la cavidad peritoneal, que sólo tienen una cara o parte cubierta por peritoneo, son extraperitoneales.

Inervación del peritoneo

El peritoneo parietal asociado a la pared abdominal se inerva por aferentes somáticas transportadas en los ramos de los nervios raquídeos asociados y, por eso, es sensible al dolor bien localizado. El peritoneo visceral se inerva por aferentes viscerales, que acompañan a los nervios autónomos (simpáticos y parasimpáticos) en su regreso al sistema nervioso central. La activación de estas fibras pueden determinar las sensaciones de molestia referida y mal localizada y también la actividad motora visceral refleja.

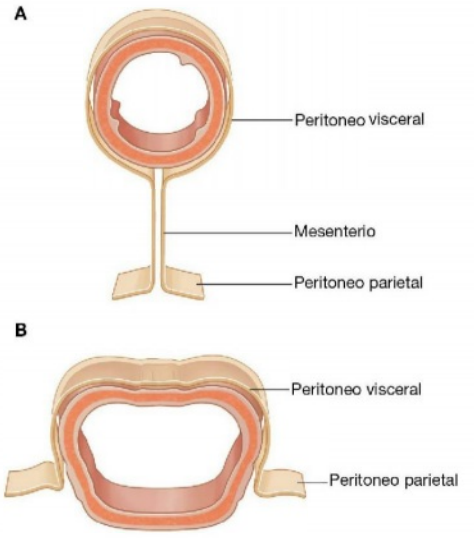

Fig. 4.52 **A.** Intraperitoneal. **B.** Retroperitoneal.

www.medilibros.com

© Elsevier. Fotocopiar sin autorización es un delito.

Cavidad peritoneal

La cavidad peritoneal se subdivide en la cavidad mayor y la bolsa omental (cavidad menor; fig. 4.53):

- La cavidad mayor supone la mayor parte del espacio en la cavidad peritoneal, se extiende desde el diafragma hasta la cavidad pélvica; entra en la cavidad después que el peritoneo parietal.
- La bolsa omental es una subdivisión más reducida de la cavidad peritoneal posterior al estómago y el hígado, y se comunica con el resto de la cavidad a través de una abertura, el orificio omental o epiploico (fig. 4.54).

Alrededor del orificio omental (epiploico) hay muchas estructuras cubiertas por peritoneo: en la parte anterior, la vena porta, la arteria hepática y el conducto biliar; en la parte posterior, la vena cava inferior; en la parte superior, el lóbulo caudado del hígado; y en la parte inferior, la primera porción del duodeno.

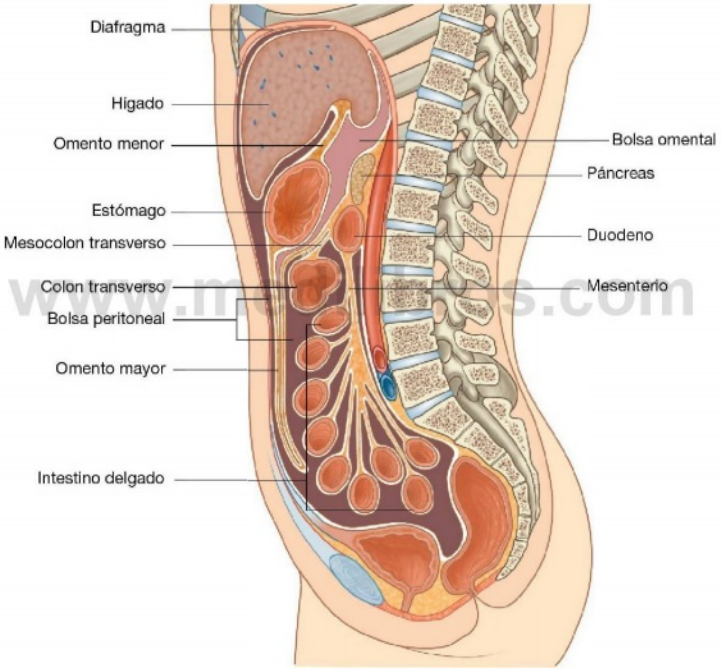

Fig. 4.53 Cavidades mayores y menores de la cavidad peritoneal.

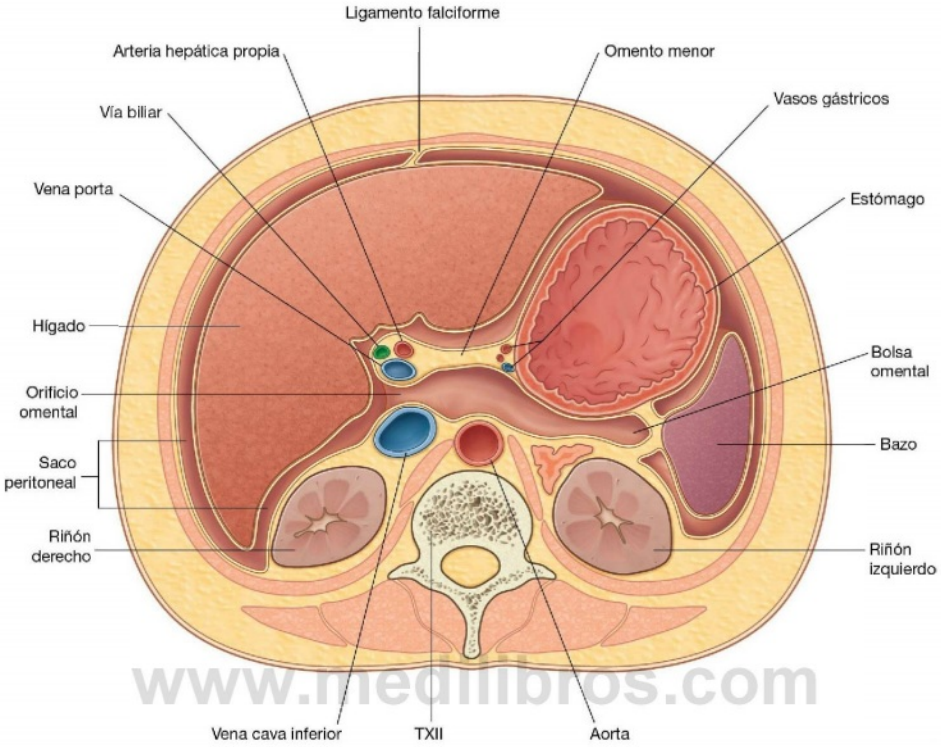

www.medilibros.com

Fig. 4.54 Corte transversal donde se observa la continuidad entre la cavidad peritoneal y la bolsa omental a través del orificio omental (orificio epiploico).

Conceptos prácticos

Peritoneo

El movimiento de las vísceras suspendidas en la cavidad abdominal está lubricado por una pequeña cantidad de líquido dentro de la cavidad peritoneal.

El espacio peritoneal tiene una amplia superficie, lo que facilita la diseminación de enfermedades por la cavidad peritoneal y sobre la superficie del intestino y las vísceras. A la inversa, esta amplia superficie puede utilizarse para administrar varios tipos de tratamiento y realizar algunas técnicas.

Derivación ventriculoperitoneal

Los pacientes con hidrocefalia obstructiva (acumulación excesiva de líquido cefalorraquídeo en los ventrículos cerebrales) necesitan un drenaje continuo del líquido. Esto puede realizarse introduciendo un catéter fino en los ventrículos cerebrales a través del cráneo y colocando la parte extracraneal del tubo debajo del cuero cabelludo y la piel del tórax, introduciéndolo después en la cavidad peritoneal a través de la pared del abdomen. El líquido cefalorraquídeo drena por el tubo en la cavidad peritoneal y allí se absorbe.

Diálisis y diálisis peritoneal

Los pacientes con insuficiencia renal necesitan diálisis para vivir. Existen dos métodos.

En el primer método **(hemodiálisis),** se extrae sangre de la circulación, se dializa a través de una membrana artificial compleja y se devuelve al cuerpo. Se requiere un buen flujo para eliminar el exceso de líquido, intercambiar electrólitos y eliminar metabolitos tóxicos. Esto se consigue realizando quirúrgicamente una fístula arteriovenosa (anastomosando una arteria a una vena, habitualmente en extremidades superiores, que necesita aproximadamente seis semanas para «madurar»), que se canula cada vez que el paciente acude a diálisis, o se coloca una cánula de grueso calibre directamente en la aurícula derecha, y por ella se aspira y devuelve la sangre.

(Continúa)

© Elsevier. Fotocopiar sin autorización es un delito.

Conceptos prácticos *(cont.)*

En el segundo método de diálisis, se utiliza el peritoneo como membrana de diálisis. La amplia superficie de la cavidad peritoneal es una membrana ideal para el intercambio de electrólitos y líquidos. Para realizar la diálisis se inserta un tubo pequeño a través de la pared del abdomen y se introduce líquido de diálisis en la cavidad peritoneal. A través del peritoneo, la sangre y el líquido intercambian moléculas y electrólitos. El líquido se extrae una vez terminada la diálisis.

Diseminación peritoneal de enfermedades

La amplia superficie de la cavidad peritoneal permite que las infecciones y enfermedades neoplásicas se diseminen con facilidad por el abdomen (fig. 4.55). Si las células neoplásicas llegan a la cavidad peritoneal por invasión directa (p. ej., en el cáncer de colon o de ovario), la diseminación es rápida. De forma parecida, un cirujano puede empeorar el pronóstico de un paciente al seccionar un tumor maligno y liberar células neoplásicas en la cavidad peritoneal. Las infecciones también pueden diseminarse por toda la extensa superficie.

La cavidad peritoneal también puede actuar como barrera de las infecciones y contenerlas. Por tanto, una infección intraabdominal puede permanecer debajo del diafragma en vez de extenderse a otras cavidades del organismo.

Perforación intestinal

Una perforación intestinal (p. ej., producida por una úlcera duodenal perforada) con frecuencia produce liberación de aire en la cavidad peritoneal. El aire se puede observar fácilmente en una radiografía de tórax en bipedestación: se ven pequeñas cantidades de aire debajo del diafragma. Un paciente con dolor abdominal intenso y aire subdiafragmático requiere una laparotomía.

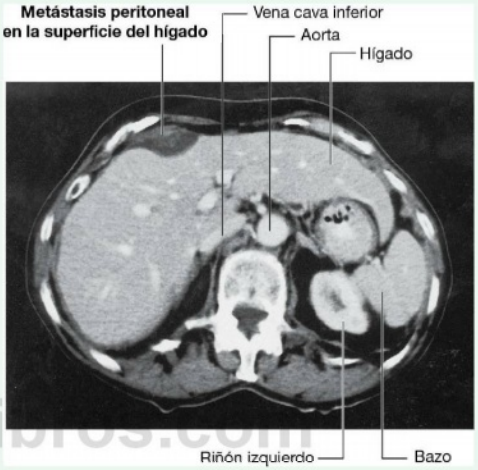

Fig. 4.55 Metástasis peritoneal en la superficie del hígado. Tomografía computarizada: plano axial de abdomen superior.

www.medilibros.com

Omentos, mesenterios y ligamentos

Repartidos por la cavidad peritoneal se localizan varios pliegues de peritoneo que unen los órganos entre sí o a la pared del abdomen. Estos pliegues (omentos, mesenterios y ligamentos) se desarrollan a partir de los mesenterios dorsal y ventral primitivos, que suspenden el tubo digestivo en desarrollo en la cavidad celómica embrionaria. Algunos contienen vasos y nervios que van a las vísceras, mientras que otros ayudan a mantener la posición adecuada de las vísceras.

Omentos

Los omentos están formados por dos hojas de peritoneo que van del estómago y la primera porción del duodeno a otras vísceras. Hay dos:

- El omento mayor, que deriva del mesenterio dorsal.
- El omento menor, que deriva del mesenterio ventral.

Omento mayor

El **omento mayor (epiplón mayor)** es un pliegue peritoneal en forma de delantal, que se inserta en la curvatura mayor del estómago y la primera porción del duodeno (fig. 4.56). Cuelga sobre el colon transverso y las asas de yeyuno e íleon en la parte inferior (fig. 4.53). En la parte posterior asciende para relacionarse con el peritoneo de la parte superior del colon transverso y el mesocolon transverso (pero se mantiene separado) antes de llegar a la pared posterior del abdomen.

Habitualmente es una membrana fina que contiene siempre un acúmulo de grasa, que en algunas personas puede ser considerable. Además, entre este doble delantal peritoneal discurren dos arterias y sus correspondientes venas, los **vasos gastroomentales derecho** e **izquierdo**, justo por debajo de la curvatura mayor del estómago.

Omento menor

El otro omento, formado por dos hojas de peritoneo, es el **omento menor (epiplón menor)** (fig. 4.57). Se extiende desde la curvatura menor del estómago y la primera porción duodenal a la cara inferior del hígado (figs. 4.53 y 4.57)

El omento menor es una membrana fina continua con la envoltura de las superficies anterior y posterior del estómago y de la primera porción duodenal, que se divide en:

- El **ligamento hepatogástrico medial**, que va del estómago al hígado.
- El **ligamento hepatoduodenal lateral**, que va del duodeno al hígado.

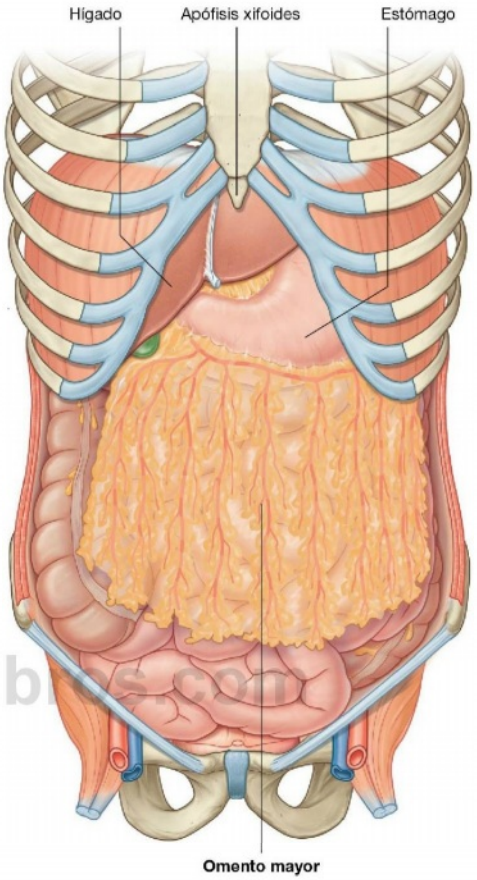

Fig. 4.56 Omento mayor.

El ligamento hepatoduodenal termina en su parte lateral en un borde libre, y es el límite anterior del orificio omental (fig. 4.54). En el seno de este borde libre discurren la arteria hepática, la vía biliar y la vena porta. Además, cerca de la curvatura menor del estómago se encuentran los vasos gástricos derecho e izquierdo entre las dos hojas del omento menor.

© Elsevier. Fotocopiar sin autorización es un delito.

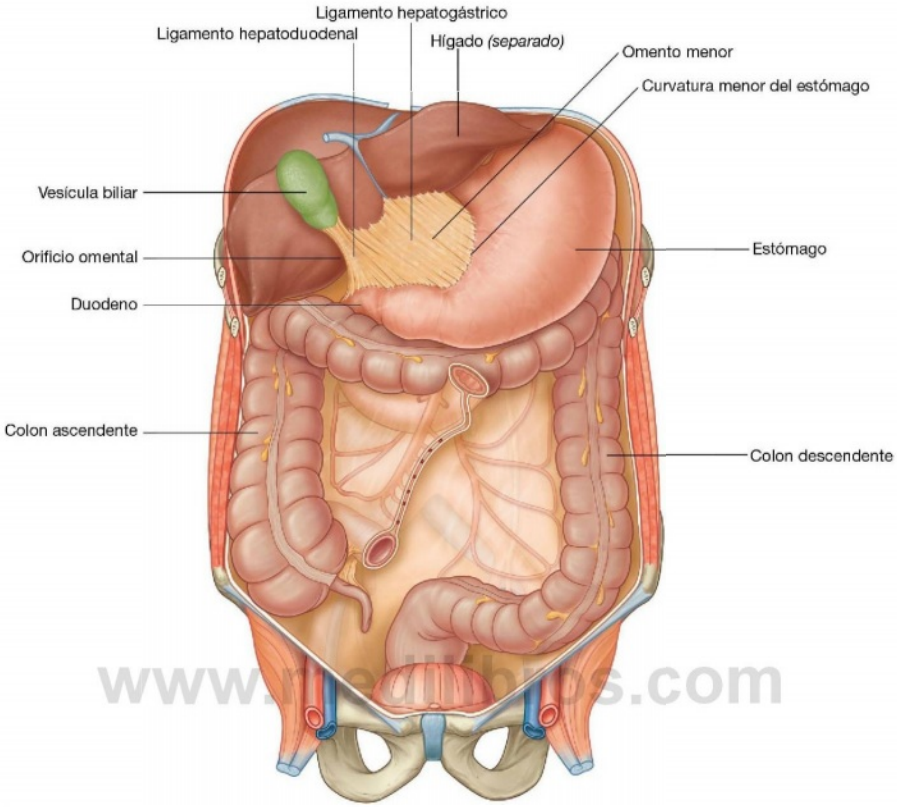

Fig. 4.57 Omento menor.

Conceptos prácticos

El omento mayor

Cuando se realiza una laparotomía y se abre la cavidad peritoneal, habitualmente la primera estructura que se encuentra es el omento mayor. Esta membrana vascular y grasa de doble hoja cuelga como un delantal de la curvadura mayor gástrica, cubre el colon transverso y queda suspendida en la cavidad abdominal. Con frecuencia se la llama «el vigilante del abdomen», por su evidente capacidad de «desplazarse» a cualquier zona inflamada y envolver el órgano para frenar la inflamación. Cuando se inflama una porción de intestino, se detiene el peristaltismo. A esta zona aperistáltica se la llama íleo paralítico local. El resto de intestino no inflamado continúa moviéndose y «masajea» el omento mayor hacia la región donde no hay peristaltismo. La reacción inflamatoria local se extiende al omento que se adhiere a la zona enferma del intestino.

El omento mayor es también una localización importante de siembra metastásica. En el carcinoma de ovario es frecuente la diseminación omental directa por vía transcelómica. El omento mayor se engruesa al crecer las metástasis dentro de él.

En la tomografía computarizada y durante la laparotomía se llama al omento engrosado «pastel omental».

Mesenterios

Los mesenterios son pliegues peritoneales que unen las vísceras a la pared posterior del abdomen. Permiten cierta movilidad y proporcionan un conducto para que los vasos, nervios y linfáticos lleguen a las vísceras. Son los siguientes:

- Mesenterio: se relaciona con porciones del intestino delgado.
- Mesocolon transverso: se relaciona con el colon transverso.
- Mesocolon sigmoide: se relaciona con el colon sigmoide.

Todos ellos derivan del mesenterio dorsal.

Mesenterio

El **mesenterio** es un pliegue peritoneal de dos hojas, ancho y con forma de abanico, que une el yeyuno y el íleon a la pared posterior del abdomen (fig. 4.58). Su inserción superior está en la unión duodenoyeyunal, inmediatamente a la izquierda de la porción superior de la columna lumbar. Se dirige hacia abajo y la derecha en dirección oblicua y termina en la unión ileocecal cerca del borde superior de la articulación sacrococcígea derecha. En la grasa situada entre las dos hojas peritoneales del mesenterio se encuentran las arterias, venas, nervios y linfáticos que van al yeyuno y al íleon.

Mesocolon transverso

El **mesocolon transverso** es un pliegue del peritoneo que une el colon transverso a la pared posterior del abdomen (fig. 4.58). Sus dos hojas salen de la pared posterior del abdomen, cruzan la superficie anterior de la cabeza y el cuerpo del páncreas y se dirigen hacia fuera para rodear al colon transverso. Entre las dos capas están las arterias, venas, nervios y linfáticos relacionados con el colon transverso.

Mesocolon sigmoide

El **mesocolon sigmoide** es un pliegue peritoneal en forma de V invertida que une el colon sigmoide a la pared del abdomen (fig. 4.58). El vértice de la V está cerca de la división de la arteria ilíaca común en las ramas interna y externa, y la rama izquierda de la V desciende a lo largo del borde interno del músculo psoas mayor y la rama derecha de la V desciende dentro de la pelvis para terminar en el nivel de la vértebra SIII. Los vasos sigmoides y rectales superiores, junto con los nervios y linfáticos correspondientes, atraviesan este pliegue peritoneal.

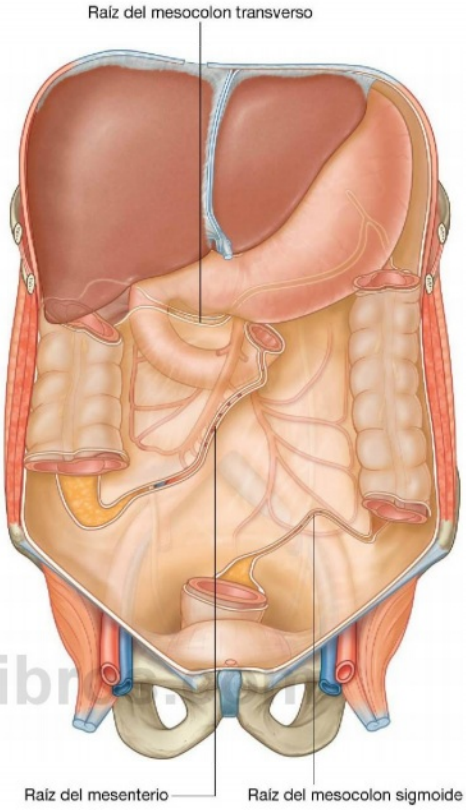

Fig. 4.58 Reflexiones peritoneales que forman mesos señalados en la pared posterior del abdomen.

Ligamentos

Los ligamentos peritoneales están formados por dos capas de peritoneo que unen dos órganos entre sí o un órgano a la pared del abdomen, y pueden formar parte de un omento. Se les suele dar un nombre relacionado con las estructuras que conectan. Por ejemplo, el ligamento esplenorrenal conecta el riñón derecho con el bazo, y el ligamento gastrofrénico une el estómago al diafragma.

© Elsevier. Fotocopiar sin autorización es un delito.

Órganos

Esófago abdominal

El esófago abdominal es la porción corta distal del esófago localizada en la cavidad abdominal. Pasa por el pilar derecho del diafragma, habitualmente a nivel de la vértebra TX, y se dirige desde el hiato esofágico al cardias del estómago inmediatamente a la izquierda de la línea media (fig. 4.59).

Los troncos anterior y posterior del nervio vago van unidos al esófago cuando entra en el abdomen:

- El **tronco anterior del vago** consta de varios troncos más pequeños cuyas fibras proceden mayoritariamente del nervio vago izquierdo; la rotación del intestino durante el desarrollo desplaza estos troncos a la superficie anterior del esófago.
- De forma similar, el **tronco posterior del vago** es un tronco único cuyas fibras proceden en su mayoría del nervio vago derecho, y la rotación durante el desarrollo desplaza este tronco a la superficie posterior del esófago.

La irrigación arterial del esófago abdominal (fig. 4.60) incluye:

- Ramas esofágicas de la arteria gástrica izquierda (originada en el tronco celíaco).
- Ramas esofágicas de la arteria frénica inferior izquierda (originada en la aorta abdominal).

Estómago

El estómago es la porción más dilatada del tubo digestivo y tiene forma de J (figs. 4.61 y 4.62). Situado entre el esó-fago abdominal y el intestino delgado, está en las regiones del abdomen, epigástrica, umbilical e hipocondrio izquierdo.

El estómago se divide en cuatro regiones:

- El **cardias**, que rodea el orificio del esófago al estómago.
- El **fundus gástrico**, que es la zona por encima del nivel del cardias.
- El **cuerpo gástrico**, que es la parte más ancha del estómago.
- La **porción pilórica**, que se divide en **antro pilórico** y **canal pilórico** y es el extremo distal del estómago.

medilibros.com

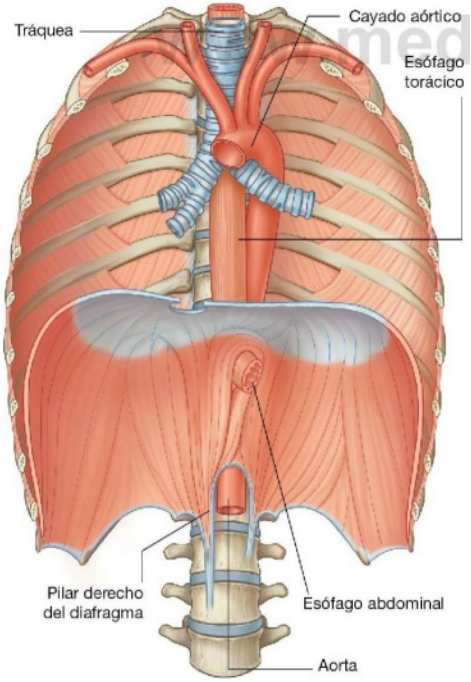

Fig. 4.59 Esófago abdominal.

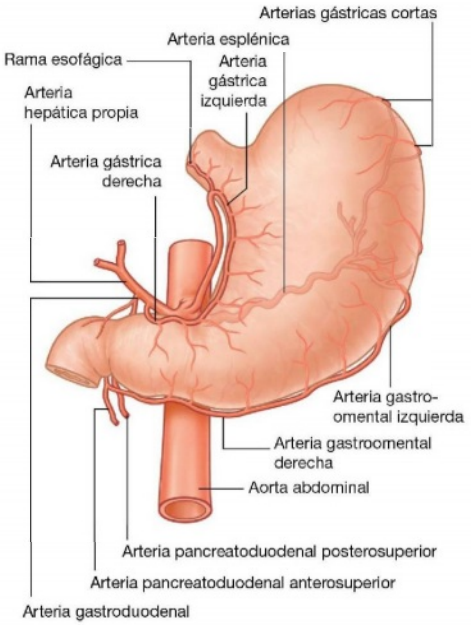

Fig. 4.60 Irrigación arterial del esófago abdominal y el estómago.

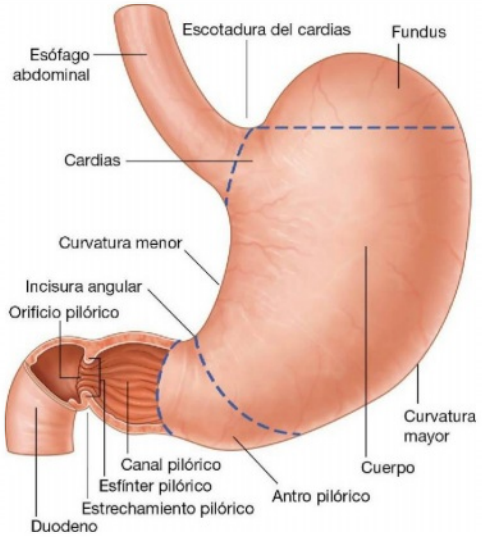

Fig. 4.61 Estómago.

La parte más distal de la porción pilórica gástrica es el **píloro** (fig. 4.61). Está señalada en la superficie del órgano por la **constricción pilórica** y rodeada por un anillo engrosado de músculo circular gástrico (el **esfínter pilórico**), que rodea a la desembocadura distal del estómago, el **orificio pilórico** (figs. 4.61 y 4.62B). El orificio del píloro está inmediatamente a la derecha de la línea media, en un plano que pasa por el límite inferior de la vértebra LI **(plano transpilórico).**

Otras partes del estómago son:

- La **curvatura mayor,** que es el punto de inserción del ligamento gastroesplénico y el omento mayor.
- La **curvatura menor,** que es el punto de inserción del omento menor.
- La **escotadura cardíaca,** que es el ángulo superior que se forma cuando el esófago entra en el estómago.
- La **incisura angular,** que es una curva en la curvatura menor.

La irrigación arterial del estómago (fig. 4.60) incluye:

- La arteria gástrica izquierda del tronco celíaco.
- La arteria gástrica derecha de la arteria hepática propia.

www.medilibros.com

Fig. 4.62 Radiografía con contraste de bario que muestra el estómago y el duodeno. **A.** Doble contraste radiográfico del estómago. **B.** Doble contraste radiográfico que muestra el bulbo duodenal.

© Elsevier. Fotocopiar sin autorización es un delito.

- La arteria gastroomental derecha originada en la arteria gastroduodenal.
- La arteria gastroomental izquierda de la arteria esplénica.
- La arteria gástrica posterior de la arteria esplénica (variable y no siempre presente).

Intestino delgado

El intestino delgado es la porción más larga del tubo digestivo y se extiende desde el orificio pilórico del estómago a la válvula ileocecal. Este tubo hueco, de unos 6-7 metros de longitud y con un diámetro que se va estrechando del principio al final, consta del duodeno, el yeyuno y el íleon.

Duodeno

La primera porción del intestino delgado es el duodeno. Esta estructura en forma de C, contigua a la cabeza del páncreas, mide 20-25 cm de longitud y está por encima del nivel del ombligo; su luz es la más ancha del intestino delgado (fig. 4.63). Es retroperitoneal excepto en el comienzo, que está unido al hígado por el ligamento hepatoduodenal, parte del omento menor.

El duodeno se divide en cuatro porciones (fig. 4.63):

- La **porción superior** (primera porción) se extiende desde el orificio pilórico del estómago al cuello de la vesícula biliar, está justo a la derecha del cuerpo de la vértebra LI y pasa por delante del conducto biliar, arteria gastroduodenal, vena porta y vena cava inferior. En la clínica se llama a esta porción duodenal la ampolla o cabeza duodenal, y la mayor parte de las úlceras duodenales se localizan en esta porción.
- La **porción descendente** (segunda porción) del duodeno está justo a la derecha de la línea media y se extiende desde el cuello de la vesícula biliar al borde inferior de la vértebra LIII, el colon transverso cruza su superficie anterior, por detrás está el riñón derecho y por dentro la cabeza del páncreas; esta porción del duodeno contiene la **papila mayor del duodeno**, que es la entrada común de los conductos

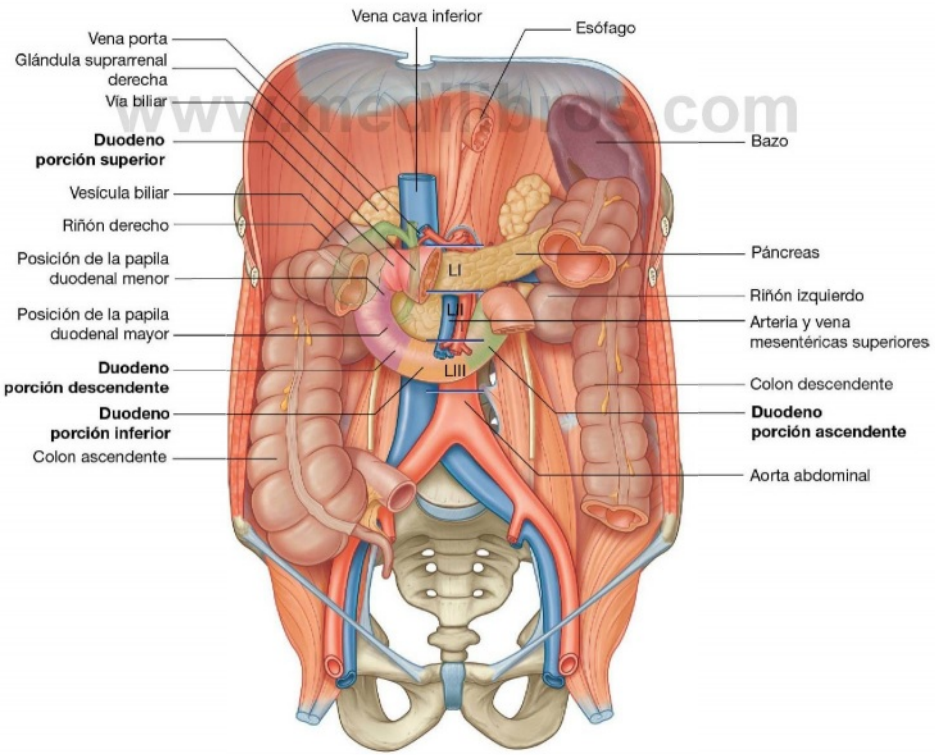

Fig. 4.63 Duodeno.

colédoco y pancreático, y la **papila menor del duodeno**, que es la entrada del conducto pancreático accesorio, y la unión del intestino proximal y el intestino medio justo por debajo de la papila mayor del duodeno.

- La **porción inferior u horizontal** (tercera porción) del duodeno es la sección más larga, cruza la vena cava inferior, la aorta y la columna vertebral (figs. 4.62B y 4.63), la arteria y la vena mesentérica superior la cruzan por delante.
- La **porción ascendente** (cuarta porción) del duodeno se dirige hacia arriba por encima o a la izquierda de la aorta para llegar al borde superior de la vértebra LII y termina en el **ángulo duodenoyeyunal.**

Este ángulo duodenoyeyunal está rodeado por un pliegue de peritoneo que contiene fibras musculares llamado **músculo suspensor (ligamento) del duodeno (ligamento de Treitz).**

La irrigación arterial del duodeno (fig. 4.64) incluye:

- Ramas de la arteria gastroduodenal.
- La arteria supraduodenal originada en la arteria gastroduodenal.
- Ramas duodenales procedentes de la arteria pancreatoduodenal superoanterior (de la arteria gastroduodenal).
- Ramas duodenales procedentes de la arteria pancreatoduodenal superoposterior (de la arteria gastroduodenal).
- Ramas duodenales de la arteria pancreatoduodenal anteroinferior (originada en la arteria pancreatoduodenal inferior, una rama de la arteria mesentérica superior).
- Ramas duodenales de la arteria pancreatoduodenal posteroinferior (originada en la arteria pancreatoduodenal inferior, una rama de la arteria mesentérica superior).
- La primera rama yeyunal de la arteria mesentérica superior.

Yeyuno

Las últimas dos secciones de intestino delgado son el yeyuno y el íleon (fig. 4.65). El yeyuno representa las dos quintas partes

www.medilibros.com

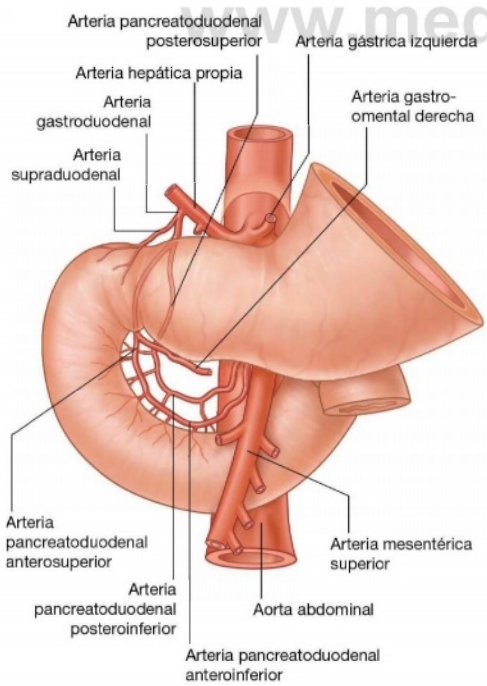

Fig. 4.64 Irrigación arterial del duodeno

Fig. 4.65 Radiografía con contraste de bario que muestra el yeyuno y el íleon.

© Elsevier. Fotocopiar sin autorización es un delito.

proximales. Está fundamentalmente en el cuadrante superior izquierdo del abdomen y tiene mayor diámetro y una pared más gruesa que el íleon. Además, la capa mucosa interna del yeyuno se caracteriza por numerosos pliegues prominentes, que rodean la luz (pliegues circulares). Las arcadas arteriales menos marcadas y los vasos rectos (arterias rectas) más largos que los del íleon son una característica diferencial del yeyuno (fig. 4.66).

Íleon

El íleon constituye las tres quintas partes distales del intestino delgado y la mayor parte de él está en el cuadrante inferior derecho. Comparado con el yeyuno, tiene paredes más delgadas, menos pliegues mucosos y menos prominentes (pliegues circulares), vasos rectos más cortos, más grasa mesentérica y más arcadas arteriales (fig. 4.66).

El íleon desemboca en el intestino grueso en el punto donde el ciego y el colon ascendente se juntan. La abertura está rodeada por dos solapas proyectadas en la luz del intestino grueso (la **válvula ileocecal**) (fig. 4.67). Los labios de la válvula ileocecal se juntan en el extremo formando crestas.

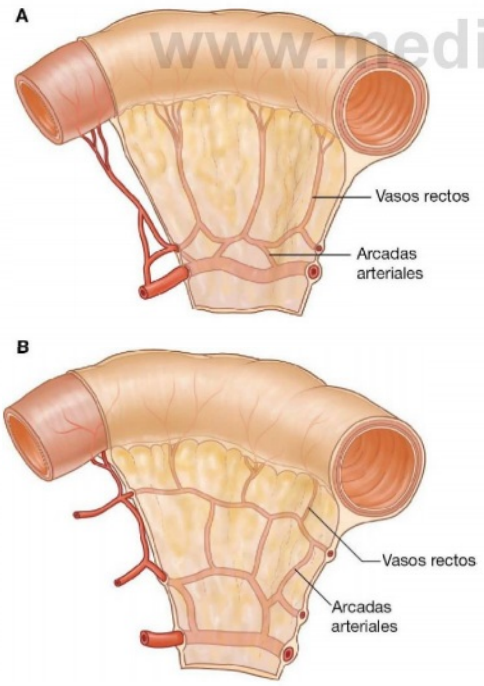

Fig. 4.66 Diferencias de vascularización en el intestino delgado. **A.** Yeyuno. **B.** Íleon.

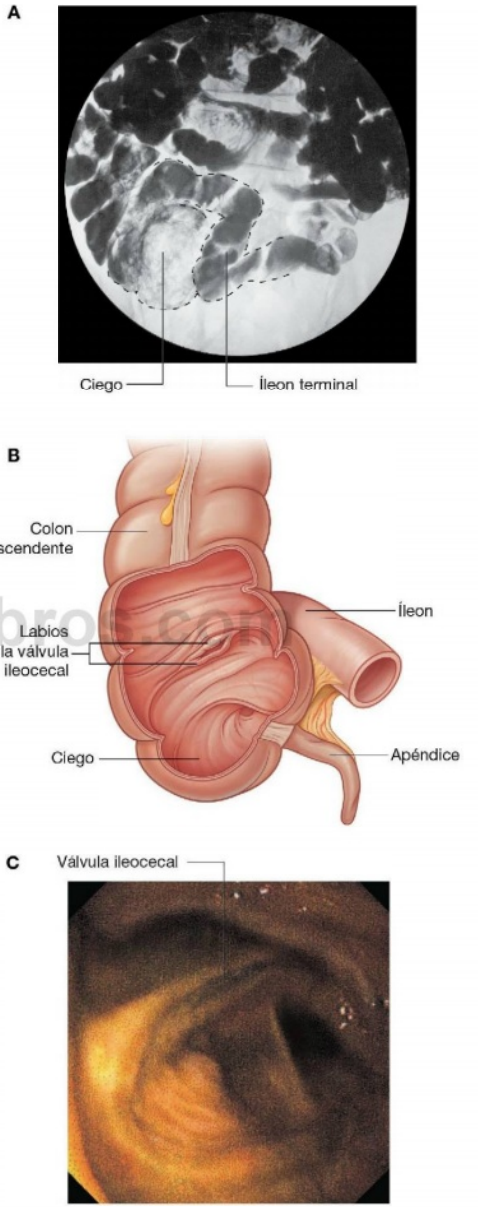

Fig. 4.67 Unión ileocecal. **A.** Radiografía que muestra la unión ileocecal. **B.** Esquema de la unión ileocecal y la válvula ileocecal. **C.** Imagen endoscópica de la válvula ileocecal.

www.medilibros.com

La musculatura del íleon continúa en cada labio formando un esfínter. Las posibles funciones de la válvula ileocecal son prevenir el reflujo del ciego al íleon y regular el paso de contenido del íleon al ciego.

La irrigación arterial del íleon (fig. 4.68) incluye:

- Las arterias ileales originadas en la arteria mesentérica superior.
- Una rama ilíaca de la arteria iliocólica (originada en la arteria mesentérica superior).

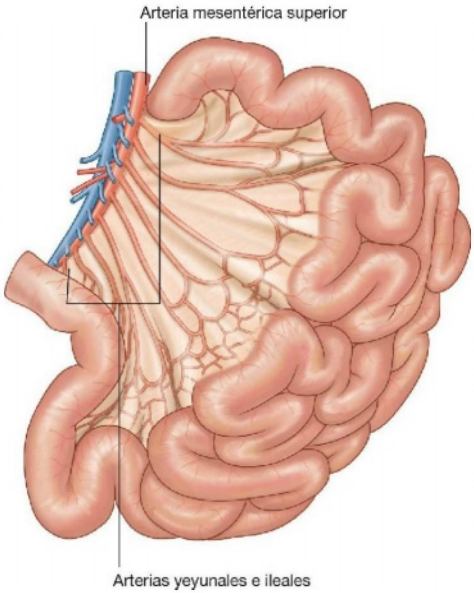

Fig. 4.68 Irrigación arterial del íleon.

Conceptos prácticos

Transición de los epitelios entre el esófago abdominal y el estómago

En la unión gastroesofágica existe un esfínter fisiológico, que está delimitado por la transición de un tipo epitelial a otro. En algunas personas, esta unión histológica no se encuentra en la unión fisiológica gastroesofágica sino en el tercio inferior del esófago. Esto puede predisponerlas a la ulceración del esófago y se relaciona también con un aumento del riesgo de adenocarcinoma.

www.medilibros.com

Conceptos prácticos

Úlcera duodenal

Las úlceras duodenales habitualmente se producen en la porción superior del duodeno y son mucho menos frecuentes que hace 50 años. Al principio no había tratamiento y los pacientes morían de hemorragia o peritonitis. Con el desarrollo de las técnicas quirúrgicas, a los pacientes con úlcera duodenal se les sometía a intevenciones quirúrgicas digestivas extensas para prevenir la recidiva ulcerosa, y para algunos pacientes el tratamiento era peligroso. Con el aumento del conocimiento y comprensión de los mecanismos de la secreción ácida en el estómago, se desarrollaron medicamentos que bloqueaban la estimulación y de forma indirecta la secreción de ácido (antagonistas de los receptores H_2 de histamina), que han disminuido de forma significativa la mortalidad y morbilidad de esta enfermedad. El tratamiento farmacológico puede ahora inhibir directamente las células gástricas productoras de ácido, por ejemplo con los inhibidores de la bomba de protones. También se hace una detección sistemática de la bacteria *Helicobacter pylori* en los pacientes y cuando éste se erradica (con tratamiento antibiótico), disminuye de forma significativa la formación de úlceras duodenales.

Anatómicamente, las úlceras duodenales pueden ser tanto anteriores como posteriores.

Las úlceras duodenales posteriores perforan directamente la arteria gastroduodenal, y con más frecuencia la arteria pancreatoduodenal posterosuperior, lo que puede producir una hemorragia masiva que en algunos pacientes es mortal. El tratamiento incluye intervención quirúrgica importante con ligadura de los vasos o por vía endovascular, con la colocación de un catéter fino de forma retrógrada desde la arteria femoral en la arteria celíaca por un radiólogo. La arteria hepática común y la arteria gastroduodenal se canulan y se pueden embolizar con pequeños alambres, lo que detiene la hemorragia.

Las úlceras duodenales anteriores se perforan en la cavidad peritoneal produciendo peritonitis. La intensa reacción inflamatoria y el íleo local producen adherencias en el omento mayor, que intentan sellar la perforación. El estómago y el duodeno contienen con frecuencia gran cantidad de aire, que penetra en la cavidad peritoneal y se puede observar en una radiografía de tórax con el paciente en bipedestación como aire subdiafragmático. La mayoría de las veces el tratamiento de la úlcera es quirúrgico.

© Elsevier. Fotocopiar sin autorización es un delito.

Conceptos prácticos

Exploración del tracto digestivo superior

Con frecuencia hay que explorar el esófago, el estómago, el duodeno y el yeyuno en busca de enfermedad. Después de una anamnesis adecuada y de una exploración, la mayoría de los médicos solicitan una serie de análisis de sangre para descartar hemorragia, inflamación o tumores. El siguiente paso es explorar los tres componentes de cada asa de intestino, es decir, la luz, la pared y las masas extrínsecas que puedan comprimir o perforar el intestino.

Exploración de la luz intestinal

Las soluciones de bario se pueden ingerir y observarse mediante radioscopia. Pueden buscarse masas (p. ej., pólipos y tumores) y valorar las ondas peristálticas. También se pueden administrar al paciente gránulos que liberan anhídrido carbónico para llenar el estómago, de manera que el bario se desplaza hacia la mucosa recubriéndola en capa fina, lo que muestra detalles de ésta. Estas exploraciones son relativamente sencillas y pueden utilizarse para obtener imágenes del esófago, el estómago, el duodeno y el intestino delgado.

Exploración de la pared intestinal y masas extrínsecas

La **endoscopia** es una técnica médica diagnóstica mínimamente invasiva, que permite valorar las superficies internas de un órgano mediante la introducción de un tubo dentro del cuerpo. Este instrumento está constituido por un material plástico flexible, que tiene unido en uno de sus extremos un ocular y una fuente de luz. Algunos sistemas permiten la introducción de pequeños instrumentos a través del tubo principal del endoscopio para obtener biopsias y también para realizar pequeñas intervenciones (p. ej., resección de pólipos).

En medicina digestiva y abdominal se emplea el endoscopio para valorar el esófago, el estómago, el duodeno y el yeyuno proximal (figs. 4.69-4.72). El paciente se traga el tubo bajo una ligera sedación y la intervención se tolera extremadamente bien.

La valoración del colon se consigue introduciendo el tubo por el ano hasta el recto. Es posible valorar toda la longitud del colon y este dispositivo también permite realizar biopsias y colocar endoprótesis.

www.medilibros.com

Fig. 4.69 El endoscopio es un tubo flexible de plástico, que se puede controlar desde su extremo proximal. A través de un puerto lateral se pueden introducir distintos dispositivos, que se empujan a través del endoscopio y que permiten obtener biopsias y realizar procedimientos quirúrgicos endoluminales menores (p. ej., resección de pólipos).

Conceptos prácticos *(cont.)*

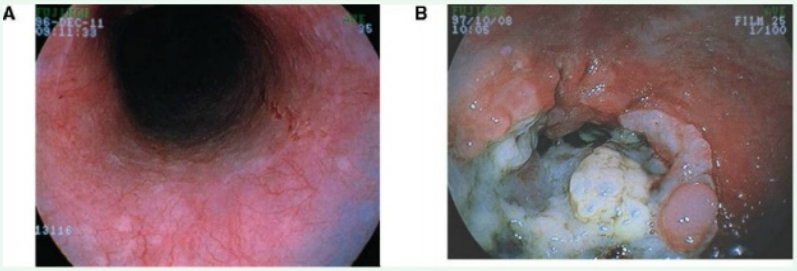

Fig. 4.70 Imágenes endoscópicas de la unión gastroesofágica. **A**. Normal. **B**. Cáncer de esófago en la unión esofágica.

Fig. 4.71 Imagen endoscópica del antro pilórico gástrico en dirección al píloro.

Fig. 4.72 Imagen endoscópica que muestra el aspecto normal de la segunda porción del duodeno.

www.medilibros.com

© Elsevier. Fotocopiar sin autorización es un delito.

Conceptos prácticos

Divertículo de Meckel

El divertículo de Meckel (fig. 4.73) es el vestigio de la porción proximal del conducto vitelino, que en el embrión entra en el cordón umbilical y se sitúa en el borde antimesentérico del íleon. Se presenta como una evaginación tubular ciega del intestino. Aunque es un hallazgo infrecuente (aparece aproximadamente en el 2% de la población), siempre es importante tener en cuenta el diagnóstico de divertículo de Meckel, puesto que produce síntomas en algunos pacientes. Las manifestaciones más frecuentes son hemorragia, invaginación, diverticulitis, ulceración y obstrucción.

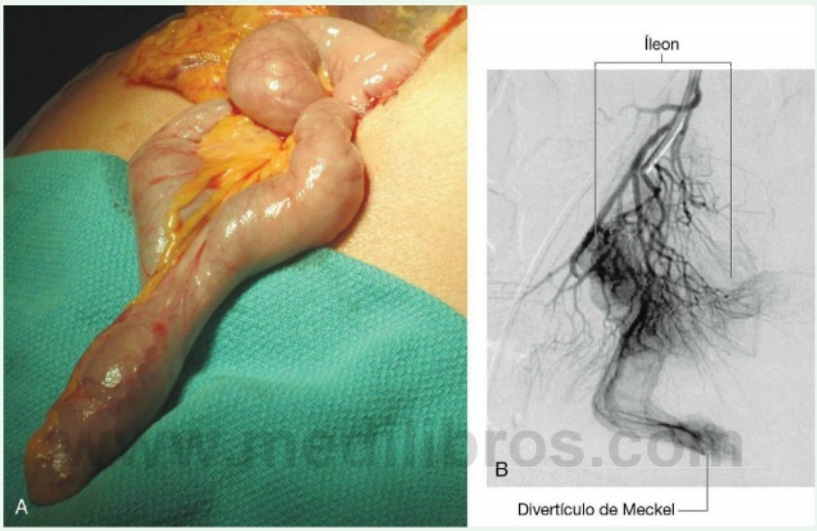

Fig. 4.73 Vascularización de un divertículo de Meckel. **A.** Imagen quirúrgica del divertículo de Meckel. **B.** Angiografía de sustracción digital.

Conceptos prácticos

Tomografía computarizada (TC) y resonancia magnética (RM)

Estas técnicas pueden aportar información importante acerca de la pared del intestino, que no se puede obtener en los estudios con bario o endoscopias. El engrosamiento de la pared puede indicar un cambio inflamatorio o tumor y siempre debe considerarse sospechoso. Si se demuestra un tumor, pueden valorarse la extensión locorregional, la presencia de adenopatías y las metástasis.

Métodos de imagen modernos

Un pequeño ecógrafo colocado en el extremo del endoscopio puede obtener imágenes de muy alta definición de la mucosa y submucosa del tracto digestivo alto. Estas imágenes pueden mostrar la resecabilidad de un tumor y guiar al médico para hacer una biopsia.

Conceptos prácticos

Carcinoma gástrico

El carcinoma gástrico es un tumor digestivo frecuente. La inflamación crónica gástrica (gastritis), la anemia perniciosa y los pólipos predisponen al desarrollo de este tumor agresivo, que se suele diagnosticar en estadios tardíos de la enfermedad. Los síntomas son dolor epigástrico difuso, sensación de saciedad precoz, hemorragia que produce anemia crónica y obstrucción.

Se llega al diagnóstico por un tránsito con bario y radiología convencional o endoscopia, que permite tomar una biopsia al mismo tiempo. La ecografía se utiliza para buscar metástasis hepáticas, y si no se observan, se realiza una tomografía computarizada para valorar la resecabilidad. Si el diagnóstico ha sido precoz, es posible una gastrectomía curativa.

Sin embargo, la supervivencia media a los 5 años es del 5-20%, con un tiempo de vida medio de 5 a 8 meses al ser el diagnóstico tardío en la mayoría de los pacientes.

Intestino grueso

El intestino grueso se extiende desde el final del íleon al ano y mide 1,5 m aproximadamente. Absorbe líquidos y sales del contenido intestinal, formando así las heces, y comprende el ciego, el apéndice, el colon, el recto y el conducto anal (figs. 4.74 y 4.75).

Comienza en la región inguinal derecha con el ciego y su apéndice asociado, sigue hacia arriba como **colon ascendente** a lo largo del flanco derecho hasta el hipocondrio derecho (fig. 4.76). Justo por debajo del hígado, se incurva hacia la izquierda, formando el **ángulo derecho del colon (ángulo hepático)**, y cruza el abdomen como **colon transverso** hasta el hipocondrio izquierdo. En este punto, justo por debajo del bazo, se incurva hacia abajo formando el **ángulo izquierdo del colon (ángulo esplénico)**, y continúa como **colon descendente** a lo largo del flanco izquierdo hasta la región inguinal izquierda.

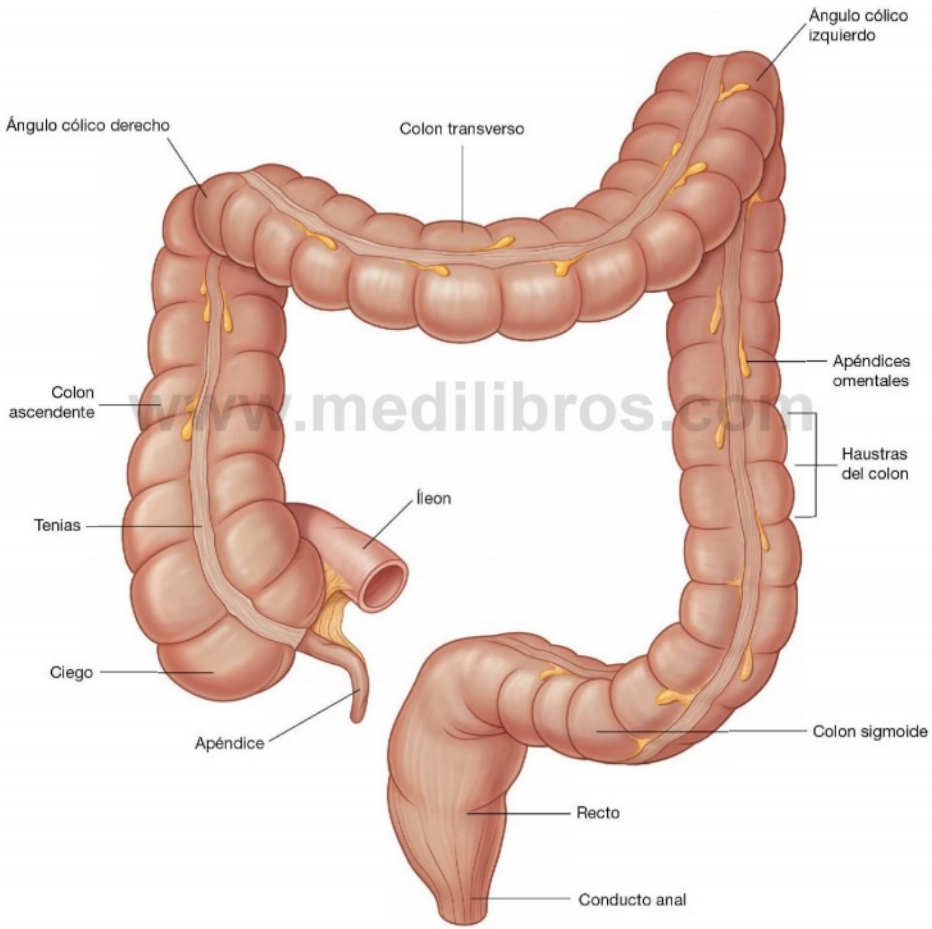

www.medilibros.com

Fig. 4.74 Intestino grueso.

© Elsevier. Fotocopiar sin autorización es un delito.

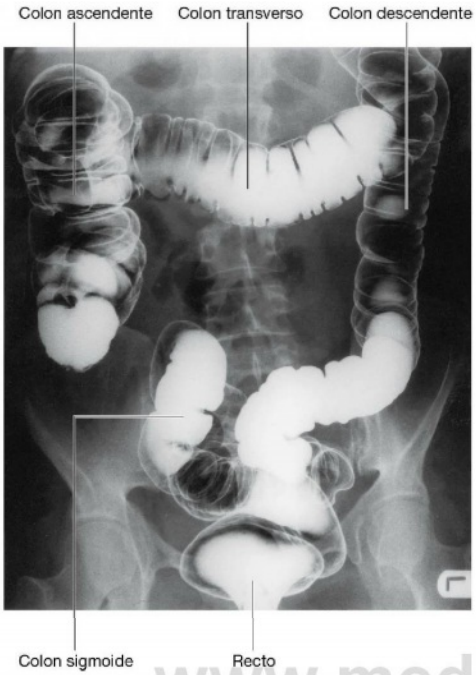

Fig. 4.75 Radiografía con bario donde se muestra el intestino grueso.

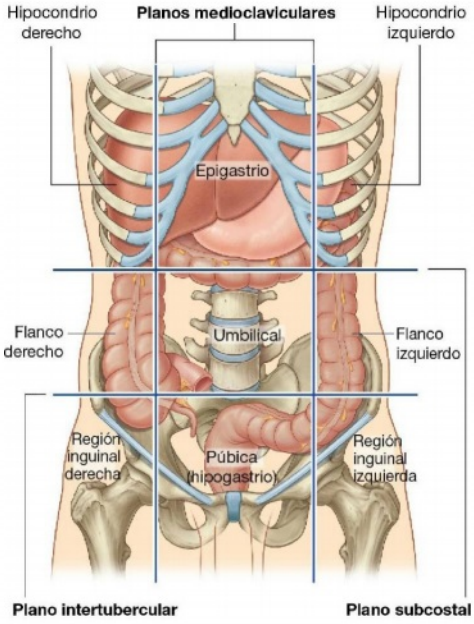

Fig. 4.76 Situación del intestino grueso en la distribución en nueve regiones.

www.medilibros.com

Penetra en la porción superior de la pelvis como colon sigmoide, sigue por la pared posterior de la pelvis como el recto y termina como conducto anal.

Las características generales de la mayoría del intestino grueso (fig. 4.74) son:

- Su mayor diámetro interno comparado con el del intestino delgado.
- Cúmulos de grasa cubierta de peritoneo **(apéndices omentales)** relacionados con el colon.
- La división del músculo longitudinal de la pared en tres bandas estrechas (las **tenias cólicas**), que se observan fundamentalmente en el ciego y colon y son menos visibles en el recto.
- Las saculaciones del colon **(haustras del colon).**

Ciego y apéndice

El **ciego** es la primera porción del intestino grueso (fig. 4.77). Es inferior a la apertura ileocecal y se localiza en la fosa ilíaca derecha. Es una estructura intraperitoneal debido a su movilidad, no a su suspensión de un mesenterio.

El ciego continúa con el colon ascendente a la entrada del íleon, y habitualmente está en contacto con la pared anterior

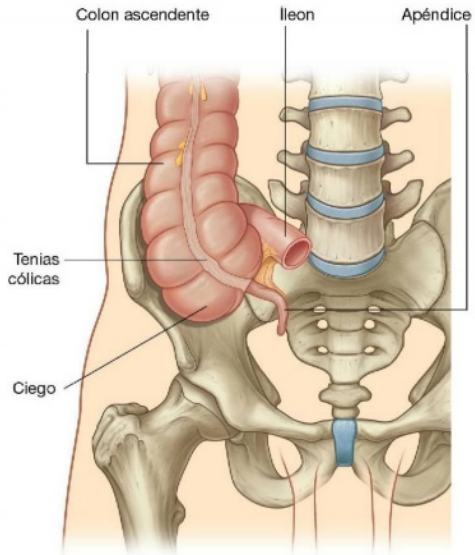

Fig. 4.77 Ciego y apéndice.

del abdomen. Puede cruzar el reborde de la pelvis y quedar dentro de la pelvis. El apéndice está unido a la pared posterointerna del ciego, justo por debajo del final del íleon (fig. 4.77).

El **apéndice** es un tubo hueco y estrecho unido al ciego. Tiene tejido linfoide en la pared y está unido al íleon terminal por el **mesoapéndice,** que contiene los **vasos apendiculares** (fig. 4.78). El punto de unión al ciego coincide con la tenia libre visible que lleva a la base del apéndice directamente, pero la situación del resto del apéndice es muy variable (fig. 4.79). Puede estar:

- Por detrás del ciego o de la porción inferior del colon ascendente, o ambos, en posición retrocecal o retrocólica.
- Suspendido por encima del borde de la pelvis en posición pélvica o descendente.
- Por debajo del ciego en posición subcecal.
- Por delante del íleon terminal, pudiendo estar en contacto con la pared del abdomen, en posición preileal o por detrás del íleon terminal en posición retroileal.

La proyección superficial de la base del apéndice está en la unión de los tercios medio y lateral de una línea trazada desde la espina ilíaca anterosuperior al ombligo **(punto de McBurney).** Los pacientes con problemas apendiculares describen dolor cerca de esta localización.

La irrigación arterial del ciego y el apéndice (fig. 4.80) incluye:

- La arteria cecal anterior originada en la arteria ileocólica (procedente de la arteria mesentérica superior).
- La arteria cecal posterior originada en la arteria ileocólica (procedente de la arteria mesentérica superior).
- La arteria apendicular originada en la arteria iliocólica (procedente de la arteria mesentérica superior).

www.medilibros.com

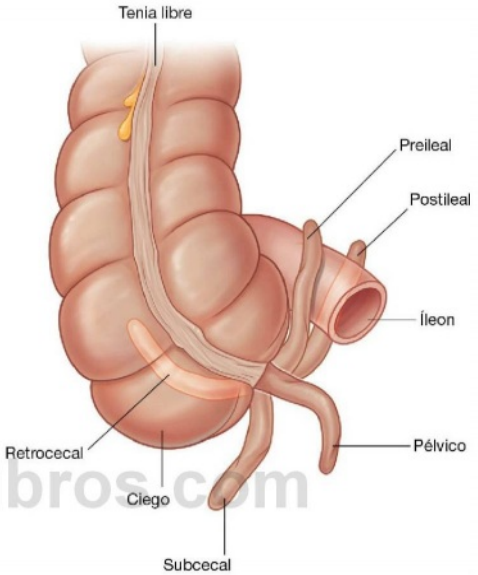

Fig. 4.79 Posiciones del apéndice.

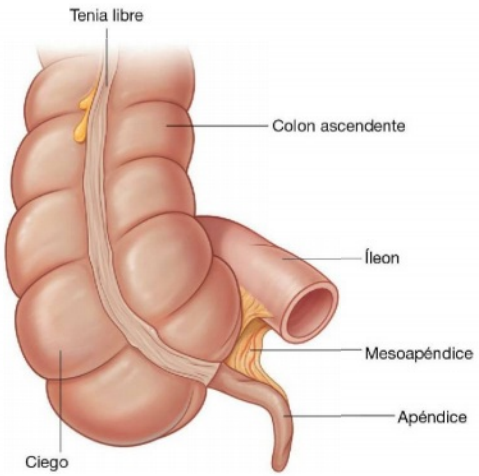

Fig. 4.78 Mesoapéndice y vasos apendiculares.

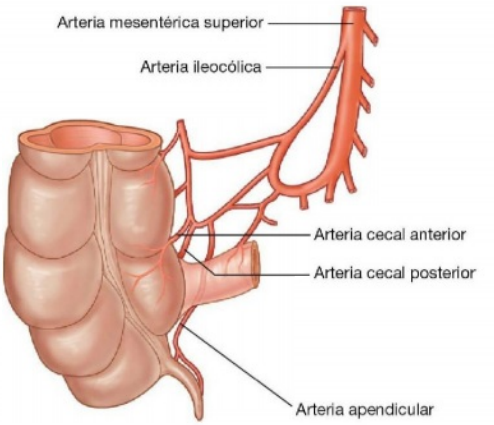

Fig. 4.80 Irrigación arterial del ciego y el apéndice

© Elsevier. Fotocopiar sin autorización es un delito.

Conceptos prácticos

Apendicitis

La apendicitis aguda es una urgencia abdominal. Habitualmente se produce cuando el apéndice se obstruye por un fecalito o por hiperplasia de los nódulos linfoides. Dentro del apéndice obstruido, las bacterias proliferan e invaden la pared del apéndice, que se lesiona por la necrosis secundaria a presión. En ocasiones, esto se resuelve espontáneamente; otras veces, los cambios inflamatorios (fig. 4.81) progresan hasta llegar a la perforación, que puede producir una peritonitis localizada o generalizada.

La mayoría de los pacientes con apendicitis aguda presenta dolor localizado a la palpación en fosa ilíaca derecha. El dolor empieza en la región central periumbilical en forma de cólico y suele ser intermitente. A las 6-10 horas, el dolor se localiza en la fosa ilíaca derecha y se hace constante. Los pacientes pueden tener fiebre, náuseas y vómitos. La etiología del dolor en la apendicitis se describe en el Caso 1 del capítulo 1.

El tratamiento de la apendicitis es la apendicectomía.

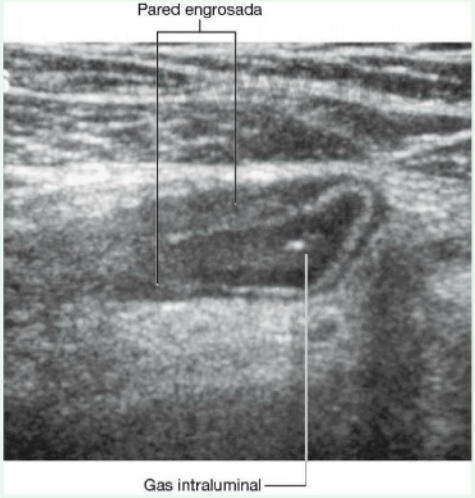

Fig. 4.81 Apéndice inflamado. Ecografía.

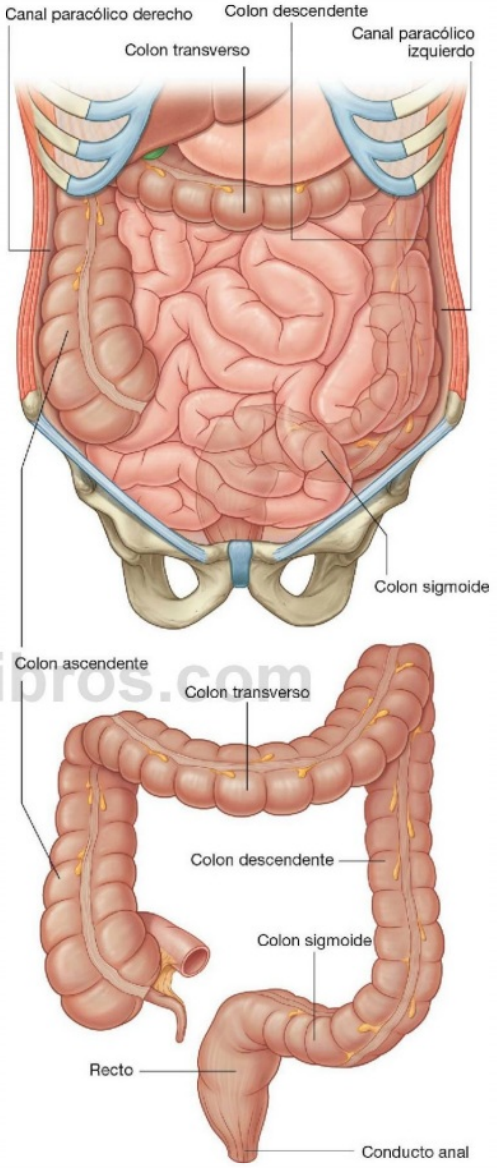

Fig. 4.82 Colon.

Colon

El colon se extiende hacia arriba desde el ciego y consta de colon ascendente, transverso, descendente y sigmoide (fig. 4.82). Sus segmentos ascendente y descendente son retroperitoneales (de forma secundaria) y los segmentos transverso y sigmoide son intraperitoneales.

En la unión entre el colon ascendente y el transverso se encuentra el ángulo cólico derecho, justo por debajo del lóbulo hepático derecho (fig. 4.83). Un ángulo similar, pero más agudo (el ángulo cólico izquierdo), está en la unión del colon transverso y el descendente. Esta incurvación está justo por debajo

del bazo, más alto y posterior al ángulo cólico derecho, está unido al diafragma por el ligamento frenicocólico.

A los lados del colon ascendente y descendente están los **canales paracólicos derecho e izquierdo** (fig. 4.82). Estas depresiones se forman entre los márgenes laterales del colon ascendente y descendente y la pared posterolateral del abdomen, y son canales por los que puede pasar contenido de una región peritoneal a otra. Es posible una movilización del colon relativamente incruenta liberando el peritoneo a lo largo de los canales laterales, ya que los vasos y linfáticos principales están situados en las caras interna o posterointerna.

El último segmento del colon (colon sigmoide) empieza por encima de la abertura superior de la pelvis y llega hasta la vértebra SIII, donde continúa con el recto (fig. 4.82). Esta estructura en forma de S es bastante móvil excepto en el comienzo, donde continúa desde el colon descendente, y al final, donde continúa con el recto. Entre estos dos puntos, está suspendido por el mesocolon sigmoide.

La irrigación arterial del colon ascendente (fig. 4.84) incluye:

- La rama cólica de la arteria ileocólica (originada en la arteria mesentérica superior).
- La arteria cecal anterior de la arteria ileocólica (originada en la arteria mesentérica superior).
- La arteria cecal posterior de la arteria ileocólica (originada en la arteria mesentérica superior).
- La arteria cólica derecha de la arteria mesentérica superior.

La irrigación arterial del colon transverso (fig. 4.84) incluye:

- La arteria cólica derecha de la arteria mesentérica superior.
- La arteria cólica media de la arteria mesentérica superior.
- La arteria cólica izquierda de la arteria mesentérica inferior.

La irrigación arterial del colon descendente (fig. 4.84) incluye la arteria cólica izquierda de la arteria mesentérica inferior.

La irrigación arterial del colon sigmoide (fig. 4.84) incluye las arterias sigmoideas de la arteria mesentérica inferior.

Recto y conducto anal

A continuación del colon sigmoide está el recto (fig. 4.85). Habitualmente se describe la unión rectosigmoidea en el nivel vertebral SIII o al final del mesocolon sigmoide, ya que el recto es una estructura retroperitoneal.

www.medilibros.com

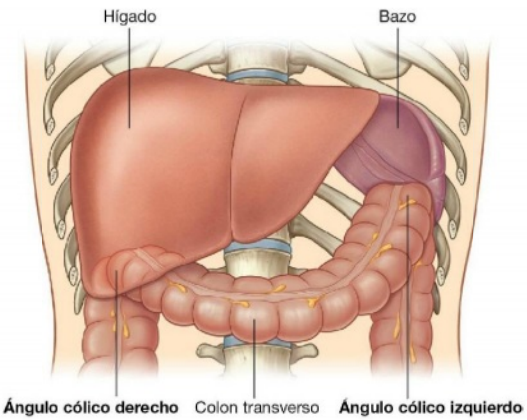

Fig. 4.83 Ángulos cólicos derecho e izquierdo.

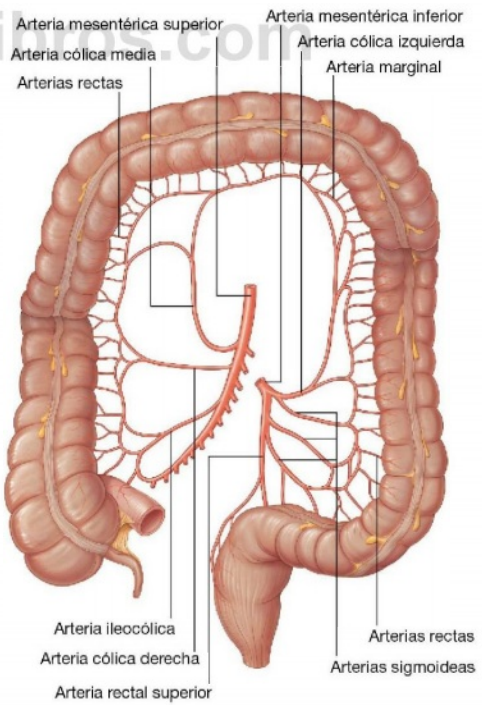

Fig. 4.84 Irrigación arterial del colon.

© Elsevier. Fotocopiar sin autorización es un delito.

El conducto anal es la continuación del intestino grueso por debajo del recto.

La irrigación arterial del recto y el conducto anal incluye (fig. 4.86):

- La arteria rectal superior de la arteria mesentérica inferior.
- La arteria rectal media de la arteria ilíaca interna.
- La arteria rectal inferior de la arteria pudenda interna (originada de la arteria ilíaca interna).

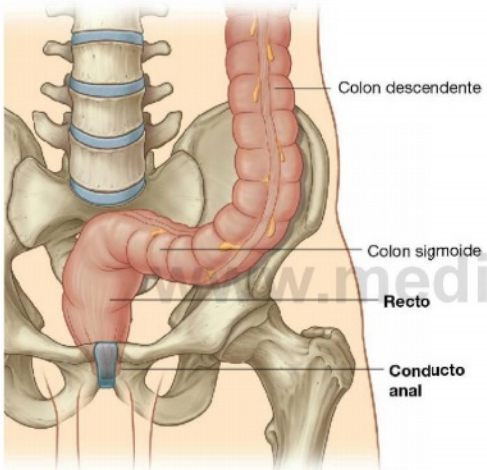

Fig. 4.85 Recto y conducto anal.

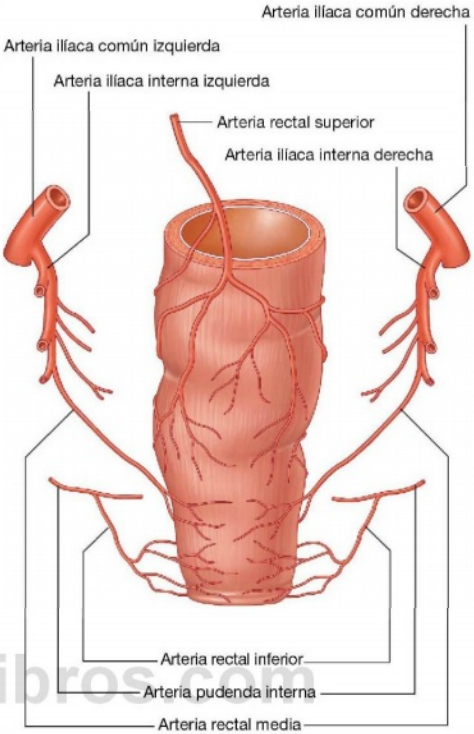

www.medilibros.com

Fig. 4.86 Irrigación arterial del recto y el conducto anal. Proyección posterior.

Conceptos prácticos

Trastornos congénitos del aparato digestivo

La posición normal de las vísceras abdominales es el resultado de una serie de rotaciones del tubo digestivo y del crecimiento de la cavidad abdominal para adaptarse a los cambios de tamaño de los órganos en desarrollo. Durante este desarrollo puede haber varias alteraciones, apareciendo muchas en el recién nacido y lactante, y de las que algunas son urgencias quirúrgicas. Ocasionalmente, estos trastornos se diagnostican sólo en adultos.

Malrotación y vólvulo del intestino medio

La malrotación es la rotación y fijación incompleta del intestino medio después de pasar del saco umbilical de vuelta al celoma abdominal (figs. 4.87 y 4.88). La inserción proximal del mesenterio del intestino delgado empieza en el **músculo suspensorio del duodeno (ligamento de Treitz),** que determina la posición de la unión duodenoyeyunal. El mesenterio del intestino delgado termina a la altura de la unión ileocecal en el cuadrante inferior derecho. Esta larga línea de fijación del mesenterio impide giros accidentales del intestino.

Si la curvatura duodenoyeyunal o el ciego no quedan situados en su lugar habitual, el origen del mesenterio del intestino delgado se acorta y permite giros del intestino delgado alrededor del eje de la arteria mesentérica superior. A los giros del intestino, en general, se les llama **vólvulos**. El vólvulo de intestino delgado puede producir disminución de la circulación e infarto.

En algunos pacientes, el ciego queda en la mitad del abdomen. Desde el ciego y el lado derecho del colon se forman pliegues peritoneales **(bandas de Ladd)** que llegan a la cara inferior derecha del hígado y comprimen el duodeno. En este caso puede producirse un vólvulo de intestino delgado así como una obstrucción duodenal. Puede estar indicada la intervención quirúrgica urgente para dividir las bandas.

Fig. 4.87 Malrotación de intestino delgado y vólvulo. Radiografía con bario de estómago, duodeno y yeyuno superior.

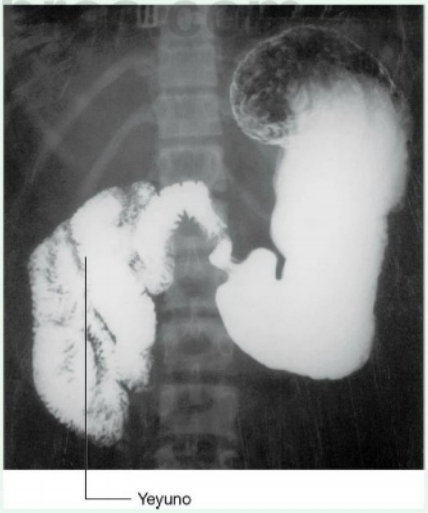

Fig. 4.88 Malrotación de intestino delgado. Radiografía con bario de estómago, duodeno y yeyuno.

© Elsevier. Fotocopiar sin autorización es un delito.

Conceptos prácticos

Obstrucción intestinal

La obstrucción intestinal puede ser funcional o deberse a una obstrucción real. La obstrucción mecánica se debe a una masa intraluminal, mural o extrínseca, que puede ser secundaria a un cuerpo extraño, tumor obstructivo de la pared o compresión extrínseca por una adherencia o brida embriológica (fig. 4.89).

Las obstrucciones funcionales se suelen deber a una incapacidad del intestino de realizar el peristaltismo, cuyo origen también puede ser múltiple, aunque la causa más frecuente es la situación posquirúrgica secundaria a una manipulación excesiva de las asas intestinales durante la intervención. Otras causas pueden ser las alteraciones electrolíticas (p. ej., sodio y potasio), que paralizan el intestino mientras no se resuelven.

Los signos y síntomas de la obstrucción dependen del nivel de ésta. El síntoma fundamental es un dolor cólico abdominal intermitente de localización central, que se produce porque las ondas peristálticas tratan de superar la obstrucción. Se observará distensión abdominal cuando la obstrucción es baja (distal), lo que permite que las asas intestinales más proximales se llenen de líquido.

Fig. 4.89 Esta radiografía anteroposterior de abdomen muestra una serie de asas de intestino delgado dilatadas. El intestino delgado se identifica por los pliegues circulares que pasan de una pared a otra según se indica. El intestino grueso no está dilatado. La causa de la dilatación del intestino delgado es una adherencia tras una cirugía pélvica.

La obstrucción alta (en la parte proximal del intestino delgado) puede no asociarse a distensión abdominal.

Se desarrollan vómitos y un estreñimiento absoluto, que incluye la incapacidad de eliminar gases.

Es importante un diagnóstico precoz porque se produce la entrada de una cantidad notable de líquidos y electrólitos en la luz intestinal y no su reabsorción, de forma que aparecen alteraciones electrolíticas y deshidratación. Además el intestino se sigue distendiendo y esto compromete el riego sanguíneo de la pared intestinal, lo que puede ocasionar isquemia con perforación. Los signos y síntomas son variables y dependen del nivel de obstrucción.

La obstrucción del intestino delgado se debe típicamente a adherencias tras una cirugía previa y siempre se deben descartar antecedentes de intervenciones quirúrgicas o de otro tipo a nivel abdominal (p. ej., apendicectomía previa). Otras causas incluyen la entrada del intestino en una hernia (p. ej., inguinal) y el giro del intestino alrededor de su propio mesenterio (vólvulo). Es obligado explorar los orificios inguinales en los pacientes con una obstrucción intestinal.

La obstrucción del intestino grueso se suele deber a un tumor, pero otras causas son hernias y la diverticulosis del sigma.

El tratamiento es el aporte intravenoso de líquidos y electrólitos, analgesia y alivio de la obstrucción. La colocación de una sonda nasogástrica permite aspirar el líquido del estómago. En muchos casos la obstrucción del intestino delgado, que es secundaria a adherencias, suele mejorar con tratamiento no quirúrgico. La obstrucción del intestino grueso puede necesitar una cirugía urgente para extirpar la lesión obstructiva o una intervención para derivación temporal (p. ej., una colostomía defuncionante) (fig. 4.90).

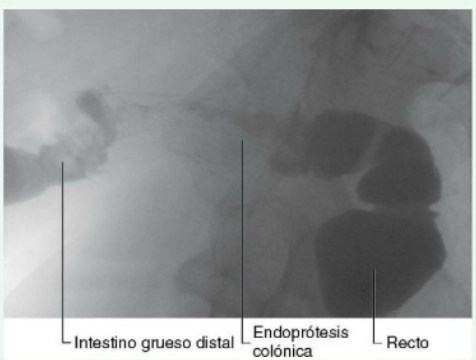

Fig. 4.90 Esta radiografía oblicua muestra el paso de contraste a través de la endoprótesis colónica, que se ha colocado para aliviar la obstrucción intestinal antes de la cirugía.

Conceptos prácticos

Diverticulosis

La diverticulosis es la aparición de múltiples divertículos colónicos, principalmente a lo largo del sigma, aunque se puede afectar toda la longitud del colon (fig. 4.91). El sigma tiene el menor diámetro de las regiones del colon y por eso es el lugar en el que la presión intraluminal puede ser máxima. Una dieta pobre en fibra y la obesidad se asocian también a la diverticulosis.

La aparición de múltiples divertículos no implica que el paciente necesite tratamiento. De hecho, muchos pacientes no tienen síntomas ni signos.

Los pacientes suelen desarrollar estos síntomas y signos cuando el cuello del divertículo queda obstruido por heces y se infecta. La inflamación se puede extender por la pared, provocando dolor abdominal. Cuando se inflama el sigma (diverticulitis), aparecerá dolor abdominal y fiebre.

Dada la posición anatómica del colon sigmoide, pueden producirse una serie de complicaciones. Los divertículos se pueden perforar para dar lugar a un absceso pélvico. La inflamación puede dar lugar a una masa inflamatoria, que obstruye el uréter izquierdo. La inflamación puede implicar a la vejiga y causar una fístula entre el sigma y ésta. En estos casos los pacientes desarrollan una infección urinaria y en raros casos se produce la expulsión de material fecal y gas por la uretra.

El diagnóstico se basa en la exploración clínica y con frecuencia la TC. En un primer momento los pacientes reciben tratamiento con antibióticos; sin embargo, puede ser necesaria la resección quirúrgica si persisten los síntomas.

Fig. 4.91 Este enema de bario con doble contraste muestra numerosas evaginaciones pequeñas en la parte distal del intestino grueso sobre todo en el colon descendente y el sigma. Estas pequeñas evaginaciones son divertículos y en la mayor parte son quiescentes.

www.medilibros.com

Conceptos prácticos

Ostomías

En algunos casos es preciso externalizar el intestino hacia la pared abdominal anterior. La externalización del intestino es importante para el manejo de los pacientes. Estas intervenciones de derivación extraanatómicas utilizan nuestros conocimientos anatómicos y en muchos casos permiten salvar la vida de los pacientes.

Gastrostomía

La gastrostomía se realiza cuando el estómago se une en la pared abdominal anterior y se introduce un tubo dentro del estómago a través de la piel. Este procedimiento se realiza de forma típica en pacientes que no pueden ingerir líquidos o alimentos por vía oral (p. ej., carcinomas complejos de cabeza y cuello). La intervención se puede realizar por vía quirúrgica o mediante una punción directa con aguja de la pared abdominal anterior bajo sedación.

Yeyunostomía

También es posible llevar el yeyuno hacia la pared abdominal anterior y fijarlo de una forma parecida. La yeyunostomía se emplea como lugar para colocar una sonda de alimentación a través de la pared abdominal anterior dentro de un asa de intestino delgado eferente proximal.

Ileostomía

La ileostomía se realiza cuando es preciso derivar el contenido del intestino delgado para que no llegue a la parte distal del intestino. La ileostomía se suele realizar para proteger una anastomosis quirúrgica distal, como la colónica, y permitir que se cicatrice tras la cirugía.

Colostomía

En algunas circunstancias se necesita una colostomía. En muchos casos se realiza para proteger al intestino grueso distal tras la cirugía. Otra indicación sería una obstrucción

(Continúa)

© Elsevier. Fotocopiar sin autorización es un delito.

Conceptos prácticos *(cont.)*

del intestino grueso con perforación inminente en la que una colostomía permite la descompresión del intestino y su contenido. Se trata de una medida segura y temporizadora, que se realiza cuando el paciente está demasiado enfermo para someterse a una cirugía intestinal extensa. Resulta relativamente sencilla y se asocia a un riesgo bajo, permitiendo la prevención de morbilidad y mortalidad importantes.

Es precisa una colostomía terminal cuando el paciente se somete a la resección quirúrgica del recto y el ano (de forma típica por un cáncer).

Derivación ileal

Una derivación ileal es una intervención extraanatómica y se realiza tras la resección de la vejiga por un tumor. En esta situación se identifica un segmento de intestino delgado corto. El intestino se divide dos veces para generar un segmento de 20 cm de intestino delgado con su propio mesenterio. El segmento de intestino aislado se emplea como derivación. El resto del intestino se sutura. El extremo proximal se anastomosa con los uréteres y el distal con la pared abdominal anterior. De este modo la orina pasa de los riñones hacia los uréteres y atraviesa el segmento corto de intestino delgado hacia la pared abdominal anterior.

Cuando los pacientes tienen una ileostomía, una colostomía o una derivación ileal, es necesario fijarles una bolsa colectora en la pared abdominal anterior. A diferencia de lo que se puede pensar inicialmente, estas bolsas se toleran extremadamente bien en la mayoría de los casos y los pacientes consiguen llevar una vida prácticamente normal.

Hígado

El hígado es la víscera más grande del organismo y se sitúa en su mayor parte en el hipocondrio derecho y epigastrio, llegando al hipocondrio izquierdo (o desde el cuadrante superior derecho al superior izquierdo) (fig. 4.92).

Tiene dos caras:

- La **cara diafragmática** en la parte anterior, superior y posterior.
- La **cara visceral** en la parte inferior (fig. 4.93).

Cara diafragmática

La cara diafragmática del hígado, lisa y en forma de cúpula, se sitúa contra la cara inferior del diafragma (fig. 4.94). Se relacionan con ella los recesos subfrénico y hepatorrenal (fig. 4.93):

- El **receso** o **fondo de saco subfrénico** separa la cara diafragmática del hígado del diafragma y está dividido en dos zonas (derecha e izquierda) por el **ligamento falciforme**, estructura derivada del mesenterio ventral del embrión.
- El **receso hepatorrenal** es una parte de la cavidad peritoneal situada a la derecha, entre el hígado y el riñón derecho y glándula suprarrenal derecha.

El receso subfrénico se continúa con el hepatorrenal en la parte anterior.

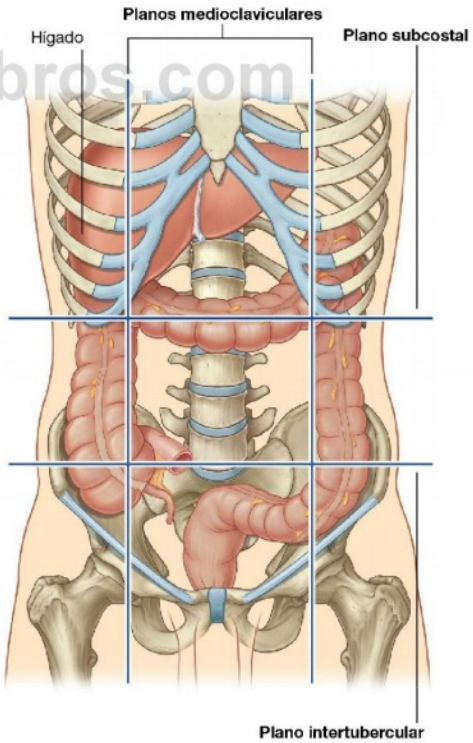

Fig. 4.92 Situación del hígado en el abdomen.

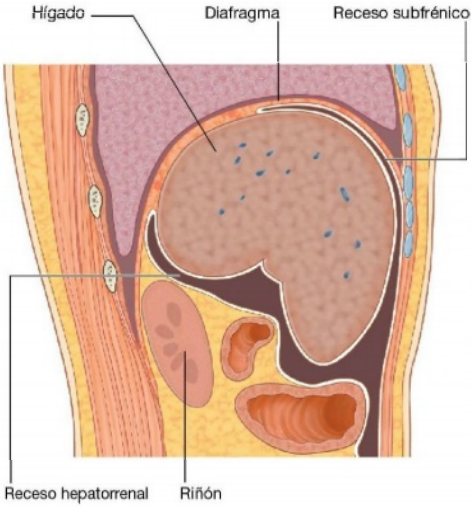

Fig. 4.93 Superficies hepáticas y recesos relacionados con el hígado.

www.medilibros.com

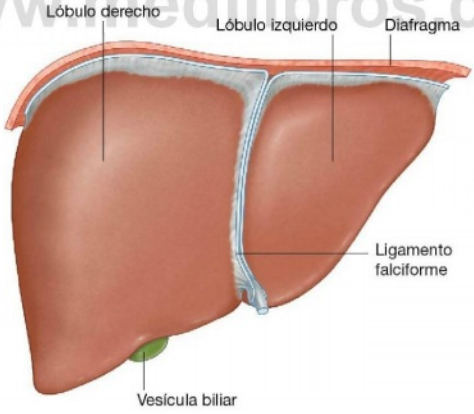

Fig. 4.94 Superficie diafragmática del hígado.

© Elsevier. Fotocopiar sin autorización es un delito.

Cara visceral

La cara visceral del hígado está recubierta por peritoneo visceral excepto en la **fosa de la vesícula biliar** y en el **hilio hepático** (entrada al hígado; fig. 4.95) y se relaciona con algunas estructuras, como (fig. 4.96):

- El esófago.
- La porción anterior derecha del estómago.
- La porción superior del duodeno.
- El omento menor.
- La vesícula biliar.
- El ángulo cólico derecho.
- El colon transverso derecho.
- El riñón derecho.
- La glándula suprarrenal derecha.

El **hilio hepático** es el punto de entrada al hígado de las arterias hepáticas y la vena porta, y el punto de salida de los conductos hepáticos (fig. 4.95).

Ligamentos relacionados

El hígado está unido a la pared anterior del abdomen por el **ligamento falciforme** y excepto una pequeña zona del hígado

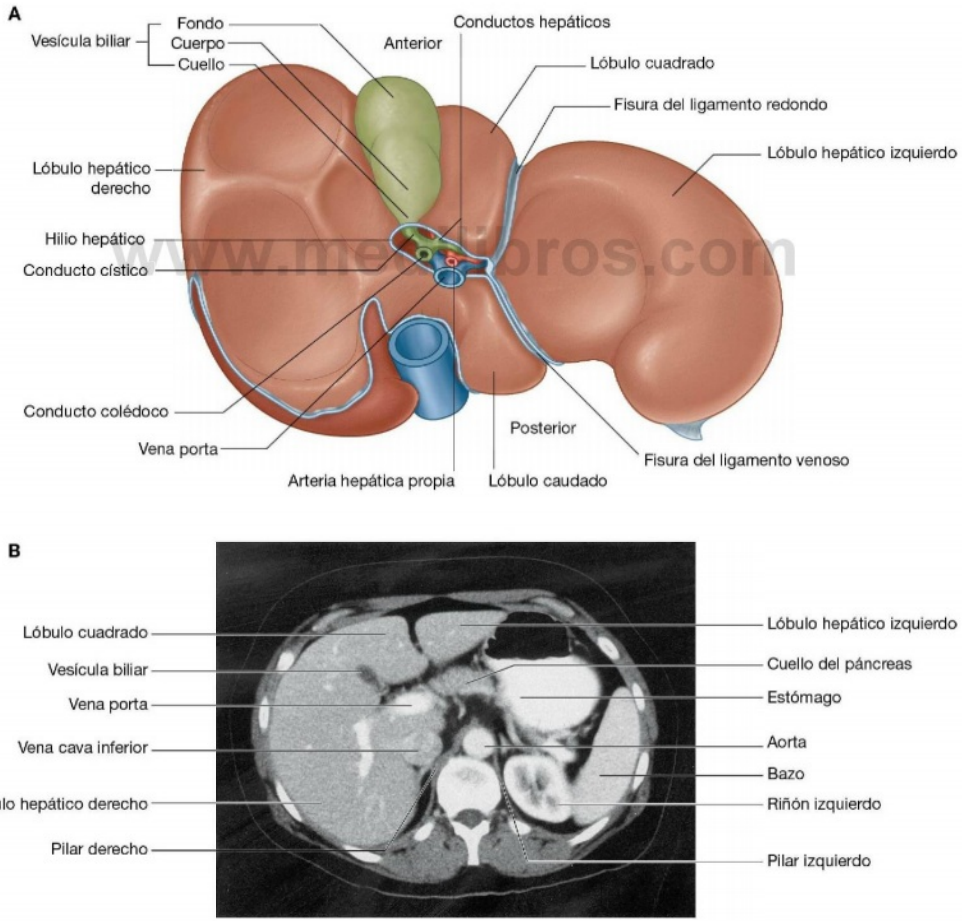

www.medilibros.com

Fig. 4.95 Superficie visceral del hígado. **A.** Ilustración. **B.** Tomografía computarizada con contraste en plano axial.

pegada al diafragma **(área desnuda)**, está casi totalmente rodeado de peritoneo visceral (fig. 4.96). Otros pliegues del peritoneo unen el hígado al estómago **(ligamento hepatogástrico)**, al duodeno **(ligamento hepatoduodenal)** y al diafragma **(ligamentos triangulares derecho e izquierdo** y **ligamentos coronarios anterior** y **posterior)**.

El área desnuda del hígado es una porción de la cara diafragmática del hígado donde no hay peritoneo entre el hígado y el diafragma (fig. 4.86):

- El límite anterior del área desnuda está marcado por una reflexión del peritoneo, el ligamento coronario anterior.
- El límite posterior del área desnuda está marcado por una reflexión de peritoneo, el ligamento coronario posterior.
- En la unión lateral de los ligamentos coronarios se forman los ligamentos triangulares derecho e izquierdo.

Lóbulos

El hígado está dividido por la vesícula biliar y la vena cava inferior en los lóbulos derecho e izquierdo (fig. 4.95). El **lóbulo hepático derecho** es un lóbulo único grande, mientras que el **lóbulo hepático izquierdo** es pequeño. Aunque los lóbulos cuadrado y caudado se describen como parte del lóbulo hepático derecho, son distintos a nivel funcional.

- El **lóbulo cuadrado** es visible en la parte superior de la cara visceral del hígado y está limitado por el lado izquierdo en la fisura del ligamento redondo y en el derecho por la fosa de la vesícula biliar. A nivel funcional guarda relación con el lóbulo hepático izquierdo.
- El **lóbulo caudado** es visible en la parte posterior de la cara visceral del hígado y está limitado por la fisura del ligamento venoso por la izquierda y por el surco de la vena cava inferior por la derecha. A nivel funcional es distinto de los lóbulos hepáticos derecho e izquierdo.

La irrigación arterial del hígado incluye:

- La arteria hepática derecha de la arteria hepática propia (una rama de la arteria hepática común originada en el tronco celíaco).
- La arteria hepática izquierda de la arteria hepática propia (una rama de la arteria hepática común originada en el tronco celíaco).

Vesícula biliar

La **vesícula biliar** es un saco con forma de pera situado en la cara visceral del lóbulo hepático derecho en una fosa entre el lóbulo derecho y el cuadrado (fig. 4.95). Está formada por:

- El extremo redondeado **(fondo de la vesícula biliar)**, que puede sobresalir por el borde hepático inferior.

www.medilibros.com

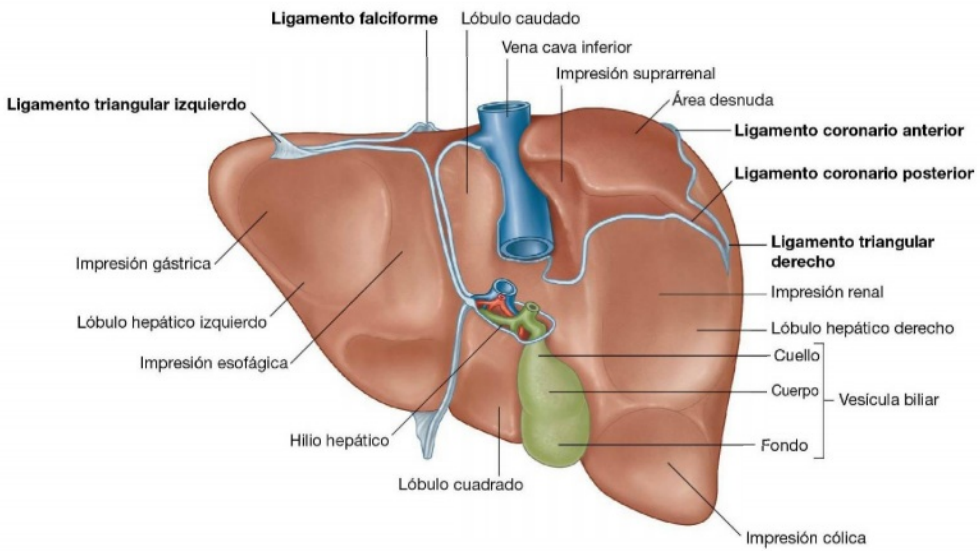

Fig. 4.96 Vista posterior del área desnuda del hígado y ligamentos relacionados.

© Elsevier. Fotocopiar sin autorización es un delito.

- La parte principal en la fosa **(cuerpo de la vesícula biliar)**, que puede apoyarse en el colon transverso y la porción superior del duodeno.
- La parte estrecha **(cuello de la vesícula biliar)** con pliegues mucosos que forman el pliegue espiral.

La irrigación de la vesícula biliar (fig. 4.97) es la arteria cística originada en la arteria hepática derecha (una rama de la arteria hepática propia).

La vesícula biliar recibe la bilis del hígado, la concentra y almacena.

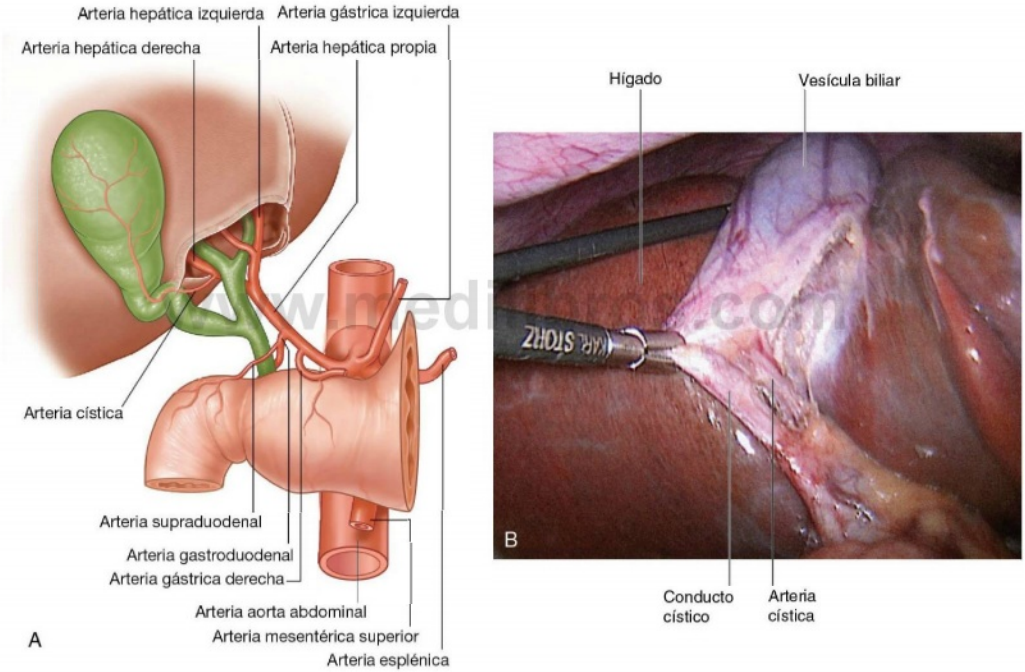

Fig. 4.97 Irrigación arterial del hígado y la vesícula biliar. **A.** Esquema. **B.** Vista quirúrgica del conducto cístico y la arteria cística.

Páncreas

El páncreas está situado en su mayor parte posterior al estómago (figs. 4.98 y 4.99). Ocupa la pared posterior del abdomen desde el duodeno, por la derecha, al bazo, en la izquierda.

El páncreas es retroperitoneal (de forma secundaria) excepto una pequeña porción de la cola, y está formado por la cabeza, el proceso unciforme, el cuello, el cuerpo y la cola:

- La **cabeza del páncreas** está dentro de la concavidad en forma de C del duodeno.

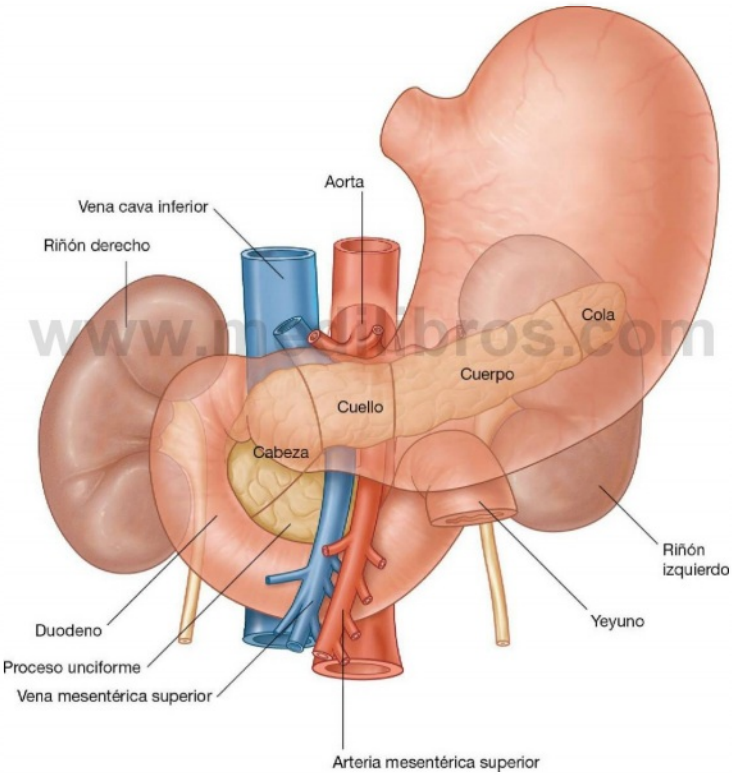

Fig. 4.98 Páncreas.

© Elsevier. Fotocopiar sin autorización es un delito.

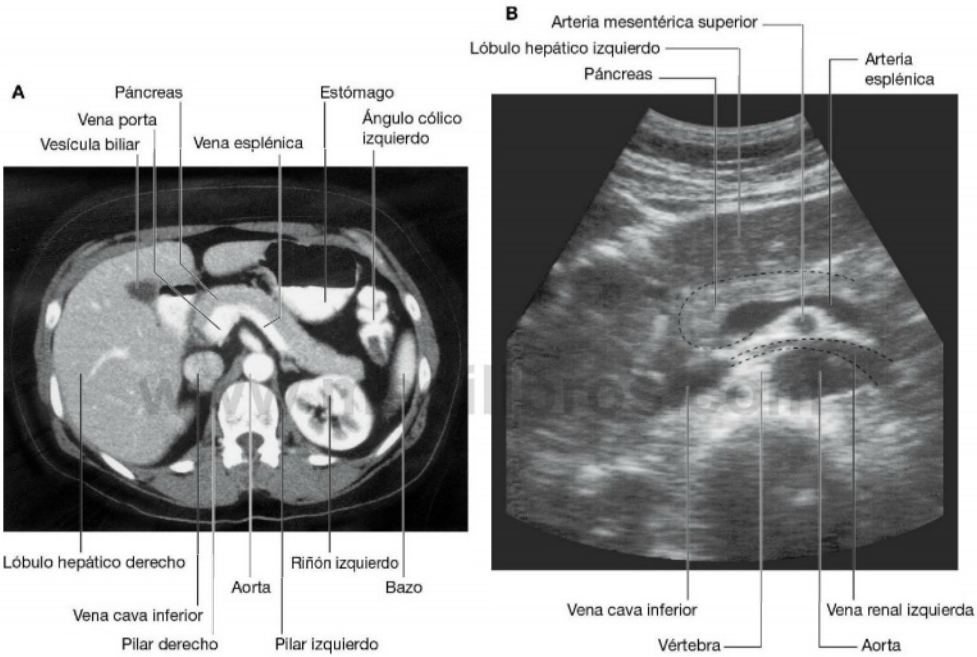

Fig. 4.99 Imágenes del abdomen. **A.** Tomografía computarizada con contraste, plano axial. **B.** Ecografía abdominal.

- De la parte inferior de la cabeza sale el **proceso unciforme**, posterior a los vasos mesentéricos superiores.
- El **cuello del páncreas** es anterior a los vasos mesentéricos superiores; posterior al cuello del páncreas, las venas mesentérica superior y esplénica se unen para formar la vena porta.
- El **cuerpo del páncreas** es alargado y se extiende desde el cuello hasta la cola del páncreas.
- La **cola del páncreas** termina cuando pasa entre las capas del ligamento esplenorrenal.

El **conducto pancreático** empieza en la cola del páncreas (fig. 4.100). Se dirige hacia la derecha a través del cuerpo y después de entrar en la cabeza del páncreas, cambia de dirección inferiormente. En la porción inferior de la cabeza del páncreas, el conducto pancreático se une al conducto colédoco. La unión de estas dos estructuras forma la **ampolla hepatopancreática** (ampolla de Vater), que se introduce en la porción descendente del duodeno en la **papila mayor del duodeno.** Alrededor de la papila está el **esfínter de la papila** (esfínter de Oddi), que es un acúmulo de músculos lisos.

El **conducto pancreático accesorio** drena en el duodeno inmediatamente por encima de la papila mayor en la **papila menor del duodeno** (fig. 4.100). Si se sigue el conducto pancreático accesorio desde la papila menor a la cabeza del páncreas, se observa que se ramifica:

- Una rama va hacia la izquierda, por la cabeza del páncreas y se une al conducto pancreático en el punto donde éste cambia de dirección inferiormente.
- La otra desciende por la parte inferior de la cabeza del páncreas, por delante del conducto pancreático, y acaba en el proceso unciforme.

Los conductos pancreáticos principal y accesorio habitualmente están comunicados. La presencia de estos dos conductos refleja el origen embriológico del páncreas a partir de los procesos dorsal y ventral del intestino anterior.

www.medilibros.com

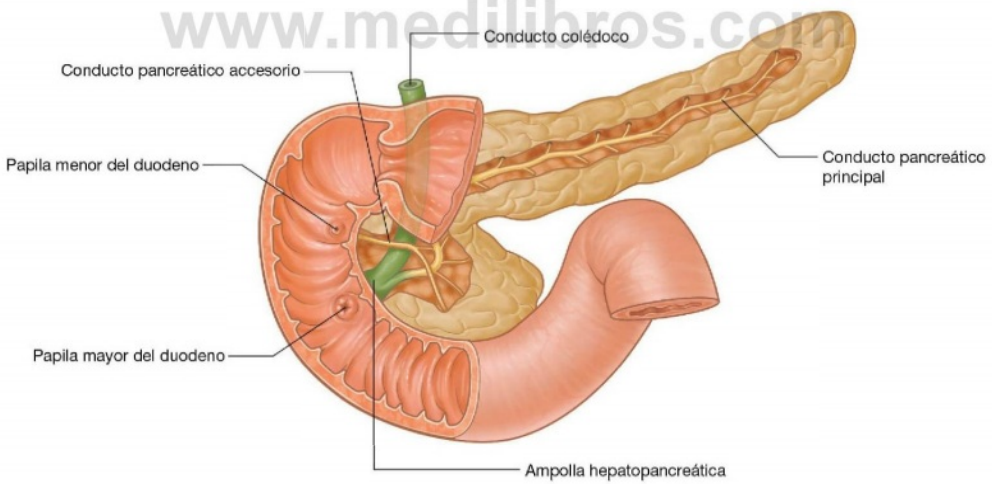

Fig. 4.100 Sistema de conductos pancreáticos.

© Elsevier. Fotocopiar sin autorización es un delito.

La irrigación del páncreas (fig. 4.101) incluye:

- La arteria gastroduodenal originada en la arteria hepática común (una rama del tronco celíaco).
- La arteria pancreatoduodenal anterosuperior originada en la arteria gastroduodenal.
- La arteria pancreatoduodenal posterosuperior originada en la arteria gastroduodenal.
- La arteria pancreática dorsal originada en la arteria pancreática inferior (una rama de la arteria esplénica).
- La arteria pancreática mayor originada en la arteria pancreática inferior (una rama de la arteria esplénica).
- La arteria pancreatoduodenal anteroinferior originada en la arteria pancreatoduodenal inferior (una rama de la arteria mesentérica inferior).
- La arteria pancreatoduodenal posteroinferior originada en la arteria pancreatoduodenal inferior (una rama de la arteria mesentérica superior).

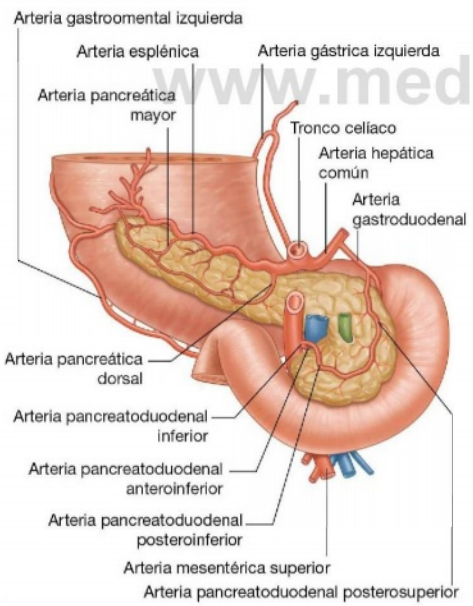

Fig. 4.101 Irrigación arterial del páncreas. Imagen posterior.

Conceptos prácticos

Páncreas anular

El páncreas se desarrolla a partir de divertículos dorsales y ventrales del intestino proximal. La yema dorsal forma la mayor parte de la cabeza, el cuello y el cuerpo del páncreas. La yema ventral rota alrededor del conducto colédoco y forma parte de la cabeza y el proceso unciforme. Si la yema ventral se divide (se hace bífida), los dos segmentos pueden rodear al duodeno. El duodeno queda por tanto estrangulado y puede incluso producirse atresia, es decir, ausencia por problemas durante el desarrollo. Después del nacimiento, el niño no crece y vomita debido al vaciamiento gástrico deficiente.

En ocasiones el páncreas anular se diagnostica intraútero en una ecografía. La obstrucción del duodeno puede impedir que el feto trague líquido amniótico suficiente y se produce un aumento de volumen del líquido en el saco amniótico **(polihidramnios).**

Conceptos prácticos

Cáncer de páncreas

El cáncer de páncreas causa un número significativo de muertes y suele denominarse el «asesino silencioso». Los tumores malignos del páncreas pueden ocurrir en cualquier parte dentro del órgano, pero son más frecuentes en la cabeza y el cuello. Los pacientes con cáncer de páncreas presentan una serie de signos inespecíficos, como dolor abdominal superior, anorexia y pérdida de peso. Dependiendo de la localización exacta del cáncer, se puede producir una obstrucción de la vía biliar, que puede producir ictericia obstructiva. Aunque la cirugía está indicada en pacientes en quienes hay una posibilidad de curación, la mayoría de los cánceres diagnosticados presentan una extensión local, con invasión de la vena porta y de los vasos mesentéricos superiores, y pueden extenderse hacia el hilio hepático. La propagación a los nódulos linfáticos también es frecuente y estos factores impedirán la cirugía curativa.

Dada la posición del páncreas, la resección quirúrgica es un procedimiento complejo que implica la resección de la región del tumor pancreático por lo general con parte del duodeno, lo que requiere un procedimiento de derivación complicado.

www.medilibros.com

Sistema de conductos para la bilis

El sistema de conductos para el paso de la bilis sale del hígado, conecta con la vesícula biliar y desemboca en la porción descendente del duodeno (fig. 4.102). La unión de conductos empieza en el parénquima hepático y continúa hasta la formación de los **conductos hepáticos izquierdo** y **derecho.** Éstos drenan el lóbulo hepático correspondiente.

Los dos conductos hepáticos se unen en el **conducto hepático común,** que va junto a la arteria hepática y vena porta cerca del hígado en el borde libre del omento menor.

En su descenso, el conducto hepático común se une al **conducto cístico,** que procede de la vesícula biliar. Esto completa la formación del **conducto colédoco.** En este punto, el conducto colédoco está a la derecha de la arteria hepática y habitualmente a la derecha y por delante de la vena porta en el margen libre del omento menor. El **orificio omental** está posterior a estas estructuras a este nivel.

El conducto colédoco sigue descendiendo y pasa posterior a la porción superior del duodeno antes de unirse al conducto pancreático para penetrar en la porción descendente del duodeno en la papila duodenal mayor (fig. 4.102).

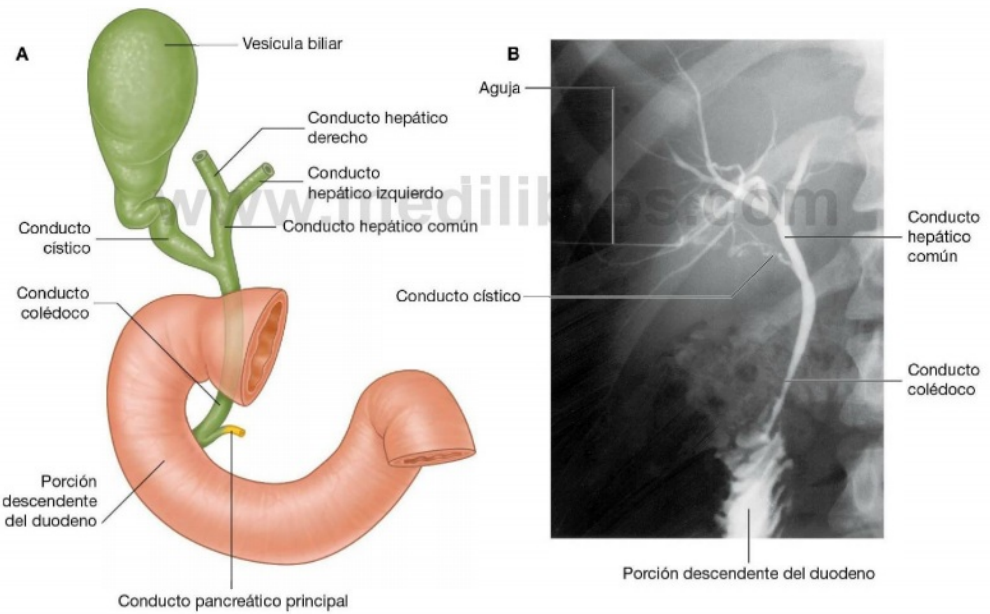

Fig. 4.102 Drenaje biliar. **A.** Sistema de conductos para el paso de la bilis. **B.** Colangiografía transhepática percutánea donde se muestra el sistema de conductos biliares.

© Elsevier. Fotocopiar sin autorización es un delito.

Bazo

El bazo se desarrolla como una parte del sistema vascular en la porción del mesenterio dorsal que suspende el estómago en desarrollo a la pared del cuerpo. En el adulto, el bazo se sitúa contra el diafragma, en la zona entre las costillas IX y X (fig. 4.103). Se encuentra en el cuadrante superior izquierdo, o hipocondrio izquierdo, en el abdomen.

El bazo se relaciona:

- Con la curvatura mayor gástrica por el ligamento gastroesplénico, por el que discurren los vasos gástricos cortos y gastroomentales.
- Con el riñón izquierdo por el ligamento esplenorrenal (fig. 4.104), por el que discurren los vasos esplénicos.

Estos dos ligamentos son parte del omento mayor.

El bazo está rodeado por peritoneo visceral excepto en la zona del hilio en la superficie interna del bazo (fig. 4.105). El **hilio esplénico** es el punto de entrada de los vasos esplénicos, y en ocasiones la cola del páncreas llega hasta esta zona.

La irrigación arterial del bazo (fig. 4.106) es la arteria esplénica originada en el tronco celíaco.

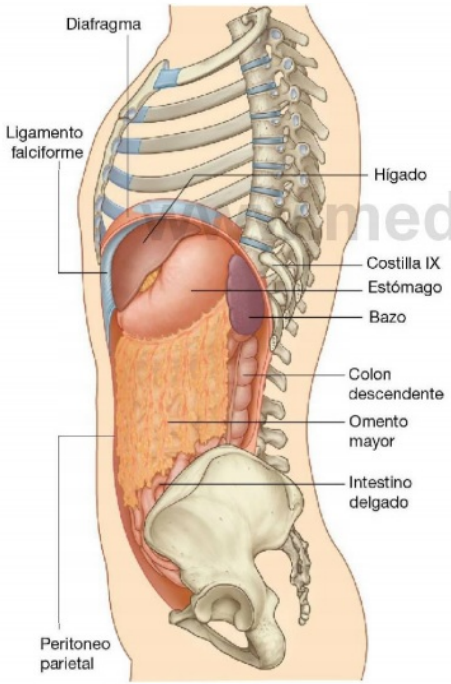

Fig. 4.103 Bazo.

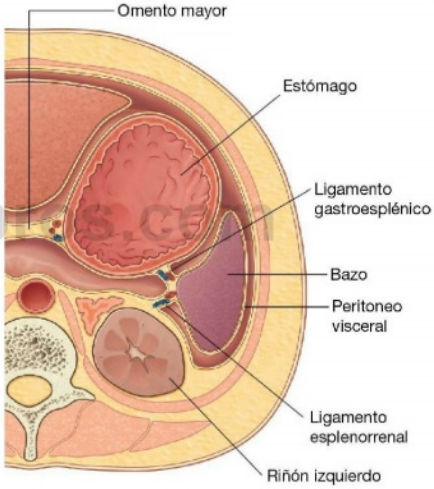

Fig. 4.104 Ligamentos esplénicos y circulación relacionada.

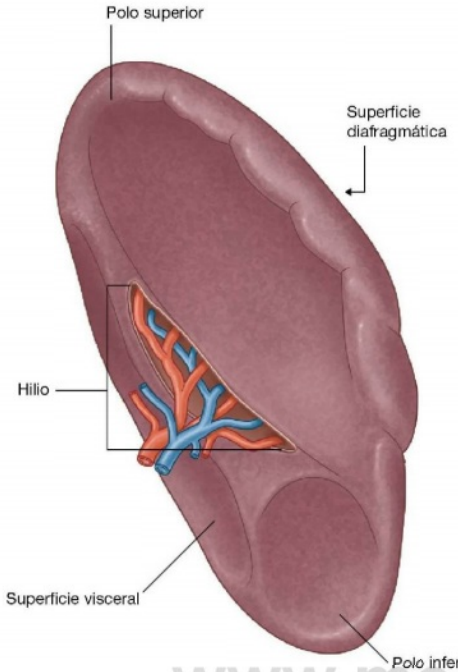

Fig. 4.105 Superficies e hilio esplénicos.

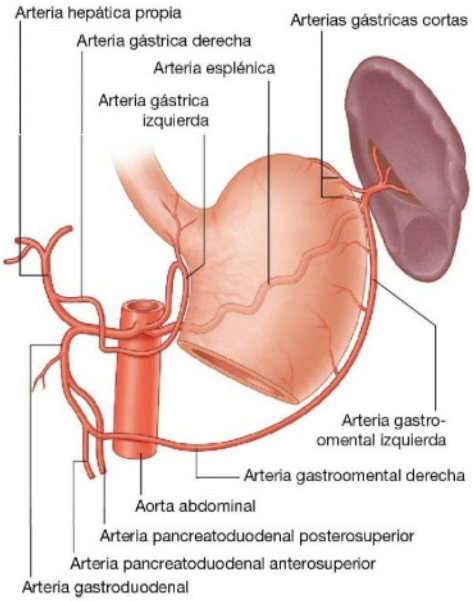

Fig. 4.106 Irrigación arterial del bazo.

www.medilibros.com

Conceptos prácticos

Anatomía segmentaria hepática

Durante muchos años la anatomía segmentaria del hígado tuvo poca importancia. Sin embargo, desde el desarrollo de la cirugía de resección hepática, el tamaño, la forma y la anatomía segmentaria del hígado han adquirido una gran importancia clínica, sobre todo para la resección de metástasis hepáticas. De hecho, el conocimiento detallado de los segmentos permite una cirugía curativa en los pacientes con metástasis tumorales.

El **plano principal** divide el hígado en dos mitades prácticamente del mismo tamaño. Este plano es una línea imaginaria parasagital que pasa por la fosa de la vesícula biliar hasta la vena cava inferior. En este plano se localiza la vena hepática media. Es notable que el plano principal divide la mitad izquierda del hígado de la mitad derecha. Los lóbulos hepáticos tienen un tamaño distinto y tienen relativamente poca importancia para la anatomía quirúrgica.

(Continúa)

© Elsevier. Fotocopiar sin autorización es un delito.

Conceptos prácticos *(cont.)*

La tradicional anatomía de ocho segmentos del hígado se relaciona con la distribución de la arteria hepática, la vena porta y la vía biliar (fig. 4.107).

El lóbulo caudado se define como el segmento I y los demás se numeran en sentido horario hasta el segmento VIII. Las características resultan extremadamente constantes entre los individuos.

Desde una perspectiva quirúrgica, la hepatectomía derecha debería implicar la división del hígado en el plano principal, con el cual se extirparían los segmentos V, VI, VII y VIII, respetando los segmentos I, II, III y IV.

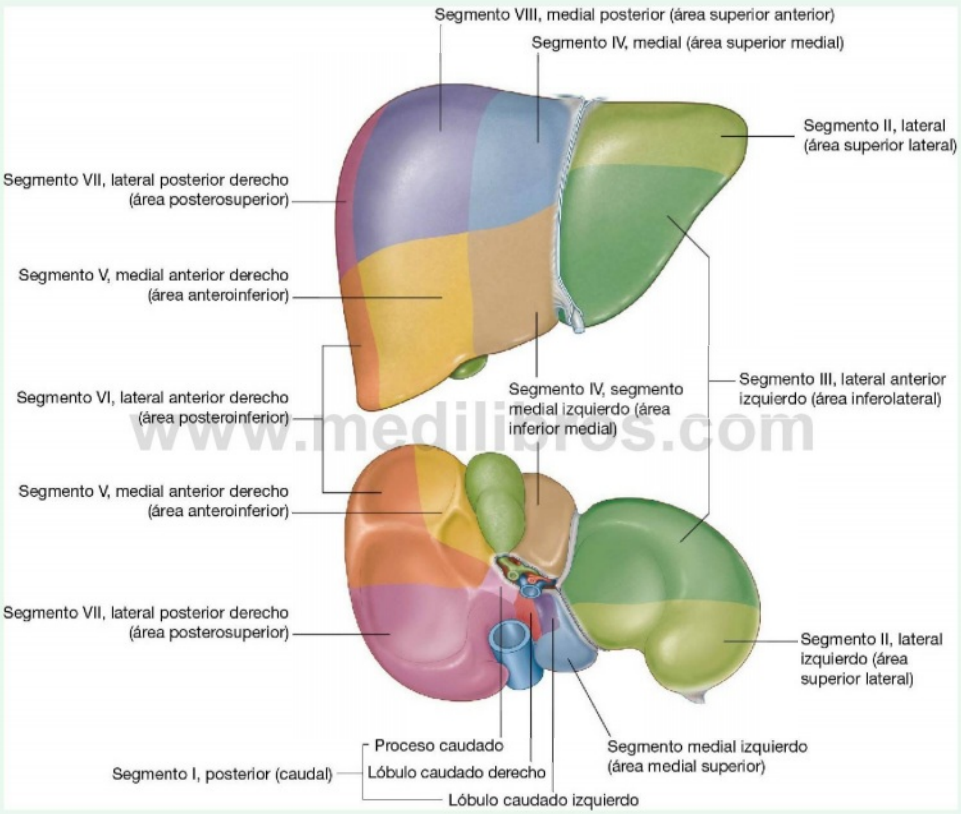

www.medilibros.com

Fig. 4.107 División del hígado en segmentos en función de la distribución de los conductos biliares y los vasos hepáticos (segmentos de Couinaud).

Conceptos prácticos

Cálculos biliares

Cerca del 10% de las personas mayores de 40 años tienen cálculos biliares y son más frecuentes en mujeres. Tienen una composición variable, pero predomina la mezcla de colesterol y pigmento biliar. Pueden calcificarse y ser visibles en radiografías simples. Los cálculos biliares pueden ser un hallazgo casual en una ecografía (fig. 4.108) o en una radiografía simple realizadas por otro motivo.

En algunos casos los cálculos pueden alojarse en la **bolsa de Hartmann,** que es una zona bulbosa en el cuello de la vesícula. Cuando el cálculo ocupa esta zona, la vesícula no se puede vaciar con facilidad y la contracción de la pared produce dolor intenso. Si es persistente, puede estar indicada una **colecistectomía** (extracción de la vesícula biliar).

Algunas veces la vesícula puede inflamarse **(colecistitis).** Si la inflamación afecta al peritoneo parietal del diafragma, el dolor puede no limitarse al hipocondrio derecho y ser referido en el hombro derecho. Este dolor referido se debe a que los nervios procedentes de los niveles medulares C3 a C5 que inervan el peritoneo del diafragma, inervan también la piel del hombro. En este caso, una región somática sensitiva con escasa sensibilidad (diafragma) queda referida a otra región somática sensitiva de alta sensibilidad (dermatomas).

De vez en cuando los cálculos pequeños pasan al conducto colédoco y quedan retenidos en el esfínter de la ampolla, lo que obstruye el paso de bilis al duodeno. Esto produce ictericia.

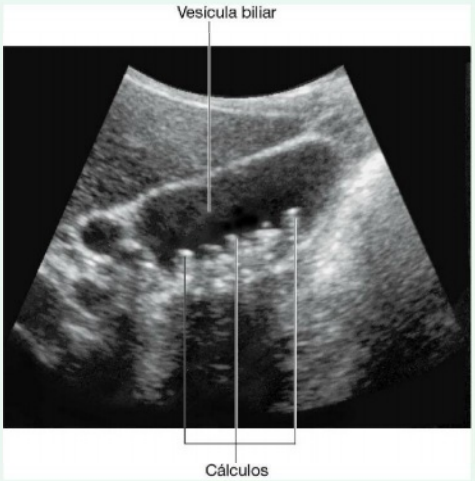

Fig. 4.108 Vesícula biliar con litiasis múltiple en su interior. Ecografía.

www.medilibros.com

Conceptos prácticos

Ictericia

La ictericia es la decoloración amarillenta de la piel producida por un aumento de pigmento biliar (bilirrubina) en el plasma. El color amarillo se observa mejor en las esclerióticas de los ojos, que son normalmente blancas y cambian de color a amarillo.

La gravedad de la ictericia depende del grado de aumento de los pigmentos biliares y la duración de la causa que lo produce.

Explicación simplificada de los tipos de ictericia y sus causas anatómicas

Cuando el sistema retículo endotelial destruye los hematíes, el hierro de la hemoglobina se recicla, mientras que el anillo de porfirina (globina) se rompe y forma bilirrubina liposoluble. Cuando la bilirrubina liposoluble llega al hígado por vía hemática, se convierte en bilirrubina hidrosoluble, que se secreta en el árbol biliar y se elimina por el intestino dando el color oscuro a las heces.

Ictericia prehepática

Habitualmente se produce en situaciones de destrucción excesiva de hematíes (p. ej., transfusión de sangre incompatible y anemia hemolítica).

Ictericia hepática

Las reacciones bioquímicas complejas que producen el paso de bilirrubina liposoluble en hidrosoluble pueden estar afectadas por cambios inflamatorios en el hígado (p. ej., hepatitis o hepatopatía crónica como cirrosis) y tóxicos (p. ej., sobredosis de paracetamol).

Ictericia posthepática

La obstrucción del árbol biliar de cualquier origen puede producir ictericia, pero las dos causas más frecuentes son los cálculos biliares en el colédoco y el tumor obstructivo en la cabeza del páncreas.

© Elsevier. Fotocopiar sin autorización es un delito.

Conceptos prácticos

Trastornos del bazo

Desde el punto de vista clínico, se pueden dividir en dos categorías: rotura o aumento de tamaño.

Rotura de bazo

Suele ocurrir en los traumatismos localizados en hipocondrio izquierdo. Puede asociarse a fractura de costillas inferiores izquierdas. El bazo puede lesionarse debido a su cápsula fina incluso cuando no se afectan las estructuras cercanas. Está muy vascularizado, y cuando se rompe sangra abundantemente en la cavidad peritoneal. En los traumatismos abdominales cerrados siempre debe sospecharse rotura de bazo. Actualmente el tratamiento intenta preservar el bazo, pero en algunos pacientes está indicada la esplenectomía.

Aumento de tamaño

El bazo es un órgano del sistema reticuloendotelial. Las enfermedades que afectan a este sistema (p. ej., leucemia, linfoma y algunas infecciones) pueden producir adenopatías generalizadas y aumento del bazo **(esplenomegalia)** (fig. 4.109).

Fig. 4.109 Tomografía computarizada coronal del abdomen, donde se observa un aumento masivo del tamaño del bazo (esplenomegalia).

www.medilibros.com

Circulación arterial

La **aorta abdominal** comienza en el hiato aórtico del diafragma, por delante del límite inferior de la vértebra TXII (fig. 4.110). Desciende por el abdomen, por delante de los cuerpos vertebrales, y cuando termina en la vértebra LIV está situada discretamente a la izquierda de la línea media. Las ramas terminales de la aorta abdominal son las dos **arterias ilíacas comunes.**

Ramas anteriores de la aorta abdominal

La aorta abdominal da ramas anteriores, laterales y posteriores a su paso por la cavidad abdominal. Las tres ramas anteriores irrigan las vísceras digestivas: el **tronco celíaco,** la **arteria mesentérica superior** y **arteria mesentérica inferior** (fig. 4.110).

El tubo digestivo primitivo se divide en tres regiones: intestino proximal, intestino medio e intestino distal. Los límites de

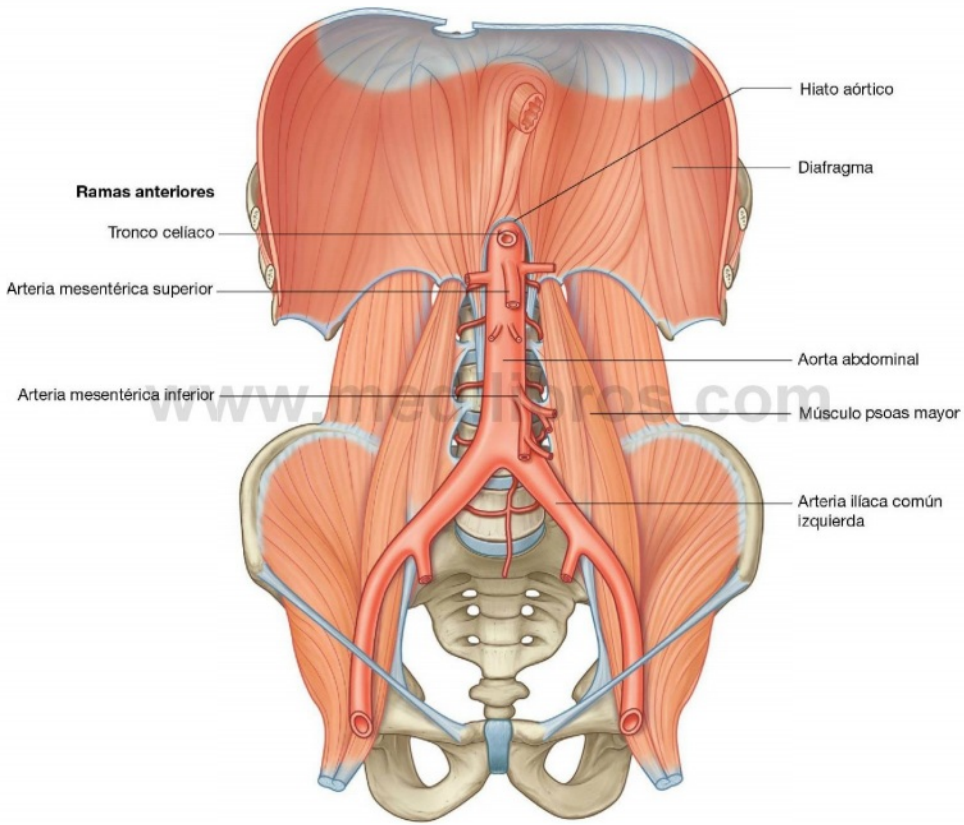

Fig. 4.110 Ramas anteriores de la aorta abdominal.

© Elsevier. Fotocopiar sin autorización es un delito.

estas regiones están relacionados directamente con las áreas de distribución de las tres ramas anteriores de la aorta abdominal (fig. 4.111).

- El **intestino proximal** empieza en el esófago abdominal y termina inmediatamente inferior a la papila mayor del duodeno, a mitad de camino de la porción descendente del duodeno. Incluye el esófago abdominal, estómago, duodeno (por encima de la papila mayor), hígado, páncreas y vesícula biliar. El bazo también se desarrolla en esta región. El intestino proximal está irrigado por el tronco celíaco.
- El **intestino medio** empieza justo inferior a la papila mayor del duodeno, en la porción descendente del duodeno, y termina en la unión entre los dos tercios proximales y el distal del colon transverso. Incluye el duodeno (inferior a la papila mayor del duodeno), yeyuno, íleon, ciego, apéndice, colon ascendente y los dos tercios derechos del colon transverso. Está irrigado por la arteria mesentérica superior (fig. 4.111).
- El **intestino distal** empieza inmediatamente antes de la curvatura cólica izquierda (la unión entre los dos tercios proximales y el tercio distal del colon transverso) y termina en la mitad del conducto anal. Incluye el tercio distal del colon transverso, el colon descendente, el sigma, el recto y la parte superior del conducto anal. Está irrigado por la arteria mesentérica inferior (fig. 4.111).

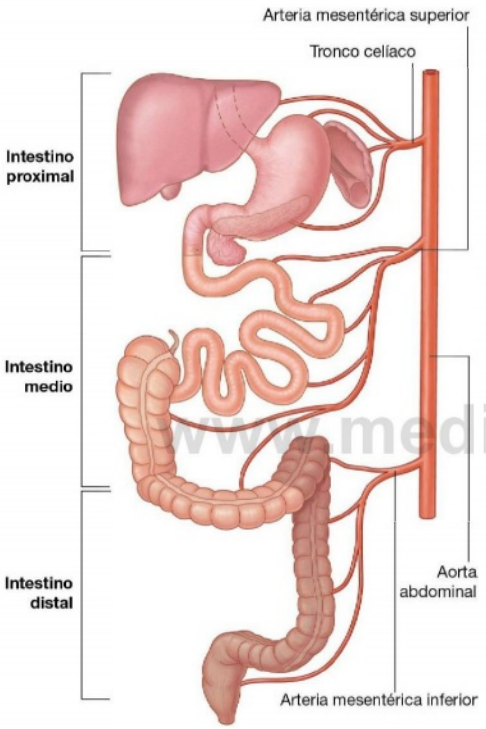

Fig. 4.111 División del tubo digestivo en intestino proximal, intestino medio e intestino distal, esquematizando la circulación arterial primaria de cada segmento.

Tronco celíaco

El tronco celíaco es la rama anterior de la aorta abdominal que irriga el intestino proximal. Sale de la aorta abdominal justo inferior al hiato aórtico del diafragma (fig. 4.112), anterior a la porción superior de la vértebra LI. Se divide inmediatamente en las arterias gástrica izquierda, esplénica y hepática común.

www.medilibros.com

Arteria gástrica izquierda

La **arteria gástrica izquierda** es la rama más pequeña del tronco celíaco. Asciende hasta la unión cardioesofágica y da **ramas esofágicas** superiormente a la porción abdominal del esófago (fig. 4.112). Alguna de estas ramas pasa por el hiato esofágico del diafragma y se anastomosa con ramas esofágicas de la aorta torácica. La arteria gástrica izquierda gira a la derecha y desciende a lo largo de la curvatura menor del estómago en el omento menor. Irriga las dos caras del estómago en esta zona y se anastomosa con la arteria gástrica derecha.

Arteria esplénica

La **arteria esplénica,** la rama más larga del tronco celíaco, sigue un trazado sinuoso hacia la izquierda siguiendo el límite

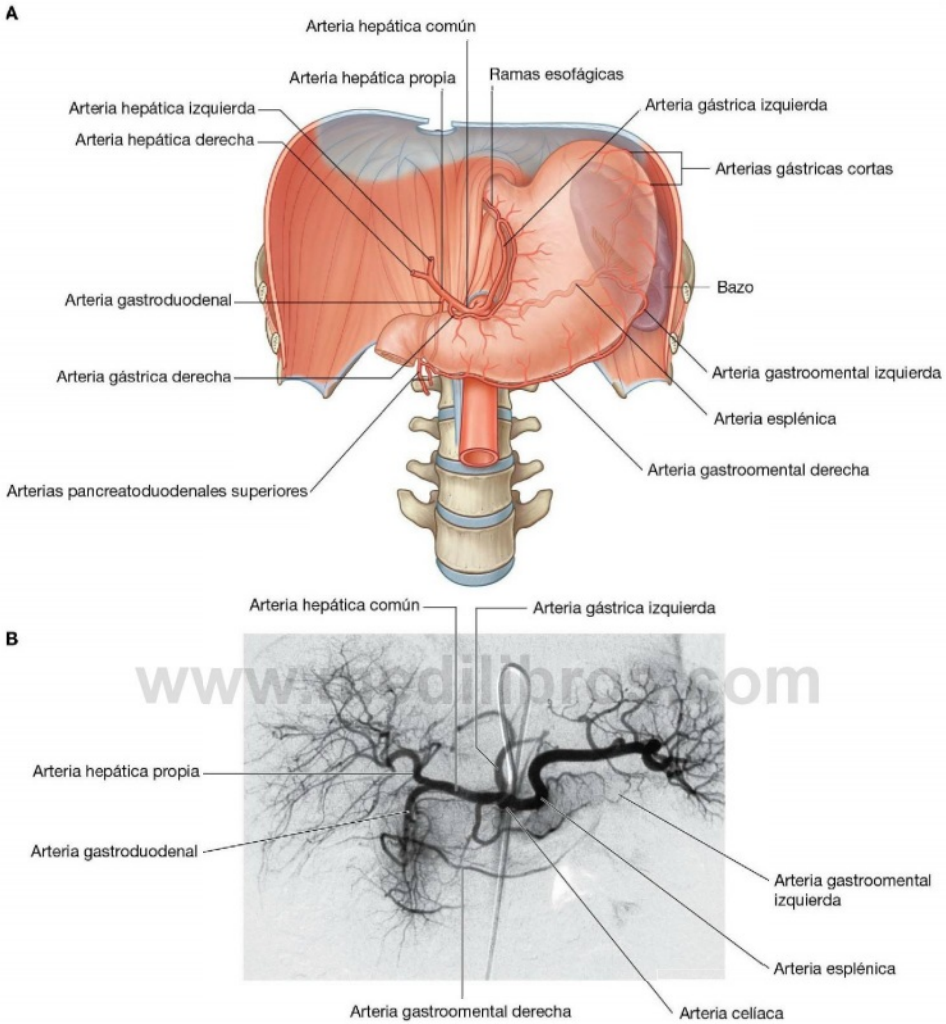

Fig. 4.112 Tronco celíaco. **A.** Distribución del tronco celíaco. **B.** Angiografía con sustracción digital del tronco celíaco y sus ramas.

© Elsevier. Fotocopiar sin autorización es un delito.

superior del páncreas (fig. 4.112). Va en el ligamento esplenorrenal y se divide en varias ramas que entran por el hilio esplénico. La arteria esplénica a su paso por el límite superior del páncreas da varias ramas que irrigan el cuello, cuerpo y cola del páncreas (fig. 4.113).

Cerca del bazo, da las **ramas gástricas cortas,** que cruzan el ligamento gastroesplénico e irrigan el fundus gástrico. También da la **arteria gastroomental izquierda,** que se dirige a la izquierda siguiendo la curvatura mayor del estómago y se anastomosa con la arteria gastroomental derecha.

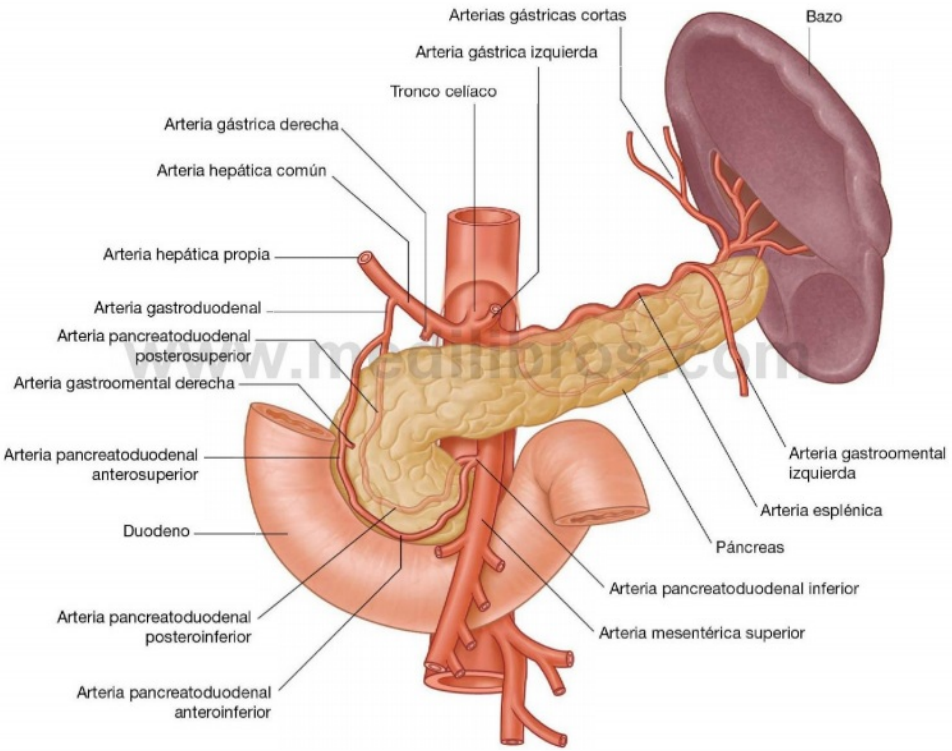

Fig. 4.113 Circulación arterial del páncreas.

Arteria hepática común

La **arteria hepática común** es una rama del tronco celíaco de tamaño medio que se dirige hacia la derecha y se divide en dos ramas terminales, la **arteria hepática propia** y la **arteria gastroduodenal** (figs. 4.112 y 4.113).

La arteria hepática propia asciende hacia el hígado en el borde libre del omento menor. Discurre a la izquierda del conducto colédoco por delante de la vena porta y se divide en las **arterias hepáticas derecha** e **izquierda** cerca del hilio hepático (fig. 4.114).

La arteria cística, que irriga la vesícula biliar, sale de la arteria hepática derecha cerca del hígado.

De la arteria gastroduodenal puede salir la **arteria supraduodenal** y la arteria pancreatoduodenal posterosuperior cerca del margen superior de la parte superior del duodeno. Tras dar lugar a estas ramas, la arteria gastroduodenal sigue descendiendo posterior a la parte superior del duodeno. Al llegar al límite inferior de la porción superior del duodeno, la arteria gastroduodenal se divide en dos ramas terminales, la **arteria gastroomental derecha** y la **arteria pancreatoduodenal anterosuperior** (fig. 4.113).

La arteria gastroomental derecha se dirige a la izquierda siguiendo la curvatura mayor gástrica y se anastomosa con la arteria gastroomental izquierda, rama de la arteria esplénica. La arteria gastroomental derecha da ramas para las dos caras del estómago, y otras descendentes en el omento mayor.

La arteria pancreatoduodenal anterosuperior irriga, junto con la arteria pancreatoduodenal posterosuperior, la cabeza del páncreas y el duodeno (fig. 4.113). Estas arterias se anastomosan con las ramas anteriores y posteriores de la arteria pancreatoduodenal inferior.

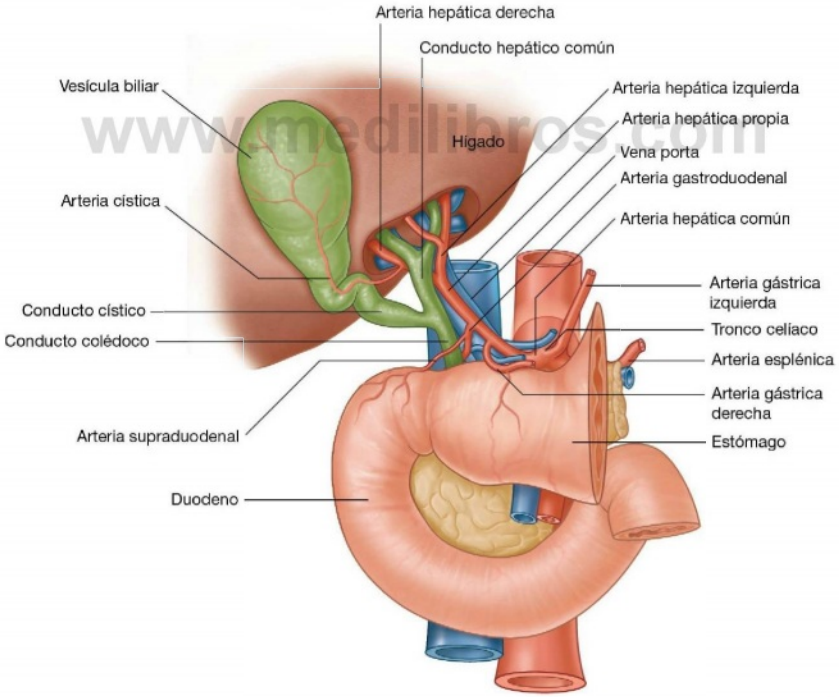

Fig. 4.114 Distribución de la arteria hepática común.

© Elsevier. Fotocopiar sin autorización es un delito.

Arteria mesentérica superior

La arteria mesentérica superior es la rama anterior de la aorta abdominal que irriga el intestino medio. Sale de la aorta abdominal inmediatamente por debajo del tronco celíaco (fig. 4.115), anterior a la parte inferior de la vértebra LI.

La vena esplénica y el cuello del páncreas cruzan por delante de la arteria mesentérica superior. Por detrás de la arteria están la vena renal izquierda, el proceso unciforme del páncreas y la porción inferior del duodeno. Después de dar una primera rama (la **arteria pancreatoduodenal inferior**), de la arteria mesentérica superior salen las **arterias yeyunales** e **ileales** del lado izquierdo (fig. 4.115). Del lado derecho salen tres ramas (las **arterias cólica media, cólica derecha** e **ileocólica**) que irrigan el íleon terminal, ciego, el colon ascendente y dos tercios del colon transverso.

Arteria pancreatoduodenal inferior

La arteria pancreatoduodenal inferior es la primera rama de la arteria mesentérica superior. Se divide inmediatamente en las ramas anterior y posterior que ascienden por el lado correspondiente de la cabeza del páncreas. Estas arterias se anastomosan con las arterias pancreatoduodenales anterior y posterosuperior en la parte superior (figs. 4.114 y 4.115). Esta red arterial irriga la cabeza y el proceso unciforme del páncreas y el duodeno.

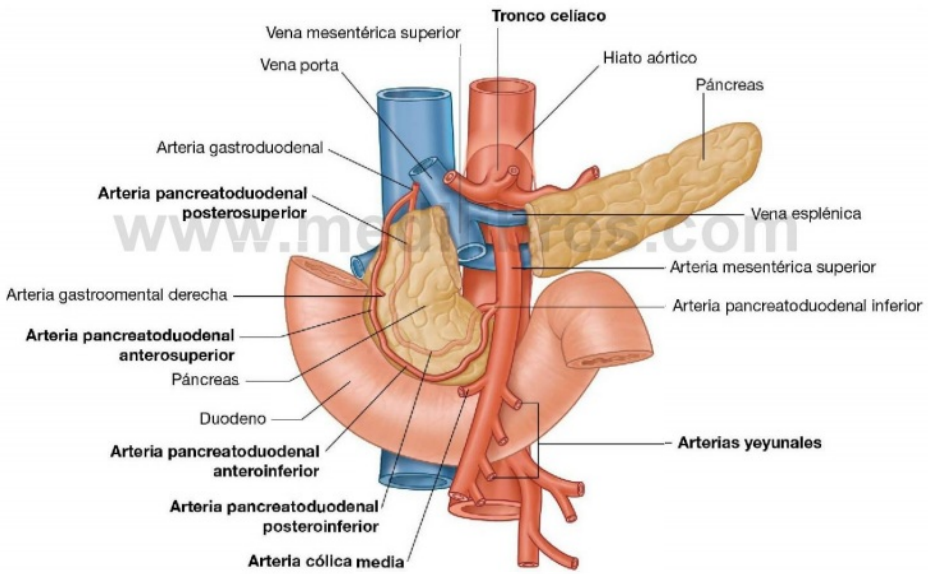

Fig. 4.115 Primeras ramas de la arteria mesentérica superior y relaciones con otras estructuras.

Arterias yeyunales e ileales

Después de la arteria pancreatoduodenal inferior salen numerosas ramas de la arteria mesentérica superior. Por el lado izquierdo hay múltiples arterias yeyunales e ileales que irrigan el yeyuno y la mayor parte del íleon (fig. 4.116). Estas ramas salen del tronco principal de la arteria, se introducen entre las dos capas del mesenterio y se anastomosan formando arcos o arcadas al salir para irrigar el intestino delgado. El número de arcadas arteriales va aumentando en sentido distal a lo largo del intestino.

Puede haber arcadas únicas o dobles en la zona del yeyuno, aumentando el número al llegar al íleon. Desde la arcada

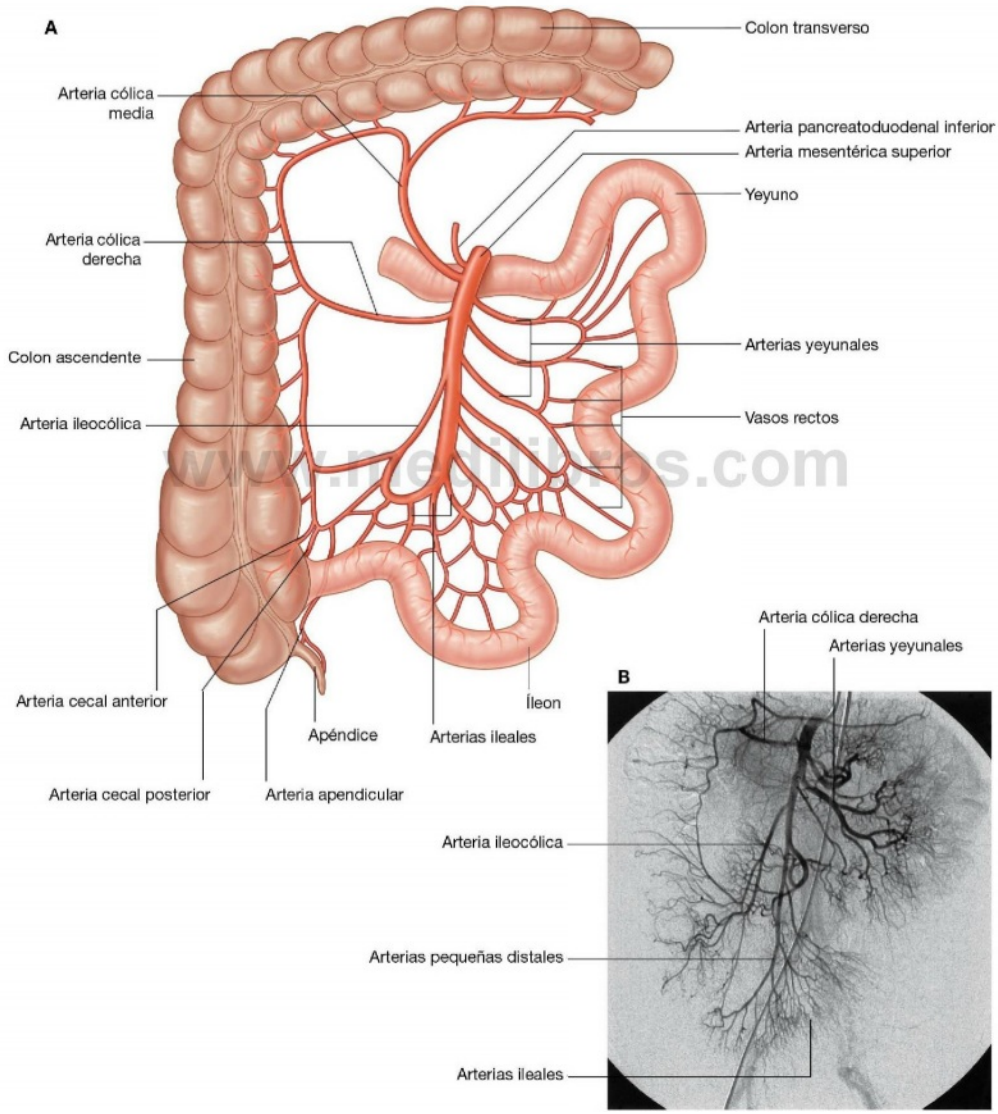

Fig. 4.116 Arteria mesentérica superior. **A.** Distribución de la arteria mesentérica superior. **B.** Angiografía con sustracción digital de la arteria mesentérica superior y sus ramas.

© Elsevier. Fotocopiar sin autorización es un delito.

terminal se extienden los vasos rectos, que irrigan directamente las paredes del intestino delgado. Los **vasos rectos** del yeyuno habitualmente son más largos y están cerca unos de otros, formando ventanas que se ven en el mesenterio. Los vasos rectos del íleon generalmente son más cortos y están más separados, formando ventanas anchas y bajas.

Arteria cólica media

La arteria cólica media es la primera de las tres ramas que salen del lado derecho de la arteria mesentérica superior (fig. 4.116). Sale después de que la arteria mesentérica superior aparezca inferior al páncreas y se introduce en el mesocolon transverso, dividiéndose en las ramas izquierda y derecha. La rama derecha se anastomosa con la arteria cólica derecha, y la rama izquierda se anastomosa con la arteria cólica izquierda, rama de la arteria mesentérica inferior.

Arteria cólica derecha

Siguiendo la arteria mesentérica superior, la arteria cólica derecha es la segunda de las tres ramas derechas del tronco de la arteria (fig. 4.116). Es una rama inconstante y se dirige a la derecha en situación retroperitoneal para irrigar el colon ascendente. Cerca del colon se divide en una rama descendente que se anastomosa con la arteria ileocólica, y una rama ascendente que se anastomosa con la arteria cólica media.

Arteria ileocólica

La última rama derecha de la arteria mesentérica superior es la arteria ileocólica (fig. 4.116). Se dirige hacia abajo y a la derecha a la fosa ilíaca derecha donde se divide en ramas superior e inferior:

- La rama superior asciende con el colon ascendente y se anastomosa con la arteria cólica derecha.
- La rama inferior continúa hacia la unión ileocólica, y se divide en **ramas cólica, cecal, apendicular** e **ileal** (fig. 4.116).

El origen y distribución de estas ramas es variable:

- La rama cólica cruza al colon ascendente y se dirige superiormente para irrigar la primera porción del colon ascendente.
- Las ramas cecales anterior y posterior, que pueden salir en el mismo tronco o separadas, irrigan la cara correspondiente del ciego.
- La rama apendicular entra en el margen libre del mesoapéndice y apéndice e irriga esta zona.
- La rama ileal se dirige a la izquierda y asciende para irrigar la porción final del íleon antes de anastomosarse con la arteria mesentérica superior.

Arteria mesentérica inferior

La arteria mesentérica inferior es la rama anterior de la aorta abdominal que irriga el intestino distal. Es la más pequeña de las tres ramas anteriores de la aorta abdominal y se encuentra anterior al cuerpo de la vértebra LIII. Inicialmente, la arteria mesentérica inferior desciende por delante de la aorta y después sigue descendiendo hacia la izquierda (fig. 4.117). Son ramas de esta arteria la **arteria cólica izquierda**, varias **arterias sigmoideas** y la **arteria rectal superior.**

Arteria cólica izquierda

La arteria cólica izquierda es la primera rama de la arteria mesentérica inferior (fig. 4.117). Asciende en situación retroperitoneal y se divide en las ramas ascendente y descendente:

- La rama ascendente se dirige anteriormente hacia el riñón izquierdo, entra en el mesocolon transverso y sigue superiormente para irrigar la porción superior del colon descendente y la porción distal del colon transverso y se anastomosa con ramas de la arteria cólica media.
- La rama descendente se dirige hacia abajo e irriga la porción inferior del colon descendente y se anastomosa con la primera arteria sigmoidea.

www.medilibros.com

Arterias sigmoideas

Las arterias sigmoideas pueden ser de dos a cuatro ramas que descienden en el lado izquierdo en el mesocolon sigmoideo e irrigan la porción más baja del colon descendente y el colon sigmoide (fig. 4.117). Esas ramas se anastomosan en la parte superior con ramas de la arteria cólica izquierda y en la parte inferior con ramas de la arteria rectal superior.

Arteria rectal superior

La rama terminal de la arteria mesentérica inferior es la arteria rectal superior (fig. 4.117). Ésta desciende hacia la cavidad pélvica en el mesocolon sigmoide, cruzando los vasos ilíacos primitivos. Se divide en dos ramas terminales enfrente de la vértebra SIII. Éstas descienden a los lados del recto, y se dividen en ramas más pequeñas en la pared rectal. Estas ramas pequeñas siguen hasta el esfínter anal interno, y se anastomosan en su recorrido con ramas de las arterias rectales medias (ramas de la arteria ilíaca interna), y de las arterias rectales inferiores (ramas de la arteria pudenda interna).

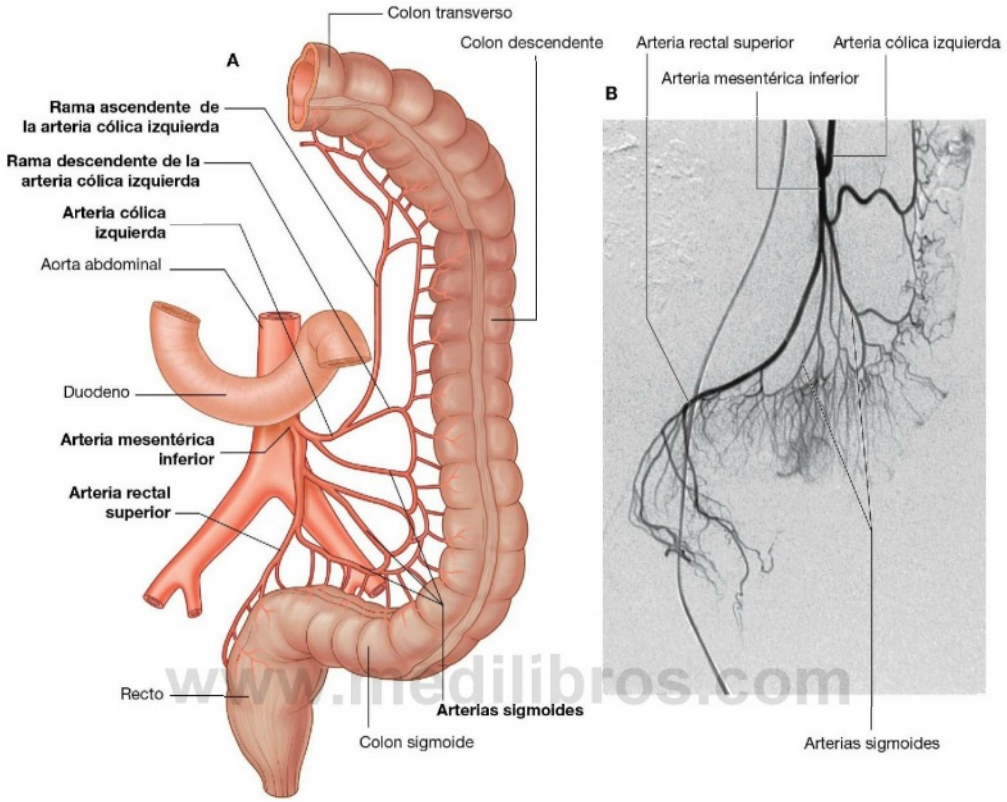

www.medilibros.com

Fig. 4.117 Arteria mesentérica inferior. **A.** Distribución de la arteria mesentérica inferior. **B.** Angiografía con sustracción digital de la arteria mesentérica inferior y sus ramas.

Conceptos prácticos

Vascularización del aparato digestivo

La porción abdominal del tubo digestivo está irrigada fundamentalmente por las arterias del tronco celíaco, mesentérica superior y mesentérica inferior (fig. 4.118):

- El tronco celíaco irriga el esófago inferior, el estómago, la porción superior del duodeno y la mitad proximal de la porción descendente del duodeno.
- La arteria mesentérica superior irriga el resto del duodeno, el yeyuno, el íleon, el colon ascendente y los dos tercios proximales del colon transverso.
- La arteria mesentérica inferior irriga el resto del colon transverso, el colon descendente, el colon sigmoide y la mayor parte del recto.

En la porción descendente del duodeno hay una zona divisoria entre la vascularización del tronco celíaco y la de la arteria mesentérica superior. La isquemia de esta zona es poco frecuente, mientras que la zona entre la arteria mesentérica superior y la mesentérica inferior, en el ángulo esplénico, es muy vulnerable a la isquemia.

El ángulo esplénico del colon puede presentar isquemia en algunas enfermedades. En esta situación, la mucosa se desprende y el paciente es más susceptible a la infección y puede perforarse el intestino grueso, lo que requiere intervención quirúrgica urgente.

La arteriosclerosis puede afectar a toda la aorta abdominal y a los orígenes de las arterias mesentérica superior e inferior y al tronco celíaco. No es infrecuente que

(Continúa)

© Elsevier. Fotocopiar sin autorización es un delito.

Conceptos prácticos *(cont.)*

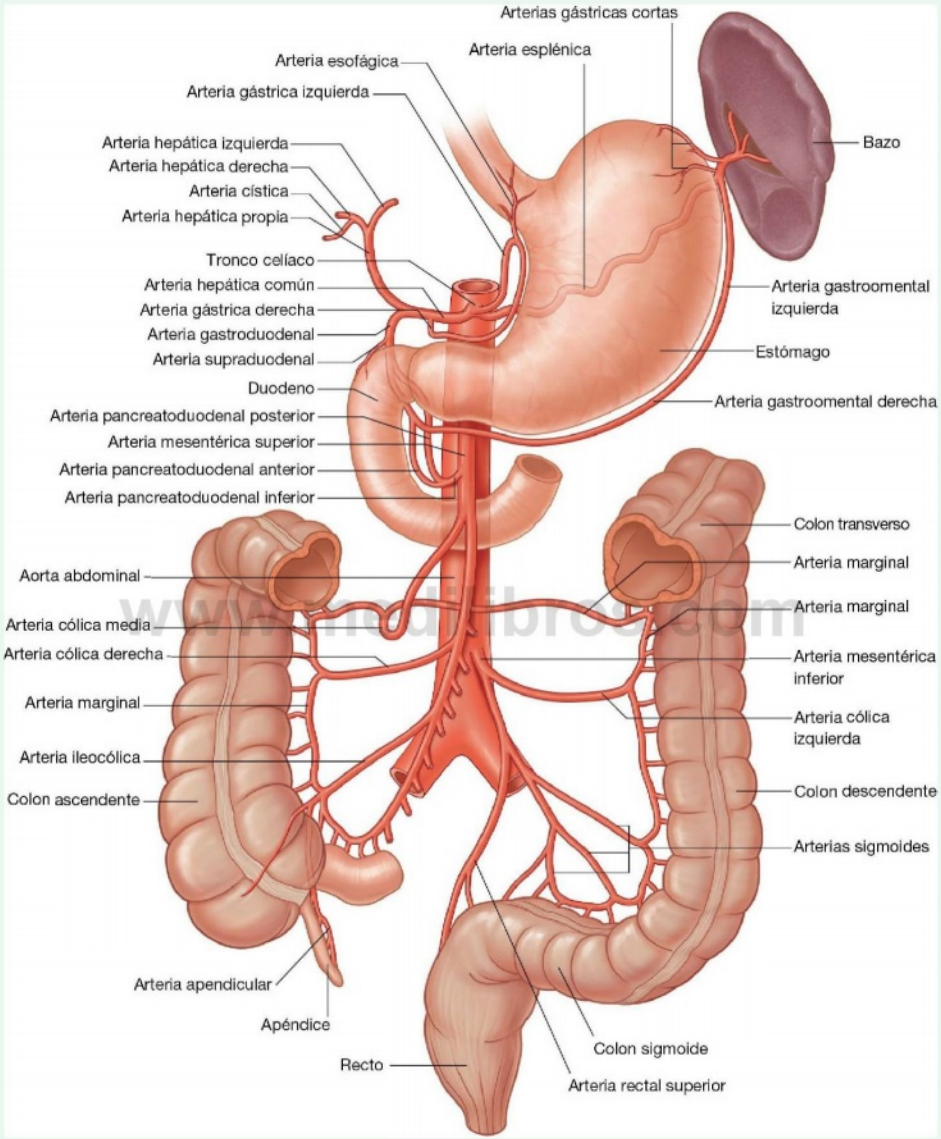

Fig. 4.118 Irrigación arterial de las porciones abdominales del sistema gastrointestinal y del bazo.

Conceptos prácticos *(cont.)*

se obstruya la arteria mesentérica inferior. Curiosamente, muchos de estos pacientes no presentan complicaciones porque las anastomosis entre las arterias cólicas derecha, media e izquierda se elongan formando una **arteria marginal** continua. El intestino grueso distal, por tanto, recibe vascularización de esta arteria marginal elongada (arteria marginal de Drummond), que sustituye la irrigación de la arteria mesentérica inferior (fig. 4.119).

Si se estenosan las salidas del tronco celíaco y la arteria mesentérica superior, disminuye la vascularización del intestino. Después de una comida abundante, la demanda de oxígeno sobrepasa la capacidad de las arterias estenosadas y se produce dolor intenso y malestar **(angina mesentérica).** Los pacientes con esta enfermedad dejan de comer por el dolor y pierden peso rápidamente. Se llega al diagnóstico con una arteriografía de la aorta y las estenosis de la arteria mesentérica superior y del tronco celíaco se observan mejor en la proyección lateral.

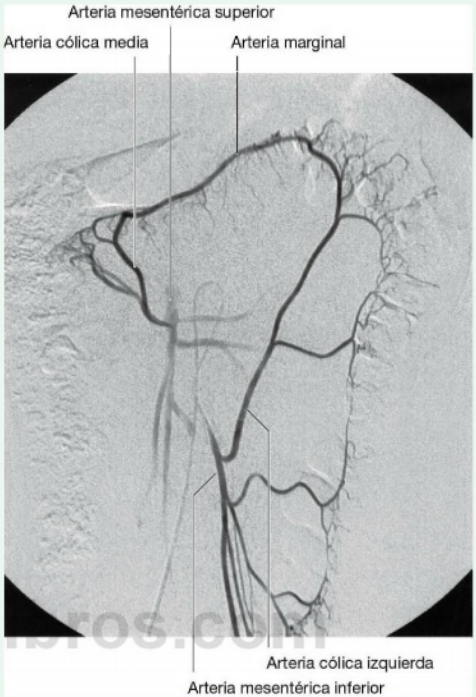

www.medilibros.com

Fig. 4.119 Arteria marginal elongada que conecta las arterias mesentérica superior y mesentérica inferior. Angiografía con sustracción digital.

© Elsevier. Fotocopiar sin autorización es un delito.

Circulación venosa

La circulación venosa del bazo, el páncreas, la vesícula biliar y la porción abdominal del tubo digestivo, excepto la porción inferior del recto, va por el sistema porta, que lleva sangre desde estas estructuras al hígado. La sangre venosa pasa de los sinusoides hepáticos a venas de un calibre progresivamente creciente hasta que llega a las venas hepáticas, que la conduce a la vena cava inferior inmediatamente inferior al diafragma.

Vena porta

La **vena porta** es la vía final para el transporte de la sangre venosa desde el bazo, páncreas, vesícula biliar y porción abdominal del tubo digestivo. Se forma por la unión de la **vena esplénica** y la **vena mesentérica superior**, por detrás del cuello del páncreas a nivel de la vértebra LII (fig. 4.120).

Asciende hacia el hígado posterior a la porción superior del duodeno y se introduce en el borde derecho del omento menor. En este punto discurre anterior al orificio omental y posterior al conducto colédoco, que está discretamente a la derecha, y de la arteria hepática, un poco a la izquierda (v. fig. 4.114).

Cerca del hígado, la vena porta se divide en dos **ramas, derecha** e **izquierda**, que se introducen en el parénquima hepático. Son también tributarias de la vena porta:

- Las **venas gástricas derecha** e **izquierda**, que llevan sangre de la curvatura menor gástrica y esófago abdominal.
- Las **venas císticas**, desde la vesícula biliar.
- Las **venas paraumbilicales**, relacionadas con la vena umbilical cerrada, y que conectan con venas de la pared anterior del abdomen (v. fig. 4.122).

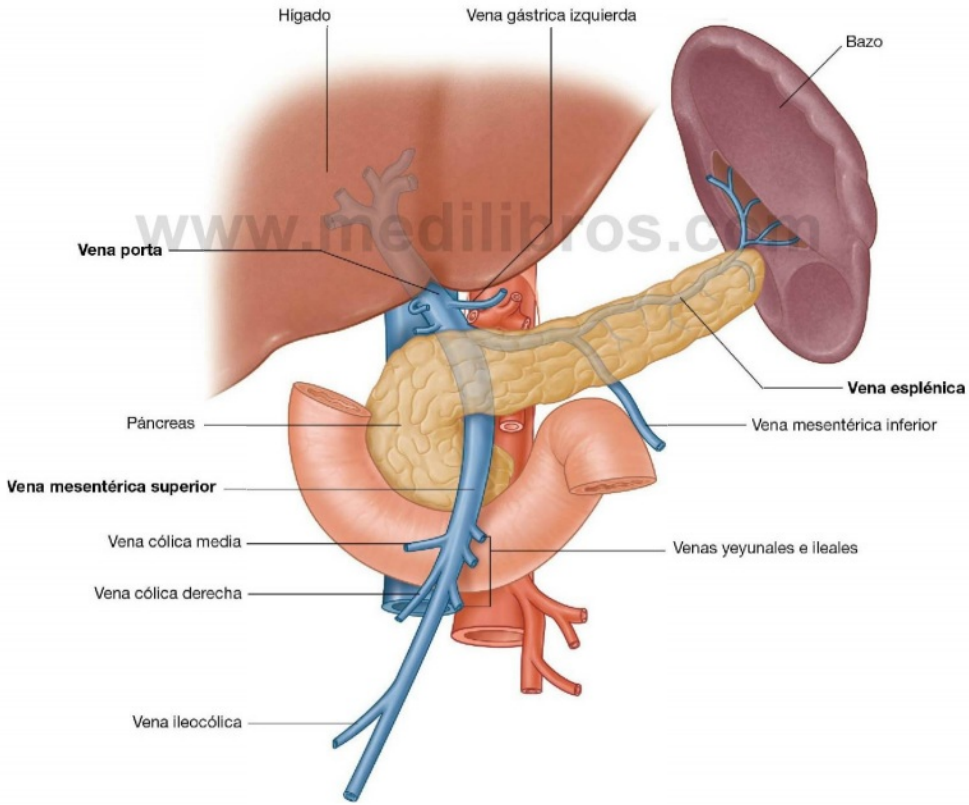

www.medilibros.com

Fig. 4.120 Vena porta.

Vena esplénica

La vena esplénica se forma por la unión de varios vasos pequeños que salen del hilio esplénico (fig. 4.121). Se dirige a la derecha por el ligamento esplenorrenal con la arteria esplénica y la cola del páncreas. La vena esplénica, ancha y recta, sigue hacia la derecha tocando el cuerpo del páncreas a su paso por la pared posterior del abdomen. Se une a la vena mesentérica superior por detrás del cuello pancreático y forman la vena porta.

Son tributarias de la vena esplénica:

- Las **venas gástricas cortas,** procedentes del fundus y parte izquierda de la curvatura mayor gástrica.
- La **vena gastroomental izquierda,** de la curvatura mayor gástrica.
- Las **venas pancreáticas** procedentes del cuerpo y cola del páncreas.
- Habitualmente la **vena mesentérica inferior.**

Vena mesentérica superior

La vena mesentérica superior recoge sangre del intestino delgado, el ciego, el colon ascendente y el colon transverso (fig. 4.121). Empieza en la fosa ilíaca derecha con la unión de venas procedentes del íleon terminal, ciego y apéndice y asciende por el mesenterio a la derecha de la arteria mesentérica superior.

Se une a la vena esplénica para formar la vena porta por detrás del cuello del páncreas.

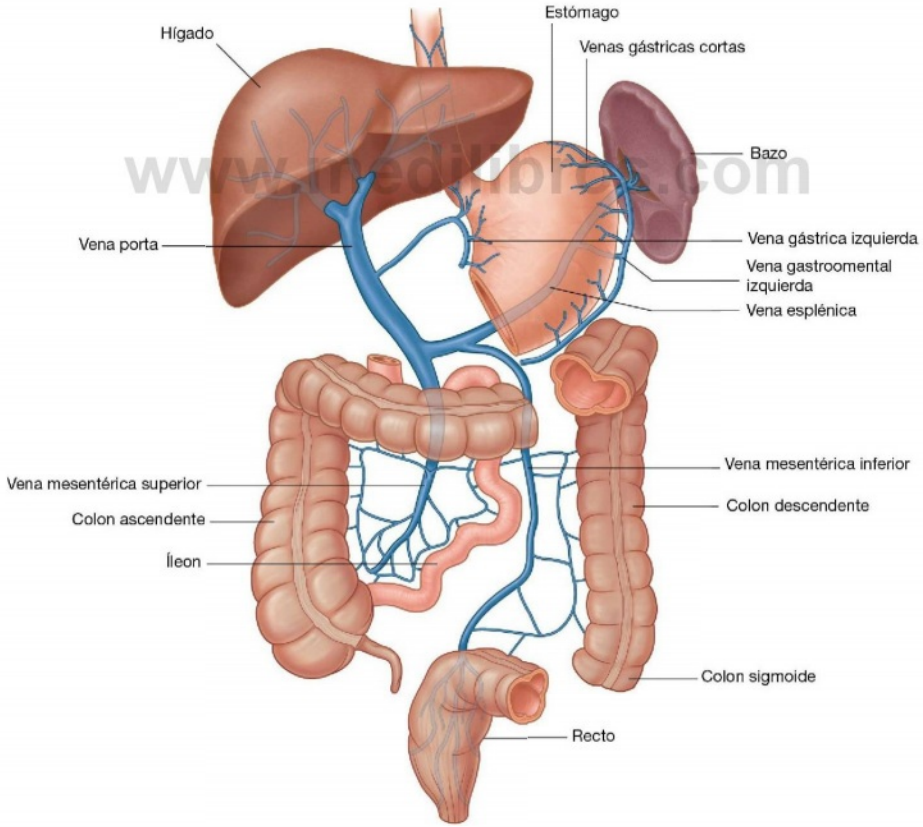

Fig. 4.121 Drenaje venoso de la porción abdominal del tubo digestivo.

© Elsevier. Fotocopiar sin autorización es un delito.

Son tributarias de la vena mesentérica superior las venas yeyunal, ileal, ileocólica, cólica derecha y cólica media, que acompañan a las ramas correspondientes de la arteria mesentérica superior. Otras tributarias son:

- La **vena gastroomental derecha,** que recoge sangre de la parte derecha de la curvatura mayor gástrica.
- Las **venas pancreatoduodenales anterior** y **posteroinferior,** que van junto a las arterias del mismo nombre. La vena pancreatoduodenal anterosuperior se vacía habitualmente en la vena gastroomental derecha, y la vena pancreatoduodenal posterosuperior directamente en la vena porta.

Vena mesentérica inferior

La **vena mesentérica inferior** recoge sangre del recto, colon sigmoide, colon descendente y **ángulo esplénico** (fig. 4.121). Empieza siendo la **vena rectal superior** y en su ascenso recibe venas tributarias de las venas sigmoideas y la **vena cólica izquierda.** Todas estas venas acompañan a las arterias homónimas. Continúa ascendiendo y habitualmente se une a la vena esplénica después de pasar por detrás del cuerpo pancreático. Ocasionalmente termina en la unión de las venas esplénica y mesentérica superior o se une a la vena mesentérica superior.

Conceptos prácticos

Cirrosis hepática

La cirrosis es un trastorno hepático complejo, cuyo diagnóstico es anatomopatológico. Si se sospecha el diagnóstico, debe realizarse una biopsia hepática.

La cirrosis se caracteriza por fibrosis hepática generalizada con zonas de regeneración nodular y reconstrucción anormal de la arquitectura lobular preexistente. La presencia de cirrosis indica lesión celular hepática previa o actual.

La etiología de la cirrosis es compleja. Puede ser tóxica (alcohol), infección vírica, obstrucción biliar, obstrucción venosa, nutricional (malnutrición) o por trastornos anatómicos o metabólicos hereditarios.

Cuando la cirrosis progresa, la vascularización intrahepática se distorsiona, produciendo un aumento de presión en la vena porta y sus tributarias de drenaje (hipertensión portal). La hipertensión portal produce un aumento de presión en las vénulas esplénicas, y por tanto una esplenomegalia. En los puntos de anastomosis portosistémica (v. más adelante) se forman venas dilatadas de gran calibre (varices). Estas venas tienen tendencia a la hemorragia, que puede producir pérdidas cuantiosas de sangre y en algunos casos es mortal.

El hígado produce muchas proteínas, entre ellas los factores de coagulación. Cualquier trastorno hepático (incluso la infección y cirrosis) puede disminuir la síntesis de estos factores e impedir una coagulación adecuada. Los pacientes con cirrosis hepática grave tienen un riesgo importante de hemorragia intensa, incluso por cortaduras pequeñas; además, si se rompen las varices, existe riesgo de exanguinación rápida.

Con la insuficiencia hepática progresiva, el paciente retiene sal y líquidos y se forman edemas cutáneos y subcutáneos. En la cavidad peritoneal se puede acumular gran cantidad (varios litros) de líquido (ascitis).

Las células hepáticas (hepatocitos), cuya función está muy alterada, son incapaces de degradar la sangre y sus derivados, por lo que se produce un aumento de la bilirrubina sérica, que se manifiesta como ictericia.

Con el fracaso del metabolismo hepático normal, los metabolitos tóxicos no se convierten en no tóxicos. Esta acumulación de sustancias nocivas se agrava por las anastomosis portosistémicas, que permite a los metabolitos tóxicos eludir el paso del hígado. Los pacientes pueden desarrollar complicaciones neurológicas graves, con convulsiones epilépticas, demencia y lesión neurológica irreversible.

Anastomosis portosistémica

El sistema porta hepático recoge sangre de las vísceras del abdomen y la lleva al hígado. En personas normales, se puede recuperar el 100% de la sangre venosa de la porta en las venas hepáticas, pero en pacientes con presión venosa de la porta elevada (p. ej., en la cirrosis), disminuye

www.medilibros.com

Conceptos prácticos *(cont.)*

el flujo sanguíneo al hígado de forma importante. El resto de la sangre entra en colaterales que drenan a la circulación sistémica en determinados puntos específicos (fig. 4.122). Las colaterales más grandes se localizan en:

- La unión gastroesofágica alrededor del cardias, donde la vena gástrica izquierda y sus tributarias forman una anastomosis portosistémica con ramas del sistema de la ácigos de venas del sistema cava.
- El ano, donde la vena rectal superior del sistema porta se anastomosa con las venas rectales inferior y media de la circulación sistémica.
- La pared anterior del abdomen alrededor del ombligo, donde las venas paraumbilicales se anastomosan con venas de la pared anterior del abdomen.

Cuando aumenta la presión en la vena porta, se forman dilataciones venosas (varices) en los puntos de anastomosis portosistémica o alrededor de ellos. Estas venas dilatadas son:

- Varices en la unión anorrectal.
- Las varices esofágicas en la unión gastroesofágica.
- La cabeza de medusa en el ombligo.

Las varices esofágicas son muy susceptibles a los traumatismos, y cuando se lesionan sangran profusamente y requieren intervención quirúrgica urgente.

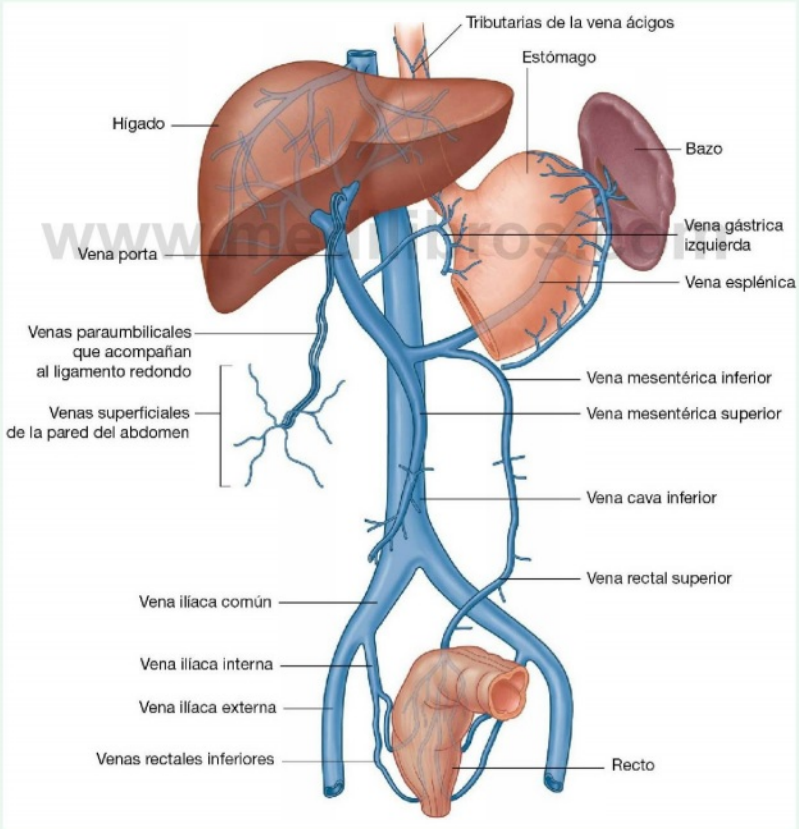

Fig. 4.122 Anastomosis portosistémicas.

© Elsevier. Fotocopiar sin autorización es un delito.

Linfáticos

El drenaje linfático de la parte abdominal del tubo digestivo hasta la porción inferior del recto y también del bazo, el páncreas, la vesícula biliar y el hígado va por vasos y nódulos linfáticos que confluyen al final en grupos de **nódulos preaórticos** en el origen de las tres ramas anteriores de la aorta abdominal, que irrigan estas estructuras. Son los grupos de nódulos **preaórticos, celíaco, mesentérico superior y mesentérico inferior.** La linfa de las vísceras sigue tres vías:

- El tronco celíaco (p. ej., las estructuras del intestino proximal abdominal) drena a los nódulos preaórticos próximos al origen del tronco celíaco (fig. 4.123), estos nódulos también reciben linfa de grupos de nódulos preaórticos de las arterias mesentérica superior y mesentérica inferior, y la linfa de los nódulos celíacos entra en la **cisterna del quilo.**
- La arteria mesentérica superior (es decir, las estructuras del intestino medio abdominal) drenan a los nódulos preaórticos cerca del origen de la arteria mesentérica superior (fig. 4.123), estos nódulos también reciben sangre de los grupos de nódulos preaórticos mesentéricos inferiores, y parte de la linfa de los nódulos mesentéricos superiores llega a los nódulos celíacos.
- La arteria mesentérica inferior (p. ej., las estructuras que forman parte del intestino abdominal distal) drena a los nódulos preaórticos cercanos al origen de la arteria mesentérica inferior (fig. 4.123) y parte de la linfa de los nódulos mesentéricos inferiores drena a los nódulos mesentéricos superiores.

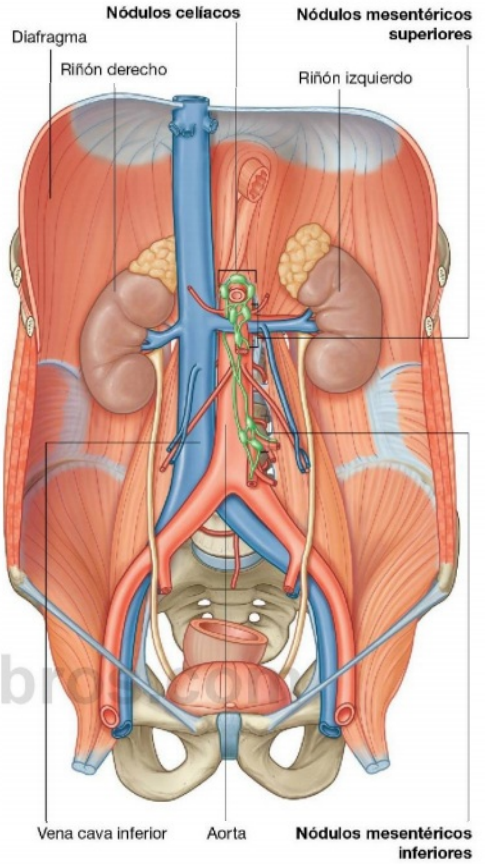

Fig. 4.123 Drenaje linfático de la porción abdominal del tubo digestivo.

Inervación

Las vísceras abdominales están inervadas por los componentes intrínseco y extrínseco del sistema nervioso:

- A través de la inervación extrínseca el sistema nervioso central recibe información sensitiva y envía impulsos motores.
- La inervación intrínseca regula las actividades del aparato digestivo a través de una red de neuronas sensitivas y motoras (el **sistema nervioso entérico**), generalmente autosuficiente.

Reciben inervación extrínseca la porción abdominal del aparato digestivo, el bazo, el páncreas, la vesícula biliar y el hígado. Estas vísceras envían información sensitiva al sistema nervioso central a través de fibras aferentes viscerales y reciben impulsos motores del sistema nervioso central a través de fibras eferentes viscerales.

Las fibras viscerales eferentes forman parte de las porciones simpática y parasimpática de la división autónoma del sistema nervioso periférico.

Las siguientes estructuras conducen estas fibras aferentes y eferentes: las raíces anteriores y posteriores de la médula espinal, los nervios raquídeos, los ramos comunicantes blancos y grises, los troncos simpáticos, los nervios esplácnicos que llevan fibras simpáticas (torácico, lumbar y sacro) y parasimpáticas (pélvico), el plexo prevertebral y los ganglios relacionados y el nervio vago (X).

El sistema nervioso entérico está formado por neuronas sensitivas y motoras en dos plexos interconectados en las paredes del tubo digestivo. Estas neuronas controlan la contracción y relajación coordinadas del músculo liso y regulan la secreción gástrica y el flujo sanguíneo.

Troncos simpáticos

Los troncos simpáticos son dos cuerdas nerviosas paralelas situadas a los lados de la columna vertebral desde el cráneo al cóccix (fig. 4.124). En el cuello, están situadas por detrás de la vaina carotídea. En la parte superior del tórax, van por delante de los cuellos costales, mientras que en la parte inferior del tórax están en la cara lateral de los cuerpos vertebrales. En el abdomen, están en situación anterolateral respecto a los cuerpos de las vértebras lumbares y dentro de la pelvis van por delante del sacro. Los dos troncos simpáticos se unen por delante del cóccix y forman el **ganglio impar.**

A lo largo de los troncos simpáticos se observan pequeñas zonas abultadas. Estas colecciones neuronales externas al SNC son los ganglios simpáticos paravertebrales. Se distribuyen habitualmente:

- Tres ganglios en la región cervical.
- Once o doce en la región torácica.
- Cuatro en la región lumbar.
- Cuatro o cinco ganglios en la región sacra.
- El ganglio impar por delante del cóccix (fig. 4.124).

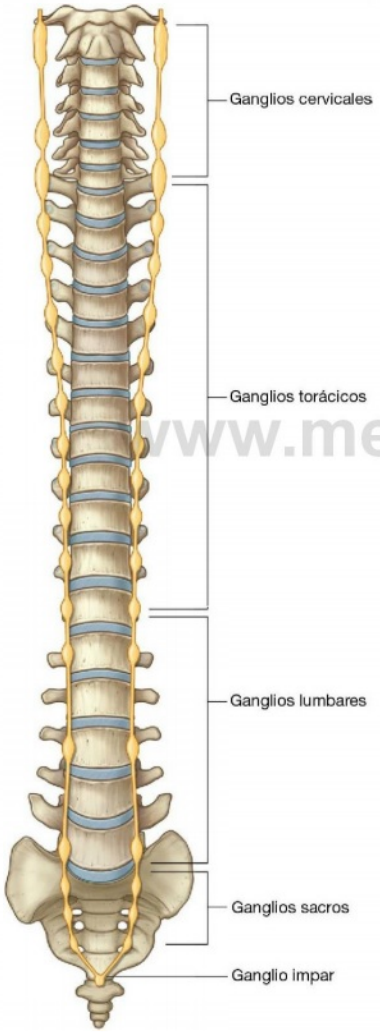

Fig. 4.124 Troncos simpáticos.

Los ganglios y troncos están conectados a los nervios raquídeos adyacentes por ramos grises comunicantes en toda la longitud del tronco simpático y por ramos comunicantes blancos en las porciones torácica y lumbar superior del tronco (T1 a L2). Las fibras neuronales presentes en los troncos simpáticos contienen **fibras simpáticas preganglionares** y **posganglionares** y **fibras aferentes viscerales.**

Nervios esplácnicos

Los nervios esplácnicos son una parte importante de la inervación de las vísceras abdominales. Van desde el tronco simpático o ganglios simpáticos relacionados con el tronco, al plexo prevertebral y ganglios anteriores a la aorta abdominal.

Hay dos tipos de nervios esplácnicos, en función del tipo de fibra eferente visceral que transporten:

- Los nervios esplácnicos torácico, lumbar y sacro llevan fibras simpáticas desde el tronco simpático a los ganglios del plexo prevertebral, y también fibras viscerales aferentes.
- Los nervios esplácnicos pélvicos (raíz parasimpática) llevan fibras parasimpáticas preganglionares desde los nervios raquídeos S2 a S4 a una prolongación del plexo prevertebral en la pelvis (el **plexo hipogástrico inferior** o **plexo pélvico**).

Nervios esplácnicos torácicos

Hay tres **nervios esplácnicos torácicos** que van de los ganglios simpáticos a lo largo del tronco simpático en el tórax al plexo prevertebral y ganglios relacionados con la aorta abdominal en el abdomen (fig. 4.125):

- El **nervio esplácnico mayor** sale de los ganglios torácicos quinto a noveno (o décimo) y llega al ganglio celíaco del abdomen (un ganglio prevertebral relacionado con el tronco celíaco).

www.medilibros.com

© Elsevier. Fotocopiar sin autorización es un delito.

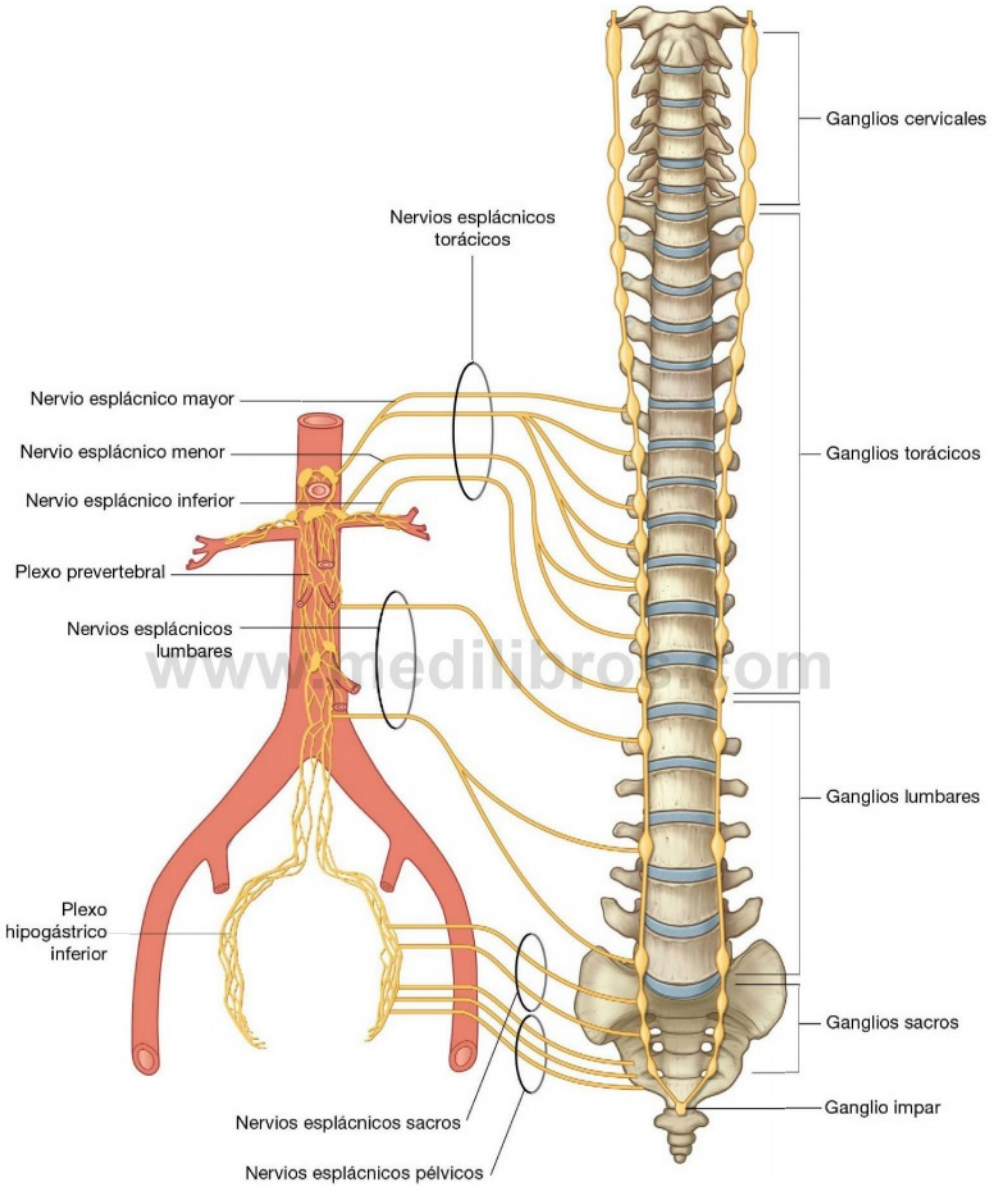

Fig. 4.125 Nervios esplácnicos.

- El **nervio esplácnico menor** sale de los ganglios torácicos noveno y décimo (o décimo y undécimo) y llega al ganglio aortorrenal.
- El **nervio esplácnico inferior (imo)**, cuando está presente, sale del duodécimo ganglio torácico y llega al plexo renal.

Nervios esplácnicos lumbar y sacro

Habitualmente hay de dos a cuatro **nervios esplácnicos lumbares,** que van de la porción lumbar del tronco simpático o los ganglios relacionados hasta el plexo prevertebral (fig. 4.125).

De la misma forma, los **nervios esplácnicos sacros** van de la porción sacra del tronco parasimpático o los ganglios relacionados, y entran en el plexo hipogástrico inferior, que es una prolongación del plexo prevertebral en la pelvis.

Nervios esplácnicos pélvicos

Los **nervios esplácnicos pélvicos (raíz parasimpática)** son diferentes. Son los únicos nervios esplácnicos formados por fibras parasimpáticas. Dicho de otro modo, no se originan en los troncos simpáticos, sino que lo hacen de forma directa en los ramos anteriores S2 a S4. Las fibras parasimpáticas preganglionares procedentes de la médula espinal van de los nervios raquídeos S2 a S4 al plexo hipogástrico inferior (fig. 4.125). En el plexo, unas fibras se dirigen superiormente, entran en el plexo prevertebral abdominal y se distribuyen por las arterias que irrigan el intestino distal. Las fibras parasimpáticas preganglionares inervan el tercio distal del colon transverso, el colon descendente y el colon sigmoide por esta vía.

Plexo prevertebral abdominal y ganglios dependientes

El plexo prevertebral abdominal es un conjunto de fibras nerviosas que rodean la aorta abdominal y sus ramas principales. A lo largo del plexo prevertebral se encuentran diseminados los cuerpos de las neuronas de las fibras simpáticas posganglionares. Algunas de estos cuerpos celulares están organizadas en ganglios definidos y otros están distribuidas de forma aleatoria. Los ganglios se relacionan habitualmente con determinadas ramas de la aorta abdominal y se llaman del mismo modo.

Las tres divisiones principales del plexo abdominal prevertebral y ganglios relacionados son los plexos celíaco, aórtico e hipogástrico superior (fig. 4.126):

- El **plexo celíaco** es el gran cúmulo de fibras nerviosas y ganglios relacionados con las raíces del tronco celíaco y la arteria mesentérica superior inmediatamente por debajo del hiato aórtico del diafragma; los ganglios relacionados con el plexo celíaco son dos ganglios celíacos, un único ganglio mesentérico superior y dos ganglios aortorrenales.
- El **plexo aórtico** está formado por las fibras nerviosas y ganglios relacionados en las superficies anterior y lateral de la aorta abdominal, desde debajo del origen de la arteria mesentérica superior a la bifurcación de la aorta en las dos arterias ilíacas comunes; el ganglio principal de este plexo es el ganglio mesentérico inferior en la raíz de la arteria mesentérica inferior.
- El **plexo hipogástrico superior (nervio presacro)** contiene numerosos ganglios pequeños y es la parte final del plexo prevertebral abdominal antes de que continúe en la cavidad pélvica.

Cada uno de estos tres plexos da lugar a varios plexos secundarios, que pueden también contener ganglios pequeños. Habitualmente se da a estos plexos el nombre de los vasos con los que se relacionan. Por ejemplo, el plexo celíaco habitualmente está descrito como origen de los plexos mesentérico superior y renal, así como de otros más pequeños que siguen varias ramas del tronco celíaco. De la misma forma, el plexo aórtico tiene plexos secundarios, como el plexo mesentérico inferior, el espermático y el ilíaco externo.

Inferiormente, el plexo hipogástrico superior se divide en los **nervios hipogástricos,** que descienden a la pelvis y contribuyen a la formación del plexo hipogástrico inferior o pélvico (fig. 4.126).

El plexo prevertebral abdominal recibe:

- Fibras aferentes preganglionares parasimpáticas y viscerales de los nervios vagos (X);
- Fibras aferentes simpáticas preganglionares y viscerales de los nervios esplácnicos torácico y lumbar; y
- Fibras parasimpáticas preganglionares de los nervios esplácnicos pélvicos.

Inervación parasimpática

La inervación parasimpática de la porción abdominal del tubo digestivo, el bazo, el páncreas, la vesícula biliar y el hígado tiene dos orígenes: los nervios vagos (X) y los nervios esplácnicos pélvicos.

Nervios vagos

Los **nervios vagos** (X) entran en el abdomen junto al esófago a su paso por el diafragma (fig. 4.127) e inervan (inervación parasimpática) los intestinos proximal y medio.

Después de entrar en el abdomen en forma de **troncos vagales anterior** y **posterior,** envían ramos al plexo prevertebral abdominal. Estos ramos llevan fibras preganglionares parasimpáticas y fibras aferentes viscerales, que se distribuyen con otros elementos del plexo prevertebral siguiendo las ramas de la aorta abdominal.

www.medilibros.com

© Elsevier. Fotocopiar sin autorización es un delito.

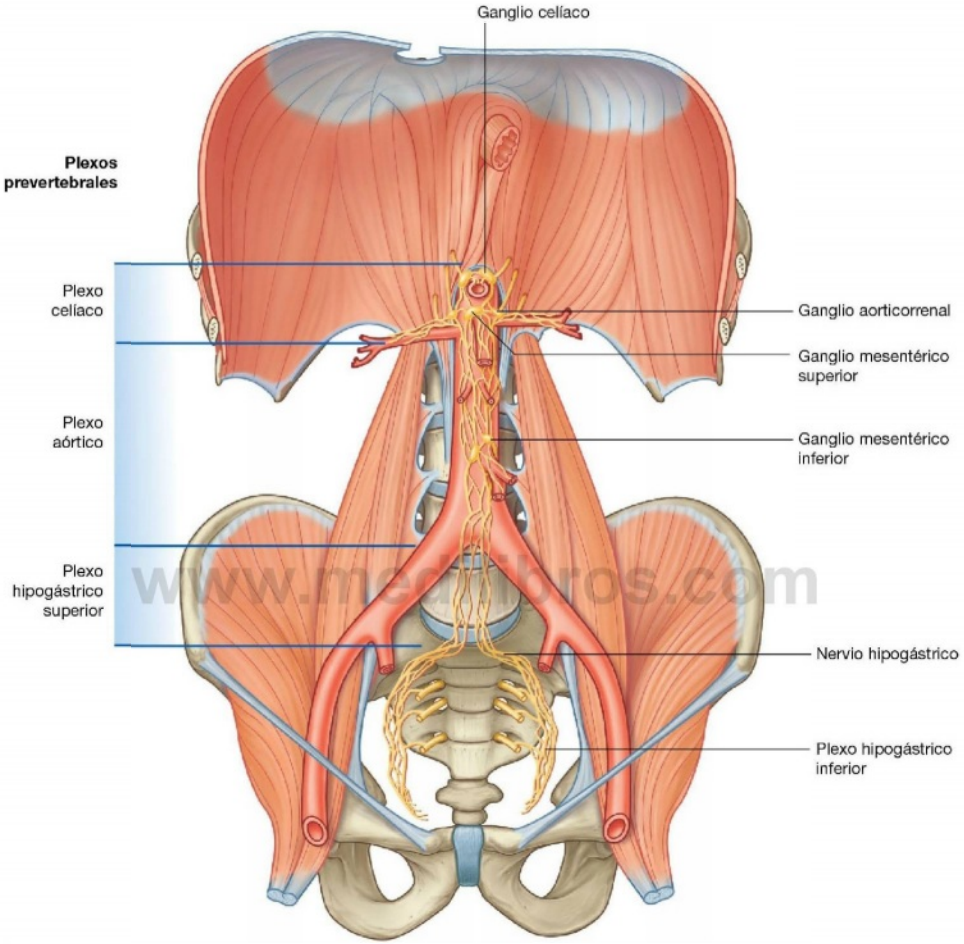

Fig. 4.126 Plexos y ganglios prevertebrales abdominales.

Nervios esplácnicos pélvicos

Los **nervios esplácnicos pélvicos,** que llevan fibras parasimpáticas preganglionares de los niveles medulares S2 a S4, entran en el plexo hipogástrico inferior en la pelvis. Algunas fibras se dirigen superiormente, a la porción mesentérica inferior del plexo prevertebral del abdomen (fig. 4.127). Desde allí, estas fibras se distribuyen con ramas de la arteria mesentérica inferior, proporcionando la inervación parasimpática del intestino distal.

Sistema entérico

El sistema entérico es una división de la parte visceral del sistema nervioso y consiste en un circuito neuronal local en la pared del tubo digestivo. Contiene neuronas sensitivas y motoras organizadas en dos plexos conectados entre sí (**plexos mientérico** y **submucoso**) situados entre las capas de la pared del tubo digestivo, y las fibras nerviosas relacionadas que van entre los plexos y desde los plexos a los tejidos próximos (fig. 4.128).

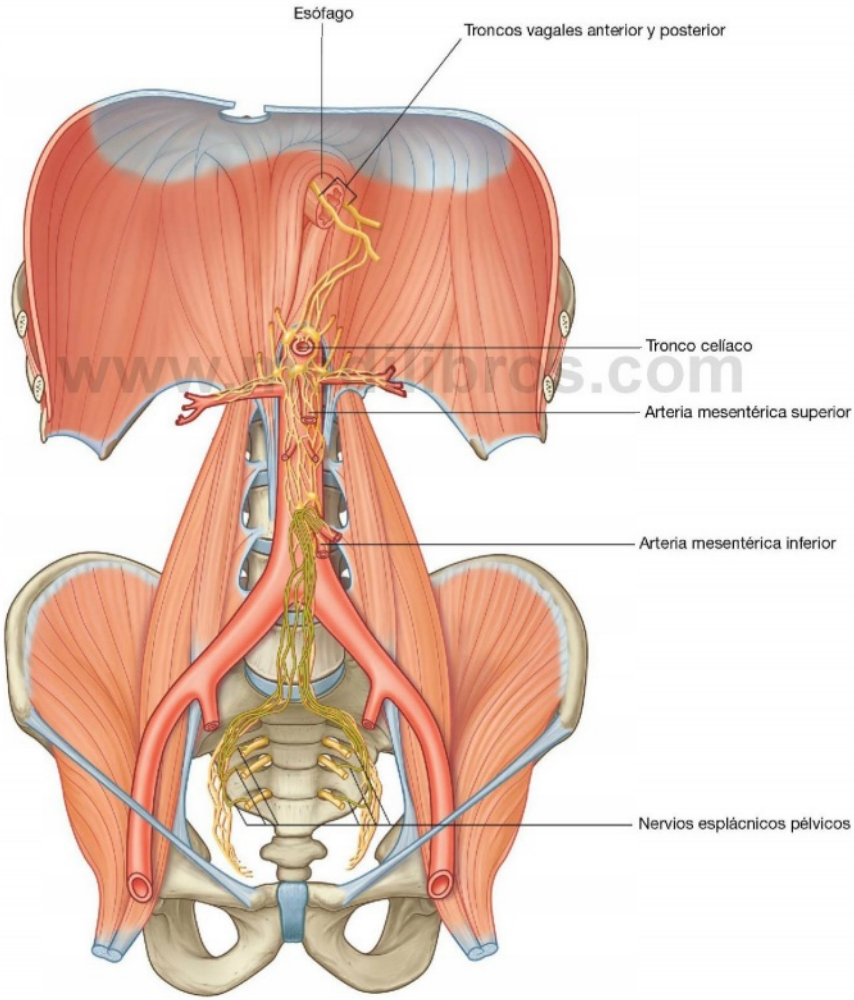

Fig. 4.127 Inervación parasimpática de la porción abdominal del tubo digestivo.

© Elsevier. Fotocopiar sin autorización es un delito.

El sistema entérico regula y coordina muchas actividades del tubo digestivo, como la secreción gástrica, el flujo sanguíneo digestivo y los ciclos de contracción y relajación del músculo liso **(peristalsis).**

Aunque el sistema entérico generalmente es independiente del sistema nervioso central, recibe estímulos de neuronas simpáticas posganglionares y parasimpáticas preganglionares que modifican su actividad.

Inervación simpática del estómago

La inervación simpática del estómago sigue la siguiente vía:

- Un nervio simpático preganglionar procedente del nivel medular T6 entra en la raíz anterior para salir de la médula.
- En el orificio intervertebral, la raíz anterior (que lleva el nervio preganglionar) se une a una raíz posterior y forma un nervio raquídeo.
- Fuera de la columna vertebral, la fibra preganglionar sale del nervio raquídeo a través del ramo comunicante blanco.
- El ramo comunicante blanco, que lleva la fibra preganglionar, se une al tronco simpático.
- En el tronco simpático, la fibra preganglionar no hace sinapsis sino que recorre el tronco y entra en el nervio esplácnico mayor.
- El nervio esplácnico mayor pasa los pilares del diafragma y llega al ganglio celíaco.
- En el ganglio celíaco, la fibra preganglionar hace sinapsis con una neurona posganglionar.
- La neurona posganglionar llega al plexo nervioso que rodea al tronco celíaco y sigue el recorrido de sus ramas.
- La fibra posganglionar va con el plexo nervioso junto a las ramas del tronco celíaco e inerva el estómago, para llegar al final a su punto de distribución.
- Este estímulo del sistema nervioso simpático puede modificar las actividades del tubo digestivo controladas por el sistema nervioso entérico.

www.medilibros.com

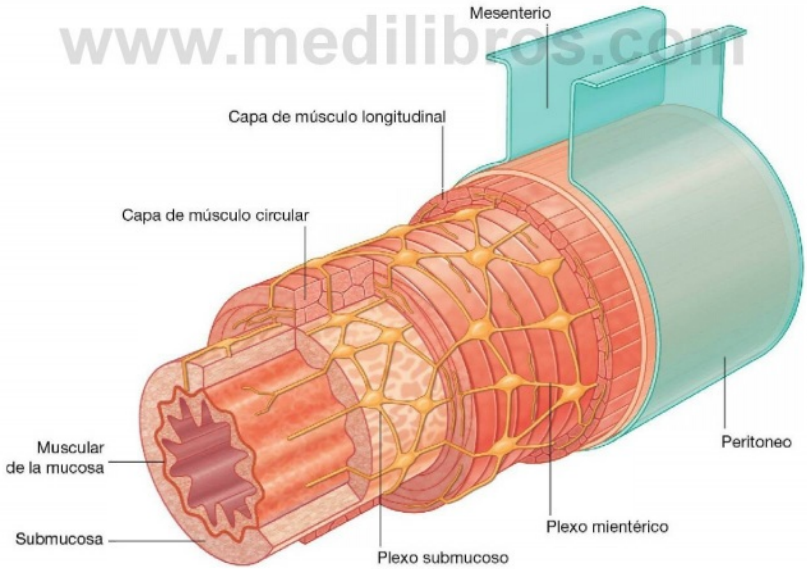

Fig. 4.128 El sistema entérico.

Conceptos prácticos

Cirugía de la obesidad

La cirugía de la obesidad se denomina también cirugía de reducción de peso o cirugía bariátrica. Este tipo de cirugía se ha hecho cada vez más popular en los últimos años para los pacientes que no consiguen un adelgazamiento significativo mediante la adecuada modificación de la dieta y los programas de ejercicio correspondientes. Con frecuencia se considera el último recurso. Es importante reconocer que los pacientes con sobrepeso cada vez tienen una influencia médica mayor. Los pacientes obesos tienen un riesgo aumentado de sufrir diabetes y problemas cardiovasculares y pueden tener un aumento de problemas de salud generales. Todos estos problemas influyen de forma significativa en los costes sanitarios y se consideran trastornos graves para la «salud de un país».

Existe una serie de alternativas quirúrgicas para el tratamiento de la obesidad. Las cirugías de los obesos mórbidos se pueden clasificar en dos grandes grupos: malabsortivas y restrictivas.

Intervenciones malabsortivas

Existen diversas intervenciones de derivación, que consiguen una situación de mala absorción y que previenen el aumento de peso posterior, al tiempo que consiguen el adelgazamiento. Se asocian a complicaciones como la anemia, la osteoporosis y la diarrea (p. ej., derivación yeyunoileal).

Intervenciones principalmente restrictivas

Las intervenciones restrictivas consisten en poner una banda o unas grapas dentro o alrededor del estómago, para reducir su tamaño. Esta reducción consigue una sensación de saciedad más precoz e impide que el paciente coma en exceso.

Intervenciones combinadas

Esta intervención, que posiblemente sea la más popular en este momento en EE.UU., consiste en grapar el estómago proximal y unir un asa de intestino delgado al pequeño resto gástrico.

Cualquier paciente con sobrepeso que se somete a una cirugía asume un elevado riesgo y un aumento de la morbilidad con cifras de mortalidad entre 1-5%.

www.medilibros.com

© Elsevier. Fotocopiar sin autorización es un delito.

REGIÓN POSTERIOR DEL ABDOMEN

La región posterior del abdomen está situada por detrás de la porción abdominal del tubo digestivo, del bazo y del páncreas (fig. 4.129). Esta zona, delimitada por los huesos y músculos que forman la pared posterior del abdomen, contiene muchas estructuras directamente relacionadas con la actividad del contenido abdominal y que utilizan esta zona como conducto a su paso de una región del cuerpo a otra, como la aorta abdominal y los plexos nerviosos relacionados, la vena cava inferior, los troncos simpáticos y los linfáticos. Existen otras estructuras que tienen su origen en esta zona y que son críticas para el funcionamiento normal de otras regiones del cuerpo (p. ej., el plexo nervioso lumbar), y otros órganos que se relacionan con esta zona durante su desarrollo y permanecen en ella en el adulto (p. ej., los riñones y las glándulas suprarrenales).

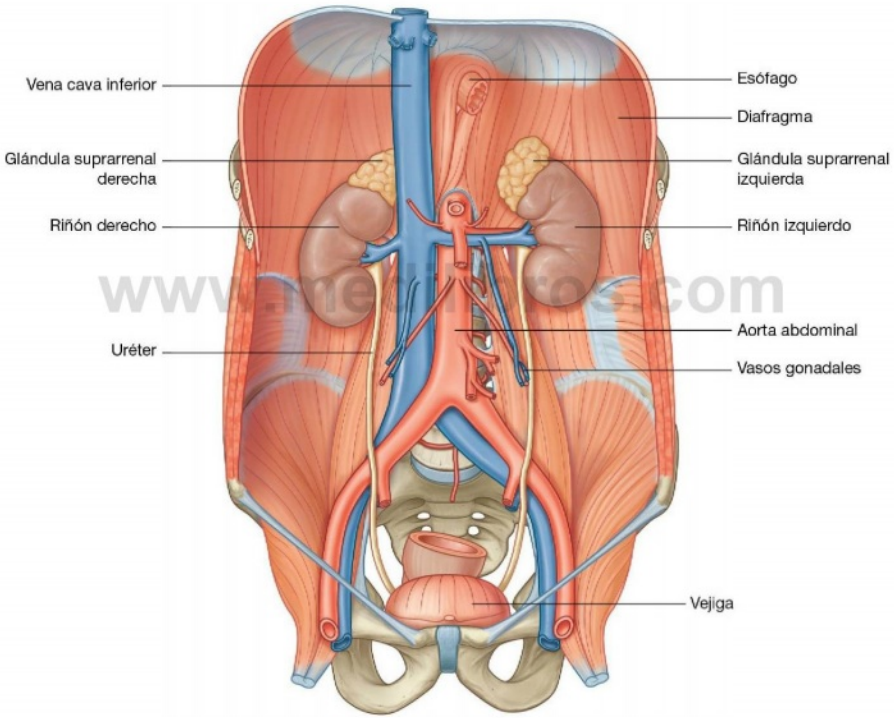

Fig. 4.129 Región posterior del abdomen.

Pared posterior del abdomen

Huesos

Vértebras lumbares y sacro

Los cuerpos de las cinco vértebras lumbares se proyectan en la línea media de la zona posterior del abdomen (fig. 4.130). La curvatura secundaria (convexidad hacia delante) que forma la región lumbar de la columna vertebral hace que estas estructuras sean prominentes.

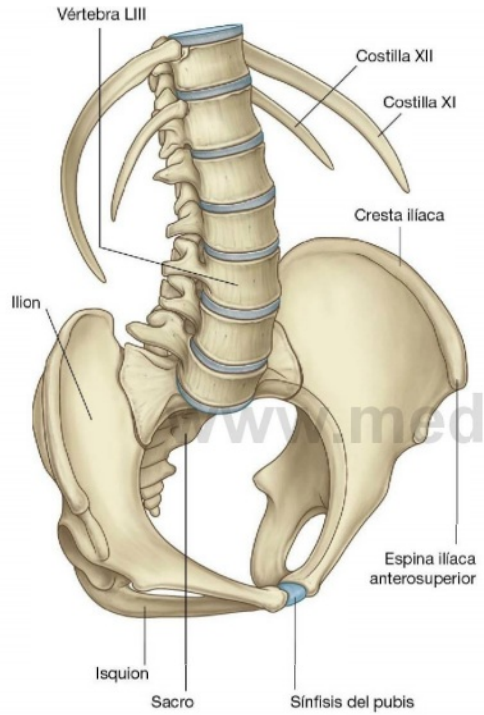

Fig. 4.130 Huesos de la pared posterior del abdomen.

Las vértebras lumbares se diferencian de las cervicales y torácicas por su tamaño. Son mucho más grandes que las vértebras del resto de las regiones. Los cuerpos vertebrales son muy grandes y aumentan de tamaño progresivamente desde LI a LV. Los pedículos son cortos y macizos, las apófisis transversas largas y delgadas y las apófisis espinosas grandes y resistentes. Las apófisis articulares son grandes y están orientadas hacia la cara interna y lateral, lo que facilita la flexión y extensión de esta parte de la columna vertebral.

Entre las vértebras lumbares están los discos intervertebrales, que completan esta parte de la línea media de la pared posterior del abdomen.

La línea media de la pared posterior del abdomen por debajo de las vértebras lumbares la forma el borde superior del sacro (fig. 4.130). El sacro es el resultado de la fusión de las cinco vértebras sacras en un hueso único, en forma de cuña con la parte superior ancha y que se estrecha inferiormente. La cara anterior cóncava y la posterior convexa presentan orificios sacros anteriores y posteriores por los que pasan los ramos anteriores y posteriores de los nervios espinales.

Huesos de la pelvis

Los **huesos ilíacos,** que son componentes de cada hueso pélvico, se articulan a los lados del sacro en las articulaciones sacroilíacas (fig. 4.130). La parte superior del ilíaco se expande hacia arriba para formar una zona delgada en forma de ala (la **fosa ilíaca**). La cara interna del ilion y los músculos relacionados forman parte de la pared posterior del abdomen.

Costillas

Superiormente las costillas XI y XII completan el marco óseo de la pared posterior del abdomen (fig. 4.130). Estas costillas se diferencian del resto en que no se articulan con el esternón ni con otras costillas, tienen en la cabeza una sola cara articular y no tienen cuello ni tubérculos.

La costilla XI es posterior a la porción superior del riñón izquierdo, y la costilla XII es posterior a la porción superior de ambos riñones. En la costilla XII se insertan muchos músculos y ligamentos.

© Elsevier. Fotocopiar sin autorización es un delito.

Músculos

Los músculos que forman los límites interno, lateral, inferior y superior de la región posterior del abdomen rellenan el marco óseo de la pared posterior del abdomen (tabla 4.2). En la parte interna están los músculos psoas mayor y menor, en la parte lateral el músculo cuadrado lumbar, en la parte inferior el músculo ilíaco, y en la parte superior está el diafragma (figs. 4.131 y 4.132).

Psoas mayor y menor

Medialmente los músculos **psoas mayores** cubren la superficie anterolateral de los cuerpos de las vértebras lumbares, ocupando el espacio entre los cuerpos vertebrales y las apófisis transversas (fig. 4.131). Este músculo sale de los cuerpos de la vértebra TXII y de las cinco vértebras lumbares, de sus discos intervertebrales y de las apófisis transversas de las vértebras lumbares. Después de pasar el borde de la pelvis, continúa inferiormente en la parte anterior del muslo, inferior al ligamento inguinal, y se inserta en el trocánter menor del fémur.

El músculo psoas mayor flexiona el muslo sobre la cadera cuando el tronco está estabilizado y flexiona el tronco contra la gravedad en posición supina. Está inervado por los ramos anteriores de los nervios L1 a L3.

El músculo **psoas menor,** que puede estar ausente, está relacionado con el psoas mayor. Cuando existe, está sobre la superficie del psoas mayor, y sale de las vértebras TXII y LI y su disco intervertebral; tiene un tendón largo que se inserta en la línea pectínea del borde pélvico y en la eminencia iliopúbica.

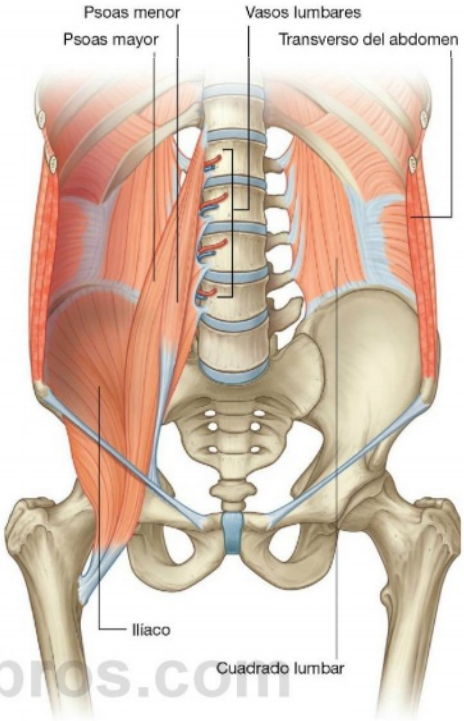

www.medilibros.com

Fig. 4.131 Músculos de la pared posterior del abdomen.

Tabla 4.2 Músculos de la pared posterior del abdomen

Músculo	Origen	Inserción	Inervación	Función
Psoas mayor	Cara lateral de los cuerpos vertebrales TXII y LI a LV, apófisis transversas de las vértebras lumbares y discos intervertebrales entre TXII y LI a LV	Trocánter menor del fémur	Ramos anteriores de L1 a L3	Flexión del muslo en la cadera
Psoas menor	Cara lateral de los cuerpos vertebrales TXII y LI y los discos intervertebrales correspondientes	Línea pectínea del reborde pélvico y eminencia iliopúbica	Ramos anteriores de L1	Flexor débil de la columna vertebral
Cuadrado lumbar	Apófisis transversa de la vértebra LV, ligamento iliolumbar y cresta ilíaca	Apófisis transversas de las vértebras LI a LIV y borde inferior de la costilla XII	Ramos anteriores de T12 y L1 a L4	Baja y estabiliza la costilla XII y algo de flexión lateral del tronco
Ilíaco	Dos tercios superiores de la fosa ilíaca, ligamentos sacroilíaco anterior e iliolumbar y superficie lateral y superior del sacro	Trocánter menor del fémur	Nervio femoral (L2 a L4)	Flexión del muslo en la cadera

El psoas menor es un flexor débil de la columna vertebral, y está inervado por el ramo anterior del nervio L1.

Cuadrado lumbar

A los lados, el músculo cuadrado lumbar llena el espacio entre la costilla XII y la cresta ilíaca a ambos lados de la columna vertebral (fig. 4.131). El psoas mayor se superpone en la parte interna; a lo largo de sus bordes laterales están los músculos transversos del abdomen.

El cuadrado lumbar se origina en las apófisis transversas de la vértebra LV, del ligamento iliolumbar y de la porción contigua de la cresta ilíaca. La inserción superior del músculo está en las apófisis transversas de las cuatro primeras vértebras lumbares y en el borde inferior de la costilla XII.

Los músculos cuadrados lumbar bajan y estabilizan la costilla XII y contribuyen a la flexión lateral del tronco. Cuando actúan juntos, extienden la porción lumbar de la columna vertebral. Están inervados por los ramos anteriores de los nervios raquídeos T12 y L1 a L4.

Ilíaco

En la parte inferior, el músculo **ilíaco** ocupa la fosa ilíaca a ambos lados (fig. 4.131). Desde este extenso origen en toda la fosa ilíaca, se dirige inferiormente, se une al músculo psoas mayor y se inserta en el trocánter menor del fémur. La unión de estos dos músculos a su paso por el muslo recibe el nombre de músculo **iliopsoas.**

Al igual que el músculo psoas mayor, el ilíaco flexiona el muslo sobre la cadera cuando el tronco está estabilizado y flexiona el tronco contra la gravedad en posición supina. Está inervado por ramos del nervio femoral.

Diafragma

En la parte superior, el diafragma es el límite de la región posterior del abdomen. Esta hoja musculotendinosa también separa la cavidad abdominal de la cavidad torácica.

El diafragma tiene una parte central tendinosa donde se insertan las fibras musculares dispuestas en círculo (fig. 4.132). El diafragma está anclado a las vértebras lumbares por pilares

www.medilibros.com

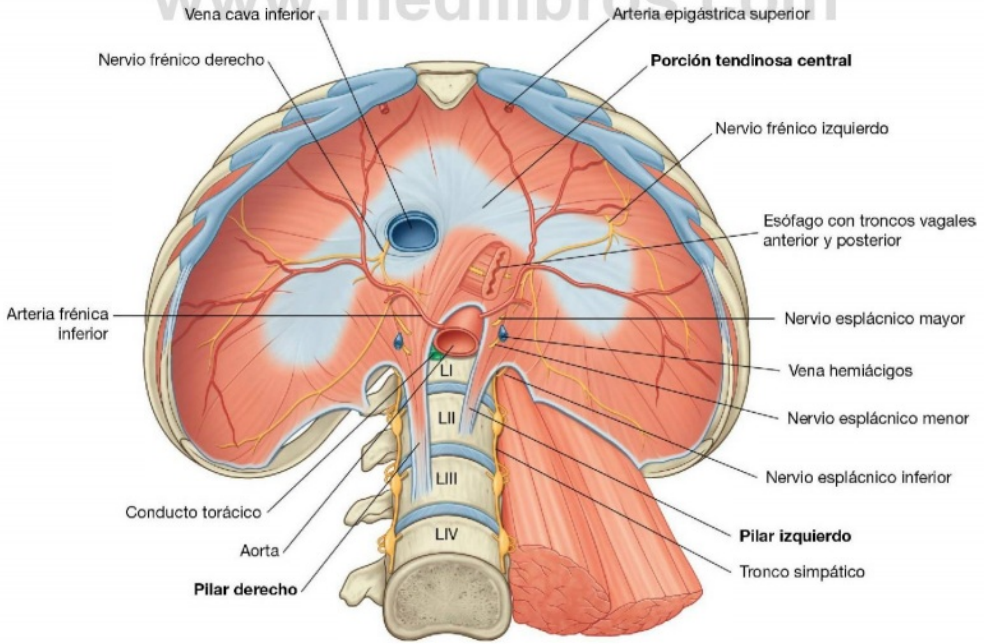

Fig. 4.132 Diafragma.

© Elsevier. Fotocopiar sin autorización es un delito.

musculotendinosos que se mezclan con los ligamentos longitudinales anteriores de la columna vertebral:

- El **pilar derecho** es el más largo y ancho de los **pilares** y se inserta en los cuerpos de las vértebras LI a LIII y los discos intervertebrales correspondientes (fig. 4.133).
- El **pilar izquierdo,** de forma similar, se inserta en las vértebras LI y LII y los discos intervertebrales correspondientes.

Los pilares están conectados a través de la línea media por un arco tendinoso (el **ligamento arqueado medio**), que va por delante de la aorta (fig. 4.133).

A los lados de los pilares, la fascia que cubre el músculo psoas mayor forma un segundo arco tendinoso. Es el **ligamento arqueado medial,** que se inserta en los lados de las vértebras LI y LII en la parte interna, y en las apófisis transversas de LI en la parte lateral (fig. 4.133).

El tercer arco tendinoso, el **ligamento arqueado lateral,** está formado por un engrosamiento de la fascia que cubre el cuadrado lumbar. Se inserta en la apófisis transversa de la vértebra LI por dentro y en la costilla XII a los lados (fig. 4.133).

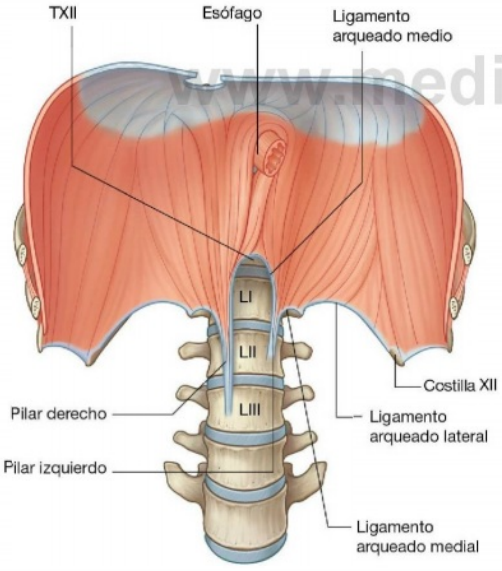

Fig. 4.133 Pilares del diafragma.

Algunas partes musculares del diafragma tienen su origen en los ligamentos arqueados medial y lateral.

Estructuras que atraviesan el diafragma o sus alrededores

A través del diafragma o alrededor de él pasan muchas estructuras (fig. 4.132):

- La aorta pasa posterior al diafragma y anterior a los cuerpos vertebrales en el límite inferior de la vértebra TXII, entre los dos pilares del diafragma y por detrás del ligamento arqueado medio, inmediatamente a la izquierda de la línea media.
- El conducto torácico, y en ocasiones la vena ácigos acompañan a la aorta a través del hiato aórtico.
- El esófago cruza el diafragma a través de la musculatura del pilar derecho a nivel de la vértebra TX, justo a la izquierda del hiato aórtico.
- Los troncos vagales anterior y posterior, las ramas esofágicas de la arteria y vena gástrica izquierda, y unos pocos vasos linfáticos acompañan al esófago en el hiato esofágico.
- El tercer orificio en el diafragma es la abertura de la cava, por la que pasa la vena cava de la cavidad abdominal a la torácica (fig. 4.132), en la porción tendinosa central del diafragma, aproximadamente en la vértebra TVIII.
- El nervio frénico derecho pasa con la vena cava.
- El nervio frénico izquierdo atraviesa la parte muscular del diafragma, justo anterior al centro tendinoso en el lado izquierdo.

Otras estructuras que pasan por orificios menores en el diafragma o fuera de él, de la cavidad torácica a la cavidad abdominal son (fig. 4.132):

- Los nervios esplácnicos mayor, menor e inferior (cuando está presente) pasan a través de los pilares en los dos lados.
- La vena hemiácigos pasa a través del pilar izquierdo.
- Los troncos simpáticos pasan posterior al ligamento arqueado medial, por los dos lados.
- Los vasos epigástricos superiores pasan por delante del diafragma, justo inferior a las costillas.
- Otros vasos y nervios (p. ej., los vasos musculofrénicos y los nervios intercostales) cruzan el diafragma por diferentes puntos.

Cúpulas

La imagen típica de las cúpulas diafragmáticas derecha e izquierda se debe a la presión que ejerce el contenido abdominal

www.medilibros.com

hacia arriba en estas zonas, y al pericardio fibroso, que al estar insertado en el centro, produce un aplanamiento del diafragma en esa zona (fig. 4.134).

Las cúpulas están formadas:

- La derecha por el hígado, y en menor grado el riñón y la glándula suprarrenal derechos.
- La izquierda por el fundus gástrico y el bazo, y en menor grado el riñón y la glándula suprarrenal izquierdas.

La altura de las cúpulas varía con la respiración, pero en la espiración normal la cúpula izquierda está en el quinto espacio intercostal y la cúpula derecha en la costilla V. Este detalle tiene importancia a la hora de realizar la percusión del tórax.

Durante la inspiración normal se contrae la parte muscular del diafragma y el centro tendinoso del diafragma desciende. Como resultado de esto, las cúpulas se aplanan y aumenta la cavidad torácica y disminuye la presión intratorácica. El efecto fisiológico de estos cambios es la entrada de aire en los pulmones y el aumento del retorno venoso al corazón.

Fig. 4.134 Cúpulas diafragmáticas derecha e izquierda. Radiografía de tórax.

Vascularización

El diafragma está irrigado tanto en su superficie superior como en la inferior:

- **Las arterias musculofrénica** y **pericardiofrénica**, ramas de la **arteria torácica interna**, y la **arteria frénica superior**, rama de la **aorta torácica**, irrigan la cara superior.
- Las **arterias frénicas inferiores**, ramas de la **aorta abdominal**, irrigan la cara inferior (fig. 4.132).

Acompañando a estas arterias discurren venas que realizan el drenaje venoso.

Inervación

La inervación del diafragma procede fundamentalmente de los **nervios frénicos.** Estos proceden de los niveles medulares C3 a C5, y se encargan de la inervación motora del diafragma y de recoger la sensibilidad de su parte central. Discurren por la cavidad torácica, entre la pleura mediastínica y el pericardio hasta la superficie superior del diafragma. En este punto, el nervio frénico derecho cruza el diafragma junto a la vena cava inferior y el nervio frénico izquierdo lo hace en solitario (fig. 4.132). Los nervios intercostales aportan fibras sensitivas a las zonas periféricas del diafragma.

www.medilibros.com

Conceptos prácticos

Absceso del músculo psoas

A primera vista, resulta difícil apreciar la mayor importancia de la cubierta muscular del psoas sobre la de otras cubiertas musculares. El músculo psoas y su cubierta salen de la columna vertebral y de los discos intervertebrales. Este origen discal es de gran importancia. Algunas infecciones tienen predilección por el disco intervertebral (p. ej., tuberculosis y discitis por salmonella). Al producirse la evolución de la infección del disco, se disemina en sentido anterior y anterolateral. En situación anterolateral, la infección penetra en la cubierta del psoas, se extiende por el músculo y su cubierta y puede aparecer por debajo del ligamento inguinal como una masa.

© Elsevier. Fotocopiar sin autorización es un delito.

Conceptos prácticos

Hernias diafragmáticas

Para entender el origen de las hernias diafragmáticas, hay que tener en cuenta la embriología del diafragma.

El diafragma está formado por cuatro estructuras: el septum transversum, el mesenterio esofágico posterior, la membrana pleuroperitoneal y el borde periférico, que acaban por fusionarse separando la cavidad abdominal de la torácica. El septum transversum forma el centro tendinoso, que evoluciona desde un origen mesodérmico frente a la cabeza del embrión y más adelante se desplaza a una posición más adulta al formarse el pliegue de la cabeza.

La unión de las diferentes partes del diafragma puede fallar, y las hernias aparecen en las zonas de fusión fallida (fig. 4.135). La localización más frecuente es:

- Entre la apófisis xifoides y el reborde costal en el lado derecho (hernia de Morgagni).
- A través del defecto en el canal pleuroperitoneal posterior izquierdo (hernia de Bochdaleck).

También pueden aparecer hernias a través del centro tendinoso y de un hiato esofágico congénitamente ancho.

Las hernias de Morgagni y de Bochdaleck suelen presentarse al nacimiento o en los primeros meses de vida. El intestino penetra en la cavidad torácica, los pulmones quedan comprimidos y disminuye la capacidad respiratoria. La mayoría de estas hernias necesitan una reparación quirúrgica del defecto diafragmático.

En ocasiones los defectos pequeños no dejan pasar el intestino pero permiten el paso de líquido. En esta situación, los pacientes con ascitis pueden presentar derrame pleural, mientras que los pacientes con derrame pleural pueden desarrollar ascitis.

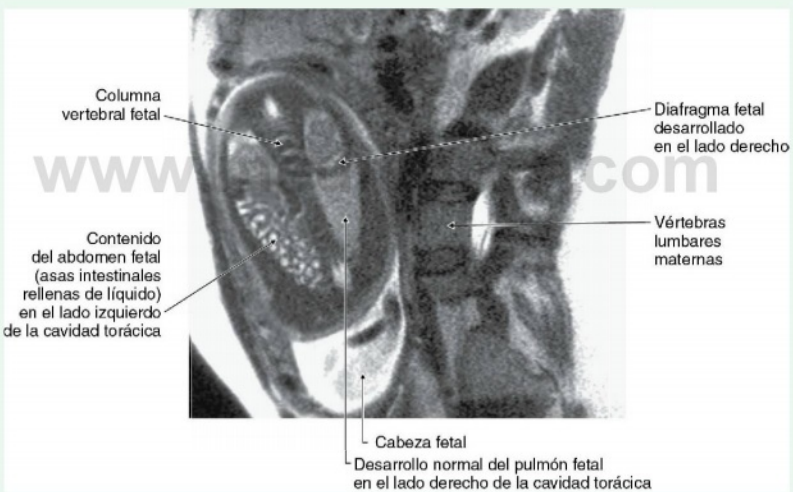

Fig. 4.135 Hernia diafragmática intraútero. RM potenciada en T2. Feto en el plano coronal y madre en el plano sagital.

Conceptos prácticos

Hernia de hiato

En el hiato esofágico el diafragma puede ser laxo, dejando pasar el fundus gástrico al mediastino posterior (fig. 4.136). Generalmente esto produce síntomas de reflujo ácido. Pueden producirse úlceras que ocasionan hemorragia y anemia. El diagnóstico se hace habitualmente por exploraciones con bario o endoscopia. El tratamiento de entrada es médico, pero puede estar indicada la cirugía.

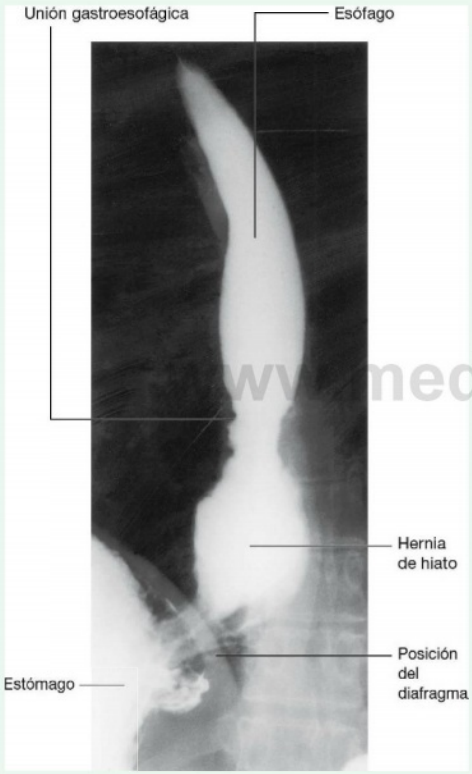

Fig. 4.136 Esófago inferior y estómago superior donde se observa una hernia de hiato. Radiografía con bario.

Vísceras

Riñones

Los riñones, en forma de alubia, son retroperitoneales en la región posterior del abdomen (fig. 4.137). Están situados en el tejido conjuntivo extraperitoneal, laterales a la columna vertebral. En decúbito supino, los riñones van de la vértebra TXII superiormente a la vértebra LIII inferiormente, siendo el riñón derecho un poco más bajo que el izquierdo por su relación con el hígado. Aunque tienen un tamaño y forma parecidos, el riñón izquierdo es discretamente más largo y estrecho que el derecho, y está más cerca de la línea media.

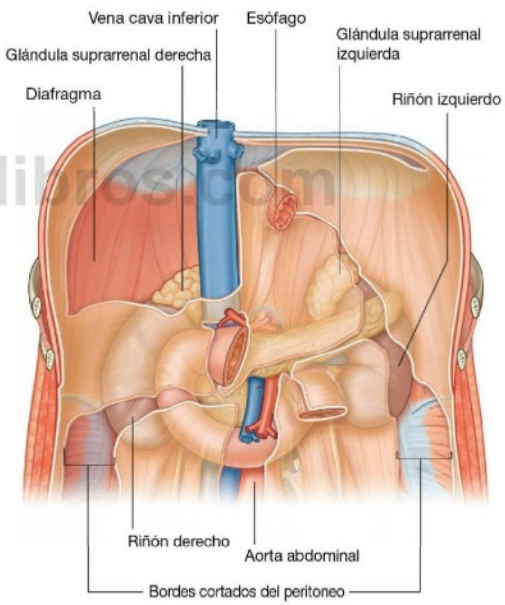

Fig. 4.137 Situación retroperitoneal de los riñones en la región posterior del abdomen.

© Elsevier. Fotocopiar sin autorización es un delito.

Relaciones con otras estructuras

La cara anterior del riñón derecho se relaciona con muchas estructuras, algunas separadas del riñón por una capa de peritoneo, y otras en contacto directo con él (fig. 4.138):

- La glándula suprarrenal derecha cubre una pequeña porción del **polo superior.**
- Hacia abajo, gran parte de la **cara anterior** está en contacto con el hígado y separada de él por una capa de peritoneo.
- En la parte interna, la porción descendente del duodeno es retroperitoneal y está en contacto con el riñón.
- La cara lateral del **polo inferior** renal está en contacto con el ángulo cólico derecho, y la cara interna está cubierta por una porción de intestino delgado intraperitoneal.

La cara anterior del riñón derecho también se relaciona con muchas estructuras, unas separadas por peritoneo y otras en contacto directo con el riñón (fig. 4.138):

- La glándula suprarrenal izquierda cubre una pequeña porción del polo superior en la cara interna.
- El resto del polo superior está cubierto por el estómago intraperitoneal y el bazo.
- Inferiormente, el páncreas retroperitoneal cubre la porción media del riñón.
- La mitad inferior de la cara lateral del riñón está cubierta por el ángulo cólico izquierdo y el inicio del colon descendente, y la cara medial por segmentos del yeyuno intraperitoneal.

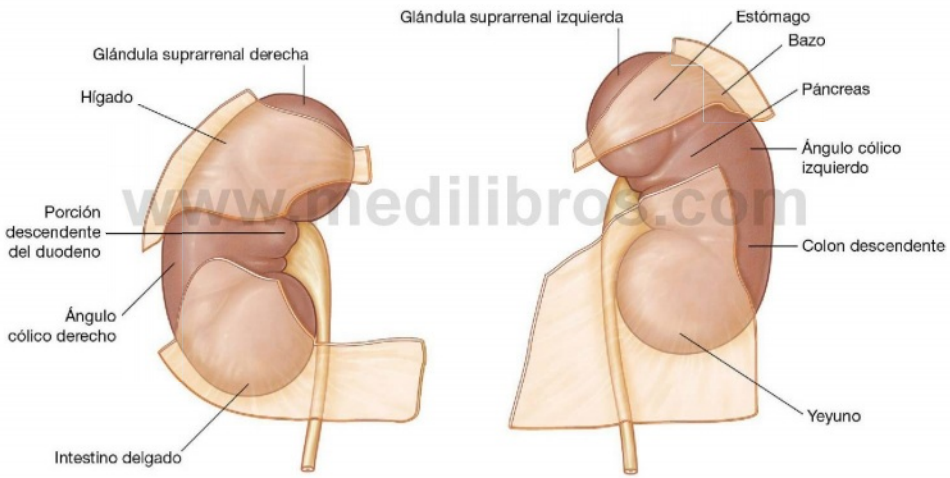

www.medilibros.com

Fig. 4.138 Estructuras relacionadas con la superficie anterior de los riñones.

Posteriormente, los dos riñones se relacionan con estructuras similares (fig. 4.139). Superiormente está el diafragma, e inferiormente, en dirección lateral e interna, se encuentran los músculos psoas mayor, cuadrado lumbar y transverso del abdomen.

El polo superior del riñón derecho es anterior a la costilla XII, y el del izquierdo anterior a las costillas XI y XII. La cavidad pleural, y en concreto los senos costodiafragmáticos son posteriores a los riñones.

Los vasos y nervios subcostales y los nervios iliohipogástrico e ilioinguinal también pasan posteriormente a los riñones.

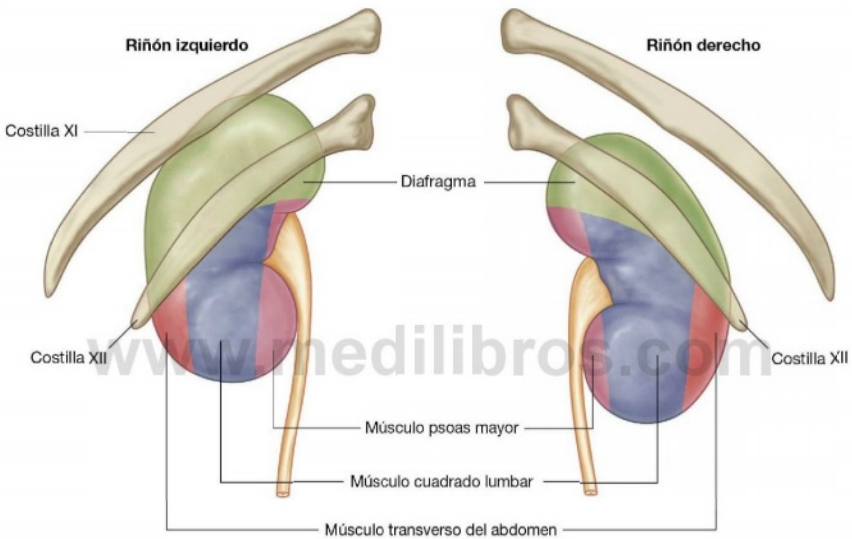

www.medilibros.com

Fig. 4.139 Estructuras relacionadas con la superficie posterior de los riñones.

© Elsevier. Fotocopiar sin autorización es un delito.

Grasa y fascia renales

Los riñones están envueltos por una estructura única de fascia y grasa y en contacto con ella. Inmediatamente por fuera de la cápsula renal, se encuentra un acúmulo de grasa extraperitoneal, **la grasa perinéfrica (grasa perirrenal o cápsula adiposa),** que rodea completamente al riñón (fig. 4.140). Englobando la cápsula adiposa hay una condensación membranosa de la fascia extraperitoneal **(fascia renal).** Las glándulas suprarrenales están también incluidas en este compartimiento fascial, habitualmente separadas de los riñones por un tabique delgado. La fascia renal debe abrirse en cualquier intervención quirúrgica sobre este órgano.

Las hojas anterior y posterior de la fascia renal se unen en el borde lateral de los riñones (fig. 4.140). Esta hoja fusionada puede unirse a la fascia transversalis en la pared lateral del abdomen.

Superiormente las glándulas suprarrenales se unen las hojas anterior y posterior de la fascia renal y se confunden con la fascia que cubre el diafragma.

En la parte interna, la cara anterior de la fascia renal continúa con los vasos en el hilio, y se une al tejido conjuntivo relacionado con la aorta abdominal y la vena cava inferior (fig. 4.140) En algunos casos, esta cara anterior puede cruzar la línea media y fundirse con la del otro lado.

La hoja posterior de la fascia renal pasa entre el riñón y la fascia que cubre el músculo cuadrado lumbar hacia la parte interna, y se une con la fascia que cubre el músculo psoas mayor.

En la parte inferior, las dos hojas de la fascia renal cubren los uréteres.

Además de la grasa perinéfrica y de la fascia renal, hay una capa más externa de **grasa paranéfrica (grasa pararrenal o cuerpo adiposo pararrenal),** que completa las grasas y fascias del riñón (fig. 4.140). Esta grasa se dispone por detrás y a los lados de ambos riñones.

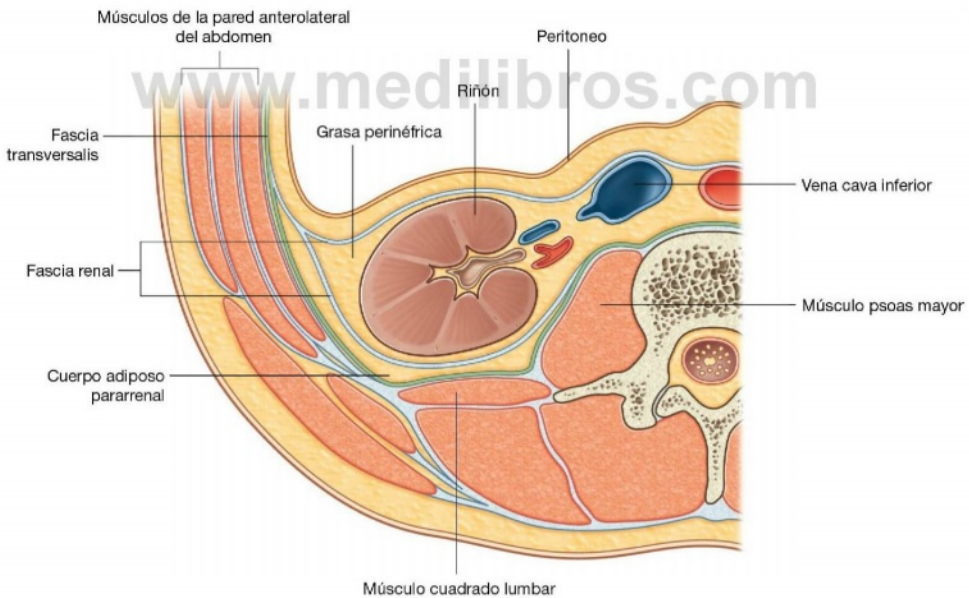

www.medilibros.com

Fig. 4.140 Disposición de la grasa y las fascias en torno al riñón.

Arquitectura renal

Los riñones tienen una superficie lisa anterior y posterior cubierta por una cápsula fibrosa, que se despega fácilmente excepto en el riñón enfermo.

El **hilio renal** se sitúa en el borde interno de los riñones, y es una hendidura vertical por la que entran y salen del parénquima renal los vasos, linfáticos y nervios renales (fig. 4.141). El hilio se continúa internamente con el seno renal. La grasa perinéfrica se introduce en el hilio y los senos renales y rodea todas las estructuras.

El riñón consta de una **corteza renal** externa y una médula renal interna. La corteza renal es una banda continua de tejido claro que rodea totalmente la médula renal. La corteza renal se prolonga **(columnas renales)** hacia la cara interna del riñón y divide la médula renal en conjuntos discontinuos de tejido de forma triangular **(pirámides renales).**

Las bases de las pirámides renales miran a la corteza renal, y el vértice de cada pirámide apunta hacia dentro al **seno renal**. La proyección apical **(papila renal)** está rodeada por el **cáliz menor.**

Los cálices menores reciben orina y son las porciones proximales del conducto que formará el uréter (fig. 4.141). En el seno renal, varios cálices menores se unen y forman el **cáliz mayor,** y tres o cuatro cálices mayores confluyen en la **pelvis renal,** que es el extremo superior en forma de embudo de los uréteres.

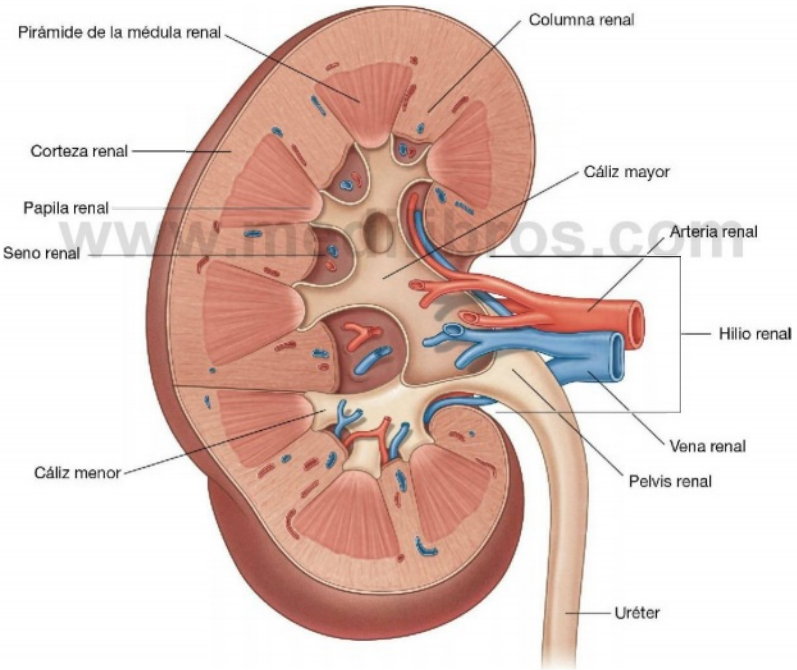

Fig. 4.141 Estructura interna del riñón.

© Elsevier. Fotocopiar sin autorización es un delito.

Vasos y linfáticos renales

El riñón está irrigado por una gran **arteria renal** única, rama lateral de la aorta abdominal. Habitualmente sale inmediatamente inferior al origen de la arteria mesentérica superior, entre las vértebras LI y LII (fig. 4.142). El origen de la **arteria renal izquierda** suele ser un poco más alto que el de la derecha y la **arteria renal derecha** es más larga y pasa posterior a la vena cava inferior.

La arteria renal se divide cerca del hilio renal en ramas anterior y posterior, que irrigan el parénquima renal. Son frecuentes las arterias renales accesorias. Nacen en la cara lateral de la aorta abdominal, superior o inferiormente a la arteria renal primaria, entran en el hilio con la arteria primaria o entran directamente en el riñón por otro punto, y se las llama **arterias extrahiliares.**

Las **venas renales izquierda** y **derecha** se forman por la confluencia de múltiples venas renales. Van anteriores a la arteria renal (fig. 4.142). Es importante considerar que la vena renal izquierda, más larga, cruza la línea media por delante de la aorta abdominal y por detrás de la arteria mesentérica superior y que un aneurisma de estos vasos puede comprimirla.

El drenaje linfático de los riñones es hacia los **nódulos lumbares (aórticos)** alrededor del origen de la arteria renal.

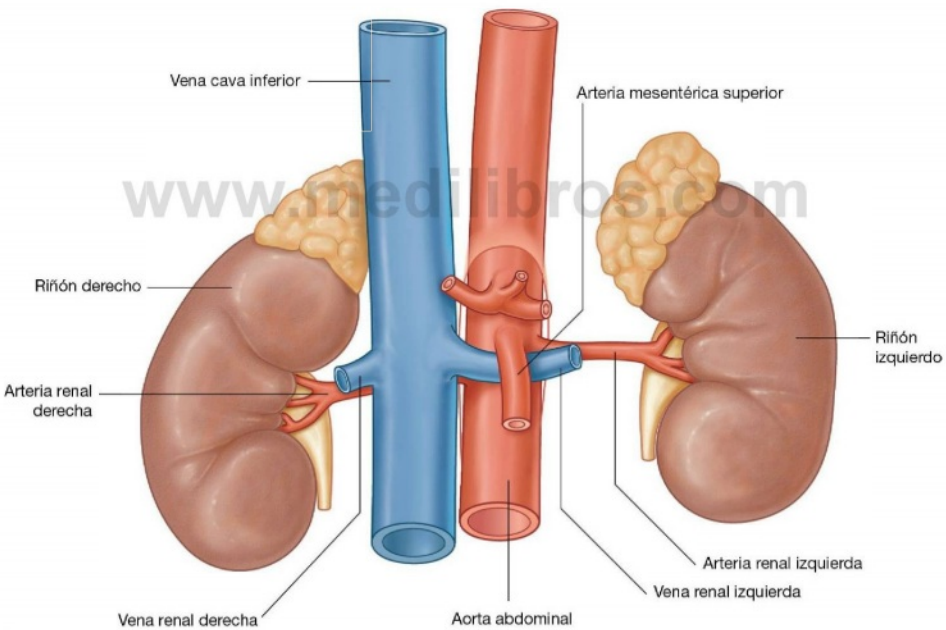

www.medilibros.com

Fig. 4.142 Vascularización renal.

Uréteres

Los uréteres son conductos musculares que transportan la orina de los riñones a la vejiga. Continúan con la pelvis renal en la parte superior, que es una estructura en forma de embudo en el seno renal. La pelvis renal se forma por la confluencia de dos o tres cálices mayores, que a su vez están formados por la confluencia de varios cálices menores (fig. 4.141). Los cálices menores rodean una papila renal.

La pelvis renal se estrecha al pasar por el hilio renal y continúa con el uréter en la **unión pieloureteral** (fig. 4.143). Inferiormente, los uréteres descienden en situación retroperitoneal en la cara interna del músculo psoas mayor. En el reborde de la pelvis, los uréteres cruzan el final de la arteria ilíaca común o el principio de la arteria ilíaca externa, entran en la cavidad pélvica y siguen hasta la vejiga.

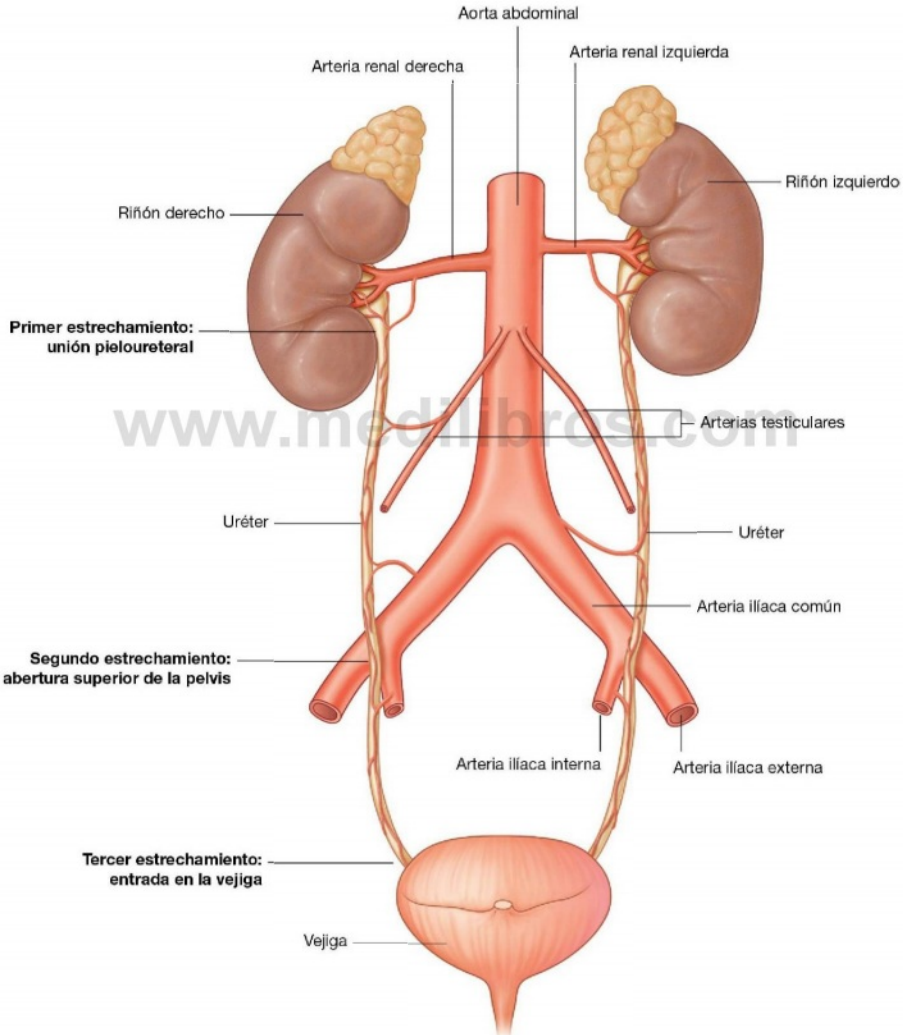

www.medilibros.com

Fig. 4.143 Uréteres.

© Elsevier. Fotocopiar sin autorización es un delito.

Los uréteres están comprimidos en tres puntos en su recorrido (fig. 4.143):

- El primer punto es la unión pieloureteral.
- El segundo punto es donde el uréter cruza los vasos ilíacos primitivos en el reborde de la pelvis.
- El tercer punto es donde los uréteres penetran en la pared de la vejiga.

Los cálculos renales se pueden quedar atascados en estas zonas de estrechamiento.

Vasos y linfáticos del uréter

Los uréteres en su descenso hasta la vejiga reciben ramas arteriales de los vasos adyacentes (fig. 4.143):

- Las arterias renales irrigan el extremo superior.
- La parte media recibe ramas de la aorta abdominal, las arterias testicular u ovárica y las arterias ilíacas comunes.
- En la cavidad pélvica, los uréteres están irrigados por una o más arterias de ramas de la arteria ilíaca común.

En todos los casos, las arterias que llegan al uréter se dividen en ramas ascendentes y descendentes, que forman anastomosis longitudinales.

El drenaje linfático de los uréteres es superponible a la circulación arterial. La linfa drena:

- La porción superior de los uréteres en los nódulos aórticos laterales (lumbares).
- La porción media de los uréteres drena en los nódulos de los vasos ilíacos primitivos.
- La porción inferior drena en los nódulos linfáticos de los vasos ilíacos internos y externos.

Inervación del uréter

La inervación del uréter procede de los plexos renal, aórtico, hipogástrico superior e hipogástrico inferior, a través de nervios que siguen el recorrido de los vasos sanguíneos.

Las fibras eferentes viscerales son simpáticas y parasimpáticas, y las fibras aferentes viscerales llegan a los niveles medulares T11 a L2. El dolor ureteral, que se debe generalmente a distensión ureteral, está referido a las zonas cutáneas correspondientes a T11 a L2. Estas zonas abarcan las paredes anterior y lateral del abdomen por debajo de las costillas y por encima de la cresta ilíaca, la región púbica, el escroto en hombres, los labios mayores en mujeres, y la cara anteroproximal del muslo.

www.medilibros.com

Conceptos prácticos

Cálculos en las vías urinarias

Los cálculos (litiasis) en las vías urinarias son más frecuentes en hombres que en mujeres, entre los 20 y los 60 años de edad, y suelen estar relacionados con la vida sedentaria. Los cálculos están formados por agregados policristalinos de calcio, de fósforo, de ácido úrico y de otras sales solubles, en una matriz orgánica. Cuando la orina está saturada de sales, pueden precipitar debido a pequeñas variaciones del pH.

La presentación típica es un paciente con dolor que se irradia desde la región infraescapular a la ingle y a veces al escroto y los labios mayores. Puede observarse sangre en orina **(hematuria).**

Debe descartarse infección porque algunas especies bacterianas se asocian con frecuencia a litiasis de las vías urinarias.

Las complicaciones de los cálculos en las vías urinarias son infección, obstrucción e insuficiencia renal. También pueden formarse cálculos en la vejiga, que producen una irritación importante, causando dolor y malestar.

El diagnóstico de la litiasis renal se apoya en la historia y en la exploración. Los cálculos son visibles con frecuencia en la radiografía de abdomen. Otras exploraciones especiales son:

- La ecografía, donde se puede observar dilatación de la pelvis renal y los cálices cuando hay una obstrucción de las vías urinarias.
- La urografía intravenosa, donde se confirma la obstrucción, señala el nivel exacto y permite al cirujano planificar la extracción si fuera necesario.

Conceptos prácticos

Cáncer del tracto urinario

La mayoría de los tumores renales son carcinomas de células renales. Estos tumores se desarrollan en el epitelio tubular proximal. Cerca del 5% de los tumores renales son tumores de células de transición, que se forman en el urotelio de la pelvis renal. La mayor parte de los pacientes presentan hematuria (sangre en la orina), dolor en región infraescapular (lumbar) y una masa.

Los carcinomas de células renales (figs. 4.144 y 4.145) son raros porque además de crecer hacia fuera invadiendo la grasa y la fascia, se diseminan por la vena renal. Esta forma de diseminación no es frecuente en los tumores de otro tipo y cuando se detecta, se debe sospechar un carcinoma de células renales. Además, el tumor puede seguir la vena renal hasta la cava inferior y en casos muy raros, crecer en la aurícula derecha a través de la válvula tricúspide y en la arteria pulmonar.

El tratamiento de la mayoría de los tumores renales es la resección quirúrgica, incluso en presencia de metástasis, porque en algunos pacientes puede haber una regresión de las metástasis.

El carcinoma de células de transición se origina en el urotelio. El urotelio se extiende de los cálices a la uretra y se comporta como una «unidad». Por tanto, cuando un

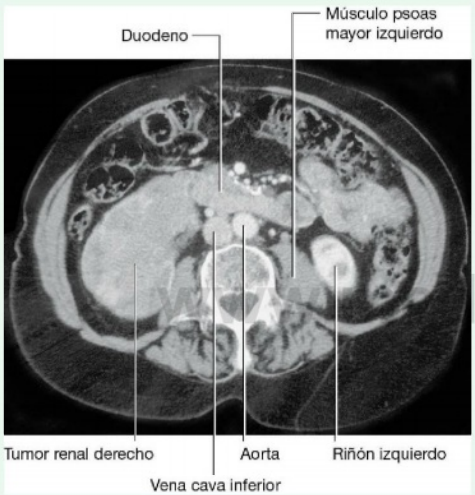

Fig. 4.144 Tumor en riñón derecho, que crece hacia el duodeno y posiblemente lo invade. Tomografía computarizada en plano axial.

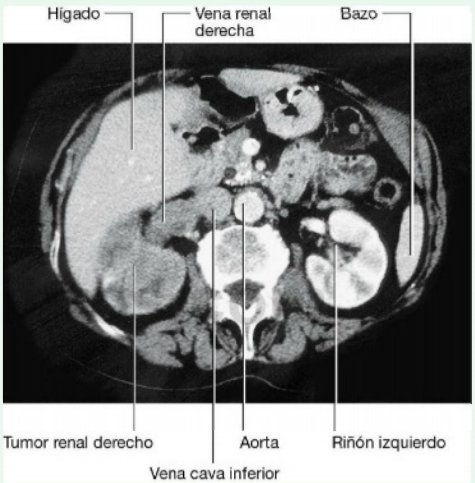

Fig. 4.145 Tumor en riñón derecho invadiendo la vena renal derecha. Tomografía computarizada en plano axial.

(Continúa)

© Elsevier. Fotocopiar sin autorización es un delito.

Conceptos prácticos *(cont.)*

paciente desarrolla un tumor de células de transición en la vejiga, puede tener otros tumores en porciones más altas del tracto urinario. En pacientes con cáncer de vejiga debe hacerse un estudio de todo el tracto urinario para descartar otros tumores (fig. 4.146).

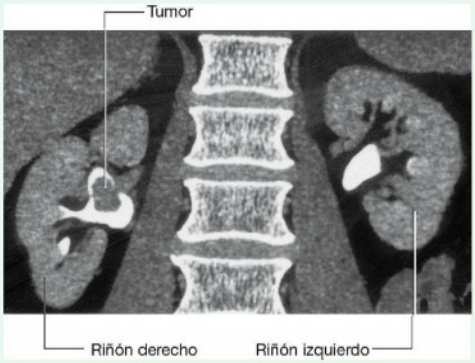

Fig. 4.146 Carcinoma de células transicionales en la pelvis renal derecha. Reconstrucción coronal de tomografía computarizada.

www.medilibros.com

Conceptos prácticos

Nefrostomía

Una nefrostomía es una intervención en la cual se coloca un tubo a través de la pared abdominal lateral o posterior hasta la corteza renal para introducirlo en la pelvis renal. La función del tubo es permitir el drenaje de la orina desde la pelvis renal al exterior a través de éste (fig. 4.147).

Los riñones se sitúan en la pared abdominal posterior y en pacientes sanos pueden estar sólo a 2-3 cm de la piel. El acceso a los riñones resulta relativamente sencillo, porque los riñones se visualizan con facilidad mediante una ecografía. Tras la inyección de un anestésico local se puede colocar una aguja bajo control ecográfico; esta aguja atraviesa la piel hasta la corteza renal y la pelvis renal. Es posible introducir una serie de alambres y tubos por esta aguja para colocar una sonda de drenaje.

Las indicaciones de esta intervención son múltiples. En los pacientes con una obstrucción distal del uréter la presión retrógrada de la orina hacia los uréteres y el riñón determina una disfunción del riñón. Esto determina un fracaso renal y al final la muerte del paciente. Además, un sistema obstruido y dilatado es susceptible de sufrir infecciones. En muchos casos, la causa de la insuficiencia renal no es la obstrucción de forma exclusiva, sino también la presencia de orina infectada dentro del sistema.

Conceptos prácticos *(cont.)*

www.medilibros.com

Fig. 4.147 Esta radiografía muestra un catéter en doble J (proyección anteroposterior). La parte superior del catéter está colocada dentro de la pelvis renal. El catéter atraviesa el uréter siguiendo su trayecto y la punta del catéter en doble J se proyecta hacia la vejiga, que aparece como una zona ligeramente densa en la radiografía.

Conceptos prácticos

Trasplante renal

El trasplante renal se empezó a realizar en EE.UU. en la década de 1950. Desde el primer trasplante, el problema fundamental de esta técnica ha sido el rechazo tisular. Han pasado algunos años desde la primera intervención y se han conseguido notables avances en la medicina para control del rechazo. En este momento el trasplante renal es una intervención frecuente, que se realiza en pacientes con una nefropatía terminal.

Los riñones de trasplante se obtienen de donantes vivos o fallecidos. Los riñones de donante vivo se valoran de forma cuidadosa, porque la obtención de un riñón de un donante vivo sano se asocia a un riesgo pequeño, incluso con las técnicas médicas actuales.

Los donantes muertos de riñones se encuentran en muerte cerebral o han fallecido por un proceso cardíaco. El riñón donante se extrae con un pequeño

(Continúa)

© Elsevier. Fotocopiar sin autorización es un delito.

Conceptos prácticos *(cont.)*

rodete de tejido aórtico y venoso. También se extirpa el uréter.

El lugar ideal para colocar el riñón trasplantado es la fosa ilíaca derecha o izquierda (fig. 4.148). Se realiza una incisión curva paralela a la cresta ilíaca y la sínfisis del pubis. Se dividen los músculos oblicuo externo e interno, el transverso del abdomen y la fascia transversalis. El cirujano identifica el peritoneo parietal, pero no accede a la cavidad peritoneal. El peritoneo parietal se retrae en sentido medial para identificar la arteria ilíaca externa, la vena ilíaca externa y la vejiga. En algunos casos se moviliza la arteria ilíaca interna del receptor y se anastomosa de forma directa terminoterminal con la arteria renal del riñón donante. De un modo similar la vena ilíaca interna se anastomosa con la vena donante. Cuando existe un pequeño manguito de aorta, la arteria donante se anastomosa con la arteria ilíaca externa del receptor y la anastomosis venosa se realiza de forma parecida. El uréter se tuneliza con facilidad de forma oblicua a través de la pared vesical con una anastomosis sencilla.

Las fosas ilíacas derecha o izquierda son los lugares ideales para colocar el riñón trasplantado, dado que permiten la creación de un nuevo espacio sin comprometer otras estructuras. La gran ventaja de este procedimiento es la proximidad a la pared abdominal anterior, lo que permite una sencilla visualización ecográfica del riñón y también la valoración con Doppler de los vasos. Además, en esta posición resulta sencillo obtener biopsias. El abordaje extraperitoneal permite una rápida recuperación de los pacientes.

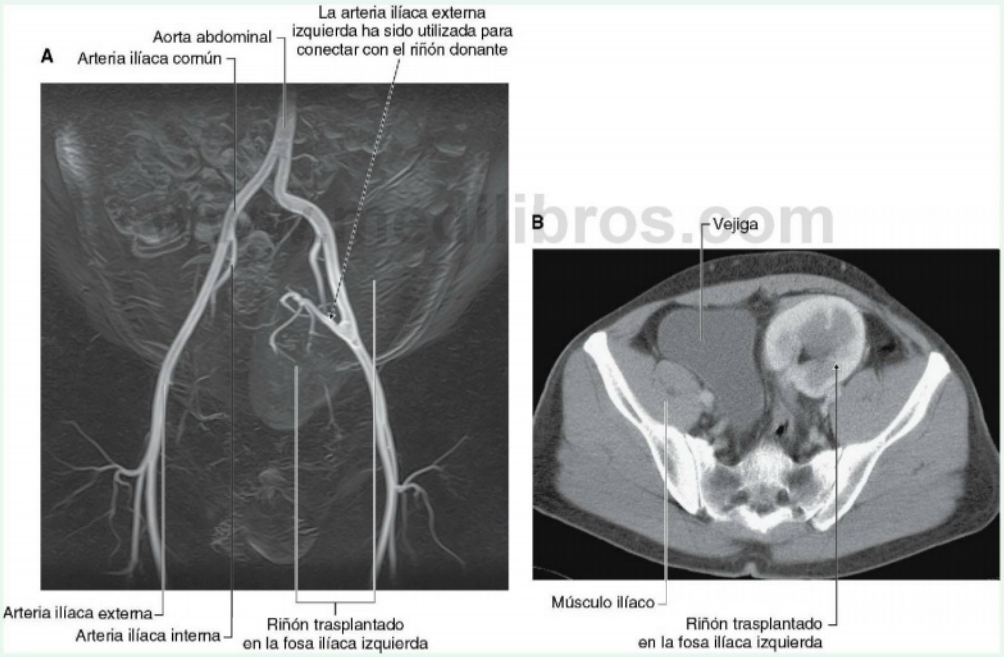

Fig. 4.148 Trasplante renal. **A.** Esta imagen corresponde a una angioRM de la bifurcación de la aorta. Unida a la arteria ilíaca externa izquierda se encuentra la arteria donante para un riñón que se ha trasplantado en la fosa ilíaca izquierda. **B.** Tomografía computarizada abdominal en el plano axial que muestra el riñón trasplantado en la fosa ilíaca izquierda.

Conceptos prácticos

Exploración del tracto urinario

Después de la anamnesis y la exploración física inicial del paciente, que incluye el tacto rectal para valorar la próstata en hombres, están indicadas otras exploraciones.

UIV (urografía intravenosa)

La urografía intravenosa es una de las exploraciones radiológicas más importantes y más solicitadas (fig. 4.149).

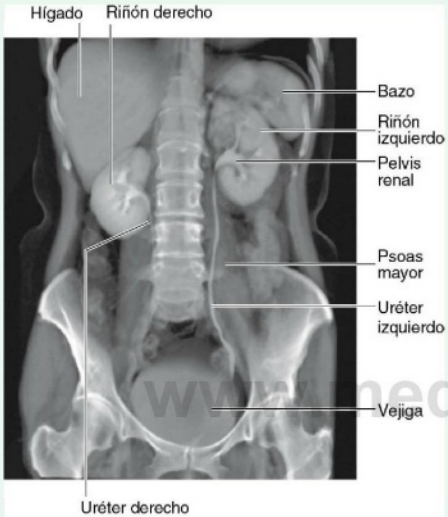

Fig. 4.149 Proyección coronal de una urografía realizada mediante tomografía computarizada multidetector.

Se inyecta al paciente un contraste yodado. La mayoría de los contrastes contienen tres átomos de yodo alrededor de un anillo de benceno. El peso molecular del yodo, relativamente más alto que el del carbono, el hidrógeno y el oxígeno, atenúa las radiaciones. Después de la inyección intravenosa, el contraste se elimina fundamentalmente por filtración glomerular, aunque una parte se secreta en los túbulos renales. Esto permite obtener la imagen del sistema colector, de los uréteres y de la vejiga.

Ecografía

La ecografía puede utilizarse para comprobar el tamaño de los riñones y de los cálices, que se dilatan en las obstrucciones. Aunque los uréteres no se ven bien, la vejiga se puede observar con facilidad si está llena. Se puede medir el volumen de la vejiga antes y después de la micción.

Tomografía computarizada

La tomografía computarizada puede utilizarse para valorar los riñones, los uréteres, la vejiga y las estructuras contiguas, lo cual es muy útil para el estadiaje de tumores primarios del tracto urinario.

Medicina nuclear

La medicina nuclear es muy útil para el estudio del tracto urinario, porque los radioisótopos se pueden utilizar para calcular la masa celular renal y su función y las cicatrices del parénquima. Esta prueba es muy útil en niños cuando se sospecha reflujo y cicatrices renales.

www.medilibros.com

© Elsevier. Fotocopiar sin autorización es un delito.

Glándulas suprarrenales

Las glándulas suprarrenales están en contacto con los polos renales superiores (fig. 4.150). Constan de una corteza externa y una médula interna. La glándula derecha tiene forma de pirámide, mientras que la glándula izquierda tiene forma de semiluna y es más grande.

Anterior a la glándula suprarrenal derecha se encuentran parte del lóbulo hepático derecho y la vena cava inferior, mientras que anterior a la suprarrenal izquierda se sitúan parte del estómago, el páncreas y a veces el bazo. Algunas regiones del diafragma son posteriores a las dos glándulas.

Las glándulas suprarrenales están rodeadas por la grasa perinéfrica e incluidas en la fascia renal, separada del riñón por un tabique fino.

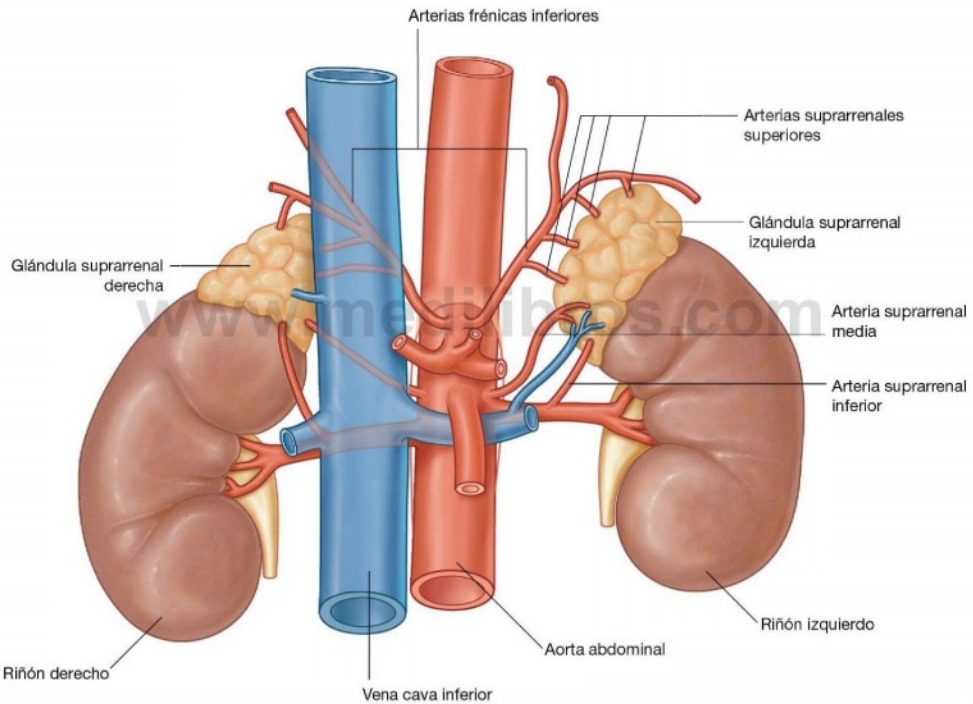

Fig. 4.150 Circulación arterial de las glándulas suprarrenales.

Circulación suprarrenal

La irrigación arterial de las glándulas suprarrenales es abundante y procede de tres fuentes (fig. 4.150):

- Las **arterias frénicas inferiores** bilaterales, en su trayecto ascendente desde la aorta abdominal, dan numerosas ramas **(arterias suprarrenales superiores)** a las glándulas suprarrenales.
- Directamente de la aorta abdominal sale una rama media a las glándulas suprarrenales **(arteria suprarrenal media).**
- Las arterias renales envían ramas superiores a las glándulas suprarrenales **(arterias suprarrenales inferiores).**

En contraste con esta circulación arterial tan abundante, el drenaje venoso habitualmente es una vena única que sale por el hilio de las glándulas. La **vena suprarrenal derecha** es corta y entra casi inmediatamente en la vena cava inferior; la **vena suprarrenal izquierda** se dirige inferiormente y desemboca en la vena renal izquierda.

Vasos

Aorta abdominal

La aorta abdominal empieza en el hiato aórtico diafragmático y se sitúa en la línea media en la parte inferior de la vértebra TXII (fig. 4.151). Desciende por delante de la superficie anterior de los cuerpos vertebrales LI a LIV, y termina a la izquierda de la línea media en la parte inferior de la vértebra LIV. En este punto se divide en las **arterias ilíacas comunes (primitivas) izquierda** y **derecha.** Esta bifurcación puede adivinarse en la pared anterior del abdomen en un punto situado a unos 2,5 cm por debajo del ombligo o en una línea que une los puntos más altos de la cresta ilíaca.

A su paso por la región posterior del abdomen, la superficie anterior de la aorta abdominal está cubierta por el plexo nervioso y los ganglios prevertebrales. Se relaciona también con numerosas estructuras:

- Anterior a la aorta abdominal se encuentran el páncreas y la vena esplénica, la vena renal izquierda y la porción inferior del duodeno.

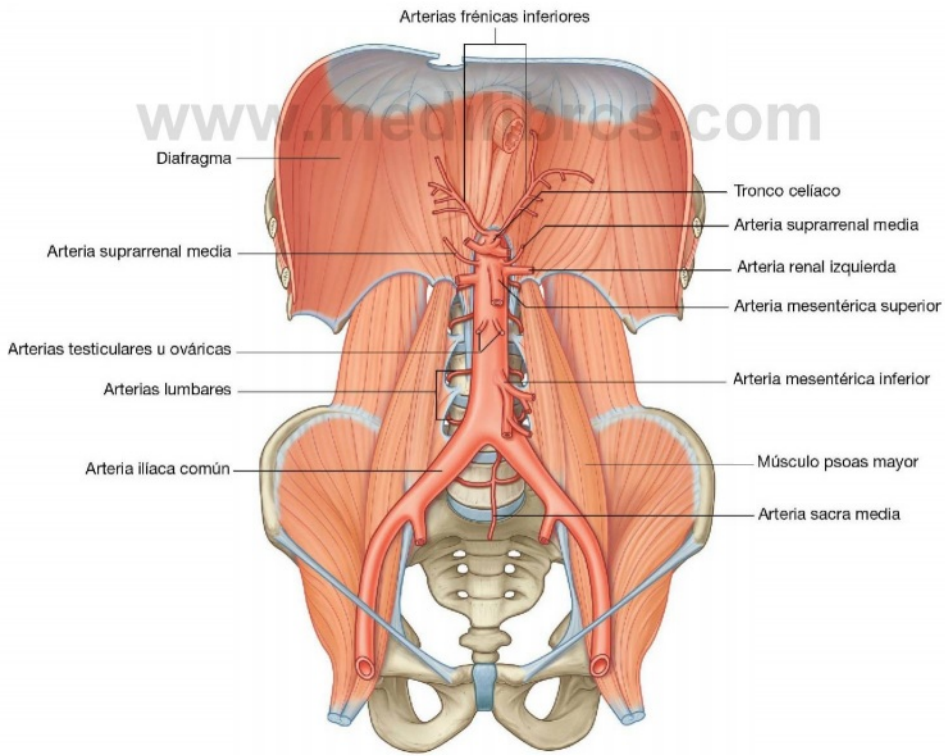

Fig. 4.151 Aorta abdominal.

© Elsevier. Fotocopiar sin autorización es un delito.

- Varias venas lumbares la cruzan posteriormente en su camino a la vena cava inferior.
- A su derecha se encuentran la cisterna del quilo, el conducto torácico, la vena ácigos, el pilar derecho del diafragma y la vena cava inferior.
- A su izquierda está el pilar izquierdo del diafragma.

Las ramas de la aorta abdominal (tabla 4.3) pueden dividirse en:

- Ramas viscerales que irrigan órganos.
- Ramas posteriores que irrigan el diafragma o la pared del cuerpo.
- Ramas terminales.

Ramas viscerales

Las ramas viscerales pueden ser pares o impares.

Las tres ramas impares que tienen su origen en la cara anterior de la aorta abdominal son (fig. 4.151):

- El tronco celíaco, que irriga el intestino proximal.
- La arteria mesentérica superior, que irriga el intestino medio.
- La arteria mesentérica inferior, que irriga el intestino distal.

Las ramas viscerales pares de la aorta abdominal (fig. 4.151) son:

- Las **arterias suprarrenales medias:** ramas laterales pequeñas de la aorta abdominal que salen inmediatamente superior a las arterias renales, que son parte de la múltiple circulación arterial de las arterias suprarrenales.
- Las **arterias renales:** ramas laterales de la aorta abdominal que salen inmediatamente inferior al nacimiento de la arteria mesentérica superior, entre las vértebras LI y LII, e irrigan los riñones.
- Las arterias **testiculares** u **ováricas:** ramas anteriores de la aorta abdominal que salen inferior al nacimiento de las arterias renales, y se dirigen inferior y lateralmente sobre la superficie anterior del músculo psoas mayor.

Ramas posteriores

Las ramas posteriores de la aorta abdominal son vasos que irrigan el diafragma o la pared del cuerpo. Son las arterias frénicas inferiores, las arterias lumbares y la arteria sacra media (fig. 4.151).

Arterias frénicas inferiores

Las **arterias frénicas inferiores** salen inmediatamente inferiores al hiato aórtico del diafragma, en un tronco común directamente de la arteria abdominal, o de la base del tronco celíaco (fig. 4.151). En ambos casos, se dirigen cranealmente, suministran alguna rama a la glándula suprarrenal y siguen por la cara inferior del diafragma.

Arterias lumbares

Habitualmente salen cuatro pares de **arterias lumbares** de la cara posterior de la aorta abdominal (fig. 4.151). Discurren a los lados y por detrás de los cuerpos de las vértebras

www.medilibros.com

Tabla 4.3 Ramas de la aorta abdominal

Arteria	Rama	Origen	Zonas que irrigan
Tronco celíaco	Anterior	Inmediatamente inferior al hiato aórtico del diafragma	Intestino abdominal proximal
Arteria mesentérica superior	Anterior	Inmediatamente inferior al tronco celíaco	Intestino abdominal medio
Arteria mesentérica inferior	Anterior	Inferior a las arterias renales	Intestino abdominal distal
Arterias suprarrenales medias	Lateral	Inmediatamente superior a las arterias renales	Glándulas suprarrenales
Arterias renales	Lateral	Inmediatamente inferior a la arteria mesentérica superior	Riñones
Arterias testicular u ovárica	Anterior par	Inferior a las arterias renales	Testículos en hombres y ovarios en mujeres
Arterias frénicas inferiores	Lateral	Inmediatamente inferior al hiato aórtico	Diafragma
Arterias lumbares	Posterior	Habitualmente cuatro pares	Pared posterior del abdomen y médula espinal
Arterias sacras medias	Posterior	Inmediatamente superior a la bifurcación de la aorta, desciende por las vértebras lumbares, el sacro y el cóccix	
Arterias ilíacas comunes	Terminal	Habitualmente se bifurca en la vértebra LIV	

lumbares, continúan lateralmente, pasando posteriormente a los troncos simpáticos y entre las apófisis transversas de las vértebras lumbares contiguas y llegan a la pared del abdomen. A partir de aquí dan ramas segmentarias a la médula espinal con un patrón similar a las arterias intercostales posteriores.

Arteria sacra media

La última rama posterior es la **arteria sacra media** (fig. 4.151). Esta arteria sale de la cara posterior de la aorta abdominal inmediatamente por encima de la bifurcación y se dirige hacia abajo, primero sobre la cara anterior de las vértebras lumbares inferiores y después del sacro y el cóccix.

Conceptos prácticos

Injerto de endoprótesis en la aorta abdominal

Un aneurisma de la aorta abdominal es una dilatación de la aorta y suele localizarse en la región infrarrenal (la región localizada a nivel de las arterias renales o por debajo de estas). Cuando la aorta se expande, el riesgo de rotura aumenta y ahora se acepta de forma general que cuando el aneurisma tiene 5,5 cm o más, la cirugía mejorará de forma significativa al paciente.

Dado el envejecimiento de la población, el número de aneurismas de la aorta abdominal está aumentando. Además, el uso creciente de técnicas de imagen está permitiendo reconocer cada vez más aneurismas de la aorta abdominal en pacientes asintomáticos.

Durante muchos años el tratamiento convencional para la reparación era una técnica quirúrgica abierta, que consistía en realizar una incisión amplia desde la apófisis xifoides del esternón hasta la sínfisis del pubis y la disección del aneurisma. Se resecaba el aneurisma y se cosía un injerto tubular trenzado en su sitio. La recuperación puede tardar unos días, incluso semanas, y la mayor parte de los pacientes necesita un ingreso en la unidad de cuidados intensivos tras la intervención.

Los nuevos avances y técnicas han permitido la realización de una intervención nueva para tratamiento de los aneurismas de aorta abdominal: el injerto endovascular. La idea de colocar el injerto dentro del aneurisma de aorta y recubrir el vaso dilatado no es nueva y fue descrita por vez primera hace más de 10 años. Desde su descripción original, estos dispositivos han sufrido varias modificaciones (fig. 4.152).

La técnica implica la disección quirúrgica de la arteria femoral por debajo del ligamento inguinal. Se realiza una incisión pequeña en la arteria femoral y se introduce dentro de la aorta abdominal el injerto comprimido precargado con sus soportes metálicos por un catéter de gran calibre a través de la arteria femoral. Bajo control radiológico se abre el injerto, para que revista el interior de la aorta. Se realizan inserciones en el injerto para los miembros, que se extienden hacia los vasos ilíacos primitivos. El dispositivo de tubo bifurcado excluye de forma eficaz el aneurisma de la aorta abdominal.

Este tipo de dispositivo no resulta adecuado para todos los pacientes. Los enfermos que se someten a esta intervención no necesitan un ingreso en la unidad de cuidados intensivos. Muchos enfermos abandonan el hospital a las 24-48 horas. Es importante que este dispositivo se pueda emplear para pacientes considerados inadecuados para la reparación quirúrgica abierta.

www.medilibros.com

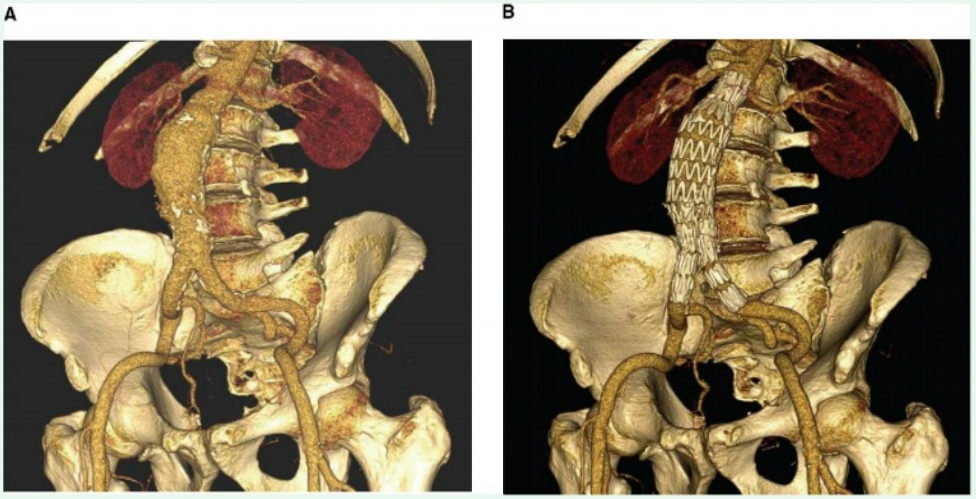

Fig. 4.152 Reconstrucción volumétrica con una tomografía computarizada multidetector de un paciente con un aneurisma de la aorta abdominal infrarrenal antes (**A**) y después (**B**) de la reparación endovascular del aneurisma. Observe que la imagen sólo muestra contraste intraluminal y no todo el vaso. Las placas blancas de la aorta corresponden a calcio intramural.

© Elsevier. Fotocopiar sin autorización es un delito.

Vena cava inferior

La vena cava inferior recoge sangre de todas las estructuras inferiores al diafragma y la conduce a la aurícula derecha. Se forma al unirse las dos venas ilíacas comunes en la vértebra LV, justo a la derecha de la línea media. Sube por la región posterior del abdomen por delante de la columna vertebral, y al lado y a la derecha de la aorta abdominal (fig. 4.153), continúa hacia arriba y sale del abdomen a través del centro tendinoso del diafragma, en la vértebra TVIII.

En su recorrido, cruzan su superficie anterior la arteria ilíaca común derecha, la raíz del mesenterio, la arteria ovárica o testicular derecha, la porción inferior del duodeno, la cabeza del páncreas, la porción superior del duodeno, el conducto colédoco, la vena porta y el hígado, que cubre y a veces rodea completamente la vena cava (fig. 4.153).

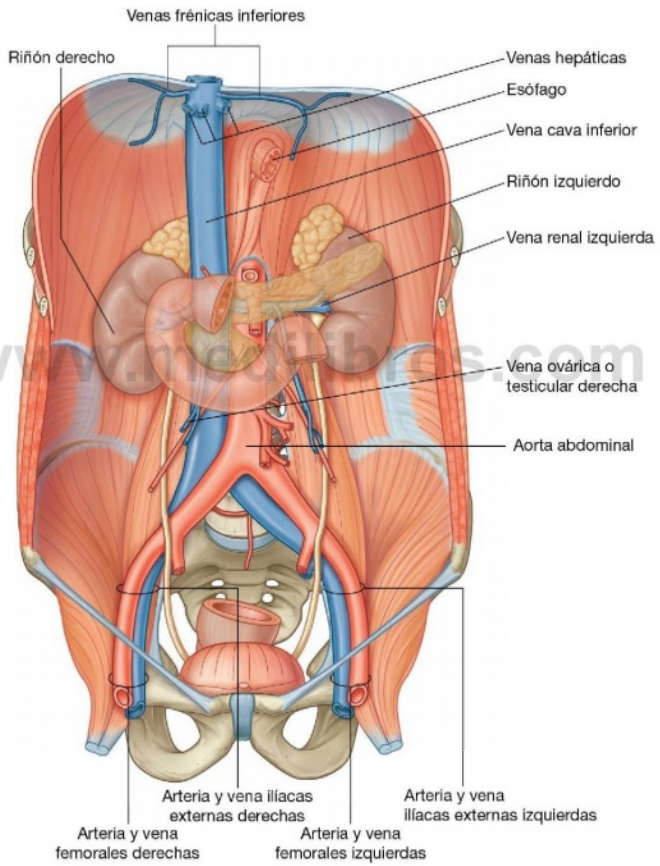

Fig. 4.153 Vena cava inferior.

Son tributarias de la vena cava inferior:

- Las venas ilíacas comunes.
- Las venas lumbares.
- La vena testicular u ovárica derechas.
- Las venas renales.
- La vena suprarrenal derecha.
- Las venas frénicas inferiores.
- Las venas hepáticas.

No hay ninguna rama de la porción abdominal del tubo digestivo, el bazo, el páncreas y la vesícula biliar, puesto que las venas procedentes de estas estructuras forman parte del sistema porta, que primero pasa por el hígado.

De todas las venas enumeradas, las **venas lumbares** son diferentes y merecen una atención especial. No todas las venas lumbares drenan directamente en la vena cava (fig. 4.154):

- La quinta vena lumbar generalmente drena en la **vena iliolumbar,** rama de la vena ilíaca común.
- La tercera y la cuarta venas lumbares suelen desembocar en la vena cava inferior.
- La primera y la segunda venas lumbares pueden desembocar en las venas lumbares ascendentes.

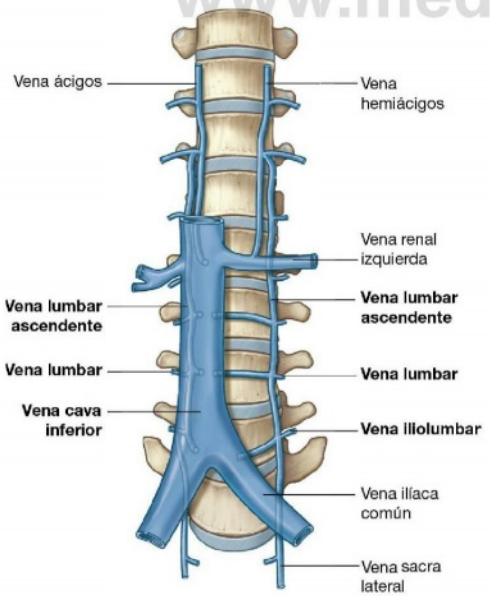

Fig. 4.154 Venas lumbares.

Las **venas lumbares ascendentes** son conductos venosos largos que conectan las venas ilíaca externa, iliolumbar y lumbares con las venas ácigos y hemiácigos del tórax (fig. 4.154).

Cuando la vena cava inferior se obstruye, las venas lumbares ascendentes son conductos colaterales importantes entre las mitades inferior y superior del cuerpo.

Conceptos prácticos

Filtro de la vena cava inferior

La trombosis venosa profunda es un trastorno que puede resultar mortal y en el cual se produce un coágulo (trombo) en el sistema venoso profundo de las piernas y las venas de la pelvis. Virchow describió los motivos de la formación del trombo como una reducción del flujo, una alteración de los elementos que constituyen la sangre y alteraciones en la pared vascular. Los factores predisponentes más frecuentes son el ingreso hospitalario y la cirugía, el uso de anticonceptivos orales, el tabaquismo y los viajes aéreos. Otros factores incluyen trastornos de la coagulación (p. ej., deficiencia de proteínas C y S).

Puede resultar difícil diagnosticar una trombosis venosa profunda, cuyos síntomas incluyen edema de los miembros y dolor y molestias en la pantorrilla. También puede ser un hallazgo incidental.

En la práctica a los pacientes con una sospecha de trombosis venosa profunda se les realiza una prueba de dímero D en la sangre, que mide las concentraciones del producto de degradación de la fibrina. Si el resultado de esta prueba es positivo, existe una alta asociación con la trombosis venosa profunda.

Las consecuencias de la trombosis venosa profunda son dobles. En algunos casos el coágulo se suelta y llega al sistema venoso a través del lado derecho del corazón y llega a las arterias pulmonares principales. Si los coágulos tienen un tamaño suficiente, obstruyen el flujo hacia los pulmones y pueden originar la muerte instantánea. Las complicaciones secundarias incluyen la destrucción del sistema valvular normal en las piernas, lo que condiciona una insuficiencia venosa con edema crónico y úlceras en las piernas.

El tratamiento de la trombosis venosa profunda es la prevención. Para conseguir esta prevención, se deben eliminar todos los factores de riesgo. Se puede inyectar heparina subcutánea y el paciente debe llevar medias de compresión creciente para evitar el estasis venoso mientras permanecen en el hospital.

En algunas situaciones no resulta posible optimizar el tratamiento profiláctico del paciente y es preciso colocar un filtro en la vena cava inferior, que atrapa cualquier coágulo de gran tamaño. Este filtro se puede extraer cuando haya culminado el período de riesgo.

© Elsevier. Fotocopiar sin autorización es un delito.

Sistema linfático

El drenaje linfático de la mayor parte de las estructuras profundas y regiones corporales por debajo del diafragma converge principalmente en colecciones de nódulos y vasos linfáticos asociados a los principales vasos sanguíneos de la región abdominal posterior (fig. 4.155). A continuación la linfa se drena principalmente hacia el conducto torácico. Los principales vasos linfáticos que drenan las distintas regiones del cuerpo en conjunto se resumen en la tabla 4.4 (v. también una descripción general sobre los elementos linfáticos en el cap. 1)

Nódulos preaórticos y aórticos laterales o lumbares (paraaórticos)

Al aproximarse a la bifurcación de la aorta, las colecciones de linfáticos asociados a las dos arterias ilíacas comunes confluyen, y múltiples grupos de vasos y nódulos linfáticos asociados a

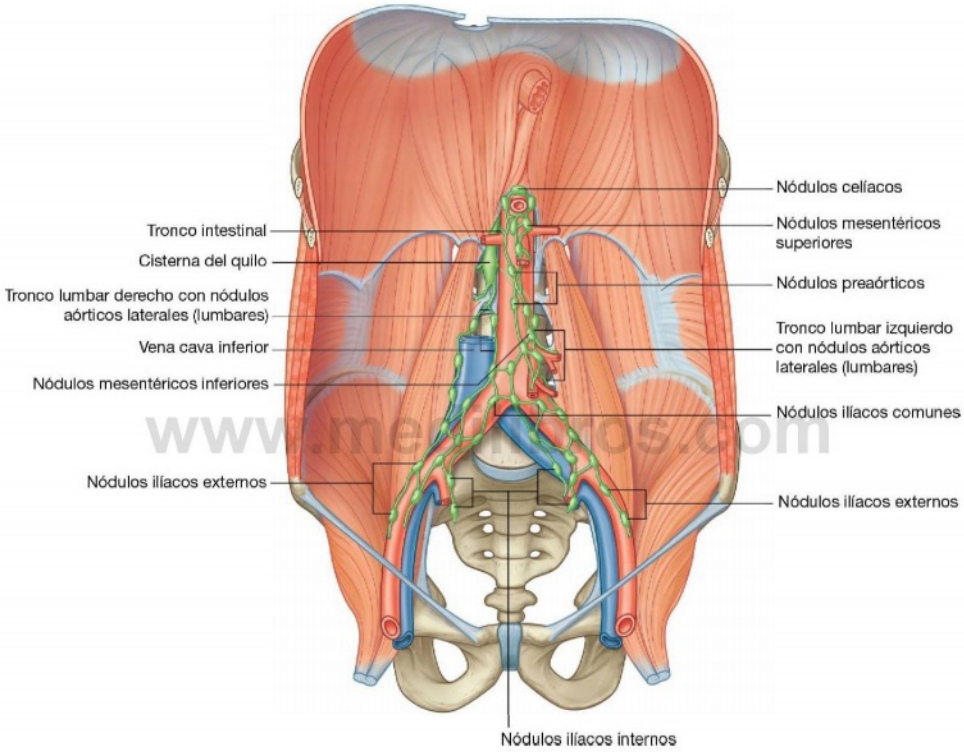

Fig. 4.155 Linfáticos abdominales.

Tabla 4.4 Drenaje linfático

Vaso linfático	Zona drenada
Tronco yugular derecho	Lado derecho de la cabeza y el cuello
Tronco yugular izquierdo	Lado izquierdo de la cabeza y el cuerpo
Tronco subclavio derecho	Extremidad superior derecha, regiones superficiales de las paredes del tórax y superior del abdomen
Tronco subclavio izquierdo	Extremidad inferior izquierda, regiones superficiales de las paredes del tórax y superior del abdomen
Tronco broncomediastínico derecho	Pulmón y bronquios derechos, estructuras mediastínicas, pared del tórax
Tronco broncomediastínico izquierdo	Pulmón y bronquios izquierdos, estructuras mediastínicas, pared del tórax
Conducto torácico	Extremidades inferiores, pared y vísceras abdominales, pared y vísceras de la pelvis, pared torácica

la aorta abdominal y la vena cava inferior se dirigen en sentido superior. Estas colecciones se pueden clasificar en **nódulos preaórticos,** que son anteriores a la aorta abdominal, y **nódulos aórticos laterales derechos** e **izquierdos (nódulos paraaórticos),** que se encuentran localizados a los lados de la aorta abdominal (fig. 4.155).

Cuando estas colecciones de linfáticos pasan por la región posterior del abdomen, siguen recogiendo la linfa de diversas estructuras. Los nódulos linfáticos aórticos laterales o lumbares (nódulos paraaórticos) reciben los linfáticos de la pared corporal, de los riñones, de las glándulas suprarrenales y de los testículos u ovarios.

Los nódulos preaórticos se organizan alrededor de las tres ramas anteriores de la aorta abdominal, que irrigan la porción abdominal del tubo digestivo, además del bazo, el páncreas, la vesícula biliar y el hígado. Se dividen en nódulos celíacos, mesentéricos superiores y mesentéricos inferiores y reciben la linfa de los órganos irrigados por las arterias homónimas.

Por último, los nódulos aórticos laterales o lumbares forman los troncos lumbares derecho e izquierdo, mientras que los nódulos preaórticos forman el tronco intestinal (fig. 4.155). Estos troncos se juntan y forman una confluencia que en ocasiones parece una dilatación sacular (cisterna del quilo). Esta confluencia de los troncos linfáticos se localiza posterior al lado derecho de la aorta abdominal y anterior a los cuerpos de las vértebras LI y LII. Marca el comienzo del conducto torácico.

Conceptos prácticos

Cirugía ganglionar retroperitoneal

Desde una perspectiva clínica, los ganglios linfáticos retroperitoneales se dividen en dos grupos. El grupo ganglionar preaórtico drena la linfa de las estructuras de la línea media embriológica, como el hígado, el intestino y el páncreas. El grupo ganglionar paraaórtico (ganglios aórticos laterales o lumbares) se localiza a los dos lados de la aorta y drenan la linfa de las estructuras bilaterales, como los riñones y las glándulas suprarrenales. Los órganos cuyo origen embriológico es la pared posterior del abdomen también drenan su linfa en estos ganglios. Estos órganos incluyen los ovarios y los testículos (es importante recordar que los testículos no drenan en los ganglios inguinales).

En general el drenaje linfático se produce por vías convencionales predecibles; sin embargo, cuando existe una enfermedad, pueden producirse vías alternativas de drenaje linfático.

Existen una serie de causas para el aumento de tamaño de los ganglios retroperitoneales. En el adulto el aumento de tamaño masivo de los ganglios caracteriza a los linfomas, mientras que se observan aumentos menos importantes del tamaño en las infecciones o la diseminación metastásica de procesos tumorales (p. ej., cáncer de colon).

El tratamiento de los procesos ganglionares malignos depende de una serie de factores, que incluyen el origen del tumor primario (p. ej., intestino) y su tipo histológico. En condiciones normales se reseca el tumor primario quirúrgicamente y con frecuencia se trata la diseminación linfática y las metástasis orgánicas (p. ej., hepáticas o pulmonares) mediante quimioterapia y radioterapia.

En algunos casos se puede considerar adecuada la resección quirúrgica de los ganglios linfáticos retroperitoneales (p. ej., en el carcinoma testicular).

El abordaje quirúrgico para la resección de los ganglios linfáticos retroperitoneales se realiza a través de una incisión paramediana lateral en la línea media clavicular. Se abren las tres capas de la pared abdominal anterolateral (oblicuo externo, oblicuo interno y transverso del abdomen) y se divide la fascia transversalis. La siguiente estructura que identifica el cirujano es el peritoneo parietal. En lugar de acceder a éste que suele ser la técnica habitual en la mayoría de las operaciones intraabdominales, el cirujano empuja el peritoneo parietal con suavidad hacia la línea media, lo que desplaza el contenido intraabdominal y permite visualizar con claridad las estructuras retroperitoneales. A la izquierda se visualiza con facilidad el grupo ganglionar paraaórtico y se reconoce la aorta abdominal y el riñón. A la derecha se observa la vena cava inferior, que se tiene que retraer para acceder a la cadena ganglionar paraaórtica derecha.

La disección ganglionar retroperitoneal se tolera muy bien y no se asocia a los problemas derivados del acceso a la cavidad peritoneal (p. ej., íleo paralítico). Desafortunadamente, la complicación de una incisión vertical en la línea media clavicular es la sección de la inervación segmentaria del músculo recto del abdomen. Esto determina atrofia muscular y proporciones asimétricas de la pared abdominal anterior.

© Elsevier. Fotocopiar sin autorización es un delito.

Sistema nervioso en la región posterior del abdomen

En la región posterior del abdomen se encuentran varios elementos del sistema nervioso: los troncos simpáticos y nervios esplácnicos relacionados, los plexos nerviosos y ganglios relacionados con la aorta abdominal, y el plexo nervioso lumbar.

Troncos simpáticos y nervios esplácnicos

Los troncos simpáticos discurren por la región posterior del abdomen anterior y lateralmente a los cuerpos de las vértebras lumbares para continuar a través del promontorio del sacro y en la cavidad pélvica (fig. 4.156). A lo largo de su recorrido son visibles pequeñas zonas elevadas. Son grupos de cuerpos celulares neuronales (fundamentalmente posganglionares) situados fuera del sistema nervioso central. Son ganglios simpáticos paravertebrales. Habitualmente hay cuatro ganglios a lo largo de los troncos simpáticos en la región posterior del abdomen.

Los nervios lumbares esplácnicos también se relacionan con los troncos simpáticos en la región posterior del abdomen (fig. 4.156). Estos elementos del sistema nervioso se dirigen desde los troncos simpáticos a los plexos nerviosos y ganglios relacionados con la aorta abdominal. Habitualmente los nervios esplácnicos lumbares (dos a cuatro) llevan fibras simpáticas preganglionares y aferentes viscerales.

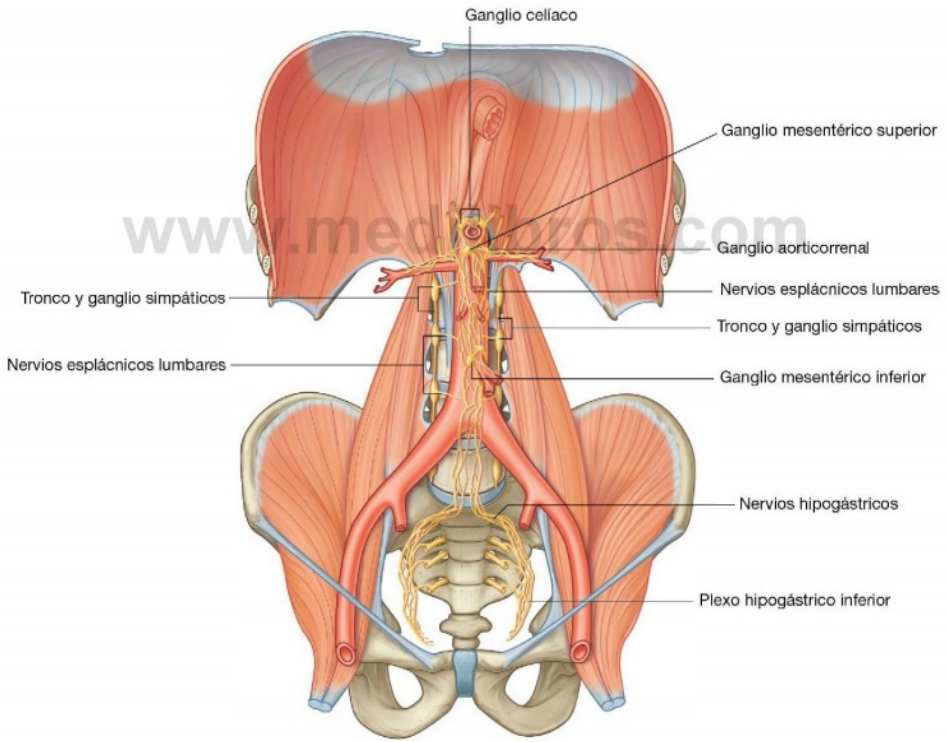

Fig. 4.156 Troncos simpáticos que pasan por la región posterior del abdomen.

Plexos y ganglios prevertebrales abdominales

El plexo prevertebral es una red de fibras nerviosas que rodean a la aorta abdominal. Va desde el hiato aórtico del diafragma a la bifurcación de la aorta en las arterias ilíacas comunes derecha e izquierda. En su recorrido se divide en plexos más pequeños con nombre propio (fig. 4.157):

- Empezando desde el diafragma y en dirección inferior, la acumulación inicial de fibras nerviosas se denomina **plexo celíaco.** Es un acúmulo de fibras nerviosas que contiene nervios relacionados con las raíces del tronco celíaco y la arteria mesentérica superior.
- El **plexo aórtico abdominal** continúa inferiormente, desde la arteria mesentérica superior a la bifurcación aórtica (fig. 4.157).
- En la bifurcación de la aorta abdominal, el plexo prevertebral abdominal continúa inferiormente: es el **plexo hipogástrico superior.**

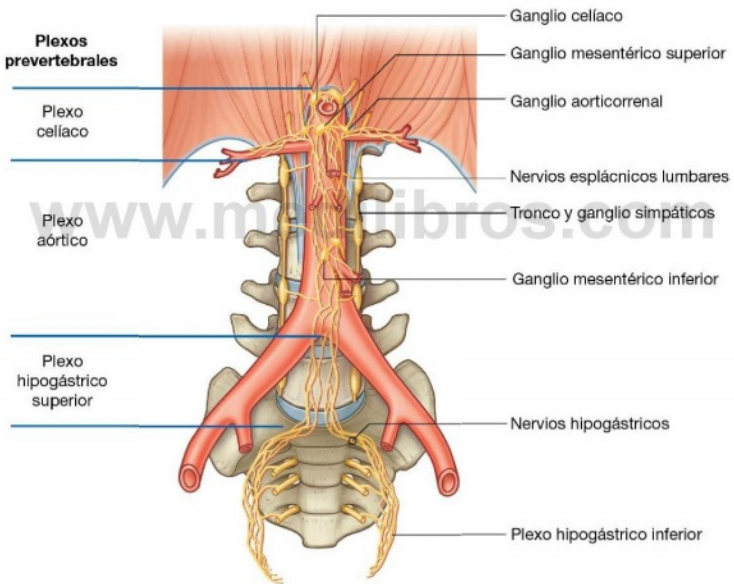

Fig. 4.157 Plexos y ganglios prevertebrales en la región posterior del abdomen.

© Elsevier. Fotocopiar sin autorización es un delito.

El plexo abdominal prevertebral conduce en todo su recorrido:

- Las fibras simpáticas preganglionares y viscerales aferentes de los nervios esplácnicos torácicos y lumbares.
- Las fibras parasimpáticas preganglionares y viscerales aferentes de los nervios vagos (X).
- Las fibras parasimpáticas preganglionares de los nervios esplácnicos pélvicos (fig. 4.158).

Los **ganglios prevertebrales** son cúmulos de tejido nervioso relacionados con el plexo prevertebral abdominal. Están formados por neuronas simpáticas posganglionares que se pueden identificar agrupadas a lo largo del plexo prevertebral; en general reciben el nombre de la rama más cercana de la aorta abdominal. Por tanto son los **ganglios celíaco, mesentérico superior, aorticorrenal** y **mesentérico inferior** (fig. 4.159). Estas estructuras, junto con el plexo prevertebral, tienen una función muy importante en la inervación de las vísceras abdominales.

En la tabla 4.5 se enumeran las zonas habituales de dolor referido de las vísceras abdominales y del corazón.

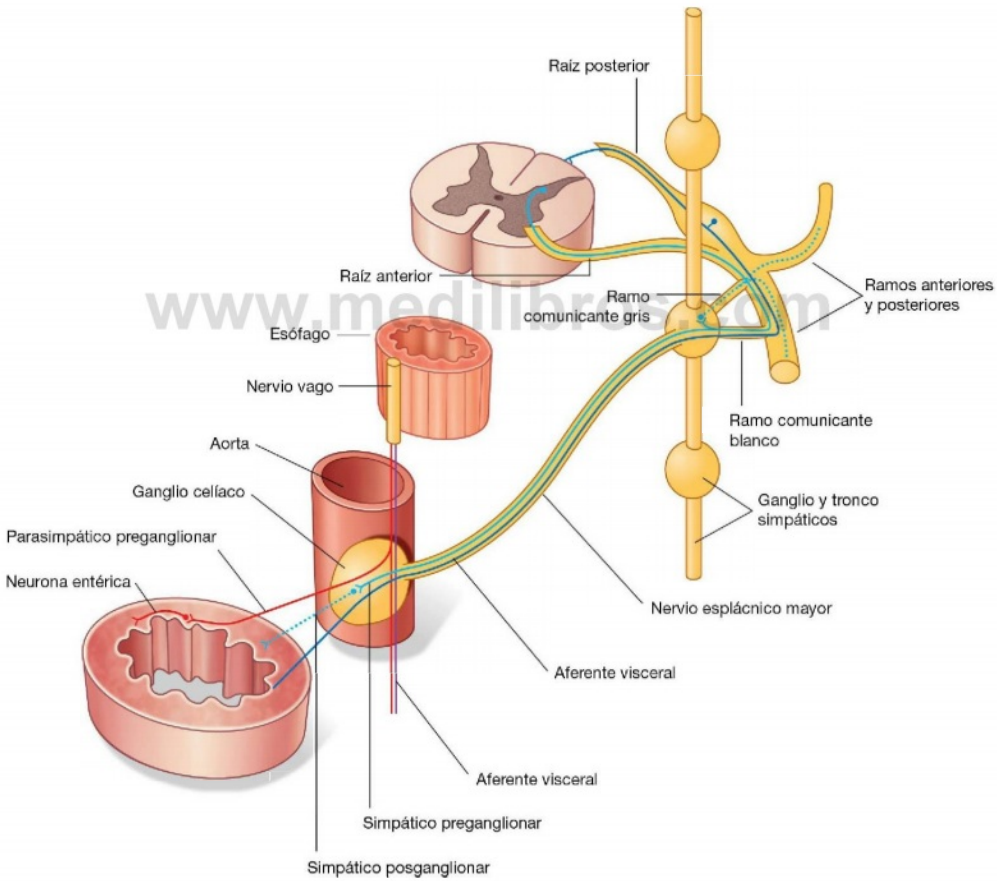

Fig. 4.158 Paso de fibras nerviosas por los plexos y ganglios prevertebrales del abdomen.

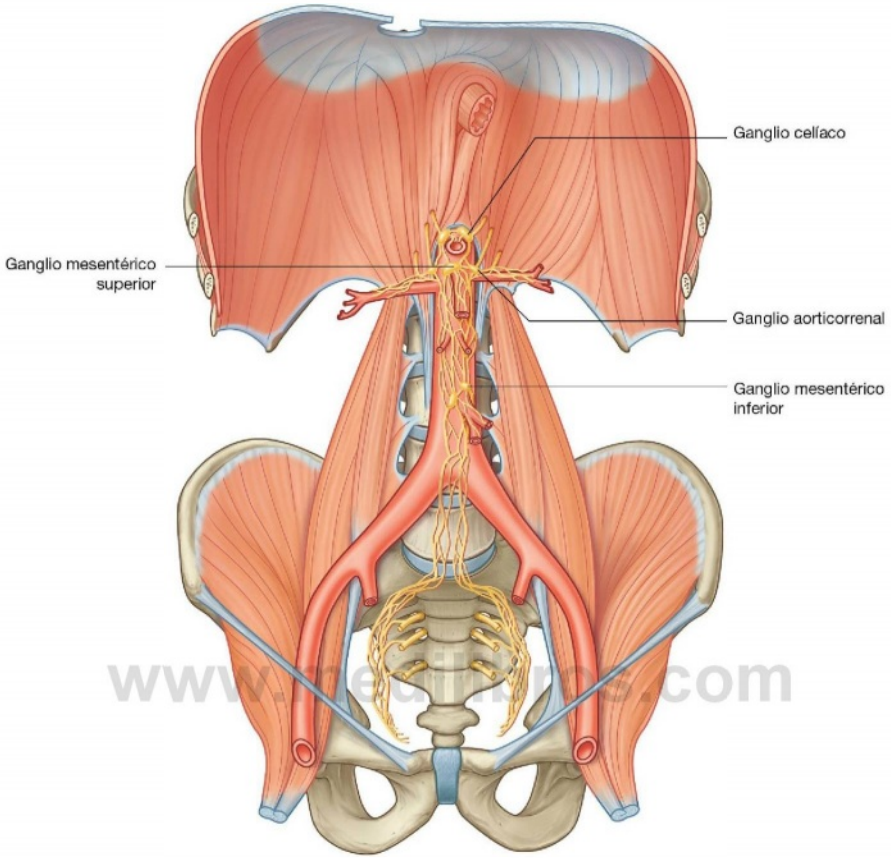

Fig. 4.159 Ganglios prevertebrales relacionados con el plexo prevertebral.

Tabla 4.5 Rutas del dolor referido (aferentes viscerales)

Órgano	Vía aferente	Nivel medular	Zona de referencia
Corazón	Nervios esplácnicos torácicos	T1 a T4	Tórax superior y cara interna del brazo
Intestino proximal (órganos irrigados por el tronco celíaco)	Nervio esplácnico mayor	T5 a T9 (o T10)	Tórax inferior y región epigástrica
Intestino medio (órganos irrigados por la arteria mesentérica superior)	Nervio esplácnico menor	T9, T10 (o T10, T11)	Región umbilical
Riñones y uréter superior	Nervio esplácnico inferior	T12	Flancos (regiones laterales) e hipogastrio
Intestino distal (órganos irrigados por la arteria mesentérica inferior) y porción inferior del uréter	Nervios esplácnicos lumbares	L1, L2	Región púbica, caras anterior y lateral del muslo, e ingle

© Elsevier. Fotocopiar sin autorización es un delito.

Plexo lumbar

El plexo lumbar está formado por los ramos anteriores de los nervios L1 a L3 y la mayor parte de los ramos anteriores de L4 (fig. 4.160 y tabla 4.6). También contribuye el nervio T12 (subcostal).

Son ramos del plexo lumbar los nervios iliohipogástrico, ilioinguinal, genitofemoral y cutáneo lateral del muslo (cutáneo femoral lateral), femoral y obturador. El plexo lumbar se forma en el interior del músculo psoas mayor por delante de su inserción en las apófisis transversas de las vértebras lumbares (fig. 4.161). Los ramos salen en relación con el músculo psoas mayor en situación:

- Anterior: nervio genitofemoral.
- Interno: nervio obturador.
- Lateral: nervios iliohipogástrico, ilioinguinal, femoral y cutáneo lateral del muslo.

Nervios iliohipogástrico e ilioinguinal (L1)

Los nervios iliohipogástrico e ilioinguinal salen del ramo anterior del nervio L1 en un tronco común (fig. 4.160). Antes o inmediatamente después de aparecer por el borde lateral del músculo psoas mayor, el tronco se divide en los nervios iliohipogástrico e ilioinguinal.

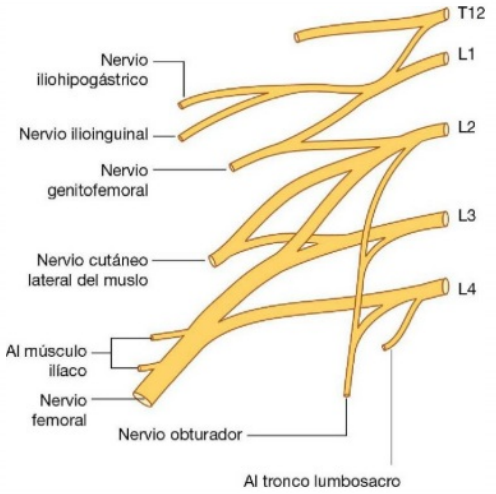

Fig. 4.160 Plexo lumbar.

www.medilibros.com

Tabla 4.6 Ramos del plexo lumbar

Ramo	Origen	Segmentos medulares	Función: motora	Función: sensitiva
Iliohipogástrico	Ramo anterior de L1	L1	Oblicuo interno y transverso del abdomen	Piel de la región glútea posterolateral y piel del hipogastrio
Ilioinguinal	Ramo anterior de L1	L1	Oblicuo interno y transverso del abdomen	Piel de la cara superointerna del muslo, y piel de la raíz del pene y escroto anterior o monte de Venus y labios mayores
Genitofemoral	Ramo anterior de L1 y L2	L1, L2	Ramo genital; en el hombre músculo cremáster	Ramo genital, piel de la zona anterior del escroto o piel del monte de Venus y labios mayores; ramo femoral, piel de la región alta y anterior del muslo
Nervio lateral cutáneo del muslo	Ramo anterior de L2 y L3	L2, L3		Piel de las caras anterior y lateral del muslo hasta la rodilla
Obturador	Ramo anterior de L2 a L4	L2 a L4	Obturador externo, pectíneo y músculos del compartimento interno del muslo	Piel de la cara interna del muslo
Femoral	Ramo anterior de L2 a L4	L2 a L4	Ilíaco, pectíneo y músculos del compartimento anterior del muslo	Piel de la cara anterior del muslo e interna de la pierna

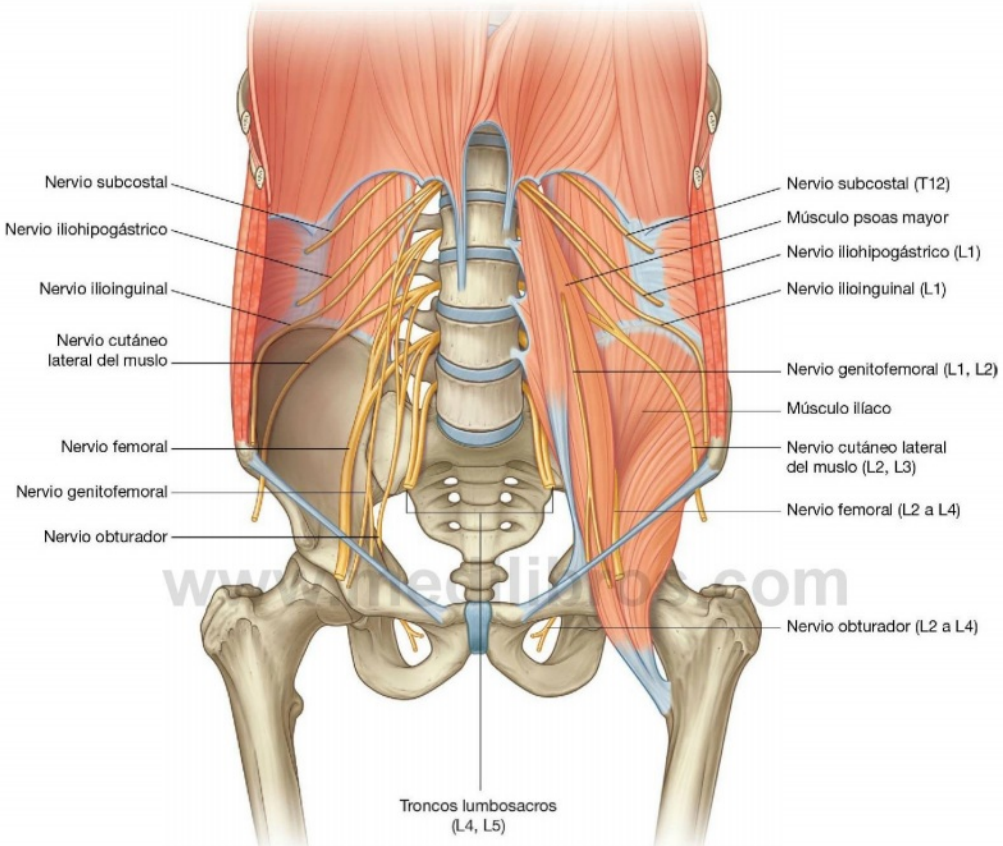

Fig. 4.161 Plexo lumbar en la región posterior del abdomen.

© Elsevier. Fotocopiar sin autorización es un delito.

Nervio iliohipogástrico

El **nervio iliohipogástrico** cruza la superficie anterior del músculo cuadrado lumbar, posterior al riñón. Perfora el músculo transverso del abdomen y sigue por delante entre los músculos oblicuo interno y transverso del abdomen. Por encima de la cresta ilíaca un **ramo cutáneo lateral** perfora los músculos oblicuo interno y externo para inervar la piel de la región glútea posterolateral (fig. 4.162).

El resto del nervio iliohipogástrico (el **ramo cutáneo anterior**) sigue anteriormente, y atraviesa el oblicuo interno justo por dentro de la espina ilíaca anterosuperior, al continuar en dirección oblicua caudal y medialmente. Se convierte en cutáneo por encima del anillo inguinal superficial después de atravesar el oblicuo externo, y se distribuye por la piel de la región del pubis (fig. 4.162). En su recorrido da ramos que inervan los músculos abdominales.

Nervio ilioinguinal

El nervio ilioinguinal es más pequeño que el nervio iliohipogástrico y va más abajo que éste cuando cruza el músculo

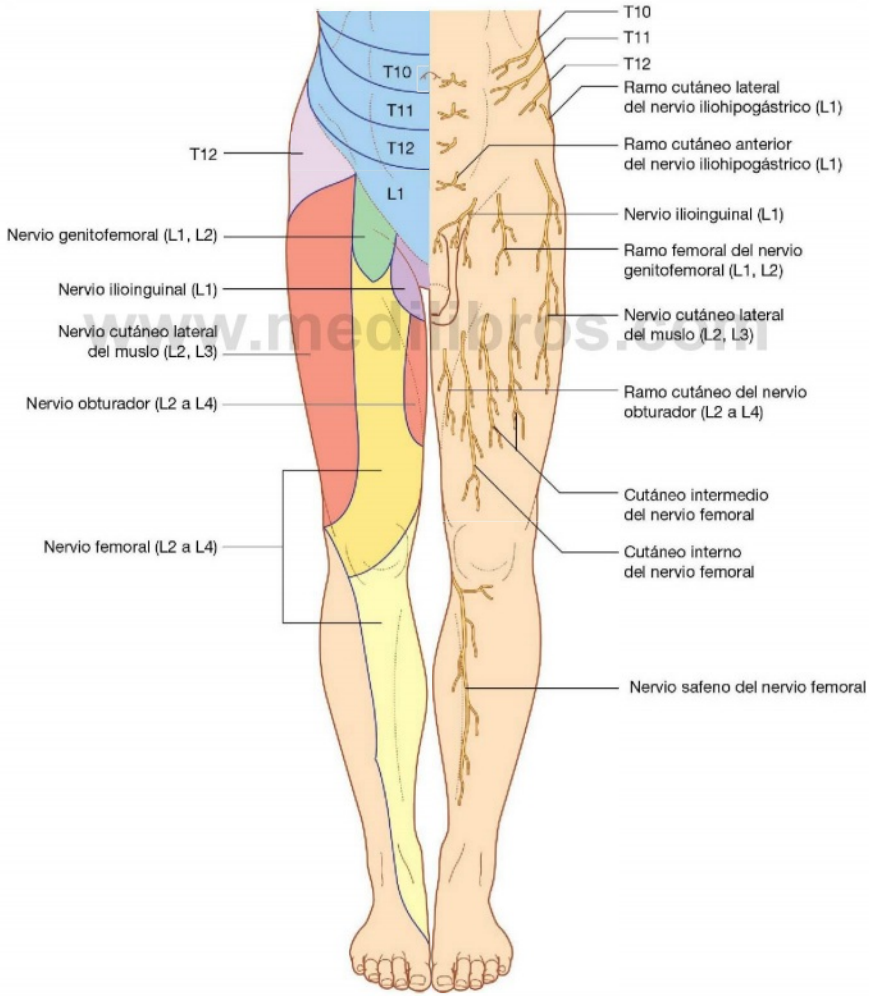

www.medilibros.com

Fig. 4.162 Distribución cutánea de los nervios del plexo lumbar.

cuadrado lumbar. Sigue una trayectoria más oblicua que el nervio iliohipogástrico y habitualmente cruza parte del músculo ilíaco en su camino a la cresta ilíaca. Cerca del extremo anterior de la cresta ilíaca, atraviesa el transverso del abdomen y después el músculo oblicuo interno, y entra en el conducto inguinal.

El nervio ilioinguinal sale por debajo del anillo inguinal superficial, junto al cordón espermático, e inerva la piel de la parte superointerna del muslo, la raíz del pene y la superficie anterior del escroto en los hombres, o el monte de Venus y los labios mayores en las mujeres (fig. 4.162). En su recorrido también da ramos a los músculos del abdomen.

Nervio genitofemoral (L1 y L2)

El nervio genitofemoral sale de los ramos anteriores de los nervios L1 y L2 (fig. 4.160). Se dirige inferiormente dentro del músculo psoas mayor hasta que sale en su superficie anterior. Después desciende por la superficie del músculo, en situación retroperitoneal, y pasa posterior al uréter. Al final se divide en los ramos genital y femoral.

El **ramo genital** continúa inferiormente y entra en el conducto inguinal a través del anillo inguinal profundo. Sigue por el conducto y:

- En los hombres, inerva el músculo cremáster y termina en la piel en la porción anterior y superior del escroto.
- En las mujeres, va con el ligamento redondo del útero y termina en la piel del monte de Venus y labios mayores.

El **ramo femoral** desciende por la cara lateral de la arteria ilíaca externa y después de pasar por detrás del ligamento inguinal entra en la vaina femoral lateral a la arteria femoral. Atraviesa la capa anterior de la vaina de la femoral y la fascia lata para inervar la piel de la parte superoanterior del muslo (fig. 4.162).

Nervio cutáneo lateral del muslo (L2 y L3)

El nervio cutáneo lateral del muslo sale de los ramos anteriores de los nervios L2 y L3 (fig. 4.160). Sale por el borde lateral del músculo psoas mayor y va hacia la espina ilíaca anterosuperior cruzando el músculo ilíaco en dirección oblicua (fig. 4.162). Pasa posterior al ligamento inguinal y entra en el muslo.

El nervio cutáneo lateral del muslo inerva la piel de la cara lateral y anterior del muslo hasta la rodilla (fig. 4.162).

Nervio obturador (L2 a L4)

El nervio obturador surge de los ramos anteriores de los nervios L2 a L4 (fig. 4.160). Desciende en el músculo psoas mayor y sale por su lado interno cerca del borde pélvico (fig. 4.161).

El nervio obturador sigue por detrás de los vasos ilíacos primitivos, pasa a través de la pared lateral de la cavidad pélvica, entra en el conducto obturador y a través de él llega al compartimiento interno del muslo.

En la zona del conducto obturador, el nervio obturador se divide en **ramos anteriores** y **posteriores.** Al entrar en el compartimiento interno del muslo, los dos ramos están separados por los músculos obturador externo y aductor mínimo. En su recorrido por el compartimiento interno del muslo, estos dos nervios dan ramos:

- Articulares en la articulación de la cadera.
- Musculares al obturador externo, pectíneo, aductor largo, grácil, aductor corto y aductor mayor.
- Cutáneas a la cara interna del muslo.
- Junto al nervio safeno, ramos cutáneos a la cara interna de la parte superior de la pierna y ramos articulares a la rodilla (fig. 4.162).

Nervio femoral (L2 a L4)

El nervio femoral sale de los ramos anteriores de los nervios L2 a L4 (fig. 4.160). Desciende a través del músculo psoas mayor y sale por el borde inferior lateral del psoas mayor (fig. 4.161). Sigue bajando entre el borde lateral de este músculo y la superficie anterior del músculo ilíaco. Está por debajo de la fascia del ilíaco y lateral a la arteria femoral cuando pasa posterior al ligamento inguinal y entra en el compartimento anterior del muslo. Allí se divide de forma inmediata en muchos ramos.

Los ramos cutáneos del nervio femoral son:

- Nervios cutáneos interno e intermedio que inervan la piel de la superficie anterior del muslo.
- El nervio safeno, que inerva la piel de la superficie interna de la pierna (fig. 4.162).

Los ramos musculares inervan los músculos ilíaco, pectíneo, sartorio, recto anterior, vasto interno, vasto intermedio y vasto lateral. Los ramos articulares inervan las articulaciones de la cadera y la rodilla.

© Elsevier. Fotocopiar sin autorización es un delito.

Anatomía de superficie

Anatomía de superficie del abdomen

En la exploración física es fundamental hacerse una idea de la posición de las vísceras abdominales. Algunas se pueden palpar a través de la pared del abdomen. Se pueden utilizar referencias de la superficie para determinar la posición de estructuras profundas.

Determinar la proyección en la superficie del abdomen

Para localizar el contenido del abdomen en la superficie del cuerpo se pueden utilizar referencias palpables. Éstas son:

- En la parte superior, el arco costal.
- En la parte inferior, el tubérculo del pubis, la espina ilíaca anterosuperior y la cresta ilíaca (fig. 4.163).

El arco costal se palpa fácilmente y separa la pared del abdomen de la pared del tórax.

La posición del ligamento inguinal queda definida por la línea que une la espina ilíaca anterosuperior y el tubérculo del pubis. Separa la pared anterior del abdomen, que queda arriba, y el muslo en la extremidad inferior.

La cresta ilíaca separa la pared posterolateral del abdomen de la región glútea en la extremidad inferior.

La parte superior de la cavidad peritoneal llega más arriba del margen costal hasta el diafragma y por tanto la pared del tórax protege las vísceras abdominales de esta zona.

La posición del diafragma varía durante la respiración. La cúpula diafragmática derecha puede llegar hasta el cuarto cartílago costal durante la espiración forzada.

www.medilibros.com

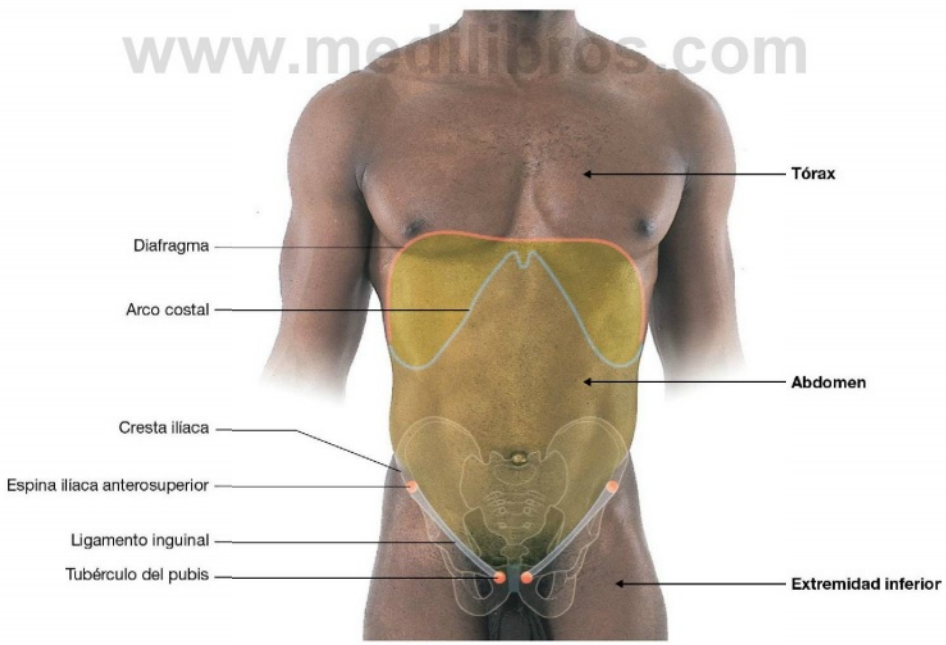

Fig. 4.163 Vista Interior de la región abdominal en el hombre. Se indican las referencias óseas palpables, el ligamento inguinal y la situación del diafragma.

Cómo localizar el anillo inguinal superficial

El anillo inguinal superficial es un defecto triangular alargado en la aponeurosis del oblicuo externo (fig. 4.164). Se sitúa en la parte inferior de la cara interna de la pared anterior del abdomen y es la abertura externa del conducto inguinal. El conducto inguinal y el anillo superficial son mayores en los hombres que en las mujeres:

- Las estructuras que pasan entre el abdomen y los testículos van por el conducto inguinal y el anillo inguinal superficial en los hombres.

www.medilibros.com

Fig. 4.164 Ingle. **A.** En el hombre. **B.** En la mujer. **C.** Exploración del anillo inguinal superficial y regiones relacionadas en el conducto inguinal del hombre.

© Elsevier. Fotocopiar sin autorización es un delito.

- El ligamento redondo del útero pasa por el conducto inguinal y el anillo inguinal superficial y se une al tejido conjuntivo de los labios mayores en las mujeres.

El anillo inguinal superficial está por encima del tubérculo y la cresta del pubis y del límite interno del ligamento inguinal:

- El anillo inguinal superficial se puede localizar con facilidad en los hombres siguiendo el cordón espermático hacia arriba hasta la pared anterior del abdomen; la fascia espermática externa del cordón es continua con los márgenes del anillo inguinal superficial;
- En las mujeres se puede palpar el tubérculo del pubis y el anillo es superior y lateral.

El anillo inguinal profundo, que es la abertura interna del conducto inguinal, es superior al ligamento inguinal, en el punto medio entre la espina ilíaca anterosuperior y la sínfisis del pubis. Se puede palpar el latido de la arteria femoral en la misma posición, pero caudal al ligamento inguinal.

El anillo y las partes del conducto inguinal relacionadas con él se exploran con frecuencia porque es el punto donde se producen las hernias inguinales, sobre todo en los hombres.

Cómo determinar los niveles vertebrales lumbares

Los niveles vertebrales lumbares son útiles para hacerse una idea de la posición de las vísceras y los vasos principales. La posición aproximada de las vértebras lumbares puede confirmarse utilizando referencias palpables o visibles (fig. 4.165):

- El plano transpilórico, que pasa por los límites internos de los novenos cartílagos costales y el cuerpo de la vértebra LI, corta el cuerpo en el punto medio entre la escotadura suprasternal (yugular) y la sínfisis del pubis.

www.medilibros.com

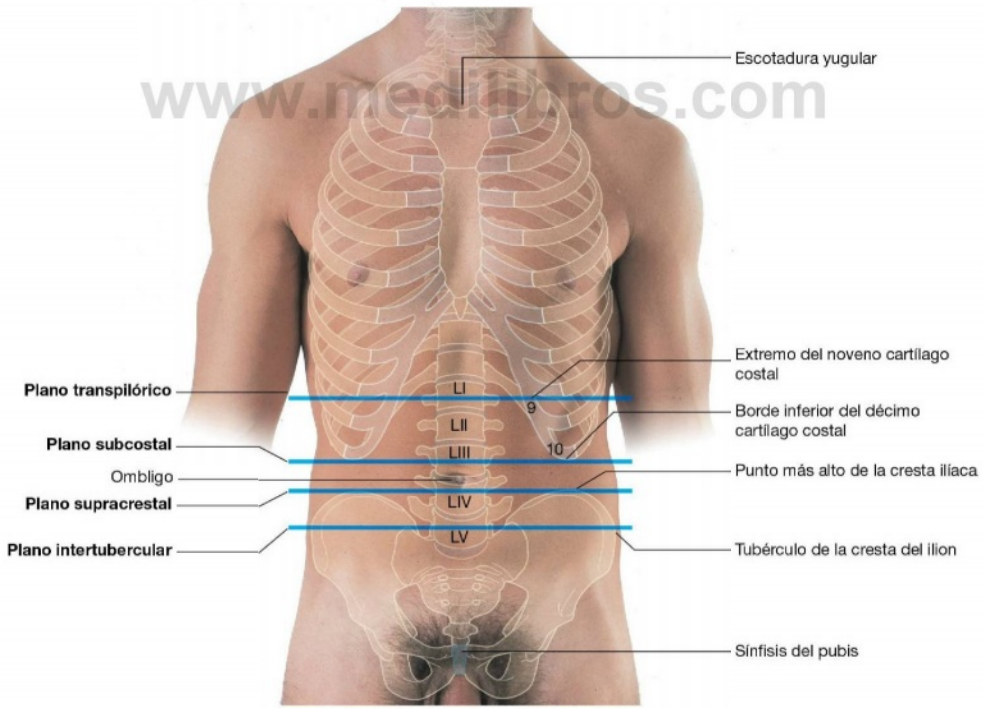

Fig. 4.165 Se indican las referencias utilizadas para localizar las vértebras lumbares. Visión anterior de la región abdominal de un hombre.

- El plano horizontal que pasa por el borde inferior del margen costal (décimo cartílago costal) y el cuerpo de la vértebra LIII; en condiciones normales el ombligo está en el plano horizontal que pasa por el disco intervertebral LIII-LIV.
- El plano horizontal (plano supracrestal) que pasa por el punto más alto de la cresta ilíaca y por la apófisis espinosa y el cuerpo de la vértebra LIV.
- El plano entre los tubérculos de la cresta ilíaca pasa por el cuerpo de la vértebra LV.

Estructuras en el nivel vertebral LI

El plano transpilórico, que corta transversalmente el cuerpo en el punto medio entre la escotadura yugular y la sínfisis del pubis, y une los extremos de los novenos cartílagos costales, marca el nivel vertebral LI (fig. 4.166). En este nivel se encuentran:

- El principio y el límite alto del extremo del duodeno.
- Los hilios renales.
- El cuello del páncreas.
- La salida de la arteria mesentérica superior de la aorta.

Los ángulos cólicos izquierdo y derecho también están cerca de este nivel.

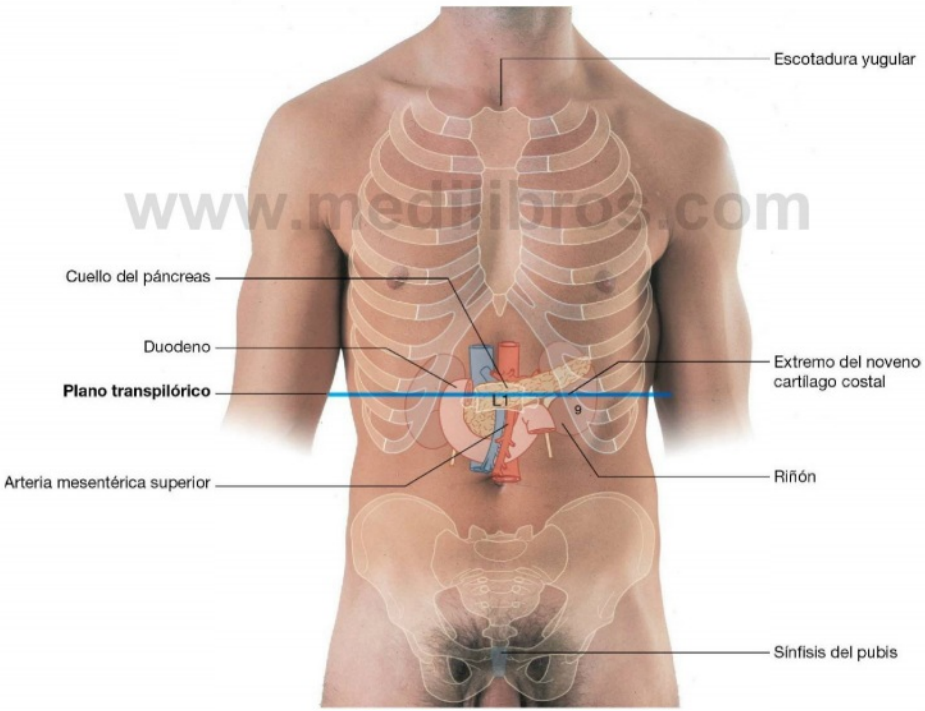

www.medilibros.com

Fig. 4.166 Nivel vertebral LI y vísceras importantes en este nivel. Visión anterior de la región abdominal de un hombre.

© Elsevier. Fotocopiar sin autorización es un delito.

Posición de los principales vasos sanguíneos

Cada nivel vertebral del abdomen se corresponde con el origen de vasos importantes (fig. 4.167):

- El tronco celíaco sale de la aorta en el límite superior de la vértebra LI.
- La arteria mesentérica superior tiene su origen en el límite inferior de la vértebra LI.
- Las arterias renales salen aproximadamente en la vértebra LII.
- La arteria mesentérica inferior tiene su origen a nivel de la vértebra LIII.
- La aorta se bifurca en las arterias ilíacas comunes derecha e izquierda en la vértebra LIV.
- Las venas ilíacas derecha e izquierda se unen para formar la vena cava inferior en la vértebra LV.

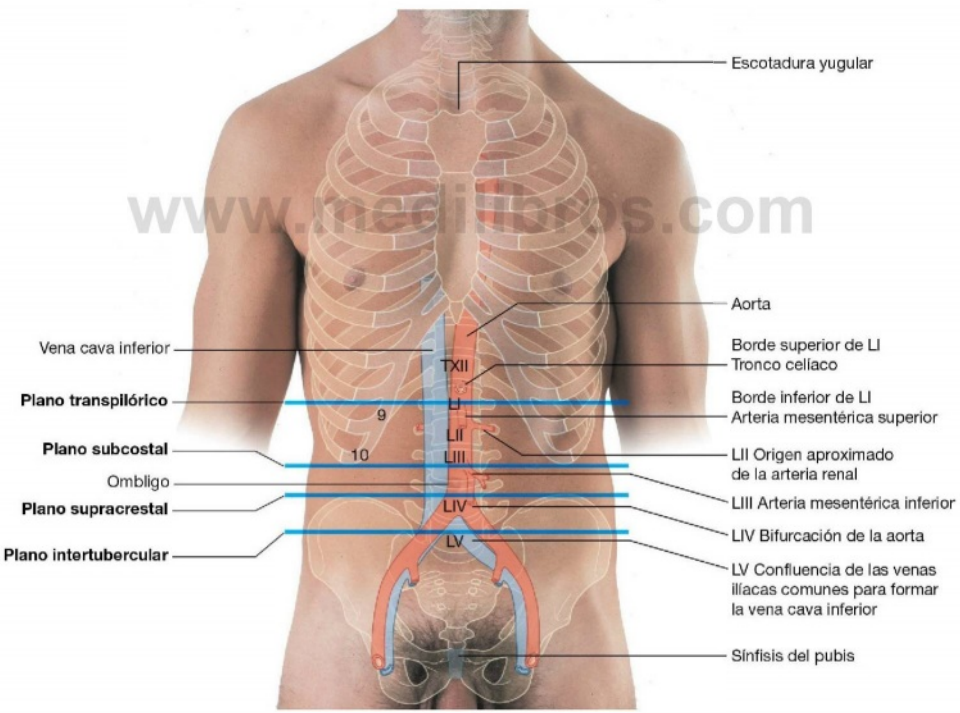

Fig. 4.167 Proyección de los vasos importantes en la superficie del abdomen. Visión anterior de la región abdominal de un hombre.

Localización de las principales vísceras en los cuadrantes del abdomen

El abdomen puede dividirse en cuadrantes utilizando un plano vertical mediano y un plano horizontal transumbilical que pasa por el ombligo (fig. 4.168):

- El hígado y la vesícula biliar están en el cuadrante superior derecho.
- El estómago y el bazo están en el cuadrante superior izquierdo.
- El ciego y el apéndice están en el cuadrante inferior derecho.
- El extremo del colon descendente y el colon sigmoide están en el cuadrante inferior izquierdo.

La mayor parte del hígado está por debajo de la cúpula diafragmática derecha y cubierta por la parte inferior de la pared del tórax. El borde inferior del hígado se puede palpar introduciendo la mano por debajo del borde costal con el paciente en inspiración profunda. En la inspiración profunda, el borde hepático puede «resbalar» por debajo de los dedos del explorador colocados debajo del borde costal.

El punto de McBurney es una de las proyecciones superficiales más frecuentes del apéndice. Se localiza a un tercio de la distancia que hay entre la espina ilíaca anterosuperior y el ombligo.

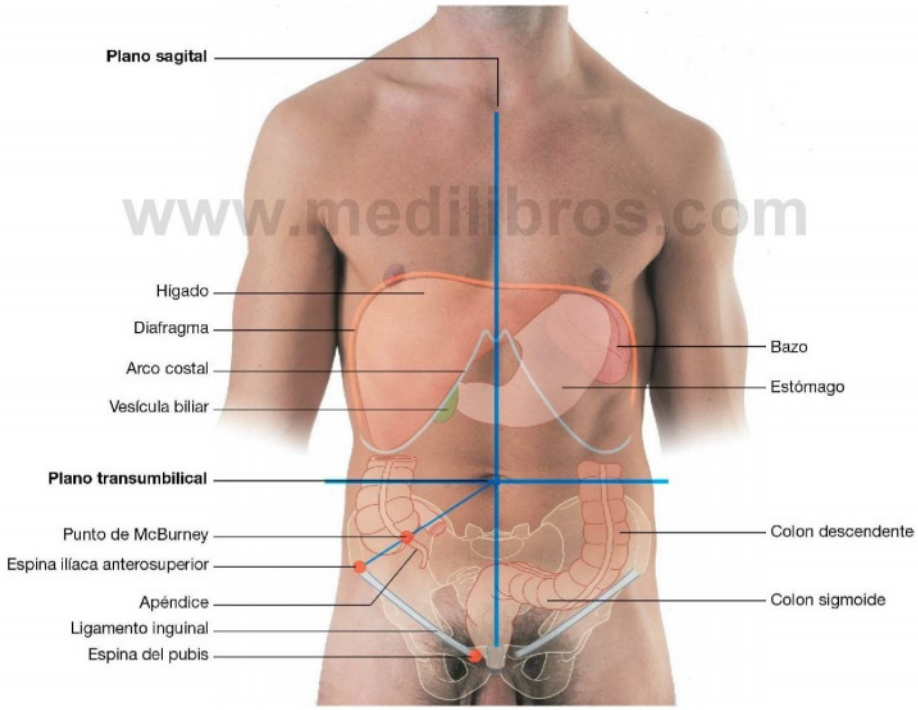

www.medilibros.com

Fig. 4.168 Cuadrantes del abdomen y situación de las vísceras más importantes. Visión anterior del abdomen de un hombre.

© Elsevier. Fotocopiar sin autorización es un delito.

Regiones superficiales de dolor de origen intestinal referido

El abdomen puede dividirse en nueve regiones utilizando un plano coronal medioclavicular a cada lado, y los planos transversos subcostal e intertubercular (fig. 4.169). Estos planos dividen el abdomen en:

- Tres regiones centrales (epigástrica, umbilical e hipogastrio).
- Tres regiones en cada lado (hipocondrio, región lateral y región inguinal).

El dolor de la porción abdominal del intestino proximal se localiza en la región epigástrica, el dolor del intestino medio en la región umbilical y el dolor del intestino distal en el hipogastrio.

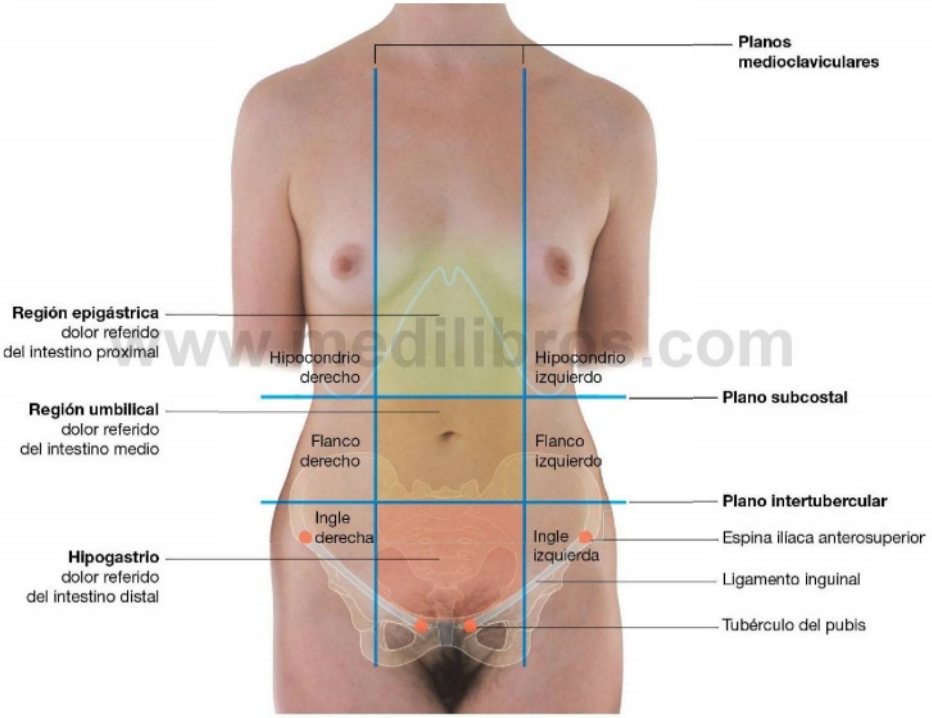

www.medilibros.com

Fig. 4.169 Las nueve regiones del abdomen. Visión anterior de una mujer.

Localización de los riñones

Los riñones se proyectan hacia la espalda a los lados de la línea media y están relacionados con las últimas costillas (fig. 4.170):

- El riñón izquierdo está un poco más arriba que el derecho y llega hasta la costilla XI.
- El polo superior del riñón derecho sólo llega a la costilla XII.

Los polos inferiores de ambos riñones están cerca del nivel del disco intervertebral LIII-LIV. Los hilios renales y el principio de los uréteres están aproximadamente en la vértebra LI.

Los uréteres descienden verticalmente por delante de la punta de las apófisis transversas de las vértebras lumbares inferiores y entran en la pelvis.

Localización del bazo

El bazo se proyecta en el lado izquierdo y la espalda en la zona de las costillas IX a XI (fig. 4.171). Sigue el contorno de la costilla X y va desde el polo superior renal izquierdo a la línea medioaxilar (justo por detrás).

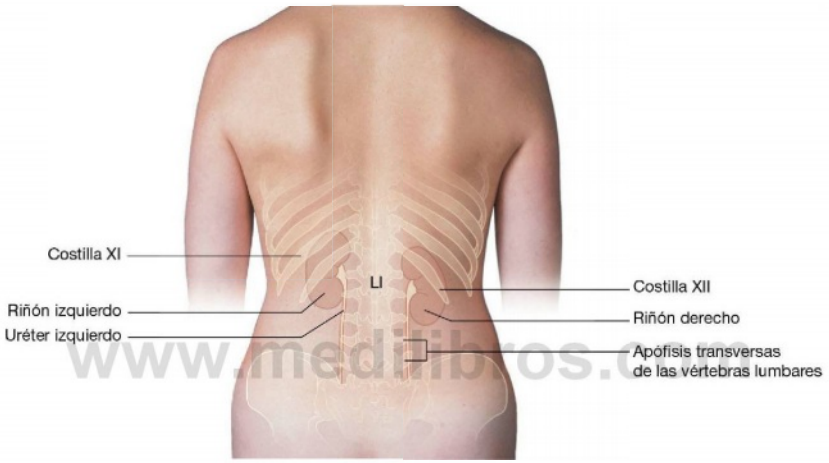

Fig. 4.170 Proyección superficial de los riñones y uréteres. Visión posterior de la región abdominal de una mujer.

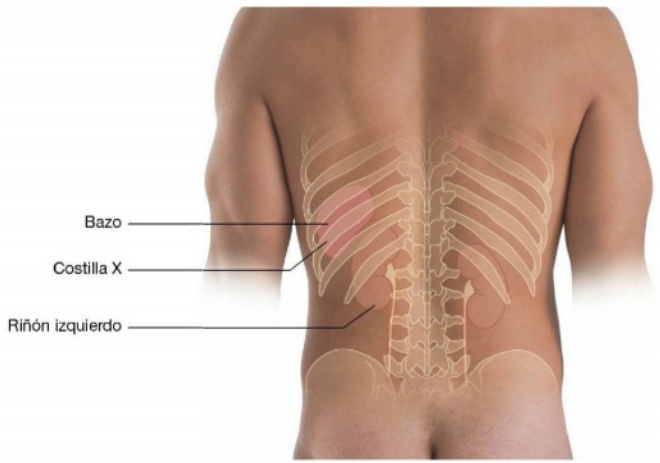

Fig. 4.171 Proyección superficial del bazo. Visión posterior de un hombre.

© Elsevier. Fotocopiar sin autorización es un delito.

Casos clínicos

Caso 1

ROTURA TRAUMÁTICA DEL DIAFRAGMA

Un hombre de 45 años consultó por dolor epigástrico leve y se le diagnosticó reflujo esofágico. Se trató con medicamentos adecuados y respondió al tratamiento. Sin embargo, en el momento de la primera consulta, el médico de familia solicitó una radiografía de tórax, en la que se observó un abultamiento del diafragma izquierdo y fracturas costales antiguas.

Se llamó al paciente para una valoración más exhaustiva.

Estaba muy satisfecho con el tratamiento recibido para el reflujo gastroesofágico, pero preocupado por la llamada para nuevas exploraciones. En la anamnesis refirió un accidente de motocicleta previo y laparotomía por una «rotura». El paciente no recordaba qué tipo de intervención le habían realizado, pero en su momento le aseguraron que el resultado había sido muy bueno.

Probablemente al paciente se le realizó una esplenectomía.

En cualquier paciente que haya sufrido un traumatismo abdominal cerrado (como un accidente de motocicleta), las fracturas costales bajas en el lado izquierdo son un signo de traumatismo importante.

La revisión de la historia clínica del paciente reveló que en el momento del accidente se realizó una esplenectomía, pero no se observó una pequeña rotura en la cúpula diafragmática izquierda. Con el tiempo se produjo una hernia a través de la que se introducía intestino en el tórax, produciendo el «abombamiento» en el diafragma observado en la radiografía de tórax.

Puesto que la lesión se había producido muchos años antes y el paciente no había tenido síntomas, se le dio el alta ya que es improbable que tenga algún problema.

www.medilibros.com

Caso 2

TROMBOSIS CRÓNICA DE LA VENA CAVA INFERIOR

Se pidió a un estudiante de medicina que observara el abdomen de dos pacientes. En el primer paciente apreció venas irregulares originadas en el ombligo y dirigidas hacia la periferia. En el segundo paciente observó venas irregulares en dirección caudocraneal, de la ingle al tórax en la pared anterior del abdomen. Se le pidió exponer los hallazgos e interpretarlos.

En el primer paciente las venas drenaban desde la región periumbilical hacia fuera. En personas normales no hay venas dilatadas desde el ombligo. En pacientes con hipertensión portal, la presión venosa portal está aumentada debido a la hepatopatía. En la vena umbilical obliterada y alrededor de ella se forman pequeñas venas colaterales. Estas venas cruzan el ombligo y drenan en la pared anterior del abdomen, formando anastomosis portosistémicas. El diagnóstico de este paciente fue cirrosis hepática.

La presencia de venas que drenan en dirección caudocraneal en la pared anterior del abdomen del segundo paciente no es habitual en la cara anterior del abdomen. Cuando las venas están tan dilatadas, habitualmente hay una obstrucción en las venas normales y se desarrolla una ruta alternativa. En condiciones normales, la sangre de las extremidades inferiores y de los órganos retroperitoneales drena en la vena cava inferior y va a la aurícula derecha. Este paciente tenía una trombosis crónica de la vena cava inferior que impedía el retorno venoso al corazón por la ruta «habitual».

La sangre de las extremidades inferiores y la pelvis puede drenar por una serie de vasos colaterales, entre los que están las venas epigástricas inferiores superficiales, que discurren por la fascia superficial. Se anastomosan con los sistemas venosos epigástricos superior, superficial y profundo para vaciar en las venas torácicas internas, que a su vez drenan en las venas braquiocefálicas y la vena cava superior.

Después de la trombosis inicial de la vena cava, las venas de la pared anterior del abdomen y otras colaterales, se hipertrofian para poder admitir el aumento de flujo.

Caso 3

BIOPSIA HEPÁTICA EN PACIENTES CON SOSPECHA DE CIRROSIS HEPÁTICA

Un hombre de 55 años presenta ictericia intensa y una gran distensión abdominal. Se diagnosticó cirrosis hepática y las pruebas complementarias confirmaron que el paciente tenía ascitis (líquido libre en la cavidad peritoneal) abundante. Para confirmar el diagnóstico de cirrosis fue necesaria una biopsia, pero en este caso hubo discusión acerca de la forma de obtenerla. (fig. 4.172)

En pacientes con cirrosis es importante valorar la extensión de la cirrosis y su etiología.

La anamnesis, la exploración física y el análisis de sangre son útiles y se apoyan en exploraciones radiológicas complejas. Para comenzar el tratamiento y aventurar el pronóstico, debe obtenerse una muestra de tejido hepático. Sin embargo, hay que considerar varios factores importantes a la hora de realizar una biopsia hepática en un paciente con cirrosis.

Un factor es la función hepática.

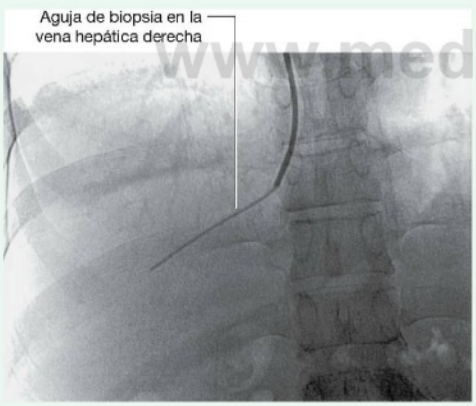

Fig. 4.172 Aguja de biopsia hepática transyugular en la vena hepática derecha. Radiografía.

La función hepática de los pacientes en los que se sospecha hepatopatía es mala y prueba de ello es la ictericia, una incapacidad para conjugar la bilirrubina. Es importante considerar que la coagulación sanguínea está afectada, ya que varios factores de la coagulación se sintetizan en el hígado. Estos pacientes tienen un riesgo aumentado de hemorragia.

Otro factor es la presencia de ascitis.

En condiciones normales el hígado se apoya en las paredes abdominales lateral y anterior. El contacto directo puede ser útil para controlar después de obtener la muestra. Después del procedimiento, el paciente se acuesta sobre la zona de donde se ha tomado la biopsia y el peso del hígado corta la hemorragia localizada. Si el paciente tiene ascitis abundante, el hígado no puede comprimir las paredes del abdomen y la sangre va libremente al líquido ascítico.

El paciente tenía ascitis, por lo que había que considerar otro método para tomar la biopsia.

Se remitió al paciente al servicio de Radiología para realizar una biopsia hepática transyugular.

Se anestesió la piel alrededor de la vena yugular en el cuello. Se introdujo una aguja y un fiador. El fiador avanzó por la vena yugular interna derecha y la vena braquiocefálica derecha. Se introdujo en la vena cava superior, pasó por la pared posterior de la aurícula y entró por la parte superior de la vena cava inferior. Se insertó un catéter siguiendo el fiador y se dirigió a la vena hepática derecha. Se utilizaron unos dilatadores para poder colocar la aguja de biopsia sobre el fiador en la vena hepática derecha. Se tomó una muestra de tejido hepático a través de la vena hepática derecha y se retira la aguja. Se suturó la vena yugular en el cuello y se comprimió para evitar la hemorragia.

Suponiendo que la aguja de biopsia no rompa la cápsula hepática, no tiene importancia la hemorragia originada en el hígado porque la vena hepática recoge la sangre y vuelve a la circulación.

© Elsevier. Fotocopiar sin autorización es un delito.

Caso 4

LINFOMA DE HODGKIN

Un hombre de 30 años presenta una masa epigástrica difusa y mal delimitada. En la exploración se observa escroto aumentado de tamaño de forma asimétrica.

En el diagnóstico diferencial, la residente incluyó el cáncer de testículo con afectación de los nódulos paraaórticos abdominales (laterales aórticos o lumbares).

El tumor más frecuente en hombres de 25 a 34 años es la neoplasia primaria de testículo y supone del 1-2% de los tumores malignos en hombres. Los antecedentes familiares de cáncer de testículo y el maldescenso testicular son factores predisponentes.

El tumor generalmente se disemina a las cadenas de nódulos que drenan los testículos.

Los testículos se forman a partir de estructuras contiguas a los vasos renales en el abdomen superior, entre la fascia transversalis y el peritoneo. En condiciones normales migran al escroto a través del conducto inguinal, justo antes del nacimiento. Junto a los testículos se desplazan las arterias, las venas, los linfáticos y los nervios correspondientes.

Una tomografía axial computarizada muestra un tumor en un nódulo linfático paraaórtico y adenopatías en toda la cadena de nódulos de la ilíaca interna y común.

Si el tumor escrotal fuera un carcinoma de testículo, que en condiciones normales drena en los nódulos aórticos laterales (lumbares) en el abdomen superior, sería rara la presencia de adenopatías ilíacas.

Había que realizar una exploración más detallada de la masa escrotal.

La prueba de transiluminación del escroto en el lado afectado fue positiva. En la ecografía se observó normalidad de ambos testículos y un gran derrame alrededor del testículo derecho. Se diagnosticó hidrocele derecho.

Las masas escrotales son frecuentes en hombres jóvenes y es muy importante localizarlas exactamente. Debe estudiarse toda masa dependiente del testículo para descartar cáncer de testículo. Las masas dependientes del epidídimo y las lesiones escrotales, como el derrame (hidrocele) y las hernias, tienen importancia médica, pero no son malignas.

La ecografía demostró derrame alrededor del testículo, que es el diagnóstico de un hidrocele. Los quistes simples del epidídimo o alrededor de él (quistes del epidídimo) se pueden identificar con facilidad.

Se sospechó linfoma.

El linfoma es una neoplasia maligna de los nódulos linfáticos. La mayoría de los linfomas se divide en dos tipos, linfoma de Hodgkin y linfoma no Hodgkin. Si el diagnóstico es precoz, el pronóstico es muy bueno tratado con quimioterapia radical.

Se tomó una biopsia por vía posterior. Se colocó en decúbito prono en el escáner (TC). Se utilizó una aguja especial para tomar muestras de los nódulos linfáticos. Se tomó la biopsia del lado izquierdo porque la vena cava inferior está en el lado derecho y los nódulos eran paraaórticos (en el abordaje posterior la aguja tendría que pasar entre la vena cava inferior y la aorta, lo que es muy difícil). Se anestesió la piel en el borde lateral del músculo cuadrado lumbar. Se introdujo la aguja formando un ángulo de 45° en el cuadrado lumbar y entró en el retroperitoneo al lado de los nódulos paraaórticos. La técnica es guiada por TC y el avance de la aguja es lento y evita tocar otras estructuras retroperitoneales.

Se tomó una buena biopsia y el diagnóstico fue linfoma de Hodgkin. Se trató al paciente con quimioterapia y dos años después está en remisión completa y hace vida normal.

www.medilibros.com

Caso 5

HERNIA INGUINAL

Un hombre de 35 años presenta una masa blanda de unos 3 cm de diámetro en la bolsa escrotal derecha. Se diagnosticó hernia inguinal derecha indirecta.

¿Qué se encontró en la exploración?

La masa no era dolorosa y el médico no pudo palpar por encima. Se palparon los testículos separados de la masa y se realizó una prueba de transiluminación (se coloca un foco por detrás del escroto y se observa por delante) que fue negativa (es positiva cuando la luz atraviesa el escroto).

Con el paciente de pie la tos repercutía en la masa.

Se pudo introducir la masa en el conducto inguinal con maniobras cuidadosas, sacándola del escroto, pero al retirar la mano, la masa volvió al escroto.

La hernia inguinal indirecta entra en el conducto inguinal por el anillo inguinal profundo. Cruza el conducto inguinal y sale por el anillo inguinal superficial en la aponeurosis del músculo oblicuo externo. El saco herniario está situado por encima y por dentro de la espina del pubis y entra en el escroto con el cordón espermático.

La hernia inguinal directa pasa directamente a través de la pared posterior del conducto inguinal. No va por el conducto inguinal. Si es suficientemente grande puede pasar al escroto por el anillo inguinal superficial.

Caso 6

LITIASIS URETERAL

Un hombre de 25 años sufre dolor intenso en el cuadrante inferior izquierdo del abdomen. El dolor era difuso y relativamente constante, pero cedía durante espacios cortos de tiempo. Interrogando al paciente, éste refirió que el dolor se localizaba en la región inguinal y se irradiaba en sentido posterior a la región infraescapular izquierda. La tira en orina fue positiva para sangre (hematuria).

Se diagnosticaron cálculos (litiasis) ureterales.

El dolor infraescapular inicial, que más tarde se irradió a la escápula izquierda, se debe al avance del cálculo por el uréter.

El origen del dolor es la distensión ureteral.

Las ondas peristálticas a lo largo del uréter transportan la orina del riñón a la vejiga. Cuando el uréter se obstruye, se dilata produciendo una exacerbación del dolor. Las ondas peristálticas se superponen a la distensión y se producen momentos de exacerbación y momentos de alivio.

El dolor es referido.

Las fibras nerviosas viscerales aferentes (sensitivas) del uréter entran en la médula espinal, en el primero y segundo segmentos de la médula. Por tanto, el dolor se irradia a las regiones cutáneas inervadas por nervios sensitivos somáticos de los mismos niveles medulares.

Se realizó una TC.

Tradicionalmente, se realizaba una radiografía simple de abdomen buscando un cálculo radiopaco (el 90% de los cálculos renales son radiopacos).

La ecografía puede ser útil para valorar la dilatación pielocalicial y puede mostrar litiasis pieloureterales o en la unión vesicoureteral. La ecografía también sirve para identificar otras causas de obstrucción (tumores en los orificios ureterales de la vejiga o alrededor de ellos).

Habitualmente se realiza una urografía intravenosa para valorar la vía urinaria superior y localizar la litiasis de forma exacta.

No es infrecuente solicitar TC abdominal. En esta exploración se pueden ver los riñones, los uréteres y la vejiga, la situación del cálculo y otras enfermedades asociadas.

Si este paciente hubiera tenido el dolor infraescapular en el lado derecho y en la fosa ilíaca derecha, habría que descartar una apendicitis. En la TC se puede distinguir un cólico ureteral de una apendicitis.

www.medilibros.com

© Elsevier. Fotocopiar sin autorización es un delito.

Caso 7

ABSCESO INTRAABDOMINAL

Una mujer de 27 años ingresa en el servicio de cirugía por apendicitis. Se realizó una apendicectomía. En la intervención se observó el apéndice perforado y pus en la cavidad abdominal. Se extrajo el apéndice y el muñón quedó ligado. Se lavó la cavidad abdominal con suero fisiológico caliente. La paciente evolucionó favorablemente, pero al séptimo día empeoró, con dolor en el hombro derecho y fiebre en picos.

Esta paciente había desarrollado un absceso intraabdominal.

En toda intervención intestinal puede haber contaminación con heces y flora fecal. En el momento de la operación puede pasar desapercibida.

Durante el período postoperatorio hubo una reacción inflamatoria y se formó una cavidad llena de pus. Generalmente, en la gráfica se aprecia una fiebre «oscilante».

La localización más frecuente de los abscesos es la pelvis y el receso hepatorrenal.

En decúbito supino, los puntos más bajos de las cavidades abdominal y pélvica son la cara posterosuperior de la cavidad abdominal (receso hepatorrenal) y el fondo de saco de Douglas (retrouterino).

El dolor en el hombro indicaba que el absceso estaba en el receso hepatorrenal y que era un dolor referido desde el diafragma.

La inervación sensitiva y motora del diafragma procede de los nervios C3 a C5. La sensibilidad somática del peritoneo parietal que cubre la cara inferior del diafragma llega a la médula espinal en el nervio frénico (C3 a C5) y el cerebro la interpreta como si procediera de la piel del hombro, zona cuyos nervios sensitivos entran en el mismo nivel medular que los del diafragma.

En la radiografía de tórax se observó elevación del hemidiafragma derecho.

Esta elevación se debe a la presión del pus subfrénico, procedente del espacio hepatorrenal que se ha desplazado por las caras lateral y anterior del hígado. El absceso es claramente visible colocando la sonda del ecógrafo entre las costillas XI y XII. El borde inferior del lóbulo derecho está en la costilla X en la línea medioaxilar. Al colocar la sonda entre las costillas XI y XII, las ondas ultrasónicas pasan a través de los músculos intercostales y la pleura parietal en la pared lateral del tórax y siguen por la pleura parietal que cubre el diafragma hasta la cavidad del absceso que está por debajo del diafragma.

No se hizo un drenaje quirúrgico por vía intercostal. En vez de esto, se colocó un drenaje intercostal con anestesia local y guiado por TC, y se extrajo 1 litro de pus (fig. 4.173). Hay que tener en cuenta que la inserción de un drenaje en la cavidad abdominal a través de la cavidad pleural puede dejar pasar pus al tórax y se puede formar un empiema (pus en el espacio pleural).

La paciente se recuperó con lentitud, pero sin complicaciones.

www.medilibros.com

Fig. 4.173 Colección subfrénica de pus y gas. Tomografía computarizada, plano axial.

Caso 8

COMPLICACIONES DE UNA AMPUTACIÓN ABDOMINOPERINEAL

Un hombre de 45 años diagnosticado de carcinoma rectal de bajo grado justo por encima del margen anal. Se realiza una amputación abdominoperineal del tumor con colostomía en la mitad inferior izquierda del abdomen (v. más adelante). Por desgracia, su mujer le abandonó por varias razones, entre ellas la pérdida de deseo sexual. El paciente «se dio a la bebida» y en el plazo de unos años desarrolló una cirrosis. Fue trasladado a urgencias por intensa hemorragia originada en un conjunto de venas dilatadas alrededor de su colostomía. Se realizó una derivación portosistémica transyugular intrahepática urgente, que frenó la hemorragia (figs. 4.174 y 4.175). Actualmente se encuentra bien en un programa de rehabilitación.

La colostomía era necesaria debido a la situación baja del tumor.

El cáncer de colon y recto suele aparecer en pacientes mayores, pero en algunos casos se diagnostica en personas más jóvenes. La mayor parte de los tumores son pólipos benignos, que se malignizan. El tumor crece e invade la pared intestinal y metastatiza en los linfáticos locales. El tumor se extiende dentro de la pared unos centímetros por encima y por debajo de su origen. La diseminación linfática afecta a los nódulos locales y regionales y después a la cadena de nódulos preaórtica. De aquí acaban llegando al conducto torácico.

Al valorar a este paciente antes de la intervención quirúrgica, se decidió hacer una resección de los esfínteres por la proximidad del tumor al margen anal para asegurarse de que los márgenes de la pieza estuvieran libres de tumor. No es posible anastomosar el intestino al ano sin esfínteres porque se produciría una incontinencia fecal. En la intervención quirúrgica se resecó el tumor y las cadenas de nódulos locorregionales y la grasa peritumoral que rodeaba al recto.

El margen libre del colon sigmoide se abocó a la pared abdominal anterior, con una sutura para permitir la colocación de una bolsa de recogida de heces. Esto es una colostomía.

La mayoría de los pacientes toleran bien la colostomía, sobre todo si el cáncer se cura, a pesar de la reacción negativa inicial a tener una bolsa en la pared del abdomen.

www.medilibros.com

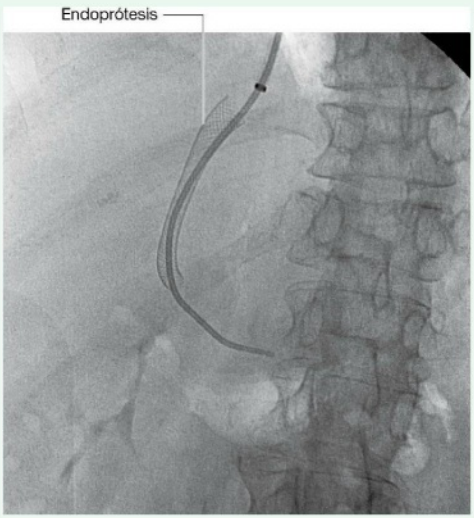

Fig. 4.174 Posición de la endoprótesis en la derivación portosistémica intrahepática transyugular. Radiografía.

Fig. 4.175 Derivación portosistémica intrahepática transyugular funcionante. Flebografía.

(Continúa)

© Elsevier. Fotocopiar sin autorización es un delito.

Caso 8 *(cont.)*

Los nervios pélvicos del paciente quedaron lesionados. La cirugía radical pélvica lesiona los nervios parasimpáticos necesarios para la erección del pene. Por desgracia, no se había informado al paciente adecuadamente de esta complicación, que fue culpable en parte de su separación. En toda cirugía radical de la pelvis se pueden lesionar los nervios del pene y el clítoris y alterar la función sexual.

El paciente presentaba una hemorragia de las varices del estoma.

Con el desarrollo del alcoholismo, la arquitectura normal del hígado se alteró debido a la cirrosis. Esto aumentó la presión venosa en la vena porta **(hipertensión portal).**

En los pacientes con hipertensión portal se forman pequeñas anastomosis entre las venas del sistema porta y las de la circulación sistémica. Estas anastomosis portosistémicas habitualmente no causan problemas; sin embargo, en la unión gastroesofágica están en la submucosa y mucosa y son susceptibles a los traumatismos. Incluso los traumatismos mínimos pueden producir hemorragias masivas y muerte por exanguinación. Estas varices necesitan tratamiento urgente, con esclerosis, ligadura con bandas o incluso ligadura quirúrgica.

Por suerte, la mayoría de las anastomosis portosistémicas no suelen producir problemas. En pacientes con colostomía puede haber anastomosis entre las venas del colon (sistema porta) y las de la pared del abdomen (venas sistémicas). Si estas venas se dilatan por la hipertensión portal, son muy sensibles al traumatismo de las heces cuando pasan por la colostomía. Si se lesionan, puede producirse una hemorragia masiva.

Para disminuir la presión portal se realizó una intervención.

Se barajaron varias técnicas para reducir la presión portal en este paciente: la anastomosis lateral de la vena porta a la vena cava inferior **(derivación portocava)** y la anastomosis de la vena esplénica a la vena renal **(derivación esplenorrenal).** Estas intervenciones son muy complicadas y necesitan incisiones abdominales amplias. Se decidió, como alternativa, hacer una derivación portosistémica intrahepática transyugular.

La creación de una **derivación portosistémica intrahepática transyugular** es una técnica relativamente nueva que se puede realizar con anestesia local. A través de la vena yugular externa derecha, se introduce una aguja grande en la vena yugular interna, la vena cava superior, la aurícula derecha y la vena cava inferior. Se cateteriza la vena hepática derecha y se introduce una aguja utilizando unos alambres guía especiales, que atraviesa el tejido hepático hasta la rama derecha de la vena porta. Se pasa un globo sobre el alambre y a través del tejido hepático, y se infla. Se retira el globo y se deja una endoprótesis metálica (un tubo flexible) para mantener abierto ese trayecto. La sangre pasa sin dificultad de la vena porta a la vena hepática derecha, creando una derivación portosistémica.

El resultado de esta intervención es que la presión del sistema porta de este paciente es más baja y parecida a la del sistema venoso sistémico, con lo que disminuye la probabilidad de hemorragia en las anastomosis portosistémicas (p. ej., colostomía).

www.medilibros.com

Caso 9

CARCINOMA DE LA CABEZA DEL PÁNCREAS

Una mujer de 52 años consulta a su médico de cabecera por obnubilación progresiva y vómitos. El médico la exploró y apreció una pérdida de peso considerable desde la última consulta. Presentaba también ictericia y en el abdomen se palpaba una masa redondeada bien delimitada de 10 cm por debajo del borde hepático en el cuadrante superior derecho (fig. 4.176).

El diagnóstico clínico fue carcinoma de la cabeza del páncreas.

Es difícil comprender cómo puede hacerse un diagnóstico clínico tan preciso sólo con la descripción de tres signos.

La obstrucción en esta paciente estaba en la parte distal del conducto colédoco.

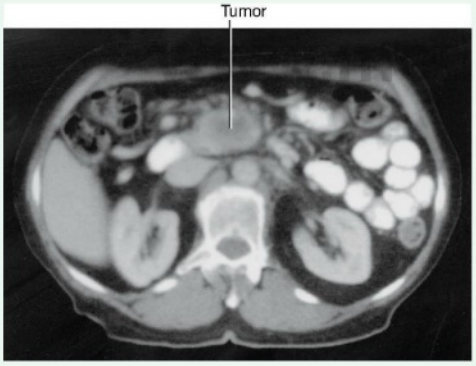

Fig. 4.176 Tumor en la cabeza del páncreas. Tomografía computarizada, plano axial.

En un paciente con ictericia, la causa puede ser destrucción excesiva de hematíes (ictericia prehepática), insuficiencia hepática (ictericia hepática) y posthepática, por obstrucción en cualquier punto del árbol biliar.

La masa que se palpaba en el cuadrante superior derecho por debajo del hígado era la vesícula biliar.

La vesícula biliar no se palpa en personas sanas. La vesícula biliar dilatada indica obstrucción en el conducto cístico o por debajo de su desembocadura (en el colédoco).

Los vómitos de la paciente se debían a la situación del tumor.

Los vómitos y la pérdida de peso (caquexia) no son infrecuentes en pacientes oncológicos. La cabeza del páncreas se apoya en la curva del duodeno, fundamentalmente contigua a la porción descendente del duodeno. Los tumores en la región de la cabeza del páncreas pueden crecer e invadir y estenosar el duodeno. Esto es lo que sucedió, por desgracia, en esta paciente, y produjo una obstrucción casi completa. Cuando se preguntó a la paciente, refirió que vomitaba alimentos casi sin digerir poco después de las comidas.

En la TC se observaron más complicaciones.

En la región de la cabeza y el cuello del páncreas se encuentran estructuras anatómicas complejas que pueden afectarse en una neoplasia. En la TC se confirmó una masa en la región de la cabeza del páncreas, que invadía la porción descendente del duodeno. El tumor llegaba hasta el cuello del páncreas y había obstruido la porción distal del conducto colédoco y el conducto hepático. En la parte posterior invadía la confluencia de las venas esplénica y mesentérica superior en la vena porta y producía pequeñas varices en estómago, bazo e intestino delgado.

Se trató a la paciente con quimioterapia paliativa, pero falleció 7 meses después.

© Elsevier. Fotocopiar sin autorización es un delito.

Caso 10

OBSTRUCCIÓN DE LA CAVA

Un hombre de 62 años consultó de urgencias por edema en ambos miembros inferiores y un varicocele izquierdo de gran tamaño (venas varicosas aumentadas de tamaño e ingurgitadas alrededor del testículo izquierdo y dentro del plexo pampiniforme venoso izquierdo).

Se sabía que el paciente presentaba un carcinoma de células renales izquierdo y la cirugía para resecarlo estaba programada para la semana siguiente.

Anatómicamente es posible relacionar todos estos hallazgos con el carcinoma renal si se conoce la biología de este tumor.

El carcinoma de células renales suele crecer lentamente y de forma predecible. Es típico que los tumores menores de 3-4 cm queden limitados al riñón. Los tumores de mayor tamaño muestran tendencia a crecer en el interior de la vena renal, la vena cava inferior, la aurícula derecha y a través del corazón hacia la arteria pulmonar.

El tumor creció dentro de la vena renal.

Cuando el tumor creció dentro de la vena renal, bloqueó todas las venas que se unían a ella, entre las cuales la más grande es la vena testicular izquierda. El bloqueo de la vena testicular izquierda determinó la dilatación de las venas que rodeaban al testículo izquierdo (se produjo un varicocele).

El edema de las piernas se explicó por la obstrucción de la vena cava.

El tumor creció por la vena renal hasta la vena cava inferior y el corazón. Los tumores renales pueden crecer con rapidez; en este caso, lo hizo dentro de la vena cava inferior y la obstruyó. Esto aumentó la presión en las venas de las piernas, lo que determinó edema con fóvea en los tobillos.

Por desgracia el paciente falleció en quirófano.

En el caso de este paciente una «lengüeta» del tumor creció dentro de la vena cava inferior. En el momento de la cirugía, la disección inicial movilizó el riñón sobre su pedículo vascular; sin embargo, un gran fragmento del tumor se liberó dentro de la vena cava inferior. El émbolo tumoral atravesó la aurícula y el ventrículo derechos y ocluyó la arteria pulmonar. No fue posible eliminar esta complicación en el momento de la cirugía y el paciente falleció.

www.medilibros.com

Caso 11

DIVERTICULOSIS

Un hombre de negocios de 65 años acudió a urgencias por un dolor abdominal bajo intenso, de localización principalmente central e izquierda. El dolor se irradiaba por la región lumbar izquierda. También describía la expulsión de gas y restos fecales al orinar.

Se realizó una TC abdominal y pélvica (fig. 4.177).

La TC mostró una colección de líquido (posiblemente un absceso pélvico) en la fosa ilíaca izquierda. En relación con esta colección de líquido se observó un engrosamiento significativo de la pared intestinal en el colon sigmoide y múltiples divertículos pequeños originados en toda su extensión. Se encontró gas en la vejiga. Se describió una obstrucción en el uréter izquierdo y el sistema pielocalicial izquierdo.

El paciente fue intervenido quirúrgicamente de urgencias.

Cuando los cirujanos accedieron a la cavidad abdominal mediante una incisión por la línea media, los tejidos de la fosa ilíaca izquierda estaban inflamados de forma significativa. El cirujano movilizó con la mano el colon

Fig. 4.177 Tomografía computarizada, plano axial, de la pelvis, que muestra un asa de colon sigmoide con numerosos divertículos y un gran absceso en la cavidad pélvica.

Caso 11 *(cont.)*

sigmoide y consiguió entrar a una cavidad de la cual se produjo una «cascada» de pus, según se había sospechado en la TC. Se procedió al lavado y drenaje del pus. El colon sigmoide estaba notablemente engrosado e inflamado y pegado a la cúpula vesical. Una disección manual cuidadosa encontró una perforación pequeña en la cúpula vesical, que permitía el paso de material fecal y gas al interior de la vejiga y era responsable de los síntomas de neumaturia y fecaluria que presentaba el paciente. Se resecó el colon sigmoide. El muñón rectal se suturó y se abocó el colon descendente a la pared abdominal anterior en una colostomía. Se sondó la vejiga y se suturó el pequeño agujero en la cúpula vesical.

El paciente tuvo un postoperatorio complicado en la unidad de cuidados intensivos y presentó fiebre y sepsis. La colostomía empezó a funcionar bien.

Se hizo una ecografía y se demostró una dilatación mantenida del riñón izquierdo y se hizo una nefrostomía al paciente.

Se colocó una sonda de drenaje bajo control ecográfico en la pelvis renal atravesando la corteza renal del lado izquierdo. Se drenó una cantidad importante de pus de la vía urinaria inicialmente, pero a las 24 horas fluía orina normal.

La causa probable de la obstrucción era la inflamación alrededor del tercio distal del uréter izquierdo. Es posible también que se hubiera producido una pequeña perforación en el uréter, a través de la cual se produjera la entrada de bacterias en la vía urinaria.

El paciente se recuperó sin complicaciones y recuperó la función renal normal y fue dado de alta del hospital.

Cuando acudió a revisión en la consulta de cirugía a las pocas semanas, el paciente no quería seguir llevando una bolsa de colostomía. Tras comentar la situación, se planificó una cirugía para recuperar la continuidad intestinal.

Durante la intervención se «soltó» la colostomía y se identificó el muñón rectal. Sin embargo, existía un espacio importante entre los extremos del intestino. Para poder suturarlo, se movilizó el colon descendente de la pared abdominal posterior. Se hizo una anastomosis y el paciente recibió el alta a la semana y actualmente sigue bien.

www.medilibros.com

Caso 12

ENDOFUGA TRAS UNA REPARACIÓN ENDOVASCULAR DE UN ANEURISMA DE AORTA ABDOMINAL

Un hombre de 72 años fue trasladado a urgencias por un aneurisma de aorta abdominal (una expansión de la aorta abdominal infrarrenal). El aneurisma medía 10 cm y se planteó la reparación tras una conversación con el paciente.

Se explicaron al paciente las opciones de tratamiento quirúrgico y endovascular.

El tratamiento de los aneurismas de aorta abdominal ha sido durante muchos años una cirugía en la que se resecaba la dilatación de la aorta (balonización) y se suturaba un injerto en su lugar. Una opción moderna es colocar el injerto para recubrir el aneurisma desde dentro de la arteria (reparación endovascular del aneurisma). En esta técnica el cirujano diseca la arteria femoral y realiza un pequeño agujero en ella. El injerto se comprime dentro del catéter y éste se introduce a través de la arteria femoral y el sistema arterial ilíaco hasta alcanzar la aorta abdominal distal. Entonces se puede liberar el injerto dentro de la aorta, para revestirla de forma eficaz y prevenir la posterior expansión del aneurisma.

En ocasiones un aneurisma recubierto puede seguir aumentando de tamaño tras la colocación del injerto endovascular y se debe definir una causa.

El estudio con ecografía Doppler del abdomen y la TC demostraron que existía flujo entre la cubierta endovascular y la pared del aneurisma.

Se analizaron los posibles orígenes de esta hemorragia.

El injerto suele empezar por debajo del nivel de las arterias renales y se divide en dos ramas que terminan en las arterias ilíacas comunes. El aneurisma puede seguir alimentándose a partir de cualquiera de los vasos situados entre el injerto y la pared del aneurisma. Estos vasos pueden incluir las arterias lumbares y la arteria mesentérica inferior. Es interesante que la sangre suele fluir desde la aorta abdominal a la arteria mesentérica inferior y las arterias lumbares; sin embargo, los cambios

(Continúa)

© Elsevier. Fotocopiar sin autorización es un delito.

Caso 12 *(cont.)*

que se producen en la dinámica de flujo cuando el injerto está colocado pueden determinar que el flujo de sangre se produzca en sentido opuesto a través de estas ramas, lo que puede condicionar un aumento de tamaño del aneurisma.

El flujo de sangre se produjo desde la arteria mesentérica superior al saco aneurismático.

Por encima del nivel del injerto el origen de la arteria mesentérica superior era normal. Una rama marginal originada en las ramas cólica derecha y media y que rodeaba al colon se anastomosaba, en la región del ángulo esplénico, con ramas marginales de la arteria mesentérica inferior (que puede convertirse en un vaso hipertrófico llamado arteria marginal de Drummond). En esta situación la sangre pasaba de forma retrógrada hacia la arteria mesentérica inferior rellenando el aneurisma y permitiendo que se mantuviera la presión en su interior y se expandiera.

Se ligó la arteria mesentérica inferior por vía **laparoscópica** y el aneurisma dejó de expandirse. Durante los 6 meses posteriores el tamaño del aneurisma se redujo. El paciente sigue sano y en buena forma con dos pequeñas cicatrices en la región inguinal.

Caso 13

METÁSTASIS HEPÁTICAS

Una mujer de 44 años ha sido diagnosticada recientemente de un melanoma del dedo gordo del pie y se han realizado una serie de estudios complementarios.

El melanoma (llamado con propiedad melanoma maligno) puede ser una forma agresiva de cáncer de la piel, que se disemina hacia los nódulos linfáticos y otros muchos órganos de todo el cuerpo. La capacidad maligna depende de su configuración celular y también de la profundidad de infiltración de la piel.

La paciente sufrió un melanoma maligno en el piel, que se extendió a los nódulos linfáticos inguinales, que fueron resecados; sin embargo, en los estudios radiológicos de seguimiento se observó que la paciente había desarrollado dos lesiones metastásicas en el lóbulo hepático derecho.

Los cirujanos y los médicos se plantearon la posibilidad de resecar estas lesiones.

Se hizo una TC, que mostró las lesiones dentro de los segmentos V y VI hepáticos (fig. 4.178).

Es importante la anatomía segmentaria hepática porque permite planificar la resección quirúrgica.

Se realizó la cirugía durante la cual se identificó la vena porta y la confluencia de los conductos hepáticos derecho e izquierdo. Se dividió el hígado siguiendo el plano principal imaginario marcado por la vena hepática media. Se ligaron los conductillos biliares y el conducto hepático principal y se resecó el lóbulo hepático derecho con buenos resultados.

Los segmentos que quedaron incluían el lóbulo hepático izquierdo.

La paciente se sometió a la resección quirúrgica de los segmentos V, VI, VII y VIII. Los segmentos que quedaban eran IVa, IVb, I, II y II. Es importante recordar que los lóbulos hepáticos no se correlacionan con el volumen hepático. El lóbulo izquierdo sólo contiene los segmentos II y III, mientras que el lóbulo derecho corresponde a los segmentos IV, V, VI, VII y VIII. Por tanto, es importante realizar estudios radiológicos con cortes transversales cuando se planifica la resección quirúrgica segmentaria.

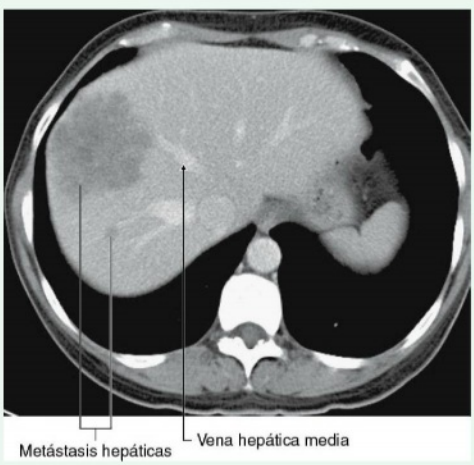

Fig. 4.178 Esta tomografía computarizada tras la inyección de contraste en el plano axial muestra dos metástasis situadas en el lóbulo derecho del hígado. El lóbulo izquierdo del hígado está libre de afectación. La más grande de las dos metástasis está situada a la derecha de la vena hepática media, que se localiza en el plano principal del hígado para dividir los lados derecho e izquierdo de éste.

5

Pelvis y periné

Contenido adicional *online* disponible en www.studentconsult.com

- Biblioteca de imágenes: ilustraciones de la anatomía de la pelvis y el periné
- Autoevaluación: preguntas de elección múltiple tipo National Board
- Preguntas cortas
- Anatomía de superficie interactiva: animaciones
- Casos clínicos médicos
  - Riñón pélvico
  - Varicocele
- Casos clínicos
  - Varicocele
  - Compresión del nervio ciático
  - Riñón pélvico
  - Obstrucción de la arteria ilíaca común izquierda
  - Lesión iatrogénica del uréter
  - Embarazo ectópico
  - Tumor uterino

Curso de autoaprendizaje *online* de Anatomía y embriología

- Módulos de anatomía 18-22
- Módulos de embriología 68-70

Conceptos generales 423

Descripción general 423
Funciones 423
- Contiene y sostiene la vejiga, el recto, el conducto anal y los aparatos reproductores 423
- Punto de inserción para las raíces de los genitales externos 425

Componentes 426
- Abertura superior 426
- Paredes de la pelvis 426
- Abertura inferior 428
- Suelo pélvico 429
- Cavidad pélvica 429
- Periné 430

Relación con otras regiones 432
- Abdomen 432
- Extremidad inferior 433

Aspectos clave 434
- La cavidad pélvica se proyecta en sentido posterior 434
- Varias estructuras significativas cruzan los uréteres en la cavidad pélvica 435
- La próstata en el hombre y el útero en la mujer son anteriores al recto 436
- El periné está inervado por los segmentos sacros de la médula espinal 436
- Los nervios están relacionados con el hueso 437
- La inervación parasimpática procedente de los niveles medulares S2 a S4 controla la erección 438
- Los músculos y la fascia del suelo pélvico y del periné se cruzan en el centro tendinoso del periné 439
- El trayecto de la uretra es distinto en hombres y mujeres 440

© 2015. Elsevier España, S.L.U. Reservados todos los derechos

Anatomía regional 441

Pelvis 441
- Huesos 441
- Articulaciones 446
- Orientación 448
- Diferencias entre hombres y mujeres 448
- Pelvis verdadera 449
- Vísceras 460
- Fascias 481
- Peritoneo 481
- Nervios 486
- Vasos sanguíneos 495
- Vasos linfáticos 501

Periné 502
- Límites y techo 502
- Fosas isquioanales y sus recesos anteriores 504
- Triángulo anal 504
- Triángulo urogenital 506
- Nervios somáticos 513
- Nervios viscerales 515
- Vasos sanguíneos 516
- Venas 516
- Vasos linfáticos 519

Anatomía de superficie 520

- Anatomía de superficie de la pelvis y el periné 520
- Orientación de la pelvis y del periné en la posición anatómica 520
- Cómo definir los bordes del periné 520
- Identificación de estructuras en el triángulo anal 522
- Identificación de estructuras en el triángulo urogenital de la mujer 523
- Identificación de estructuras en el triángulo urogenital del hombre 524

Casos clínicos 527

www.medilibros.com

Conceptos generales

DESCRIPCIÓN GENERAL

La pelvis y el periné son regiones estrechamente relacionadas entre sí y con los coxales y los últimos segmentos de la columna vertebral. La pelvis se divide en dos regiones:

- La región superior en relación con la parte superior de los huesos pélvicos y las vértebras lumbares inferiores se llama **pelvis mayor (pelvis falsa)** y se suele considerar parte del abdomen (fig. 5.1).
- La **pelvis menor (pelvis verdadera)** se relaciona con las partes inferiores de los coxales, el sacro y el cóccix, y tiene una entrada y una salida (aberturas superior e inferior).

La **cavidad pélvica,** con su forma de cuenco, está englobada en la pelvis verdadera, presenta una entrada, unas paredes y un suelo. Se continúa en sentido superior con la cavidad abdominal y contiene elementos de los aparatos urinario, digestivo y reproductor.

El periné (fig. 5.1) constituye la parte inferior del suelo de la cavidad pélvica; sus límites forman la **abertura inferior.** El periné contiene los genitales externos y las aberturas al exterior de los aparatos genitourinario y digestivo.

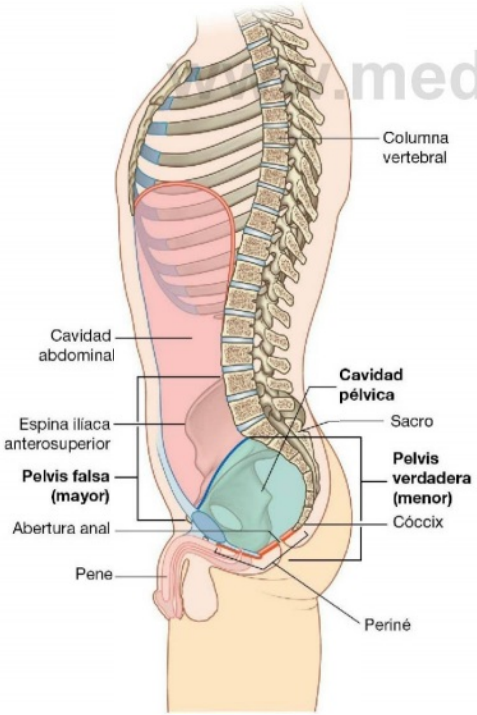

Fig. 5.1 Pelvis y periné.

FUNCIONES

Contiene y sostiene la vejiga, el recto, el conducto anal y los aparatos reproductores

Dentro de la cavidad pélvica, la vejiga se sitúa en posición anterior y el recto en posición posterior en la línea media.

A medida que se llena, la vejiga se expande en sentido superior hacia el abdomen. Está sostenida por elementos adyacentes de los huesos de la pelvis y por el suelo pélvico. La uretra atraviesa el suelo pélvico hacia el periné, donde en las mujeres se abre hacia el exterior (fig. 5.2A) y en los hombres penetra en la base del pene (fig. 5.2B).

Continuando desde el colon sigmoide a la altura de la vértebra SIII, el recto termina en forma de conducto anal, que penetra en el suelo pélvico para abrirse hacia el periné. El conducto anal forma un ángulo en sentido posterior respecto del recto, una flexura que se mantiene por los músculos del suelo pélvico y que se relaja durante la defecación. Hay un esfínter de músculo esquelético que se relaciona con el conducto anal y la uretra cuando cada uno de ellos atraviesa el suelo pélvico.

La cavidad pélvica contiene casi todo el aparato reproductor en las mujeres y parte de él en los hombres:

- En las mujeres, la vagina penetra en el suelo pélvico y conecta con el útero en la cavidad pélvica. El útero está situado entre el recto y la vejiga. A cada lado se extiende una trompa uterina o de Falopio, que se dirige hacia la pared de la pelvis para abrirse cerca del ovario.
- En los hombres, la cavidad pélvica contiene el lugar de conexión entre el aparato urinario y el aparato reproductor. También incluye las principales glándulas relacionadas con este aparato: la próstata y dos vesículas seminales.

© Elsevier. Fotocopiar sin autorización es un delito.

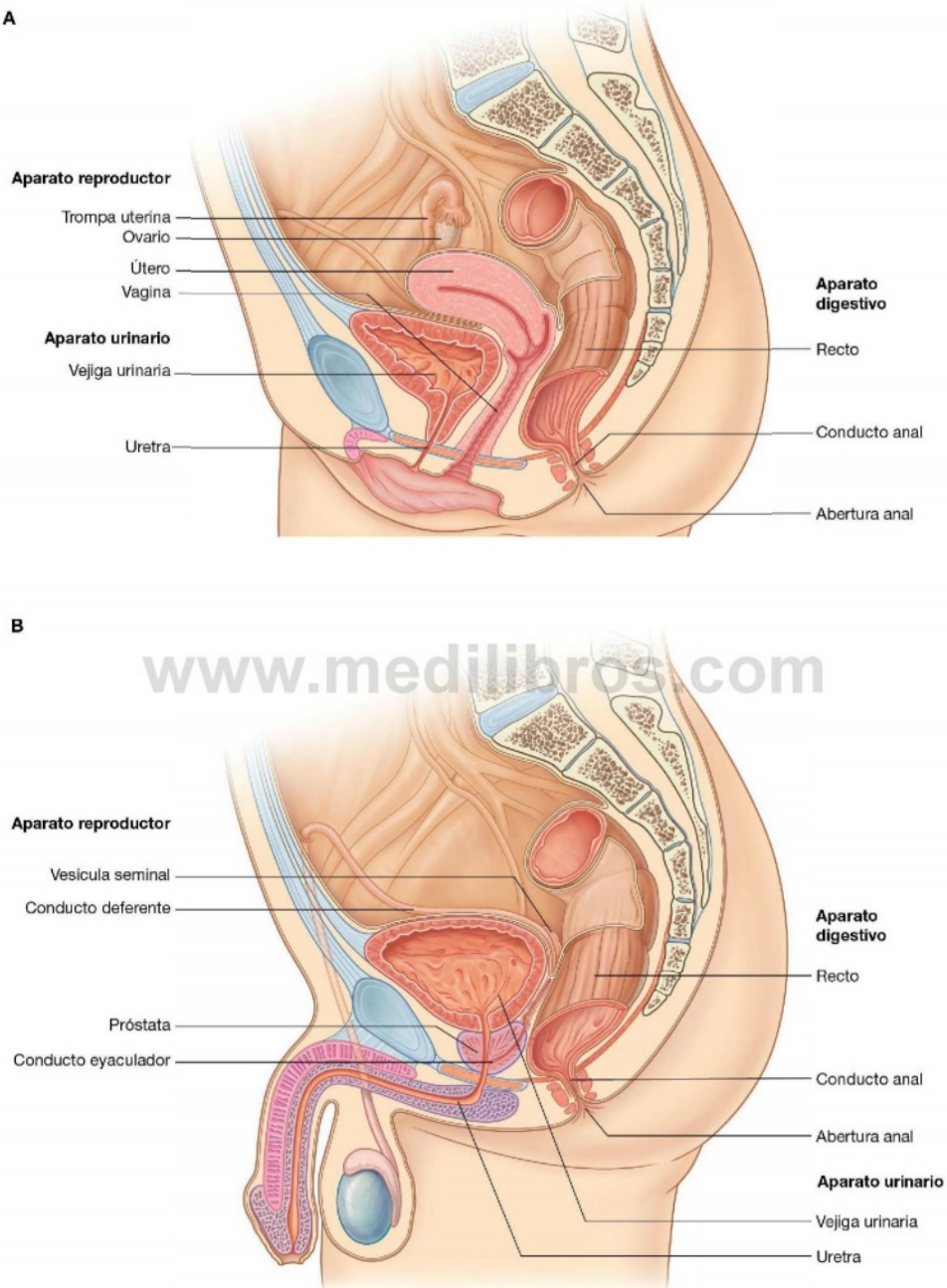

www.medilibros.com

Fig. 5.2 La pelvis y el periné contienen y sostienen las partes finales de los aparatos digestivo, urinario y reproductor. **A.** Mujeres. **B.** Hombres.

Punto de inserción para las raíces de los genitales externos

En ambos sexos, las raíces de los genitales externos, el clítoris y el pene, se encuentran firmemente insertadas en:

- El borde óseo de la mitad anterior de la abertura inferior.
- Una membrana perineal fibrosa y gruesa que recubre la zona (fig. 5.3).

Las raíces de los genitales externos están formadas por tejidos eréctiles (vasculares) y músculos esqueléticos relacionados.

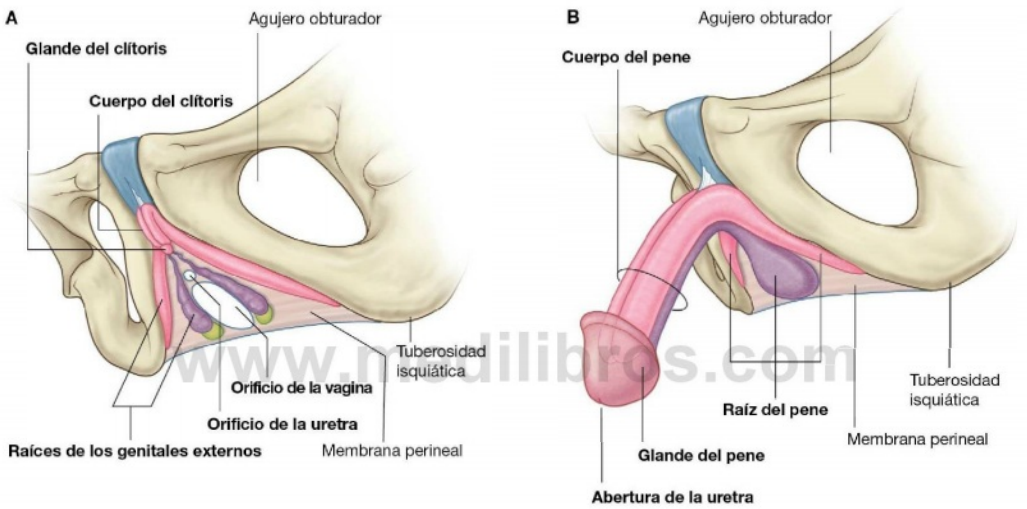

Fig. 5.3 El periné contiene y permite la inserción de las raíces de los genitales externos. **A.** Mujeres. **B.** Hombres.

© Elsevier. Fotocopiar sin autorización es un delito.

COMPONENTES

Abertura superior

La abertura superior es una estructura con una ligera forma de corazón que se encuentra totalmente rodeada por hueso (fig. 5.4). En su cara posterior, la abertura está bordeada por el cuerpo de la vértebra SI, que se proyecta hacia ella como el **promontorio** sacro. A cada lado de esta vértebra se encuentran las apófisis transversas, que se conocen como **alas** por su forma y contribuyen a formar el margen de la abertura superior. Lateralmente, el borde prominente de los huesos de la pelvis continúa el límite de la abertura hacia la sínfisis del pubis, donde ambos huesos coxales se unen en la línea media.

Las estructuras pasan entre la cavidad pélvica y el abdomen a través de la abertura superior.

Durante el parto, el feto atraviesa la abertura superior desde el abdomen, en el cual el útero se ha expandido durante el embarazo, y después atraviesa la abertura inferior.

Paredes de la pelvis

Las paredes de la pelvis verdadera están constituidas sobre todo por hueso, músculo y ligamentos. El sacro, el cóccix y la mitad inferior de los coxales forman gran parte de ellas.

Hay dos ligamentos, el **sacroespinoso** y el **sacrotuberoso**, que son elementos arquitecturales significativos de las paredes porque unen cada coxal con el sacro y el cóccix (fig. 5.5A). Estos ligamentos también convierten las dos escotaduras de los coxales, las **escotaduras ciáticas mayor** y **menor**, en orificios en las paredes laterales de la pelvis.

Completando las paredes se encuentran los músculos **obturador interno** y **piriforme** (fig. 5.5B), que nacen en la pelvis y salen por los agujeros ciáticos para actuar sobre la articulación de la cadera.

www.medilibros.com

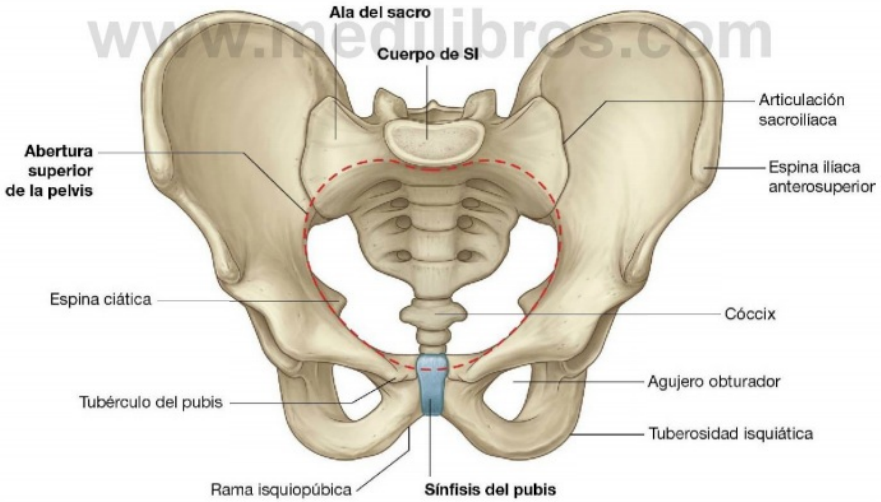

Fig. 5.4 Abertura superior de la pelvis.

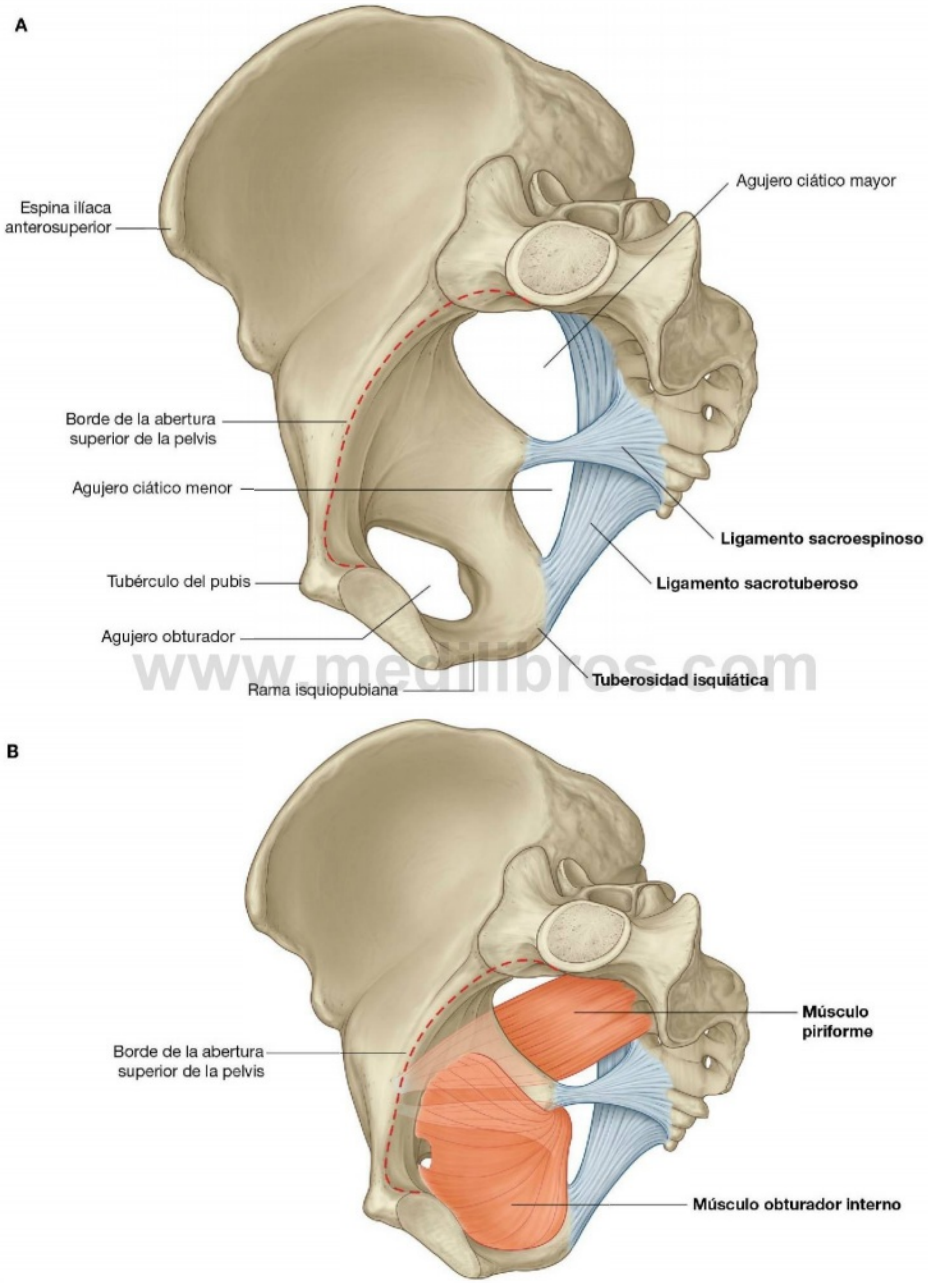

www.medilibros.com

Fig. 5.5 Paredes de la pelvis. **A.** Huesos y ligamentos de las paredes de la pelvis. **B.** Músculos de las paredes de la pelvis.

© Elsevier. Fotocopiar sin autorización es un delito.

Abertura inferior

La abertura inferior es una estructura romboidea formada por hueso y ligamentos (fig. 5.6). Está limitada en su cara anterior en la línea media por la sínfisis del pubis.

A cada lado, el borde inferior de los huesos coxales se proyecta en sentido posterior y lateralmente desde la sínfisis del pubis para terminar en una prominente tuberosidad, la **tuberosidad isquiática.** Juntos, ambos elementos constituyen el arco del pubis, que forma el borde de la mitad anterior de la abertura inferior. El ligamento sacrotuberoso continúa por este borde en sentido posterior desde la tuberosidad isquiática hacia el cóccix y el sacro. La sínfisis del pubis, las tuberosidades isquiáticas y el cóccix son estructuras palpables.

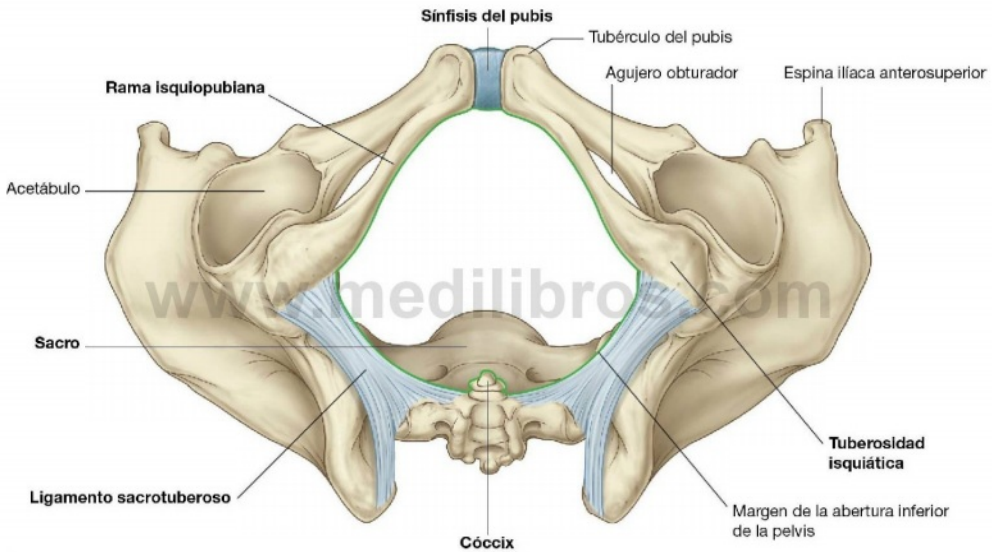

www.medilibros.com

Fig. 5.6 Abertura inferior de la pelvis.

Suelo pélvico

El suelo pélvico, que separa la cavidad pélvica del periné, está formado por músculos y fascia (fig. 5.7).

Dos músculos **elevadores del ano** se insertan en la periferia de las paredes de la pelvis y se unen entre sí en la línea media mediante un rafe de tejido conjuntivo. Juntos constituyen los mayores componentes de la estructura que, con forma de cuenco o embudo, se conoce como el **diafragma pelviano**, que se completa en sentido posterior mediante los **músculos coccígeos.** Estos últimos músculos recubren los ligamentos sacroespinosos y pasan entre los bordes del sacro y del cóccix y una apófisis prominente del hueso coxal, la **espina ciática (o isquiática).**

El diafragma pelviano forma la mayor parte del suelo pélvico y en sus regiones anteriores contiene un defecto en forma de U, que se relaciona con los elementos del aparato urogenital.

El conducto anal pasa desde la pelvis al periné, atravesando un orificio circular posterior que hay en el diafragma pelviano.

El suelo pélvico se sostiene en su cara anterior mediante:

- La membrana perineal.
- Los músculos del **espacio perineal profundo.**

La **membrana perineal** es una gruesa lámina de fascia de forma triangular que rellena el espacio entre las ramas del arco del pubis y que tiene un borde posterior libre (fig. 5.7). El espacio perineal profundo es una región estrecha situada por encima de membrana perineal.

Los bordes del defecto en forma de U del diafragma pelviano se fusionan con las paredes de las vísceras relacionadas y con los músculos del espacio perineal profundo por su parte inferior.

La vagina y la uretra penetran en el suelo pélvico para pasar desde la cavidad pélvica hacia el periné.

Cavidad pélvica

La cavidad pélvica está recubierta por un peritoneo que continúa con el de la cavidad abdominal y que envuelve las caras superiores de las vísceras pélvicas, pero en la mayoría de las regiones no alcanza el suelo pélvico (fig. 5.8A).

Las vísceras pélvicas se localizan en la línea media de la cavidad pélvica. La vejiga es anterior y el recto es posterior. En las mujeres, el útero descansa entre la vejiga y el recto (fig. 5.8B). Otras estructuras, como los vasos y nervios, se ubican en profundidad al peritoneo junto a las paredes de la pelvis y a cada lado de las vísceras pélvicas.

www.medilibros.com

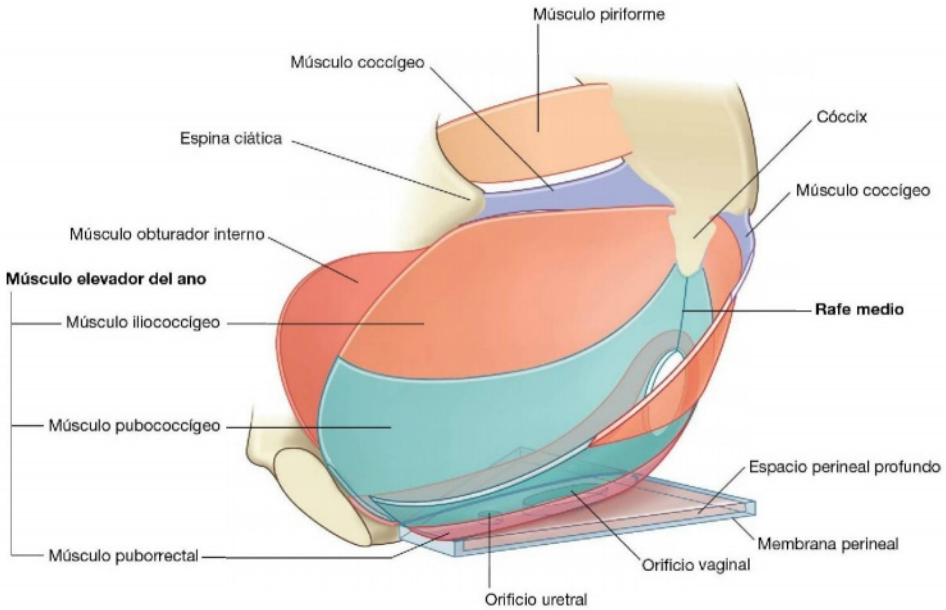

Fig. 5.7 Suelo pélvico.

© Elsevier. Fotocopiar sin autorización es un delito.

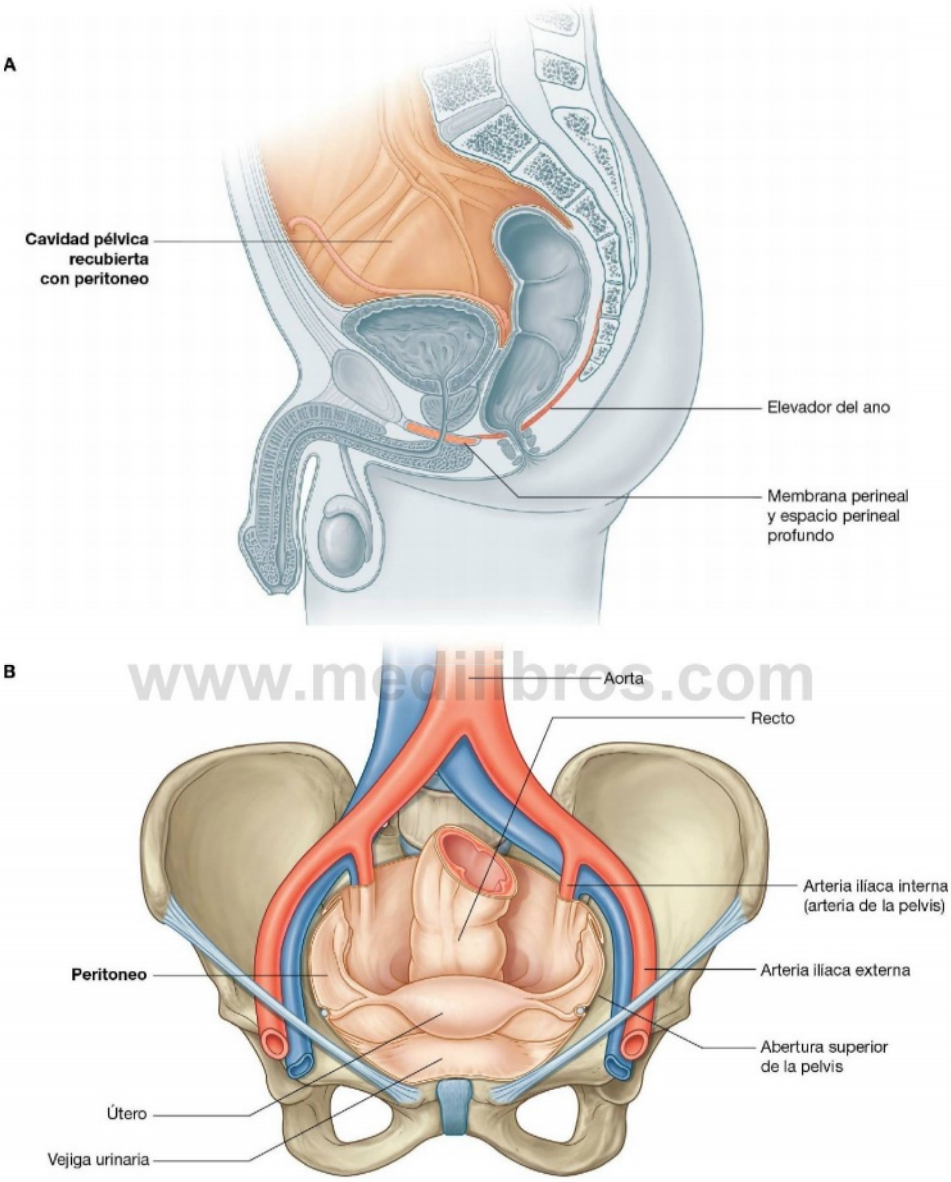

www.medilibros.com

Fig. 5.8 Cavidad pélvica y peritoneo. **A.** Hombres (corte sagital). **B.** Mujeres (vista anterior).

Periné

El periné se sitúa en un plano inferior al suelo pélvico entre las extremidades inferiores (fig. 5.9). Su borde está formado por la abertura inferior. Una línea imaginaria entre las tuberosidades isquiáticas lo divide en dos regiones triangulares:

- En la región anterior, el **triángulo o región urogenital** contiene las raíces de los genitales externos y, en las mujeres, los orificios de la uretra y la vagina (fig. 5.9A). En los hombres, la parte distal de la uretra se encuentra rodeada por tejidos eréctiles y se abre al final del pene (fig. 5.9B).
- En la región posterior, el **triángulo o región anal** contiene el orificio anal.

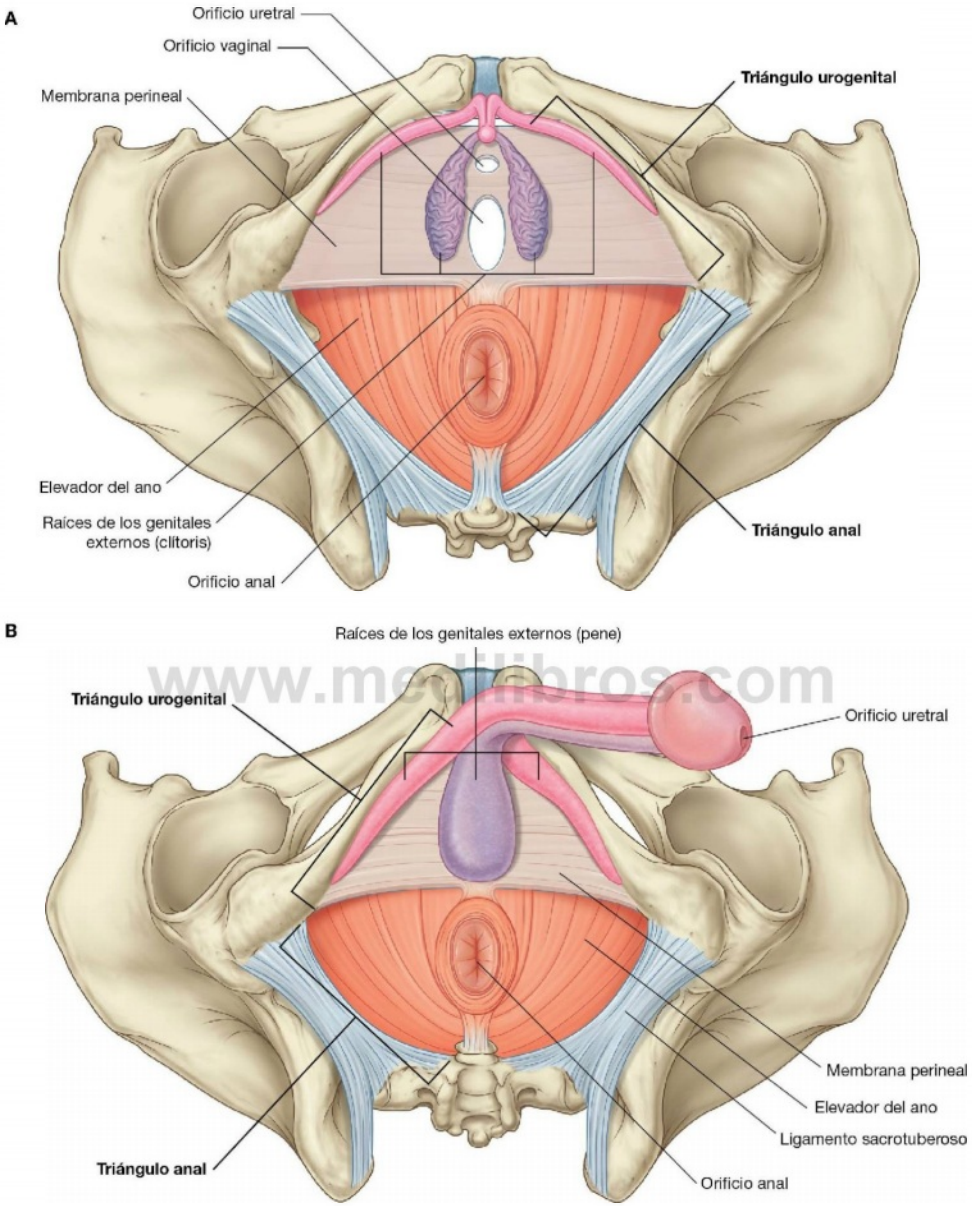

Fig. 5.9 Periné. **A.** Mujeres. **B.** Hombres.

© Elsevier. Fotocopiar sin autorización es un delito.

RELACIÓN CON OTRAS REGIONES

Abdomen

La cavidad de la pelvis verdadera se continúa con la cavidad abdominal en la abertura superior (fig. 5.10A). Todas las estructuras que pasan entre la cavidad pélvica y el abdomen, incluidos los principales vasos, nervios y estructuras linfáticas, así como el colon sigmoide y los uréteres, pasan por la abertura superior. En los hombres, el conducto deferente pasa a cada lado a través de la pared abdominal anterior y sobre la abertura superior para entrar en la cavidad pélvica. En las mujeres, los vasos, nervios y estructuras linfáticas del ovario pasan por la abertura superior para llegar a los ovarios, que descansan a cada lado, en posición inmediatamente inferior a la abertura superior.

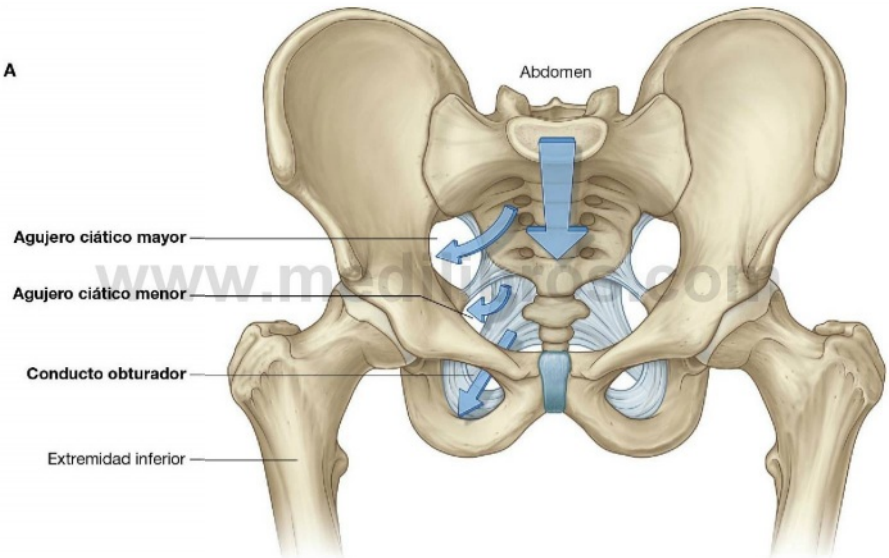

Fig. 5.10 Áreas de comunicación entre la pelvis verdadera y otras regiones. **A.** Entre la pelvis verdadera, el abdomen y la extremidad inferior.

Extremidad inferior

Tres aberturas de la pared de la pelvis comunican con la extremidad inferior (fig. 5.10A):

- El conducto obturador.
- El agujero ciático mayor.
- El agujero ciático menor.

El conducto obturador forma un paso entre la cavidad pélvica y la región de los aductores del muslo, en la cara superior del agujero obturador, entre el hueso, una membrana de tejido conjuntivo y los músculos que cubren el agujero.

El agujero ciático menor, que queda por debajo del suelo pélvico, permite la comunicación entre la región glútea y el periné (fig. 5.10B).

La cavidad pélvica también comunica directamente con el periné a través de un pequeño espacio que queda entre la sínfisis del pubis y la membrana perineal (fig. 5.10B).

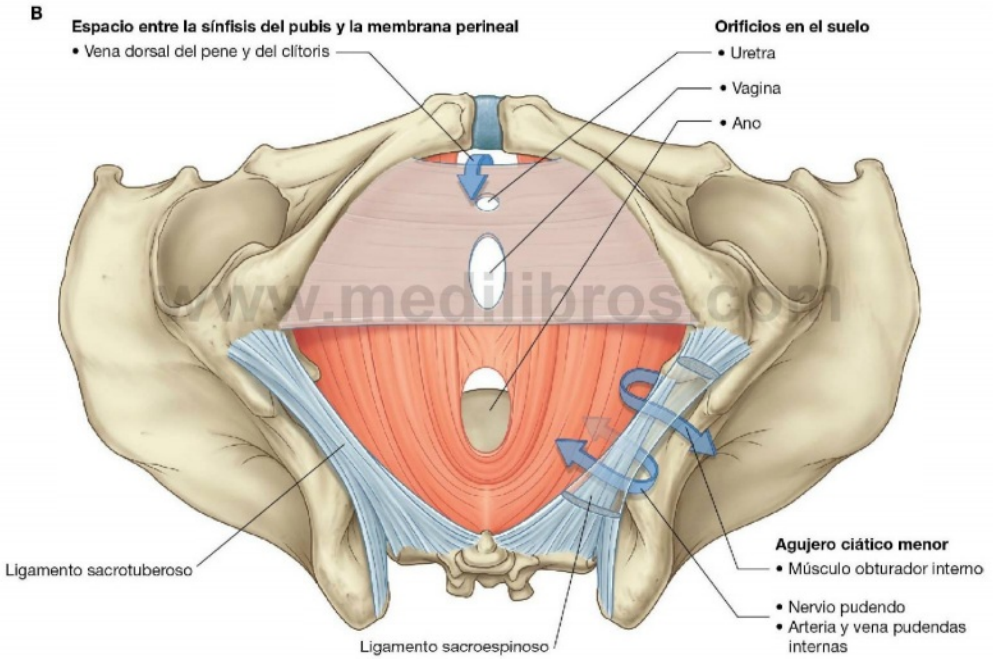

www.medilibros.com

Fig. 5.10 ***(cont.)*** **B.** Entre el periné y otras regiones.

© Elsevier. Fotocopiar sin autorización es un delito.

ASPECTOS CLAVE

La cavidad pélvica se proyecta en sentido posterior

En la posición anatómica, las espinas ilíacas anterosuperiores y el borde superior de la sínfisis del pubis se encuentran en el mismo plano vertical (fig. 5.11). En consecuencia, la abertura superior de la pelvis forma un ángulo de 50-60° hacia delante en relación con el plano horizontal y la cavidad pélvica se proyecta en sentido posterior desde la cavidad abdominal.

De forma simultánea, la parte urogenital de la abertura inferior (el arco púbico) se orienta en un plano casi horizontal, mientras que la parte posterior de la abertura inferior está situada más verticalmente. Por tanto, el triángulo urogenital del periné se orienta en sentido inferior, mientras que el triángulo anal lo hace en un sentido más posterior.

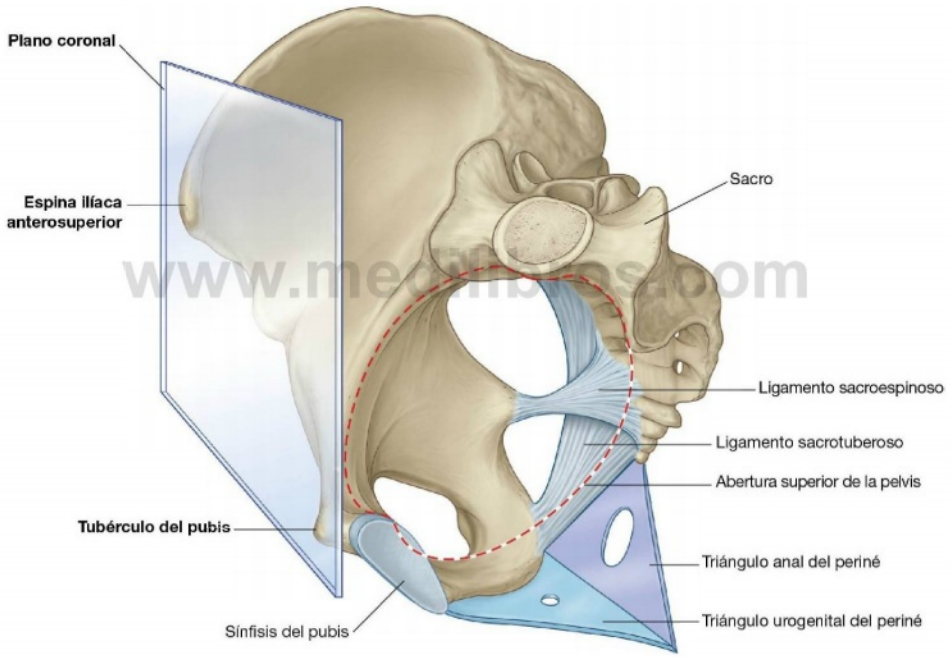

Fig. 5.11 Orientación de la pelvis y la cavidad pélvica en posición anatómica.

Varias estructuras significativas cruzan los uréteres en la cavidad pélvica

Los uréteres drenan los riñones, descienden por la pared abdominal posterior y atraviesan la abertura superior para entrar en la cavidad pélvica. Continúan en sentido inferior a lo largo de la pared lateral de la pelvis y finalmente conectan con la base de la vejiga.

Una estructura destacada cruza los uréteres en la cavidad pélvica en ambos sexos: en las mujeres, la arteria uterina cruza el uréter lateral al cuello del útero (fig. 5.12A); en los hombres el conducto deferente atraviesa por encima el uréter inmediatamente posterior a la vejiga (fig. 5.12B).

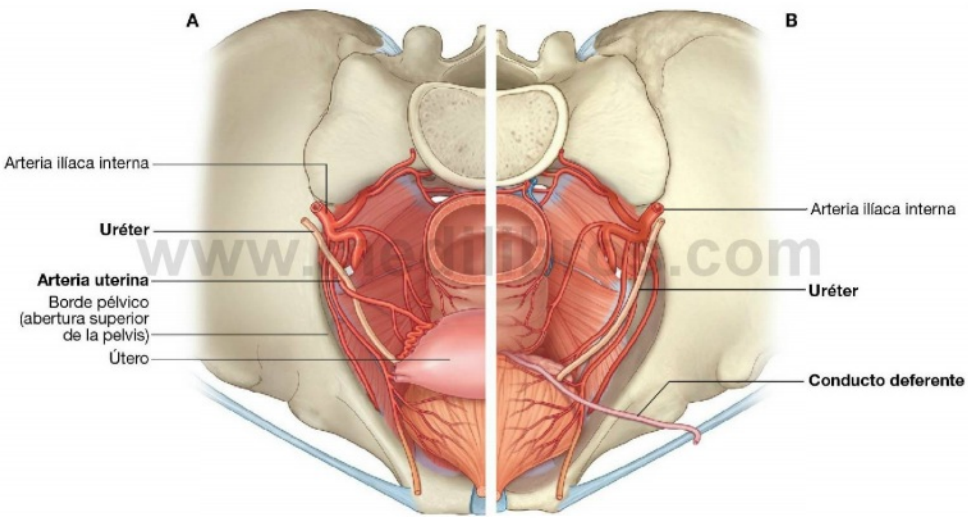

Fig. 5.12 Estructuras que cruzan los uréteres en la cavidad pélvica. **A.** Mujeres. **B.** Hombres.

© Elsevier. Fotocopiar sin autorización es un delito.

La próstata en el hombre y el útero en la mujer son anteriores al recto

En los hombres, la próstata se sitúa inmediatamente anterior al recto, justo por encima del suelo pélvico (fig. 5.13). Puede palparse mediante el tacto rectal.

En ambos sexos, el conducto anal y la parte inferior del recto también se pueden evaluar durante el tacto rectal. En las mujeres también se pueden palpar el cuello y la parte inferior del cuerpo del útero. Sin embargo, estas estructuras pueden palparse más fácilmente con la exploración bimanual, en la cual los dedos índice y medio de la mano del médico se introducen en la vagina y la otra mano se coloca sobre la parte inferior de la pared abdominal anterior. Los órganos se palpan entre ambas manos. Esta técnica bimanual también se puede usar para explorar los ovarios y las trompas uterinas.

El periné está inervado por los segmentos sacros de la médula espinal

Los dermatomas del periné, tanto en hombres como en mujeres, proceden de los niveles S3 a S5 de la médula espinal, excepto en las regiones anteriores, que tienden a estar inervadas por el nivel L1 mediante los nervios relacionados con la pared abdominal (fig. 5.14). Los dermatomas de L2 a S2 se sitúan predominantemente en la extremidad inferior.

La mayoría de los músculos esqueléticos del periné y del suelo pélvico, incluidos los esfínteres externo del ano y externo de la uretra, están inervados por los niveles S2 a S4 de la médula espinal.

Gran parte de la inervación somática motora y sensitiva del periné procede del nervio pudendo, de los niveles medulares S2 a S4.

www.medilibros.com

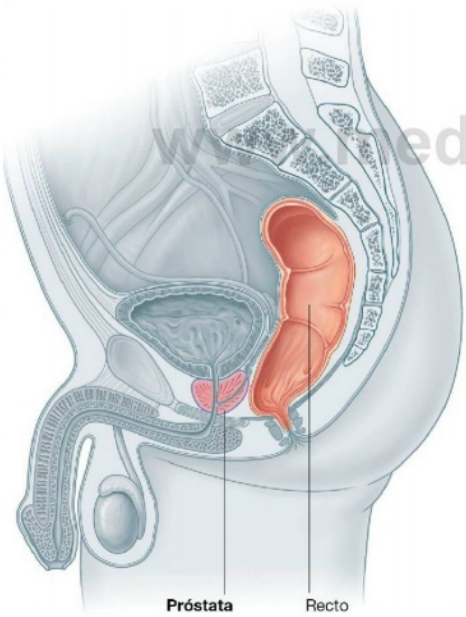

Fig. 5.13 Posición de la próstata.

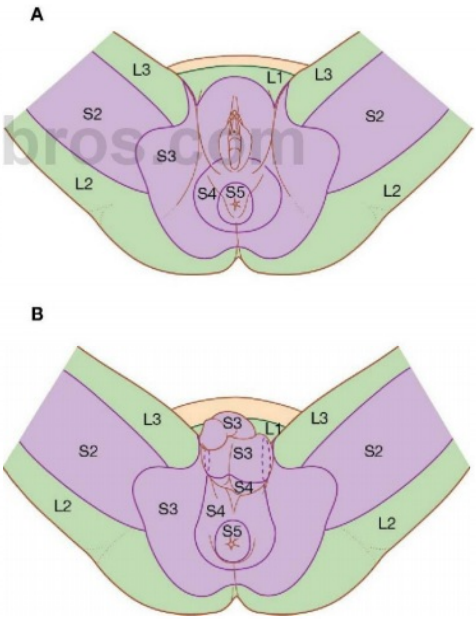

Fig. 5.14 Dermatomas del periné. **A.** Mujeres. **B.** Hombres.

Los nervios están relacionados con el hueso

El **pudendo** es el nervio principal del periné y está directamente relacionado con la espina ciática de la pelvis (fig. 5.15). A cada lado del cuerpo, estas espinas y los ligamentos sacroespinosos insertados en ellas separan los agujeros ciáticos mayores de los agujeros ciáticos menores en la pared lateral de la pelvis.

El nervio pudendo deja la cavidad de la pelvis a través del agujero ciático mayor y después entra inmediatamente en el periné en posición inferior al suelo pélvico, rodeando la espina ciática y atravesando el agujero ciático menor (fig. 5.15). La espina ciática puede palparse desde la vagina en las mujeres y es la referencia utilizada para bloquear el nervio pudendo.

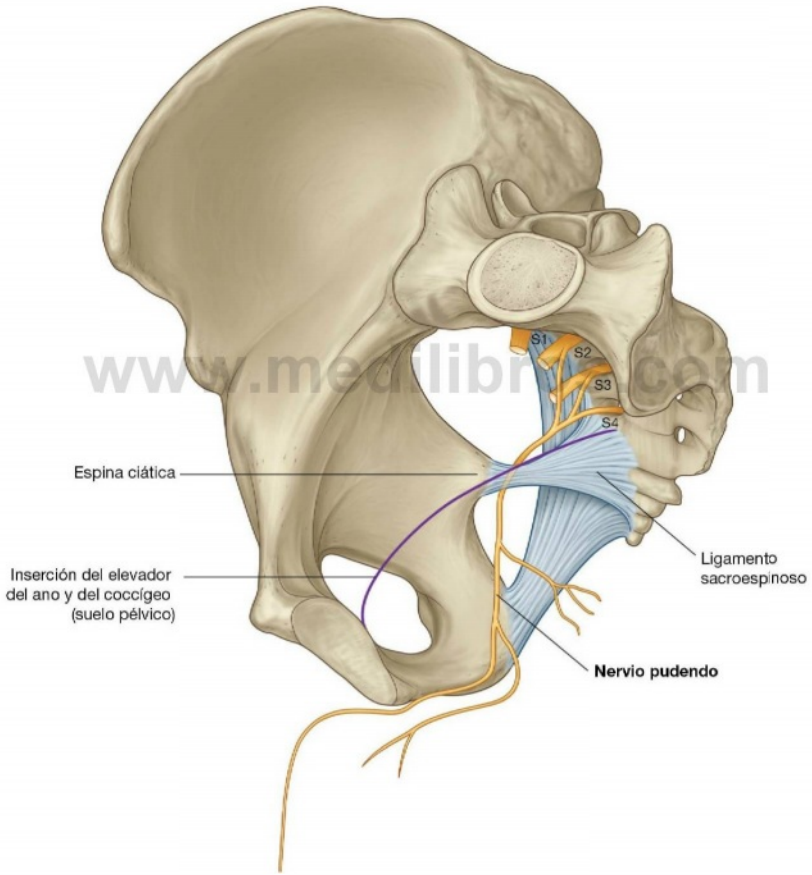

Fig. 5.15 Nervio pudendo.

© Elsevier. Fotocopiar sin autorización es un delito.

La inervación parasimpática procedente de los niveles medulares S2 a S4 controla la erección

La inervación parasimpática de los niveles S2 a S4 de la médula espinal controla la erección genital tanto en hombres como en mujeres (fig. 5.16). A cada lado, los nervios parasimpáticos preganglionares salen de los ramos anteriores de los nervios raquídeos sacros y entran en el **plexo hipogástrico inferior** (plexo pélvico) en la pared lateral de la pelvis.

Los dos plexos hipogástricos inferiores son extensiones inferiores del plexo prevertebral abdominal que se forma sobre la pared abdominal posterior junto a la aorta abdominal. Los nervios que proceden de estos plexos penetran en el suelo pélvico para inervar los tejidos eréctiles del clítoris en las mujeres y del pene en los hombres.

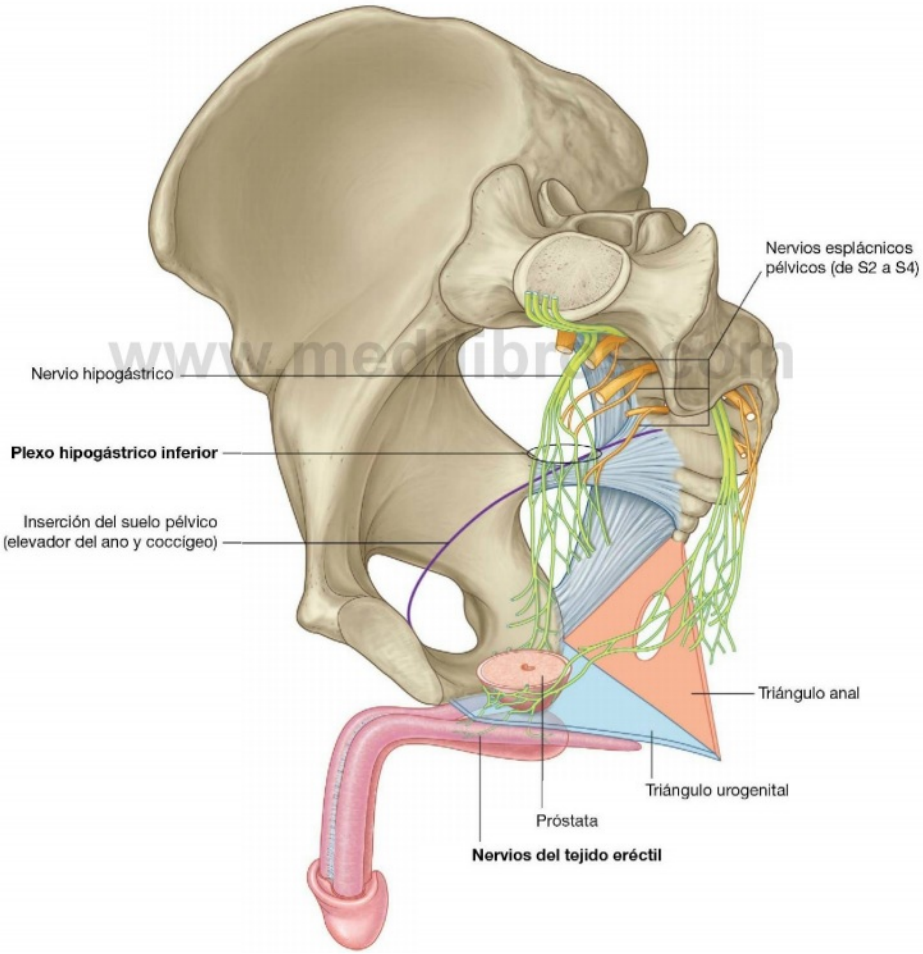

Fig. 5.16 Nervios esplácnicos pélvicos procedentes de los niveles medulares S2 a S4 que controlan la erección.

Los músculos y la fascia del suelo pélvico y del periné se cruzan en el centro tendinoso del periné

Las estructuras del suelo pélvico se cruzan con las del periné en el **centro tendinoso del periné** o **cuerpo perineal** (fig. 5.17). Este nudo fibromuscular mal definido se sitúa aproximadamente a mitad de camino entre las dos tuberosidades isquiáticas. En el centro tendinoso del periné convergen:

- Los músculos elevadores del ano del diafragma pelviano.
- Los músculos de los triángulos urogenital y anal del periné, incluidos los esfínteres de músculo esquelético relacionados con la uretra, la vagina y el ano.

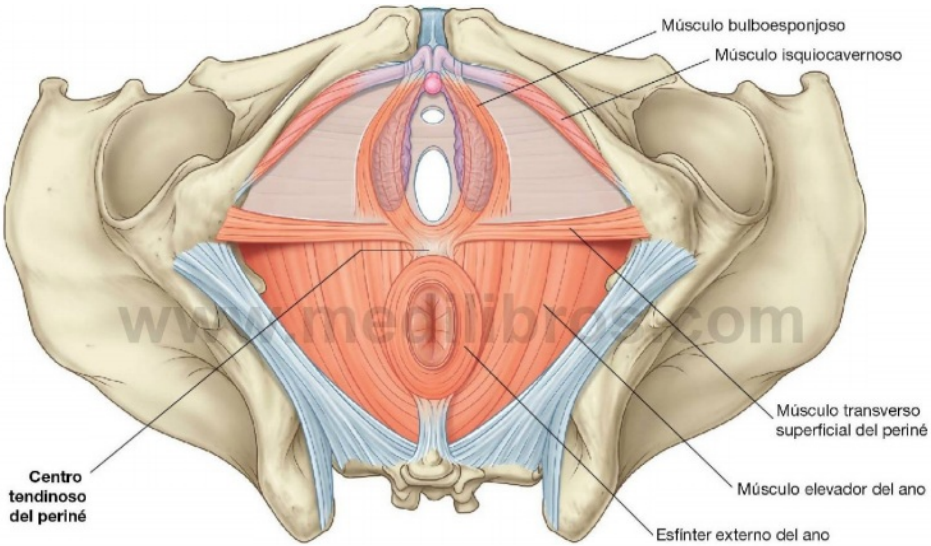

Fig. 5.17 Centro tendinoso del periné.

© Elsevier. Fotocopiar sin autorización es un delito.

El trayecto de la uretra es distinto en hombres y mujeres

En las mujeres, la uretra es corta, atraviesa el suelo pélvico en sentido inferior desde la vejiga y se abre directamente en el periné (fig. 5.18A).

En los hombres, la uretra atraviesa la próstata antes de dirigirse a través del espacio perineal profundo y la membrana perineal, tras lo que queda englobada dentro de los tejidos eréctiles del pene antes de abrirse en el extremo de éste (fig. 5.18B). La porción peniana de la uretra masculina tiene dos ángulos:

- El principal de ellos es un ángulo fijo en el que la uretra se curva en sentido anterior en la raíz del pene después de atravesar la membrana perineal.
- El otro ángulo se encuentra distalmente, donde la porción no insertada del pene se curva en sentido inferior. Cuando el pene está en erección, este segundo ángulo desaparece.

Se deben tener en cuenta los distintos trayectos de la uretra en el hombre y la mujer cuando se sonda a los pacientes y cuando se evalúan las lesiones perineales o las enfermedades pélvicas.

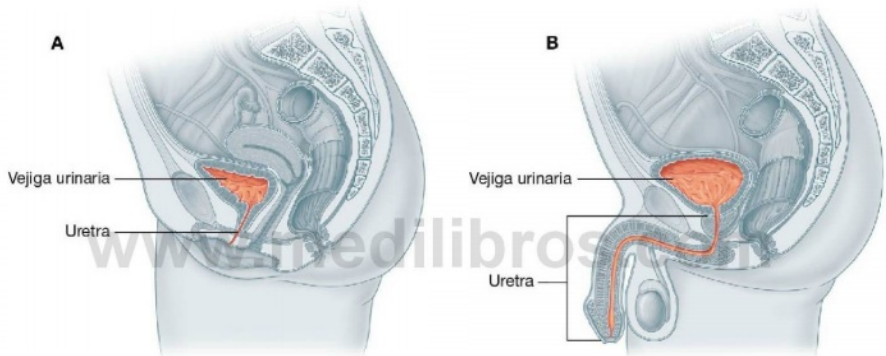

Fig. 5.18 Trayecto de la uretra. **A.** Mujeres. **B.** Hombres.

Anatomía regional

La pelvis es la región del cuerpo que está rodeada por los coxales y por los elementos inferiores de la columna vertebral. Se divide en dos regiones principales: la región superior es la pelvis falsa (mayor) y forma parte del abdomen y la región inferior es la pelvis verdadera (menor), que rodea a la cavidad pélvica.

La cavidad pélvica, que tiene forma de cuenco, se continúa por arriba con la cavidad abdominal. El borde de la cavidad pélvica (la abertura superior) queda totalmente rodeado por hueso, mientras que el suelo pélvico es una estructura fibromuscular que separa la cavidad pélvica por encima del periné por debajo.

El periné se encuentra por debajo del suelo pélvico y sus bordes están formados por la abertura inferior. El periné contiene:

- Las aberturas terminales de los aparatos digestivo y urinario.
- La abertura al exterior del aparato reproductor.
- Las raíces de los genitales externos.

PELVIS

Huesos

Los huesos de la pelvis son los huesos coxales derecho e izquierdo, el sacro y el cóccix. El sacro se articula en su parte superior con la vértebra LV en la articulación lumbosacra y los huesos coxales se articulan en su zona posterior con el sacro en las articulaciones sacroilíacas y entre sí en su cara anterior en la sínfisis del pubis.

Los huesos coxales

Los huesos coxales tienen una forma irregular y presentan dos partes principales, separadas por una línea oblicua en la superficie medial del hueso (fig. 5.19A):

- El hueso coxal que queda por encima de esta línea constituye la pelvis mayor, que pertenece a la cavidad abdominal.
- El hueso coxal que queda por debajo de esta línea constituye la pared lateral de la pelvis menor, que contiene la cavidad pélvica.

Los dos tercios inferiores de esta línea constituyen la línea terminal y contribuyen a formar el borde de la abertura superior.

La superficie lateral del hueso coxal tiene una gran cavidad articular, el **acetábulo,** que junto con la cabeza del fémur forma la articulación de la cadera (fig. 5.19B).

En la parte inferior del acetábulo se encuentra el gran **agujero obturador,** la mayor parte del cual está cerrada por una membrana plana de tejido conjuntivo, la **membrana obturatriz.** En su parte superior se mantiene abierto un pequeño conducto obturador, entre la membrana y el hueso adyacente, que proporciona una vía de comunicación entre la extremidad inferior y la cavidad pélvica.

El borde posterior del hueso está marcado por dos escotaduras separadas por la **espina ciática:**

- La **escotadura ciática mayor.**
- La **escotadura ciática menor.**

El borde posterior termina en su extremo inferior como la gran **tuberosidad isquiática.**

El borde anterior irregular del hueso coxal está delimitado por la **espina ilíaca anterosuperior,** la **espina ilíaca anteroinferior** y el **tubérculo del pubis.**

© Elsevier. Fotocopiar sin autorización es un delito.

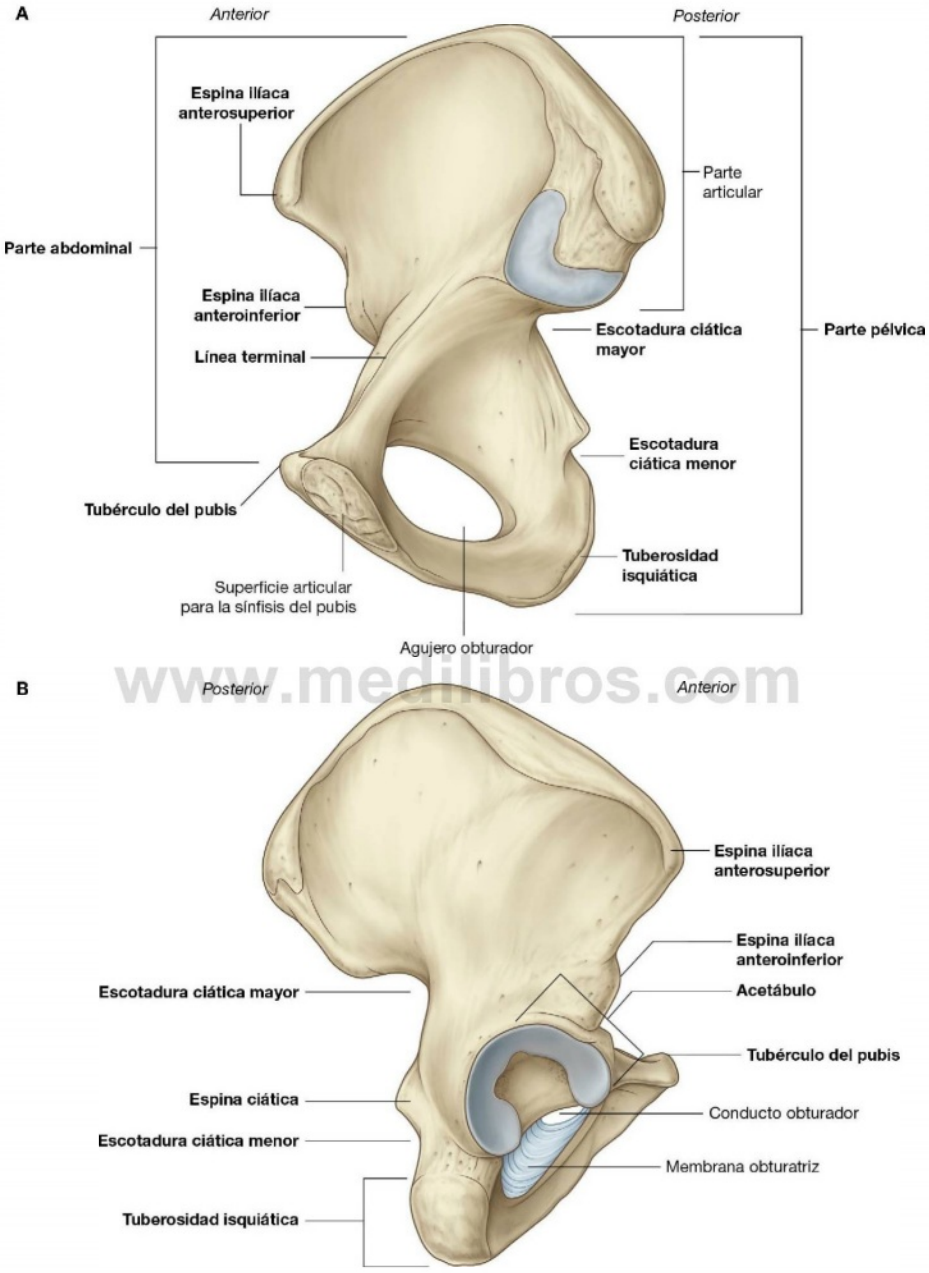

www.medilibros.com

Fig. 5.19 Coxal derecho. **A.** Cara medial. **B.** Cara lateral.

Componentes del hueso coxal

Cada hueso coxal está formado por tres elementos: el ilion, el pubis y el isquion. Al nacimiento, estos huesos están conectados por cartílago en la zona del acetábulo; posteriormente, entre los 16 y los 18 años, se fusionan en un hueso único (fig. 5.20).

Ilion

De los tres componentes del hueso coxal, el **ilion** es el que ocupa la posición más superior.

Se divide en sus partes superior e inferior mediante una cresta situada en su superficie medial (fig. 5.21A):

- La parte posterior de la cresta es afilada y descansa inmediatamente por encima de la superficie del hueso que se articula con el sacro. Esta superficie sacra tiene una gran carilla con forma de L para articularse con el sacro y una superficie expandida en sentido posterior, rugosa, para la inserción de los fuertes ligamentos que sostienen la articulación sacroilíaca (fig. 5.21).
- La porción anterior de la cresta que separa las partes superior e inferior del ilion es redondeada y se denomina **línea arqueada (arcuata).**

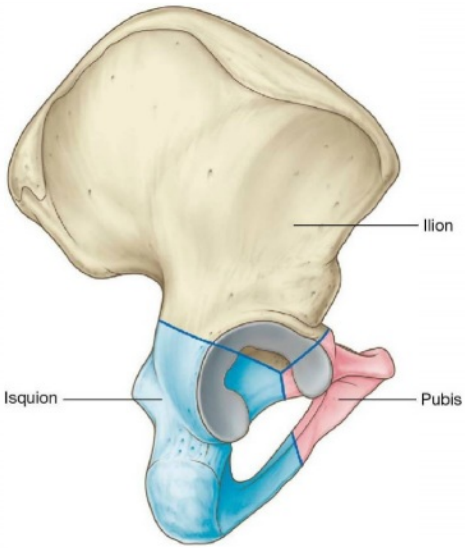

Fig. 5.20 Ilion, isquion y pubis.

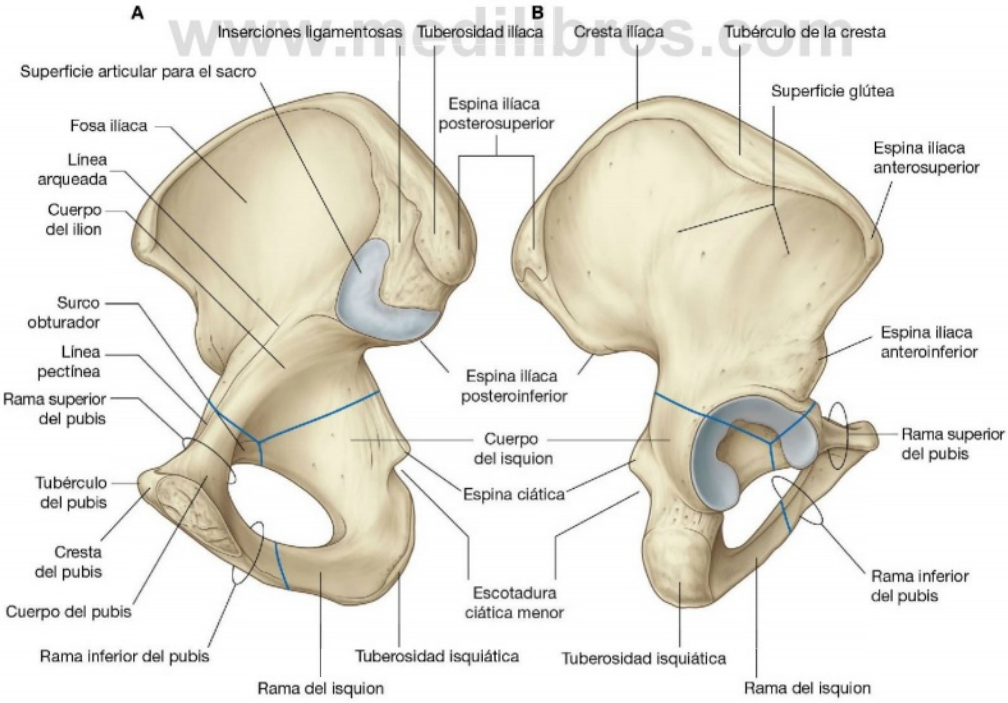

Fig. 5.21 Componentes del hueso coxal. **A.** Superficie medial. **B.** Superficie lateral.

www.medilibros.com

© Elsevier. Fotocopiar sin autorización es un delito.

La línea arqueada forma parte de la línea terminal y del borde pélvico.

La porción del ilion situada bajo la línea arqueada es la parte pélvica del ilion y contribuye a la pared de la pelvis menor o verdadera.

La parte superior del ilion se expande para formar un «ala» plana, con forma de abanico, que proporciona el sostén óseo para la parte inferior del abdomen o pelvis falsa. Esta parte del ilion permite la inserción de los músculos que se relacionan funcionalmente con la extremidad inferior. La superficie anteromedial del ala es cóncava y forma la **fosa ilíaca.** La parte externa (superficie glútea) del ala está delimitada por líneas y rugosidades y se relaciona con la región glútea de la extremidad inferior (fig. 5.21B).

Todo el borde superior del ilion se engrosa para formar una cresta prominente (la **cresta ilíaca**), que es el lugar de inserción de los músculos y la fascia del abdomen, la espalda y la extremidad inferior, y termina en su extremo anterior como la **espina ilíaca anterosuperior** y en el posterior como la **espina ilíaca posterosuperior.**

Un tubérculo prominente, la **tuberosidad de la cresta ilíaca (tubérculo ilíaco),** se proyecta lateralmente cerca del extremo anterior de la cresta; el extremo posterior de la cresta se engrosa para formar la **tuberosidad ilíaca.**

En la parte inferior de la espina ilíaca anterosuperior de la cresta, en el borde anterior del ilion, hay una protuberancia redondeada denominada **espina ilíaca anteroinferior.** Esta estructura sirve como punto de inserción para el músculo recto femoral y el ligamento iliofemoral asociados a la extremidad inferior. Hay una **espina ilíaca posteroinferior** menos prominente a lo largo del borde posterior de la superficie sacra del ilion, donde el hueso se angula hacia delante para formar el borde superior de la escotadura ciática mayor.

Conceptos prácticos

Biopsia de médula ósea

En algunas enfermedades (como la leucemia) es necesario obtener una muestra de médula ósea para evaluar el estadio y la gravedad del problema. Para obtener dichas biopsias de médula ósea se suele utilizar la cresta ilíaca. La cresta ilíaca está cerca de la superficie y se puede palpar con facilidad.

La biopsia de médula ósea se realiza con la inyección de un anestésico local en la piel y haciendo pasar una aguja cortante a través de la capa cortical de la cresta ilíaca. Se aspira la médula ósea y se estudia al microscopio. Con esta técnica también se pueden obtener muestras de hueso de la capa cortical que informan sobre el metabolismo óseo.

Pubis

La parte anterior e inferior del hueso coxal es el **pubis** (fig. 5.21). Tiene un cuerpo y dos brazos (ramas):

- El **cuerpo** es aplanado en sentido dorsoventral y se articula con el cuerpo del hueso púbico del otro lado en la **sínfisis del pubis.** El cuerpo tiene una cresta púbica redondeada en su cara superior que termina lateralmente en forma de un prominente **tubérculo del pubis** o **espina púbica.**
- La **rama superior del pubis** se proyecta posterolateralmente desde el cuerpo y se une con el ilion y el isquion en su base, que está orientada hacia el acetábulo. El borde superior afilado de esta superficie triangular se denomina **pecten del pubis (cresta pectínea),** que forma parte de la línea terminal del hueso coxal y de la abertura superior. En sentido anterior, esta línea continúa con la **cresta del pubis,** que también forma parte de la línea terminal y de la abertura superior. La **rama superior del pubis** está delimitada por el **surco obturador,** que forma el borde superior del conducto obturador.
- La rama inferior se proyecta lateralmente y en sentido inferior para unirse con la rama del isquion.

Isquion

El isquion es la parte posterior e inferior del hueso coxal (fig. 5.21). Consta de:

- Un gran cuerpo, que se proyecta en sentido superior para unirse al ilion y a la rama superior del pubis.
- Una rama, que se proyecta en sentido anterior para unirse a la rama inferior del pubis.

El borde posterior del hueso está delimitado por una **espina ciática (isquiática)** prominente que separa la escotadura ciática menor, por debajo, de la escotadura ciática mayor, por encima.

La característica más prominente del isquion es una gran tuberosidad (la **tuberosidad isquiática**) en la cara posteroinferior del hueso. Esta tuberosidad es un lugar destacado para la inserción de los músculos de la extremidad inferior y para sostener el cuerpo en sedestación.

Sacro

El sacro, que tiene el aspecto de un triángulo invertido, está formado por la fusión de las cinco vértebras sacras (fig. 5.22). La base del sacro se articula con la vértebra LV y su vértice lo hace con el cóccix. Cada una de las superficies laterales del hueso tiene una gran carilla con forma de L para articularse con el ilion del hueso coxal. Posterior a esa carilla hay una extensa zona rugosa para la inserción de los ligamentos que sostienen la articulación sacroilíaca. La cara superior del sacro está formada por la cara superior del cuerpo de la vértebra SI y está flanqueada a cada lado por una apófisis transversa

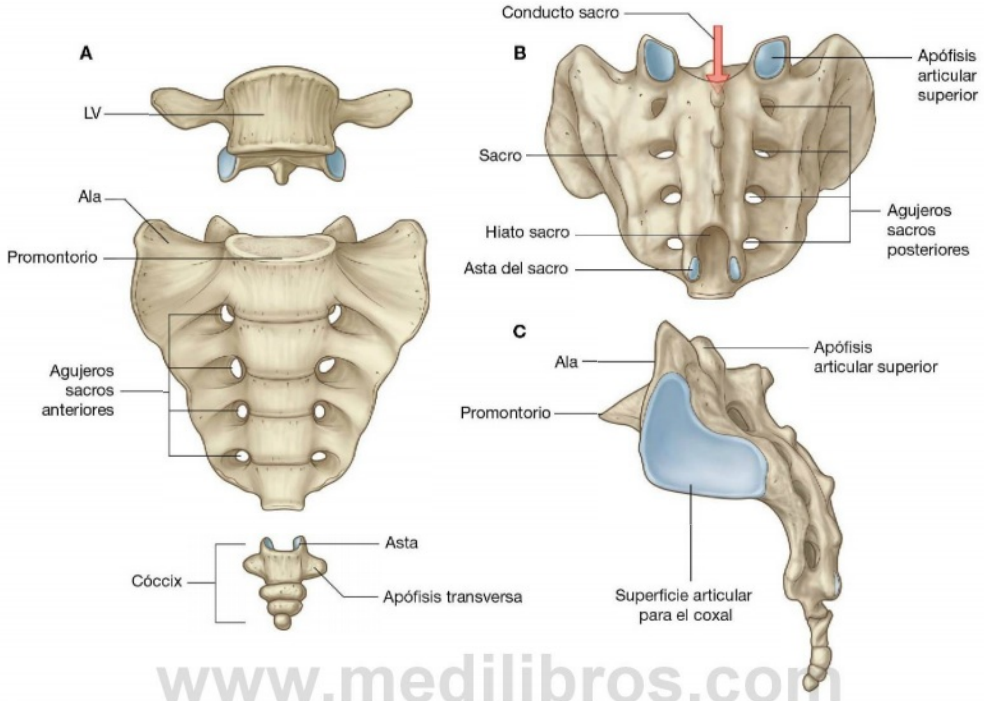

www.medilibros.com

Fig. 5.22 Sacro y cóccix. **A.** Vista anterior. **B.** Vista posterior. **C.** Vista lateral.

expandida a modo de ala denominada, precisamente, **ala.** El borde anterior del cuerpo vertebral se proyecta hacia delante y constituye el **promontorio.** La superficie anterior del sacro es cóncava y la posterior es convexa. Como las apófisis transversas de las vértebras sacras adyacentes se fusionan lateralmente a la posición de los agujeros intervertebrales y lateralmente a la bifurcación de los nervios raquídeos en sus ramos posterior y anterior, los ramos posteriores y anteriores de los nervios raquídeos S1 a S4 surgen del sacro a través de agujeros separados. Hay cuatro pares de **agujeros sacros anteriores** en la superficie anterior del sacro para los ramos anteriores y cuatro pares de **agujeros sacros posteriores** en la superficie posterior para los ramos posteriores. El **conducto del sacro** es continuación del conducto vertebral, que termina en el **hiato del sacro.**

Cóccix

La pequeña porción terminal de la columna vertebral es el cóccix, que contiene cuatro vértebras coccígeas fusionadas (fig. 5.22) y, como el sacro, tiene forma de triángulo invertido. La base del cóccix se orienta en sentido superior. La cara superior contiene una carilla para articularse con el sacro y dos **astas** a cada lado que se proyectan hacia arriba para articularse o fusionarse con dos astas similares que se proyectan hacia abajo desde el sacro. Estas estructuras son modificaciones de las apófisis articulares superiores e inferiores como las que se encuentran en otras vértebras. Cada superficie lateral del cóccix tiene una pequeña apófisis transversa rudimentaria que se extiende desde la primera vértebra coccígea. Las vértebras coccígeas no tienen arcos vertebrales; por tanto, no hay conducto vertebral óseo en el cóccix.

© Elsevier. Fotocopiar sin autorización es un delito.

Conceptos prácticos

Fractura de pelvis

La pelvis se puede considerar como un conjunto de anillos anatómicos. Existen tres anillos óseos y cuatro anillos fibrooseos. El anillo pélvico mayor está constituido por partes de los huesos sacro, coxal y pubis, que forman la apertura superior de la pelvis. Se demuestran dos anillos subsidiarios de menor tamaño como agujeros obturadores. Los agujeros ciáticos mayor y menor formados por las escotaduras ciáticas mayor y menor y los ligamentos sacroespinosos y sacrotuberosos forman los cuatro anillos fibrooseos. Los anillos, que son predominantemente óseos (es decir, la abertura superior de la pelvis y los agujeros obturadores), son anillos frágiles. No es posible romper un lado del anillo sin romper el otro, lo que a nivel clínico se traduce en que cuando existe una fractura en un lado, se debe sospechar siempre que existe otra contralateral.

Las fracturas de la pelvis pueden suceder aisladas; sin embargo, lo más frecuente es que se produzcan en pacientes con traumatismos y se deben considerar de forma especial.

Dada la extensa superficie ósea de la pelvis, una fractura genera una zona ósea que puede sangrar de forma notable. Se puede producir un hematoma extenso, que puede comprimir órganos como la vejiga y los uréteres. La pérdida de sangre se produce con rapidez, lo que reduce la volemia y, salvo que se reponga, el paciente desarrollará una hipovolemia con shock.

Las fracturas pélvicas pueden romper el contenido de la pelvis y asociarse a rotura uretral, posibles roturas del intestino y lesiones nerviosas.

Articulaciones

Articulaciones lumbosacras

El sacro se articula en su cara superior con la porción lumbar de la columna vertebral. Las articulaciones lumbosacras se forman entre la vértebra LV y el sacro, y constan de:

- Las dos **articulaciones cigapofisarias** que existen entre las apófisis articulares superior e inferior adyacentes.
- Un disco intervertebral que une los cuerpos de las vértebras LV y SI (fig. 5.23A).

Estas articulaciones son similares a las existentes entre otras vértebras, con la excepción de que el sacro tiene una angulación en sentido posterior respecto a la vértebra LV. Como consecuencia, la parte anterior del disco intervertebral que se encuentra entre ambos huesos es más gruesa que la posterior.

Las articulaciones lumbosacras se refuerzan mediante los fuertes ligamentos iliolumbares y lumbosacros que se extienden desde las apófisis transversas expandidas de la vértebra LV hacia el ilion y el sacro, respectivamente (fig. 5.23B).

Articulaciones sacroilíacas

Las articulaciones sacroilíacas transmiten las fuerzas desde las extremidades inferiores a la columna vertebral. Son articulaciones sinoviales entre las superficies articulares con forma de L que se encuentran en las carillas articulares de las superficies laterales del sacro y las carillas similares de las porciones ilíacas de los huesos coxales (fig. 5.24A). Las superficies articulares tienen un contorno irregular y se entrelazan

www.medilibros.com

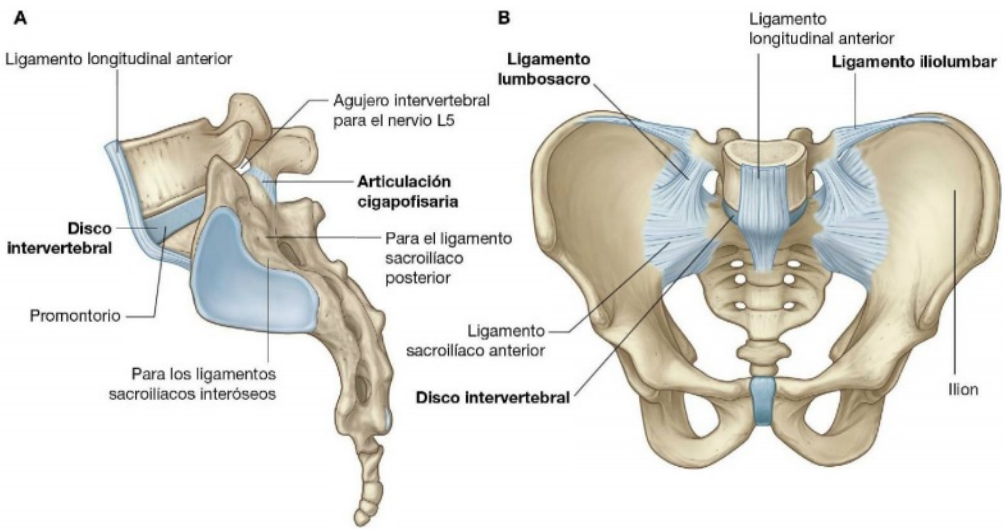

Fig. 5.23 Articulaciones lumbosacras y ligamentos relacionados. **A.** Vista lateral. **B.** Vista anterior.

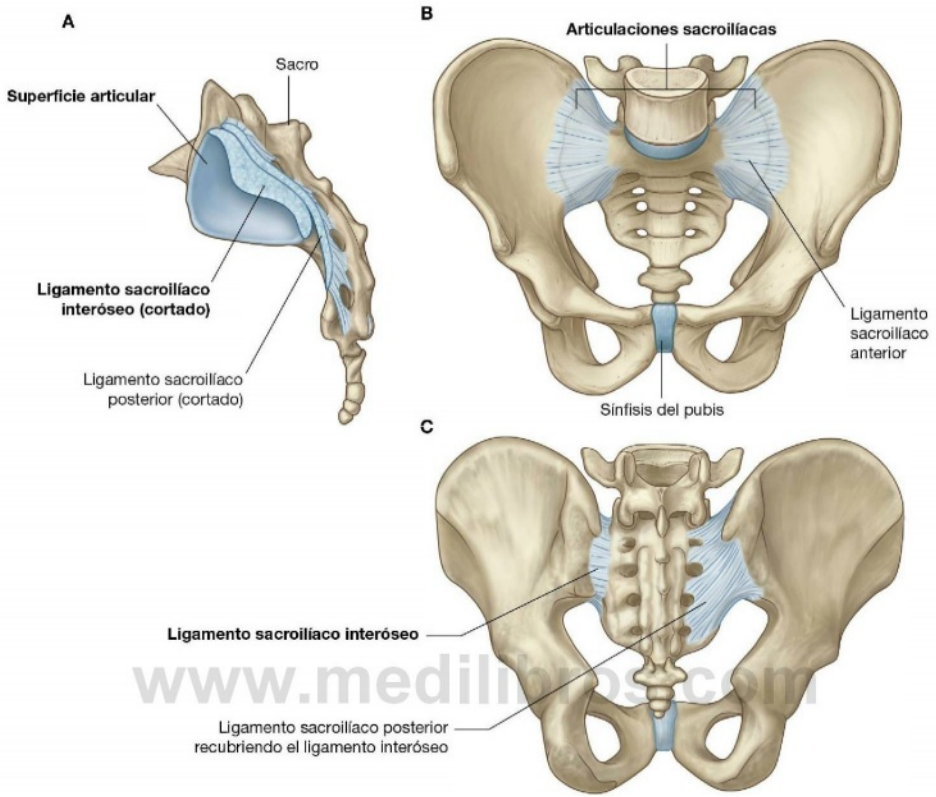

www.medilibros.com

Fig. 5.24 Articulaciones sacroilíacas y ligamentos relacionados. **A.** Vista lateral. **B.** Vista anterior. **C.** Vista posterior.

para resistir el movimiento. Las articulaciones a menudo se fibrosan con la edad y pueden osificarse completamente.

Cada articulación sacroilíaca se estabiliza mediante tres ligamentos:

- El **ligamento sacroilíaco anterior,** que es un engrosamiento de la membrana fibrosa de la cápsula articular y discurre en sentido anterior e inferior a la articulación (fig. 5.24B).
- El **ligamento sacroilíaco interóseo,** que es el mayor y más fuerte de los tres, se sitúa inmediatamente posterosuperior a la articulación y se inserta en las áreas rugosas expandidas adyacentes del ilion y el sacro, con lo que rellena el espacio existente entre los dos huesos (figs. 5.24A,C).
- El **ligamento sacroilíaco posterior,** que cubre el ligamento sacroilíaco interóseo (fig. 5.24C).

© Elsevier. Fotocopiar sin autorización es un delito.

Articulación de la sínfisis del pubis

La sínfisis del pubis se sitúa en una posición anterior entre las superficies adyacentes de los huesos púbicos (fig. 5.25). Cada superficie articular se encuentra cubierta por cartílago hialino, que se une a las superficies adyacentes a lo largo de la línea media mediante fibrocartílago. La articulación está rodeada por capas entretejidas de fibras de colágeno y hay dos ligamentos principales relacionados:

- El **ligamento púbico superior**, situado por encima de la articulación.
- El **ligamento arqueado del pubis (ligamento púbico inferior)**, que se ubica por debajo de ella.

Conceptos prácticos

Problemas comunes de las articulaciones sacroilíacas

Las articulaciones sacroilíacas tienen componentes tanto fibrosos como sinoviales y, como sucede con muchas otras articulaciones que soportan peso, pueden producirse cambios degenerativos que se manifiestan con dolor y molestias en la región sacroilíaca. Además, los trastornos relacionados con el antígeno HLA B27 del complejo mayor de histocompatibilidad, como la artritis reumatoide, psoriasis y enfermedad inflamatoria intestinal, pueden producir cambios inflamatorios específicos en esas articulaciones.

Orientación

En posición anatómica, la pelvis está orientada de forma que el borde delantero de la parte superior de la sínfisis del pubis y las espinas ilíacas anterosuperiores quedan en el mismo plano vertical (fig. 5.26). En consecuencia, la abertura superior, que marca la entrada a la cavidad pélvica, está inclinada para dirigirse en sentido anterior, en tanto que los cuerpos de los huesos púbicos y el arco isquiopubiano se sitúan en un plano casi horizontal, orientados hacia el suelo.

Diferencias entre hombres y mujeres

La pelvis de la mujer y del hombre son diferentes en varios aspectos, muchos de los cuales tienen que ver con el paso del feto al salir de la cavidad pélvica de la madre durante el parto.

- La abertura superior en las mujeres tiene forma circular (fig. 5.27A), frente a la abertura superior con forma de corazón (fig. 5.27B) de los hombres. La forma más circular se debe, en parte, a que el promontorio no está tan diferenciado y a que las alas son más anchas en las mujeres.
- El ángulo formado por las dos ramas del arco púbico es mayor en las mujeres (80-85°) que en los hombres (50-60°).
- Las espinas ciáticas no suelen hacer tanta protrusión en sentido medial hacia la cavidad pélvica en las mujeres como lo hacen en los hombres.

www.medilibros.com

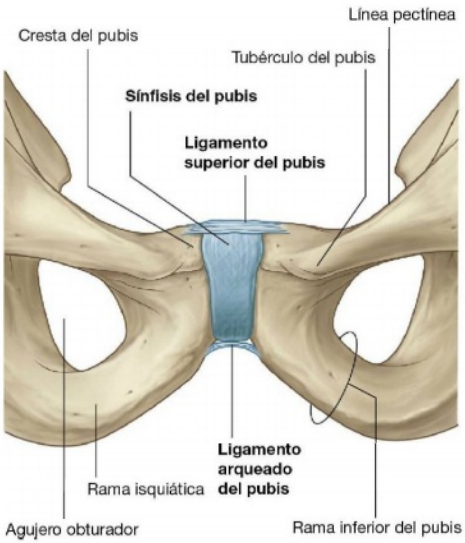

Fig. 5.25 Sínfisis del pubis y ligamentos relacionados.

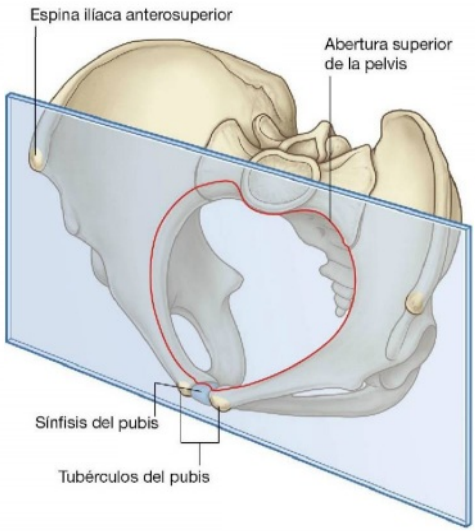

Fig. 5.26 Orientación de la pelvis (posición anatómica).

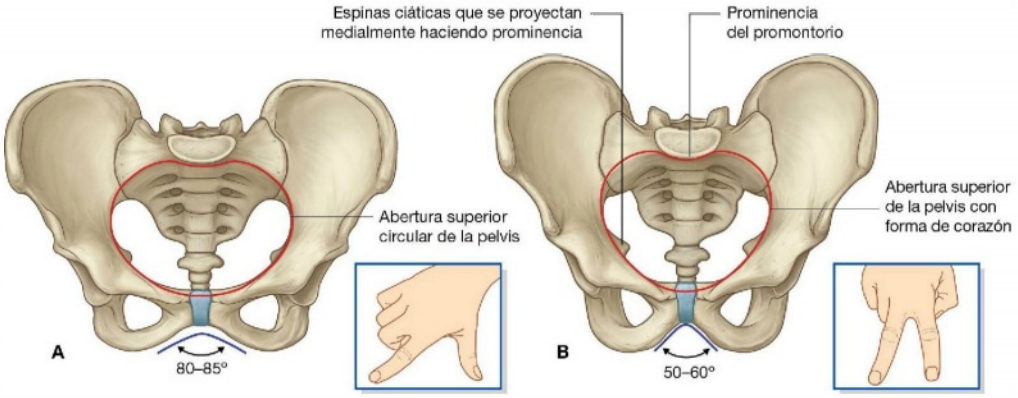

Fig. 5.27 Estructura de la pelvis ósea. **A.** Mujeres. **B.** Hombres. El ángulo formado por el arco púbico puede determinarse aproximadamente por el ángulo que hay entre los dedos pulgar e índice en las mujeres, y el que hay entre los dedos índice y medio en los hombres, como se ve en los recuadros.

Pelvis verdadera

La pelvis verdadera tiene forma cilíndrica, con una entrada o abertura superior, y una salida o abertura inferior. La abertura superior no tiene techo, mientras que el suelo pélvico cierra la abertura inferior y separa la cavidad pélvica del periné, situado por debajo.

Abertura superior de la pelvis

La abertura superior es la comunicación circular que existe entre las cavidades abdominal y pélvica, a través de la cual las estructuras circulan entre el abdomen y la cavidad pélvica. Está completamente rodeada por huesos y articulaciones (fig. 5.28). El promontorio del sacro protruye hacia la abertura superior, formando su borde posterior en la línea media. Las alas del sacro establecen el borde a ambos lados del promontorio. El borde de la abertura superior cruza a continuación la articulación sacroilíaca y continúa a lo largo de la línea terminal (es decir, la línea arqueada, el pecten del pubis o línea pectínea y la cresta del pubis) hacia la sínfisis del pubis.

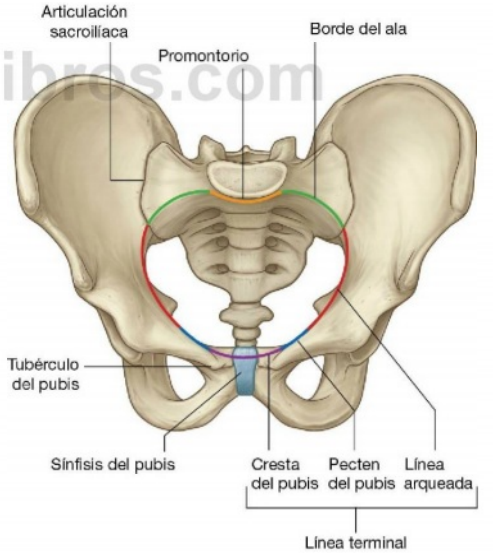

Fig. 5.28 Abertura superior de la pelvis.

© Elsevier. Fotocopiar sin autorización es un delito.

Pared de la pelvis

Las paredes de la cavidad pélvica están formadas por el sacro, el cóccix, la parte del coxal por debajo de la línea terminal, dos ligamentos y dos músculos.

Ligamentos de la pared pélvica

Los ligamentos sacroespinoso y sacrotuberoso (fig. 5.29A) son los componentes principales de las paredes laterales de la pelvis, y ayudan a definir las aberturas entre la cavidad pélvica y las regiones adyacentes a través de las cuales pasan las estructuras.

- El menor de ambos, el ligamento sacroespinoso, tiene forma triangular, con su vértice insertado en la espina ciática y su base insertada en los bordes correspondientes del sacro y del cóccix.
- El ligamento sacrotuberoso también tiene forma triangular y es superficial al ligamento sacroespinoso. Su base tiene una inserción amplia que se extiende desde la espina ilíaca posterosuperior del hueso coxal, a lo largo de la cara dorsal y del borde lateral del sacro, y en la superficie dorsolateral del cóccix. Lateralmente, el vértice del ligamento se inserta en el borde medial de la tuberosidad isquiática.

Estos ligamentos estabilizan el sacro en los huesos pélvicos al resistir la inclinación ascendente de la cara inferior del sacro (fig. 5.29B). También convierten las escotaduras ciáticas mayor y menor del hueso coxal en agujeros (fig. 5.29A, B).

- El **agujero ciático mayor** se sitúa superior al ligamento sacroespinoso y a la espina ciática.
- El **agujero ciático menor** se dispone inferior a la espina ciática y al ligamento sacroespinoso, entre los ligamentos sacroespinoso y sacrotuberoso.

Músculos de la pared de la pelvis

Dos músculos, el obturador interno y el piriforme, contribuyen a crear las paredes laterales de la cavidad pélvica. Estos músculos se originan en la cavidad pélvica, pero se insertan periféricamente en el fémur.

Obturador interno

El obturador interno es un músculo plano, con forma de abanico, que se origina en la superficie profunda de la membrana obturatriz y en las regiones adyacentes del hueso coxal que rodean el agujero obturador (fig. 5.30 y tabla 5.1).

www.medilibros.com

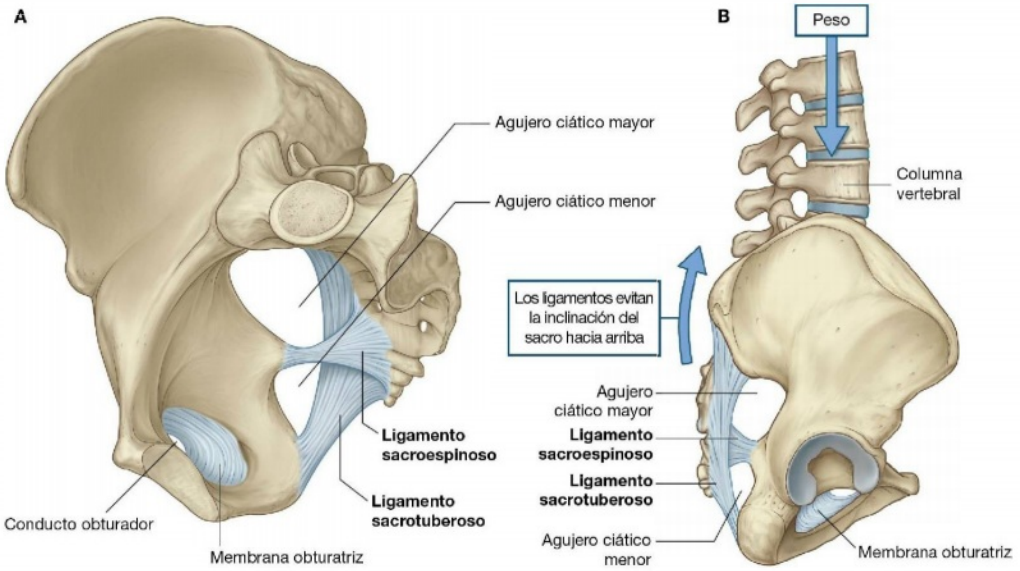

Fig. 5.29 Ligamentos sacroespinoso y sacrotuberoso. **A.** Vista medial del lado derecho de la pelvis. **B.** Función de los ligamentos.

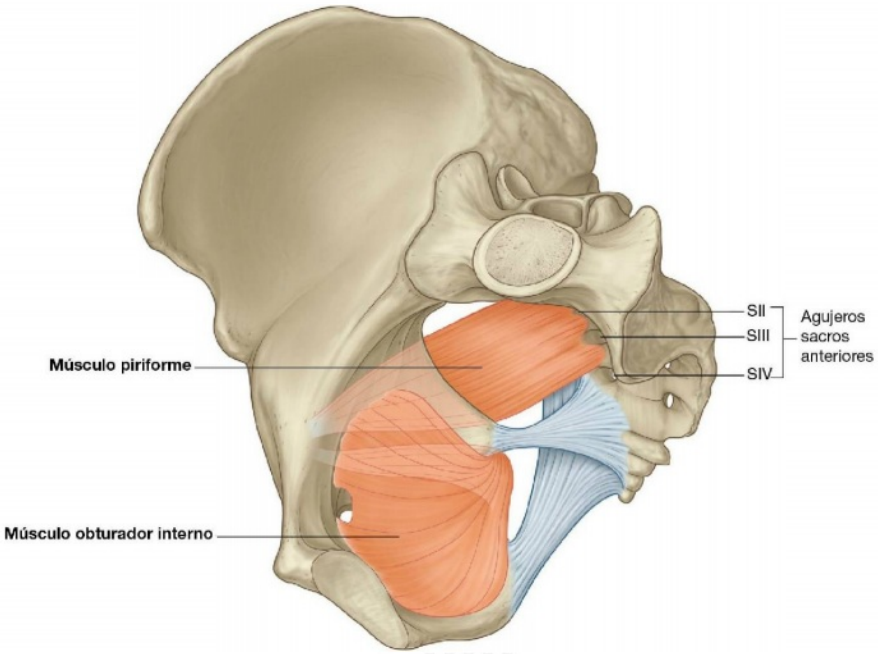

Fig. 5.30 Músculos obturador interno y piriforme (vista medial del lado derecho de la pelvis).

www.medilibros.com

Tabla 5.1 Músculos de las paredes de la pelvis

Músculo	Origen	Inserción	Inervación	Función
Obturador interno	Pared anterolateral de la pelvis verdadera (superficie profunda de la membrana obturatriz y hueso circundante)	Superficie medial del trocánter mayor del fémur	Nervio del obturador interno **L5, SI**	Rotación lateral de la articulación de la cadera en extensión; abducción de la cadera en flexión
Piriforme	Superficie anterior del sacro entre los agujeros sacros anteriores	Cara medial del borde superior del trocánter mayor del fémur	Ramos de **SI** y **S2**	Rotación lateral de la articulación de la cadera en extensión; abducción de la cadera en flexión

Las fibras musculares del obturador interno convergen para formar un tendón que abandona la cavidad pélvica a través del agujero ciático menor. Se inclina 90° alrededor del isquion entre la espina ciática y la tuberosidad isquiática, pasa en sentido posterior y cruza la articulación de la cadera para insertarse en el trocánter mayor del fémur.

El obturador interno constituye una gran parte de la pared anterolateral de la cavidad pélvica.

Piriforme

El músculo piriforme tiene forma triangular y se origina en las crestas óseas que existen entre los cuatro agujeros anteriores del sacro. Pasa lateralmente a través del agujero ciático mayor, atraviesa la cara posterosuperior de la articulación de la cadera y se inserta en el trocánter mayor del fémur, por encima de la inserción del músculo obturador interno (fig. 5.30 y tabla 5.1).

El músculo piriforme forma una gran parte de la pared posterolateral de la cavidad pélvica. Además, este músculo separa el agujero ciático mayor en dos regiones, una por encima de él y otra por debajo. Los vasos y nervios que discurren entre la cavidad pélvica y la región glútea atraviesan esas dos regiones.

© Elsevier. Fotocopiar sin autorización es un delito.

Aberturas de la pared pélvica

Cada pared lateral de la pelvis tiene tres aberturas mayores, a través de las que pasan varias estructuras entre la cavidad pélvica y otras regiones:

- El conducto obturador.
- El agujero ciático mayor.
- El agujero ciático menor.

Conducto obturador

En la parte superior del agujero obturador se encuentra el conducto obturador, que está bordeado por la membrana obturatriz, los músculos obturadores relacionados y la rama superior del pubis (fig. 5.31). El nervio y los vasos obturadores pasan de la cavidad pélvica al muslo a través de este conducto.

Agujero ciático mayor

El agujero ciático mayor es una vía principal de comunicación entre la cavidad pélvica y la extremidad inferior (fig. 5.31). Está formado por la escotadura ciática mayor del hueso coxal, los ligamentos sacrotuberoso y sacroespinoso, y la espina ciática.

El músculo piriforme atraviesa el agujero ciático mayor y lo divide en dos partes:

- Los nervios y vasos glúteos superiores pasan a través del agujero por encima del músculo piriforme.
- Los vasos y nervios glúteos inferiores, los nervios ciático y pudendo, los vasos pudendos internos, los nervios cutáneos femorales posteriores y los nervios de los músculos obturador interno y cuadrado femoral atraviesan el agujero por debajo del músculo piriforme.

Agujero ciático menor

El agujero ciático menor está formado por la escotadura ciática menor del hueso coxal, la espina ciática y los ligamentos sacroespinoso y sacrotuberoso (fig. 5.31). El tendón del músculo obturador interno atraviesa este agujero para entrar en la región glútea de la extremidad inferior.

www.medilibros.com

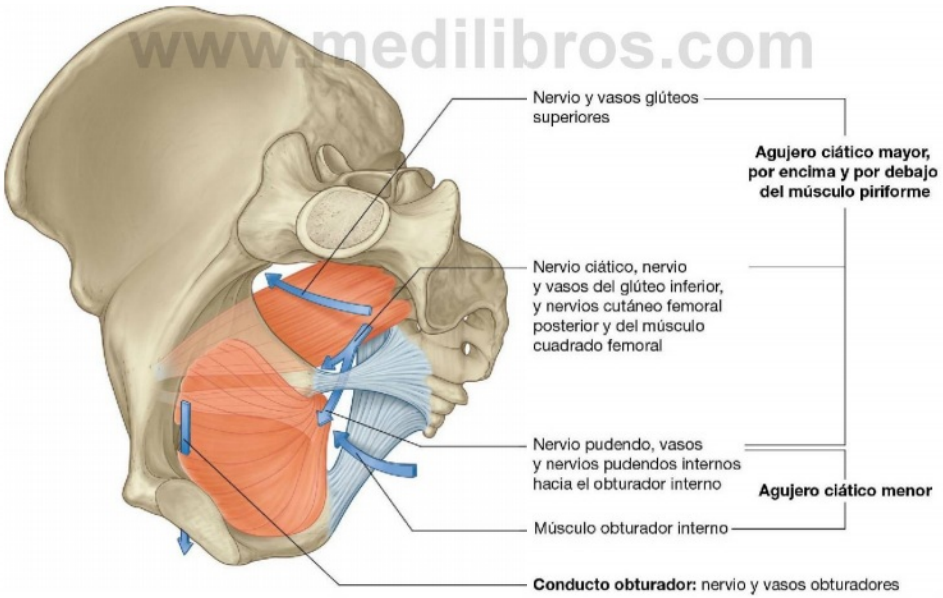

Fig. 5.31 Aberturas de la pared de la pelvis.

Como el agujero ciático menor se sitúa por debajo de la inserción del suelo pélvico, actúa como una vía de comunicación entre el periné y la región glútea. El nervio pudendo y los vasos pudendos internos pasan entre la cavidad pélvica (por encima del suelo pélvico) y el periné (por debajo del suelo pélvico). Salen primero de la cavidad pélvica a través del agujero ciático mayor y después hacen un bucle que rodea la espina ciática y el ligamento sacroespinoso para atravesar el agujero ciático menor y entrar en el periné.

Abertura inferior de la pelvis

La abertura inferior tiene forma romboidea: la parte anterior del rombo está definida predominantemente por hueso y la parte posterior sobre todo por ligamentos (fig. 5.32). En la parte anterior de la línea media, el límite de la abertura inferior es la sínfisis del pubis. Extendiéndose lateralmente y en sentido posterior, los límites a cada lado son el borde inferior del cuerpo del pubis, la rama inferior del pubis, la rama del isquion y la tuberosidad isquiática. En conjunto, los elementos de ambos lados forman el arco del pubis.

Desde las tuberosidades isquiáticas, los límites continúan en sentido posterior y medialmente a lo largo del ligamento sacrotuberoso a ambos lados hacia el cóccix.

Las partes terminales de los aparatos urinario y digestivo, junto con la vagina, atraviesan la abertura inferior.

El área que queda dentro de los límites de la abertura inferior y por debajo del suelo pélvico es el **periné.**

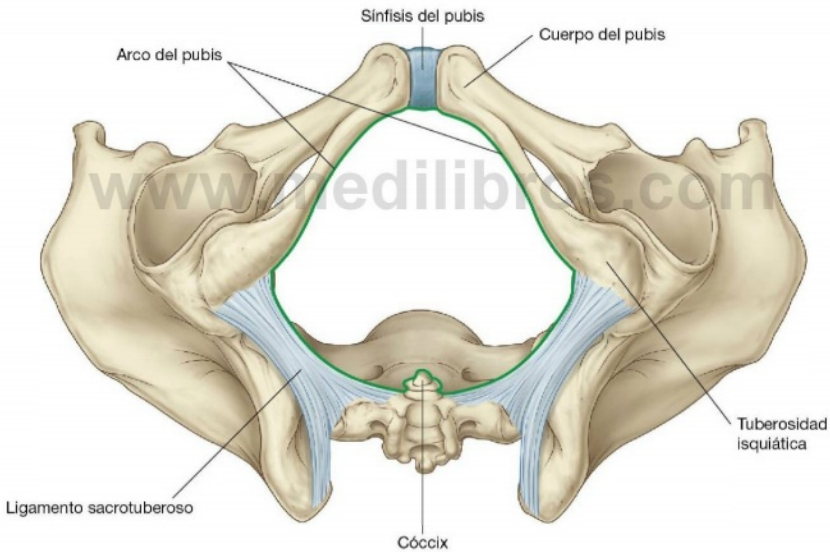

www.medilibros.com

Fig. 5.32 Abertura inferior de la pelvis.

© Elsevier. Fotocopiar sin autorización es un delito.

Conceptos prácticos

Mediciones de la pelvis en obstetricia

Las mediciones transversal y sagital de las aberturas superior e inferior de la pelvis materna permiten predecir la probabilidad del parto por vía vaginal. Estas mediciones son las siguientes:

- Diámetro sagital de la abertura superior o conjugado verdadero (entre el promontorio y la parte alta de la sínfisis del pubis).
- Diámetro transverso máximo de la abertura superior.
- Diámetro biespinoso de la abertura inferior (distancia entre las espinas isquiáticas).
- Diámetro sagital de la abertura inferior o conjugado recto (distancia entre la punta del cóccix y el borde inferior de la sínfisis del pubis).

Estas mediciones se pueden obtener con resonancia magnética, que no comporta riesgo de radiación materna ni fetal (fig. 5.33).

www.medilibros.com

Fig. 5.33 Resonancia magnética sagital potenciada en T2 de la parte inferior del abdomen y la pelvis de una mujer embarazada.

Suelo pélvico

El suelo pélvico está formado por el diafragma pelviano y, en la parte anterior de la línea media, la membrana perineal y los músculos del espacio perineal profundo. El diafragma pelviano está constituido por los músculos elevador del ano y coccígeos de ambos lados. El suelo pélvico separa la cavidad pélvica, por encima, del periné, por debajo.

Diafragma pelviano

El diafragma pelviano es la parte muscular del suelo pélvico. Tiene forma de cuenco o embudo, se une en su borde superior a las paredes de la pelvis y está formado por los músculos elevador del ano y coccígeos (fig. 5.34 y tabla 5.2).

La línea circular de inserción del diafragma pelviano en la pared cilíndrica de la pelvis pasa, a cada lado, entre los agujeros ciáticos mayor y menor. Por tanto:

- El agujero ciático mayor está situado por encima del nivel del suelo pélvico y es una vía de comunicación entre la cavidad pélvica y la región glútea de la extremidad inferior.
- El agujero ciático menor se ubica por debajo del suelo pélvico y proporciona una vía de comunicación entre la región glútea de la extremidad inferior y el periné.

Elevador del ano

Los dos músculos elevadores del ano se originan a cada lado de la pared de la pelvis, discurren en sentido medial e inferior y se juntan en la línea media. La inserción en la pared de la pelvis sigue el contorno circular de la pared e incluye:

- La cara posterior del cuerpo del hueso pubis.
- Un engrosamiento lineal conocido como **arco tendinoso**, en la fascia que cubre el músculo obturador interno.
- La espina ciática.

En la línea media, los músculos se entrelazan por detrás de la vagina en las mujeres y alrededor del orificio anal en ambos sexos. Por detrás del orificio anal, los músculos se juntan en forma

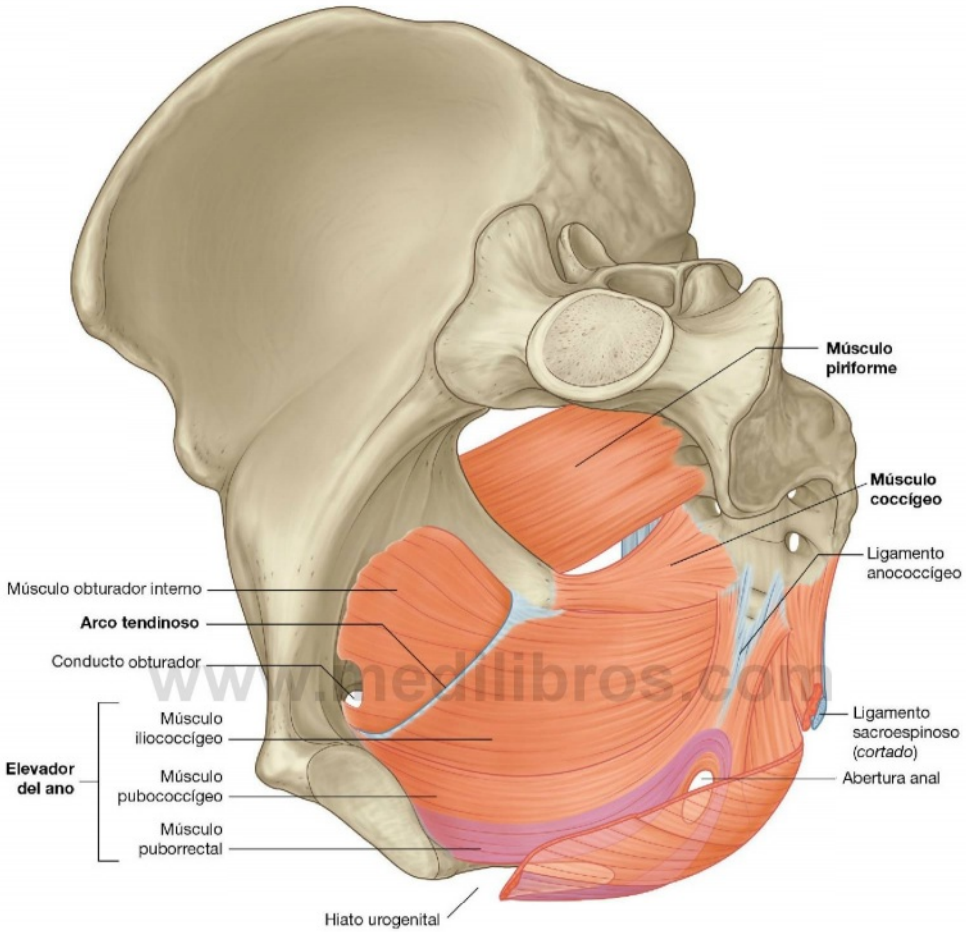

www.medilibros.com

Fig. 5.34 Diafragma pelviano.

Tabla 5.2 Músculos del diafragma pelviano

Músculo	Origen	Inserción	Inervación	Función
Elevador del ano	En una línea que rodea la pared pélvica comenzando en la cara posterior del hueso púbico y que se extiende a través del músculo obturador interno como un arco tendinoso (engrosamiento de la fascia del obturador interno) hacia la espina ciática	La parte anterior se inserta en la cara superior de la membrana perineal. La parte posterior se encuentra con su homólogo contralateral en el centro tendinoso del periné, alrededor del conducto anal y a lo largo del ligamento anococcígeo	Ramos directos del ramo anterior de S4 y del ramo rectal inferior del nervio pudendo (S2 a S4)	Contribuye a la formación del suelo pélvico, que sostiene las vísceras pélvicas. Mantiene un ángulo entre el recto y el conducto anal; refuerza el esfínter externo del ano y, en las mujeres, actúa como esfínter vaginal
Coccígeo	Espina ciática y superficie pélvica del ligamento sacroespinoso	Borde lateral del cóccix y borde correspondiente del sacro	Ramos de los ramos anteriores de S3 y S4	Contribuye a la formación del suelo pélvico, que sostiene las vísceras pélvicas. Tira del cóccix hacia delante después de defecar

© Elsevier. Fotocopiar sin autorización es un delito.

de un ligamento o rafe denominado **ligamento anococcígeo (cuerpo anococcígeo),** que se inserta en el cóccix. En la parte anterior, los músculos se separan por un defecto o espacio en forma de U llamado **hiato urogenital.** Los bordes de este hiato se fusionan con las paredes de las vísceras relacionadas y con los músculos del espacio perineal profundo que queda por debajo. Este hiato permite que la uretra (tanto en hombres como en mujeres) y la vagina (en las mujeres) atraviesen el diafragma pelviano (fig. 5.34).

Los músculos elevadores del ano se dividen al menos en tres agrupaciones de fibras musculares, según el lugar de origen y su relación con las vísceras en la línea media: son los músculos pubococcígeos, puborrectal e iliococcígeos:

- El **pubococcígeo** se origina en el cuerpo del pubis, discurre en sentido posterior para insertarse en la línea media y llega por detrás hasta el cóccix. Esta parte del músculo se subdivide aún más, según su relación con estructuras de la línea media en los **músculos puboprostático (elevador de la próstata), pubovaginal** y **puboanal.**
- Un segundo grupo de fibras musculares, la porción **puborrectal** de los músculos elevadores del ano, se origina, junto con el músculo pubococcígeo, en el pubis, y pasa en sentido inferior a cada lado para formar un suspensorio que rodea la parte terminal del aparato digestivo. Este suspensorio muscular mantiene un ángulo o flexura denominado **flexura perineal,** en la unión anorrectal. Este ángulo funciona como parte del mecanismo que mantiene cerrado el extremo del aparato digestivo.
- La porción final del músculo elevador del ano es el **músculo iliococcígeo.** Esta parte se origina en la fascia que cubre el músculo obturador interno. Se une al mismo músculo del lado contrario en la línea media para formar un ligamento o rafe que se extiende del orificio anal al cóccix.

Los músculos elevadores del ano ayudan a sostener las vísceras pélvicas y mantienen el cierre del recto y la vagina. Están inervados directamente por ramos procedentes del ramo anterior de S4 y por ramos del nervio pudendo (S2 a S4).

Coccígeo (isquiococcígeo)

Los dos músculos coccígeos, uno a cada lado, tienen forma triangular y descansan sobre los ligamentos sacroespinosos; en conjunto, completan la parte posterior del diafragma pelviano (fig. 5.34 y tabla 5.2). Sus vértices se insertan en las puntas de las espinas ciáticas y sus bases en los bordes laterales del cóccix y los bordes adyacentes del sacro.

Estos músculos están inervados por ramos procedentes de los ramos anteriores de S4 y S5 y participan en el sostenimiento de la cara posterior del suelo pélvico.

Conceptos prácticos

Defecación

Al comienzo de la defecación, el cierre de la laringe estabiliza el diafragma y la presión intraabdominal aumenta mediante la contracción de los músculos de la pared abdominal. A medida que prosigue la defecación, el músculo puborrectal que rodea la unión anorrectal se relaja, lo que abre el ángulo anorrectal. Los esfínteres anales interno y externo también se relajan para permitir el avance de las heces por el conducto anal. En condiciones normales, el suspensorio puborrectal mantiene un ángulo de unos 90° entre el recto y el conducto anal y actúa como una válvula de manguito para impedir la defecación. Cuando el músculo puborrectal se relaja, el ángulo anorrectal aumenta hasta alrededor de 130-140°.

El tejido graso de la fosa isquioanal permite los cambios de posición y tamaño del conducto anal y del ano durante la defecación. Durante la evacuación, la unión anorrectal se desplaza hacia abajo y hacia atrás, y por lo general el suelo pélvico desciende ligeramente.

Durante la defecación, los músculos circulares del recto estimulan una onda de contracción para empujar las heces hacia el ano.

A medida que las heces aparecen en el ano, las fibras musculares longitudinales del recto y del elevador del ano levantan el conducto anal, se expulsan las heces y el ano y el recto vuelven a sus posiciones normales.

Membrana perineal y espacio perineal profundo

La **membrana perineal** es una gruesa estructura fascial de forma triangular que se inserta en el marco óseo del arco púbico (fig. 5.35A). Se orienta en el plano horizontal y tiene un borde posterior libre. En su parte anterior queda un pequeño espacio (flecha azul en fig. 5.35A) entre la membrana y el **ligamento arqueado del pubis** (un ligamento relacionado con la sínfisis del pubis).

La membrana perineal se relaciona por encima con un espacio delgado denominado **espacio perineal profundo (receso perineal profundo)** (fig. 5.35B), que contiene una capa de músculo esquelético y varios elementos neurovasculares.

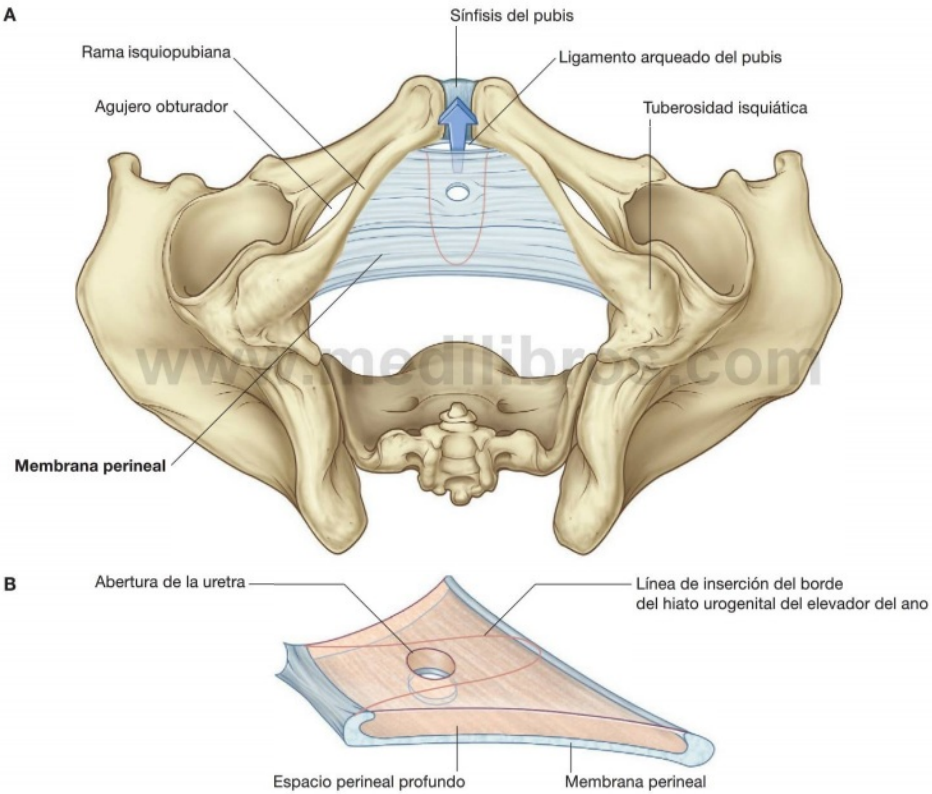

Fig. 5.35 Membrana perineal y espacio perineal profundo. **A.** Vista inferior. **B.** Vista superolateral.

© Elsevier. Fotocopiar sin autorización es un delito.

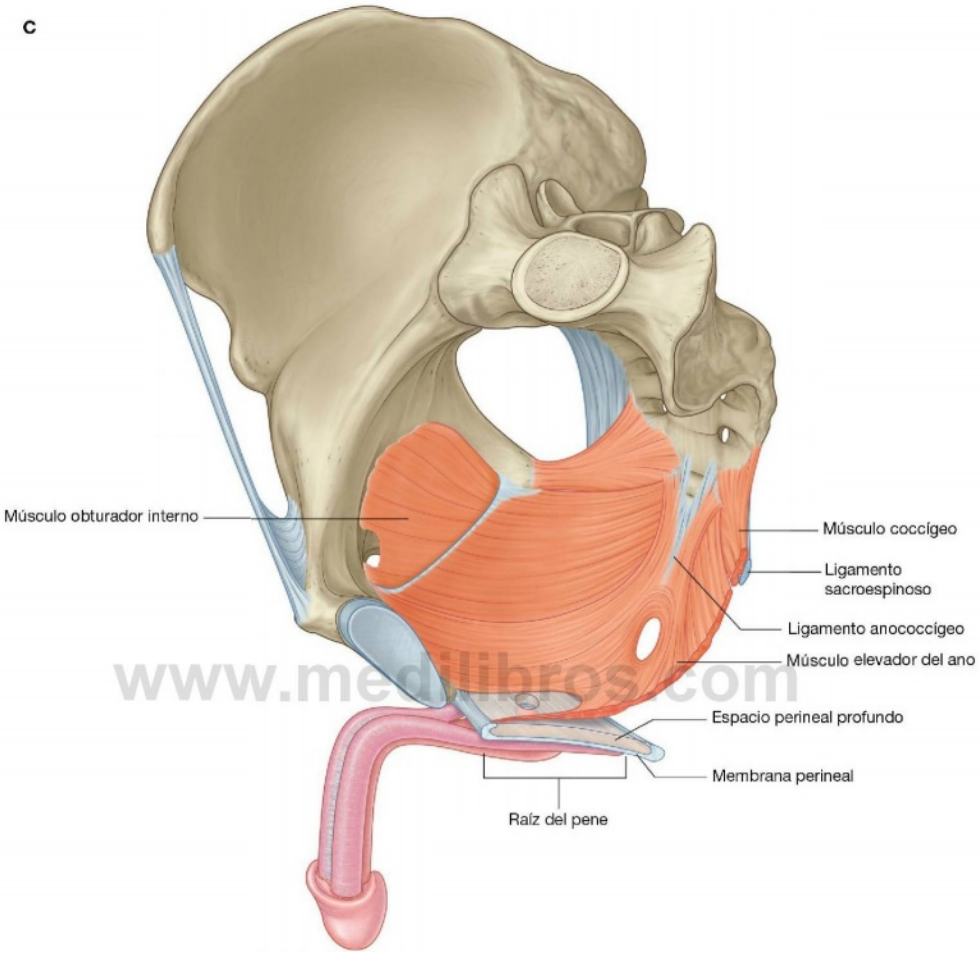

www.medilibros.com

Fig. 5.35 ***(cont.)*** Membrana perineal y espacio perineal profundo. **C.** Vista medial.

El espacio perineal profundo está abierto por encima sin estar separado de otras estructuras más superiores por una capa de fascia diferenciada. Las partes de la membrana perineal y las estructuras del espacio perineal profundo, encerradas por encima a través del hiato urogenital, contribuyen de este modo a formar el suelo pélvico y sostienen los elementos del aparato urogenital en la cavidad pélvica, aunque la membrana perineal y el espacio perineal profundo se suelen considerar componentes del periné.

La membrana perineal y el arco púbico adyacente permiten la inserción de las raíces de los genitales externos y de los músculos relacionados con ellos (fig. 5.35C).

La uretra penetra en sentido vertical a través de un hiato circular en la membrana perineal a medida que atraviesa la cavidad pélvica, por encima, hacia el periné, por debajo. En las mujeres, la vagina también atraviesa un hiato de la membrana perineal inmediatamente por detrás del hiato uretral.

Dentro del espacio perineal profundo, una lámina de músculo esquelético funciona como un esfínter, principalmente para la uretra, y como estabilizador del borde posterior de la membrana (fig. 5.36 y tabla 5.3):

- En la parte anterior, un grupo de fibras musculares rodea la uretra y colectivamente forma el **esfínter externo de la uretra.**
- Otros dos grupos adicionales de fibras musculares se relacionan con la uretra y la vagina en las mujeres. Uno de ellos forma el **esfínter uretrovaginal,** que rodea la uretra y la vagina juntas. El segundo constituye el **compresor de la uretra** a cada lado, que se origina en las ramas isquiopubianas y se une por delante de la uretra. Junto con el esfínter externo de la uretra, el esfínter uretrovaginal y el compresor de la uretra facilitan el cierre de la uretra.
- Tanto en hombres como en mujeres, un **músculo transverso profundo del periné** discurre a cada lado, en paralelo al borde libre de la membrana perineal y se une con su homólogo en la línea media. Se cree que estos músculos estabilizan la posición del centro tendinoso del periné, que es una estructura de la línea media situada a lo largo del borde posterior de la membrana perineal.

Centro tendinoso del periné

El centro tendinoso del periné (o cuerpo perineal) es una estructura de tejido conjuntivo mal definida, pero esencial, en

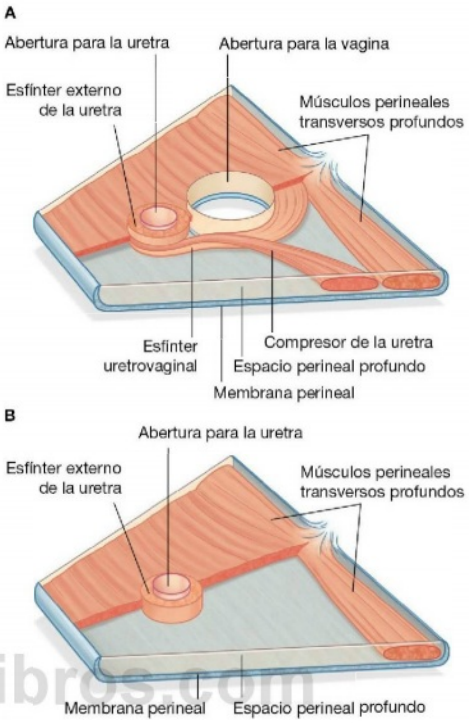

Fig. 5.36 Músculos del espacio perineal profundo. **A.** Mujeres. **B.** Hombres.

www.medilibros.com

Tabla 5.3 Músculos del espacio perineal profundo

Músculo	Origen	Inserción	Inervación	Función
Esfínter externo de la uretra	De la rama inferior del pubis a cada lado y de las paredes adyacentes del espacio perineal profundo	Rodea la uretra membranosa	Ramos perineales del nervio pudendo (S2 a S4)	Comprime la uretra membranosa. Se relaja durante la micción
Transverso profundo del periné	Cara medial de la rama isquiática	Centro tendinoso del periné	Ramos perineales del nervio pudendo (S2 a S4)	Estabiliza la posición del centro tendinoso del periné
Compresor de la uretra (sólo en mujeres)	Rama isquiopubiana a cada lado	Se une a su homólogo del lado contrario por delante de la uretra	Ramos perineales del nervio pudendo (S2 a S4)	Funciona como esfínter accesorio de la uretra
Esfínter uretrovaginal (sólo en mujeres)	Centro tendinoso de periné	Se dirige hacia delante, lateral a la vagina, para unirse a su homólogo contralateral por delante de la uretra	Ramos perineales del nervio pudendo (S2 a S4)	Funciona como esfínter accesorio de la uretra (también facilita el cierre de la vagina)

© Elsevier. Fotocopiar sin autorización es un delito.

la cual se insertan los músculos del suelo pélvico y el periné (fig. 5.37). Está situado en la línea media a lo largo del borde posterior de la membrana perineal, en la cual se inserta. El extremo posterior del hiato urogenital en los músculos elevadores del ano también se conecta a él.

Los músculos perineales transversos profundos se cruzan en el centro tendinoso del periné; en las mujeres, el esfínter uretrovaginal también se inserta en esta estructura. Otros músculos que se insertan en el centro tendinoso del periné son el esfínter externo del ano, los músculos perineales transversos superficiales y los músculos bulboesponjosos del periné.

Conceptos prácticos

Episiotomía

Durante el parto, el centro tendinoso del periné puede estirarse y rasgarse. La opinión tradicional es que si existe la probabilidad de un desgarro perineal, el obstetra puede realizar una episiotomía, consistente en un procedimiento en el que se efectúa una incisión en el centro tendinoso del periné para permitir que la cabeza del feto atraviese la vagina. Hay dos tipos de episiotomías: en la episiotomía media se secciona el centro tendinoso del periné, mientras que la episiotomía mediolateral es una incisión inclinada 45° respecto a la línea media. Se consideraba que los beneficios maternos de este procedimiento eran un menor traumatismo para el periné y menos disfunción del suelo pélvico después del parto. Sin embargo, la evidencia más reciente sugiere que no se debería realizar una episiotomía de forma sistemática. La revisión de los datos no ha mostrado una reducción de lesiones del suelo pélvico con el uso sistemático de las episiotomías.

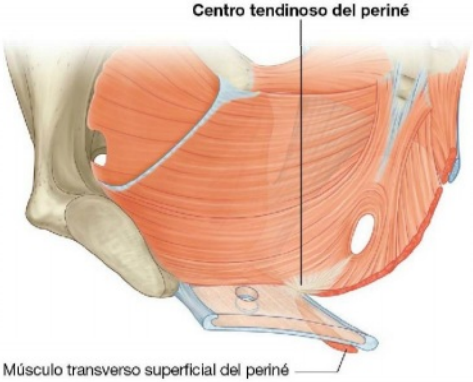

Fig. 5.37 Centro tendinoso del periné.

Vísceras

Las vísceras pélvicas comprenden parte de los aparatos digestivo, urinario y reproductor. Se distribuyen alrededor de la línea media, de adelante hacia atrás; el aporte neurovascular proviene de ramas que se dirigen en sentido medial desde los vasos y nervios relacionados con las paredes de la pelvis.

Aparato digestivo

Las partes pélvicas del aparato digestivo son principalmente el recto y el conducto anal, aunque la parte terminal del colon sigmoide también se encuentra en la cavidad pélvica (fig. 5.38).

Recto

El **recto** es una estructura que se continúa:

- Por encima, con el colon sigmoide aproximadamente a la altura de la vértebra SIII.
- Por debajo, con el conducto anal, ya que esta estructura penetra en el suelo pélvico y atraviesa el periné para terminar en el ano.

El recto es el elemento más posterior de las vísceras pélvicas y se sitúa inmediatamente anterior al contorno cóncavo del sacro, cuyo perfil recorre.

La unión anorrectal es traccionada hacia arriba (flexura perineal o anorrectal) por acción de la porción puborrectal del músculo elevador del ano, de forma que el conducto anal se desplaza en sentido posterior cuando desciende a través del suelo pélvico.

Además de adaptarse a la curvatura general del sacro en el plano anteroposterior, el recto tiene tres curvaturas o flexuras laterales: las curvaturas superior e inferior hacia la derecha y la curvatura media hacia la izquierda. La parte inferior del recto se expande para formar la **ampolla rectal.** Por último, y a diferencia del colon, el recto carece de tenias, apéndices epiploicos y saculaciones (haustras del colon).

Conducto anal

El **conducto anal** comienza en el extremo terminal de la ampolla rectal, cuando se estrecha en el suelo pélvico. Termina como el ano después de atravesar el periné. Cuando atraviesa el suelo pélvico, el conducto anal está rodeado en toda su longitud por los esfínteres anales interno y externo, que normalmente lo mantienen cerrado.

El recubrimiento del conducto anal tiene varias características estructurales propias que reflejan la posición aproximada de la membrana anococcígea en el feto (que cierra el extremo terminal del aparato digestivo fetal en desarrollo) y la transición de la mucosa digestiva a la piel en el adulto (fig. 5.38B):

- La parte superior del conducto anal está recubierta por una mucosa similar a la que cubre el recto y se distingue por varios pliegues orientados longitudinalmente, conocidos

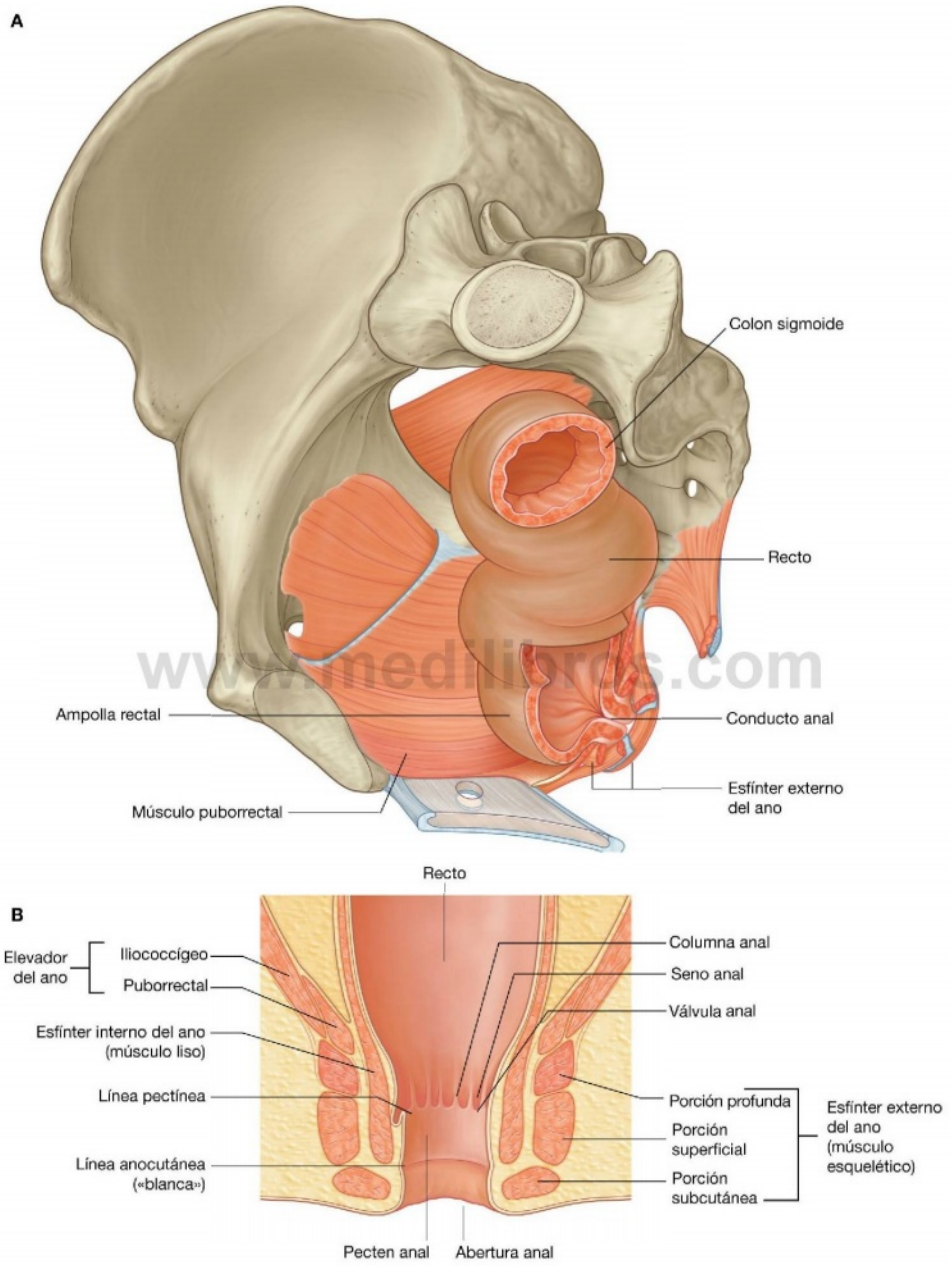

Fig. 5.38 Recto y conducto anal. **A.** Se ha quitado el hueso coxal izquierdo. **B.** Corte longitudinal.

© Elsevier. Fotocopiar sin autorización es un delito.

como **columnas anales,** que están unidas en su porción inferior por pliegues en medialuna, llamados **válvulas anales.** Por encima de cada válvula hay una depresión que se conoce como **seno anal.** Las válvulas anales juntas forman un círculo que rodea el conducto anal en una localización denominada **línea pectínea,** que marca la posición aproximada de la membrana anal en el feto.

- Por debajo de la línea pectínea hay una zona de transición, conocida como **pecten anal,** que está recubierta por epitelio escamoso estratificado no queratinizado. El pecten anal termina en su parte inferior en la **línea anocutánea** («línea blanca»), o donde el recubrimiento del conducto anal se convierte en piel verdadera.

Conceptos prácticos

Tacto rectal

El tacto rectal (TR) se realiza introduciendo el dedo índice enguantado y lubricado dentro del recto a través del ano. Se puede palpar la mucosa anal para descartar masas patológicas y en la mujer se pueden palpar la pared posterior de la vagina y el cérvix. En el hombre se puede evaluar la próstata en busca de cualquier nódulo o masa extraña.

En muchos casos el tacto rectal se sigue de una proctoscopia o colonoscopia. Se puede introducir la sonda de ecografía en el recto para valorar las estructuras ginecológicas en las mujeres y la próstata en los hombres antes de realizar la biopsia prostática.

Conceptos prácticos

Carcinoma de colon y recto

El carcinoma de colon y recto (colorrectal) es una enfermedad frecuente y a menudo mortal. Los últimos avances producidos en cirugía, radioterapia y quimioterapia sólo han conseguido mejorar levemente las tasas de supervivencia a 5 años.

El comportamiento biológico de los tumores de colon y recto es relativamente predecible. La mayoría de los tumores se desarrolla a partir de pólipos benignos, algunos de los cuales sufren una degeneración maligna. El pronóstico global depende de:

- El grado de penetración del tumor a través de la pared intestinal.
- La presencia o ausencia de diseminación linfática.
- La presencia o ausencia de metástasis sistémicas.

Aparato urinario

Los componentes del aparato urinario que se encuentran en la pelvis son las porciones terminales de los uréteres, la vejiga y la porción proximal de la uretra (fig. 5.39).

Uréteres

Los uréteres entran en la cavidad pélvica desde el abdomen atravesando la abertura superior de la pelvis. A cada lado, el uréter atraviesa la abertura superior y entra en la cavidad pélvica en la zona anterior a la bifurcación de la arteria ilíaca común. Desde ese punto, continúa a lo largo de la pared y el suelo de la pelvis para introducirse en la base de la vejiga.

En la pelvis, el uréter es atravesado por:

- El conducto deferente en los hombres.
- La arteria uterina en las mujeres.

www.medilibros.com

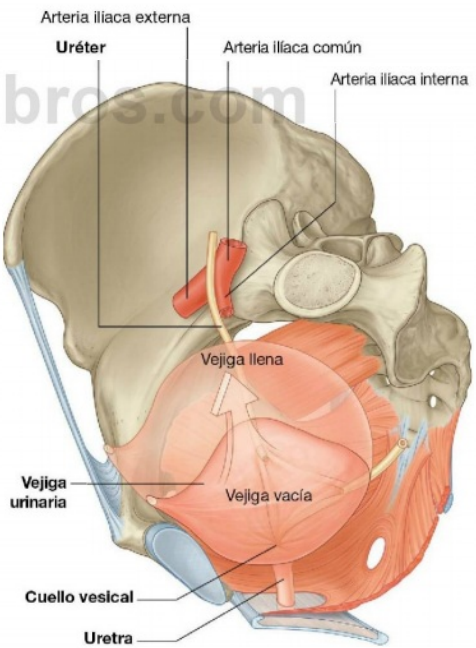

Fig. 5.39 Partes pélvicas del aparato urinario.

Vejiga urinaria

La vejiga urinaria es el elemento más anterior de las vísceras pélvicas. Aunque se sitúa en su totalidad en la cavidad pélvica cuando está vacía, se expande en sentido superior hacia el abdomen cuando está llena (fig. 5.39).

La vejiga vacía tiene forma de pirámide triangular inclinada, de modo que descansa en uno de sus bordes (fig. 5.40A). Posee un vértice, una base, una superficie superior y dos superficies inferolaterales:

- El **vértice** de la vejiga se dirige hacia la parte superior de la sínfisis del pubis. Desde su porción superior, una estructura que se conoce como el **ligamento umbilical medio** (resto del uraco embrionario, que contribuye a la formación de la vejiga) continúa hasta la pared abdominal en la zona anterior al ombligo.
- La **base** de la vejiga tiene forma de triángulo invertido y se orienta en sentido posteroinferior. Los dos uréteres entran en la vejiga en cada una de las esquinas superiores de la base y la uretra drena en sentido inferior desde la esquina inferior de la base. En su interior, el recubrimiento mucoso de la base de la vejiga es liso y está firmemente adherido a la capa de músculo liso subyacente de la pared, a diferencia de lo que sucede en las demás zonas de la vejiga, donde la mucosa está plegada y unida de forma laxa a la pared. La zona triangular lisa que queda entre las aberturas de los uréteres y de la uretra en la cara interna de la vejiga se denomina **trígono vesical** (fig. 5.40B).
- Las **superficies inferolaterales** de la vejiga se sujetan entre los músculos elevadores del ano del diafragma pelviano y los músculos obturadores internos adyacentes por encima de la inserción de dicho diafragma. La cara superior está ligeramente abombada cuando la vejiga está vacía y se hincha hacia arriba a medida que se llena.

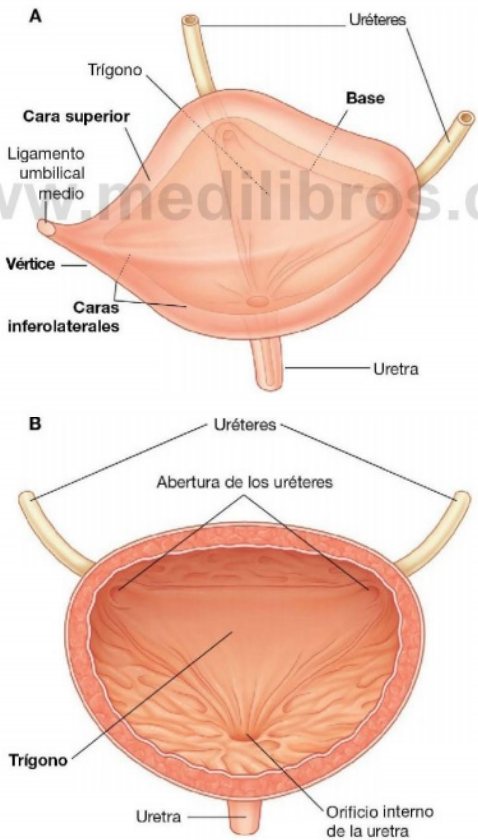

www.medilibros.com

Fig. 5.40 Vejiga urinaria. **A.** Vista superolateral. **B.** Trígono. Vista anterior con la parte anterior de la vejiga seccionada.

© Elsevier. Fotocopiar sin autorización es un delito.

Cuello de la vejiga

El cuello de la vejiga rodea el origen de la uretra en el punto donde se cruzan las dos superficies inferolaterales y la base.

El cuello es la parte más inferior de la vejiga y también la más «fija». Se inserta en su posición mediante dos fuertes bandas fibromusculares, que conectan el cuello y la porción pélvica de la uretra con la cara posteroinferior de cada hueso púbico:

- En las mujeres, estas bandas fibromusculares se denominan **ligamentos pubovesicales** (fig. 5.41A). Junto con la membrana perineal, los músculos relacionados (los músculos elevadores del ano) y los huesos púbicos, estos ligamentos sostienen la vejiga.
- En los hombres, las dos bandas fibromusculares se denominan **ligamentos puboprostáticos** porque se mezclan con la cápsula fibrosa de la próstata, que rodea el cuello de la vejiga y la porción adyacente de la uretra (fig. 5.41B).

Aunque se considera que la vejiga urinaria es un órgano pélvico en el adulto, ocupa una posición más alta en la infancia. Al nacimiento, la vejiga es casi totalmente abdominal: la uretra comienza de manera aproximada en el borde superior de la sínfisis del pubis. Con la edad, la vejiga desciende hasta después de la pubertad, cuando adopta la posición del adulto.

www.medilibros.com

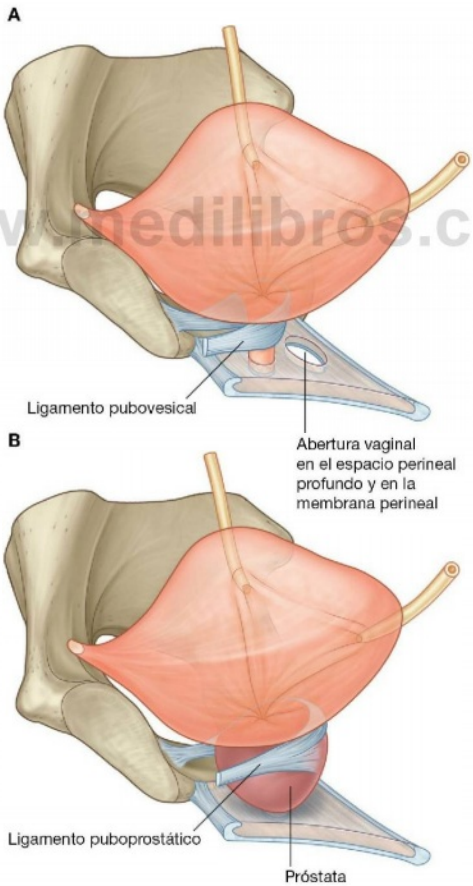

Fig. 5.41 Ligamentos que fijan el cuello de la vejiga y la porción pélvica de la uretra a los huesos pélvicos. **A.** Mujeres. **B.** Hombres.

Conceptos prácticos

Litiasis vesical

En algunos pacientes se forman pequeños cálculos (piedras) en los riñones. Estos cálculos pueden descender por el uréter, provocar la obstrucción ureteral y terminar en la vejiga (fig. 5.42), donde precipitan más sales insolubles sobre estos cálculos pequeños para formar otros de mayor tamaño. A menudo, estos pacientes desarrollan (o pueden tenerlos ya) problemas con el vaciamiento vesical y dejan orina residual en la vejiga. Esta orina puede infectarse, lo que altera el pH urinario, de modo que permite la precipitación adicional de sales insolubles.

Si son suficientemente pequeños, los cálculos pueden eliminarse por vía transuretral usando un instrumental especializado. Si son demasiado grandes, puede ser necesario practicar una incisión suprapúbica y entrar retroperitonealmente a la vejiga para extraerlos.

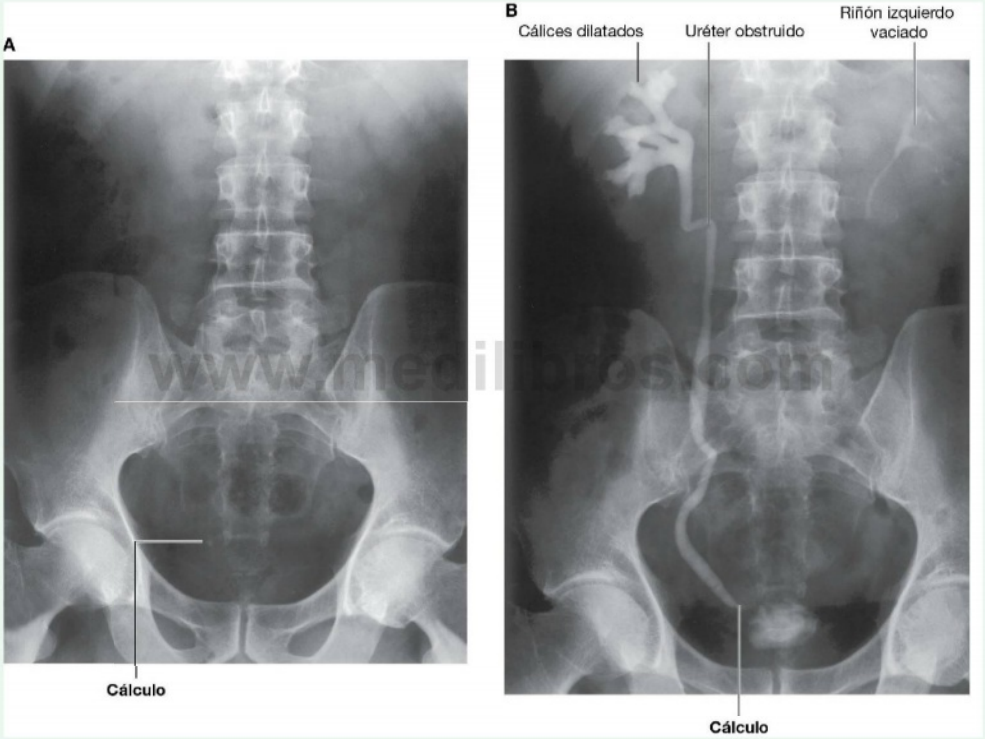

Fig. 5.42 Urografía intravenosa en la que se demuestra una litiasis en la porción inferior del uréter. **A.** Radiografía de control. **B.** Urografía intravenosa posmiccional.

© Elsevier. Fotocopiar sin autorización es un delito.

Conceptos prácticos

Sondaje suprapúbico

En determinados casos es necesario sondar la vejiga a través de la pared abdominal anterior. Por ejemplo, es necesario colocar una sonda suprapúbica cuando la próstata está muy hipertrofiada y es imposible pasar una sonda uretral.

La vejiga es una estructura retroperitoneal y cuando está llena se sitúa adyacente a la pared abdominal anterior. La visualización ecográfica puede resultar útil a la hora de valorar este órgano y es fundamental para diferenciar esta estructura de otras posibles masas abdominales.

La técnica de sondaje suprapúbico es sencilla e implica el paso de una pequeña sonda sobre una aguja en la línea media aproximadamente 2 cm por encima de la sínfisis del pubis. La sonda entra fácilmente en la vejiga sin comprometer otras estructuras y posibilita su drenaje.

Conceptos prácticos

Cáncer de vejiga

El cáncer de vejiga (fig. 5.43) es el tumor más frecuente del tracto urinario y habitualmente se presenta en la sexta y séptima décadas de la vida, aunque existe una tendencia a manifestarse en pacientes cada vez más jóvenes.

Aproximadamente un tercio de los tumores de vejiga son multifocales; por fortuna, en dos tercios de los casos se trata de tumores superficiales susceptibles de tratamiento local.

Los tumores vesicales pueden diseminarse por toda la pared de la vejiga e invadir estructuras locales, incluido el recto, el útero (en las mujeres) y las paredes laterales de la cavidad pélvica. La afectación prostática no es infrecuente en los hombres. La enfermedad se disemina a través de los nódulos linfáticos ilíacos internos. En unas pocas ocasiones, la diseminación hacia localizaciones metastásicas a distancia se localiza en el pulmón.

El tratamiento de los tumores en estadios iniciales consiste en la resección local con conservación de la vejiga. Los tumores difusos pueden tratarse con quimioterapia local, mientras que los más extensos pueden requerir una extirpación quirúrgica radical de la vejiga y, en los hombres, de la próstata.

Los tumores vesicales grandes pueden producir complicaciones, como la invasión y obstrucción de los uréteres. La obstrucción ureteral puede provocar a su vez la de los riñones e inducir una insuficiencia renal. Además, los tumores vesicales pueden invadir otras estructuras de la cavidad pélvica.

Fig. 5.43 Urografía intravenosa que muestra un pequeño tumor en la pared de la vejiga.

Uretra

La uretra comienza en la base de la vejiga y termina con una abertura al exterior en el periné. El trayecto que sigue es significativamente diferente en las mujeres y en los hombres.

Uretra femenina

En las mujeres, la uretra es corta: mide unos 4 cm de longitud. Sigue un trayecto ligeramente curvado cuando pasa en sentido inferior a través del suelo pélvico hacia el periné, donde atraviesa el espacio perineal profundo y la membrana perineal antes de abrirse en el vestíbulo que se ubica entre los labios menores (fig. 5.44A).

La abertura de la uretra es anterior a la abertura vaginal en el vestíbulo. La cara inferior de la uretra está unida a la superficie anterior de la vagina. En relación con el extremo inferior de la uretra hay dos pequeñas glándulas mucosas parauretrales **(glándulas de Skene).** Cada una drena mediante un conducto que se abre hacia el borde lateral del orificio externo de la uretra.

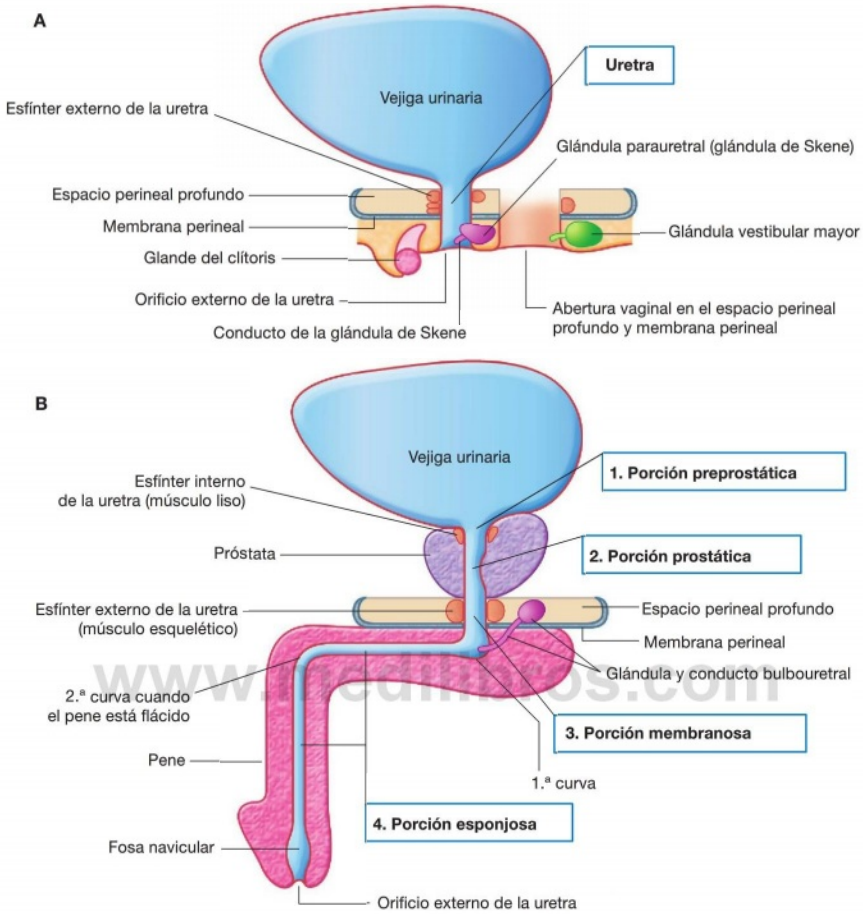

Fig. 5.44 Uretra. **A.** Mujeres. **B.** Hombres.

Uretra masculina

En los hombres la uretra es larga, de unos 20 cm, y se dobla dos veces en su trayecto (fig. 5.44B). Comienza en la base de la vejiga, atraviesa en sentido inferior la próstata, pasa por el espacio perineal profundo y la membrana perineal, y entra inmediatamente en la raíz del pene. Cuando la uretra sale del espacio perineal profundo se dobla hacia delante para seguir en sentido anterior en la raíz del pene. Cuando éste se encuentra fláccido, la uretra sufre otra curvatura, esta vez en sentido inferior, al pasar de la raíz al cuerpo del pene. Durante la erección, la curvatura que existe entre la raíz y el cuerpo del pene desaparece.

La uretra masculina se divide en cuatro porciones: preprostática, prostática, membranosa y esponjosa.

Porción preprostática o intramural. La porción preprostática de la uretra mide aproximadamente 1 cm de longitud, se extiende desde la base de la vejiga hasta la próstata y se relaciona con un manguito circular de fibras musculares lisas (el **esfínter interno de la uretra**). La contracción de este esfínter impide el movimiento retrógrado del semen hacia la vejiga durante la eyaculación.

© Elsevier. Fotocopiar sin autorización es un delito.

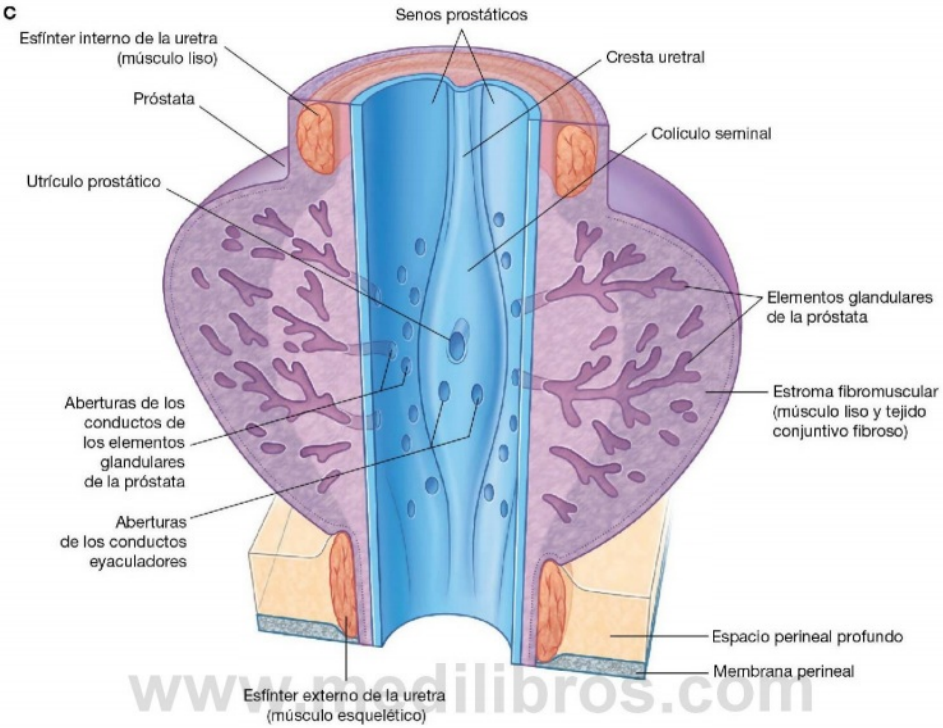

www.medilibros.com

Fig. 5.44 ***(cont.)*** **C.** Porción prostática de la uretra masculina.

Porción prostática. La porción prostática de la uretra (fig. 5.44C) mide 3-4 cm de longitud y está rodeada por la próstata. En esta región, la luz de la uretra está marcada por un pliegue de mucosa longitudinal en la línea media (la **cresta uretral**). La depresión situada a cada lado de la cresta es el **seno prostático;** los conductos de la próstata desembocan en esos dos senos.

En la mitad de su trayecto, la cresta uretral aumenta de tamaño para formar una elevación de aspecto circular (el **colículo seminal**). En los hombres, este colículo seminal se emplea para determinar la posición de la próstata durante la resección transuretral de la próstata.

En el centro del colículo seminal se abre un pequeño fondo de saco ciego, el **utrículo prostático** (se cree que es el homólogo del útero en las mujeres). A cada lado del utrículo prostático se encuentra la abertura del conducto eyaculador del aparato reproductor masculino. Por tanto, la conexión entre los aparatos urinario y reproductor en los hombres tiene lugar en la porción prostática de la uretra.

Porción membranosa o intermedia. La porción membranosa de la uretra es estrecha y atraviesa el espacio perineal profundo (fig. 5.44B). Durante su tránsito por este espacio, la uretra está rodeada, tanto en hombres como en mujeres, por el músculo esquelético del **esfínter externo de la uretra.**

Uretra esponjosa. La uretra esponjosa está rodeada por un tejido eréctil (el **cuerpo esponjoso**) del pene. Aumenta de tamaño para formar un bulbo en la base del pene y de nuevo al final de éste para formar la **fosa navicular** (fig. 5.44B). Las dos glándulas bulbouretrales que hay en el espacio perineal profundo forman parte del aparato reproductor masculino y se abren en el bulbo de la uretra esponjosa. El orificio externo de la uretra es una hendidura sagital situada en el extremo del pene.

Conceptos prácticos

Infección vesical

La longitud relativamente corta de la uretra en las mujeres hace que sean más susceptibles que los hombres a la infección vesical. La infección del tracto urinario en las mujeres suele presentarse con inflamación de la vejiga (cistitis). La infección puede controlarse en la mayoría de los casos con antibióticos por vía oral y se resuelve sin complicaciones. En los niños menores de 1 año, la infección de la vejiga tiene el riesgo de extenderse por los uréteres hacia los riñones, donde puede producir daño renal y, en último extremo, originar insuficiencia renal. Es necesario realizar un diagnóstico y un tratamiento precoces.

Conceptos prácticos

Sondaje uretral

Es frecuente que se realice un sondaje uretral para drenar la orina de la vejiga de un paciente que no pueda orinar por sí solo. Al insertar las sondas urinarias, se debe apreciar la diferente anatomía según el sexo del paciente.

En los hombres:

- La uretra esponjosa está rodeada por el tejido eréctil del bulbo del pene, inmediatamente por debajo del espacio perineal profundo. La pared de este corto segmento de la uretra es bastante fina y se angula en sentido superior para atravesar el espacio perineal profundo; en esta posición, la uretra es vulnerable a la lesión, sobre todo durante la cistoscopia.
- La porción membranosa de la uretra transcurre en sentido superior cuando atraviesa el espacio perineal profundo.
- La parte prostática de la uretra adopta una ligera curvatura cóncava en sentido anterior cuando atraviesa la próstata.

En las mujeres es mucho más sencillo introducir las sondas y cistoscopios, ya que la uretra es corta y recta. Por tanto, la orina se drena fácilmente de la vejiga distendida sin que haya que preocuparse mucho por una posible rotura uretral.

En ocasiones es imposible introducir cualquier instrumento por la uretra para drenar la vejiga, habitualmente por una estenosis uretral o un aumento de tamaño de la próstata. En tales casos, la ecografía abdominal baja demostrará una vejiga llena (fig. 5.45) por detrás de la pared abdominal anterior. Se puede introducir también una sonda suprapúbica en la vejiga con un traumatismo mínimo a través de una pequeña incisión, utilizando anestesia local.

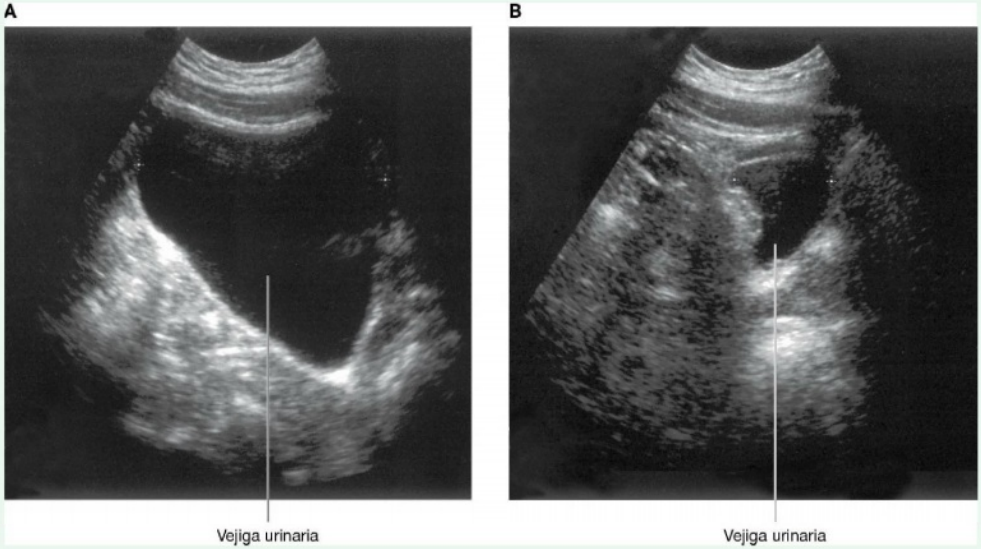

Fig. 5.45 Ecografía que muestra la vejiga urinaria. **A.** Vejiga llena. **B.** Vejiga posmiccional.

© Elsevier. Fotocopiar sin autorización es un delito.

Aparato reproductor

Aparato reproductor masculino

El aparato reproductor de los hombres tiene componentes en el abdomen, la pelvis y el periné (fig. 5.46A). Sus principales componentes son el testículo, el epidídimo, el conducto deferente y el conducto eyaculador a cada lado, y la uretra y el pene en la línea media. Además, hay tres tipos de glándulas accesorias relacionadas con este aparato:

- Una próstata única.
- Un par de vesículas seminales.
- Un par de glándulas bulbouretrales.

El diseño del aparato reproductor de los hombres está formado, básicamente, por una serie de conductos y túbulos. La distribución de los componentes y su relación con las vías urinarias refleja su desarrollo embriológico.

Testículos

Los **testículos** se desarrollan en un principio en la parte posterior de la pared abdominal y después descienden, normalmente antes del nacimiento, a través del conducto inguinal en la pared abdominal anterior y hacia el escroto del periné. Durante el descenso, los testículos arrastran con ellos sus vasos, conductos linfáticos y nervios, así como su principal conducto de drenaje, el **conducto deferente.** Por tanto, el drenaje linfático de los testículos se dirige hacia los nódulos linfáticos aórticos laterales o lumbares en el abdomen y no hacia los nódulos inguinales o pélvicos.

Cada testículo, de forma elipsoidal, está contenido dentro del extremo de un saco miofascial alargado, que se continúa con la pared abdominal anterior y se proyecta hacia el escroto. El **cordón espermático** es un conducto tubular que conecta el saco del escroto con la pared abdominal.

Las caras laterales y anterior de los testículos están cubiertas por un saco cerrado de peritoneo (la **túnica vaginal**), que originariamente conectaba con la cavidad abdominal. Por lo general después del descenso de los testículos se cierra la conexión y queda un resto fibroso.

Cada testículo (fig. 5.46B) está formado por túbulos seminíferos y tejido intersticial, rodeado por una cápsula gruesa de tejido conjuntivo (la **túnica albugínea**). Los espermatozoides se producen en los túbulos seminíferos, que son unas estructuras muy contorneadas que, en número de 400-600, se han modificado en ambos extremos para convertirse en túbulos rectos. Éstos conectan con una cámara colectora (la **red testicular**) en una cuña gruesa y recta de tejido conjuntivo (el **mediastino testicular**) que sigue un trayecto vertical y se proyecta desde la cápsula hasta la cara posterior de la gónada. Se originan aproximadamente entre 12 y 20 **conductillos eferentes** del extremo superior de la red testicular, que penetran en la cápsula y conectan con el epidídimo.

Conceptos prácticos

Tumores testiculares

Los tumores testiculares son sólo un pequeño porcentaje entre todos los procesos oncológicos de los hombres. No obstante, suelen presentarse en pacientes jóvenes (de entre 20 y 40 años). La mayor parte de estos tumores se pueden curar mediante cirugía y quimioterapia cuando se diagnostican en un estadio inicial.

El diagnóstico precoz del tumor testicular es fundamental. Las masas anómalas se pueden detectar mediante palpación, y el diagnóstico puede establecerse mediante ecografía. Una ecografía simple puede revelar el alcance del tumor local, por lo general en un estadio precoz.

La extirpación quirúrgica de los testículos con neoplasias malignas se suele realizar usando un abordaje inguinal. Los testículos no se extraen habitualmente a través de una incisión escrotal porque es posible diseminar las células tumorales hacia los tejidos subcutáneos del escroto, que tiene un drenaje linfático diferente que los testículos.

Epidídimo

El **epidídimo** discurre a lo largo de la cara posterolateral del testículo (fig. 5.46B). Tiene dos componentes distintos:

- Los **conductillos eferentes**, que forman una masa contorneada de gran tamaño que se asienta en el polo posterosuperior del testículo y forma la **cabeza del epidídimo.**
- El **epidídimo verdadero**, que es un conducto largo y contorneado en el que drenan todos los conductillos eferentes y que continúa en sentido inferior a lo largo del borde posterolateral del testículo como el **cuerpo del epidídimo** y aumenta de tamaño para formar la **cola del epidídimo** en el polo inferior del testículo.

Cuando atraviesan el epidídimo, los espermatozoides adquieren la capacidad de moverse y fertilizar el óvulo. El epidídimo también almacena los espermatozoides hasta la eyaculación. El extremo final del epidídimo se continúa con el conducto deferente.

Conducto deferente

Esta estructura es un conducto muscular largo que transporta los espermatozoides desde la cola del epidídimo en el escroto hasta el conducto eyaculador en la cavidad pélvica (fig. 5.46A). Asciende en el escroto como un componente del cordón espermático y atraviesa el conducto inguinal en la pared abdominal anterior.

Después de atravesar el anillo inguinal profundo, el conducto deferente se curva medialmente alrededor de la cara lateral de

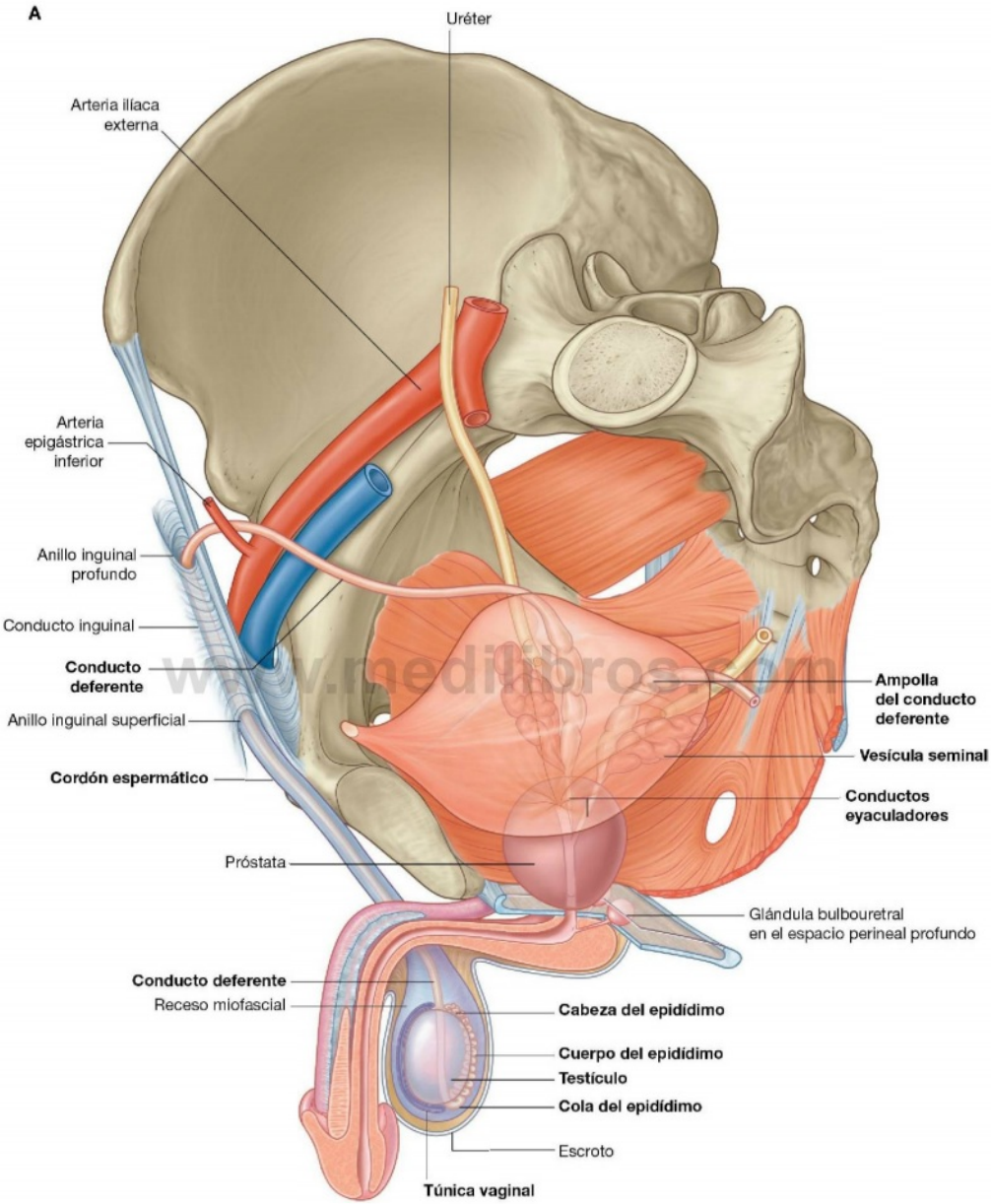

Fig. 5.46 Aparato reproductor masculino. **A.** Vista general.

© Elsevier. Fotocopiar sin autorización es un delito.

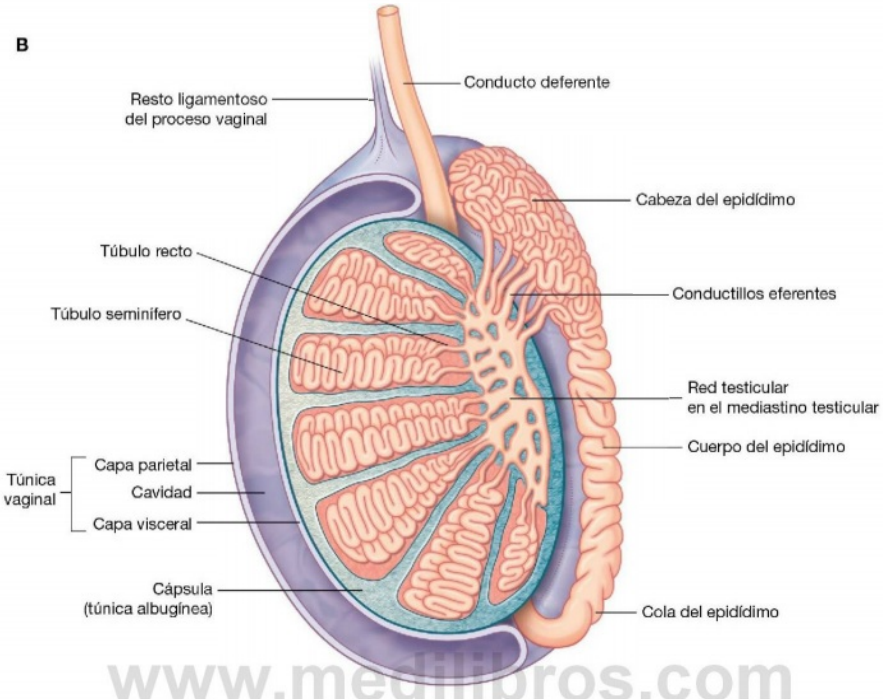

www.medilibros.com

Fig. 5.46 ***(cont.)*** **B.** Testículos y estructuras circundantes.

la arteria epigástrica inferior y cruza la arteria y la vena ilíacas externas en la abertura superior de la pelvis para entrar en la cavidad pélvica.

El conducto desciende medialmente en la pared pélvica, en profundidad al peritoneo, y cruza al uréter por detrás de la vejiga. Continúa en sentido inferomedial a lo largo de la base de la vejiga, anterior al recto, casi hasta la línea media, donde se le une el conducto de la vesícula seminal para formar el conducto eyaculador.

Entre el uréter y el conducto eyaculador, el conducto deferente se expande para formar la ampolla del conducto deferente. El conducto eyaculador penetra a través de la próstata para conectar con la uretra prostática.

Conceptos prácticos

Vasectomía

El conducto deferente transporta los espermatozoides desde la cola del epidídimo en el escroto hasta el conducto eyaculador en la cavidad pélvica. Dado que tiene una gruesa pared de músculo liso, puede palparse fácilmente en el cordón espermático entre los testículos y el anillo inguinal superficial. Además, como se puede acceder a él a través de la piel y de la fascia superficial, es susceptible de disección y división quirúrgicas. Cuando se realiza este procedimiento bilateralmente (vasectomía), el paciente queda estéril, por lo que constituye un método anticonceptivo masculino útil.

Vesícula seminal

Cada **vesícula seminal** es una glándula accesoria del aparato reproductor masculino que se desarrolla como una evaginación tubular en fondo de saco a partir del conducto deferente (fig. 5.46A). Su estructura es contorneada, con numerosas evaginaciones a modo de bolsillos, y queda encapsulada por tejido conjuntivo para formar una estructura alargada que se sitúa entre la vejiga urinaria y el recto. La glándula se encuentra inmediatamente lateral al conducto deferente en la base de la vejiga, siguiendo el trayecto de éste.

El conducto de la vesícula seminal se une al conducto deferente para formar el **conducto eyaculador** (fig. 5.47). Las secreciones de la vesícula seminal contribuyen significativamente al volumen de material eyaculado (semen).

Próstata

La **próstata** es una estructura accesoria impar del aparato reproductor masculino que rodea la uretra en la cavidad pélvica (figs. 5.46A y 5.47). Se sitúa inmediatamente inferior a la vejiga, posterior a la sínfisis del pubis y anterior al recto.

Tiene forma de cono redondeado invertido, con una base más grande, que continúa por encima con el cuello de la vejiga y un vértice más estrecho que se apoya por debajo en el suelo pélvico. Las superficies inferolaterales de la próstata están en contacto con los músculos elevadores del ano, que albergan la próstata entre ellos.

La próstata se desarrolla en forma de 30-40 glándulas complejas individuales que crecen desde el epitelio de la uretra hasta la pared circundante de ésta. En conjunto, estas glándulas engrosan la pared de la uretra en lo que se conoce como la próstata: sin embargo, cada glándula conserva su propio conducto, que desemboca independientemente en los senos prostáticos de la cara posterior de la luz uretral (v. fig. 5.44C).

Junto con las secreciones de las vesículas seminales, las de la próstata contribuyen a la formación del semen durante la eyaculación.

Los conductos eyaculadores pasan casi verticalmente en dirección anteroinferior a través de la cara posterior de la próstata para abrirse en la uretra prostática.

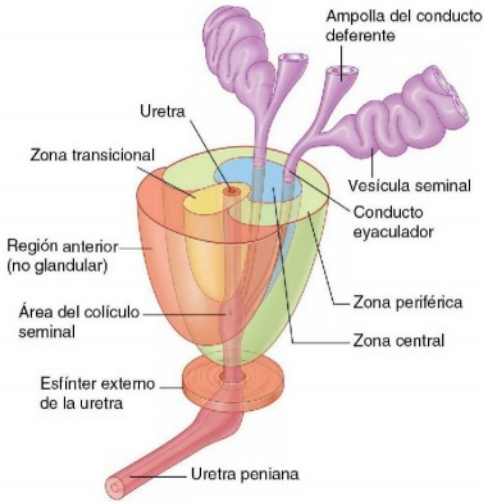

Fig. 5.47 Próstata. Anatomía zonal.

Glándulas bulbouretrales

Las **glándulas bulbouretrales** (v. fig. 5.46A), situadas una a cada lado, son unas glándulas mucosas con forma de guisante que se ubican en el espacio perineal profundo. Son laterales a la porción membranosa de la uretra y se disponen entre las fibras del esfínter externo de la uretra. El conducto que se origina en cada glándula atraviesa inferomedialmente la **membrana perineal,** para abrirse en el bulbo de la uretra esponjosa en la raíz del pene.

Junto con las pequeñas glándulas situadas a lo largo del trayecto de la uretra esponjosa, las glándulas bulbouretrales contribuyen a lubricar la uretra y la emisión preeyaculadora del pene.

© Elsevier. Fotocopiar sin autorización es un delito.

Conceptos prácticos

Problemas prostáticos

El cáncer de próstata es uno de los procesos malignos que se diagnostican con mayor frecuencia en los hombres y a menudo la enfermedad se diagnostica en una fase avanzada. Por lo general este cáncer se presenta en la zona periférica de la próstata (fig. 5.47) y es relativamente asintomático. En muchos casos se diagnostica mediante el tacto rectal (TR) (fig. 5.48A) y análisis de sangre, como las determinaciones de fosfatasa ácida y antígeno prostático específico (PSA) en suero. En el tacto rectal, los tumores de próstata se palpan como una dureza pétrea. El diagnóstico se suele establecer mediante la obtención de varias biopsias de próstata. La ecografía se usa durante la biopsia para visualizar la próstata y para tomar mediciones y colocar correctamente la aguja.

La hipertrofia prostática benigna es una enfermedad de la próstata que se presenta durante el envejecimiento en la mayoría de los hombres (fig. 5.48B). Suele afectar a las regiones más centrales de la próstata (fig. 5.47), que gradualmente aumenta de tamaño. La próstata se percibe como una masa «abultada» en el TR. Debido al cambio hipertrófico más central de la próstata, la uretra se comprime y se desarrolla una obstrucción al flujo urinario en numerosos pacientes. Con el tiempo, la vejiga puede hipertrofiarse en respuesta a la obstrucción del flujo. En algunos pacientes, la obstrucción es tan intensa que la orina no puede salir y se hace necesario un sondaje transuretral o suprapúbico. A pesar de no tratarse de una enfermedad maligna, la hipertrofia prostática benigna puede tener un efecto considerable en la vida cotidiana de muchos pacientes.

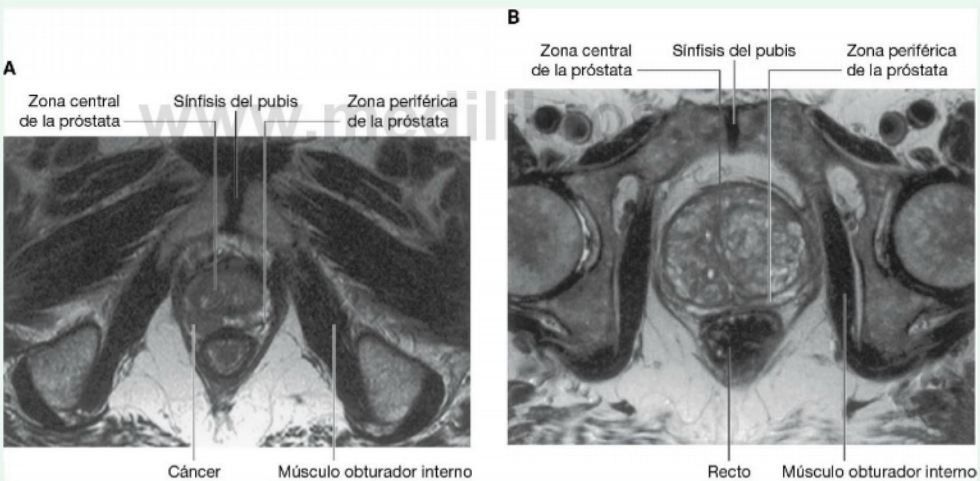

Fig. 5.48 Resonancia magnética axial potenciada en T2 de problemas prostáticos. **A.** Un pequeño cáncer de próstata en la zona periférica de una próstata de tamaño normal. **B.** Hipertrofia prostática benigna.

Aparato reproductor femenino

El aparato reproductor femenino está contenido principalmente en la cavidad pélvica y el periné, aunque durante el embarazo el útero se expande hacia el abdomen. Los componentes principales del aparato son:

- Un ovario a cada lado.
- El útero, la vagina y el clítoris en la línea media (fig. 5.49).

Además, hay dos glándulas accesorias (las **glándulas vestibulares mayores**) asociadas a este aparato.

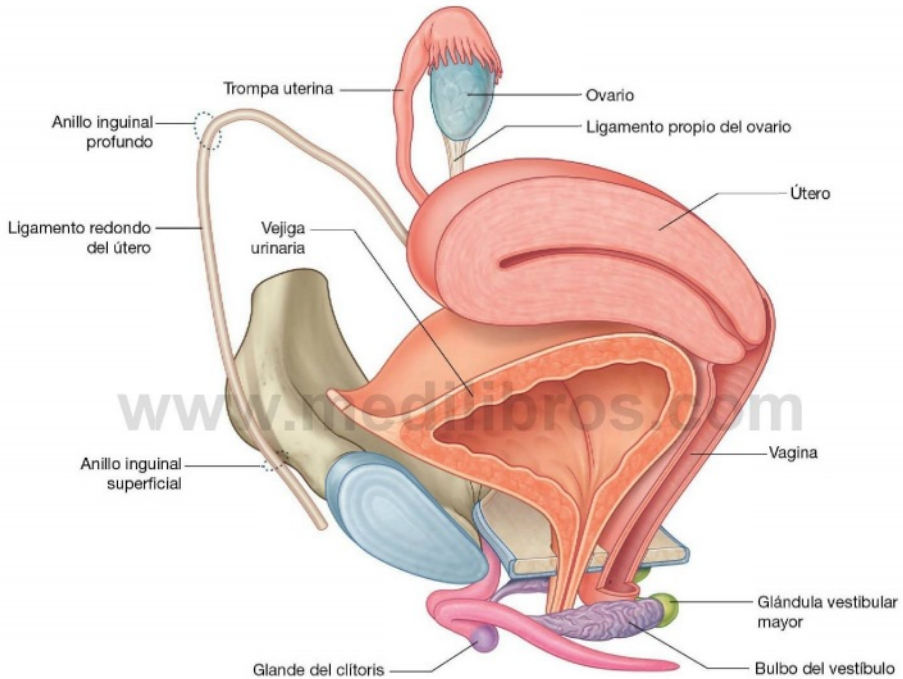

www.medilibros.com

Fig. 5.49 Aparato reproductor femenino.

© Elsevier. Fotocopiar sin autorización es un delito.

Ovarios

Al igual que los testículos en los hombres, los **ovarios** se desarrollan en la parte alta de la pared abdominal posterior y después descienden antes del nacimiento, llevándose con ellos sus vasos, conductos linfáticos y nervios. Sin embargo, no migran a través del conducto inguinal hacia el periné, como aquéllos, sino que se detienen pronto y adoptan su posición en la pared lateral de la cavidad pélvica (fig. 5.50).

Los ovarios son el lugar de producción de los óvulos (ovogénesis). Los óvulos maduros son ovulados hacia la cavidad peritoneal y por lo general se dirigen hacia las aberturas adyacentes de las trompas uterinas mediante unos cilios situados en los extremos de éstas.

Los ovarios se sitúan adyacentes a la pared lateral de la pelvis, inmediatamente por debajo de la abertura superior. Cada uno de los dos ovarios, que tienen forma de almendra, mide unos 3 cm de largo y está suspendido mediante un meso (el **mesoovario**) que procede de la cara posterior del ligamento ancho del útero.

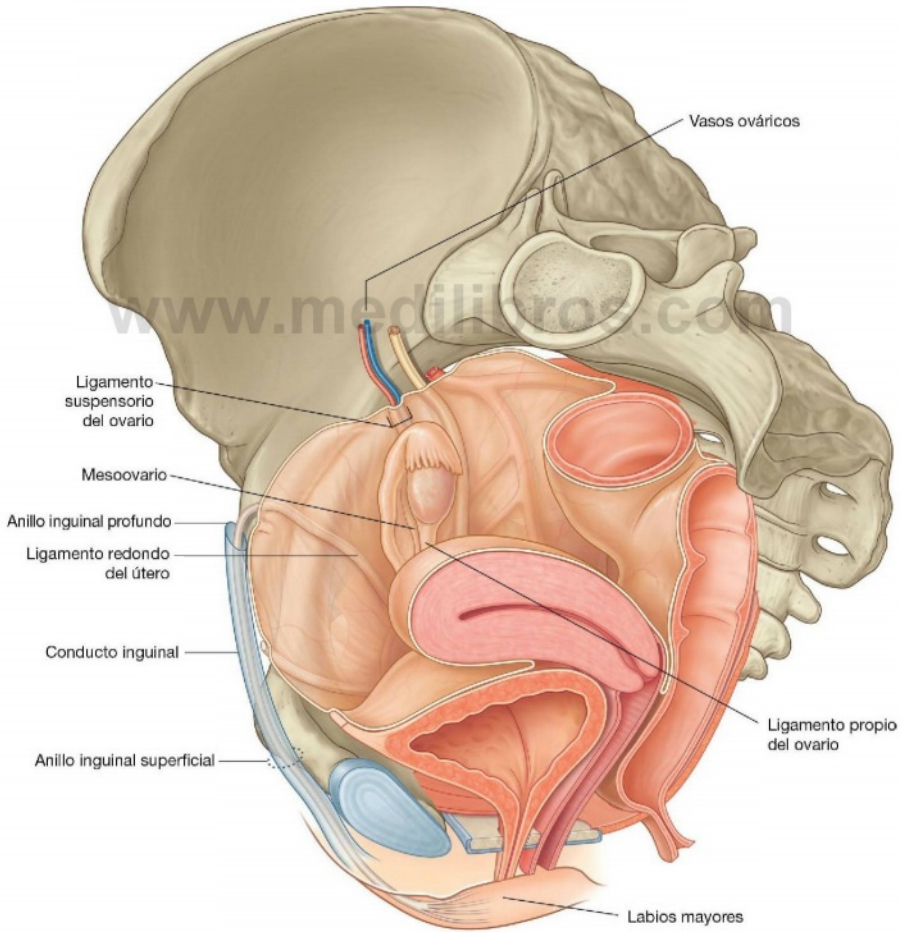

www.medilibros.com

Fig. 5.50 Ovarios y ligamento ancho del útero.

Conceptos prácticos

Cáncer de ovario

El cáncer de ovario sigue siendo uno de los principales retos de la oncología. Los ovarios contienen numerosos tipos de células; todas ellas pueden sufrir degeneración maligna y requieren diferentes técnicas de imagen y protocolos terapéuticos. En último término, tienen un pronóstico diferente.

Estos tumores se originan con más frecuencia en el epitelio superficial que cubre el ovario y que se continúa en la zona de transición brusca con el peritoneo del mesoovario.

El desarrollo de los tumores de ovario se ha relacionado con muchos factores, como por ejemplo los antecedentes familiares.

El cáncer de ovario se presenta a cualquier edad, pero es más habitual en mujeres mayores.

Este cáncer puede diseminarse por vía hematógena y linfática y con frecuencia metastatiza directamente en la cavidad peritoneal. Esta diseminación directa en la cavidad peritoneal permite el paso de las células tumorales a lo largo de los conductos paracólicos y sobre el hígado. A partir de allí la enfermedad puede extenderse con facilidad. Por desgracia, muchas pacientes ya presentan una enfermedad metastásica y difusa (fig. 5.51) en el momento del diagnóstico.

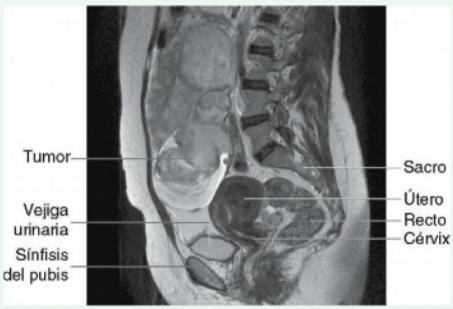

Fig. 5.51 Resonancia magnética sagital en la que se observa un cáncer de ovario.

Conceptos prácticos

Técnicas de imagen del ovario

Los ovarios se pueden visualizar mediante ecografía. Si la paciente bebe suficiente agua, la vejiga aumenta de tamaño y se llena. Esta cavidad llena de líquido proporciona una ventana acústica excelente, tras la cual pueden identificarse el útero y los ovarios mediante un barrido ecográfico transabdominal. Esta técnica también permite a los obstetras y a los técnicos ver el feto y registrar su crecimiento durante el embarazo.

Algunas pacientes no son adecuadas para la ecografía transabdominal, en cuyo caso se puede introducir una sonda en la vagina. Esto permite una visualización cercana del útero, del contenido del saco de Douglas y de los ovarios. Estos últimos también pueden visualizarse mediante laparoscopia.

www.medilibros.com

Fig. 5.52 Útero. Vista anterior. Se han eliminado las mitades anteriores del útero y de la vagina.

Útero

El **útero** es un órgano muscular de paredes gruesas situado en la línea media entre la vejiga y el recto (v. fig. 5.50). Se divide en cuerpo y cuello, y en su extremo inferior se une a la vagina (fig. 5.52). En su zona superior, las trompas uterinas se proyectan en sentido lateral desde el útero y se abren en la cavidad peritoneal inmediatamente adyacentes a los ovarios.

El cuerpo del útero está aplanado en sentido anteroposterior y, por encima del nivel de origen de las trompas uterinas (fig. 5.52), tiene un borde superior redondeado **(fondo del útero).** La cavidad del cuerpo del útero es una hendidura estrecha cuando se contempla lateralmente, y con forma de triángulo invertido en una vista anterior. Cada una de las esquinas superiores de la cavidad se continúa con la luz de la

© Elsevier. Fotocopiar sin autorización es un delito.

trompa uterina y la esquina inferior lo hace con el conducto central del cuello.

La implantación del blastocisto suele producirse en el cuerpo del útero. Durante el embarazo, el útero se expande en gran medida en sentido superior, dentro del abdomen.

Conceptos prácticos

Histerectomía

Una histerectomía es la resección quirúrgica del útero. Suele realizarse una extirpación completa del cuerpo, el fondo y el cuello uterinos, aunque en algunos casos se deja el cuello. En otras pacientes, también se extirpan las trompas uterinas (de Falopio) y los ovarios. La intervención se llama histerectomía abdominal total y salpingo-ooforectomía bilateral.

La histerectomía, ooforectomía y salpingo-ooforectomía se pueden realizar en pacientes con tumores malignos ginecológicos, como cánceres de ovario, útero o cuello. Otras indicaciones son los antecedentes familiares importantes de trastornos reproductores, la endometriosis y el sangrado excesivo. En algunos casos se debe extirpar el útero tras el parto por una hemorragia puerperal exagerada.

La histerectomía se realiza mediante una incisión suprapúbica transversal (incisión de Pfannestiel). Durante la intervención se debe poner todo el cuidado en identificar los uréteres distales y ligar las arterias uterinas vecinas, sin causar lesiones en éstos.

Las trompas uterinas

Las **trompas uterinas** se extienden desde cada lado del extremo superior del cuerpo del útero hacia la pared lateral de la pelvis y quedan encerradas dentro de los bordes superiores de las porciones del mesosálpinx de los ligamentos anchos. Como los ovarios quedan suspendidos desde la cara posterior de los ligamentos anchos, las trompas uterinas pasan por su cara superior y terminan lateralmente en los ovarios.

Cada trompa uterina tiene un extremo en forma de trompeta abierta (el **infundíbulo**), que se curva alrededor del polo superolateral del ovario correspondiente (fig. 5.53). El borde del infundíbulo está rematado con unas pequeñas proyecciones digitiformes que se denominan **fimbrias** o **franjas.** La luz de la trompa uterina se abre en la cavidad peritoneal en el extremo estrechado del infundíbulo. En posición medial al infundíbulo la trompa se expande para formar la **ampolla** y después se estrecha en el **istmo**, antes de unirse con el cuerpo del útero.

El infundíbulo con fimbrias facilita en cada ovulación la recogida de los óvulos que proceden del ovario. La fertilización suele producirse en la ampolla.

www.medilibros.com

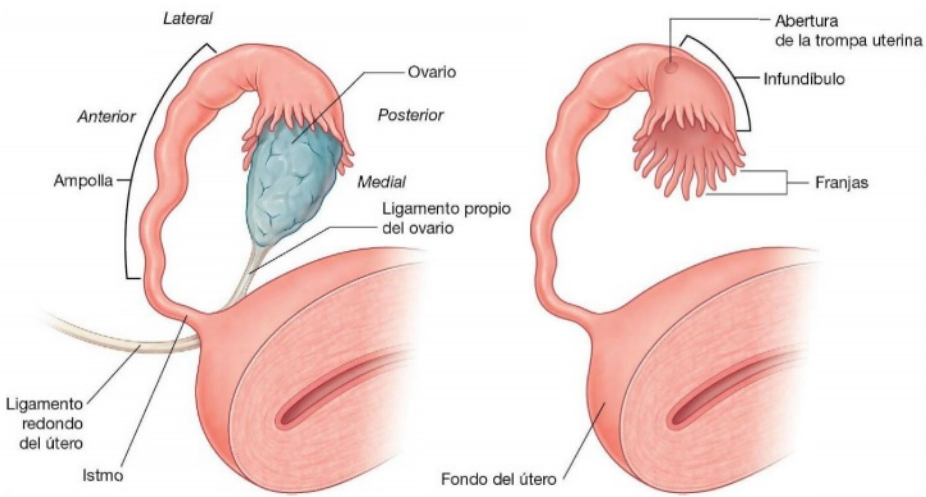

Fig. 5.53 Trompas uterinas.

Conceptos prácticos

Ligadura de trompas

Después de la ovulación, el óvulo no fertilizado es recogido por las fimbrias de la trompa uterina y pasa al interior de la trompa, donde suele ser fecundado en la ampolla. El cigoto comienza entonces a desarrollarse y entra en la cavidad uterina, donde se implanta en la pared del útero.

Un método sencillo y eficaz de control de la natalidad consiste en ligar quirúrgicamente (mediante clips) las trompas uterinas, lo cual impide que los espermatozoides alcancen el óvulo. Este procedimiento corto y sencillo se realiza con anestesia general. Se introduce un pequeño laparoscopio en la cavidad peritoneal y se usa un equipo especial para identificar las trompas.

Cuello

El **cuello (cérvix)** constituye la parte inferior del útero y tiene la forma de un cilindro corto y ancho que posee un conducto central estrecho. Por lo general el cuerpo del útero se arquea hacia delante (anteflexión sobre el cuello) sobre la cara superior de la vejiga urinaria cuando está vacía (fig. 5.54A). Además, el cuello forma una angulación anterior (anteversión) sobre la vagina, de manera que el extremo inferior del cuello se proyecta hacia la parte superior de la cara anterior de la vagina. Como el extremo del cuello tiene forma de cúpula, hace protrusión en la vagina y se forma un receso, o fórnix, que rodea el borde del cuello, donde se une a la pared vaginal (fig. 5.54B). El conducto tubular central del cuello es abre, por debajo, como **orificio externo,** en la cavidad vaginal y, por encima, como **orificio interno,** en la cavidad uterina.

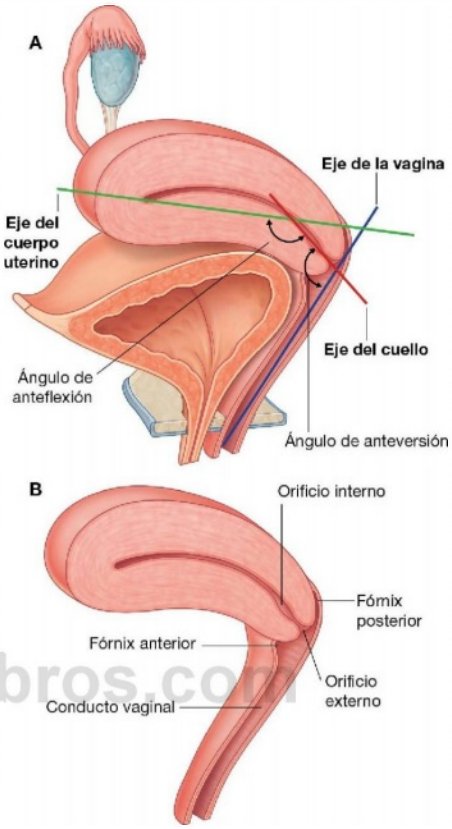

Fig. 5.54 Útero y vagina. **A.** Ángulos de anteflexión y anteversión. **B.** El cuello uterino hace protrusión en la vagina.

© Elsevier. Fotocopiar sin autorización es un delito.

Conceptos prácticos

Carcinoma de cuello uterino y de endometrio

El carcinoma de cuello uterino (fig. 5.55) y de endometrio es una enfermedad frecuente en las mujeres.
El diagnóstico se realiza por inspección, citología (estudio de las células cervicales), estudios de imagen, biopsia, y dilatación y legrado del útero.

Estos carcinomas se pueden tratar mediante resección local, extirpación del útero (histerectomía) y quimioterapia adyuvante. El tumor se disemina por vía linfática hacia los nódulos ilíacos internos y comunes.

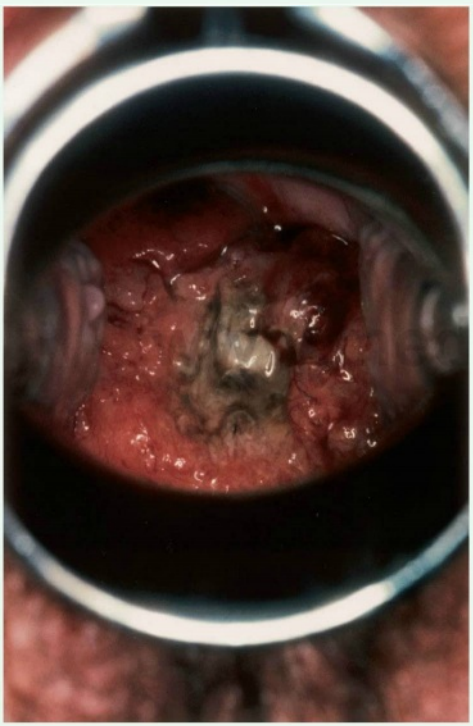

Fig. 5.55 Imagen tomada a través de un espéculo insertado en la vagina, donde se demuestra un cáncer cervical. Véase la figura 5.83 E para la imagen de un cuello normal.

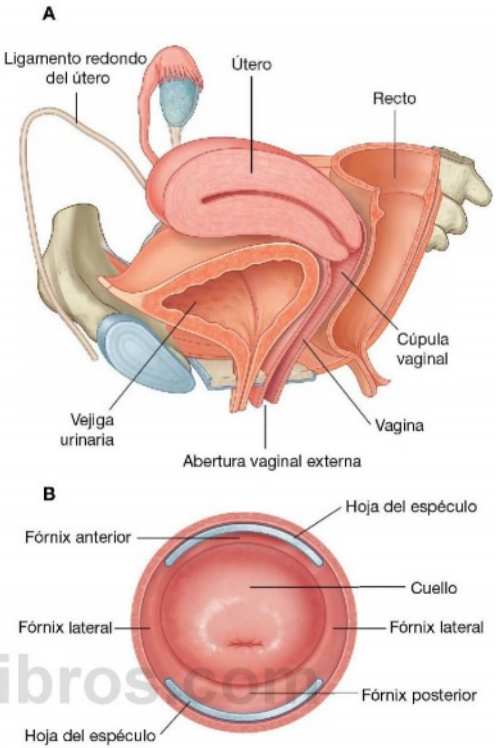

Fig. 5.56 Vagina. **A.** Se ha eliminado la mitad izquierda de la pelvis. **B.** Fórnices y cuello vaginales, tal como se ven con el espéculo.

Vagina

La **vagina** es el órgano copulador femenino. Se trata de un conducto fibromuscular distensible que se extiende desde el periné hasta la cavidad pélvica atravesando el suelo pélvico (fig. 5.56A). El extremo interno del conducto se ensancha para formar una región denominada **cúpula vaginal.**

La pared anterior de la vagina se relaciona con la base de la vejiga y con la uretra; de hecho, la uretra se encuentra incluida, o fusionada, en la pared vaginal anterior.

En su cara posterior, la vagina se relaciona principalmente con el recto.

En sentido inferior, se abre en el vestíbulo del periné inmediatamente posterior a la abertura externa de la uretra. A partir de su abertura externa (el **introito**), la vagina discurre en sentido posterosuperior a través de la membrana perineal y hacia la cavidad pélvica, donde se inserta mediante su pared anterior al borde circular del cuello del útero.

El **fórnix o fondo de saco de la vagina** es el espacio formado entre el borde del cuello y la pared vaginal. Por su posición, el fórnix se subdivide en un fórnix posterior, un fórnix anterior y dos fórnices laterales (fig. 5.56A y v. fig. 5.54).

Por lo general el conducto vaginal está colapsado, de forma que la pared anterior contacta con la posterior. Mediante un

espéculo para abrir el conducto vaginal, el médico puede ver la parte inferior cupuliforme del cuello, los fórnices vaginales y el orificio externo del conducto cervical de las pacientes (fig. 5.56B).

Durante las relaciones sexuales el semen se deposita en la cúpula vaginal. Los espermatozoides entran en el orificio externo del conducto cervical, que atraviesan hacia la cavidad uterina, por la que continúan hasta llegar a las trompas uterinas, donde se suele producir la fecundación, en la ampolla.

Fascias

La fascia de la cavidad pélvica recubre las paredes de la pelvis, rodea las bases de las vísceras pélvicas y forma vainas que rodean los vasos sanguíneos y nervios que discurren medialmente desde las paredes de la pelvis hasta alcanzar las vísceras de la línea media. Esta fascia pélvica es una continuación de la capa de tejido conjuntivo extraperitoneal del abdomen.

Fascias en la pelvis femenina

En las mujeres hay un **tabique rectovaginal** que separa la superficie posterior de la vagina del recto (fig. 5.57A). Las condensaciones de la fascia forman ligamentos que se extienden desde el cuello hasta las paredes anterior **(ligamento pubocervical),** lateral (**ligamento transverso cervical** o **cardinal**) y posterior **(ligamento uterosacro o rectouterino)** de la pelvis (fig. 5.57A). Parece que la función de estos ligamentos, junto con la membrana perineal, los músculos elevadores del ano y el centro tendinoso del periné, consiste en estabilizar el útero en la cavidad pélvica. Los más destacados de estos ligamentos son los ligamentos cardinales, que se extienden lateralmente a cada lado del cuello y de la cúpula vaginal hacia la pared correspondiente de la pelvis.

Conceptos prácticos

Fondo de saco rectouterino

La excavación o fondo de saco rectouterino **(saco de Douglas)** es una región clínica fundamental que se sitúa entre el recto y el útero. Cuando la paciente se encuentra en posición supina, el fondo de saco rectouterino se localiza en la porción más baja de la cavidad abdominopélvica y es un lugar en el que se suelen acumular la infección y los líquidos. Es imposible palpar esta región a través de la pared abdominal, pero se puede examinar por palpación digital transvaginal y transrectal. Si se sospecha la existencia de un absceso, se puede drenar a través de la vagina o el recto sin necesidad de una cirugía transabdominal.

Fascias en la pelvis masculina

En los hombres se forma una condensación de fascia alrededor de las regiones anterior y lateral de la próstata **(fascia prostática)** que contiene y rodea el plexo venoso prostático y continúa en sentido posterior con el **tabique rectovesical,** que separa la superficie posterior de la próstata y la base de la vejiga del recto (fig. 5.57B).

Peritoneo

El peritoneo de la pelvis se continúa en la abertura superior con el peritoneo del abdomen. En la pelvis, el peritoneo envuelve las vísceras pélvicas en la línea media, y forma:

- Recesos entre las vísceras adyacentes.
- Pliegues y ligamentos entre las vísceras y las paredes de la pelvis.

www.elilibros.com

© Elsevier. Fotocopiar sin autorización es un delito.

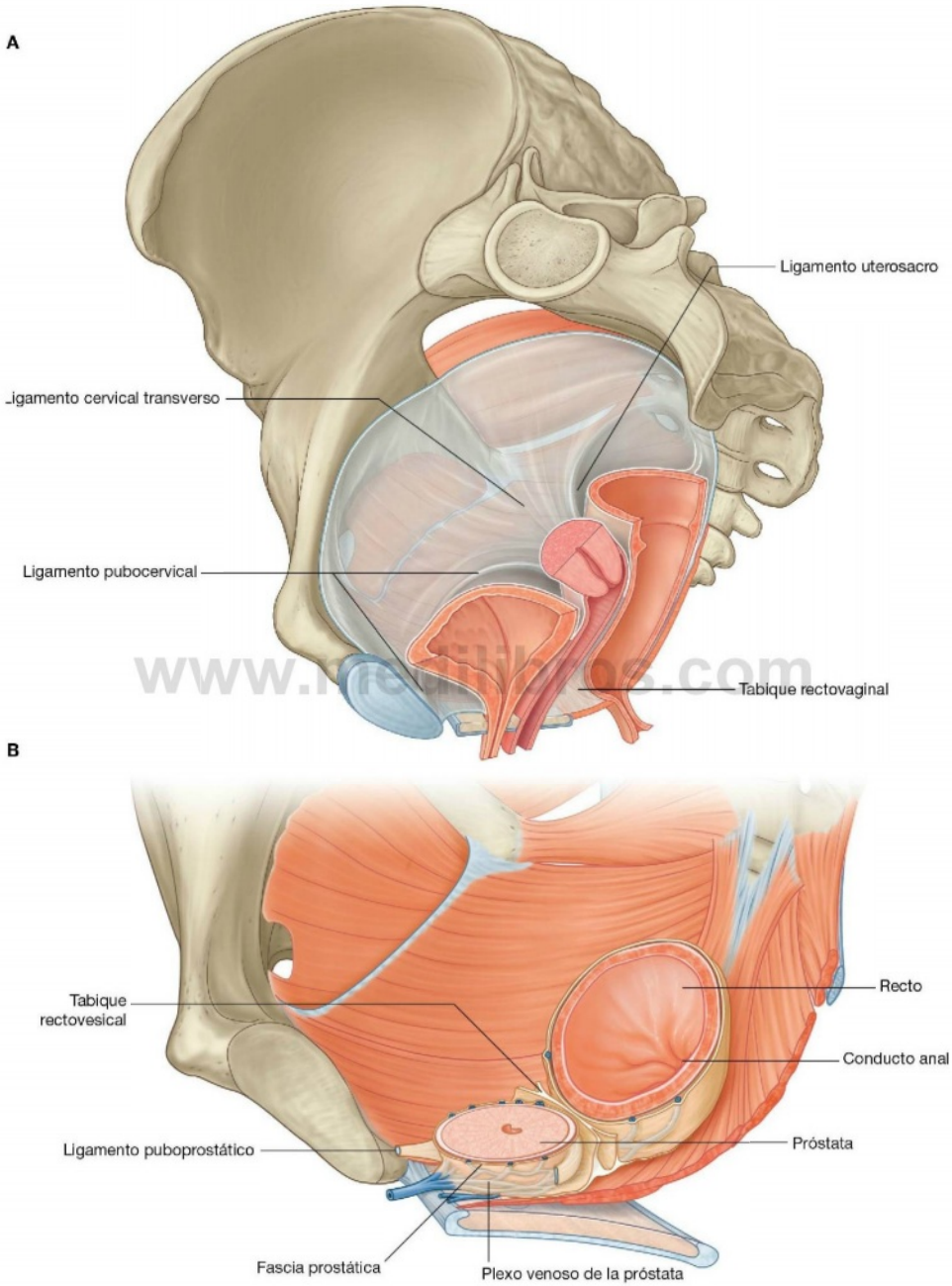

Fig. 5.57 Fascia de la pelvis. **A.** Mujeres. **B.** Hombres.

En sentido anterior, los pliegues umbilicales medio y mediales de peritoneo cubren los restos embrionarios del uraco y de las arterias umbilicales, respectivamente (fig. 5.58). Estos pliegues ascienden saliendo de la pelvis y penetrando en la pared abdominal anterior. En sentido posterior, el peritoneo envuelve las caras anterior y laterales del tercio superior del recto, pero cubre sólo la superficie anterior del tercio medio del recto; el tercio inferior queda al descubierto.

Peritoneo femenino

En las mujeres, el útero descansa entre la vejiga y el recto, y las trompas uterinas se extienden desde la cara superior del útero hacia las paredes laterales de la pelvis (fig. 5.58A). En consecuencia, se crea una excavación o fondo de saco **vesicouterino** poco profundo en la parte anterior entre la vejiga y el útero y una excavación o fondo de saco **rectouterino** (fondo de saco de Douglas) profundo en la zona posterior entre el útero y el recto. Además, hay otro gran pliegue de peritoneo (el ligamento ancho del útero) en cuyo borde superior queda englobada la trompa uterina y en su parte posterior el ovario, a cada lado del útero y se extiende hasta las paredes laterales de la pelvis.

En la línea media, el peritoneo desciende sobre la superficie posterior del útero y el cuello y hacia la pared vaginal adyacente al fórnix vaginal posterior. Después, se refleja hacia las paredes anterior y laterales del recto. El espacio peritoneal profundo que se forma entre la superficie anterior del recto y las superficies posteriores del útero, el cuello y vagina, es el fondo de saco rectouterino, cerca de cuya base, a cada lado, se crea una cresta de peritoneo en forma de hoz, el **pliegue rectouterino.** Los **pliegues rectouterinos** recubren los **ligamentos uterosacros,** que son condensaciones de la fascia pélvica que se extienden desde el cuello hacia las paredes posterolaterales de la pelvis.

Ligamento ancho

El **ligamento ancho** del útero es un pliegue laminar de peritoneo orientado en el plano coronal que transcurre desde la pared lateral de la pelvis hacia el útero y contiene la trompa uterina en su borde superior y suspende el ovario en su parte posterior (fig. 5.58A). Las arterias uterinas atraviesan los uréteres en la base de los ligamentos anchos y el ligamento ovárico y el ligamento redondo del útero quedan incluidos dentro de las zonas del ligamento ancho relacionadas con el ovario y el útero, respectivamente. El ligamento ancho tiene tres partes:

- El mesometrio, que es la parte más extensa del ligamento ancho, se extiende desde las paredes laterales de la pelvis al cuerpo del útero.
- El mesosálpinx, que es la parte más superior del ligamento ancho, suspende la trompa uterina en la cavidad pélvica.
- El mesoovario, una extensión posterior del ligamento ancho, que se une al ovario.

El peritoneo del mesoovario queda firmemente insertado en el ovario y forma su epitelio superficial. Los ovarios se sitúan con su eje longitudinal en el plano vertical. Los vasos, nervios y conductos linfáticos entran en el ovario por su polo superior desde una posición lateral y quedan cubiertos por otro pliegue elevado del peritoneo que, junto con las estructuras que contiene, forma el **ligamento suspensorio del ovario (ligamento infundibulopélvico).**

El polo inferior del ovario se inserta en una banda fibromuscular de tejido (el **ligamento propio del ovario** o **útero ovárico**), que discurre medialmente en el borde del mesoovario hacia el útero y después continúa en sentido anterolateral como **ligamento redondo del útero** (fig. 5.58A). El ligamento redondo del útero pasa sobre la abertura superior de la pelvis para alcanzar el anillo inguinal profundo y después discurre por el conducto inguinal para terminar en un tejido conjuntivo relacionado con los labios mayores en el periné. Tanto el ligamento propio del ovario como el ligamento redondo del útero son restos del gubernáculo, que insertaba la gónada en las tumefacciones labioescrotales del embrión.

© Elsevier. Fotocopiar sin autorización es un delito.

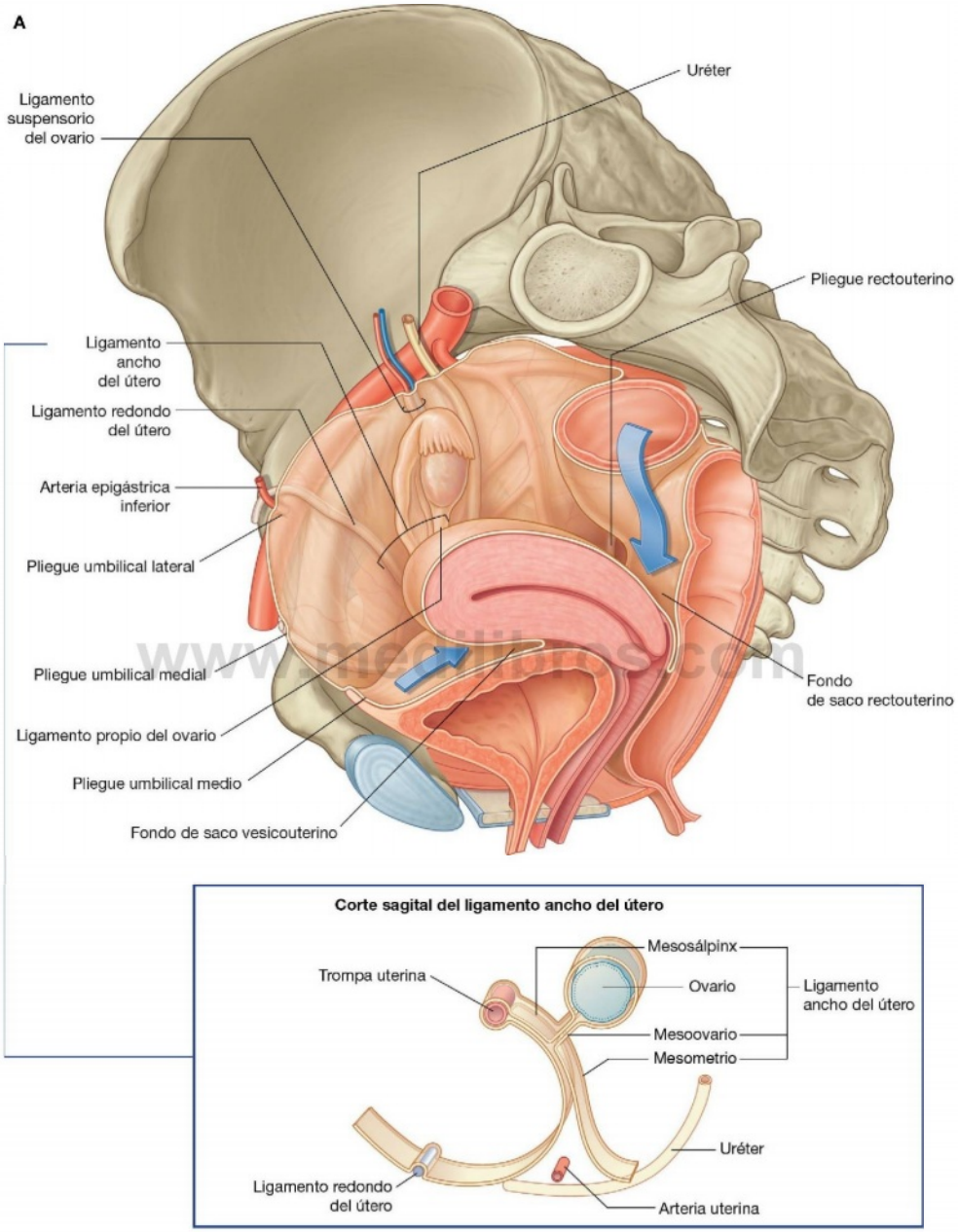

Fig. 5.58 El peritoneo en la pelvis. **A.** Mujeres.

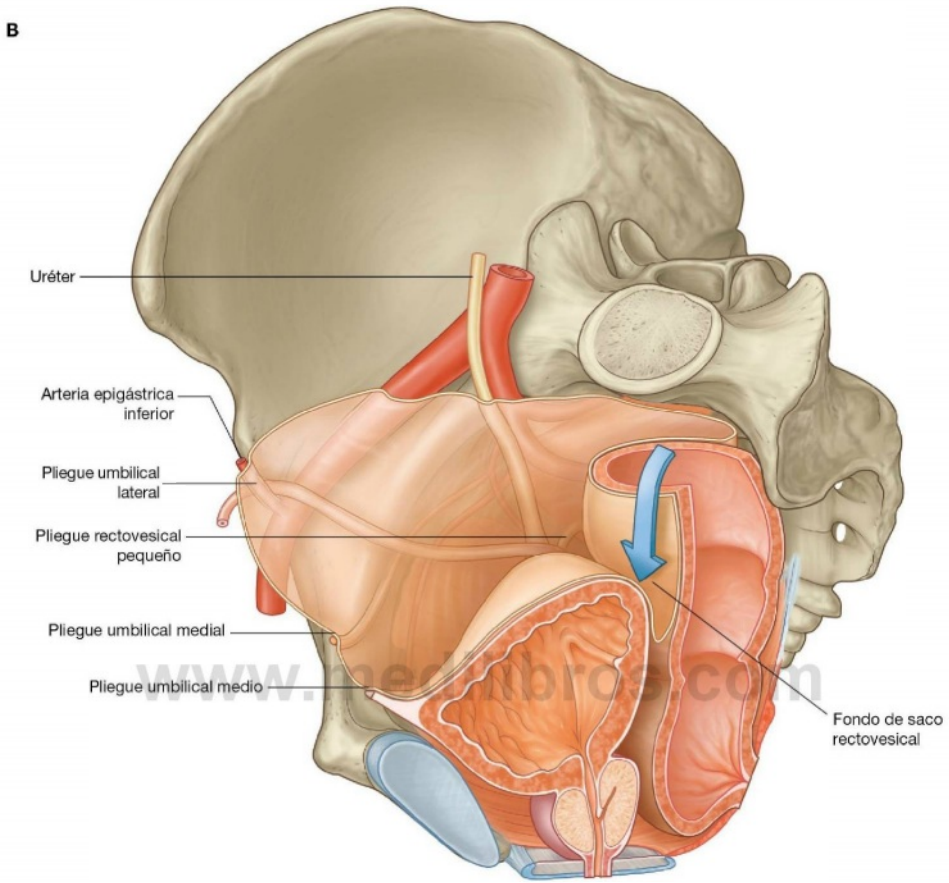

Fig. 5.58 ***(cont.)*** **B.** Hombres.

Peritoneo masculino

En los hombres, el peritoneo visceral recubre la parte superior de la vejiga en los polos superiores de las vesículas seminales y después se refleja en las superficies anterior y laterales del recto (fig. 5.58B). También se crea una **excavación** o **fondo de saco rectovesical** entre la vejiga y el recto.

© Elsevier. Fotocopiar sin autorización es un delito.

Nervios

Plexos somáticos

Plexos sacro y coccígeo

Los plexos sacro y coccígeo están situados en la pared posterolateral de la cavidad pélvica y suelen discurrir por el plano entre los músculos y los vasos sanguíneos. Se forman a partir de los ramos anteriores de S1 a Co, con una contribución significativa de L4 y L5, que entran en la pelvis desde el plexo lumbar (fig. 5.59). Los nervios que proceden de estos plexos, principalmente somáticos, contribuyen a la inervación de la extremidad inferior y de los músculos de la pelvis y el periné. Los ramos cutáneos inervan la piel que cubre la cara medial del pie, la cara posterior de la extremidad inferior y la mayor parte del periné.

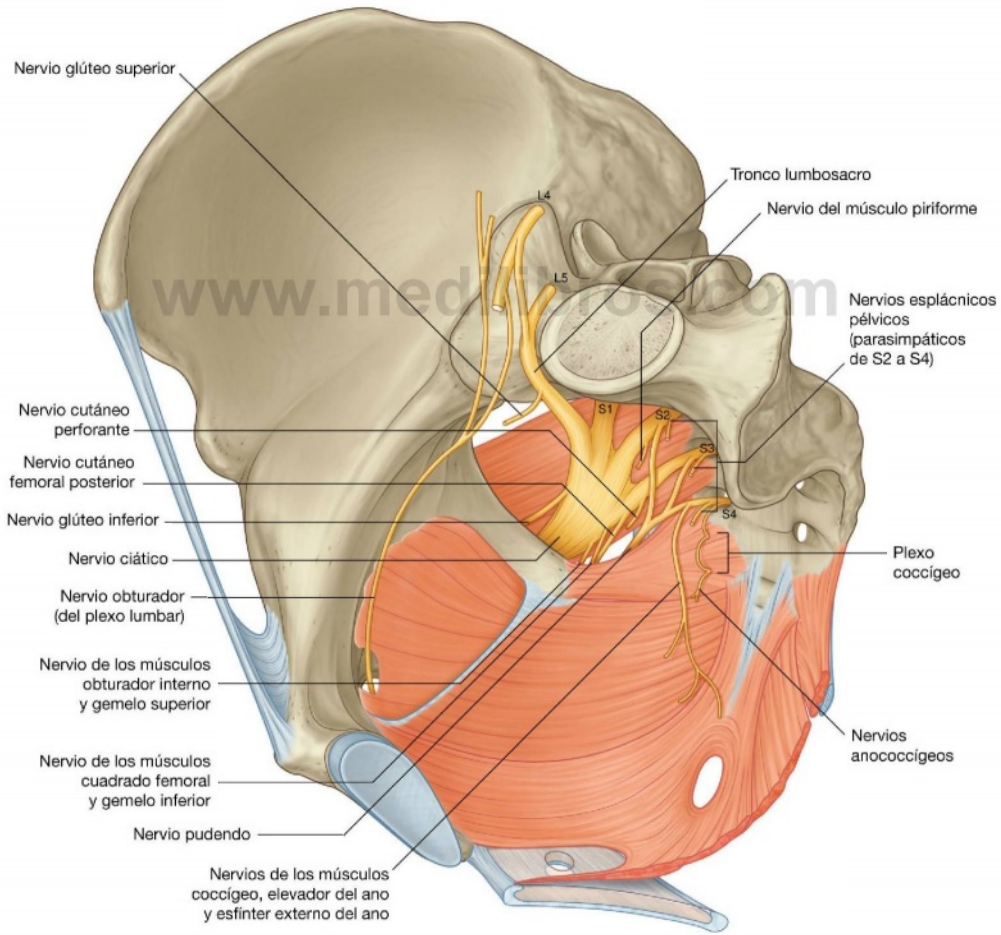

www.medilibros.com

Fig. 5.59 Plexos sacro y coccígeo.

Plexo sacro

El plexo sacro está formado a cada lado por los ramos anteriores de S1 a S4 y el tronco lumbosacro (L4 y L5) (fig. 5.60). Este plexo se forma en relación a la superficie anterior del músculo piriforme, que forma parte de la pared posterolateral de la pelvis. Los ramos sacros del plexo salen por los agujeros sacros anteriores y recorren lateralmente y en sentido inferior la pared de la pelvis. El tronco lumbosacro, que consiste en parte del ramo anterior de L4 y todo el ramo anterior de L5, recorre en sentido vertical la cavidad pélvica desde el abdomen y atraviesa inmediatamente por delante la articulación sacroilíaca.

Los ramos comunicantes grises que proceden de los ganglios del tronco simpático conectan con cada uno de los ramos anteriores y transportan las fibras simpáticas

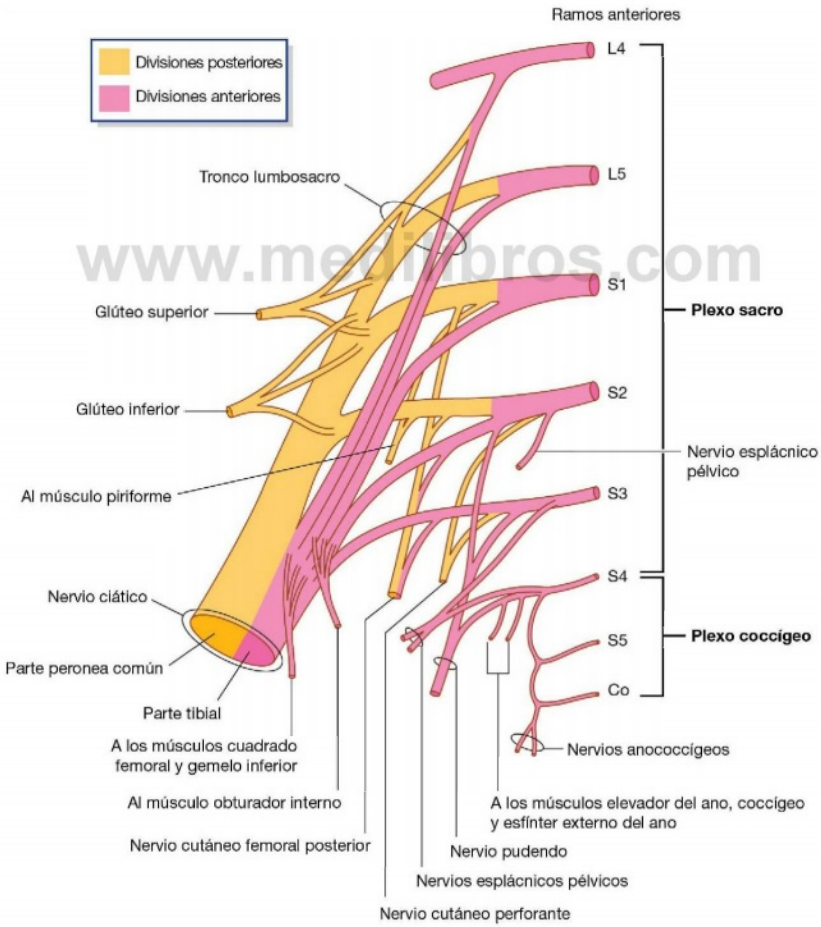

Fig. 5.60 Componentes y ramos de los plexos sacro y coccígeo.

© Elsevier. Fotocopiar sin autorización es un delito.

posganglionares destinadas a llegar a la periferia en los nervios somáticos (fig. 5.61). Además, los nervios viscerales especiales **(nervios esplácnicos pélvicos)** que se originan de S2 a S4 llevan fibras parasimpáticas preganglionares hacia la porción pélvica del plexo prevertebral (figs. 5.59 y 5.60).

Cada ramo anterior tiene divisiones anteriores y posteriores que se combinan con divisiones similares de los demás niveles para formar los nervios terminales (fig. 5.60). Los ramos anteriores de S4 sólo contienen la división anterior.

Los ramos del plexo sacro incluyen el nervio ciático y los nervios glúteos, que son los nervios principales de la extremidad inferior, y el nervio pudendo, que es el nervio del periné (tabla 5.4). Hay numerosos ramos más pequeños que inervan la pared y el suelo de la pelvis, así como la extremidad inferior.

La mayoría de los nervios que se originan en el plexo sacro abandonan la cavidad pélvica por el agujero ciático mayor bajo el músculo piriforme y entran en la región glútea de la extremidad inferior. Otros abandonan la cavidad pélvica utilizando distintas rutas; algunos no la abandonan y se dirigen directamente hacia los músculos de la cavidad pélvica. Por último, dos nervios que abandonan dicha cavidad a través del agujero ciático mayor rodean la espina ciática y el ligamento sacroespinoso y atraviesan medialmente el agujero ciático menor para inervar estructuras del periné y de la pared lateral de la pelvis.

Nervio ciático. El **nervio ciático** es el mayor nervio del cuerpo y contiene ramos de L4 a S3 (figs. 5.59 y 5.60). Este nervio:

- Se forma en la superficie anterior del músculo piriforme, por debajo del cual abandona la cavidad pélvica a través del agujero ciático mayor.

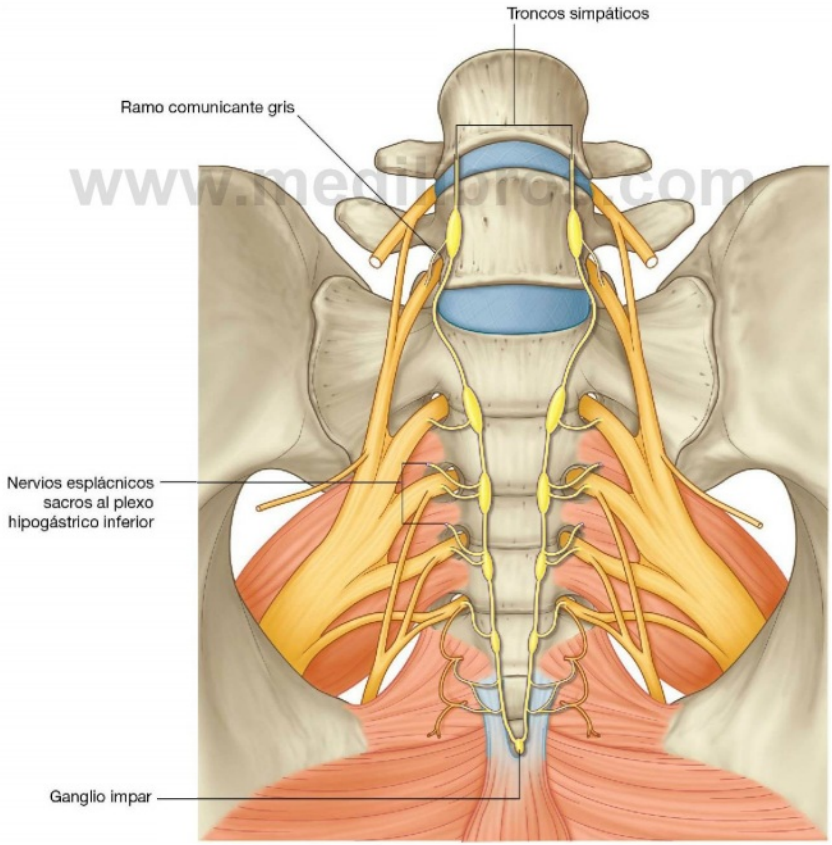

www.medilibros.com

Fig. 5.61 Troncos simpáticos en la pelvis.

Tabla 5.4 Ramos de los plexos sacro y coccígeo (los segmentos medulares entre paréntesis no siempre participan)

Ramo	Segmentos medulares	Función motora
PLEXO SACRO		
Ciático	**Segmentos medulares**	**Función motora**
Tibial	L4 a S3	Todos los músculos del compartimento posterior o isquiotibial del muslo (incluida la parte isquiotibial del aductor mayor), excepto la cabeza corta del bíceps Todos los músculos del compartimento posterior de la pierna Todos los músculos de la planta del pie **Función sensitiva (cutánea)** Piel de las superficies posterolateral y lateral del pie y la planta
Peroneo común	L4 a S2	**Función motora** Cabeza corta del bíceps en el compartimento posterior del muslo Todos los músculos de los compartimentos anterior y lateral de la pierna Extensor corto de los dedos (también contribuye a la inervación del primer músculo interóseo dorsal) **Función sensitiva (cutánea)** Piel de las superficies anterolateral de la pierna y dorsal del pie
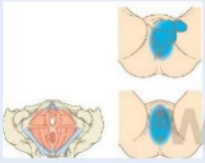 **Pudendo**	S2 a S4	**Función motora** Músculos esqueléticos del periné, incluidos los esfínteres externos del ano y de la uretra y el elevador del ano (ramos de la división anterior de S4 se solapan en la inervación del esfínter externo y del elevador del ano) **Función sensitiva (cutánea)** La mayor parte de la piel del periné. Pene y clítoris
Glúteo superior	L4 a S1	**Función motora** Glúteo medio, glúteo menor y tensor de la fascia lata
Glúteo inferior	L5 a S2	**Función motora** Glúteo mayor
Nervio del obturador interno y del gemelo superior	L5 a S2	**Función motora** Obturador interno y gemelo superior

(Continúa)

www.medilibros.com

© Elsevier. Fotocopiar sin autorización es un delito.

Tabla 5.4 Ramos de los plexos sacro y coccígeo (los segmentos medulares entre paréntesis no siempre participan) *(cont.)*

Ramo		
Nervio del cuadrado femoral y del gemelo inferior	L4 a S1	**Función motora** Cuadrado femoral y gemelo inferior
Cutáneo femoral posterior	S1, S3	**Función sensitiva (cutánea)** Piel de la cara posterior del muslo
Cutáneo perforante	S2, S3	**Función sensitiva (cutánea)** Piel sobre el pliegue glúteo (se solapa con el cutáneo femoral posterior)
Nervio del piriforme	S1, S2	**Función motora** Músculo piriforme
Nervios del elevador del ano, del coccígeo y del esfínter externo del ano	S4	**Función motora** Elevador del ano, coccígeo y esfínter externo del ano (se solapa con el pudendo) **Función sensitiva (cutánea)** (Pequeña zona de piel entre el ano y el cóccix)
Nervios esplácnicos pélvicos	S2, S3 (4)	**Función motora (visceral)** Motor visceral (parasimpático preganglionar) a la parte pélvica del plexo prevertebral Estimula la erección, modula la movilidad en el aparato digestivo distal a la flexura cólica izquierda, inhibidor del esfínter interno de la uretra **Función sensitiva (visceral)** Aferentes viscerales (que siguen al parasimpático) de vísceras pélvicas y parte distal del colon. Dolor del cuello uterino y posiblemente de la vejiga y la uretra proximal
PLEXO COCCÍGEO		
Nervios anococcígeos	S4 a Co	**Función sensitiva (cutánea)** Piel perianal

www.medilibros.com

- Atraviesa la región glútea hacia el muslo, donde se divide en sus dos ramos principales: el nervio peroneo común y el nervio tibial. Las divisiones posteriores de L4, L5, S1 y S2 discurren en la parte peronea común del nervio y las divisiones anteriores de L4, L5, S1, S2 y S3 lo hacen en la parte tibial.
- Inerva los músculos del compartimento posterior del muslo y los músculos de la pierna y el pie.
- Transporta las fibras sensitivas cutáneas del pie y de la parte lateral de la pierna.

Nervio pudendo. El **nervio pudendo** se forma por delante de la porción inferior del músculo piriforme a partir de las divisiones anteriores de S2 a S4 (figs. 5.59 y 5.60). Este nervio:

- Abandona la cavidad pélvica a través del agujero ciático mayor, por debajo del músculo piriforme, y penetra en la región glútea.
- Discurre hacia el periné rodeando inmediatamente el ligamento sacroespinoso, donde este ligamento se une a la espina ciática, y atraviesa el agujero ciático menor (por donde el nervio abandona la cavidad pélvica, rodeando la inserción periférica del suelo pélvico y entrando en el periné).
- Se acompaña durante todo su trayecto de los vasos pudendos internos.
- Inerva la piel y los músculos esqueléticos del periné, incluidos los esfínteres externos del ano y de la uretra.

Conceptos prácticos

Bloqueo del nervio pudendo

La anestesia por bloqueo del nervio pudendo se realiza para aliviar el dolor del parto. Aunque este procedimiento se usa con menos frecuencia desde la adopción generalizada de la anestesia epidural, constituye una opción excelente para las mujeres que tienen contraindicaciones para la anestesia neuraxial (p. ej., anatomía raquídea, trombocitopenia, demasiado cerca del período expulsivo). Los bloqueos pudendos también se usan en algunos tipos de dolor pélvico crónico. La inyección se administra habitualmente en el punto donde el nervio pudendo cruza la cara lateral del ligamento sacroespinoso, cerca de su inserción en la espina ciática. Durante el parto, se puede palpar la espina ciática introduciendo un dedo en la vagina. La aguja se inserta a través de la piel hasta la cara medial de la espina ciática y alrededor del ligamento sacroespinoso. Se realiza la infiltración y se anestesia el periné.

Otros ramos del plexo sacro. Otros ramos del plexo sacro son:

- Los ramos motores de los músculos de la región glútea, la pared de la pelvis y el suelo pélvico (nervios glúteos superior e inferior, nervio del obturador interno y gemelo superior, nervio del cuadrado femoral y del gemelo inferior, nervio del piriforme y nervios del elevador del ano).
- Nervios sensitivos para la piel que recubre la región glútea inferior y las caras posteriores del muslo y parte alta de la pierna (nervio cutáneo perforante y nervio cutáneo femoral posterior) (figs. 5.59 y 5.60).

El **nervio glúteo superior,** formado por ramos procedentes de las divisiones posteriores de L4 a S1, abandona la cavidad pélvica a través del agujero ciático mayor por encima del músculo piriforme e inerva los músculos de la región glútea: **glúteo medio, glúteo menor** y **tensor de la fascia lata.**

El **nervio glúteo inferior,** formado por ramos de las divisiones posteriores de L5 a S2, abandona la cavidad pélvica a través del agujero ciático mayor por debajo del músculo piriforme e inerva el **glúteo mayor,** el músculo más grande de la región glútea.

Los nervios glúteos superior e inferior se acompañan de sus arterias correspondientes.

El **nervio del obturador interno** y del **gemelo superior** correspondiente se origina en las divisiones anteriores de L5 a S2 y abandona la cavidad pélvica a través del agujero ciático mayor por debajo del músculo piriforme. Al igual que el nervio pudendo, rodea la espina ciática y atraviesa el agujero ciático menor para entrar en el periné e inervar el músculo obturador interno desde la cara medial del músculo, por debajo de la inserción del músculo elevador del ano.

El **nervio del cuadrado femoral** y del **gemelo inferior,** así como el **nervio cutáneo femoral posterior** también abandonan la cavidad pélvica a través del agujero ciático mayor por debajo del músculo piriforme y se dirigen hacia los músculos y la piel, respectivamente, en la extremidad inferior.

A diferencia de la mayoría de los demás nervios originados en el plexo sacro, que abandonan la cavidad pélvica a través del agujero ciático mayor por encima o por debajo del músculo piriforme, el **nervio cutáneo perforante** abandona la cavidad pélvica penetrando directamente a través del ligamento sacrotuberoso y a continuación se dirige a la piel por encima de la cara inferior de las nalgas.

El **nervio del músculo piriforme** y varios nervios pequeños del elevador del ano y de los músculos coccígeos se originan en el plexo sacro y entran directamente en sus músculos sin abandonar la cavidad pélvica.

El **nervio obturador** (L2 a L4) es un ramo del plexo lumbar. Desciende a lo largo de la pared abdominal posterior en el músculo psoas, emerge de la superficie medial de éste, pasa en posición posterior a la arteria ilíaca común y medialmente a la arteria ilíaca interna en la abertura superior de la pelvis, y

© Elsevier. Fotocopiar sin autorización es un delito.

después discurre a lo largo de la pared lateral de la pelvis. Abandona la cavidad pélvica recorriendo el conducto obturador e inerva la región aductora del muslo.

Plexo coccígeo

El pequeño plexo coccígeo recibe pocos ramos de S4 y lo forman principalmente los ramos anteriores de S5 y Co, que se originan por debajo del suelo pélvico. Penetran en el músculo coccígeo para entrar en la cavidad pélvica y se unen al ramo anterior de S4 para formar un solo tronco, a partir del cual se originan los pequeños **nervios anococcígeos** (tabla 5.4). Estos nervios penetran en el músculo y en los ligamentos sacroespinoso y sacrotuberoso que lo recubren y llegan a la superficie para inervar la piel del triángulo anal del periné.

Plexos viscerales

Cadena simpática paravertebral

La porción paravertebral del sistema nervioso visceral está representada en la pelvis por los extremos inferiores de los troncos simpáticos (fig. 5.62A). Cada tronco entra en la cavidad pélvica desde el abdomen pasando por encima del ala del sacro medialmente a los troncos lumbosacros y en posición posterior a los vasos ilíacos. Los troncos descienden a lo largo de la superficie anterior del sacro, donde se ubican medialmente

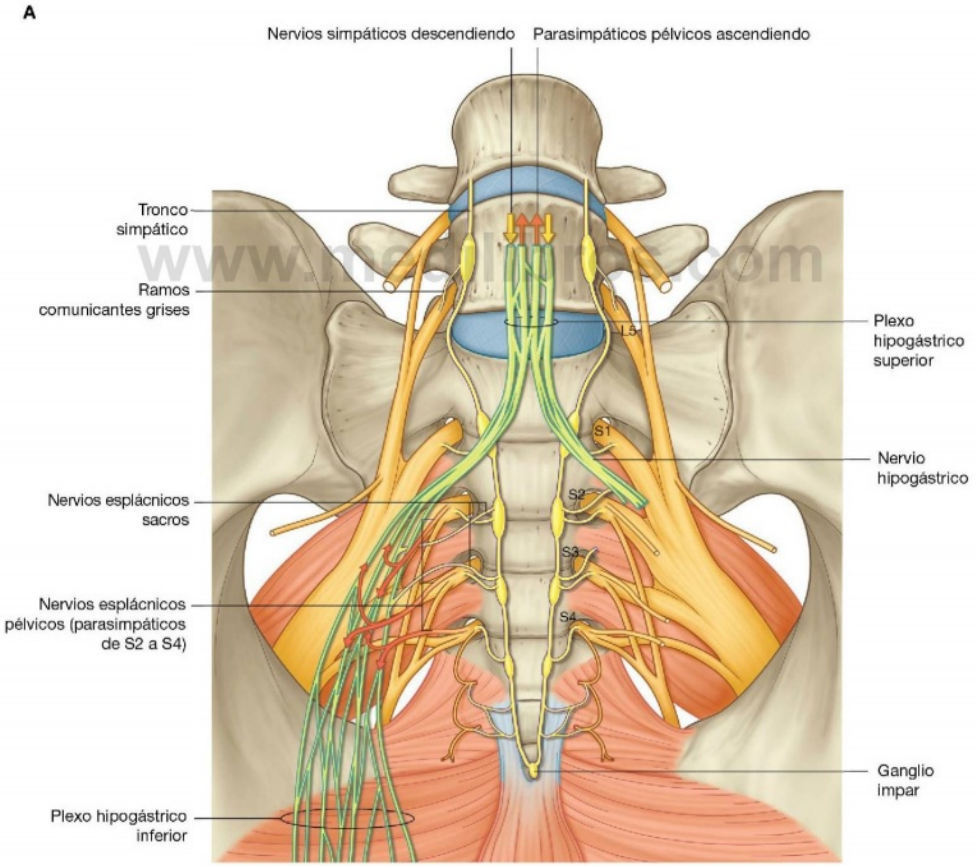

Fig. 5.62 Extensiones pélvicas del plexo prevertebral. **A.** Vista anterior.

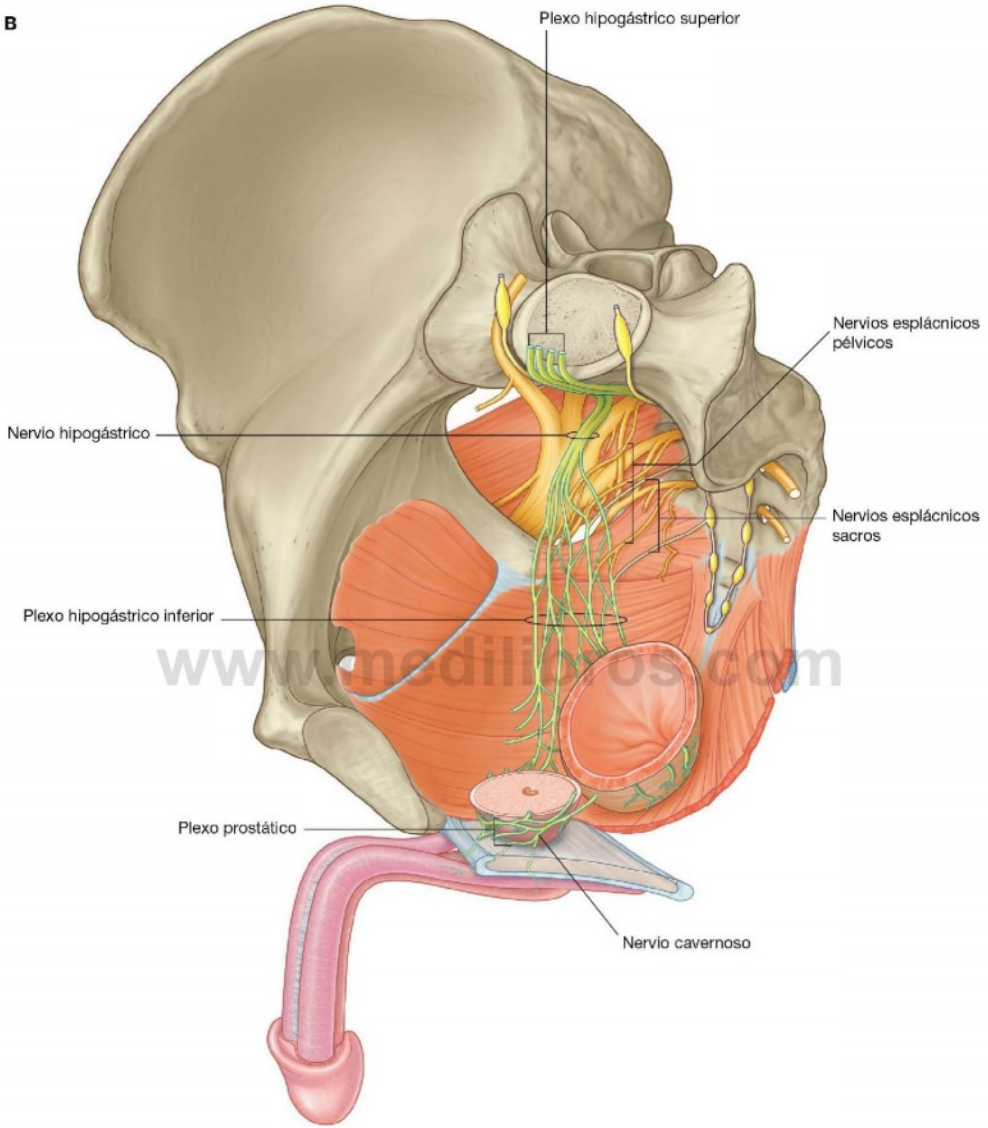

www.medilibros.com

Fig. 5.62 ***(cont.)*** Nervios simpáticos descendiendo **B.** Vista anteromedial del lado derecho del plexo.

© Elsevier. Fotocopiar sin autorización es un delito.

a los agujeros sacros anteriores. Hay cuatro ganglios en cada tronco. En la cara anterior del cóccix los dos troncos se unen para formar un único ganglio terminal pequeño (el **ganglio impar**).

La principal función de los troncos simpáticos en la pelvis es conducir las fibras simpáticas posganglionares hacia los ramos anteriores de los nervios sacros para distribuirlos por la periferia, sobre todo a segmentos de la extremidad inferior y el periné. Para ello se utilizan ramos comunicantes grises, que conectan los troncos con los ramos sacros anteriores.

Además de estos ramos comunicantes grises, hay otros ramos **(nervios esplácnicos sacros)** que se unen y contribuyen a la porción pélvica del plexo prevertebral, inervando las vísceras pélvicas (fig. 5.62A).

Extensiones pélvicas del plexo prevertebral

Las porciones pélvicas del plexo prevertebral transportan las fibras aferentes simpáticas, parasimpáticas y viscerales (fig. 5.62A). Las porciones pélvicas del plexo se encargan de inervar las vísceras pélvicas y los tejidos eréctiles del periné.

El plexo prevertebral entra en la pelvis en forma de dos **nervios hipogástricos**, uno a cada lado, que cruzan la abertura superior medialmente a los vasos ilíacos internos (fig. 5.62A). Los nervios hipogástricos se forman mediante la separación de las fibras del **plexo hipogástrico superior (nervio presacro)** en los ramos izquierdo y derecho. El plexo hipogástrico superior se sitúa por delante de la vértebra LV entre el promontorio del sacro y la bifurcación de la aorta.

Cuando los nervios hipogástricos se unen con los nervios esplácnicos pélvicos que transportan las fibras parasimpáticas preganglionares de S2 a S4 se forman los **plexos pélvicos (plexos hipogástricos inferiores)** (fig. 5.62). Los plexos hipogástricos inferiores, uno a cada lado, discurren en sentido inferior rodeando las paredes de la pelvis, medialmente a los vasos mayores y los nervios somáticos. Dan origen a los siguientes plexos secundarios, que inervan las vísceras pélvicas:

- El **plexo rectal.**
- El **plexo uterovaginal.**
- El **plexo prostático.**
- El **plexo vesical.**

Los ramos terminales de los plexos hipogástricos inferiores penetran y atraviesan el espacio perineal profundo e inervan los tejidos eréctiles del pene y del clítoris en el periné (fig. 5.62B). En los hombres, estos nervios, denominados **nervios cavernosos**, son extensiones del plexo prostático. El patrón de distribución de los nervios homólogos en las mujeres no está totalmente definido, pero es probable que sean extensiones del plexo uterovaginal.

Fibras simpáticas

Las fibras simpáticas entran en los plexos hipogástricos inferiores, procedentes de los nervios hipogástricos y de los ramos (nervios esplácnicos sacros) de las porciones sacras superiores de los troncos simpáticos (fig. 5.62A). En último término, estos nervios derivan de las fibras preganglionares que abandonan la médula por las raíces anteriores, principalmente de T10 a L2. Estas fibras:

- Inervan los vasos sanguíneos.
- Provocan la contracción del músculo liso en el esfínter interno de la uretra en los hombres y en el esfínter interno del ano tanto en hombres como en mujeres.
- Causan la contracción del músculo liso asociado con el aparato reproductor y sus glándulas accesorias.
- Son esenciales para trasladar las secreciones del epidídimo y glándulas relacionadas hacia la uretra para formar el semen durante la eyaculación.

Fibras parasimpáticas

Las fibras parasimpáticas entran en el plexo pélvico en los nervios esplácnicos pélvicos que se originan en los niveles medulares S2 a S4 (fig. 5.62A). Estas fibras:

- Suelen tener efecto vasodilatador.
- Estimulan la contracción vesical.
- Estimulan la erección.
- Modulan la actividad del sistema nervioso entérico del colon distal a la flexura cólica izquierda (además de las vísceras pélvicas, algunas de las fibras que proceden del plexo pélvico discurren por la cara superior del plexo prevertebral, o como nervios independientes, y entran en el plexo mesentérico inferior del abdomen).

Fibras aferentes viscerales

Las fibras aferentes siguen el trayecto de las fibras simpáticas y parasimpáticas hacia la médula espinal. Las fibras aferentes que entran en la médula en los niveles torácicos inferiores y en los niveles lumbares con las fibras simpáticas suelen transportar la sensibilidad dolorosa, pero las fibras de dolor que vienen del cuello uterino y algunas fibras de dolor procedentes de la vejiga y la uretra pueden acompañar a los nervios parasimpáticos hacia los niveles sacros de la médula espinal.

Conceptos prácticos

Prostatectomía e impotencia

Puede ser necesario realizar una cirugía radical para curar el cáncer de próstata. Para ello, es necesario extirpar en bloque la próstata y sus inserciones que rodean la base de la vejiga, incluidas las vesículas seminales. Los elementos del plexo hipogástrico inferior dan lugar en esta región a los nervios que inervan los tejidos eréctiles del pene, por lo que puede aparecer impotencia si los nervios no se pueden preservar durante la prostatectomía.

Por las mismas razones, las mujeres pueden tener una disfunción sexual si se dañan los mismos nervios durante la cirugía pélvica, por ejemplo durante una histerectomía total.

Vasos sanguíneos

Arterias

La arteria principal de la pelvis y el periné es la arteria ilíaca interna de cada lado (fig. 5.63). Además de irrigar la mayoría de las vísceras pélvicas, las paredes y el suelo de la pelvis y las estructuras del periné, incluidos los tejidos eréctiles del clítoris y el pene, esta arteria da lugar a ramas que discurren paralelas a los nervios hacia la región glútea de la extremidad inferior. Otros vasos que se originan en el abdomen y que contribuyen a irrigar las estructuras pélvicas son la arteria sacra media y, en las mujeres, las arterias ováricas.

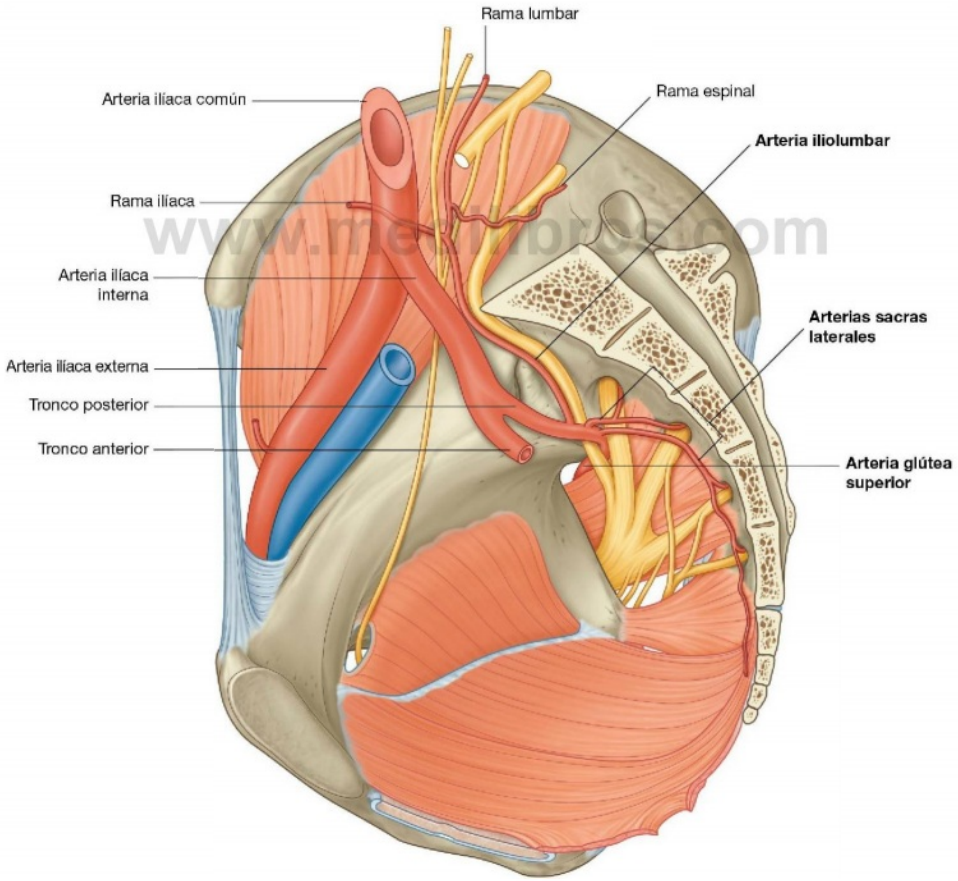

Fig. 5.63 Ramas del tronco posterior de la arteria ilíaca interna.

© Elsevier. Fotocopiar sin autorización es un delito.

Arteria ilíaca interna

La arteria ilíaca interna se origina en la arteria ilíaca común de cada lado, aproximadamente a la altura del disco intervertebral entre LV y SI, y se sitúa en la cara anteromedial de la articulación sacroilíaca (fig. 5.63). El vaso desciende a continuación sobre la abertura superior de la pelvis y se divide en los troncos anterior y posterior a la altura del borde superior del agujero ciático mayor. Las ramas del tronco posterior contribuyen a irrigar la parte inferior de la pared abdominal posterior, la pared posterior de la pelvis y la región glútea. Las ramas del tronco anterior irrigan las vísceras pélvicas, el periné, la región glútea, la región aductora del muslo y, en el feto, la placenta.

Tronco posterior

Las ramas del tronco posterior de la arteria ilíaca interna son la arteria iliolumbar, la sacra lateral y la glútea superior (fig. 5.63):

- La **arteria iliolumbar** asciende lateralmente saliendo hacia atrás de la abertura superior y se divide en una rama lumbar y una rama ilíaca. La rama lumbar contribuye a la irrigación de la pared abdominal posterior, los músculos psoas y cuadrado lumbar y la cola de caballo, emite una pequeña rama espinal que atraviesa el agujero intervertebral entre LV y SI. La rama ilíaca pasa lateralmente hacia la fosa ilíaca para irrigar los músculos y huesos de la zona.
- Las **arterias sacras laterales,** habitualmente dos, se originan de la división posterior de la arteria ilíaca interna y discurren medialmente y en sentido inferior a lo largo de la pared posterior de la pelvis. Dan origen a ramas que se introducen en los agujeros sacros anteriores para irrigar los huesos y tejidos blandos relacionados, las estructuras del conducto vertebral (sacro), así como la piel y los músculos posteriores al sacro.
- La **arteria glútea superior** es la rama más grande de la arteria ilíaca interna y es la continuación terminal del tronco posterior. Discurre en sentido posterior, habitualmente entre el tronco lumbosacro y el ramo anterior de S1. Deja la cavidad pélvica atravesando el agujero ciático mayor por encima del músculo piriforme y entra en la región glútea de la extremidad inferior. Este vaso contribuye de forma especial a la irrigación de los músculos y la piel de la región glútea, y también proporciona ramas para los músculos y huesos adyacentes de las paredes de la pelvis.

Tronco anterior

Las ramas del tronco anterior de la arteria ilíaca interna son las arterias vesical superior, umbilical, vesical inferior, rectal media, uterina, vaginal, obturatriz, pudenda interna y glútea inferior (fig. 5.64).

- La primera rama del tronco anterior es la **arteria umbilical,** que da origen a la arteria vesical superior y después se dirige hacia delante, justo por debajo del borde de la abertura superior de la pelvis. En sentido anterior, el vaso abandona la cavidad pélvica y asciende sobre la cara interna de la pared abdominal anterior para llegar al ombligo. En el feto, la arteria umbilical es grande y transporta la sangre desde el feto hacia la placenta. Después del nacimiento, el vaso se cierra distalmente al origen de la arteria vesical superior y, finalmente, se convierte en un cordón fibroso sólido. En la pared abdominal anterior, el cordón levanta un pliegue de peritoneo denominado **pliegue umbilical medial.** El resto fibroso de la arteria umbilical forma por sí mismo el **ligamento umbilical medial.**
- La **arteria vesical superior** suele originarse en la raíz de la arteria umbilical y discurre medialmente y en sentido inferior para irrigar la cara superior de la vejiga y las porciones distales del uréter. En los hombres también puede dar origen a una arteria que irriga el conducto deferente.
- La **arteria vesical inferior** está presente en los hombres y origina las ramas que irrigan la vejiga, el uréter, la vesícula seminal y la próstata. La **arteria vaginal** es su equivalente en las mujeres y, en su descenso hasta la vagina, proporciona ramas para la vagina y las partes adyacentes de la vejiga y el recto.
- La **arteria rectal media** discurre medialmente para irrigar el recto. Se anastomosa con la arteria rectal superior, que se origina en la arteria mesentérica inferior en el abdomen, y con la arteria rectal inferior, que tiene su origen en la arteria pudenda interna en el periné.
- La **arteria obturatriz** discurre en sentido anterior a lo largo de la pared de la pelvis y abandona la cavidad pélvica a través del conducto obturador. Junto con el nervio obturador, por encima, y la vena obturatriz, por debajo, entra e irriga la región de los aductores en el muslo.
- La **arteria pudenda interna** desciende desde su origen en el tronco anterior y abandona la cavidad pélvica a través

www.medilibros.com

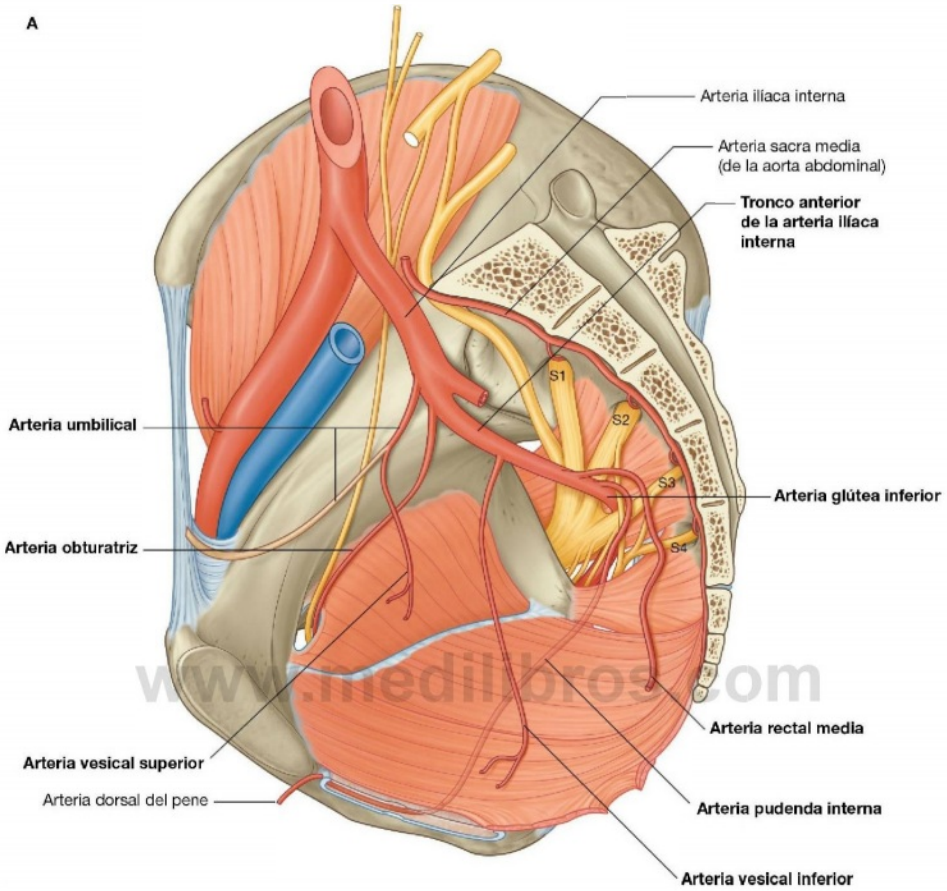

Fig. 5.64 Ramas del tronco anterior de la arteria ilíaca interna. **A.** Hombre.

del agujero ciático mayor por debajo del músculo piriforme. Junto con el nervio pudendo en su cara medial, el vaso rodea lateralmente la espina ciática y después atraviesa el agujero ciático menor para entrar en el periné. La arteria pudenda interna es la principal arteria del periné. Entre las estructuras que irriga se encuentran los tejidos eréctiles del clítoris y del pene.

- La **arteria glútea inferior** es una gran rama terminal del tronco anterior de la arteria ilíaca interna. Pasa entre los ramos anteriores de S1 a S2 o S2 a S3 del plexo sacro y abandona la cavidad pélvica a través del agujero ciático mayor por debajo del músculo piriforme. Entra y contribuye a irrigar la región glútea y se anastomosa con una red de vasos que rodea la articulación de la cadera.

© Elsevier. Fotocopiar sin autorización es un delito.

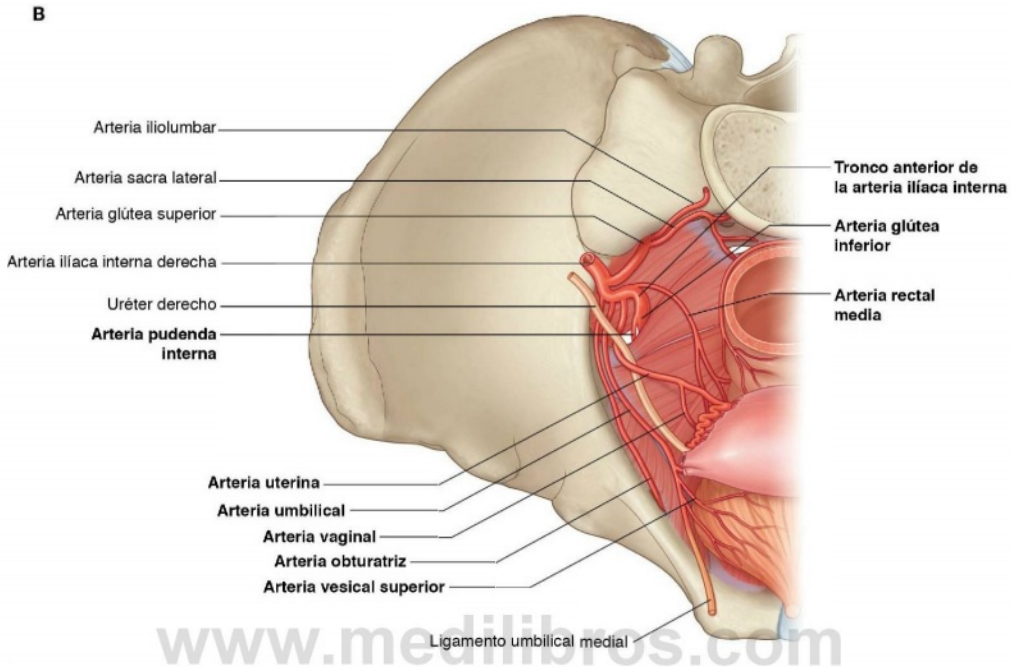

www.medilibros.com

Fig. 5.64 ***(cont.)*** **B.** Mujer.

- La **arteria uterina** de las mujeres discurre medialmente y por delante de la base del ligamento ancho del útero para llegar al cuello uterino (figs. 5.64B y 5.65). En su trayecto, el vaso cruza el uréter y pasa por su cara superior hasta la porción lateral del fórnix de la vagina. Una vez que el vaso llega al cuello, asciende a lo largo del borde lateral del útero para llegar a la trompa uterina, donde se curva en sentido lateral y se anastomosa con la arteria ovárica. La arteria uterina proporciona la principal irrigación del útero y aumenta de tamaño de manera significativa durante el embarazo. A través de su anastomosis con otras arterias, el vaso contribuye también a la irrigación del ovario y la vagina.

Arterias ováricas

En las mujeres, los vasos gonadales (ováricos) se originan en la aorta abdominal y después descienden para atravesar la abertura superior de la pelvis e irrigar los ovarios. Se anastomosan con las porciones terminales de las arterias uterinas (fig. 5.65). A cada lado, los vasos discurren dentro del **ligamento suspensorio del ovario (ligamento infundibulopélvico)** cuando cruzan la abertura superior de la pelvis hacia el ovario. Las ramas atraviesan el mesoovario para llegar al ovario y cruzan el ligamento ancho del útero para anastomosarse con la arteria uterina. Las arterias ováricas aumentan de tamaño significativamente durante el embarazo para incrementar el aporte sanguíneo del útero.

Arteria sacra media

La arteria sacra media (figs. 5.64A y 5.65) se origina en la superficie posterior de la aorta inmediatamente por encima de la bifurcación aórtica a nivel vertebral de LIV en el abdomen. Desciende por la línea media, cruza la abertura superior de la pelvis y después discurre a lo largo de la superficie anterior del sacro y del cóccix. Da origen al último par de arterias lumbares y a ramas que se anastomosan con las arterias iliolumbares y sacras laterales.

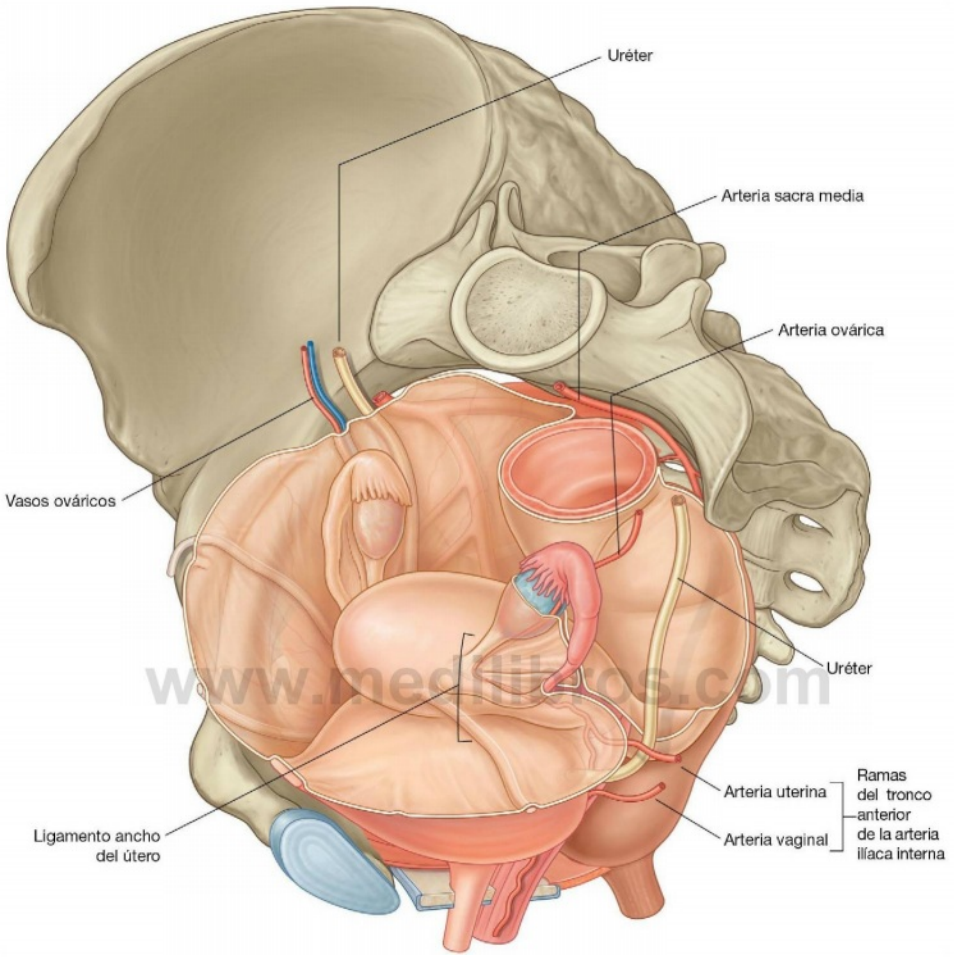

Fig. 5.65 Arterias uterina y vaginal.

Venas

Las venas pélvicas siguen el trayecto de todas las ramas de la arteria ilíaca interna, excepto en el caso de las arterias umbilical e iliolumbar (fig. 5.66A). A cada lado, las venas drenan en las venas ilíacas internas, que abandonan la cavidad pélvica para unirse a las venas ilíacas comunes, situadas justo por encima y laterales a la abertura superior de la pelvis.

Dentro de la cavidad pélvica hay extensos plexos venosos interconectados, relacionados con las superficies de las vísceras (vejiga, recto, próstata, útero y vagina). Juntos, estos plexos forman el **plexo venoso pélvico**. La parte del plexo venoso que rodea el recto y el conducto anal drena a través de las venas rectales superiores (tributarias de las venas mesentéricas inferiores) en el sistema porta hepático y a través de las venas rectales media e inferior hacia el sistema cava. Este plexo pélvico actúa como un cortocircuito portocava destacado cuando se bloquea el sistema porta hepático (fig. 5.66B).

La zona inferior del plexo rectal que rodea el conducto anal tiene dos partes: una interna y otra externa. El plexo rectal interno se encuentra dentro de un tejido conjuntivo entre el esfínter interno del ano y el epitelio que recubre el conducto. Este plexo se conecta en su parte superior con ramas distribuidas longitudinalmente, procedentes de las venas rectales

© Elsevier. Fotocopiar sin autorización es un delito.

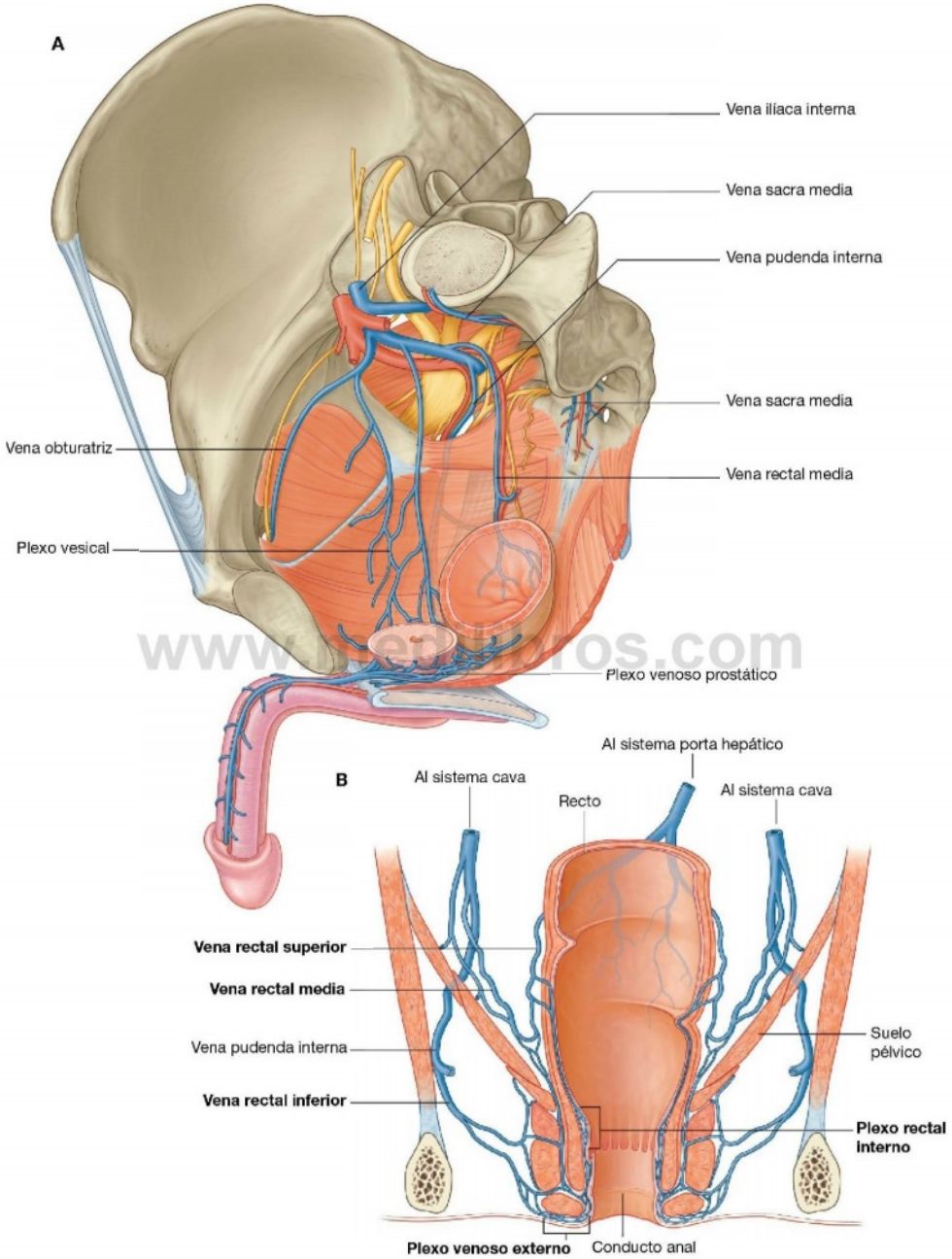

Fig. 5.66 Venas pélvicas. **A.** En un hombre, tras retirar el lado izquierdo de la pelvis y la mayor parte de las vísceras. **B.** Venas relacionadas con el recto y el conducto anal.

superiores, una en cada columna anal. Cuando aumentan de tamaño, estas ramas originan las hemorroides internas, que surgen por encima de la línea pectínea y están cubiertas por la mucosa del colon. El plexo rectal externo rodea el esfínter externo del ano y tiene una localización subcutánea. El aumento de tamaño de los vasos del plexo rectal externo da lugar a las hemorroides externas.

La única **vena dorsal profunda**, que recoge el drenaje de los tejidos eréctiles del clítoris y del pene, no sigue a las ramas de la arteria pudenda interna hacia la cavidad pélvica. Por el contrario, pasa directamente hacia la cavidad pélvica a través de un hueco formado entre el ligamento arqueado del pubis y el borde anterior de la membrana perineal. La vena se une al plexo venoso prostático en los hombres y al plexo venoso vesical en las mujeres. (Las venas superficiales que drenan la piel del pene y las regiones correspondientes del clítoris se dirigen hacia las venas pudendas externas, que son tributarias de la vena safena mayor en el muslo.)

Además de drenar en la vena ilíaca interna, las venas sacras medias y las venas ováricas siguen en paralelo el trayecto de la arteria sacra media y de la arteria ovárica, respectivamente, y abandonan la cavidad pélvica para unirse a las venas del abdomen:

- Las **venas sacras medias** se juntan para formar una sola vena que se une a la vena ilíaca común izquierda o bien a la unión de las dos venas ilíacas comunes para formar la vena cava inferior.
- Las **venas ováricas** siguen el trayecto de las arterias correspondientes; la izquierda se une a la vena renal izquierda, y la derecha lo hace a la vena cava inferior en el abdomen.

Vasos linfáticos

Los vasos linfáticos que proceden de la mayoría de las vísceras pélvicas drenan principalmente en los nódulos linfáticos distribuidos a lo largo de las arterias ilíacas interna y externa y de sus ramas relacionadas (fig. 5.67), que drenan hacia los nódulos relacionados con las arterias ilíacas comunes y después hacia los nódulos relacionados con las superficies laterales de la aorta abdominal. A su vez, estos nódulos aórticos laterales drenan en los troncos lumbares, que continúan hasta el origen del conducto torácico aproximadamente a la altura vertebral TXII.

Los vasos linfáticos procedentes de los ovarios y las partes relacionadas del útero y las trompas uterinas abandonan la

www.medilibros.com

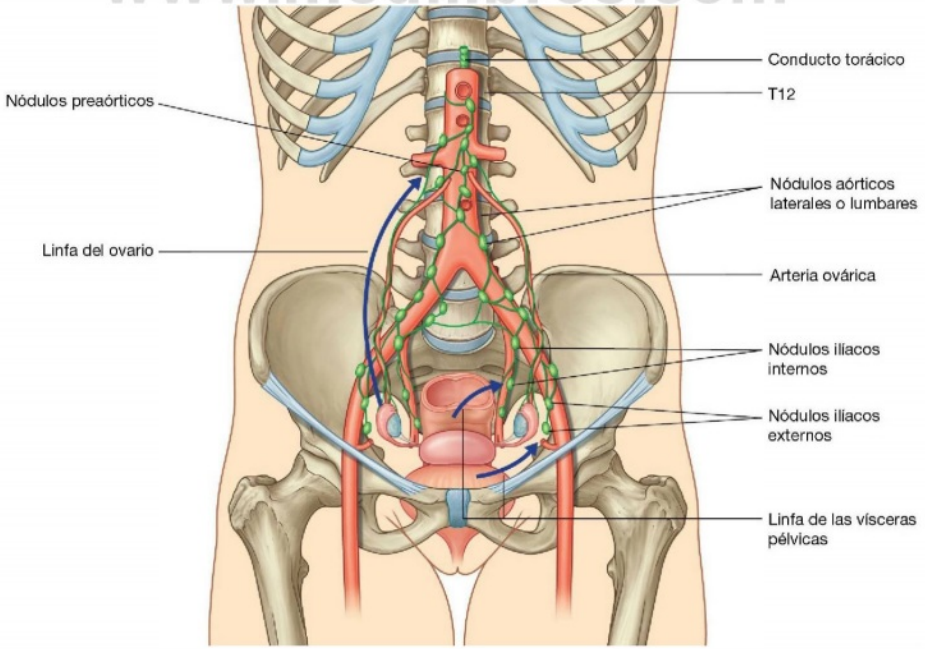

Fig. 5.67 Drenaje linfático de la pelvis.

© Elsevier. Fotocopiar sin autorización es un delito.

cavidad pélvica en dirección superior y drenan, mediante vasos que acompañan a las arterias ováricas, directamente en los nódulos aórticos laterales y, en algunos casos, en los nódulos preaórticos en la superficie anterior de la aorta.

Además de drenar las vísceras pélvicas, los nódulos situados a lo largo de la arteria ilíaca interna también reciben el drenaje de la región glútea de la extremidad inferior y de las áreas profundas del periné.

PERINÉ

El periné es una región de forma romboidea situada en la parte inferior del suelo pélvico, entre los muslos. Su periferia está limitada por la abertura inferior de la pelvis, su techo es el diafragma pelviano (los músculos elevador del ano y coccígeo) y sus angostas paredes laterales están formadas por las paredes de la cavidad pélvica por debajo de la inserción del músculo elevador del ano (fig. 5.68A).

El periné se divide en un triángulo urogenital anterior y un triángulo anal posterior:

- El triángulo urogenital contiene las aberturas de los aparatos urinario y reproductor, y sirve de inserción para los genitales externos.
- El triángulo anal tiene el ano y el esfínter externo del ano.

El nervio pudendo (S2 a S4) y la arteria pudenda interna son el nervio y la arteria principales de la región.

Límites y techo

El borde del periné está marcado por el borde inferior de la sínfisis del pubis en su punto anterior, la punta del cóccix en su punto posterior y las tuberosidades isquiáticas en cada punto lateral (fig. 5.68A). Los bordes laterales están formados por las ramas isquiopubianas en la parte anterior y por los ligamentos sacrotuberosos en la zona posterior. La sínfisis del pubis, las tuberosidades isquiáticas y el cóccix son estructuras palpables en los pacientes.

El periné se divide en dos triángulos por una línea imaginaria que discurre entre las dos tuberosidades isquiáticas (fig. 5.68A). Anterior a esta línea se encuentra el triángulo urogenital y posterior a ella, el triángulo anal. Se debe señalar que los dos triángulos no se encuentran en el mismo plano. En posición anatómica, el triángulo urogenital se orienta en el plano horizontal, mientras que el triángulo anal está inclinado hacia arriba en la línea transtubercular, de forma que se dirige en un sentido más posterior.

El techo del periné lo forman principalmente los músculos elevadores del ano que separan la cavidad pélvica, por encima, del periné, por debajo. Estos músculos, uno a cada lado, constituyen un diafragma pelviano con forma de cono o embudo, con el orificio anal situado en su vértice inferior, en el triángulo anal.

En la zona anterior, en el **triángulo urogenital** hay un defecto en forma de U en los músculos, el **hiato urogenital**, que permite el paso de la uretra y la vagina.

Membrana perineal y espacio perineal profundo

La membrana perineal es una gruesa lámina fibrosa que cubre el triángulo urogenital (fig. 5.68B). Tiene un borde posterior libre que se inserta en la línea media sobre el centro tendinoso del periné y se ancla lateralmente en el arco púbico. Justo superior a la membrana perineal hay una delgada región denominada espacio perineal profundo, que contiene una capa de músculo esquelético y tejidos neurovasculares. Entre los músculos esqueléticos del espacio (v. fig. 5.36) se encuentra el esfínter externo de la uretra.

La membrana perineal y el espacio perineal profundo proporcionan el sostén para los genitales externos, que se insertan en su superficie inferior. Además, las partes de la membrana perineal y del espacio perineal profundo que hay por debajo del hiato urogenital del elevador del ano sostienen las vísceras pélvicas situadas por encima.

La uretra abandona la cavidad pélvica y entra en el periné al atravesar el espacio perineal profundo y la membrana perineal. En las mujeres, la vagina también atraviesa estas estructuras por detrás de la uretra.

www.medilibros.com

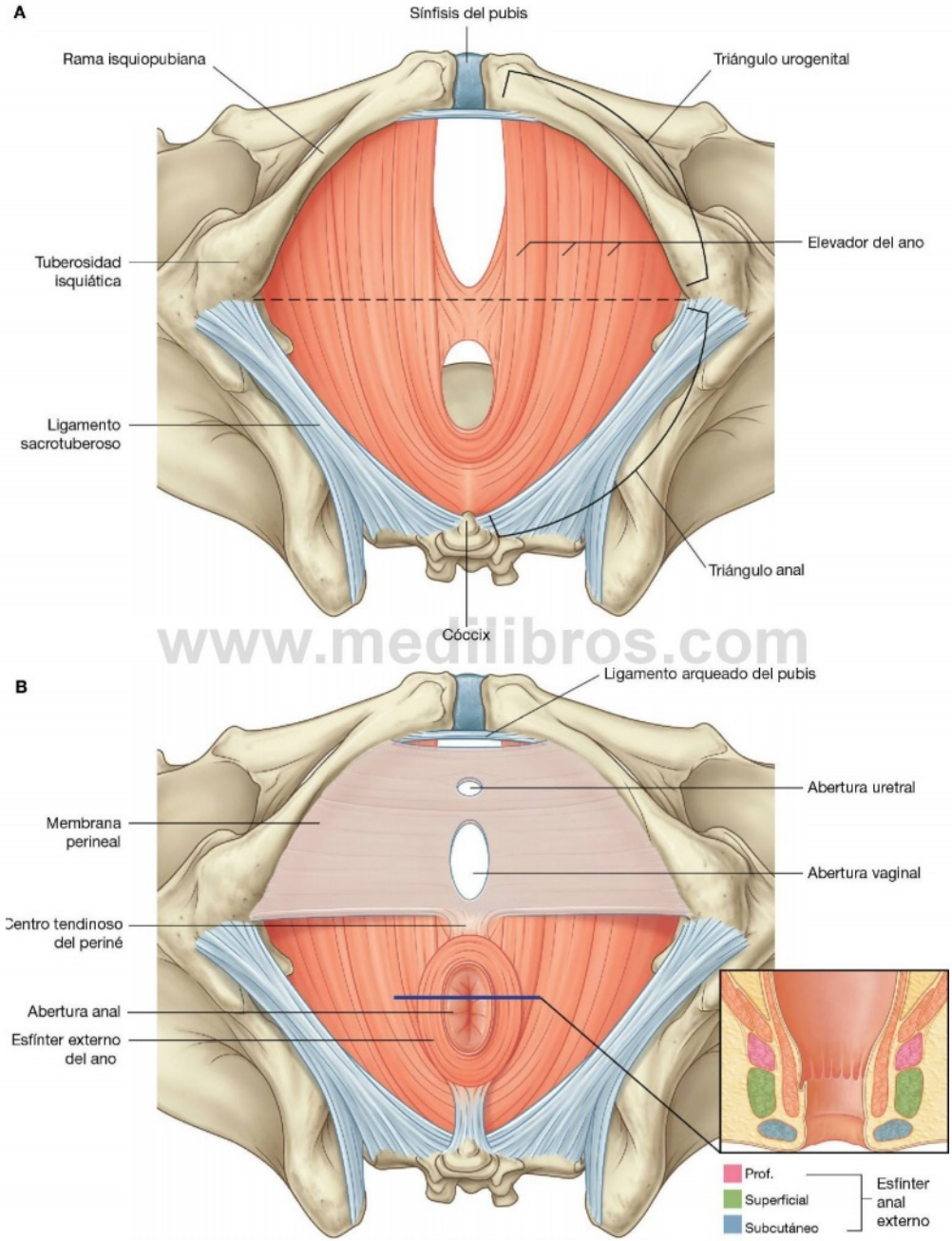

www.medilibros.com

Fig. 5.68 Límites y techo del periné. **A.** Límites del periné. **B.** Membrana perineal.

© Elsevier. Fotocopiar sin autorización es un delito.

Fosas isquioanales y sus recesos anteriores

Como los músculos elevadores del ano discurren medialmente desde su origen en las paredes laterales de la pelvis, por encima, hasta el orificio anal y el hiato urogenital, por debajo, se crea un conducto invertido en forma de cuña entre los músculos elevadores del ano y las paredes adyacentes de la pelvis, ya que las dos estructuras divergen en sentido inferior (fig. 5.69). En el triángulo anal, estos conductos, uno a cada lado del orificio anal, se denominan **fosas isquioanales.** La pared lateral de cada fosa está formada principalmente por el isquión, el músculo obturador interno y el ligamento sacrotuberoso. La pared medial está constituida por el músculo elevador del ano. Las paredes medial y lateral convergen en su cara superior, donde el músculo elevador del ano se inserta en la fascia que recubre el músculo obturador interno. Las fosas isquioanales permiten el movimiento del diafragma pelviano y la expansión del conducto anal durante la defecación.

Las fosas isquioanales del triángulo anal se continúan en sentido anterior con los recesos que se proyectan hacia el triángulo urogenital, por encima del espacio perineal profundo. Estos recesos anteriores de las fosas isquioanales adoptan la forma de pirámides triangulares que se han inclinado sobre uno de sus lados (fig. 5.69C). El vértice de cada pirámide está cerrado y señala en sentido anterior hacia el pubis. La base está abierta y se continúa en sentido posterior con su fosa isquioanal correspondiente. La pared inferior de cada pirámide es el espacio perineal profundo. La pared superomedial está formada por el músculo elevador del ano y la pared superolateral consiste principalmente en el músculo obturador interno. Por lo general las fosas isquioanales y sus recesos anteriores están rellenos de grasa.

Conceptos prácticos

Abscesos en la fosa isquioanal

La mucosa anal es particularmente vulnerable a las lesiones y puede desgarrarse con facilidad por heces duras. En ocasiones, los pacientes desarrollan una inflamación e infección del conducto anal (senos o criptas). Esta infección puede diseminarse hacia los esfínteres y produce fístulas interesfinterianas.
La infección puede diseminarse en sentido superior hacia la cavidad pélvica o lateralmente a las fosas isquioanales.

Triángulo anal

El triángulo anal del periné se orienta en sentido posteroinferior y se define lateralmente con los bordes mediales de los ligamentos sacrotuberosos, en su parte anterior por una línea horizontal situada entre las dos tuberosidades isquiáticas y en su zona posterior por el cóccix. El techo del triángulo anal es el diafragma pelviano, que está formado por los músculos elevadores del ano y coccígeo. El orificio anal se sitúa en el centro del triángulo anal y está relacionado a cada lado con una de las fosas isquioanales. El principal músculo del triángulo anal es el esfínter externo del ano.

El **esfínter externo del ano,** que rodea el conducto anal, está formado por músculo esquelético y tiene tres porciones: profunda, superficial y subcutánea, distribuidas secuencialmente a lo largo del conducto desde su parte superior hasta la inferior (fig. 5.68B, tabla 5.5). La porción profunda está formada por un grueso anillo muscular que rodea la parte superior del conducto anal y se une con las fibras del músculo elevador del ano. La porción superficial también rodea el conducto anal, pero se inserta en su parte anterior en el centro tendinoso del periné y en la posterior en el cóccix y el ligamento anococcígeo. La porción subcutánea consiste en un disco muscular aplanado en sentido horizontal que rodea el orificio anal justo por debajo de la piel. El esfínter externo del ano está inervado por los ramos rectales inferiores del nervio pudendo y por ramos que proceden directamente de los ramos anteriores de S4.

www.elibros.com

Conceptos prácticos

Hemorroides

Las hemorroides son ingurgitaciones de los plexos venosos localizados a nivel del esfínter anal o en su seno. Es un síntoma frecuente y su prevalencia aproximada en EE. UU. es del 4%. Las hemorroides muestran una ligera predisposición genética; sin embargo, los esfuerzos defecatorios, la obesidad y la vida sedentaria pueden provocar también este proceso. Los síntomas incluyen irritación, dolor y edema. Las hemorroides situadas en el margen anal (margen distal del conducto anal) suelen denominarse hemorroides externas. Las hemorroides internas se localizan dentro del recto y muestran tendencia al sangrado. Las hemorroides prolapsadas son hemorroides internas que salen del conducto anal y dan lugar a masas, que pueden trombosarse y producir dolor.

Existen múltiples opciones para el tratamiento de las hemorroides, como la ligadura por encima de la línea pectínea (dentada) con sencillas bandas de goma o la resección quirúrgica. La cirugía en esta región no está exenta de complicaciones y se deben tomar las precauciones necesarias para conservar el esfínter anal interno.

Todos los médicos deben tener en mente que cualquier hemorragia o síntoma rectal puede no deberse a las hemorroides. Por tanto, es importante descartar un tumor intestinal dentro del tratamiento de las hemorroides.

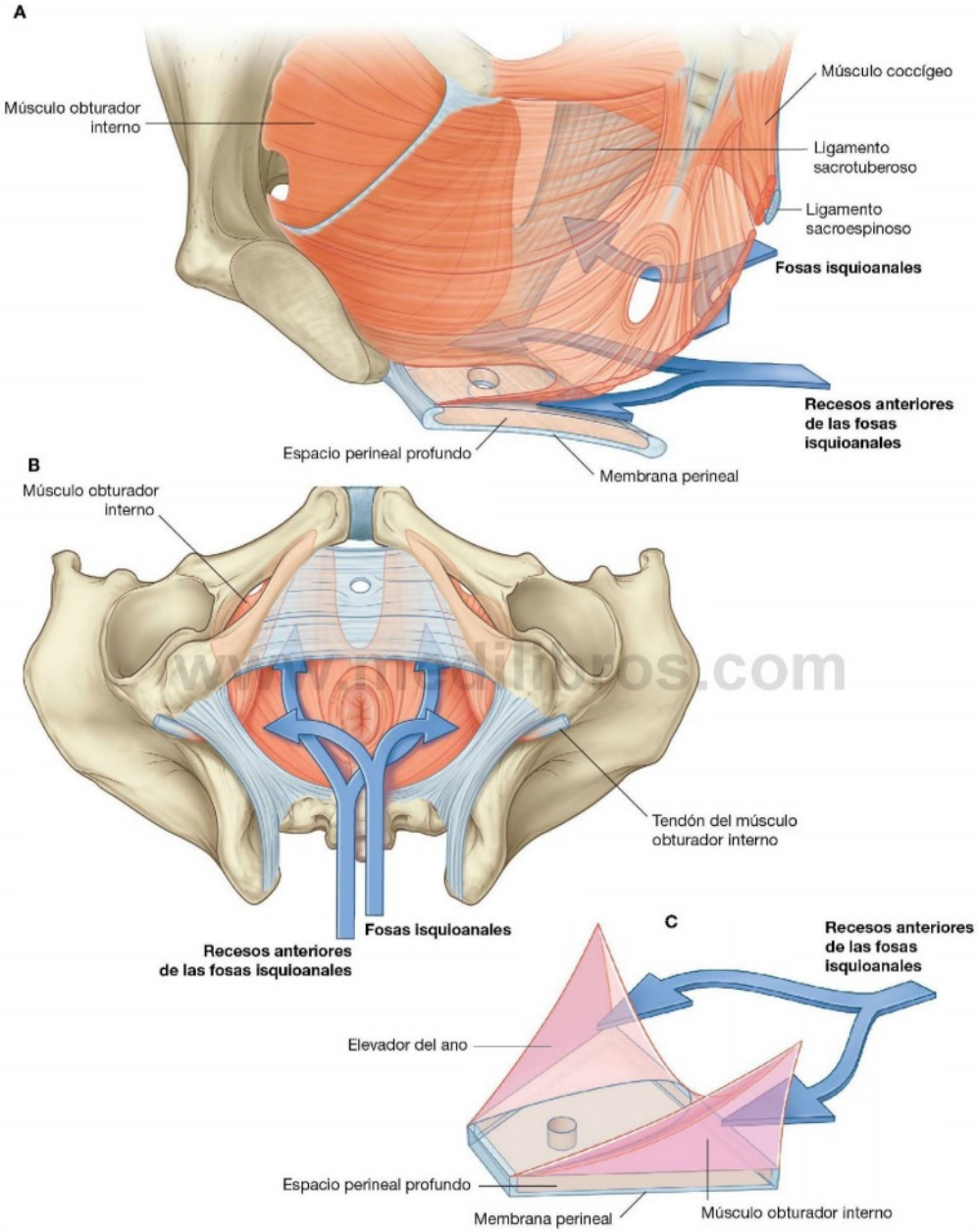

Fig. 5.69 Fosas isquioanales y sus recesos anteriores. **A.** Vista anterolateral, tras quitar la pared izquierda de la pelvis. **B.** Vista inferior. **C.** Vista anterolateral tras quitar las paredes y el diafragma de la pelvis.

© Elsevier. Fotocopiar sin autorización es un delito.

Tabla 5.5 Músculos del triángulo anal

Músculo	Origen	Inserción	Inervación	Función
ESFÍNTER EXTERNO DEL ANO				
Porción profunda	Rodea la cara superior del conducto anal		Nervio pudendo (S2 y S3) y ramos directos de S4	Cierra el conducto anal
Porción superficial	Rodea la parte inferior del conducto anal	Se inserta en el centro tendinoso del periné y en el cuerpo anococcígeo		
Porción subcutánea	Rodea la abertura anal			

Triángulo urogenital

El triángulo urogenital del periné es la mitad anterior de éste y se orienta en el plano horizontal. Contiene las raíces de los genitales externos (fig. 5.70) y las aberturas del aparato urogenital.

El triángulo urogenital se define:

- Lateralmente por la rama isquiopúbica.
- En su zona posterior, por una línea imaginaria trazada entre las tuberosidades isquiáticas.
- En la parte anterior, por el borde inferior de la sínfisis del pubis.

Como sucede con el triángulo anal, el techo del triángulo urogenital es el músculo elevador del ano.

A diferencia del triángulo anal, el triángulo urogenital contiene una fuerte plataforma fibromuscular de sostén (la membrana perineal y el espacio perineal profundo), que se inserta en el arco del pubis.

A cada lado existen unas extensiones anteriores de las fosas isquioanales, entre el espacio perineal profundo y el músculo elevador del ano.

Entre la membrana perineal y la capa membranosa de la fascia superficial se encuentra el **espacio perineal superficial.** Las principales estructuras de este espacio son los tejidos eréctiles del pene y del clítoris y los músculos esqueléticos relacionados.

Estructuras del espacio perineal superficial

El espacio perineal superficial contiene:

- Las estructuras eréctiles que se unen para formar el pene en los hombres y el clítoris en las mujeres.
- Los músculos esqueléticos que se relacionan principalmente con las partes de las estructuras eréctiles insertadas en la membrana perineal y el hueso adyacente.

Cada estructura eréctil contiene un núcleo central de tejido vascular dilatable y su cápsula de tejido conjuntivo circundante.

Tejidos eréctiles

Hay dos grupos de estructuras eréctiles que se unen para formar el pene y el clítoris.

Dos **cuerpos cavernosos** cilíndricos, situados uno a cada lado del triángulo urogenital, que se insertan por sus extremos proximales en el arco púbico. Estas partes insertadas suelen denominarse **pilares** del clítoris o del pene. Los extremos distales de los cuerpos, que no se insertan en el hueso, forman el cuerpo del clítoris en las mujeres y las partes dorsales del cuerpo del pene en los hombres.

El segundo grupo de tejidos eréctiles rodea las aberturas del aparato urogenital:

- En las mujeres, un par de estructuras eréctiles, denominadas **bulbos del vestíbulo,** se sitúan una a cada lado de la abertura vaginal y están firmemente insertadas en la membrana perineal (fig. 5.70A). Hay pequeñas bandas de tejidos eréctiles que conectan los extremos anteriores de estos bulbos con una única masa eréctil pequeña, con forma de guisante, el **glande del clítoris,** que está situado en la línea media en el extremo del cuerpo del clítoris y anterior a la abertura de la uretra.
- En los hombres, una única masa eréctil de gran tamaño, el **cuerpo esponjoso,** es el equivalente estructural de los bulbos del vestíbulo, el glande del clítoris y las bandas de conexión de los tejidos eréctiles de las mujeres (fig. 5.70B). El cuerpo esponjoso se inserta en su base en la membrana perineal. Su extremo proximal, que no está insertado, forma la parte ventral del cuerpo del pene y se expande sobre el extremo de dicho cuerpo para formar el glande. Este patrón en los hombres es consecuencia de la ausencia de una abertura vaginal y de la fusión de las estructuras a lo largo de la línea media durante el desarrollo embrionario. Cuando las estructuras eréctiles originales pares se fusionan, encierran la abertura de la uretra y forman un conducto adicional que, en último término, se convierte en la mayor parte de la porción peniana de la uretra. Como consecuencia de esta fusión y del crecimiento en los hombres, la uretra queda recubierta por el cuerpo esponjoso y se abre en el extremo del pene. En las mujeres, la uretra no queda incluida en el

www.medilibros.com

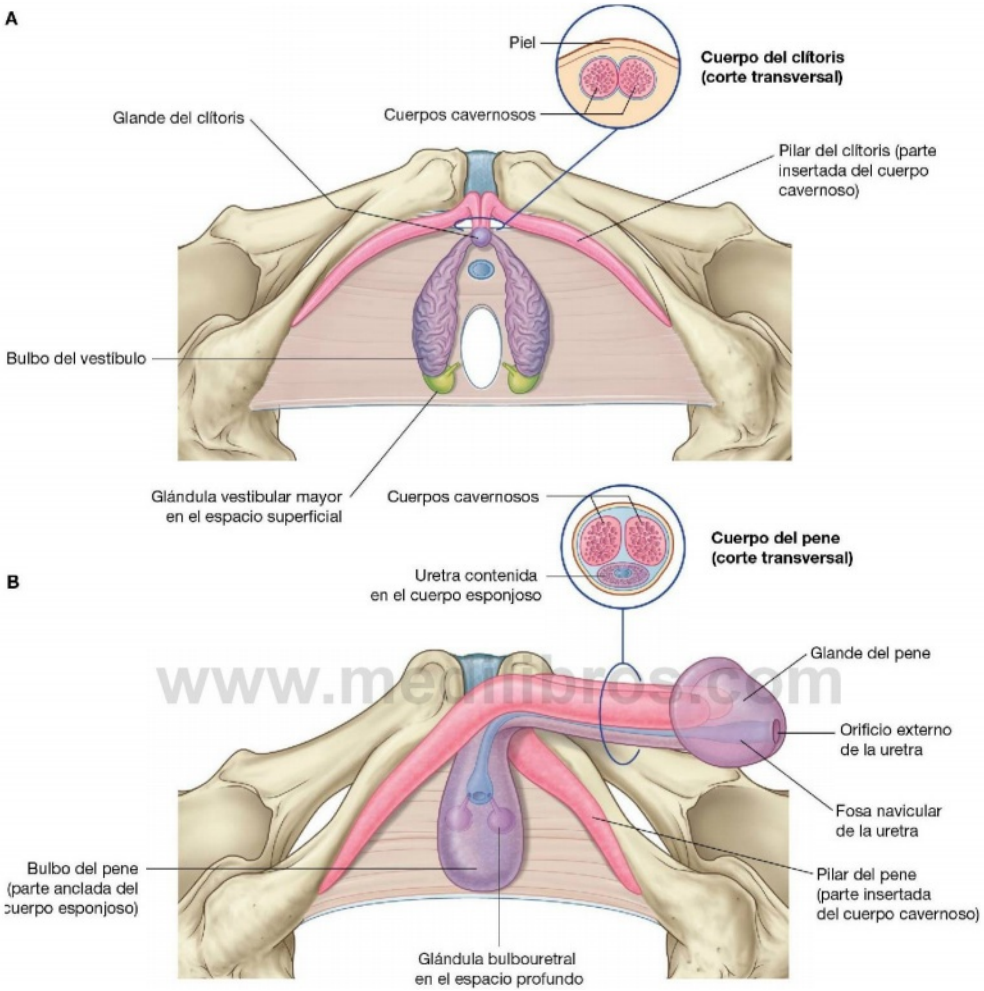

Fig. 5.70 Tejidos eréctiles del clítoris y del pene. **A.** Clítoris. **B.** Pene.

tejido eréctil del clítoris y se abre directamente en el vestíbulo del periné.

Clítoris

El clítoris está compuesto por dos cuerpos cavernosos y por el **glande del clítoris** (fig. 5.70A). Como el pene, tiene una parte insertada (raíz) y una parte libre (cuerpo):

- A diferencia de la raíz del pene, la **raíz del clítoris** consiste técnicamente sólo en los dos pilares. (Aunque los bulbos del vestíbulo se insertan en el glande del clítoris con delgadas bandas de tejido eréctil, no quedan incluidos en la parte insertada del clítoris.)
- El **cuerpo del clítoris**, que se forma sólo por las partes no insertadas de los dos cuerpos cavernosos, se angula en sentido posterior y queda incluido en los tejidos conjuntivos del periné.

© Elsevier. Fotocopiar sin autorización es un delito.

El cuerpo del clítoris se sostiene mediante un ligamento suspensorio que se inserta en su extremo superior en la sínfisis del pubis. El glande del clítoris se inserta en el extremo distal del cuerpo y se conecta con los bulbos del vestíbulo mediante unas bandas pequeñas de tejido eréctil. El glande del clítoris está expuesto en el periné y el cuerpo del clítoris se puede palpar a través de la piel.

Pene

El pene está compuesto principalmente por los dos cuerpos cavernosos y el único cuerpo esponjoso, que contiene la uretra (fig. 5.70B). Tiene una parte insertada (raíz) y una parte libre (cuerpo):

- La **raíz del pene** contiene los dos pilares, que son las porciones proximales de los cuerpos cavernosos, insertadas en el arco púbico y el **bulbo del pene**, que es la parte proximal del cuerpo esponjoso insertado en la membrana perineal.
- El **cuerpo del pene**, que se encuentra cubierto totalmente por piel, está formado por la unión de las dos porciones proximales libres de los cuerpos cavernosos y por el segmento libre correspondiente del cuerpo esponjoso.

La base del cuerpo del pene está sostenida por dos ligamentos: el **ligamento suspensorio del pene** (que se inserta en su parte superior en la sínfisis del pubis) y el **ligamento fundiforme del pene**, situado más superficialmente (que se inserta por encima en la línea alba de la pared abdominal anterior y se divide por debajo en dos bandas que pasan a cada lado del pene y se unen por debajo).

Como la posición anatómica del pene es en erección, los dos cuerpos se definen como dorsales en el cuerpo del pene y el único cuerpo esponjoso como ventral, aunque sus posiciones se inviertan en el pene no erecto (flácido).

El cuerpo esponjoso se expande para formar el extremo del pene **(glande del pene)** sobre los extremos distales de los cuerpos cavernosos (fig. 5.70B).

Erección

La erección del pene y del clítoris es un proceso vascular generado por los ramos parasimpáticos que discurren por los nervios esplácnicos de la pelvis desde los ramos anteriores de S2 a S4 y que entran en la parte hipogástrica inferior del plexo prevertebral y, en último término, atraviesan el espacio perineal profundo y la membrana perineal para inervar los tejidos eréctiles. La estimulación de estos nervios causa la relajación de arterias específicas de los tejidos eréctiles. Esto permite que la sangre llene los tejidos, lo que provoca la erección del pene y del clítoris.

Las arterias que irrigan el pene y el clítoris son ramas de la arteria pudenda interna; los ramos del nervio pudendo (S2 a S4) contienen los nervios sensitivos generales del pene y del clítoris.

Glándulas vestibulares mayores

En las mujeres se encuentran las glándulas vestibulares mayores **(glándulas de Bartholin)** que son los homólogos de las glándulas bulbouretrales en los hombres. Se trata de unas pequeñas glándulas mucosas, con forma de guisante, situadas por detrás de los bulbos del vestíbulo a cada lado de la abertura vaginal (fig. 5.70). Sin embargo, las glándulas bulbouretrales se localizan dentro del espacio perineal profundo, mientras que las glándulas vestibulares mayores se ubican en el espacio perineal superficial.

El conducto de cada una de las glándulas vestibulares mayores se abre en el vestíbulo del periné a lo largo del borde posterolateral de la abertura vaginal.

Al igual que las glándulas bulbouretrales de los hombres, las glándulas vestibulares mayores producen secreción durante la excitación sexual.

Músculos

El espacio perineal superficial contiene tres pares de músculos: el isquiocavernoso, el bulboesponjoso y el transverso superficial del periné (fig. 5.71 y tabla 5.6). Dos de estos tres pares de músculos se relacionan con las raíces del pene y del clítoris; el tercero está relacionado con el centro tendinoso del periné.

Isquiocavernoso

Los dos **músculos isquiocavernosos** cubren los pilares del pene y del clítoris (fig. 5.71). Cada músculo se inserta en el borde medial de la tuberosidad isquiática y en la rama isquiática correspondiente y continúa hacia delante para insertarse en las superficies laterales e inferior del pilar correspondiente, por lo que obliga a la sangre a pasar desde el pilar al cuerpo del pene y del clítoris en erección.

Bulboesponjoso

Los dos **músculos bulboesponjosos** están relacionados principalmente con los bulbos del vestíbulo en las mujeres y con la parte insertada del cuerpo esponjoso en los hombres (fig. 5.71).

En las mujeres, cada músculo bulboesponjoso se inserta en su parte posterior en el centro tendinoso del periné y discurre en sentido anterolateral sobre la superficie inferior de la glándula vestibular mayor correspondiente y del bulbo del vestíbulo para insertarse en la superficie del bulbo y en la membrana perineal (fig. 5.71A). Otras fibras discurren anterolateralmente para unirse a las fibras del músculo isquiocavernoso y otro grupo adicional se dirige en sentido anterior y se arquea sobre el cuerpo del clítoris.

En los hombres, los músculos bulboesponjosos se unen en la línea media a un rafe situado en la superficie inferior del bulbo del pene. El rafe se inserta en su extremo posterior en el centro tendinoso del periné. Las fibras musculares discurren en sentido anterolateral, a cada lado, desde el rafe y el centro

medicalibros.com

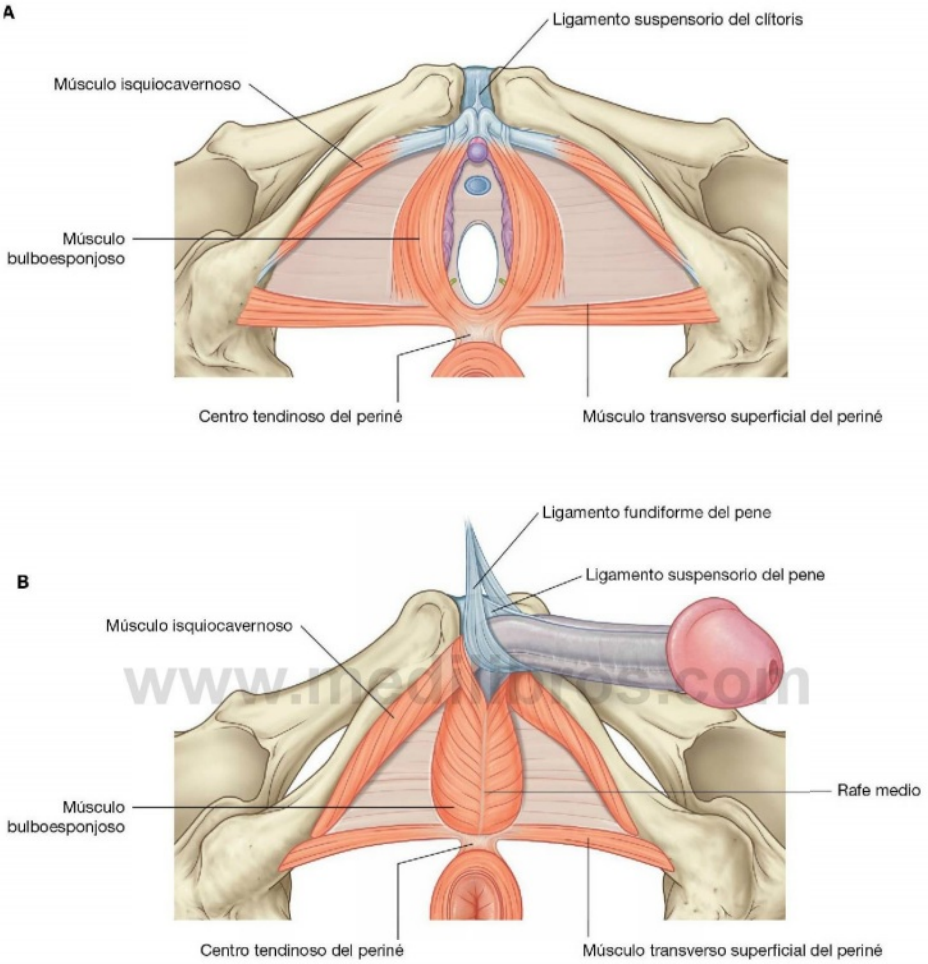

Fig. 5.71 Músculos del espacio perineal superficial. **A.** Mujeres. **B.** Hombres.

Tabla 5.6 Músculos del espacio perineal superficial

Músculo	Origen	Inserción	Inervación	Función
Isquiocavernoso	Tuberosidad y rama isquiática	Pilar del pene y del clítoris	Nervio pudendo (S2 a S4)	Desplaza la sangre de los pilares al cuerpo del pene y clítoris en erección
Bulboesponjoso	En mujeres: centro tendinoso del periné En hombres: centro tendinoso del periné y rafe medio	En mujeres: bulbo del vestíbulo, membrana perineal, cuerpo del clítoris y cuerpo cavernoso En hombres: bulboesponjoso, membrana perineal, cuerpo cavernoso	Nervio pudendo (S2 a S4)	Desplaza la sangre desde las partes insertadas del clítoris y pene hacia el glande En hombres: elimina la orina residual de la uretra después de la micción; emite de manera pulsátil el semen durante la eyaculación
Transverso superficial del periné	Tuberosidad y rama isquiática	Centro tendinoso del periné	Nervio pudendo (S2 a S4)	Estabiliza el centro tendinoso del periné

© Elsevier. Fotocopiar sin autorización es un delito.

tendinoso del periné para cubrir cada lado del bulbo del pene, y se insertan en la membrana perineal y en el tejido conjuntivo del bulbo. Otras se extienden anterolateralmente para unirse con los pilares e insertarse en su extremo anterior en los músculos isquiocavernosos.

Tanto en hombres como en mujeres, los músculos bulboesponjosos comprimen las porciones insertadas del cuerpo esponjoso y de los bulbos del vestíbulo en erección hacia las regiones más proximales, principalmente el glande. En los hombres, los músculos bulboesponjosos tienen dos funciones adicionales:

- Facilitan el vaciado de la porción bulbosa de la uretra peniana después de orinar (posmiccional).
- Su contracción refleja durante la eyaculación es responsable de la emisión pulsátil del semen desde el pene.

Músculos transversos superficiales del periné

Los dos **músculos transversos superficiales del periné** siguen un trayecto paralelo al borde posterior de la superficie inferior de la membrana perineal (fig. 5.71). Estos músculos planos en forma de banda, que se insertan en las tuberosidades y ramas isquiáticas, se extienden medialmente hasta el centro tendinoso del periné en la línea media y estabilizan dicha estructura.

Características superficiales de los genitales externos

Genitales externos femeninos

En las mujeres, el clítoris y el aparato vestibular, junto con varios pliegues de piel y tejidos, forman la **vulva** (fig. 5.72). A cada lado de la línea media se encuentran dos finos pliegues de

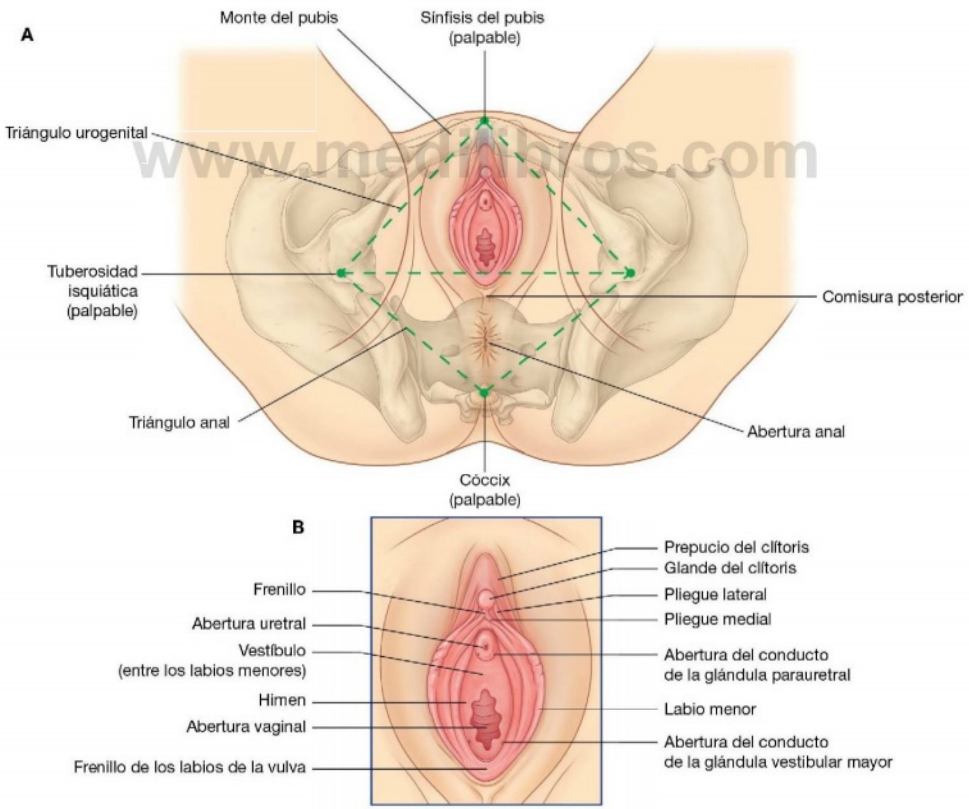

Fig. 5.72 Características superficiales del periné femenino. **A.** Vista general. **B.** Vista detallada de los genitales externos.

piel denominados **labios menores.** La región que queda entre ellos, en la cual se abren la uretra y la vagina, es el **vestíbulo.** En su parte anterior, cada uno de los labios menores se bifurca formando un pliegue medial y otro lateral. Los pliegues mediales se unen para formar el **frenillo del clítoris,** que se une al glande del clítoris. Los pliegues laterales se unen ventralmente sobre el glande y el cuerpo de clítoris para formar el **prepucio del clítoris.** El cuerpo del clítoris se extiende en sentido anterior desde el glande y es palpable por debajo del prepucio y la piel correspondiente. Por detrás del vestíbulo, los labios menores se unen formando un pequeño pliegue transverso, el **frenillo de los labios menores de la vulva (horquilla vulvar).**

Dentro del vestíbulo, el orificio vaginal está rodeado en grados variables por un pliegue membranoso anular, el **himen,** que puede tener una pequeña perforación central o incluso cerrar completamente la abertura vaginal. Después de la rotura del himen (como consecuencia de la primera relación sexual o por un traumatismo), pueden quedar pequeños flecos del himen en los bordes de la abertura vaginal.

Los orificios de la uretra y de la vagina se relacionan con las aberturas de varias glándulas. Los conductos de las glándulas parauretrales **(glándulas de Skene)** se abren en el vestíbulo, una a cada lado del borde lateral de la uretra. Los conductos de las glándulas vestibulares mayores (glándulas de Bartholin) se abren adyacentes al borde posterolateral de la abertura vaginal en el pliegue situado entre el orificio vaginal y los restos del himen.

Lateralmente a los labios menores se encuentran dos amplios pliegues, los **labios mayores,** que se unen en su zona anterior para formar el **monte del pubis.** Éste recubre la cara inferior de la sínfisis del pubis y es anterior al vestíbulo y al clítoris. En su extremo posterior, los labios mayores no se unen y están separados por una depresión denominada **comisura posterior,** que recubre la posición del centro tendinoso del periné.

Genitales externos masculinos

Los componentes superficiales de los órganos genitales en los hombres son el escroto y el pene (fig. 5.73). El **escroto** es el homólogo en el hombre de los labios mayores de las mujeres.

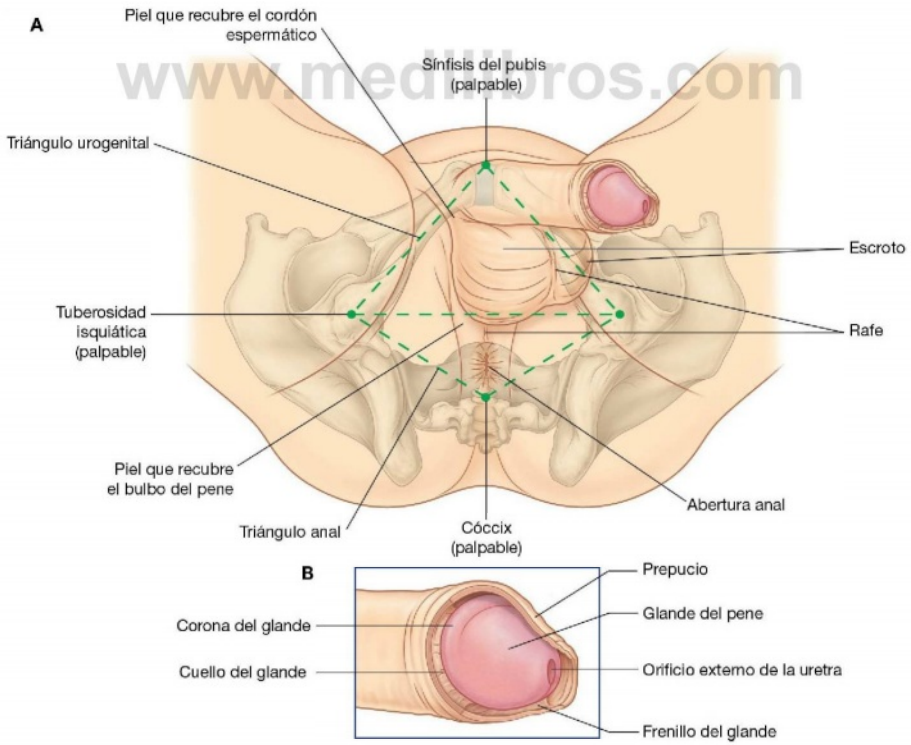

Fig. 5.73 Características superficiales del periné masculino. **A.** Vista general. **B.** Vista detallada de los genitales externos.

© Elsevier. Fotocopiar sin autorización es un delito.

Las tumefacciones labioescrotales se fusionan en la línea media, dando lugar a un único escroto en el que los testículos y sus coberturas miofasciales, vasos sanguíneos, nervios, vasos linfáticos y conductos de drenaje relacionados, descienden desde el abdomen. El resto de la línea de fusión entre las tumefacciones labioescrotales en el embrión es visible en la piel del escroto en forma de un **rafe** longitudinal en la línea media que se extiende desde el ano, rodea el saco escrotal y llega a la cara inferior del cuerpo del pene.

El **pene** consta de una raíz y un cuerpo. La raíz insertada del pene se puede palpar por detrás del escroto en el triángulo urogenital del periné. La parte péndula del pene (el cuerpo de pene) está cubierta totalmente por piel y la punta del cuerpo está cubierta por el glande del pene.

El orificio externo de la uretra es una hendidura sagital que suele situarse en la punta del glande. El borde inferior del orificio de la uretra se continúa con el **rafe** de la línea media del pene, que representa una línea de fusión formada en el glande cuando la uretra se desarrolla en el feto. La base de este rafe se continúa con el **frenillo** del glande, que es un pliegue medio de la piel que se inserta en el glande a la piel insertada de forma más laxa cerca del glande. La base del glande se expande para formar un borde circular elevado (la **corona del glande**). Los dos extremos laterales de la corona se unen en su parte inferior al rafe de la línea media del glande. La depresión situada por detrás de la corona es el cuello del glande. Normalmente hay un pliegue de piel en el cuello del glande que continúa en sentido anterior con la fina piel que se adhiere firmemente al glande y en sentido posterior con una piel más gruesa que se inserta más holgadamente en el cuerpo. Este pliegue, denominado **prepucio**, se extiende hacia delante para cubrir el glande. El prepucio se elimina en la circuncisión masculina y el glande queda expuesto.

Fascia superficial del triángulo urogenital

La fascia superficial del triángulo urogenital se continúa con una fascia similar en la pared abdominal anterior.

Al igual que sucede en la fascia superficial de la pared abdominal, la perineal tiene una capa membranosa en su superficie profunda. Esta capa membranosa **(fascia de Colles)** se inserta:

- En su parte posterior a la membrana perineal y, por tanto, no se extiende hacia el triángulo anal (fig. 5.74).
- Hacia la rama isquiopubiana que forma los bordes laterales del triángulo urogenital y, por tanto, no se extiende hacia el muslo (fig. 5.74).

Esta fascia define los límites externos del espacio perineal superficial, recubre el escroto o los labios y se extiende alrededor del cuerpo del pene o del clítoris.

En la zona anterior, la capa membranosa de la fascia continúa sobre la sínfisis del pubis y los huesos púbicos con la capa membranosa de fascia de la pared abdominal anterior. En la parte inferior de la pared abdominal lateral, la capa membranosa de la fascia abdominal se inserta en la fascia profunda del muslo, inmediatamente por debajo del ligamento inguinal.

Como la capa membranosa de fascia engloba el espacio perineal superficial y asciende por la pared abdominal anterior, los líquidos o el material infeccioso que se acumulan en ese espacio pueden salir del periné y entrar en la parte inferior de la pared abdominal. Este material no entrará en el triángulo anal ni en el muslo, porque la fascia se fusiona con los tejidos profundos de los bordes de estas regiones.

Conceptos prácticos

Rotura uretral

La rotura uretral puede producirse en varios puntos anatómicos bien definidos.

La lesión más frecuente es la rotura de la parte proximal de la uretra esponjosa por debajo de la membrana perineal. La uretra se suele desgarrar cuando las estructuras del periné quedan atrapadas entre un objeto duro (p. ej., una barra de acero o la barra horizontal de la bicicleta) y el arco inferior del pubis. La orina se escapa a través de la rotura hacia el espacio perineal superficial (receso) y desciende hacia el escroto y la pared abdominal anterior en profundidad respecto a la fascia superficial.

En asociación a varias fracturas pélvicas, la rotura uretral puede producirse en la zona de transición de uretra prostática a membranosa por encima del espacio perineal profundo. La orina se extravasará hacia la pelvis verdadera.

La rotura uretral más grave se relaciona con lesiones pélvicas complejas en las cuales existe una rotura completa de los ligamentos puboprostáticos. La próstata se luxa en sentido superior, no sólo por la rotura de los ligamentos, sino también por la formación de un gran hematoma dentro de la pelvis verdadera. El diagnóstico se puede establecer por palpación de una próstata elevada en el tacto rectal.

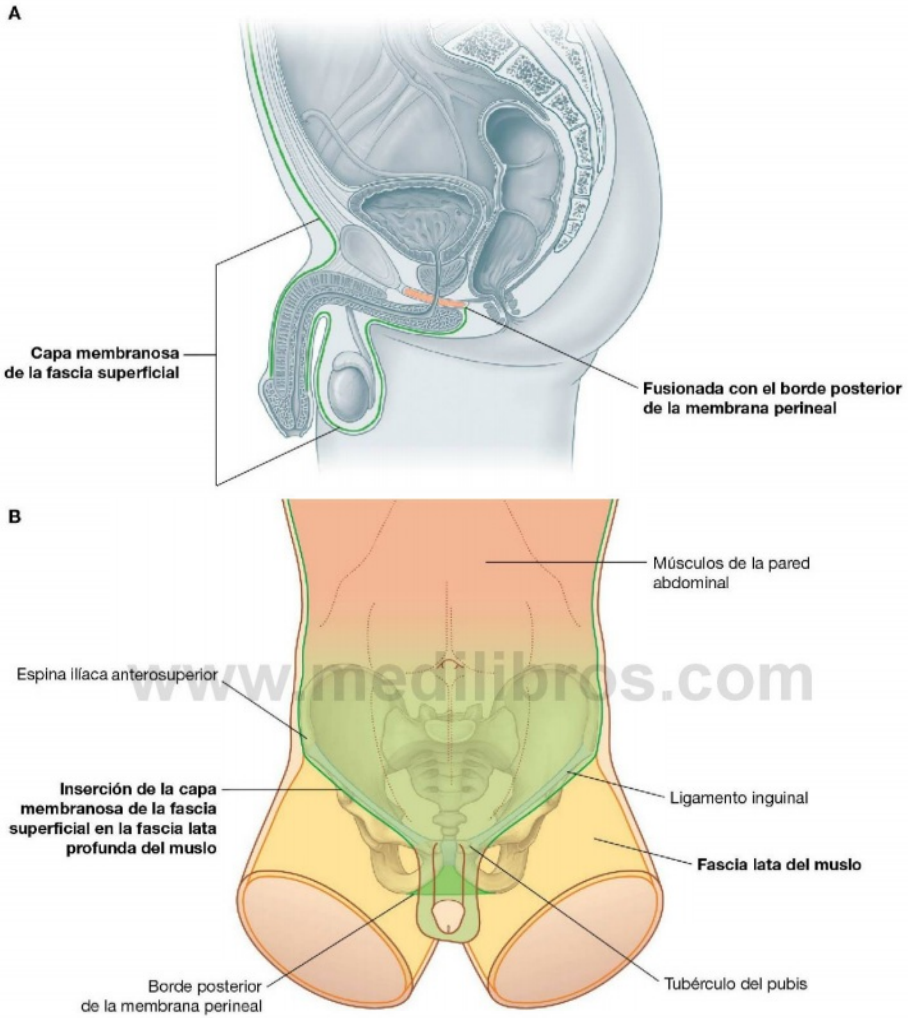

www.medilibros.com

Fig. 5.74 Fascia superficial. **A.** Vista lateral. **B.** Vista anterior.

Nervios somáticos

Nervio pudendo

El principal nervio somático del periné es el nervio pudendo. Este nervio se origina en el plexo sacro y transporta fibras de los niveles S2 a S4 de la médula espinal. Abandona la cavidad pélvica a través del agujero ciático mayor por debajo del músculo piriforme, rodea el ligamento sacroespinoso y después entra en el triángulo anal del periné atravesando medialmente el agujero ciático menor. Cuando entra en el periné se apoya en la pared lateral de la fosa isquioanal, que es el compartimento tubular formado en la fascia que cubre el músculo obturador interno. Este **conducto pudendo** también aloja la arteria pudenda interna y las venas que la acompañan.

El nervio pudendo (fig. 5.75) tiene tres ramos terminales principales: los nervios rectal inferior y perineal y el nervio

© Elsevier. Fotocopiar sin autorización es un delito.

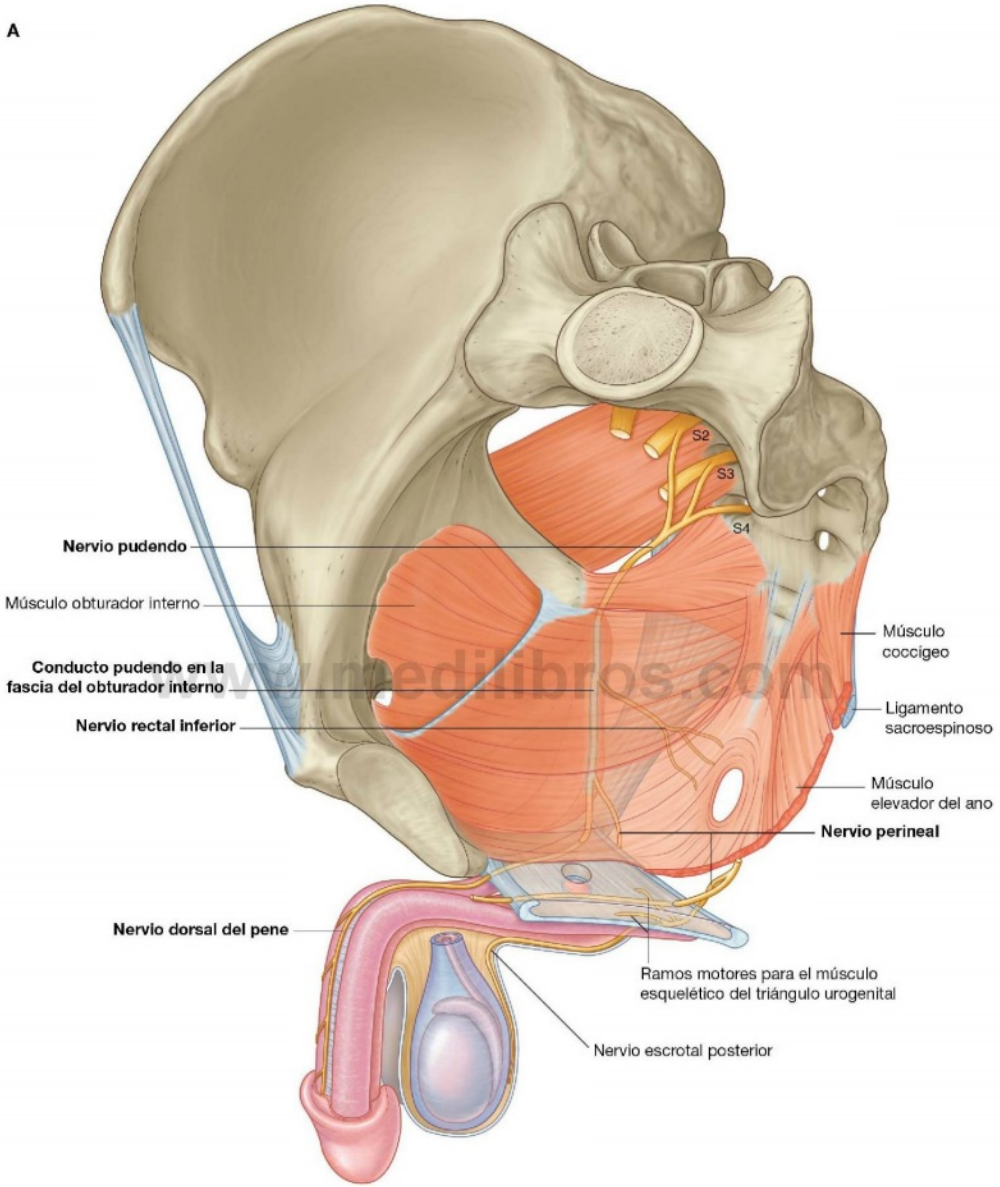

www.medilibros.com

Fig. 5.75 Nervio pudendo. **A.** Hombres.

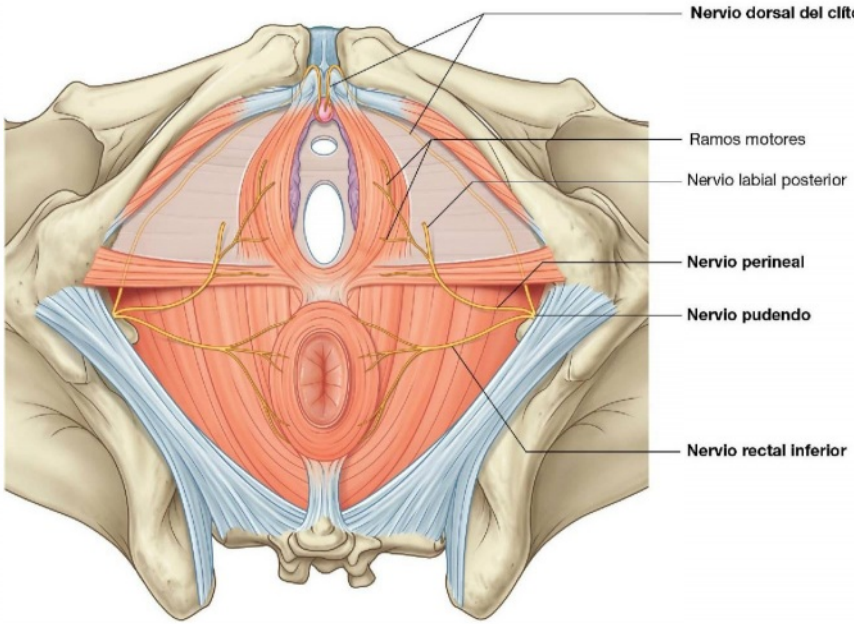

Fig. 5.75 ***(cont.)*** **B.** Mujeres.

www.medilibros.com

dorsal del pene o del clítoris, que se acompañan de ramas de la arteria pudenda interna (fig. 5.76).

- El **nervio rectal inferior (nervio anal inferior)** suele ser múltiple, penetra a través de la fascia del conducto pudendo y discurre medialmente atravesando la fosa isquioanal para inervar el esfínter externo del ano y las regiones relacionadas de los músculos elevadores del ano. El nervio también transporta la información sensitiva general de la piel del triángulo anal.
- El **nervio perineal** entra en el triángulo urogenital y da lugar a ramos motores y cutáneos. Los ramos motores inervan los músculos esqueléticos de los espacios perineales superficial y profundo. El mayor de los ramos sensitivos es el nervio escrotal posterior en los hombres y el nervio labial posterior en las mujeres.
- El **nervio dorsal del pene** o del **clítoris** entra en el espacio perineal profundo (fig. 5.75). Pasa junto al borde lateral del espacio y después sale por debajo a través de la membrana perineal en una posición justo inferior a la sínfisis del pubis, donde se encuentra con el cuerpo del clítoris o del pene. Discurre a lo largo de la superficie dorsal del cuerpo para llegar al glande. Este nervio recoge la sensibilidad del pene o del clítoris, sobre todo en el glande.

Otros nervios somáticos

Otros nervios somáticos que entran en el periné son principalmente sensitivos y constituyen los ramos de los nervios ilioinguinal, genitofemoral, cutáneo femoral posterior y anococcígeo.

Nervios viscerales

Los nervios viscerales entran en el periné por dos vías:

- Los que se dirigen hacia la piel, que son principalmente los ramos simpáticos posganglionares, llegan a la región por el nervio pudendo. Estas fibras se unen al nervio pudendo procedentes de los ramos comunicantes grises que conectan las partes pélvicas de los troncos simpáticos con los ramos anteriores de los nervios raquídeos sacros (v. plexo sacro y fig. 5.61).
- Los que se dirigen a los tejidos eréctiles entran en la región principalmente atravesando el espacio perineal profundo desde el plexo hipogástrico inferior en la cavidad pélvica (v. fig. 5.62B). Las fibras que estimulan la erección son fibras parasimpáticas, que entran en el plexo hipogástrico inferior a través de los nervios esplácnicos pélvicos desde los niveles medulares S2 a S4 (v. fig. 5.62A,B).

© Elsevier. Fotocopiar sin autorización es un delito.

Vasos sanguíneos

Arterias

La principal arteria del periné es la arteria pudenda interna (fig. 5.76). Otras arterias que entran en esta zona son la pudenda externa, la testicular y la cremastérica.

Arteria pudenda interna

La **arteria pudenda interna** se origina como una rama del tronco anterior de la arteria ilíaca interna en la pelvis (fig. 5.76). Junto con el nervio pudendo, abandona la pelvis a través del agujero ciático mayor por debajo del músculo piriforme. Rodea la espina ilíaca, donde pasa lateral al nervio, entra en el periné atravesando el agujero ciático menor y acompaña al nervio pudendo en el conducto pudendo de la pared lateral de la fosa isquioanal.

Las ramas de la arteria pudenda interna, similares a las del nervio pudendo en el periné, son las arterias rectal inferior y perineal, junto a ramas para los tejidos eréctiles del pene y del clítoris (fig. 5.76).

Arterias rectales inferiores

Una o más **arterias rectales inferiores** se originan en la arteria pudenda interna en el triángulo anal y atraviesan la fosa isquioanal medialmente para ramificarse e irrigar el músculo y la piel relacionada (fig. 5.76). Se anastomosan con las arterias rectales media y superior procedentes de la arteria ilíaca interna y la arteria mesentérica inferior, respectivamente, para formar una red de vasos que irriga el recto y el conducto anal.

Arteria perineal

La **arteria perineal** se origina cerca del extremo anterior del conducto pudendo y da lugar a una rama perineal transversa y a una arteria escrotal o labial posterior para los tejidos y la piel circundantes (fig. 5.76).

Porción terminal de la arteria pudenda interna

La porción terminal de la arteria pudenda interna acompaña al nervio dorsal del pene o del clítoris en el espacio perineal profundo y proporciona ramas a los tejidos del espacio perineal profundo y los tejidos eréctiles.

Las ramas que irrigan los tejidos eréctiles en los hombres son la arteria del bulbo del pene, la arteria uretral, la arteria profunda del pene y la arteria dorsal del pene (fig. 5.76):

- La **arteria del bulbo del pene** tiene una rama que irriga la glándula bulbouretral y después penetra en la membrana perineal para irrigar el cuerpo esponjoso.
- La **arteria uretral** también penetra en la membrana perineal e irriga la uretra peniana y el tejido eréctil circundante hasta el glande.
- Cerca del borde anterior del espacio perineal profundo, la arteria pudenda interna se bifurca en dos ramas terminales. Una **arteria profunda del pene,** que penetra en la membrana perineal para entrar en el pilar e irrigar a éste y al cuerpo cavernoso. La **arteria dorsal del pene** penetra en el borde anterior de la membrana perineal para unirse a la superficie dorsal del cuerpo del pene. El vaso discurre a lo largo de la superficie dorsal del pene, medial al nervio dorsal, e irriga el glande del pene y los tejidos superficiales del pene; también se anastomosa con las ramas de la arteria profunda del pene y de la arteria uretral.

Las ramas que irrigan los tejidos eréctiles en las mujeres son similares a las de los hombres.

- Las **arterias del bulbo del vestíbulo** irrigan dicho bulbo y la parte correspondiente de la vagina.
- Las **arterias profundas del clítoris** irrigan los pilares y el cuerpo cavernoso.
- Las **arterias dorsales del clítoris** irrigan el tejido circundante y el glande.

Arterias pudendas externas

Las **arterias pudendas externas** incluyen un vaso superficial y uno profundo que se originan a partir de la arteria femoral en el muslo. Discurren medialmente para entrar en el periné por su zona anterior e irrigan la piel relacionada del pene y del escroto o del clítoris y de los labios mayores.

Arterias testicular y cremastérica

En los hombres, las **arterias testiculares** se originan en la aorta abdominal y descienden hacia el escroto a través del conducto inguinal para irrigar los testículos. También las **arterias cremastéricas,** que se originan en la rama epigástrica inferior de la arteria ilíaca externa, acompañan al cordón espermático hacia el escroto.

En las mujeres, las pequeñas arterias cremastéricas siguen al ligamento redondo del útero a través del conducto inguinal.

Venas

Las venas del periné suelen acompañar a las arterias y se unen a las **venas pudendas internas,** que conectan con la **vena ilíaca interna** en la pelvis (fig. 5.77). La excepción es la **vena dorsal profunda del pene o del clítoris,** que drena principalmente el glande y los cuerpos cavernosos. La vena dorsal profunda discurre a lo largo de la línea media, entre las

www.medilibros.com

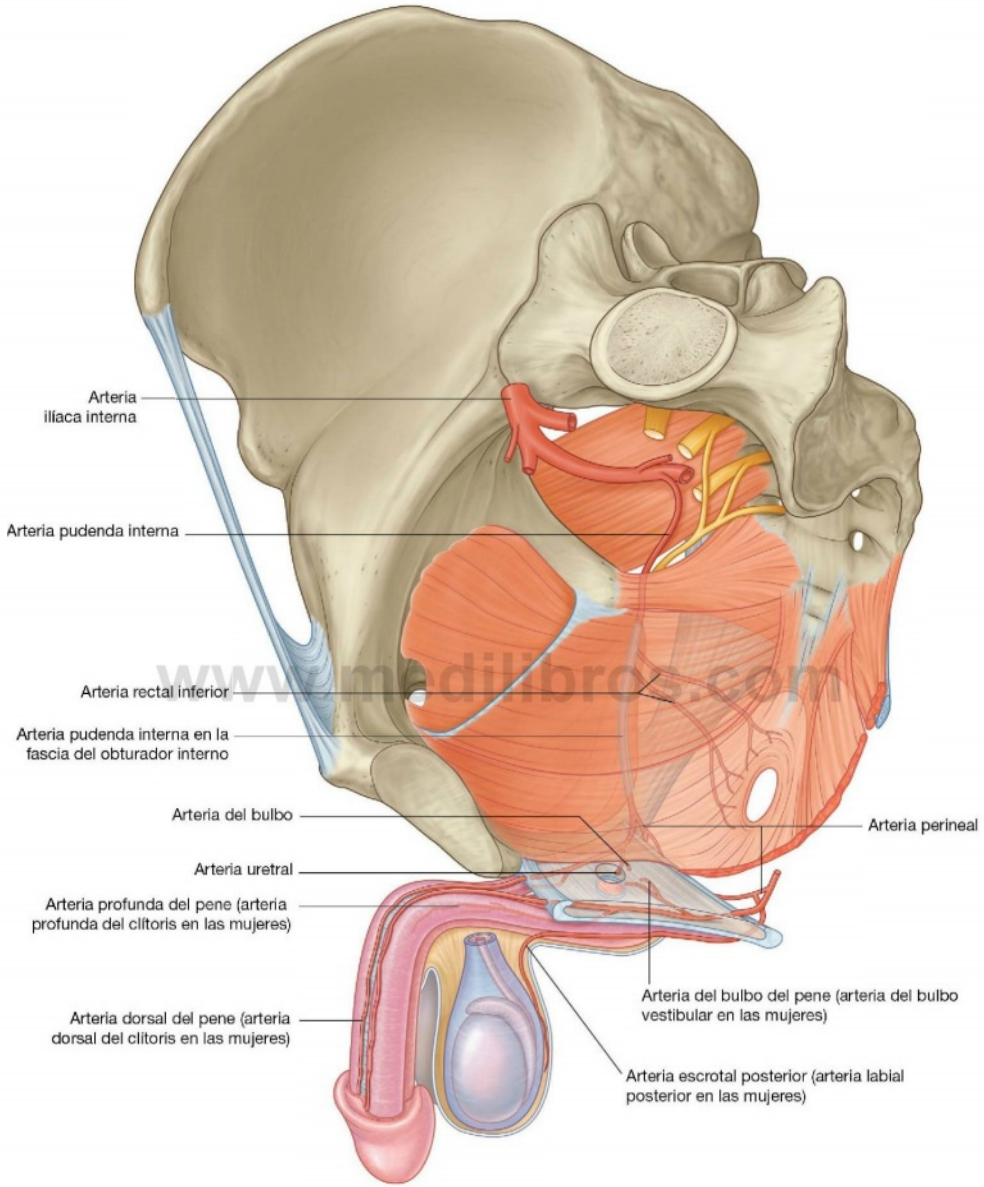

Fig. 5.76 Arterias en el periné.

© Elsevier. Fotocopiar sin autorización es un delito.

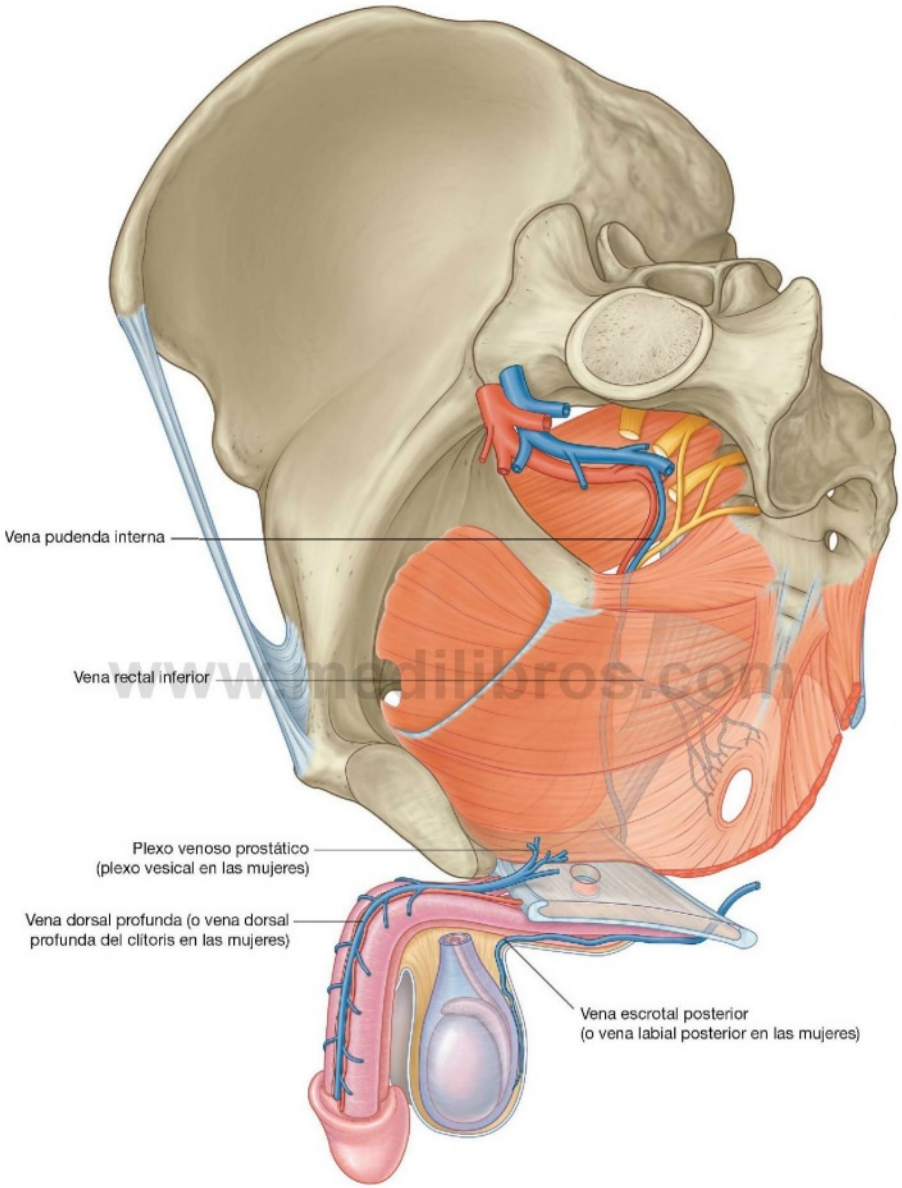

www.medilibros.com

Fig. 5.77 Venas del periné.

arterias dorsales de cada lado del cuerpo del pene o del clítoris, atraviesa el espacio que queda entre el ligamento arqueado del pubis y el espacio perineal profundo y conecta con el plexo de venas que rodean la próstata en los hombres o la vejiga en las mujeres.

Las venas pudendas externas, que drenan las partes anteriores de los labios mayores o del escroto y se superponen con la zona de drenaje de las venas pudendas internas, conectan con la vena femoral en el muslo. Las venas dorsales superficiales del pene o del clítoris que drenan la piel son tributarias de las venas pudendas externas.

Vasos linfáticos

Los vasos linfáticos de las partes profundas del periné acompañan a los vasos sanguíneos pudendos internos y drenan principalmente en los **nódulos ilíacos internos** de la pelvis.

Los conductos linfáticos de los tejidos superficiales del pene o del clítoris acompañan a los vasos sanguíneos pudendos externos superficiales y drenan principalmente en los **nódulos inguinales superficiales,** al igual que los conductos linfáticos del escroto o de los labios mayores (fig. 5.78). El glande del pene, el glande del clítoris, los labios menores y el extremo terminal inferior de la vagina drenan en los **nódulos inguinales profundos** y en los **nódulos ilíacos externos.**

Los vasos linfáticos de los testículos drenan a través de los conductos que ascienden por el cordón espermático, atraviesan el conducto inguinal y ascienden por la pared abdominal posterior para conectar de forma directa con los **nódulos aórticos laterales** o **lumbares** y los **nódulos peraórticos** que rodean la aorta, aproximadamente en los niveles vertebrales LI y LII. Por eso, las enfermedades testiculares drenan en dirección superior a nódulos en la parte superior de la pared abdominal posterior y no en nódulos inguinales o ilíacos.

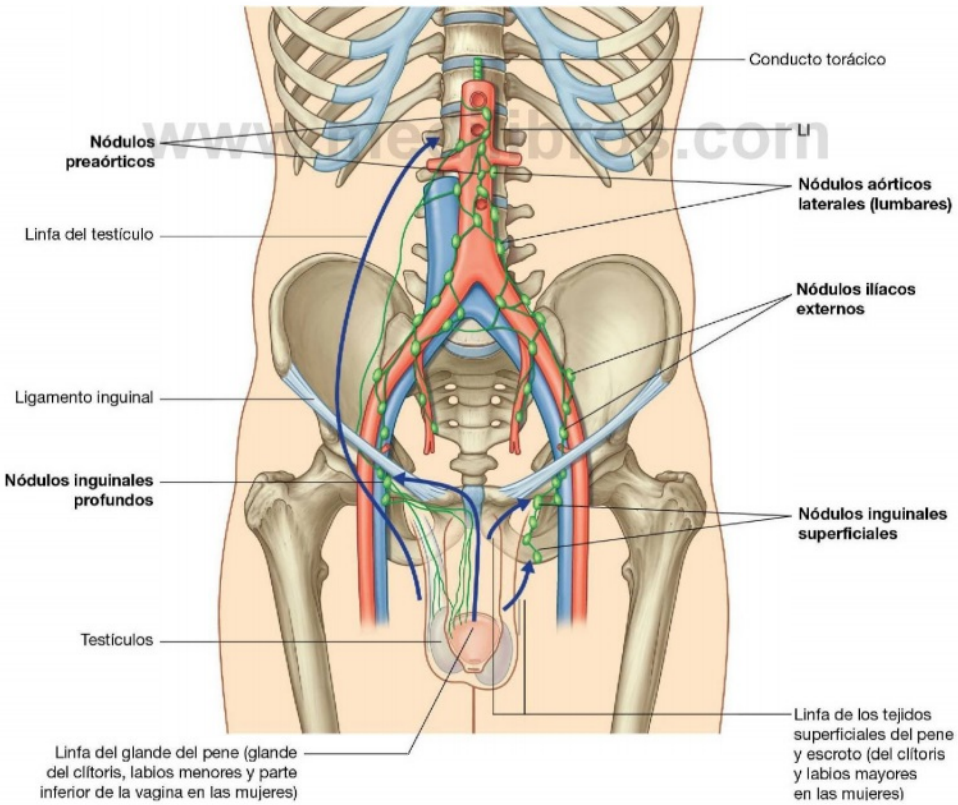

Fig. 5.78 Drenaje linfático del periné.

© Elsevier. Fotocopiar sin autorización es un delito.

Anatomía de superficie

Anatomía de superficie de la pelvis y el periné

Las características óseas palpables de la pelvis se usan como puntos de referencia para:

- Localizar las estructuras de tejidos blandos.
- Visualizar la orientación de la abertura superior de la pelvis.
- Definir los bordes del periné.

La capacidad para reconocer el aspecto normal de las estructuras del periné es una parte esencial de la exploración física.

En las mujeres, se puede visualizar el cuello uterino directamente abriendo el conducto vaginal con un espéculo.

En los hombres, se puede evaluar el tamaño y la textura de la próstata en la cavidad pélvica mediante tacto rectal.

Orientación de la pelvis y del periné en la posición anatómica

En la posición anatómica, las espinas ilíacas anterosuperiores y el borde anterosuperior de la sínfisis del pubis se sitúan en el mismo plano vertical. La abertura superior de la pelvis mira en sentido anterosuperior. El triángulo urogenital del periné se orienta en un plano casi horizontal y se dirige en sentido inferior, mientras que el triángulo anal es más vertical y mira en sentido posterior (figs. 5.79 y 5.80).

Cómo definir los bordes del periné

La sínfisis del pubis, las tuberosidades isquiáticas y la punta del sacro son palpables y se pueden usar para definir los límites del periné, lo que se realiza mejor con los pacientes tumbados sobre la espalda, con los muslos flexionados y en abducción en posición de litotomía (fig. 5.81).

- Las tuberosidades isquiáticas se pueden palpar a cada lado como grandes masas óseas cerca del pliegue cutáneo (pliegue glúteo) situado entre el muslo y la región glútea. Marcan las esquinas laterales del periné romboideo.
- La punta del cóccix puede palparse en la línea media, posterior al orificio anal y marca el límite más posterior del periné.
- El límite anterior del periné es la sínfisis del pubis. En las mujeres, se puede palpar en la línea media, en profundidad al monte del pubis. En los hombres se palpa inmediatamente

www.medilibros.com

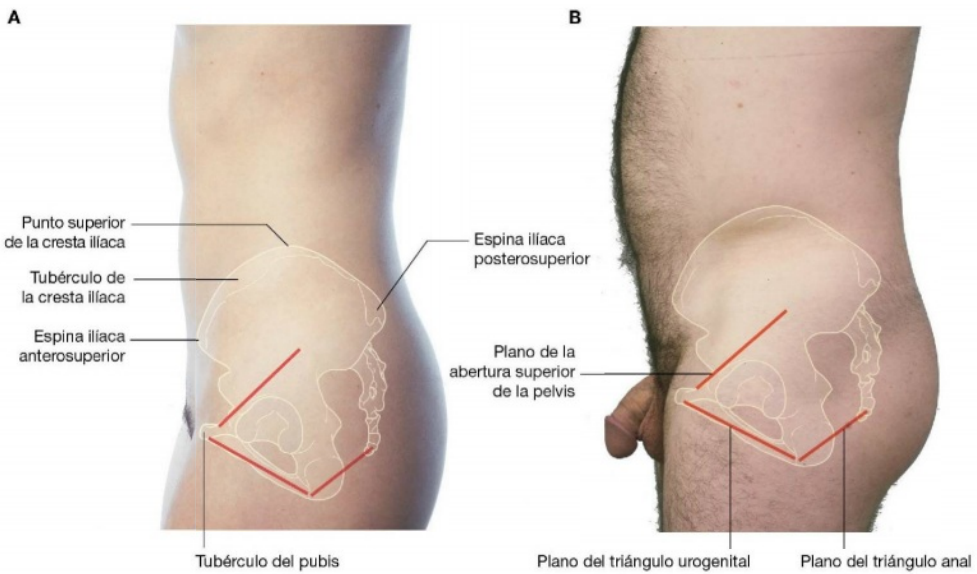

Fig. 5.79 Vista lateral de las zonas pélvicas, donde se indica la posición de las características óseas. También se muestra la orientación de la abertura superior de la pelvis, del triángulo urogenital y del triángulo anal. **A.** Mujeres. **B.** Hombres.

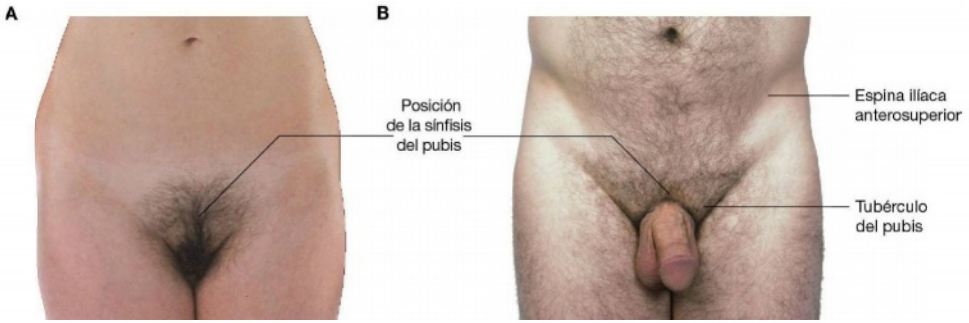

Fig. 5.80 Vista anterior de la zona pélvica. **A.** En una mujer, donde se muestra la posición de la sínfisis del pubis. **B.** En un hombre, donde se muestra la posición del tubérculo del pubis, de la sínfisis del pubis y de la espina ilíaca anterosuperior.

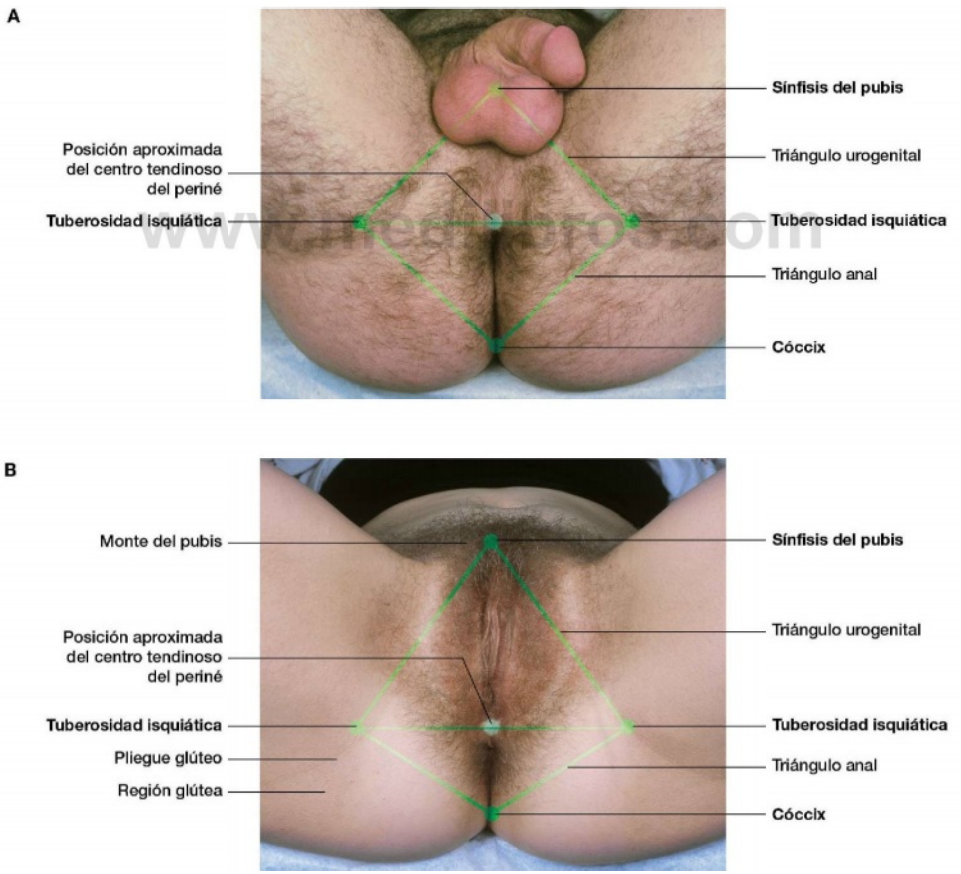

Fig. 5.81 Vista inferior del periné en la posición de litotomía. Se indican los límites, subdivisiones y puntos palpables de referencia. **A.** Hombres. **B.** Mujeres.

© Elsevier. Fotocopiar sin autorización es un delito.

por encima del lugar en el que el cuerpo del pene se une a la pared abdominal inferior.

Las líneas imaginarias que unen las tuberosidades isquiáticas con la sínfisis del pubis por delante y con la punta del cóccix por detrás definen la forma romboidea del periné. Otra línea adicional trazada entre las tuberosidades isquiáticas divide el periné en dos triángulos: el triángulo urogenital en la parte anterior y el triángulo anal en la posterior. Esta línea también indica la posición aproximada del borde posterior de la membrana perineal. El punto medio de esta línea marca la localización del centro tendinoso del periné o cuerpo perineal.

Identificación de estructuras en el triángulo anal

El triángulo anal es la mitad posterior del periné. La base del triángulo se dirige en sentido anterior y forma una línea imaginaria que une las dos tuberosidades isquiáticas. El vértice del triángulo es la punta del cóccix; los bordes laterales se pueden aproximar, mediante líneas que unen el cóccix con las tuberosidades isquiáticas. Tanto en hombres como en mujeres, la principal característica del triángulo anal es el orificio anal en el centro del triángulo. Las fosas isquioanales, a cada lado del orificio anal, están rellenas de grasa (fig. 5.82).

www.medilibros.com

Fig. 5.82 Triángulo anal, donde se indica el orificio anal y la posición de las fosas isquioanales. **A.** Hombres. **B.** Mujeres.

Identificación de estructuras en el triángulo urogenital de la mujer

El triángulo urogenital es la mitad anterior del periné. La base del triángulo mira en sentido posterior y es una línea imaginaria que une las dos tuberosidades isquiáticas. El vértice del triángulo es la sínfisis del pubis. Los bordes laterales pueden aproximarse mediante líneas que unen la sínfisis del pubis a las tuberosidades isquiáticas. Estas líneas quedan por encima de las ramas isquiopubianas, que pueden percibirse en la palpación profunda.

En las mujeres, el contenido principal del triángulo urogenital es el clítoris, el vestíbulo y los pliegues cutáneos, que se unen para formar la vulva (fig. 5.83A,B).

Otros dos pliegues cutáneos delgados, los labios menores, encierran entre ellos un espacio denominado vestíbulo, dentro del cual se abren la vagina y la uretra (fig. 5.83C). Una suave tracción lateral sobre los labios menores abre el vestíbulo y permite ver una prominencia de tejido blando sobre la cual se abre la uretra. Las glándulas parauretrales (de Skene), una a cada lado, se abren en el pliegue cutáneo formado entre la uretra y los labios menores (fig. 5.83D).

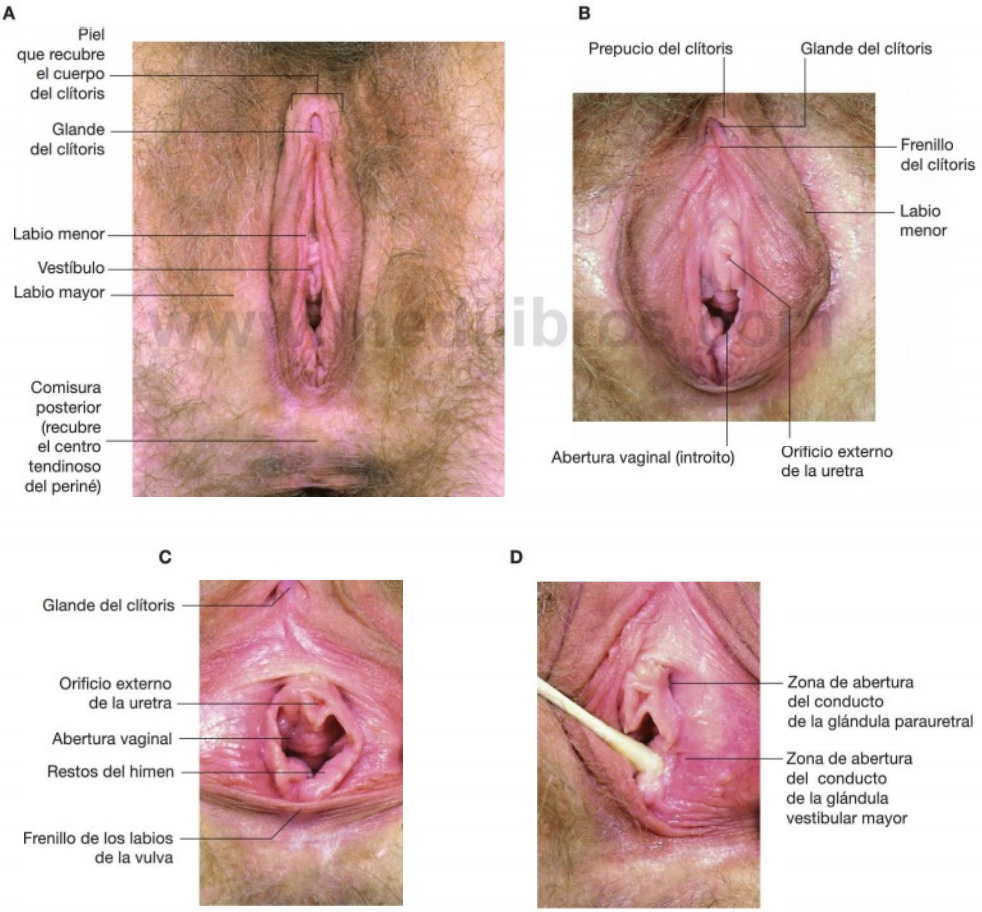

Fig. 5.83 Estructuras del triángulo urogenital femenino. **A.** Vista inferior del triángulo urogenital femenino, donde se indican sus características principales. **B.** Vista inferior del vestíbulo. Se han separado los labios menores para abrir el vestíbulo. También se indican el glande, el prepucio y el frenillo del clítoris. **C.** Vista inferior del vestíbulo que muestra los orificios uretral y vaginal, y el himen. Se han separado los labios menores más que en la figura 5.83B. **D.** Vista inferior del vestíbulo con el labio menor izquierdo retirado a un lado para mostrar las regiones del vestíbulo en el que se abren las glándulas vestibular mayor y parauretral.

© Elsevier. Fotocopiar sin autorización es un delito.

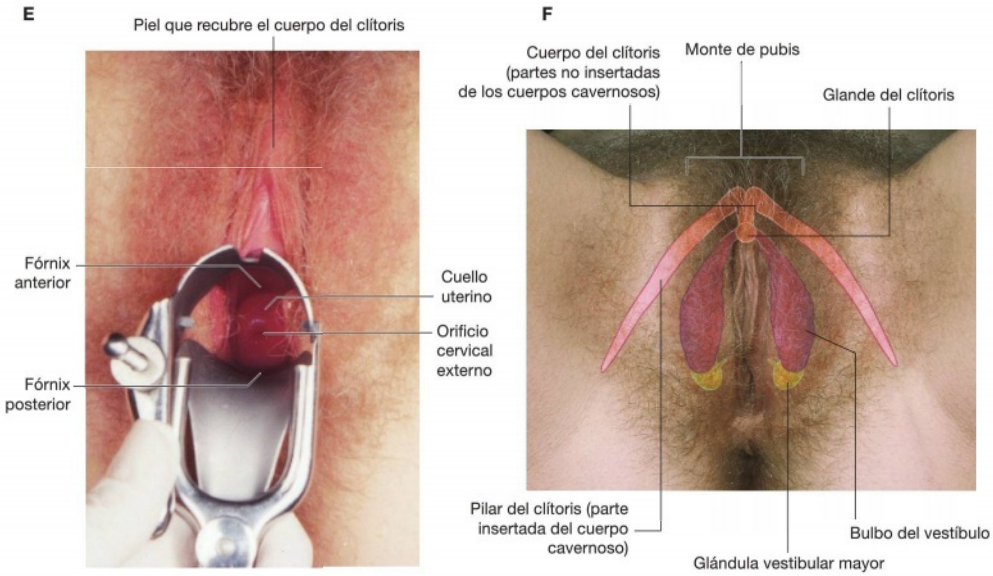

Fig. 5.83 ***(cont.)*** **E.** Imagen del cuello uterino a través del conducto vaginal. **F.** Vista inferior del triángulo urogenital femenino, en la que se indican por transparencia los tejidos eréctiles del clítoris y el vestíbulo, así como las glándulas vestibulares mayores.

www.medilibros.com

Por detrás de la uretra se encuentra la abertura vaginal (el introito), rodeada por los restos del himen que originariamente cierra el orificio vaginal y que suele romperse durante la primera relación sexual. El conducto de las glándulas vestibulares mayores (de Bartholin), uno a cada lado, se abre en el pliegue cutáneo situado entre el himen y el labio menor adyacente (fig. 5.83D).

Cada uno de los labios menores se bifurca en su extremo anterior en los pliegues medial y lateral. Los pliegues mediales se unen en la línea media para formar el frenillo del clítoris. Los pliegues laterales, más grandes, también se unen atravesando la línea media para constituir el prepucio del clítoris, que cubre el glande y las partes distales del cuerpo del clítoris. Los labios menores se unen por detrás del orificio vaginal formando un pliegue cutáneo transverso (el frenillo de los labios de la vulva).

Los labios mayores son unos pliegues anchos situados lateralmente a los labios menores. Se unen por delante para formar el monte del pubis, que recubre la cara inferior de la sínfisis del pubis. Los extremos posteriores de los labios mayores están separados por una depresión denominada comisura posterior, que recubre la posición del centro tendinoso del periné.

El cuello uterino es visible cuando el conducto vaginal se abre con un espéculo (fig. 5.83E). El orificio cervical externo se abre sobre la superficie de la cúpula que forma el cuello. Entre el cuello y la pared vaginal aparece un espacio o conducto, denominado fórnix, que se subdivide a su vez, según su localización, en los fórnices anterior, posterior y lateral.

Las raíces del clítoris son estructuras profundas en relación con las características superficiales del periné y se insertan en las ramas isquiopubianas y en la membrana perineal.

Los bulbos del vestíbulo (fig. 5.83F), compuestos por tejidos eréctiles, se sitúan en profundidad a los labios menores a cada lado del vestíbulo. Estas masas eréctiles se continúan, mediante unas bandas finas de tejidos eréctiles, con el glande del clítoris, que es visible bajo su prepucio. Las glándulas vestibulares mayores aparecen por detrás de los bulbos del vestíbulo a cada lado del orificio vaginal.

Los pilares del clítoris se insertan, uno a cada lado, en las ramas isquiopubianas. Cada pilar está formado por la parte insertada del cuerpo cavernoso. En la zona anterior, estos cuerpos eréctiles se desprenden del hueso, se curvan en sentido posteroinferior y se unen para formar el cuerpo del clítoris.

El cuerpo de clítoris queda por debajo de la cresta de piel situada inmediatamente por delante del prepucio del clítoris. El glande del clítoris se ubica en el extremo del cuerpo de clítoris.

Identificación de estructuras en el triángulo urogenital del hombre

En los hombres, el triángulo urogenital contiene la raíz del pene. Los testículos y las estructuras relacionadas, aunque migran dentro del escroto desde el abdomen, suelen evaluarse con el pene durante la exploración física.

El escroto en los hombres es homólogo a los labios mayores de las mujeres. Cada testículo ovalado se puede palpar con

facilidad a través de la piel del escroto (fig. 5.84A). En situación posterolateral al testículo hay una masa alargada de tejido, visible a menudo como una cresta elevada que contiene los vasos linfáticos y sanguíneos del testículo, el epidídimo y el conducto deferente. Sobre la piel que separa los lados derecho e izquierdo del escroto se ve un rafe en la línea media (fig. 5.84B). En algunos hombres, este rafe hace prominencia y se extiende desde el orificio anal, sobre el escroto y a lo largo de la superficie ventral del cuerpo del pene, hasta llegar al frenillo del glande.

La raíz del pene está formada por las partes insertadas del cuerpo esponjoso y de los cuerpos cavernosos. El cuerpo esponjoso se inserta en la membrana perineal y puede palparse fácilmente como una gran masa anterior al centro tendinoso del periné. Esta masa, que está cubierta por los músculos bulboesponjosos, es el bulbo del pene.

El cuerpo esponjoso se desprende de la membrana perineal en su parte anterior, se convierte en la parte ventral del cuerpo de pene y finalmente termina como la expansión que forma el glande del pene (fig. 5.84C,D).

Los pilares del pene, uno a cada lado, están formados por las partes insertadas de los cuerpos cavernosos en las ramas isquiopubianas (fig. 5.84E). Los cuerpos cavernosos están libres en su extremo anterior y se convierten en las dos masas eréctiles que forman la parte dorsal del cuerpo del pene. El glande del pene cubre el extremo anterior de los cuerpos cavernosos.

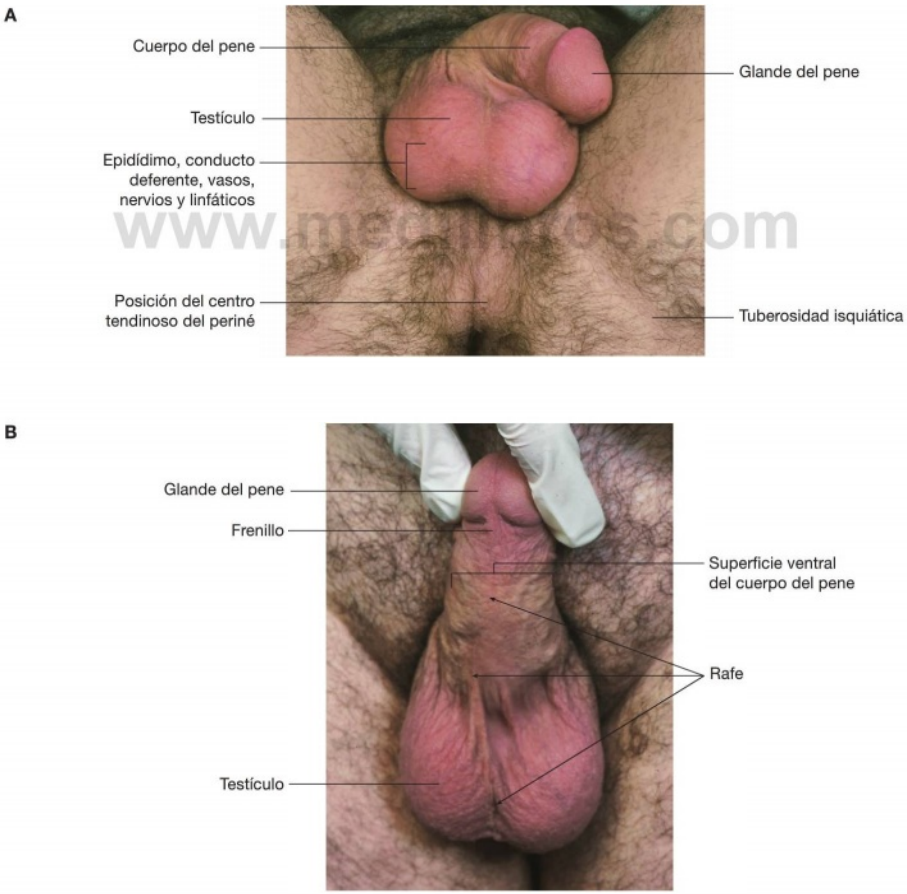

www.medilibros.com

Fig. 5.84 Estructuras del triángulo urogenital masculino. **A.** Vista inferior. **B.** Superficie ventral del cuerpo del pene.

© Elsevier. Fotocopiar sin autorización es un delito.

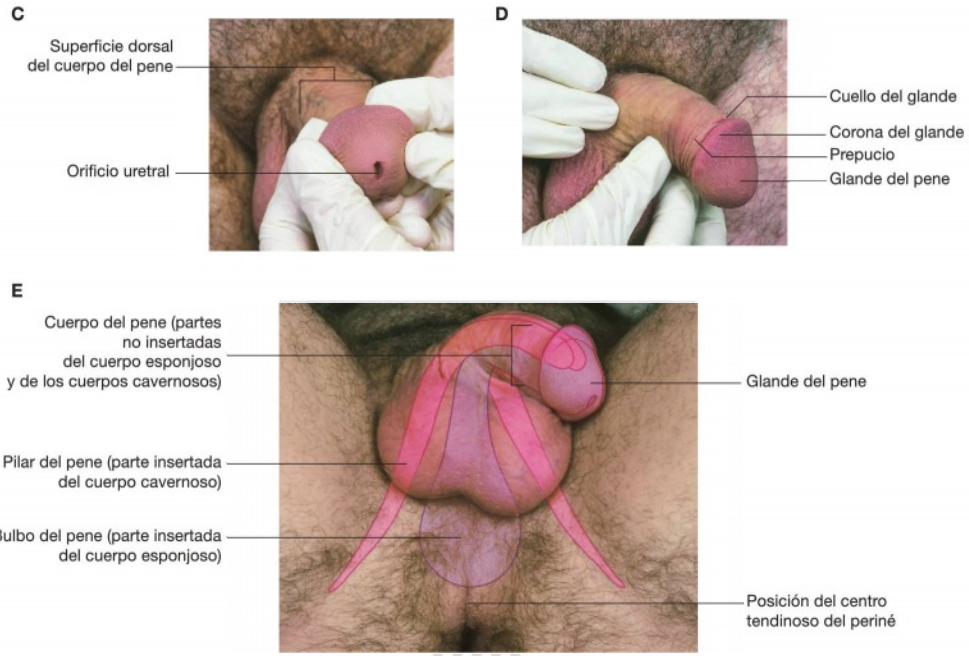

Fig. 5.84 ***(cont.)*** **C.** Vista anterior del glande del pene, donde se muestra la abertura uretral. **D.** Vista lateral del cuerpo del pene y del glande. **E.** Vista inferior del triángulo urogenital masculino, en la que se indican por transparencia los tejidos eréctiles del pene.

Casos clínicos

Caso 1

VARICOCELE

Un joven de 25 años acudió a su médico de familia con una sensación de peso en el lado izquierdo del escroto. Por lo demás, su estado de salud era bueno y no refería otros síntomas. Durante la exploración, el médico palpó el testículo izquierdo, que era normal, aunque percibió una tumefacción nodular blanda que rodeaba la cara superior del testículo y del epidídimo. En sus notas clínicas describió estos hallazgos como «una bolsa de gusanos» (fig. 5.85), que resultó ser un varicocele.

El drenaje venoso del testículo se realiza a través del plexo pampiniforme de venas que discurre en el cordón espermático. Un varicocele es una colección de venas dilatadas que proceden de este plexo. En muchos aspectos, son similares a las varices que se desarrollan en las piernas. Por lo general el paciente se queja de una sensación de peso en el escroto y alrededor del testículo, que suele empeorar al terminar el día.

El médico de familia recomendó tratamiento quirúrgico a través de una incisión inguinal.

Una técnica quirúrgica sencilla escinde la piel que rodea el ligamento inguinal. La aponeurosis del músculo oblicuo externo se divide en la pared abdominal anterior para dejar al descubierto el cordón espermático. La inspección minuciosa de éste revela las venas, que se ligan en el procedimiento quirúrgico.

Otra opción consiste en embolizar el varicocele.

En esta técnica se introduce un catéter pequeño a través de la vena femoral derecha. El catéter se hace avanzar por la vena ilíaca externa y la vena ilíaca común, hasta entrar en la vena cava inferior. A continuación, se sitúa en la vena renal izquierda y se realiza una venografía para demostrar el origen de la vena testicular izquierda. El catéter se empuja entonces hasta esta última, llegando a las venas del conducto inguinal y al plexo pampiniforme. Se inyectan unas espirales metálicas que ocluyen los vasos y se retira el catéter.

El paciente preguntó cuánta sangre drenaría de los testículos después de la operación.

Aunque se habían ocluido las principales venas de los testículos, las pequeñas venas colaterales que recorren el interior del escroto y rodean la cara externa del cordón espermático permiten el drenaje sin que reaparezca el varicocele.

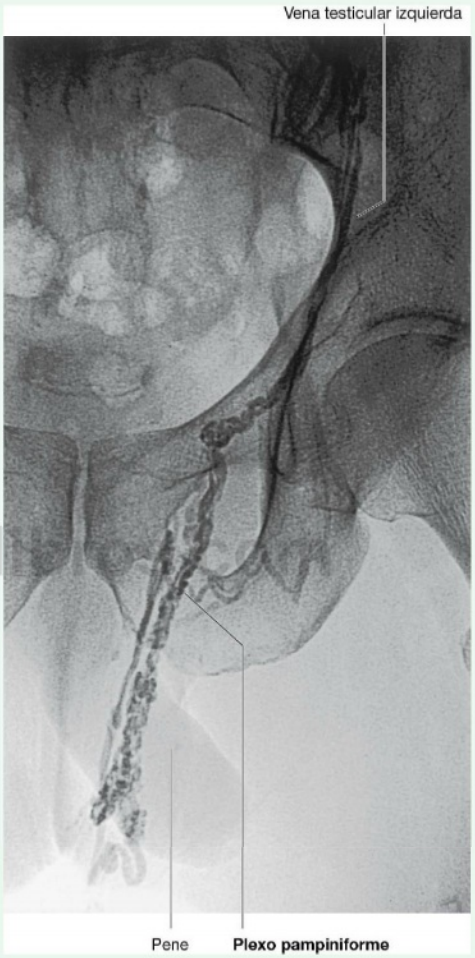

Fig. 5.85 Venografía testicular izquierda que demuestra el plexo venoso pampiniforme.

© Elsevier. Fotocopiar sin autorización es un delito.

Caso 2

COMPRESIÓN DEL NERVIO CIÁTICO

Un hombre joven acudió con dolor en la región glútea derecha, en la cara posterior del muslo y alrededor de las caras posterior y lateral de la pierna. Al hacérsele un interrogatorio más minucioso describió que el dolor también se irradiaba sobre la parte lateral del pie, en particular rodeando el maléolo lateral.

Las áreas de dolor coinciden con dermatomas. El dermatoma involucrado es el que corresponde a las regiones de los nervios L4 a S3.

En las semanas siguientes el paciente comenzó a desarrollar debilidad muscular, predominantemente un pie caído.

Estos hallazgos son compatibles con la pérdida de la función motora y el cambio sensitivo en el nervio peroneo común, que es un ramo del nervio ciático en la extremidad inferior.

Una tomografía computarizada (TC) de abdomen y la pelvis reveló una masa en la cara posterior del lado derecho de la pelvis. La masa era anterior al músculo piriforme y adyacente al recto.

En el vientre anterior del músculo piriforme se constituye el nervio ciático a partir de las raíces de los nervios L4 a S3. La masa de la pelvis del paciente comprimía este nervio, lo que producía su disfunción sensitivomotora.

Durante la cirugía se encontró que la masa era un tumor nervioso benigno, que se extirpó. Este paciente no tuvo ningún defecto neurológico persistente.

Caso 3

RIÑÓN PÉLVICO

Una mujer joven acudió a su médico de familia con un leve dolor abdominal alto. Una ecografía demostró la existencia de colelitiasis, que explicaba el dolor. Sin embargo, cuando el técnico valoró la pelvis, observó una masa por detrás de la vejiga con datos ecográficos compatibles con una estructura renal (fig. 5.86).

¿Qué hizo el ecografista a continuación? Una vez demostrada esta masa pélvica por detrás de la vejiga, evaluó ambos riñones. La paciente tenía un riñón derecho normal, pero el izquierdo no se encontró en su sitio habitual. El técnico diagnosticó un riñón pélvico.

La embriología explica el origen del riñón pélvico. Los riñones se desarrollan a partir de una serie compleja de estructuras que se originan cerca de la vejiga dentro de la pelvis fetal. A medida que prosigue el desarrollo y cambia la función de las distintas partes de los riñones en desarrollo, alcanzan una posición superior en la parte alta del abdomen, adyacente a la aorta abdominal y a la vena cava inferior, en la pared abdominal posterior. Una interrupción o complicación durante el desarrollo puede impedir que el riñón alcance su posición habitual. Por fortuna, es poco frecuente que los pacientes padezcan síntomas relacionados con un riñón pélvico.

Esta paciente no tenía síntomas atribuibles a su riñón pélvico, por lo que fue dada de alta.

Fig. 5.86 Tomografía computarizada sagital en la que se muestra un riñón pélvico.

Caso 4

OBSTRUCCIÓN DE LA ARTERIA ILÍACA COMÚN IZQUIERDA

Un hombre de 65 años fue valorado por un residente de cirugía con una historia de dolor en la nalga e impotencia. En la exploración tenía una disminución del pulso periférico en el pie izquierdo comparado con el derecho. En el interrogatorio directo, el paciente reveló que tenía un dolor intenso en la nalga del lado izquierdo cuando caminaba unos 50 metros. Después de un breve descanso, podía caminar otros 50 metros antes de que reaparecieran los mismos síntomas. También mencionó que en el último año no podía tener erecciones. Era un fumador empedernido y no recibía ningún fármaco ni tratamiento.

El dolor de la nalga izquierda tiene características isquémicas. El paciente refiere una historia típica relacionada con la ausencia de flujo sanguíneo hacia los músculos. Se encuentra un cuadro similar cuando las ramas musculares de la arteria femoral están ocluidas o estenosadas. Estos pacientes desarrollan un dolor similar (isquémico) en los músculos de la pantorrilla, denominado claudicación intermitente.

¿Cómo llega la sangre a los músculos glúteos?

La sangre llega a la bifurcación aórtica y después entra en las arterias ilíacas comunes, que se dividen en sus ramas ilíaca interna e ilíaca externa. La arteria ilíaca interna se subdivide a continuación en sus ramas anterior y posterior, que a su vez dan lugar a los vasos que abandonan la pelvis atravesando el agujero ciático mayor e irrigan los músculos glúteos. La arteria pudenda interna también surge de la división anterior de la arteria ilíaca interna e irriga el pene.

Los síntomas del paciente aparecen en el lado izquierdo, lo que indica que la obstrucción existe sólo en ese lado.

Como los síntomas del paciente aparecen únicamente en el lado izquierdo, es probable que la lesión se encuentre en la arteria ilíaca común (fig. 5.87) e impida la llegada del flujo sanguíneo hacia las arterias ilíaca externa e interna en el lado izquierdo.

«¿Cómo me van a tratar?», preguntó el paciente.

Se pidió al paciente que dejara de fumar y que comenzase a realizar ejercicio de forma habitual. Otras opciones terapéuticas consistían en desbloquear la lesión mediante una angioplastia con balón del bloqueo para reabrir los vasos, o mediante un injerto de derivación quirúrgica.

Dejar de fumar y realizar ejercicio habitualmente mejoró la distancia caminada por el paciente quien, además, se sometió a un procedimiento poco invasivo de dilatación del vaso con balón (angioplastia), después de lo cual pudo caminar sin obstáculos y tener erecciones.

www.medilibros.com

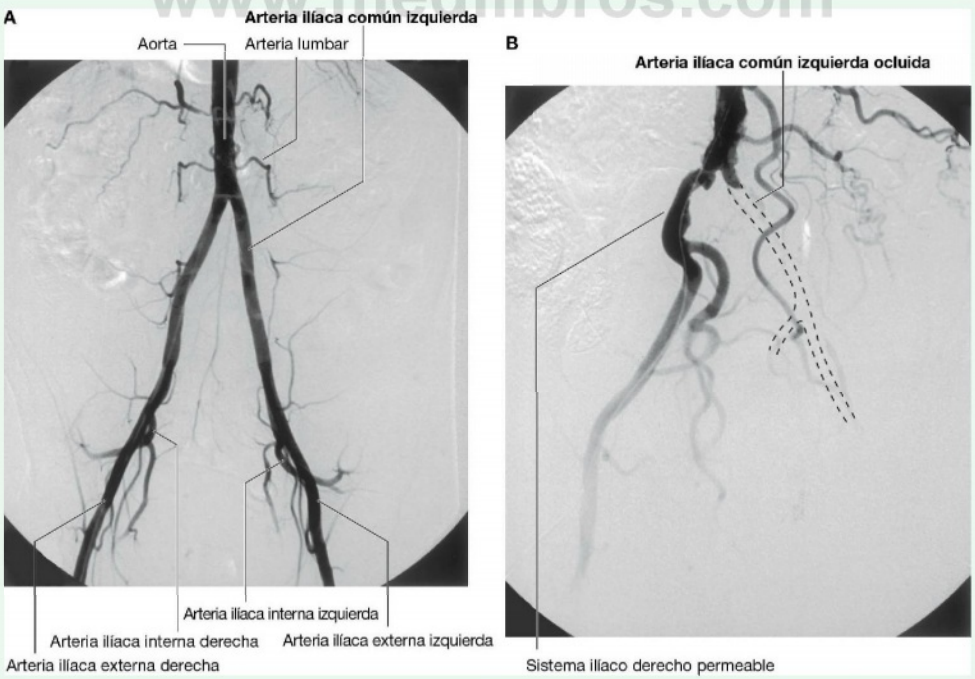

Fig. 5.87 Angiografía aortoilíaca con sustracción digital. **A.** Patrón de circulación normal. **B.** Arteria ilíaca común izquierda ocluida.

© Elsevier. Fotocopiar sin autorización es un delito.

Caso 5

LESIÓN IATROGÉNICA DEL URÉTER

Una mujer de 50 años ingresó en el hospital para la resección quirúrgica del útero (histerectomía) por un cáncer. El cirujano también iba a extirpar todos los nódulos linfáticos pélvicos y realizar una salpingo-ooforectomía bilateral (extirpación de las trompas uterinas y los ovarios). Se preparó a la paciente para este procedimiento y se realizó la cirugía habitual. Veinticinco horas después de la cirugía se observó que no había diuresis y el abdomen se estaba expandiendo. Una ecografía demostró una cantidad considerable de líquido en el interior del abdomen. Se estudió el líquido extraído del abdomen, que resultó ser orina.

Se planteó que los uréteres de la paciente habían sido dañados durante la cirugía.

La porción pélvica del uréter discurre en sentido posteroinferior y externo al peritoneo parietal en la pared lateral de la pelvis, anterior a la arteria ilíaca interna. Continúa su trayecto hasta un punto situado aproximadamente 2 cm por encima de la espina ciática y después pasa en sentido anteromedial y por encima de los músculos elevadores del ano. Se debe señalar que el uréter se adhiere íntimamente al peritoneo. La única estructura que pasa entre el uréter y el peritoneo en los hombres es el conducto deferente. En las mujeres, sin embargo, a medida que el uréter desciende sobre la pared de la pelvis, pasa bajo la arteria uterina. El uréter continúa cerca del fórnix lateral de la vagina, en especial en el lado izquierdo, y entra en el ángulo posterosuperior de la vejiga. Fue en este punto donde el uréter se dañó de forma involuntaria.

Conocer la anatomía y reconocer la posibilidad de una lesión ureteral, permitió a los cirujanos restablecer la continuidad del uréter en otra cirugía. La paciente estuvo ingresada algunos días más de lo esperado y se recuperó sin más incidentes.

www.medilibros.com

Caso 6

EMBARAZO ECTÓPICO

Una mujer de 25 años acudió a un servicio de urgencias con dolor en la fosa ilíaca derecha. El dolor se había desarrollado con rapidez en unos 40 minutos, junto con cólicos abdominales y vómitos. El residente de cirugía estableció un diagnóstico inicial de apendicitis.

La historia típica de apendicitis comprende un dolor abdominal central de tipo cólico (que aumenta y disminuye de forma intermitente) que, tras unas horas, se localiza para convertirse en un dolor constante en la fosa ilíaca derecha. El dolor cólico central es típico de un dolor de tipo visceral mal localizado. El dolor se localiza más a medida que se inflama el peritoneo parietal. Aunque esta paciente tiene dolor en la fosa ilíaca derecha, la historia no es la típica de apendicitis (aunque hay que recordar que los pacientes no siempre tienen una historia clásica de apendicitis).

El residente de cirugía pidió opinión a un compañero de más experiencia.

Este compañero pensó en otras estructuras anatómicas que se encontrasen dentro de la fosa ilíaca derecha como posible causa del dolor. Entre ellas se encuentran el apéndice, el ciego y el intestino delgado. El dolor musculoesquelético y el dolor referido también podrían ser causas potenciales. En las mujeres, el dolor también puede proceder del ovario, de la trompa uterina (de Falopio) o del útero. En una paciente joven son poco frecuentes las enfermedades de estos órganos, mientras que la infección y la enfermedad pélvica inflamatoria sí pueden aparecer en pacientes más jóvenes, y hay que tenerlas en cuenta.

La paciente no tenía historia de este tipo de trastornos.

Sin embargo, con un interrogatorio más minucioso la mujer comentó que su última menstruación tuvo lugar 6 semanas antes de acudir a urgencias. El residente mayor se dio cuenta de que una causa posible de dolor abdominal era el embarazo extrauterino (embarazo ectópico). La paciente fue remitida de forma urgente para realizarse una ecografía abdominal, que reveló la ausencia de feto y de saco vitelino en el útero. La prueba del embarazo dio resultado positivo. La paciente se sometió a una intervención quirúrgica y se encontró la rotura de una trompa uterina causada por un embarazo ectópico.

Cuando una paciente acuda con un dolor pélvico evidente, se debe pensar en las diferencias anatómicas debidas al sexo. Siempre se pensará en el embarazo ectópico en las mujeres que se encuentren en edad fértil.

Caso 7

TUMOR UTERINO

Una mujer de 35 años acudió a su médico de familia con una sensación de distensión abdominal y aumento del perímetro abdominal. El médico exploró la parte inferior del abdomen, donde encontró una masa que se extendía desde la rama púbica superior hasta la altura del ombligo. El borde superior de la masa se palpaba con facilidad, pero el borde inferior no parecía estar tan bien definido.

Esta paciente tiene una masa pélvica.

Al explorar un paciente en posición supina, el observador debería descubrir todo el abdomen.

La inspección reveló una protrusión en la parte inferior del abdomen a la altura del ombligo. La palpación descubrió una masa dura y ligeramente irregular, con unos bordes superior y laterales bien definidos, y un borde inferior no tan bien definido, que daba la impresión de que la masa continuaba en el interior de la pelvis. La lesión era mate a la percusión y la auscultación no reveló ruidos anómalos.

El médico pensó sobre las estructuras de las que podría surgir esta masa. Cuando se explora la pelvis, se debe recordar las diferencias entre sexos. El recto y el intestino, la vejiga y la musculatura son estructuras comunes en hombres y mujeres. Hay algunas situaciones patológicas comunes a ambos sexos, como el desarrollo de abscesos pélvicos y colecciones de líquidos.

En los hombres, la próstata no se puede palpar a través del abdomen y es muy raro que aumente de tamaño hasta tal extremo cuando la enfermedad es benigna. El cáncer de próstata agresivo puede diseminarse por toda la pelvis, aunque a menudo se asocia con una obstrucción intestinal y con intensos síntomas vesicales.

En las mujeres, hay varios órganos en los que se pueden desarrollar masas grandes, como los ovarios (tumores sólidos y quísticos), los restos embrionarios en el interior de los ligamentos anchos y el útero (embarazo y miomas).

El médico continuó el interrogatorio.

Siempre se debe tener claro si la paciente está embarazada o no (en ocasiones, el embarazo puede ser una sorpresa para la paciente).

La prueba de embarazo de esta paciente fue negativa. La masa no se modificó después de que la paciente hubiera vaciado su vejiga. El médico pensó que la masa podría ser un tumor benigno del útero (mioma). Para establecer el diagnóstico se obtuvo una ecografía de la pelvis, que confirmó la procedencia uterina de la masa.

La paciente fue remitida a un ginecólogo. Después de una larga conversación sobre su sintomatología, la fertilidad y los riesgos, el cirujano y la paciente acordaron que la histerectomía (extirpación quirúrgica del útero) sería una forma apropiada de tratamiento.

La paciente buscó la opinión de otros ginecólogos, y todos estuvieron de acuerdo en que la cirugía era la opción adecuada.

El mioma se extrajo sin complicaciones.

www.freelibros.com

© Elsevier. Fotocopiar sin autorización es un delito.

Caso 8

MIOMAS UTERINOS

Una mujer de 52 años fue remitida al ginecólogo. En la resonancia magnética (RM) se observaba la presencia de miomas uterinos. Después de una larga conversación sobre su sintomatología, fertilidad y riesgos, se le ofreció que eligiera entre una histerectomía (extirpación quirúrgica del útero) o la embolización de la arteria uterina.

La embolización de la arteria uterina es un procedimiento en el que un radiólogo intervencionista utiliza un catéter para inyectar partículas de pequeño tamaño en las arterias uterinas. Esto disminuye la irrigación sanguínea de los miomas y provoca su retracción.

La paciente optó por la embolización de la arteria uterina.

En la RM realizada 6 meses después del procedimiento de embolización se observó una reducción favorable del tamaño de los miomas uterinos (fig. 5.88).

Fig. 5.88 RM sagital de la cavidad pélvica. **A.** Medición de un mioma antes de la embolización de la arteria uterina. **B.** Medición de un mioma 6 meses después de la embolización. El tamaño del mioma ha disminuido.

6 Extremidad inferior

Contenido adicional *online* disponible en www.studentconsult.com

- Biblioteca de imágenes: ilustraciones de la anatomía de la extremidad inferior
- Autoevaluación: preguntas de elección múltiple tipo National Board
- Preguntas cortas
- Anatomía de superficie interactiva: animaciones
- Casos clínicos de fisioterapia
  - Fascitis plantar
  - Tendinitis y tendinosis del tendón de Aquiles
  - Esguince de tobillo con eversión
  - Esguince de tobillo alto
  - Síndrome de dolor femororrotuliano
  - Periostitis tibial anterolateral
  - *Véanse más casos clínicos de fisioterapia en internet*
- Casos clínicos médicos
  - Hernia femoral
  - Lesión inguinal
  - Tendinitis del psoas ilíaco
  - Síndrome de la cintilla iliotibial
  - Síndrome de compresión nerviosa
  - Pie cavo
- Casos clínicos
  - Venas varicosas
  - Lesión de la articulación de la rodilla
  - Fractura del cuello del fémur
  - Trombosis venosa profunda
  - *Véanse más casos clínicos en internet*

Curso de autoaprendizaje *online* de Anatomía y embriología

- Módulos de anatomía 26-31
- Módulo de embriología 71

***Conceptos generales* 535**

Descripción general 535
Funciones 537
- Soporte del peso corporal 537
- Locomoción 537

Componentes 539
- Huesos y articulaciones 539
- Músculos 543

Relación con otras regiones 545
- Abdomen 545
- Pelvis 545
- Periné 545

Puntos fundamentales 545
- La inervación proviene de nervios espinales lumbares y sacros 545
- Nervios relacionados con el hueso 550
- Venas superficiales 550

***Anatomía regional* 551**

- Pelvis ósea 551
- Porción proximal del fémur 554
- Articulación de la cadera 558
- Vías a la extremidad inferior 562
- Nervios 563
- Arterias 566
- Venas 568
- Vasos linfáticos 570
- Fascia profunda y abertura safena 571
- Triángulo femoral 572

Región glútea 574
- Músculos 574
- Nervios 579
- Arterias 582
- Venas 583
- Vasos linfáticos 583

Muslo 583
- Huesos 584
- Músculos 589

© 2015. Elsevier España, S.L.U. Reservados todos los derechos

Arterias 600
Venas 603
Nervios 603
Articulación de la rodilla 606
Articulación tibioperonea 616
Fosa poplítea 616
Pierna 618
Huesos 618
Articulaciones 620
Compartimento posterior de la pierna 621
Compartimento lateral de la pierna 628
Compartimento anterior de la pierna 630
Pie 633
Huesos 634
Articulaciones 638
Túnel del tarso, retináculos y disposición de las principales estructuras del tobillo 646
Arcos del pie 648
Aponeurosis plantar 649
Vainas fibrosas de los dedos 649
Capuchones extensores 650
Músculos intrínsecos 650
Arterias 657
Venas 659
Nervios 659

Anatomía de superficie 663

Anatomía de superficie de la extremidad inferior 663
Evitación del nervio ciático 663
Localización de la arteria femoral en el triángulo femoral 664
Identificación de las estructuras situadas alrededor de la rodilla 664
Visualización del contenido de la fosa poplítea 666
Búsqueda del túnel del tarso: la entrada al pie 667
Identificación de los tendones situados alrededor del tobillo y del pie 668
Localización de la arteria dorsal del pie 669
Aproximación a la posición del arco arterial plantar 669
Principales venas superficiales 670
Pulsos 671

Casos clínicos 672

www.medilibros.com

Conceptos generales

DESCRIPCIÓN GENERAL

La extremidad inferior está anclada directamente al esqueleto axial por medio de la articulación sacroilíaca y por fuertes ligamentos que unen el hueso coxal con el sacro. Está separada del abdomen, la espalda y el periné por una línea continua (fig. 6.1), que:

- Une el tubérculo del pubis a la espina ilíaca anterosuperior (posición del ligamento inguinal) y después continúa a lo largo de la cresta ilíaca hasta la espina ilíaca posterosuperior, que separa la extremidad inferior de las paredes abdominales anterior y lateral.
- Pasa entre la espina ilíaca posterosuperior y a lo largo de la superficie dorsolateral del sacro hasta el cóccix para separar la extremidad inferior de los músculos de la espalda.
- Une el borde medial del ligamento sacrotuberoso, la tuberosidad isquiática, la rama isquiopúbica y la sínfisis del pubis para separar la extremidad inferior del periné.

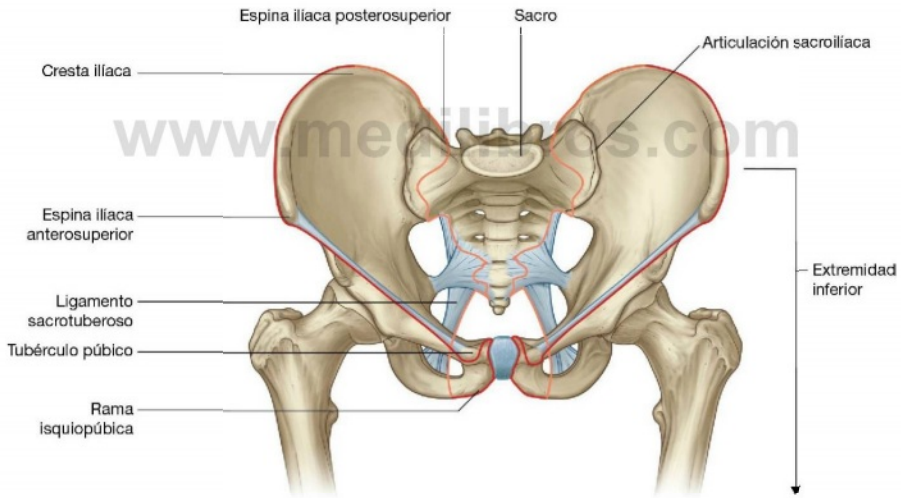

Fig. 6.1 Borde superior de la extremidad inferior.

© Elsevier. Fotocopiar sin autorización es un delito.

La extremidad inferior se divide en región glútea, muslo, pierna y pie en función de las principales articulaciones, los componentes óseos y las referencias superficiales (fig. 6.2):

- La **región glútea** es posterolateral y está entre la cresta ilíaca y el pliegue cutáneo (pliegue glúteo) que define el límite inferior de las nalgas.
- A nivel anterior, el **muslo** está entre el ligamento inguinal y la articulación de la rodilla: la articulación de la cadera queda justo inferior al tercio medio del ligamento inguinal y la parte posterior del muslo está entre el pliegue glúteo y la rodilla.
- La **pierna** está entre la rodilla y el tobillo.
- El **pie** es distal a la articulación del tobillo.

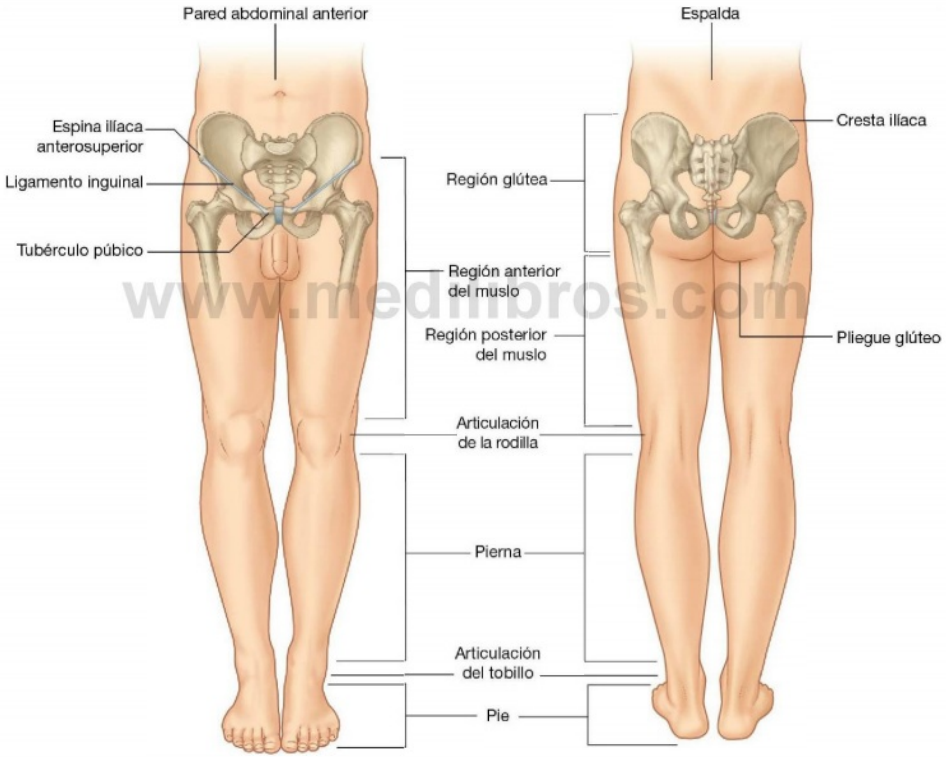

www.medimbros.com

Fig. 6.2 Regiones de la extremidad inferior.

El triángulo femoral, la fosa poplítea y el lado posteromedial del tobillo son áreas destacadas de transición a través de las cuales discurren estructuras entre las diferentes regiones (fig. 6.3):

El **triángulo femoral** es una depresión piramidal formada por los músculos de las regiones proximales del muslo y por el ligamento inguinal, que constituye la base del triángulo. La irrigación sanguínea principal y uno de los nervios de la extremidad (nervio femoral) entran en el muslo desde el abdomen pasando por debajo del ligamento inguinal y por dentro del triángulo femoral.

La **fosa poplítea,** posterior a la articulación de la rodilla, es una región en forma de rombo formada por los músculos del muslo y de la pierna. Entre estos dos segmentos, y a través de la fosa poplítea, pasan grandes vasos y nervios.

La mayoría de los nervios, vasos y tendones flexores que discurren entre la pierna y el pie atraviesan una serie de conductos (denominados en conjunto túnel del tarso) situados sobre la cara posteromedial del tobillo. Los conductos están formados por huesos adyacentes y un retináculo flexor, que mantiene los tendones en posición.

FUNCIONES

Soporte del peso corporal

Una función fundamental de la extremidad inferior es la de soportar el peso del cuerpo con un gasto mínimo de energía. Cuando se está en posición erecta, el centro de gravedad es anterior al borde de la vértebra SII de la pelvis (fig. 6.4). La línea vertical que pasa a través del centro de gravedad es ligeramente posterior a las articulaciones de la cadera, anterior a las articulaciones de la rodilla y el tobillo, se sitúa directamente sobre la base de apoyo casi circular formada por los pies en el suelo y mantiene las articulaciones de la rodilla y la cadera en extensión.

La organización de los ligamentos en las articulaciones de la cadera y la rodilla, junto con la forma de las superficies articulares, sobre todo en la rodilla, facilita el «bloqueo» de estas articulaciones cuando se está de pie, lo que reduce la energía muscular necesaria para mantener la bipedestación.

Locomoción

Una segunda función esencial de las extremidades inferiores es mover el cuerpo a través del espacio. Esto implica la integración de los movimientos de todas las articulaciones de la extremidad inferior para poner el pie sobre el suelo y mover el cuerpo sobre el pie.

www.medilibros.com

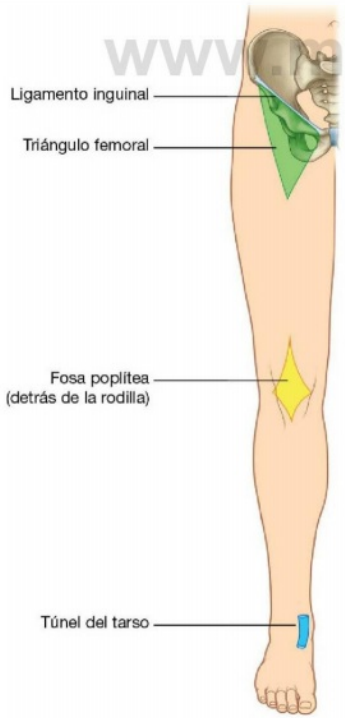

Fig. 6.3 Áreas de transición.

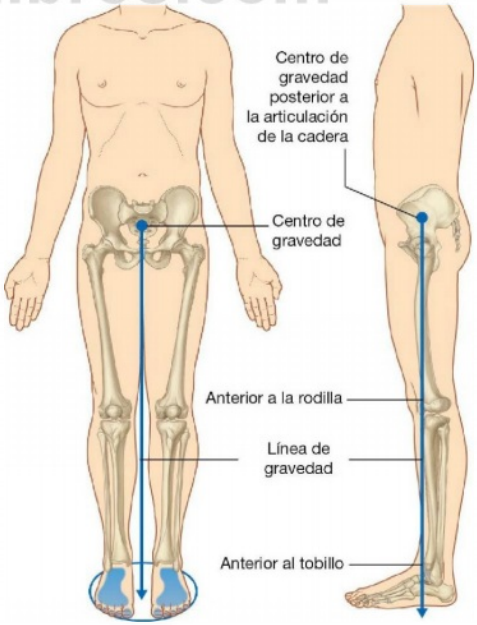

Fig. 6.4 Centro y línea de gravedad.

© Elsevier. Fotocopiar sin autorización es un delito.

Los movimientos de la articulación de la cadera son la flexión, la extensión, la abducción, la aducción, las rotaciones medial y lateral y la circunducción (fig. 6.5).

Las articulaciones de la rodilla y el tobillo son sobre todo de tipo bisagra (gínglimo). Los principales movimientos de la rodilla son la flexión y la extensión (fig. 6.6A). Los movimientos del tobillo son la flexión dorsal (movimiento de la cara dorsal del pie hacia la pierna) y la flexión plantar (fig. 6.6B).

Durante la marcha, muchas características anatómicas de las extremidades inferiores contribuyen a minimizar las fluctuaciones del centro de gravedad del cuerpo, con lo que se reduce la cantidad de energía necesaria para mantener la locomoción y

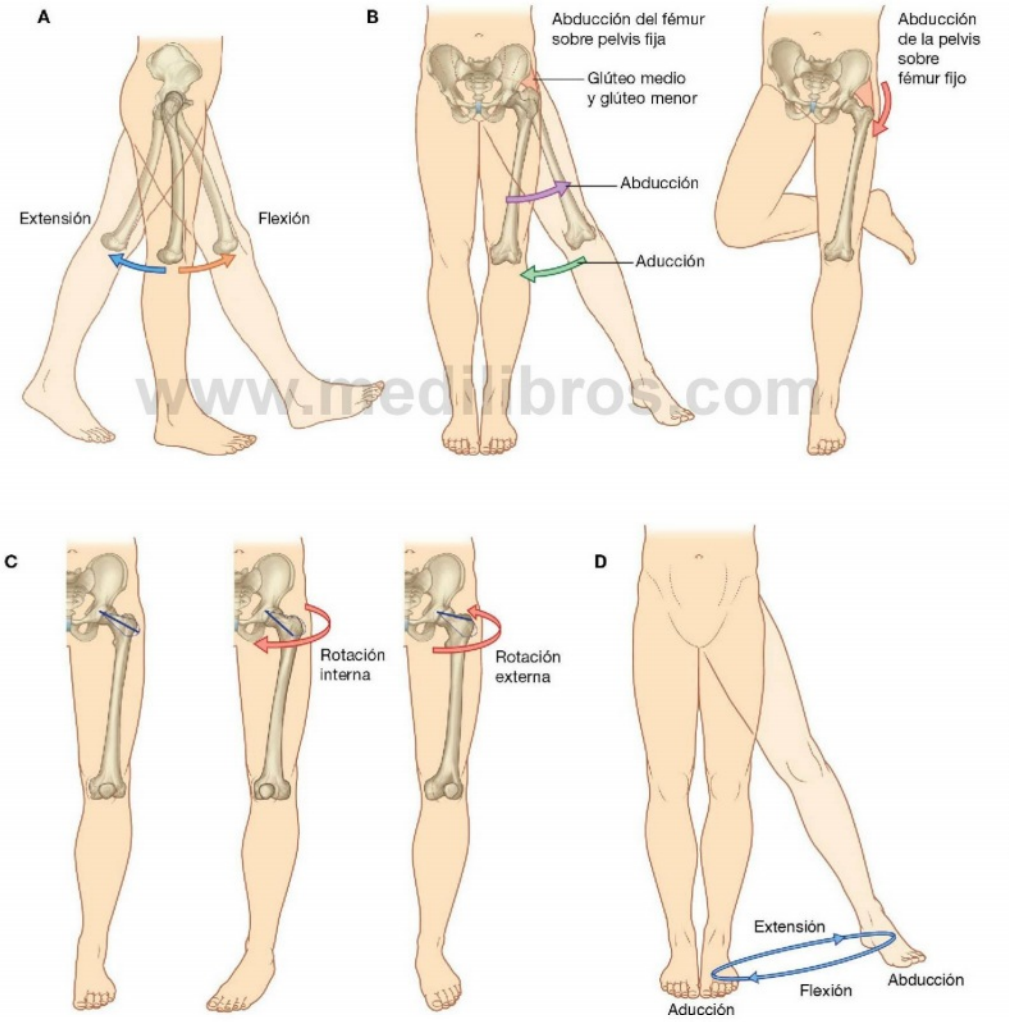

www.medilibros.com

Fig. 6.5 Movimientos de la articulación de la cadera. **A.** Flexión y extensión. **B.** Abducción y aducción. **C.** Rotaciones lateral y medial. **D.** Circunducción.

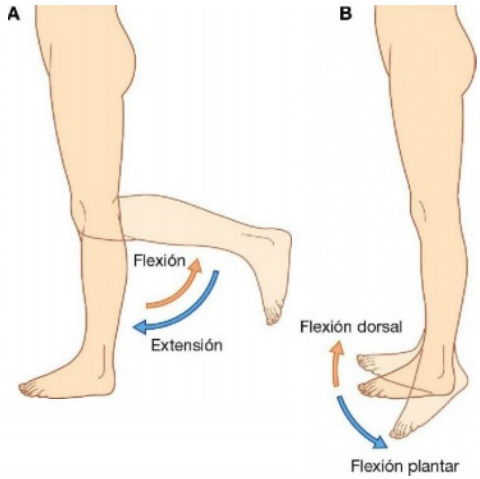

Fig. 6.6 Movimientos de la rodilla y del tobillo. **A.** Flexión y extensión de la rodilla. **B.** Flexión dorsal y flexión plantar del tobillo.

www.medilibros.com

producir una marcha suave y eficaz (fig. 6.7). Entre ellas están la inclinación pélvica en el plano coronal, la rotación pélvica en el plano transverso, el movimiento de las rodillas hacia la línea media, la flexión de las rodillas y las complejas interacciones entre la cadera, la rodilla y el tobillo. Como resultado, durante la marcha, el centro de gravedad del cuerpo fluctúa normalmente sólo 5 cm en las direcciones vertical y lateral.

COMPONENTES

Huesos y articulaciones

Los huesos de la región glútea y del muslo son la pelvis y el fémur (fig. 6.8). La gran articulación de tipo enartrosis que hay entre estos dos huesos es la articulación de la cadera.

El fémur es el hueso del muslo. En su extremo distal, su principal articulación de soporte de peso es con la tibia, pero también se articula a nivel anterior con la rótula (patela), que es el hueso sesamoideo más grande del cuerpo y está incluido en el tendón del cuádriceps femoral.

La articulación entre el fémur y la tibia es la principal articulación de la rodilla, pero la situada entre la rótula y el fémur comparte la misma cavidad articular. Aunque los principales movimientos de la rodilla son la flexión y la extensión, esta articulación también permite al fémur rotar sobre la tibia. Esta rotación contribuye al «bloqueo» de la rodilla cuando está totalmente extendida, sobre todo en bipedestación.

La pierna contiene dos huesos:

- La tibia está en posición medial, es mayor que el peroné (fíbula), situado en posición lateral, y es el hueso que soporta el peso.
- El peroné no forma parte de la articulación de la rodilla y constituye sólo la parte más lateral de la articulación del tobillo: a nivel proximal da lugar a una pequeña articulación sinovial (articulación tibioperonea superior) con la superficie inferolateral de la cabeza de la tibia.

La tibia y el peroné están unidos a lo largo de su longitud por una membrana interósea y en sus extremos distales por una articulación tibioperonea inferior fibrosa, por lo que hay poco movimiento entre ellos. Las superficies distales de la tibia y del peroné forman juntas un profundo receso. La articulación del tobillo está formada por este receso y parte de uno de los huesos del tarso del pie (astrágalo), que se proyecta al interior del receso. El tobillo es más estable cuando está en flexión dorsal.

© Elsevier. Fotocopiar sin autorización es un delito.

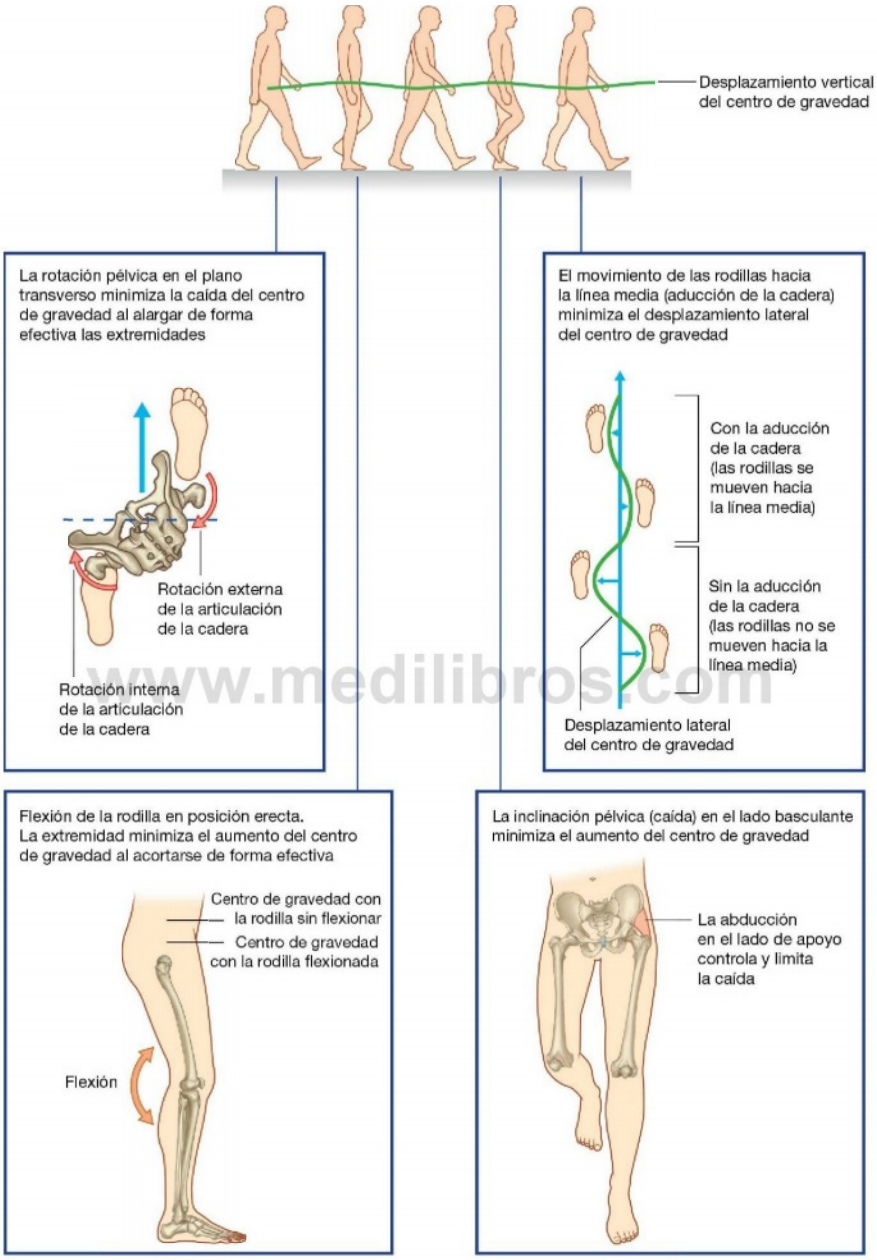

www.medilibros.com

Fig. 6.7 Algunos determinantes de la marcha.

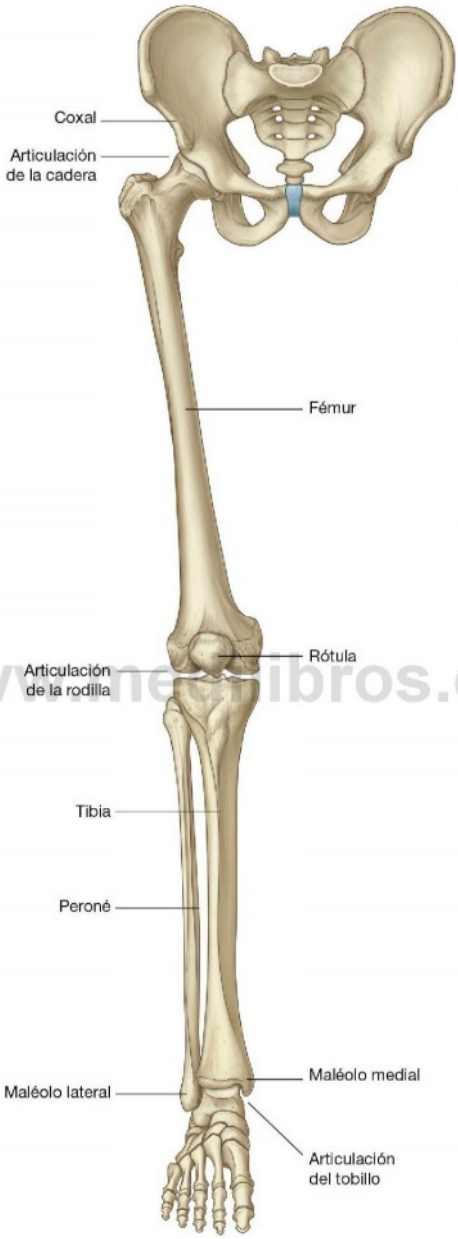

www.mediclibros.com

Fig. 6.8 Huesos y articulaciones de la extremidad inferior.

© Elsevier. Fotocopiar sin autorización es un delito.

Los huesos del pie constan de los huesos del tarso, los metatarsianos y las falanges (fig. 6.9). Hay siete huesos del tarso, que se organizan en dos filas, con un hueso entre ambas en el lado medial. La inversión y eversión del pie, o giro de la planta del pie medial o lateral, respectivamente, se producen en las articulaciones existentes entre los huesos del tarso.

Los huesos del tarso se articulan con los metatarsianos en las articulaciones tarsometatarsianas, lo que permite sólo unos movimientos limitados de deslizamiento.

Los movimientos independientes de los metatarsianos están limitados por ligamentos metatarsianos transversos profundos, que unen de forma eficaz las cabezas distales de los huesos en las articulaciones metatarsofalángicas. Existe un metatarso para cada uno de los cinco dedos, y cada dedo tiene tres falanges, excepto el dedo gordo (dedo 1) que sólo tiene dos.

Las articulaciones metatarsofalángicas permiten la flexión, extensión, abducción y aducción de los dedos, pero la amplitud de movimientos está más restringida que en la mano.

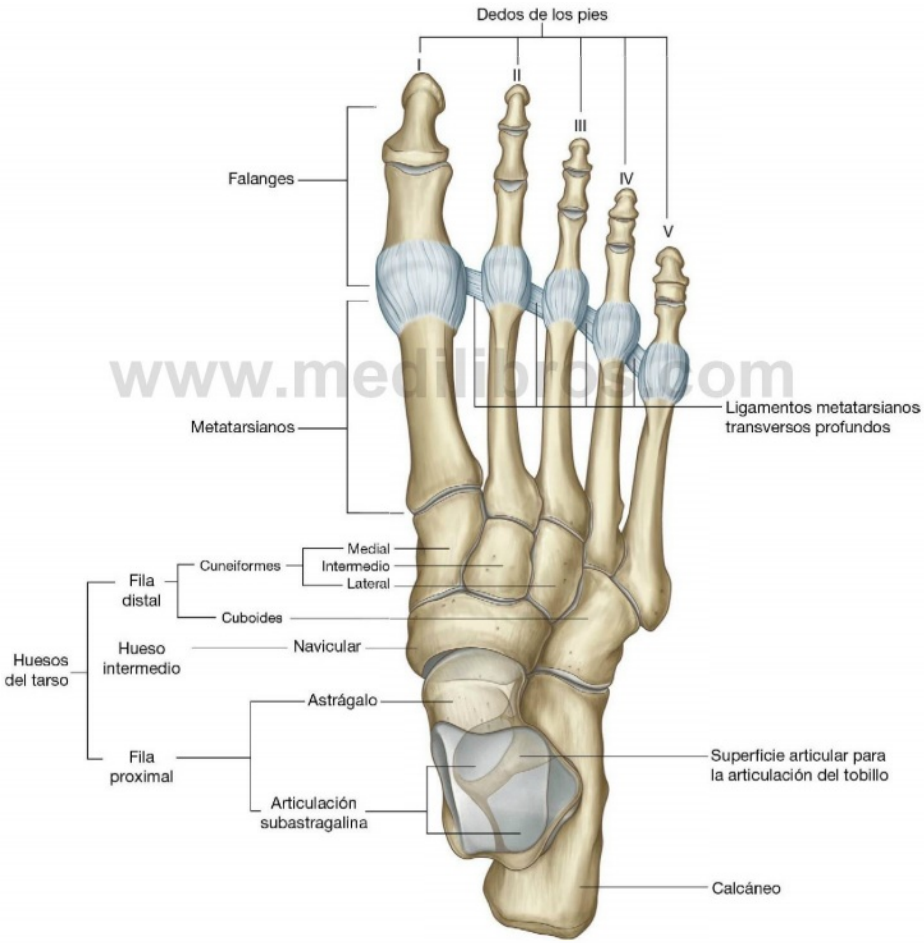

www.medilibros.com

Fig. 6.9 Huesos del pie.

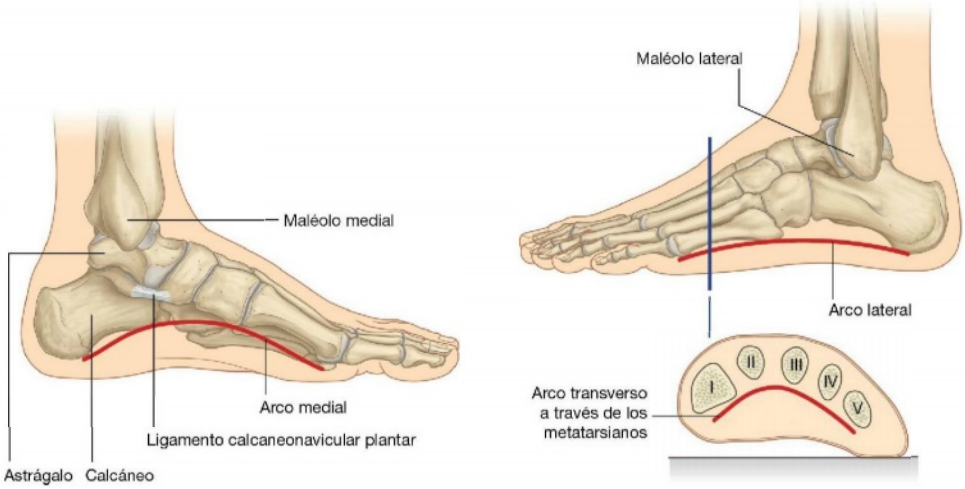

Fig. 6.10 Arcos longitudinal y transverso del pie.

Las articulaciones interfalángicas son de tipo bisagra que permiten la flexión y extensión.

Los huesos del pie no están organizados en un solo plano de forma que apoyen planos sobre el suelo, sino que los metatarsianos y los huesos del tarso forman los arcos longitudinal y transversal (fig. 6.10). El arco longitudinal es más alto en la cara medial del pie. Los arcos son flexibles por naturaleza y están sostenidos por músculos y ligamentos. Absorben y transmiten fuerzas durante la marcha y la bipedestación.

Músculos

Los músculos de la región glútea constan sobre todo de extensores, rotadores y abductores de la articulación de la cadera (fig. 6.11). Además de mover el muslo sobre una pelvis fija, estos músculos también controlan el movimiento de la pelvis respecto de la extremidad que soporta el peso del cuerpo (extremidad de soporte o estática), mientras que la otra bascula hacia delante (extremidad basculante) durante la marcha.

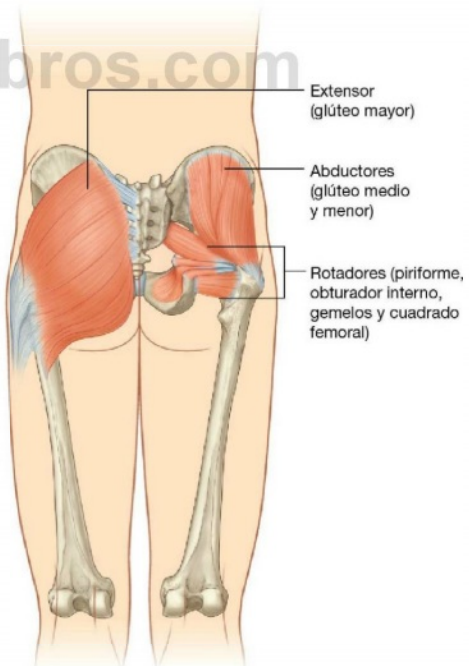

Fig. 6.11 Músculos de la región glútea.

www.medilibros.com

© Elsevier. Fotocopiar sin autorización es un delito.

Los principales músculos flexores de la cadera (iliopsoas: psoas mayor e ilíaco) no se originan en la región glútea ni en el muslo, sino que se insertan en la pared abdominal posterior y descienden a través del espacio que existe entre el ligamento inguinal y la pelvis para insertarse en el extremo proximal del fémur (fig. 6.12).

Los músculos del muslo y de la pierna están separados en tres compartimentos por capas de fascias, huesos y ligamentos (fig. 6.13).

En el muslo existen los compartimentos medial (aductor), anterior (extensor) y posterior (flexor):

- La mayoría de los músculos del compartimento medial actúan sobre todo en la articulación de la cadera.
- Los músculos grandes (isquiotibiales) del compartimento posterior actúan sobre la cadera (extensión) y la rodilla (flexión) porque se insertan en la pelvis y en los huesos de la pierna.
- Los músculos del compartimento anterior (cuádriceps femoral) sobre todo extienden la rodilla.

Los músculos de la pierna se dividen en los compartimentos lateral (peroneo), anterior y posterior.

- Los músculos del compartimento lateral producen sobre todo la eversión del pie.
- Los músculos del compartimento anterior producen flexión dorsal del pie y extienden los dedos.
- Los músculos del compartimento posterior producen flexión plantar del pie y flexionan los dedos; uno de los músculos también puede flexionar la rodilla porque se inserta a nivel superior en el fémur.

Los músculos específicos de cada uno de los tres compartimentos de la pierna también proporcionan un apoyo dinámico a los arcos del pie.

Los músculos que se encuentran completamente en el pie (músculos intrínsecos) modifican las fuerzas producidas por los tendones que llegan a los dedos desde la pierna y proporcionan apoyo dinámico a los arcos longitudinales del pie durante la marcha, sobre todo cuando se inclina el cuerpo hacia delante sobre la extremidad que apoya justo antes de levantar el dedo del suelo.

www.medilibros.com

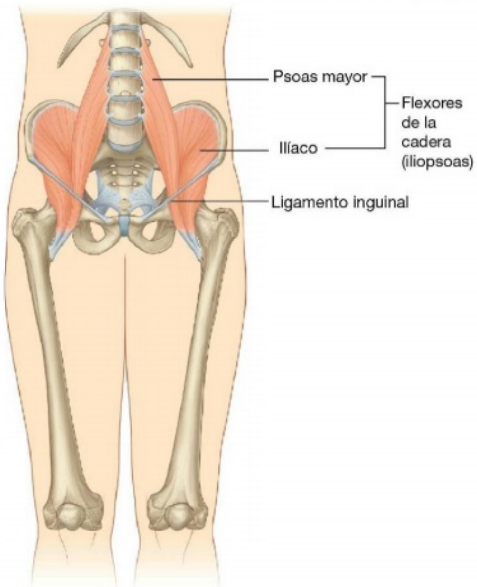

Fig. 6.12 Principales flexores de la cadera.

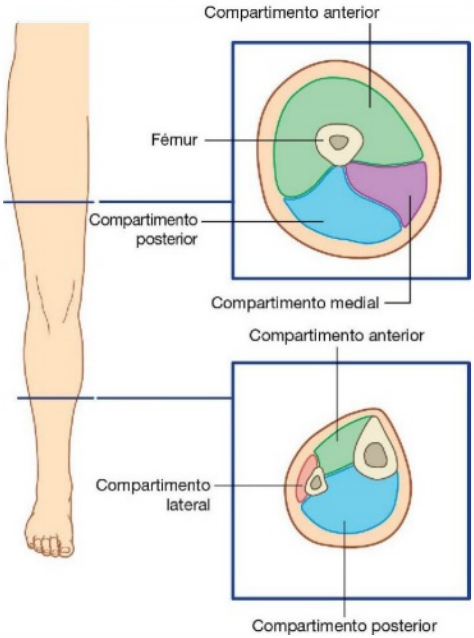

Fig. 6.13 Compartimentos musculares del muslo y de la pierna.

RELACIÓN CON OTRAS REGIONES

Al contrario de lo que sucede en la extremidad superior, donde la mayoría de las estructuras pasan entre ella y el cuello a través de una sola entrada axilar, en la extremidad inferior hay cuatro puntos principales de entrada y salida entre ella y el abdomen, la pelvis y el periné (fig. 6.14). Éstos son:

- El espacio que hay entre el ligamento inguinal y la pelvis.
- El agujero ciático (isquiático) mayor.
- El conducto obturador (en la porción superior del agujero obturador).
- El agujero ciático (isquiático) menor.

Abdomen

La extremidad inferior se comunica directamente con el abdomen a través de un espacio existente entre la pelvis y el ligamento inguinal (fig. 6.14). Las estructuras que pasan a través de este espacio son:

- Músculos: psoas mayor, ilíaco y pectíneo.
- Nervios: femoral y ramo femoral de los nervios genitofemoral y nervio cutáneo femoral lateral.
- Vasos: arteria y vena femorales.
- Vasos linfáticos.

Este espacio entre la pelvis y el ligamento inguinal es un área débil de la pared abdominal y a menudo sobresalen por él la cavidad y el contenido abdominales hacia el muslo (hernia femoral). Este tipo de hernia suele aparecer en el punto donde los vasos linfáticos atraviesan el espacio (el conducto femoral).

Pelvis

Las estructuras que hay dentro de la pelvis se comunican con la extremidad inferior a través de dos aberturas principales (fig. 6.14).

A nivel posterior, las estructuras se comunican con la región glútea a través del agujero ciático mayor, y son:

- Un músculo: piriforme.
- Nervios: ciático, glúteos superior e inferior y pudendos.
- Vasos: arterias y venas glúteas superior e inferior y arteria pudenda interna.

El nervio ciático es el nervio periférico más grande del cuerpo y es el principal nervio de la extremidad inferior.

A nivel anterior, el nervio y los vasos obturadores pasan entre la pelvis y el muslo a través del conducto obturador, que se forma entre el hueso situado en la porción superior del agujero obturador y la membrana obturatriz, que cierra la mayor parte del agujero durante la vida.

www.medilibros.com

Periné

Las estructuras pasan entre el periné y la región glútea a través del agujero ciático menor (fig. 6.14). La más relevante para la extremidad inferior es el tendón del músculo obturador interno.

El nervio y la arteria del periné (la arteria pudenda interna y el nervio pudendo) salen de la pelvis a través del agujero ciático mayor hacia el interior de la región glútea y después pasan inmediatamente alrededor de la espina ciática y el ligamento sacroespinoso, y a través del agujero ciático menor para entrar en el periné.

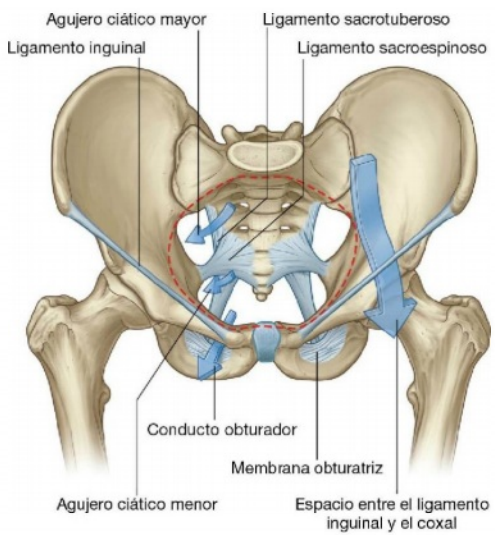

Fig. 6.14 Aberturas de comunicación entre la extremidad inferior y otras regiones.

PUNTOS FUNDAMENTALES

La inervación proviene de nervios espinales lumbares y sacros

La inervación motora somática y sensitiva general de la extremidad inferior proviene de nervios periféricos originados en los plexos lumbar y sacro, situados en las paredes pélvica y abdominal posterior. Estos plexos están formados por los ramos anteriores de L1 a L3 y la mayor parte de L4 (plexo lumbar) y L4 a S5 (plexo sacro).

© Elsevier. Fotocopiar sin autorización es un delito.

Los nervios originados en los plexos lumbar y sacro y que entran en la extremidad inferior llevan fibras de los niveles medulares L1 a S3 (fig. 6.15). Los nervios de los segmentos sacros inferiores inervan el periné. Los nervios terminales salen del abdomen y la pelvis a través de varias aberturas y agujeros y entran en la extremidad. Como consecuencia de esta inervación, los nervios lumbares y sacros superiores se exploran examinando la extremidad inferior. Además, los signos clínicos (como el dolor, las sensaciones de «pinchazos y agujas», las parestesias y las fasciculaciones musculares) debidos a cualquier trastorno que afecte a estos nervios espinales (p. ej., un disco intervertebral herniado en la región lumbar) aparecen en la extremidad inferior.

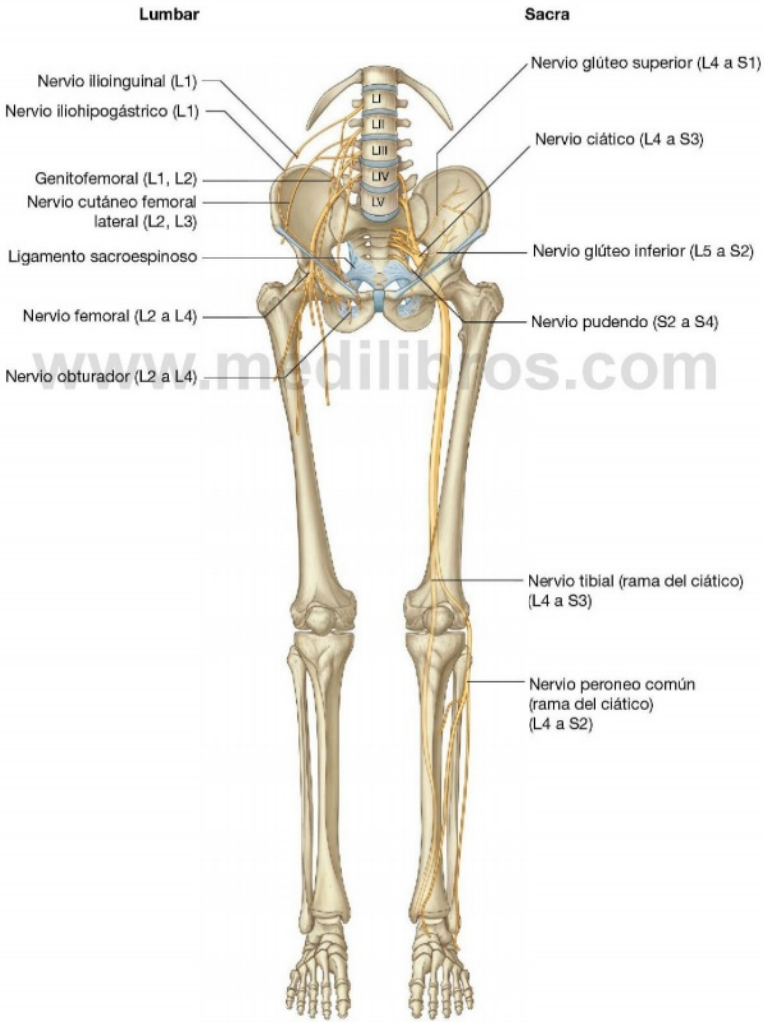

www.medilibros.com

Fig. 6.15 Inervación de la extremidad inferior.

Los dermatomas de la extremidad inferior se muestran en la figura 6.16. Las regiones en las que puede explorarse la sensibilidad y que son razonablemente autónomas (tienen un mínimo solapamiento) son:

- Sobre el ligamento inguinal: L1.
- Cara lateral del muslo: L2.
- Cara medial inferior del muslo: L3.
- Cara medial del dedo gordo (dedo 1): L4.
- Cara medial del dedo 2: L5.
- Quinto dedo (dedo 5): S1.
- Cara posterior del muslo: S2.
- Piel sobre el pliegue glúteo: S3.

Los dermatomas de S4 y S5 se exploran en el periné.

Los miotomas se exploran mediante movimientos articulares seleccionados (fig. 6.17). Por ejemplo:

- La flexión de la cadera está controlada sobre todo por L1 y L2.
- La extensión de la rodilla por L3 y L4.
- La flexión de la rodilla por L5 a S2.
- La flexión plantar del pie por S1 y S2.
- La aducción de los dedos por S2 y S3.

En un paciente inconsciente se pueden explorar las funciones sensitiva somática y motora somática de los niveles medulares utilizando los reflejos tendinosos:

- Un pequeño golpe sobre el tendón rotuliano de la rodilla explora principalmente L3 y L4.
- Un pequeño golpe sobre el tendón calcáneo situado detrás del tobillo (tendón del gastrocnemio y del sóleo) explora S1 y S2.

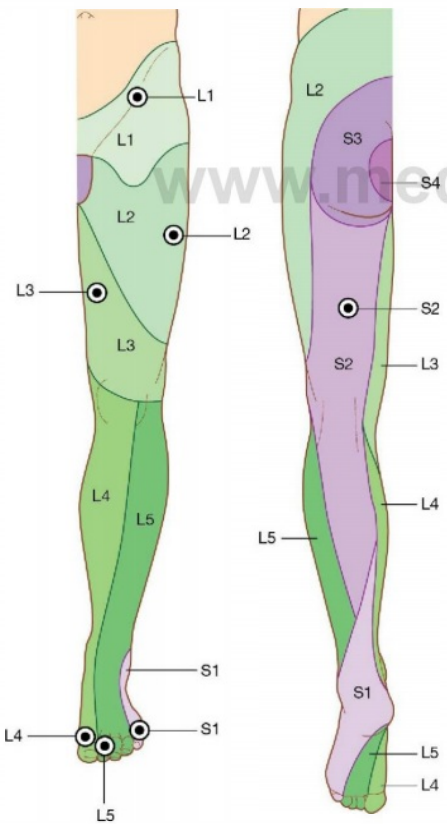

Fig. 6.16 Dermatomas de la extremidad inferior. Los puntos indican zonas autónomas (es decir, con un mínimo solapamiento).

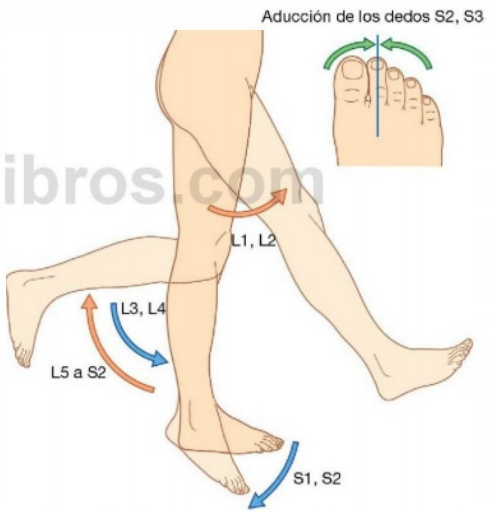

Fig. 6.17 Movimientos generados por los miotomas.

www.medilibros.com

© Elsevier. Fotocopiar sin autorización es un delito.

Cada uno de los principales grupos musculares o compartimentos de las extremidades inferiores está inervado sobre todo por uno o más de los nervios principales que se originan en los plexos lumbar y sacro (fig. 6.18):

- Los grandes músculos de la región glútea están inervados por los nervios glúteos superior e inferior.

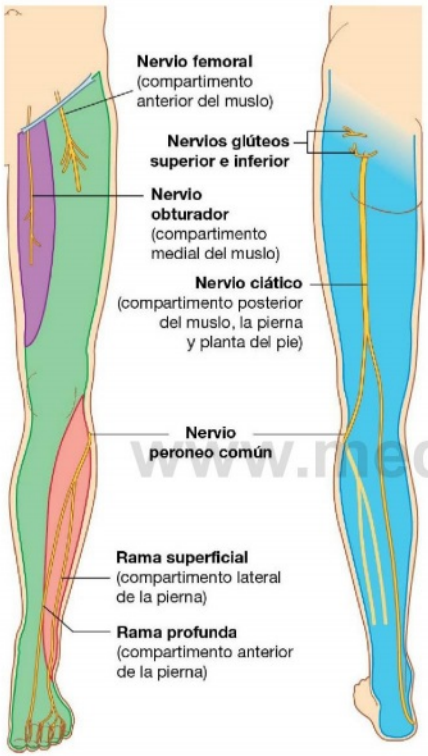

Fig. 6.18 Principales nervios de la extremidad inferior. (Los colores indican regiones de inervación motora.)

- La mayoría de los músculos del compartimento anterior del muslo están inervados por el nervio femoral (excepto el tensor de la fascia lata, inervado por el nervio glúteo superior).
- La mayoría de los músculos del compartimento medial están inervados por el nervio obturador (salvo el pectíneo, inervado por el nervio femoral, y parte del aductor mayor, inervado por la división tibial del nervio ciático).
- La mayoría de los músculos del compartimento posterior del muslo y de la pierna, así como los de la planta del pie, están inervados por la porción tibial del nervio ciático (excepto la cabeza corta del bíceps femoral en la región posterior del muslo, inervada por la división peronea común del nervio ciático).
- Los compartimentos anterior y lateral de la pierna y los músculos asociados con la superficie dorsal del pie están inervados por la porción peronea común del nervio ciático.

Además de inervar los grupos musculares fundamentales, cada uno de los nervios periféricos principales originados en los plexos lumbar y sacro transporta información sensitiva general de áreas cutáneas (fig. 6.19). La sensibilidad de estas áreas puede utilizarse para explorar las lesiones de los nervios periféricos:

- El nervio femoral inerva la piel de la porción anterior del muslo, la cara medial de la pierna y la cara medial del tobillo.
- El nervio obturador inerva la cara medial del muslo.
- La porción tibial del nervio ciático inerva la cara lateral del tobillo y el pie.
- El nervio peroneo común inerva la cara lateral de la pierna y el dorso del pie.

www.medilibros.com

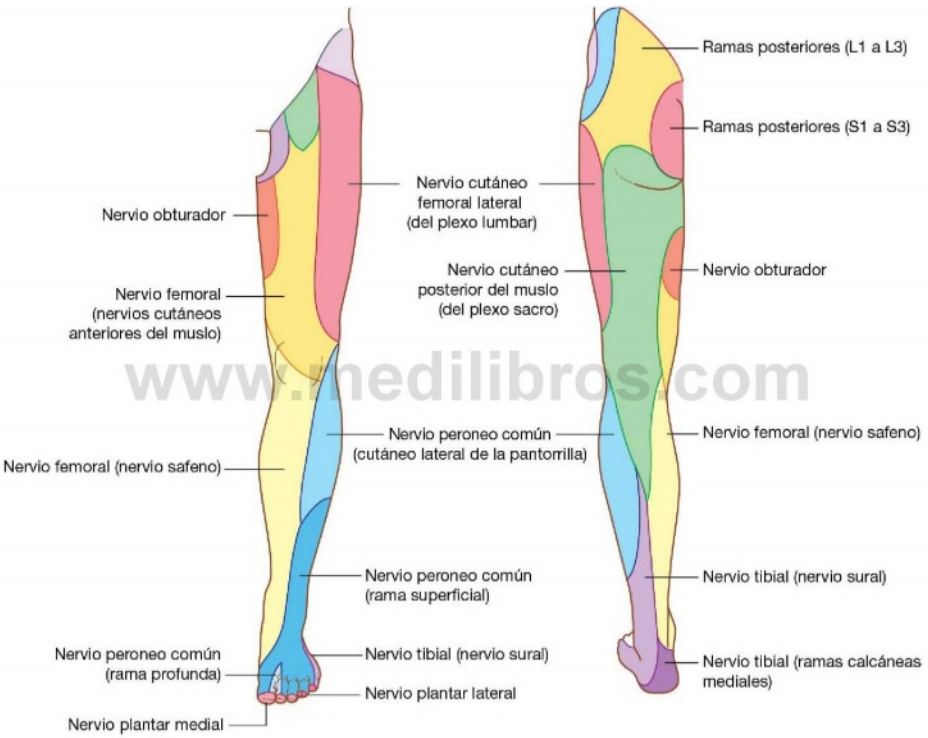

www.medilibros.com

Fig. 6.19 Regiones de piel inervadas por nervios periféricos.

© Elsevier. Fotocopiar sin autorización es un delito.

Nervios relacionados con el hueso

El ramo peroneo común del nervio ciático se curva en sentido lateral alrededor del cuello del peroné cuando pasa desde la fosa poplítea a la pierna (fig. 6.20). El nervio puede hacerse rodar sobre el hueso justo distal a la inserción del bíceps femoral en la cabeza del peroné. En esta localización, el nervio puede lesionarse por un impacto, una fractura del hueso o como consecuencia de escayolas colocadas demasiado alto en la pierna.

Venas superficiales

Las grandes venas incluidas en la fascia subcutánea (superficial) de la extremidad inferior (fig. 6.21) suelen distenderse (varices). Estos vasos también pueden utilizarse para trasplantes vasculares.

La venas superficiales más destacadas son las venas safenas mayor y menor, que se originan en las porciones medial y lateral, respectivamente, de un arco venoso dorsal situado en el pie.

- La vena safena mayor (magna) pasa hacia la cara medial de la pierna, la rodilla y el muslo hasta atravesar una abertura situada en la fascia profunda que cubre el triángulo femoral y se une a la vena femoral.
- La vena safena menor pasa por debajo del extremo distal del peroné (maléolo lateral), sube por la cara posterior de la pierna hasta atravesar la fascia profunda y se une a la vena poplítea posterior a la rodilla.

www.medilibros.com

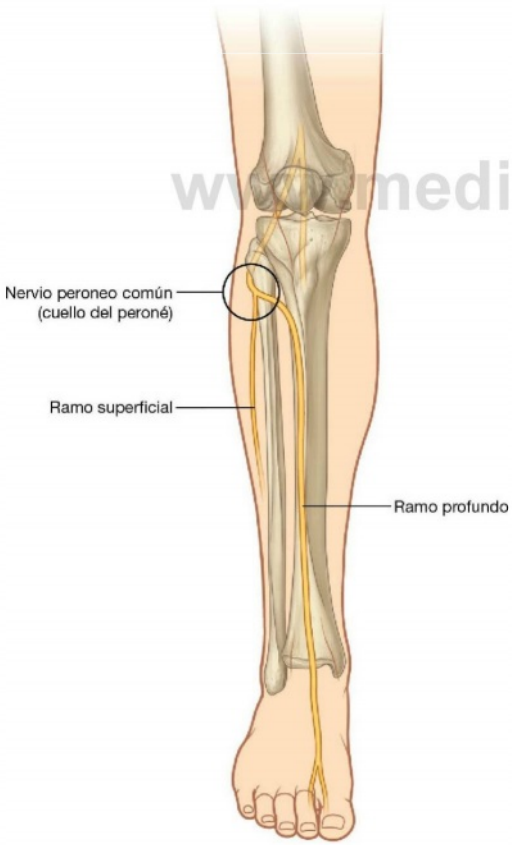

Fig. 6.20 Nervios relacionados con huesos.

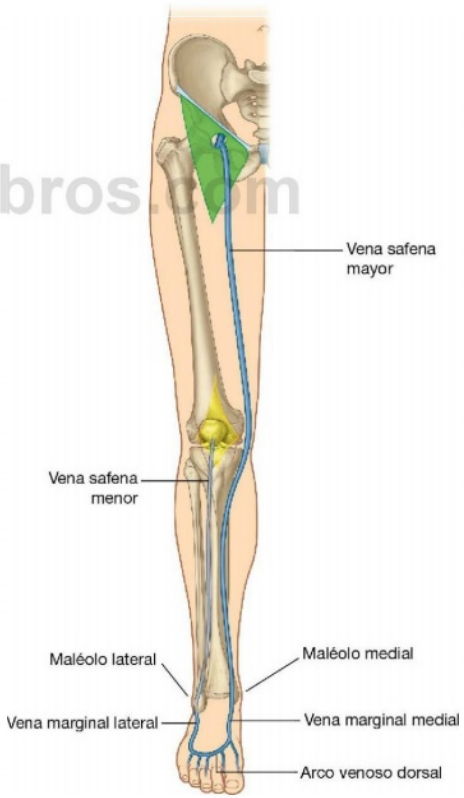

Fig. 6.21 Venas superficiales.

Anatomía regional

Pelvis ósea

Las superficies externas de los huesos coxales, el sacro y el cóccix son las principales regiones de la pelvis asociadas con la extremidad inferior, aunque algunos músculos se originan en la superficie profunda o interna de estos huesos y en las superficies profundas de las vértebras lumbares, por arriba (fig. 6.22).

Cada hueso coxal está formado por tres huesos (ilion, isquion y pubis), que se fusionan durante la infancia. El **ilion** es superior, en tanto que el **pubis** y el **isquion** son anteroinferior y posteroinferior, respectivamente.

El ilion se articula con el sacro. El hueso coxal está además anclado al extremo de la columna vertebral (sacro y cóccix) por los ligamentos sacrotuberoso y sacroespinoso, que se insertan en una tuberosidad y una espina del isquion.

La superficie externa del ilion, y las superficies adyacentes del sacro, el cóccix y el ligamento sacrotuberoso, se asocian con la región glútea de la extremidad inferior y proporcionan una amplia inserción muscular. La tuberosidad isquiática constituye la inserción de muchos de los músculos del compartimento posterior del muslo, y la rama isquiopúbica y el cuerpo del pubis se asocian sobre todo a los músculos del compartimento medial del muslo. La cabeza del fémur se articula con el acetábulo en la superficie lateral del hueso coxal.

Ilion

La parte superior en forma de abanico del ilion se asocia en su cara interna con el abdomen y en la externa con la extremidad inferior. La porción superior de esta región es la **cresta ilíaca,**

www.medilibros.com

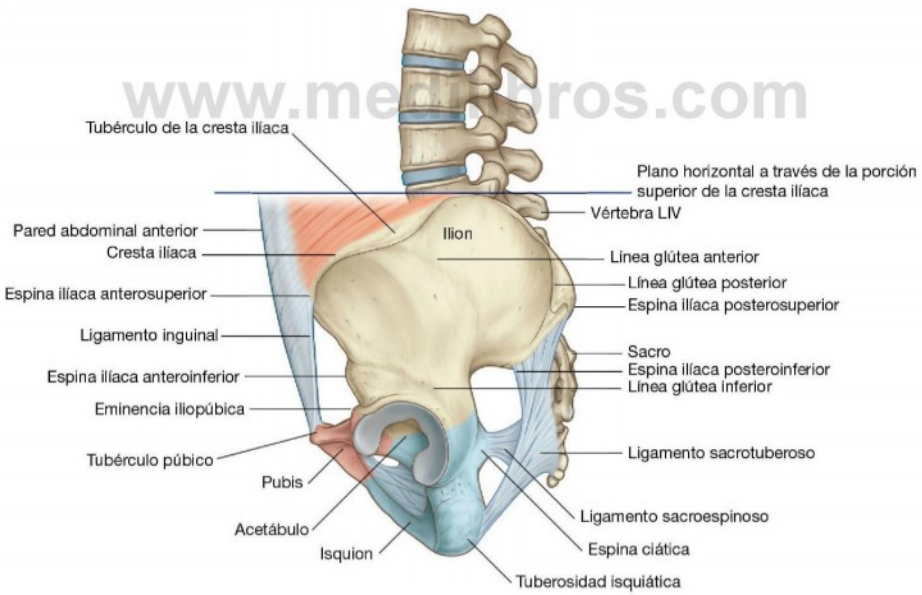

Fig. 6.22 Superficie externa de la pelvis ósea. Vista lateral.

© Elsevier. Fotocopiar sin autorización es un delito.

que termina a nivel anterior en la **espina ilíaca anterosuperior** y a nivel posterior en la **espina ilíaca posterosuperior.** Una expansión lateral notoria de la cresta, justo posterior a la espina ilíaca anterosuperior, es el **tubérculo de la cresta ilíaca.**

La espina ilíaca anteroinferior está en el borde anterior del ilion, y por debajo de ésta, donde el ilion se fusiona con el pubis, existe un área ósea elevada (la **eminencia iliopúbica**).

La superficie glútea del ilion está en un plano posterolateral y se dispone por debajo de la cresta ilíaca. Presenta tres líneas curvas (líneas glúteas inferior, anterior y posterior), que dividen la superficie en cuatro regiones:

- La **línea glútea inferior** se origina justo por encima de la espina ilíaca anteroinferior y se curva en sentido inferior a través del hueso para acabar cerca del borde posterior del acetábulo: el músculo recto femoral se inserta en la espina ilíaca anteroinferior y en una región rugosa de hueso que hay entre el borde superior del acetábulo y la línea glútea inferior.
- La **línea glútea anterior** se origina en el borde lateral de la cresta ilíaca, entre la espina ilíaca anterosuperior y el tubérculo de la cresta, y se curva en sentido inferior a través del ilion para desaparecer justo por encima del borde superior del agujero ciático mayor: el músculo glúteo menor se origina entre las líneas glúteas inferior y anterior.
- La **línea glútea posterior** desciende casi verticalmente desde la cresta ilíaca hasta una posición cercana a la espina ilíaca posteroinferior: el músculo glúteo medio se inserta en el hueso que hay entre las líneas glúteas anterior y posterior, en tanto que el músculo glúteo mayor se inserta posterior a la línea glútea posterior.

Tuberosidad isquiática

La **tuberosidad isquiática** es posteroinferior al acetábulo y se asocia sobre todo con los músculos isquiotibiales de la porción posterior del muslo (fig. 6.23). Está dividida en las áreas superior e inferior por una línea transversal.

El área superior de la tuberosidad isquiática se orienta en sentido vertical y se subdivide en dos partes por una línea oblicua, que desciende, de medial a lateral, a través de la superficie:

- La porción más medial del área superior es para la inserción del origen combinado del músculo semitendinoso y la cabeza larga del músculo bíceps femoral.
- La parte lateral es para la inserción del músculo semimembranoso.

El área inferior de la tuberosidad isquiática se orienta en sentido horizontal y una cresta ósea la divide en las regiones medial y lateral:

www.medilibros.com

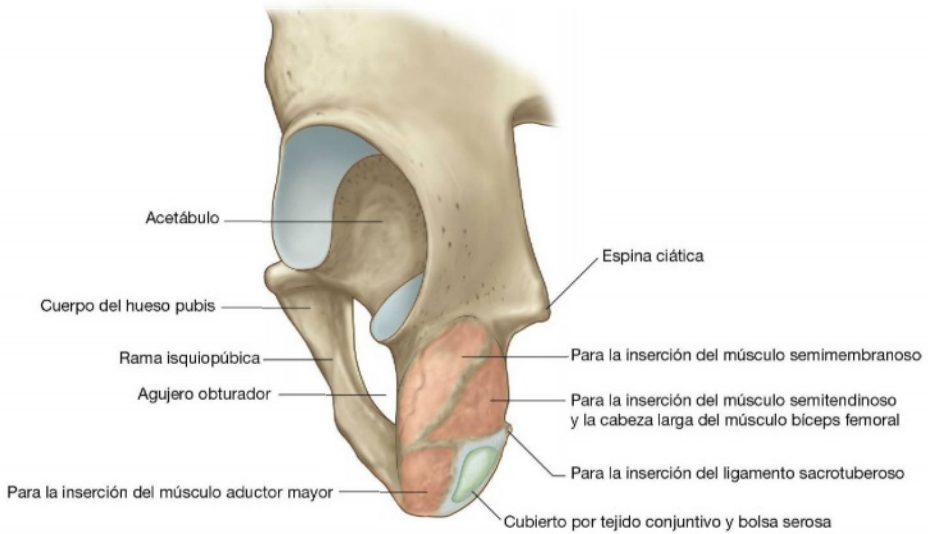

Fig. 6.23 Tuberosidad isquiática. Vista posterolateral.

- La región lateral proporciona la inserción para parte del músculo aductor mayor.
- La parte medial se dirige en sentido inferior y está cubierta por tejido conjuntivo y por una bolsa serosa.

En sedestación, esta parte medial soporta el peso del cuerpo.

El ligamento sacrotuberoso se inserta en una cresta afilada situada en el borde medial de la tuberosidad isquiática.

Rama isquiopúbica y pubis

Las superficies externas de la rama isquiopúbica anterior a la tuberosidad isquiática y al cuerpo del pubis son el lugar de inserción de los músculos del compartimento medial del muslo (fig. 6.23). Estos músculos son el aductor largo, el aductor corto, el aductor mayor, el pectíneo y el grácil.

Acetábulo

El **acetábulo**, que tiene forma de copa para poder articularse con la cabeza del fémur, se sitúa en la superficie lateral del hueso coxal, en la región donde se fusionan el ilion, el pubis y el isquion (fig. 6.24).

El borde del acetábulo está indicado a nivel inferior por una escotadura definida **(escotadura acetabular).**

La pared del acetábulo consta de partes no articulares y articulares:

- La parte no articular es rugosa y forma una depresión circular poco excavada (la **fosa acetabular**) en las partes central e inferior del suelo del acetábulo: la escotadura acetabular se continúa con la fosa acetabular.
- La superficie articular es ancha y rodea los bordes anterior, superior y posterior de la fosa acetabular.

La superficie articular lisa con forma de medialuna (la **cara semilunar**) es más ancha a nivel superior, por donde la mayor parte del peso del cuerpo se transmite a través de la pelvis hasta el fémur. La cara semilunar es incompleta a nivel inferior, en la escotadura acetabular.

La fosa acetabular es la zona de inserción del ligamento de la cabeza del fémur, mientras que los vasos sanguíneos y los nervios pasan a través de la escotadura acetabular.

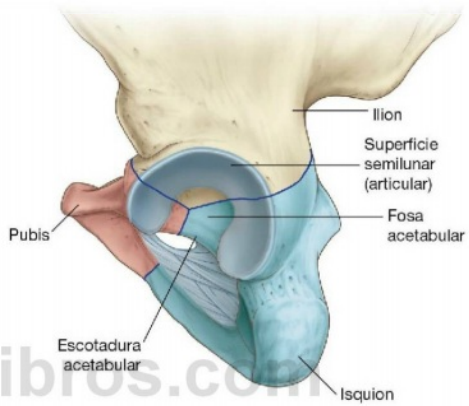

Fig. 6.24 Acetábulo.

www.medilibros.com

Conceptos prácticos

Fracturas pélvicas

Los huesos coxales, el sacro y las articulaciones asociadas forman unos anillos óseos que rodean la cavidad pélvica. Cuando se fractura la pelvis debe sospecharse una lesión de partes blandas y de órganos viscerales. En los pacientes con múltiples lesiones y signos de traumatismo torácico, abdominal y de extremidad inferior se debe descartar también un traumatismo pélvico.

Las fracturas pélvicas pueden asociarse con una pérdida de sangre apreciable (exanguinación oculta) y a menudo es necesaria una transfusión sanguínea. Además, esta hemorragia tiende a formar un hematoma pélvico significativo, que puede comprimir nervios, hacer presión sobre órganos e inhibir la función visceral pélvica (fig. 6.25).

Existen muchas formas de clasificar las fracturas pélvicas, lo que permite al cirujano determinar el tratamiento adecuado y el pronóstico del paciente. Las fracturas pélvicas suelen ser de cuatro tipos:

- Las lesiones de tipo 1 se producen sin una ruptura del anillo pélvico óseo (p. ej., una fractura de la cresta ilíaca). Estos tipos de lesiones no suelen representar un traumatismo significativo, aunque en el caso de una fractura de la cresta ilíaca puede ser necesario evaluar la pérdida de sangre.
- Las lesiones de tipo 2 aparecen en forma de una sola rotura del anillo pélvico óseo. Un ejemplo de esto sería una fractura sencilla con diástasis (separación) de la sínfisis del pubis. Estas lesiones son de naturaleza relativamente benigna, pero puede ser adecuado evaluar la pérdida de sangre.

(Continúa)

© Elsevier. Fotocopiar sin autorización es un delito.

Conceptos prácticos *(cont.)*

- Las lesiones del tipo 3 presentan una doble rotura del anillo pélvico óseo. Incluyen las fracturas bilaterales de las ramas del pubis, que pueden lesionar la uretra.
- Las lesiones del tipo 4 se producen en el acetábulo o en torno a él.

Otros tipos de lesión son las fracturas de las ramas del pubis y la ruptura de la unión sacroilíaca con o sin luxación. Esto puede provocar un traumatismo pélvico visceral y hemorragia significativos.

Otras lesiones pélvicas son las fracturas por sobrecarga y las fracturas por insuficiencia, como se ven en los deportistas y en los ancianos con osteoporosis, respectivamente.

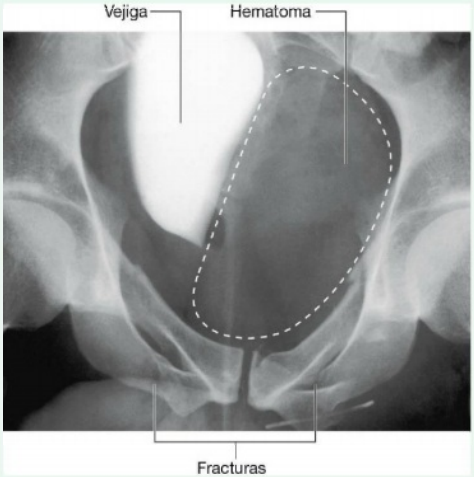

Fig. 6.25 Fracturas múltiples de la pelvis. Radiografía con contraste en la vejiga. Una gran acumulación de sangre está deformando la vejiga.

www.medilibros.com

Porción proximal del fémur

El fémur es el hueso del muslo y constituye el hueso más largo del cuerpo. Su extremo proximal se caracteriza por una cabeza, un cuello y dos grandes proyecciones (los trocánteres mayor y menor) en la parte superior de la diáfisis (fig. 6.26).

La **cabeza** del fémur es esférica y se articula con el acetábulo del hueso coxal. Se caracteriza por presentar una pequeña depresión no articular **(fosita)** en su superficie medial para la inserción del ligamento de la cabeza.

El **cuello** del fémur es un puntal cilíndrico de hueso que conecta la cabeza con la diáfisis. Se proyecta a nivel superomedial desde la diáfisis formando un ángulo de unos 125° y se proyecta ligeramente hacia delante. La orientación del cuello respecto de la diáfisis aumenta el arco de movilidad de la articulación de la cadera.

La parte superior de la **diáfisis** del fémur alberga los trocánteres mayor y menor, que son zonas de inserción para los músculos que mueven la articulación de la cadera.

Trocánteres mayor y menor

El **trocánter mayor** se extiende a nivel superior desde la diáfisis del fémur, justo lateral a la región donde ésta se une al cuello del fémur (fig. 6.26). Continúa a nivel posterior allí donde su superficie medial tiene un surco profundo que forma la **fosa trocantérica.** La pared lateral de esta fosa tiene una depresión oval marcada para la inserción del músculo obturador externo.

El trocánter mayor presenta una cresta alargada sobre su superficie anterolateral para la inserción del glúteo menor y una cresta similar a nivel más posterior en su superficie lateral para la inserción del glúteo medio. Entre estos dos puntos se puede palpar el trocánter mayor.

En el lado medial de la cara superior del trocánter mayor y justo por encima de la fosa trocantérica existe una pequeña impresión para la inserción de los músculos obturador interno y sus músculos gemelos asociados, e inmediatamente por encima y por detrás de esta marca hay una impresión sobre el borde del trocánter para la inserción del músculo piriforme.

El **trocánter menor** es más pequeño que el mayor y tiene una forma cónica roma. Se proyecta en sentido posteromedial desde la diáfisis del fémur, justo por debajo de la unión con el cuello (fig. 6.26). Es la zona de inserción para los tendones combinados de los músculos psoas mayor e ilíaco.

Extendiéndose entre los dos trocánteres y separando la diáfisis del fémur de su cuello están la línea y la cresta intertrocantéricas.

Línea intertrocantérica

La **línea intertrocantérica** es una cresta ósea situada en la superficie anterior del borde superior de la diáfisis que desciende

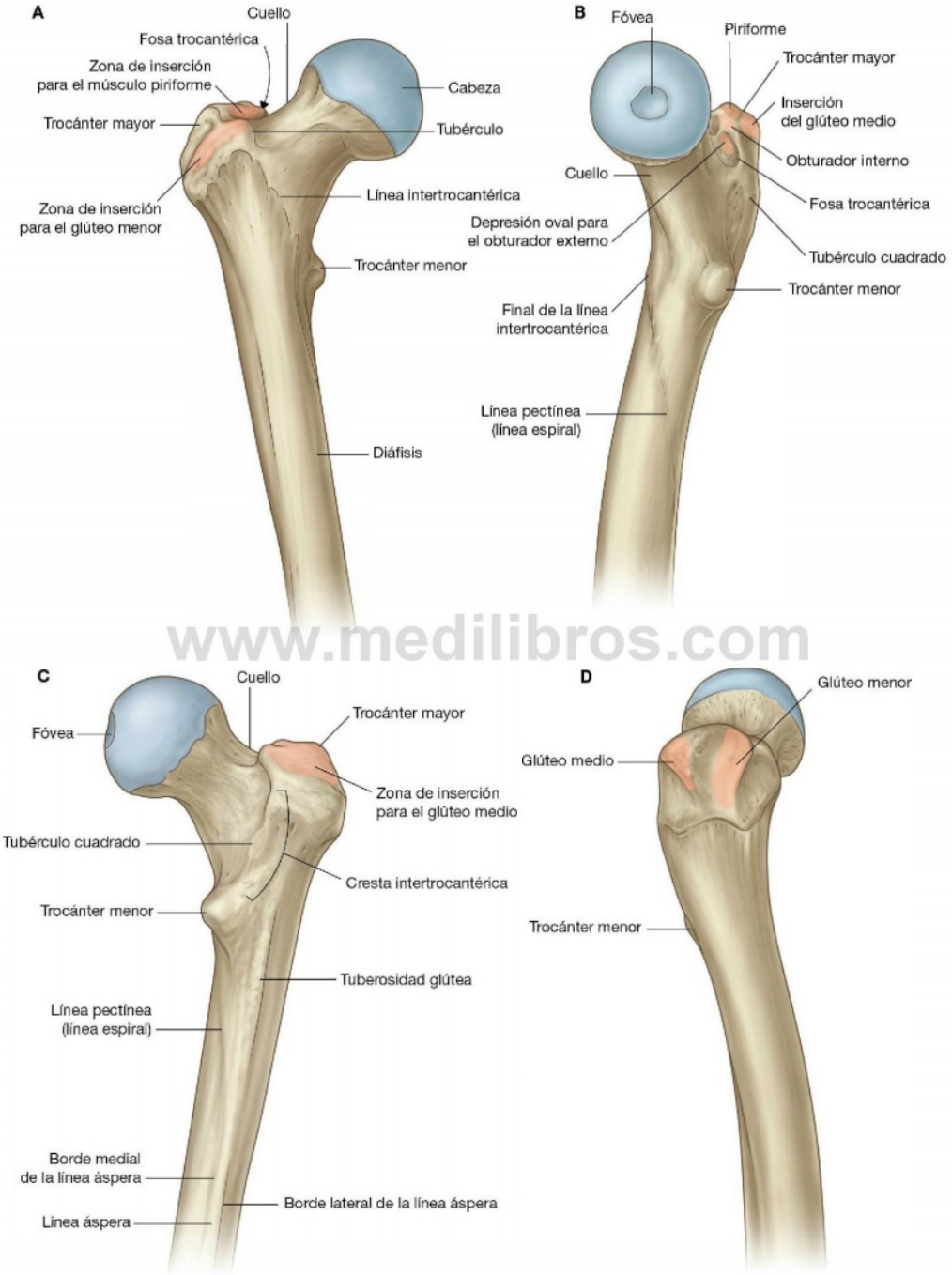

www.medilibros.com

Fig. 6.26 Extremo proximal del fémur (*derecha*). **A.** Vista anterior. **B.** Vista medial. **C.** Vista posterior. **D.** Vista lateral.

© Elsevier. Fotocopiar sin autorización es un delito.

en sentido medial desde un tubérculo situado en la superficie anterior de la base del trocánter mayor hasta una posición justo anterior a la base del trocánter menor (fig. 6.26). Se continúa con la **línea pectínea** (línea espiral), que se curva en sentido medial debajo del trocánter menor y alrededor de la diáfisis del fémur para fundirse con el borde medial de la **línea áspera**, situada en la cara posterior del fémur.

Cresta intertrocantérica

La **cresta intertrocantérica** está en la superficie posterior del fémur y desciende en sentido medial a través del hueso desde el borde posterior del trocánter mayor hasta la base del trocánter menor (fig. 6.26). Es una cresta ósea lisa y ancha con un tubérculo prominente **(tubérculo cuadrado)** situado sobre su mitad superior, que constituye la inserción del músculo cuadrado femoral.

Diáfisis del fémur

La diáfisis del fémur desciende de lateral a medial en el plano coronal formando un ángulo de 7° con el eje vertical (fig. 6.27). El extremo distal del fémur está, por tanto, más cerca de la línea media que el extremo superior de la diáfisis.

El tercio medio de la diáfisis del fémur tiene forma triangular con unos bordes lateral y medial lisos entre las superficies anterior, lateral (posterolateral) y medial (posteromedial). El borde posterior es ancho y forma una cresta elevada prominente (la línea áspera).

La línea áspera es una zona destacada de inserción muscular en el muslo. En el tercio proximal del fémur, los bordes medial y lateral de la línea áspera divergen y continúan a nivel superior formando la línea pectínea y la tuberosidad glútea, respectivamente (fig. 6.27):

- La línea pectínea se curva en sentido anterior debajo del trocánter menor y se une a la línea intertrocantérica.
- La tuberosidad glútea es una rugosidad lineal ancha que se curva en sentido lateral hasta la base del trocánter mayor.

El músculo glúteo mayor se inserta en la tuberosidad del glúteo.

El área triangular rodeada por la línea pectínea, la tuberosidad glútea y la cresta intertrocantérica es la superficie posterior del extremo proximal del fémur.

www.medilibros.com

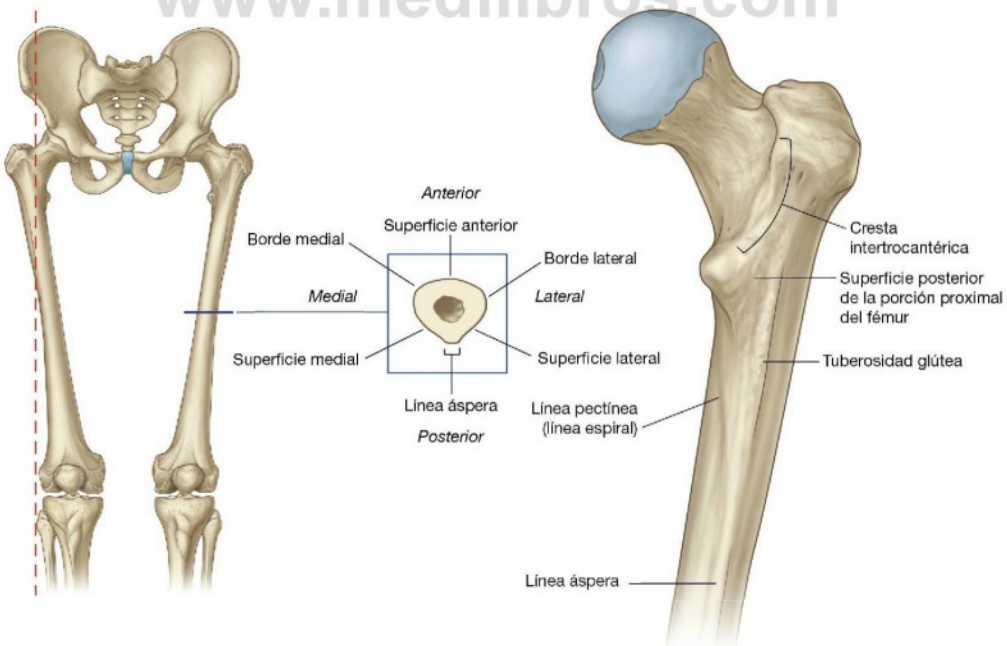

Fig. 6.27 Diáfisis femoral. A la derecha se observa una vista posterior de la porción proximal del fémur derecho.

Conceptos prácticos

Fracturas del cuello femoral

Las fracturas del cuello femoral (fig. 6.28) pueden interrumpir la irrigación sanguínea de la cabeza del fémur. La irrigación vascular de la cabeza y el cuello del fémur proceden de un anillo arterial formado alrededor de la base del cuello femoral, desde la cual, los vasos discurren a lo largo del cuello, atraviesan la cápsula e irrigan a la cabeza del fémur. La vascularización sanguínea de la cabeza y el cuello femoral está complementada por la arteria del ligamento redondo, que por lo general es pequeña y variable. Las fracturas del cuello femoral pueden afectar a los vasos asociados y condicionar la aparición de necrosis de la cabeza femoral.

Fig. 6.28 Esta radiografía de la pelvis, vista anteroposterior, muestra una fractura del cuello del fémur.

www.medilibros.com

© Elsevier. Fotocopiar sin autorización es un delito.

Conceptos prácticos

Fracturas intertrocantéricas

En estas fracturas, la línea de fractura discurre desde el trocánter mayor hasta el menor, pero sin afectar al cuello femoral. Las fracturas intertrocantéricas respetan la irrigación del cuello del fémur y no provocan afectación isquémica de la cabeza del fémur.

Conceptos prácticos

Fracturas de la diáfisis femoral

La fractura de la diáfisis femoral requiere una cantidad de energía apreciable. Por lo tanto, este tipo de lesión suele acompañarse de lesiones de partes blandas adyacentes, como los compartimentos musculares y las estructuras que contienen.

Articulación de la cadera

La articulación de la cadera es una articulación sinovial entre la cabeza del fémur y el acetábulo del hueso coxal (fig. 6.29A). Es una articulación esferoidea (enartrosis) multiaxial diseñada para dar estabilidad y soportar peso a expensas de la movilidad. Los movimientos de la articulación son la flexión, la extensión, la aducción, la abducción, la rotación medial y lateral, y la circunducción.

Cuando se consideran los efectos de la acción muscular sobre la articulación de la cadera, deben tenerse en cuenta la gran longitud del cuello del fémur y la angulación del cuello respecto de la diáfisis. Por ejemplo, en la rotación medial y lateral del fémur participan músculos que mueven el trocánter mayor hacia delante y hacia atrás, respectivamente, respecto del acetábulo (fig. 6.29B).

Las superficies articulares de la articulación de la cadera son:

- La cabeza esférica del fémur.
- La superficie semilunar del acetábulo del hueso coxal.

El acetábulo rodea casi por completo la cabeza hemisférica del fémur y contribuye sustancialmente a la estabilidad de la articulación. La fosa acetabular no articular contiene tejido conjuntivo laxo. La superficie semilunar está cubierta de cartílago hialino y es más ancha a nivel superior.

Excepto en la fosita, la cabeza del fémur también está cubierta por cartílago hialino.

El anillo del acetábulo está ligeramente elevado por un collar fibrocartilaginoso (el rodete acetabular). A nivel inferior, el rodete salta a través de la escotadura acetabular en forma

www.medilibros.com

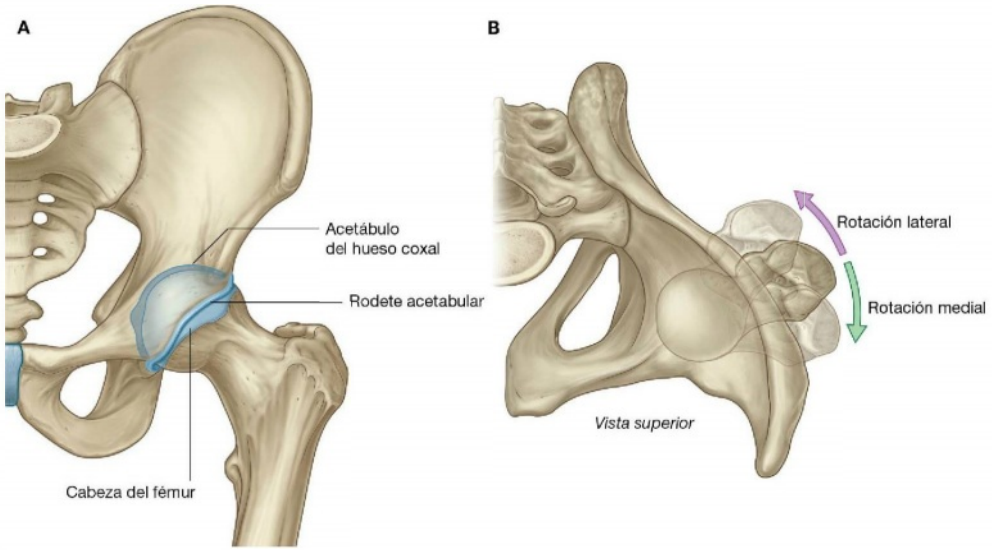

Fig. 6.29 Articulación de la cadera. **A.** Superficies articulares (vista anterior). **B.** Movimiento del cuello del fémur durante la rotación medial y lateral. Vista superior.

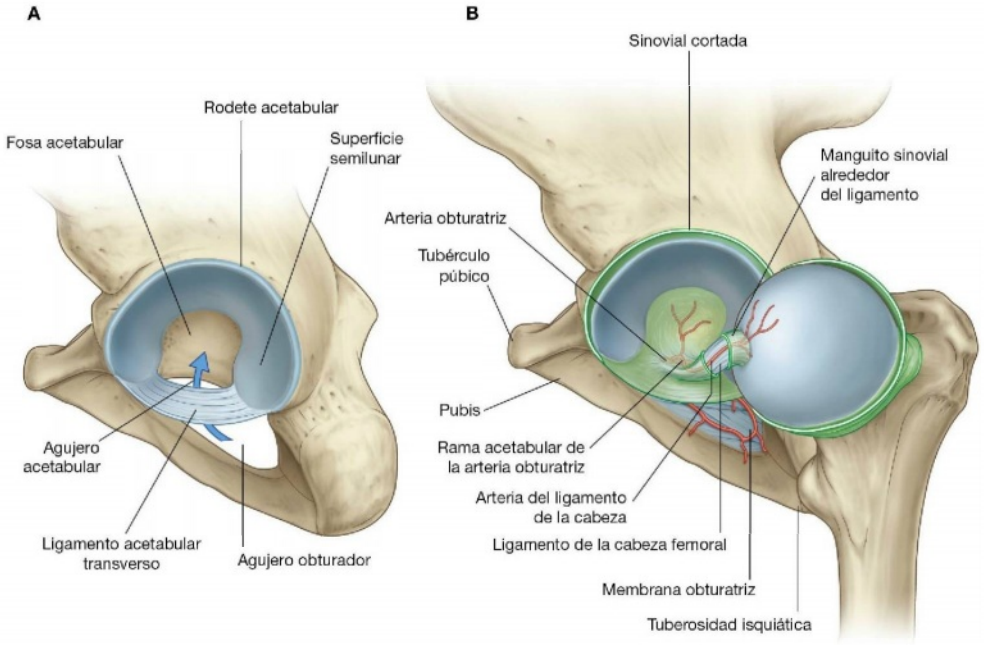

Fig. 6.30 Articulación de la cadera. **A.** Ligamento transverso del acetábulo. **B.** Ligamento de la cabeza del fémur. La cabeza del fémur se ha rotado en sentido lateral fuera del acetábulo para mostrar el ligamento.

www.medilibros.com

de **ligamento transverso del acetábulo** y convierte la escotadura en un agujero (fig. 6.30A).

El **ligamento de la cabeza del fémur (ligamento redondo)** es una banda plana de tejido conjuntivo fino que se une por un extremo a la fosita de la cabeza del fémur y por el otro a la fosa acetabular, al ligamento transverso del acetábulo y a los bordes de la escotadura acetabular (fig. 6.30B). Lleva una pequeña rama de la arteria obturatriz y contribuye a la irrigación de la cabeza del fémur.

La membrana sinovial se inserta en los bordes de las superficies articulares del fémur y del acetábulo, forma una cubierta tubular alrededor del ligamento de la cabeza del fémur y recubre la membrana fibrosa de la cápsula articular (figs. 6.30B y 6.31). Desde su inserción en el borde de la cabeza del fémur, la membrana sinovial cubre el cuello del fémur antes de reflejarse en la membrana fibrosa (fig. 6.31).

La membrana fibrosa de la cápsula articular que rodea la articulación de la cadera es fuerte y generalmente gruesa. A nivel medial se une al borde del acetábulo, al ligamento transverso del acetábulo y al borde adyacente del agujero obturador (fig. 6.32A). A nivel lateral está unida a la línea intertrocantérica, situada sobre la cara anterior del fémur, y al cuello del fémur justo proximal a la cresta intertrocantérica en la superficie posterior.

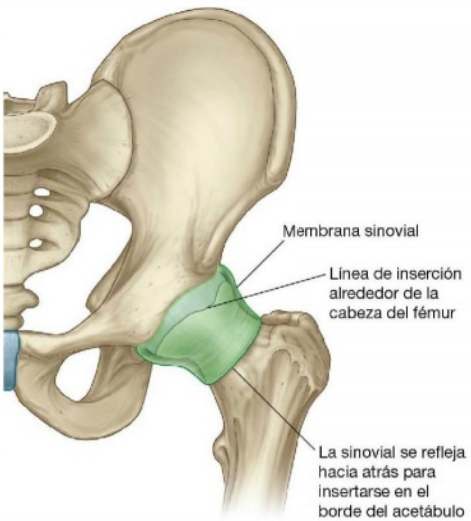

Fig. 6.31 Membrana sinovial de la articulación de la cadera.

© Elsevier. Fotocopiar sin autorización es un delito.

Ligamentos

Tres ligamentos refuerzan la superficie externa de la membrana fibrosa y estabilizan la articulación: los ligamentos iliofemoral, pubofemoral e isquiofemoral.

- El **ligamento iliofemoral** es anterior a la articulación de la cadera y tiene forma triangular (fig. 6.32B). Su vértice se inserta en el ilion entre la espina ilíaca anteroinferior y el borde del acetábulo, y su base se une a lo largo de la línea intertrocantérica del fémur. Las partes del ligamento insertadas por encima y por debajo de la línea intertrocantérica son más gruesas que las insertadas en la parte central de la línea. Esto dará al ligamento un aspecto en Y.
- El **ligamento pubofemoral** es anteroinferior a la articulación de la cadera (fig. 6.32B). También tiene forma triangular, con su base unida en sentido medial a la eminencia iliopúbica, al hueso adyacente y a la membrana obturatriz. A nivel lateral se funde con la membrana fibrosa y con la superficie profunda del ligamento iliofemoral.
- El **ligamento isquiofemoral** refuerza la cara posterior de la membrana fibrosa (fig. 6.32C). Se inserta a nivel medial en el isquion, justo posteroinferior al acetábulo, y lateralmente al trocánter mayor, en profundidad respecto al ligamento iliofemoral.

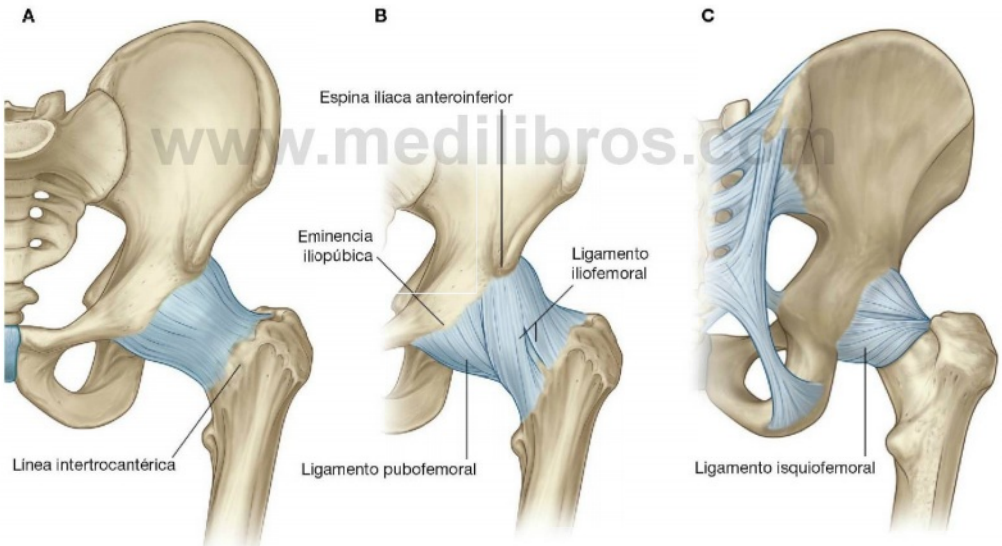

www.medilibros.com

Fig. 6.32 Membrana fibrosa y ligamentos de la cadera. **A.** Membrana fibrosa de la cápsula articular. Vista anterior. **B.** Ligamentos iliofemoral y pubofemoral. Vista anterior. **C.** Ligamento isquiofemoral. Vista posterior.

Las fibras de los tres ligamentos se orientan en forma de espiral alrededor de la articulación de la cadera, de manera que se tensan cuando la articulación se extiende. Esto estabiliza la articulación y reduce la cantidad de energía muscular necesaria para mantener la bipedestación.

La irrigación de la articulación de la cadera proviene predominantemente de ramas de la arteria obturatriz, las arterias femorales circunfleja medial y lateral, las arterias glúteas superior e inferior y la primera rama perforante de la arteria femoral profunda. Las ramas articulares de estos vasos forman una red alrededor de la articulación (fig. 6.33).

La articulación de la cadera está inervada por ramos articulares procedentes de los nervios femoral, obturador y glúteo superior, así como por el nervio del cuadrado femoral.

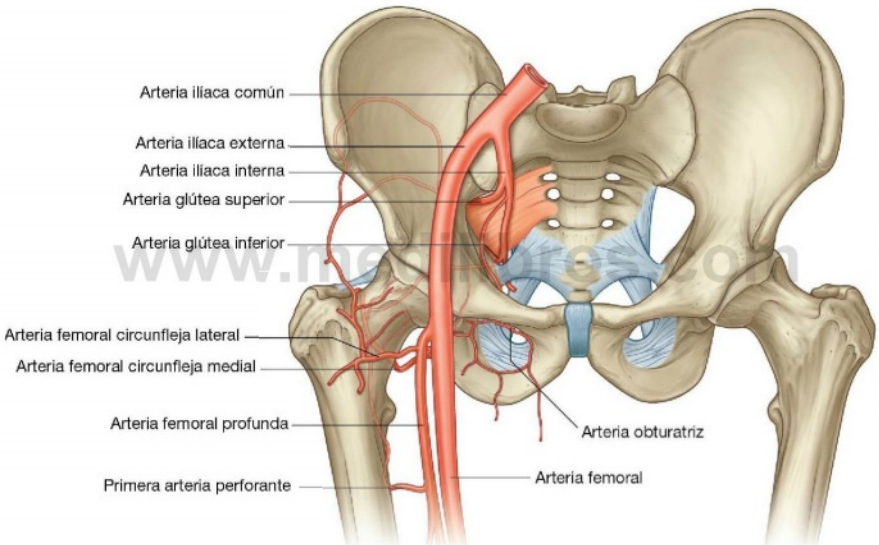

Fig. 6.33 Irrigación de la articulación de la cadera.

© Elsevier. Fotocopiar sin autorización es un delito.

Vías a la extremidad inferior

Existen cuatro vías principales por las que pasan estructuras desde el abdomen y la pelvis hacia y desde la extremidad inferior. Éstas son el conducto obturador, el agujero ciático mayor, el agujero ciático menor y el espacio que existe entre el ligamento inguinal y el borde anterosuperior de la pelvis (fig. 6.34).

Conducto obturador

El **conducto obturador** es un pasaje orientado de forma casi vertical en el borde anterosuperior del agujero obturador (fig. 6.34). Sus límites son:

- Por encima, un surco **(surco obturador)** situado sobre la superficie inferior de la rama superior del pubis.
- Por debajo, el borde superior de la membrana obturatriz, que cubre la mayor parte del agujero obturador, y por los músculos (obturador interno y externo) insertados en las superficies interna y externa de la membrana obturatriz y rodeando el hueso.

El conducto obturador conecta la región abdominopélvica con el compartimento medial del muslo. El nervio y los vasos obturadores pasan a través del conducto.

Agujero ciático mayor

El **agujero ciático mayor** se forma sobre la pared pélvica posterolateral y es la principal vía para las estructuras que pasan entre la pelvis y la región glútea de la extremidad inferior (fig. 6.34). Los bordes del agujero están formados por:

- La escotadura ciática mayor.
- Partes de los bordes superiores de los ligamentos sacroespinoso y sacrotuberoso.
- El borde lateral del sacro.

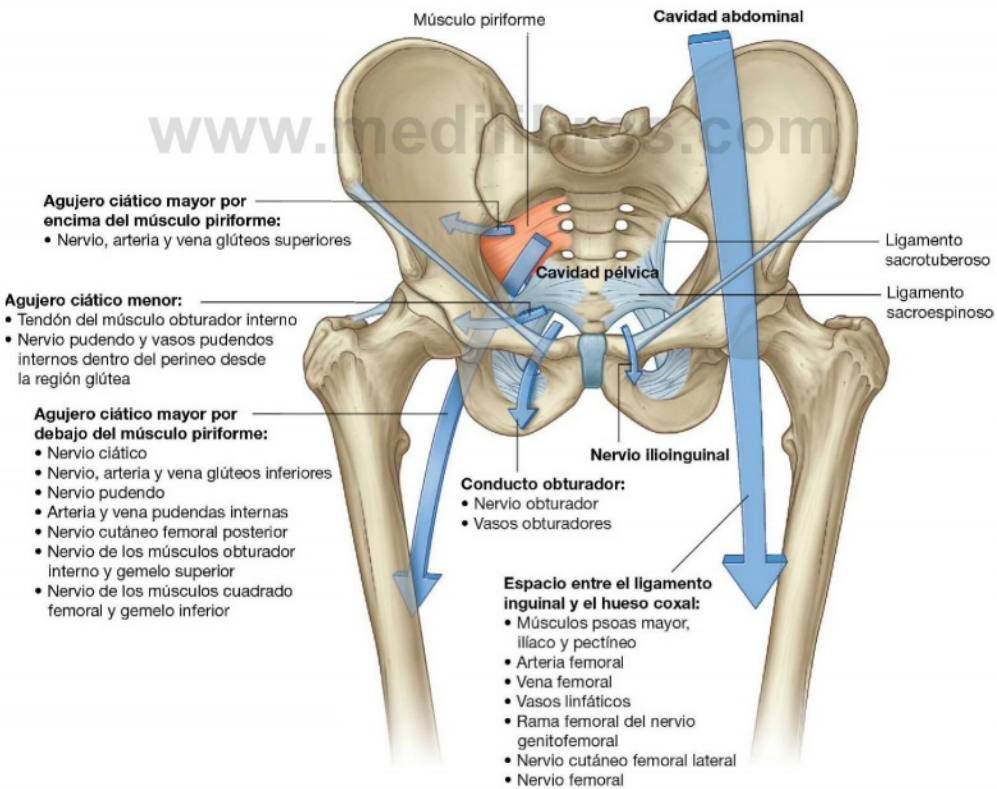

www.medilibros.com

Fig. 6.34 Puertas de acceso a la extremidad inferior.

El músculo piriforme sale de la pelvis hacia la región glútea a través del agujero ciático mayor y divide el agujero en dos partes, una por encima del músculo y otra por debajo:

- El nervio y los vasos glúteos superiores pasan a través del agujero ciático mayor por encima del músculo piriforme.
- El nervio ciático, los nervios y vasos glúteos inferiores, el nervio pudendo y los vasos pudendos internos, el nervio cutáneo femoral posterior, el nervio del obturador interno y del gemelo superior, así como el nervio del cuadrado femoral y del gemelo inferior pasan a través del agujero ciático mayor por debajo del músculo.

Agujero ciático menor

El **agujero ciático menor** es inferior al agujero ciático mayor sobre la pared pélvica posterolateral (fig. 6.34). También es inferior a la inserción lateral del suelo de la pelvis (músculos elevador del ano y coccígeo) a la pared pélvica, por lo que conecta la región glútea con el periné:

- El tendón del obturador interno pasa desde la pared lateral pélvica a través del agujero ciático menor hacia la región glútea para insertarse en el fémur.
- El nervio pudendo y los vasos pudendos internos salen primero de la pelvis a través del agujero ciático mayor por debajo del músculo piriforme, entran en el periné por debajo del suelo de la pelvis al pasar alrededor de la espina ciática y del ligamento sacroespinoso y en sentido medial a través del agujero ciático menor.

Espacio existente entre el ligamento inguinal y el hueso coxal

El gran espacio con forma de medialuna que existe entre el ligamento inguinal por encima y el borde anterosuperior del hueso coxal por debajo es la principal vía de comunicación entre el abdomen y la cara anteromedial del muslo (fig. 6.34). El músculo psoas mayor, el ilíaco y el pectíneo atraviesan este espacio para insertarse en el fémur. Lo atraviesan asimismo los principales vasos sanguíneos (arteria y vena femorales) y vasos linfáticos de la extremidad inferior, así como también el nervio femoral, para entrar en el triángulo femoral del muslo.

Nervios

Los nervios que entran en la extremidad inferior desde el abdomen y la pelvis son ramos terminales del plexo lumbosacro situados sobre la pared posterior del abdomen y las paredes posterolaterales de la pelvis (fig. 6.35 y tabla 6.1).

El **plexo lumbar** está formado por los ramos anteriores de los nervios espinales L1 a L3 y parte de L4 (v. cap. 4). El resto del ramo anterior de L4 y el ramo anterior de L5 se combinan para formar el **tronco lumbosacro,** que entra en la cavidad pélvica y se une a los ramos anteriores de S1 a S3 y parte de S4 para formar el **plexo sacro** (v. cap. 5).

Los principales nervios que se originan en el plexo lumbosacro y dejan el abdomen y la pelvis para entrar en la extremidad inferior son el femoral, el obturador, el ciático, el glúteo superior y el glúteo inferior. Otros nervios que también se originan en el plexo y entran en la extremidad inferior para inervar la piel o los músculos son el nervio cutáneo femoral lateral, el del obturador interno, el del cuadrado femoral, el nervio cutáneo femoral posterior, el cutáneo perforante y ramos de los nervios ilioinguinal y genitofemoral.

Nervio femoral

El **nervio femoral** lleva contribuciones de los ramos anteriores de L2 a L4 y deja el abdomen atravesando el espacio que hay entre el ligamento inguinal y el borde superior de la pelvis para entrar en el triángulo femoral en la cara anteromedial del muslo (fig. 6.34 y tabla 6.1). En el triángulo femoral es lateral a la arteria femoral. El nervio femoral:

- Inerva todos los músculos del compartimento anterior del muslo.
- En el abdomen proporciona ramos que inervan los músculos ilíaco y pectíneo.

www.medilibros.com

© Elsevier. Fotocopiar sin autorización es un delito.

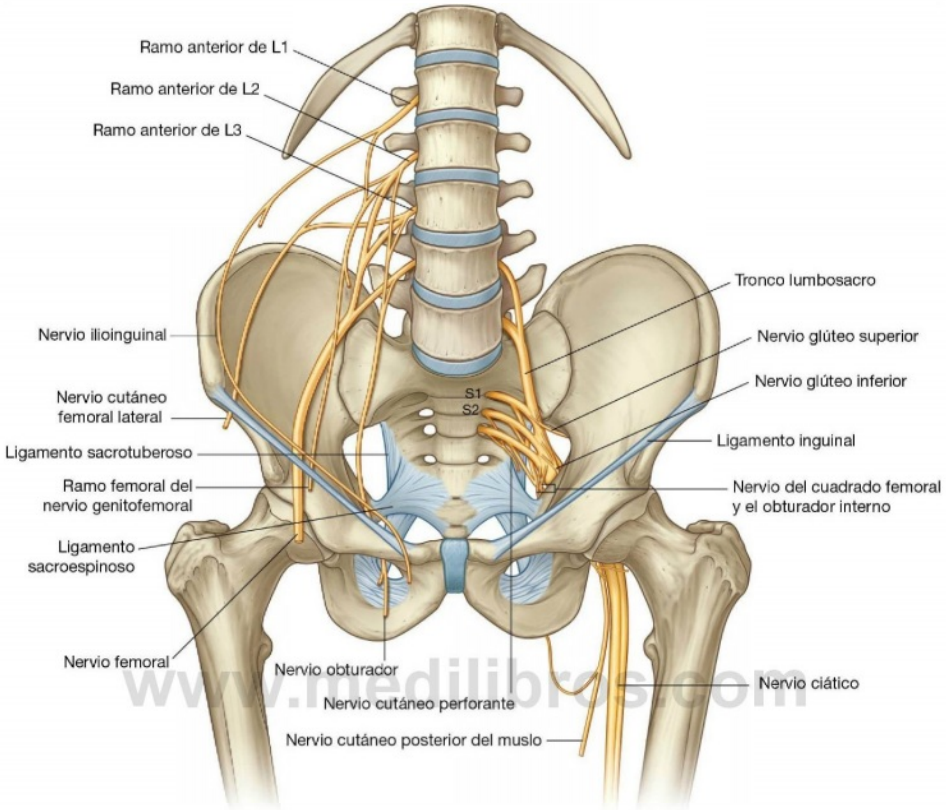

Fig. 6.35 Ramos del plexo lumbosacro.

Tabla 6.1 Ramos del plexo lumbosacro asociados con la extremidad inferior

Ramo	Segmentos vertebrales	Función: motora	Función: sensitiva (cutánea)
Ilioinguinal	L1	Ninguna función motora en la extremidad inferior, pero inerva los músculos de la pared abdominal	Piel de la parte anteromedial del extremo superior del muslo y piel adyacente del periné
Genitofemoral	L1, L2	Ninguna función motora en la extremidad inferior, pero el ramo genital inerva el músculo cremáster en la pared del conducto espermático de los hombres	El ramo femoral inerva la piel anterior de la parte central superior del muslo; el ramo genital inerva la piel de la parte anterior del periné (porción anterior del escroto en los hombres y monte del pubis y porción anterior de los labios mayores en las mujeres)
Femoral	L2 a L4	Todos los músculos del compartimento anterior del muslo; en el abdomen da lugar a ramos que inervan el ilíaco y el pectíneo	Piel situada sobre la porción anterior del muslo, anteromedial de la rodilla, cara lateral de la pierna y medial del pie
Obturador	L2 a L4	Todos los músculos del compartimento medial del muslo (excepto el pectíneo y la parte del aductor mayor insertada en el isquion); también inerva el obturador externo	Piel situada sobre la cara medial y superior del muslo

Tabla 6.1 Ramos del plexo lumbosacro asociados con la extremidad inferior *(cont.)*

Ramo	Segmentos vertebrales	Función: motora	Función: sensitiva (cutánea)
Ciático	L4 a S3	Todos los músculos del compartimento posterior del muslo y la parte del aductor mayor insertada en el isquion; todos los músculos de la pierna y del pie	Piel situada sobre la porción lateral de la pierna y el pie, y sobre la planta y la superficie dorsal del pie
Glúteo superior	L4 a S1	Músculos de la región glútea (glúteo medio, glúteo menor, tensor de la fascia lata)	
Glúteo inferior	L5 a S2	Músculo de la región glútea (glúteo mayor)	
Nervio cutáneo femoral lateral	L2, L3		Peritoneo parietal en la fosa ilíaca; la piel situada sobre la porción anterolateral del muslo
Nervio cutáneo femoral posterior	S1 a S3		Piel situada sobre el pliegue glúteo, la cara medial y superior del muslo, el periné adyacente, la cara posterior del muslo y la porción posterosuperior de la pierna
Nervio del cuadrado femoral	L4 a S1	Músculos de la región glútea (cuadrado femoral y gemelo inferior)	
Nervio del obturador interno	L5 a S2	Músculos de la región glútea (obturador interno y gemelo superior)	
Nervio cutáneo perforante	S2, S3		Piel situada sobre la cara medial del pliegue glúteo

www.medilibros.com

- Inerva la piel situada por encima de la cara anterior del muslo, la cara anteromedial de la rodilla, la cara medial de la pierna y la cara medial del pie.

Nervio obturador

El **nervio obturador,** como el femoral, se origina de L2 a L4. Desciende a lo largo de la pared abdominal posterior, atraviesa la cavidad pélvica y entra en el muslo a través del conducto obturador (fig. 6.35 y tabla 6.1). El nervio obturador inerva:

- Todos los músculos del compartimento medial del muslo, excepto la parte del músculo aductor mayor que se origina en el isquion y el músculo pectíneo, que están inervados por los nervios ciático y femoral, respectivamente.
- El músculo obturador externo.
- La piel de la cara medial de la porción superior del muslo.

Nervio ciático

El **nervio ciático** es el mayor nervio del cuerpo y lleva contribuciones de L4 a S3. Abandona la pelvis a través del agujero ciático mayor, inferior al músculo piriforme, entra y atraviesa la región glútea (fig. 6.35 y tabla 6.1) y después entra en el compartimento posterior del muslo, donde se divide en sus dos ramos principales:

- El nervio peroneo común.
- El nervio tibial.

Las divisiones posteriores de L4 a S2 viajan en la parte peronea común del nervio y las divisiones anteriores de L4 a S3 en la parte tibial.

El nervio ciático inerva:

- Todos los músculos del compartimento posterior del muslo.
- La parte del aductor mayor, que se origina en el isquion.
- Todos los músculos de la pierna y del pie.
- La piel de la cara lateral de la pierna y de la cara lateral y la planta del pie.

Nervios glúteos

Los nervios glúteos son nervios motores destacados de la región glútea.

El **nervio glúteo superior** (fig. 6.35 y tabla 6.1) lleva contribuciones de los ramos anteriores de L4 a S1, abandona la pelvis a través del agujero ciático mayor por encima del músculo piriforme e inerva:

- Los músculos glúteo medio y menor.
- El músculo tensor de la fascia lata.

El **nervio glúteo inferior** (fig. 6.35 y tabla 6.1) está formado por contribuciones de L5 a S2, abandona la pelvis a través del agujero ciático mayor por debajo del músculo piriforme y entra en la región glútea para inervar al glúteo mayor.

© Elsevier. Fotocopiar sin autorización es un delito.

Nervios ilioinguinal y genitofemoral

Los ramos sensitivos terminales del nervio ilioinguinal (L1) y del nervio genitofemoral (L1, L2) descienden por el interior de la porción superior del muslo desde el plexo lumbar.

El **nervio ilioinguinal** se origina en la parte superior del plexo lumbar, desciende alrededor de la pared abdominal en el plano que hay entre los músculos transverso del abdomen y oblicuo interno, y después atraviesa el conducto inguinal para dejar la pared abdominal a través del anillo inguinal superficial (fig. 6.35 y tabla 6.1). Sus ramos terminales inervan la piel situada en la cara medial de la porción superior del muslo y partes adyacentes del periné.

El **nervio genitofemoral** pasa en sentido anteroinferior a través del músculo psoas mayor, situado en la pared abdominal posterior, y desciende sobre la superficie anterior del psoas mayor (fig. 6.35 y tabla 6.1). Su ramo femoral pasa al interior del muslo por debajo del ligamento inguinal, donde es lateral a la arteria femoral. Pasa a nivel superficial para inervar la piel situada sobre la parte central y superior de la porción anterior del muslo.

Nervio cutáneo femoral lateral

El **nervio cutáneo femoral lateral** se origina en L2 y L3. Abandona el abdomen atravesando el espacio que hay entre el ligamento inguinal y el hueso coxal, justo medial a la espina ilíaca anterosuperior, o bien atravesando directamente el ligamento inguinal (fig. 6.35 y tabla 6.1). Inerva la piel situada en la cara lateral del muslo.

Nervio del cuadrado femoral y nervio del obturador interno

El **nervio del cuadrado femoral** (L4 a S1) y el **nervio del obturador interno** (L5 a S2) son pequeños nervios motores que se originan en el plexo sacro. Ambos atraviesan el agujero ciático mayor por debajo del músculo piriforme y entran en la región glútea (fig. 6.35 y tabla 6.1):

- El nervio del obturador interno inerva el músculo gemelo superior en la región glútea y después forma un bucle alrededor de la espina ciática y entra en el periné a través del agujero ciático menor, hasta atravesar la superficie perineal del músculo obturador interno.
- El nervio del cuadrado femoral inerva los músculos gemelo inferior y cuadrado femoral.

Nervio cutáneo femoral posterior

El **nervio cutáneo femoral posterior** está formado por contribuciones de S1 a S3 y abandona la cavidad pélvica a través del agujero ciático mayor por debajo del músculo piriforme (fig. 6.35 y tabla 6.1). Pasa de forma vertical a través de la región glútea en profundidad respecto del glúteo mayor, entra en la región posterior del muslo e inerva:

- Una banda longitudinal de piel situada sobre la cara posterior del muslo que continúa hasta la parte superior de la pierna.
- La piel situada sobre el pliegue glúteo, sobre la parte medial y superior del muslo y las regiones adyacentes del periné.

Nervio cutáneo perforante

El **nervio cutáneo perforante** es un pequeño nervio sensitivo formado por contribuciones de S2 y S3. Abandona la cavidad pélvica penetrando directamente a través del ligamento sacrotuberoso (fig. 6.35 y tabla 6.1) y pasa inferiormente alrededor del borde inferior del glúteo mayor, donde se solapa con el nervio cutáneo femoral posterior en la inervación de la piel situada sobre la cara medial del pliegue glúteo.

Arterias

Arteria femoral

La principal arteria que irriga la extremidad inferior es la **arteria femoral** (fig. 6.36), que es la continuación de la arteria ilíaca externa en el abdomen. La arteria ilíaca externa se convierte en arteria femoral cuando el vaso pasa por debajo del ligamento inguinal hasta entrar en el triángulo femoral en la cara anterior del muslo. Sus ramas irrigan la mayor parte del muslo y la totalidad de la pierna y el pie.

Arterias glúteas superior e inferior y arteria obturatriz

Otros vasos que irrigan parte de la extremidad inferior son las arterias glúteas superior e inferior y la arteria obturatriz (fig. 6.36).

Las **arterias glúteas superior e inferior** se originan en la cavidad pélvica en forma de ramas de la arteria ilíaca interna (v. cap. 5) e irrigan la región glútea. La arteria glútea superior abandona la pelvis a través del agujero ciático

www.medilibros.com

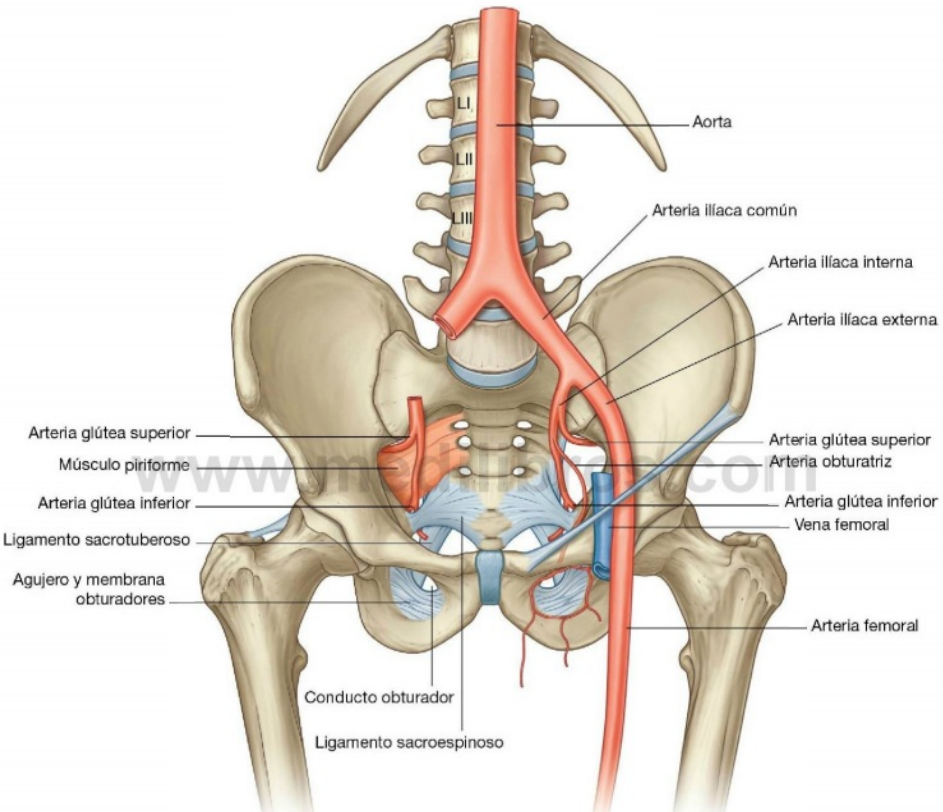

Fig. 6.36 Arterias de la extremidad inferior.

© Elsevier. Fotocopiar sin autorización es un delito.

mayor por encima del músculo piriforme y la arteria glútea inferior lo hace a través del mismo agujero, pero por debajo del músculo piriforme.

La **arteria obturatriz** también es una rama de la arteria ilíaca interna en la cavidad pélvica (v. cap. 5) y atraviesa el conducto obturador hasta entrar e irrigar el compartimento medial del muslo.

Las ramas de las arterias femoral, glútea inferior, glútea superior y la arteria obturatriz, junto a ramas procedentes de la arteria pudenda interna del periné, se interconectan hasta formar una red anastomótica en la parte superior del muslo y la región glútea. La presencia de estos conductos anastomóticos puede proporcionar circulación colateral cuando se interrumpe uno de los vasos.

Venas

Las venas que drenan la extremidad inferior forman grupos superficial y profundo.

Las venas profundas suelen seguir a las arterias (femoral, glútea superior, glútea inferior y obturatriz). La principal vena profunda que drena la extremidad es la **vena femoral** (fig. 6.37). Se convierte en la vena ilíaca externa cuando pasa por debajo del ligamento inguinal para entrar en el abdomen.

Las venas superficiales se localizan en el tejido conjuntivo subcutáneo y están interconectadas con venas profundas en las cuales drenan. Las venas superficiales forman dos conductos principales: la vena safena mayor y la vena safena menor. Ambas se originan en el arco venoso dorsal del pie:

- La **vena safena mayor (magna)** se origina en la parte medial del arco venoso dorsal y después asciende por la cara medial de la pierna, la rodilla y el muslo para conectar con la vena femoral justo por debajo del ligamento inguinal.
- La **vena safena menor** se origina en la parte lateral del arco venoso dorsal, asciende hacia la superficie posterior de la pierna y después atraviesa la fascia profunda para unirse a la vena poplítea por detrás de la rodilla; proximal a ésta, la vena poplítea se convierte en la vena femoral.

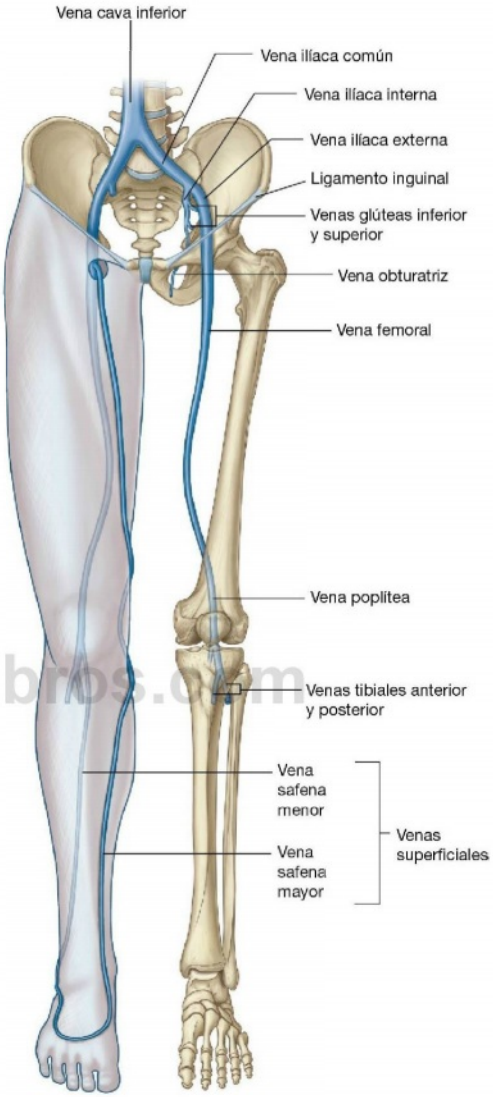

Fig. 6.37 Venas de la extremidad inferior.

www.medilibros.com

Conceptos prácticos

Varices*

El flujo normal de sangre en la extremidad inferior va desde la piel y los tejidos subcutáneos hasta las venas superficiales, que drenan a través de las venas perforantes a las venas profundas, que a su vez drenan en las venas ilíacas y en la vena cava inferior.

El flujo normal de sangre en el sistema venoso depende de la presencia de válvulas competentes, que evitan el reflujo. El retorno venoso se complementa por la contracción de los músculos de la extremidad inferior, que bombean la sangre hacia el corazón. Cuando las válvulas venosas se vuelven incompetentes, tienden a ejercer una presión adicional sobre las válvulas más distales, que también pueden volverse incompetentes. Este trastorno origina unas venas superficiales tortuosas y dilatadas (varices) en la distribución de los sistemas venosos safenos mayor y menor.

Las varices son más frecuentes en las mujeres que en los hombres, y los síntomas suelen agravarse con el embarazo. Algunas personas tienen una predisposición genética a presentar varices. Las válvulas también pueden destruirse cuando se produce una trombosis venosa profunda si el coágulo incorpora la válvula a sus intersticios; durante el proceso de cicatrización y recanalización la válvula se destruye, con lo cual se vuelve incompetente.

Las localizaciones típicas de la incompetencia valvular son la unión entre la vena safena mayor y la vena femoral, las venas perforantes en la mitad del muslo y la unión entre la vena safena menor y la vena poplítea.

Las varices pueden ser antiestéticas y pueden producir cambios en las partes blandas debido a la incompetencia venosa crónica. A medida que la presión venosa aumenta, la mayor presión venular y capilar lesiona las células, y la sangre y sus productos salen hacia los tejidos blandos. Esto puede producir una pigmentación marronácea en la piel y desarrollarse un eccema venoso. Además, si la presión sigue siendo alta, la piel puede romperse y ulcerarse, y a veces son necesarias muchas semanas de hospitalización para que cicatrice.

Los tratamientos de las varices consisten en la ligadura de la válvula, la «extracción» (eliminación) de los sistemas safenos mayor y menor y, en algunos casos, la reconstrucción valvular.

www.medilibros.com

Conceptos prácticos

Trombosis venosa profunda

La trombosis puede producirse en las venas profundas de la extremidad inferior y dentro de las venas pélvicas. La causa de este trastorno fue referida de forma elocuente por Virchow, quien describió la tríada clásica (estasis venosa, lesión de la pared vascular y estado de hipercoagulabilidad) que precipita la trombosis.

En algunos pacientes, una trombosis venosa profunda (TVP) en las venas de la pantorrilla puede propagarse a las venas femorales. Este coágulo puede romperse y llegar al corazón para entrar en la circulación pulmonar, lo que provoca la oclusión de la arteria pulmonar, una parada cardiopulmonar y la muerte.

Un número significativo de pacientes sometidos a cirugía tienen mayor probabilidad de presentar TVP, de forma que la mayoría de los pacientes quirúrgicos recibe un tratamiento profiláctico específico para evitar las trombosis. Un régimen profiláctico típico de TVP consta de inyecciones de anticoagulantes y medias de compresión progresivas (para evitar la estasis venosa profunda y facilitar el vaciamiento de las venas profundas).

Aunque los médicos desean evitar la formación de TVP, no siempre es posible detectarla, porque puede no haber signos clínicos. En ocasiones son pistas útiles el dolor a la presión en los músculos de la pantorrilla, la fiebre postoperatoria y la tumefacción de la extremidad. El diagnóstico se establece mediante ecografía con Doppler dúplex o venografía ascendente.

Si se confirma la TVP se empieza la administración de anticoagulantes intravenosos y orales para evitar que el trombo se extienda.

© Elsevier. Fotocopiar sin autorización es un delito.

*El término de uso habitual en México es *várices*.

Vasos linfáticos

La mayoría de los vasos linfáticos de la extremidad inferior drenan en los nódulos inguinales superficiales y profundos situados en la fascia, justo por debajo del ligamento inguinal (fig. 6.38).

Nódulos inguinales superficiales

Los **nódulos inguinales superficiales,** que son alrededor de diez, están en la fascia superficial y discurren paralelos al trayecto del ligamento inguinal en la porción superior del muslo. A nivel medial se extienden hacia abajo a lo largo de la parte inguinal de la vena safena mayor.

Los nódulos inguinales superficiales reciben la linfa de la región glútea, la pared abdominal inferior, el periné y las regiones superficiales de la extremidad inferior. Drenan, a través de los vasos que acompañan a los vasos femorales, en los **nódulos ilíacos externos** asociados con la arteria ilíaca externa en el abdomen.

Nódulos inguinales profundos

Los **nódulos inguinales profundos,** hasta un número de tres, están situados mediales a la vena femoral (fig. 6.38).

Reciben la linfa de los vasos linfáticos profundos asociados con los vasos femorales y del glande del pene (o del clítoris) en el periné. Se interconectan con los nódulos inguinales

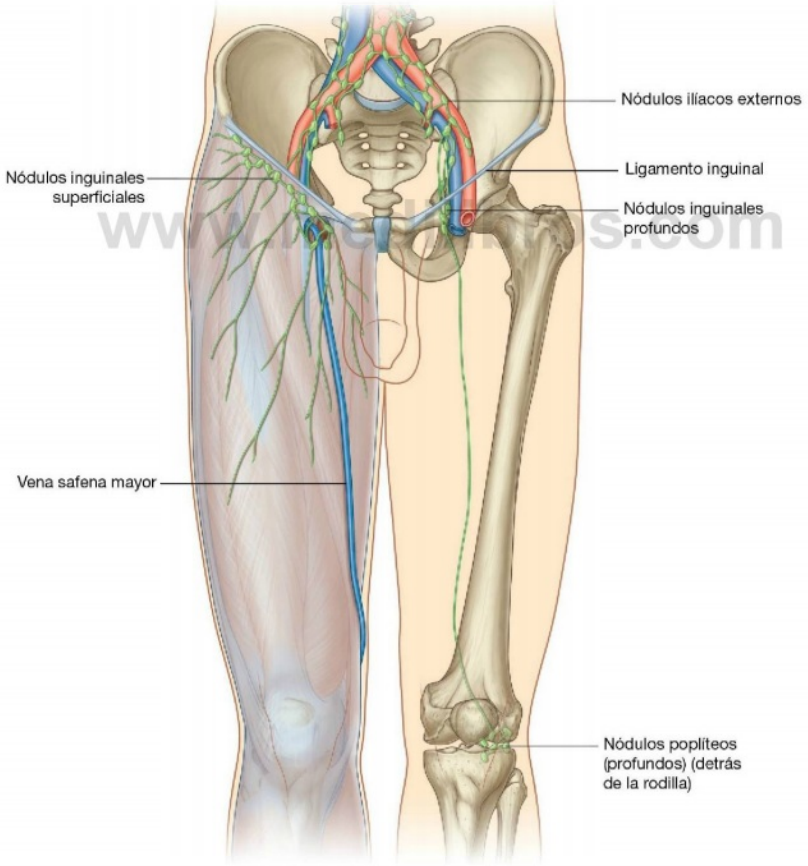

Fig. 6.38 Drenaje linfático de la extremidad inferior.

superficiales, y drenan en los nódulos ilíacos externos a través de vasos que discurren por la cara medial de la vena femoral a su paso bajo el ligamento inguinal. El espacio a través del cual pasan los vasos linfáticos bajo el ligamento inguinal es el conducto femoral.

Nódulos poplíteos

Además de los nódulos inguinales, existe un pequeño grupo de nódulos profundos posteriores a la rodilla cercanos a los vasos poplíteos (fig. 6.38). Estos **nódulos poplíteos** reciben la linfa de los vasos superficiales, que acompañan a la vena safena menor, y de áreas profundas de la pierna y del pie. Finalmente drenan en los nódulos inguinales superficiales y profundos.

Fascia profunda y abertura safena

Fascia lata

La capa externa de fascia profunda en la extremidad inferior forma una membrana gruesa «similar a una media» que cubre la extremidad y se distribuye por debajo de la fascia superficial (fig. 6.39A). Esta fascia profunda es particularmente gruesa en el muslo y la región glútea y se denomina **fascia lata.**

La fascia lata está anclada a nivel superior al hueso y a las partes blandas a lo largo de una línea de inserción que define el borde superior de la extremidad inferior. Comenzando a nivel anterior y rodeando en sentido lateral alrededor de la extremidad, esta línea de inserción comprende el ligamento inguinal, la cresta ilíaca, el sacro, el cóccix, el ligamento sacrotuberoso, así como la rama inferior, el cuerpo y la rama superior del pubis.

A nivel inferior, la fascia lata se continúa con la fascia profunda de la pierna.

Cintilla iliotibial

La fascia lata está engrosada a nivel lateral en una banda longitudinal (la **cintilla iliotibial**) que desciende a lo largo del borde lateral de la extremidad, desde el tubérculo de la cresta de ilion hasta una inserción ósea justo por debajo de la rodilla (fig. 6.39B).

La cara superior de la fascia lata en la región glútea se divide a nivel anterior para rodear el músculo tensor de la fascia lata y a nivel posterior al músculo glúteo mayor:

- El músculo tensor de la fascia lata está parcialmente rodeado por las caras superior y anterior de la cintilla iliotibial y se inserta en ellas.

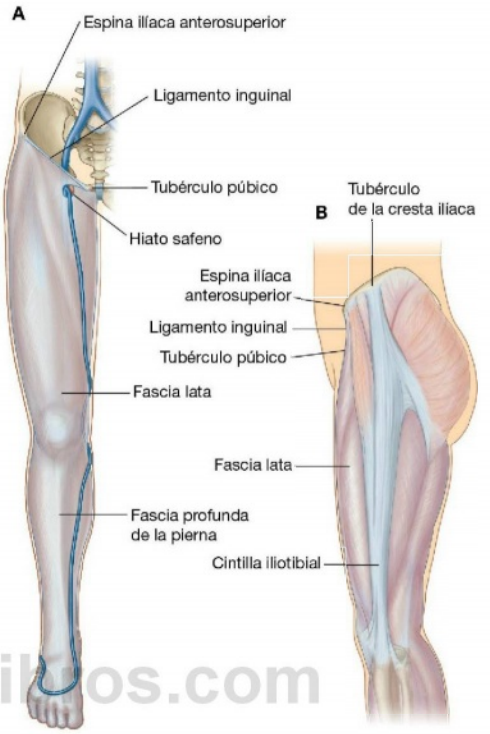

Fig. 6.39 Fascia lata. **A.** Extremidad derecha. Vista anterior. **B.** Vista lateral.

- La mayor parte del músculo glúteo mayor se inserta en la cara posterior de la cintilla iliotibial.

Los músculos tensor de la fascia lata y glúteo mayor, al actuar sobre sus inserciones en la cintilla iliotibial, mantienen la pierna en extensión una vez que otros músculos la han extendido a nivel de la articulación de la rodilla. La cintilla iliotibial y sus dos músculos asociados también estabilizan la articulación de la cadera, evitando el desplazamiento lateral del extremo proximal del fémur respecto del acetábulo.

© Elsevier. Fotocopiar sin autorización es un delito.

Hiato safeno

La fascia lata tiene una abertura notoria en la cara anterior del muslo, justo por debajo del extremo medial del ligamento inguinal (el **hiato safeno**), que permite a la vena safena mayor pasar desde la fascia superficial a través de la fascia profunda para conectar con la vena femoral (fig. 6.40).

El borde del hiato safeno está formado por el borde medial libre de la fascia lata, en su descenso desde el ligamento inguinal rodea la cara lateral de la vena safena mayor, y se introduce a nivel medial por debajo de la vena femoral para unirse a la línea pectínea (cresta pectínea) del hueso coxal.

Triángulo femoral

El triángulo femoral es una depresión en forma de cuña formada por los músculos de la porción superior del muslo en la unión entre la pared abdominal anterior y la extremidad inferior (fig. 6.41):

- La base del triángulo es el ligamento inguinal.
- El borde medial es el borde medial del músculo aductor largo en el compartimento medial del muslo.
- El borde lateral es el borde medial del músculo sartorio en el compartimento anterior del muslo.
- El suelo del triángulo está formado a nivel medial por los músculos pectíneo y aductor largo en el compartimento medial del muslo, y a nivel lateral por el músculo iliopsoas, que desciende desde el abdomen.
- El vértice del triángulo femoral apunta hacia abajo y se continúa con un conducto fascial **(conducto de los aductores)**, que desciende en sentido medial hacia el muslo y en sentido posterior a través de una abertura que hay en el extremo inferior de uno de los mayores músculos aductores del muslo (el músculo aductor mayor) para abrirse en la fosa poplítea por detrás de la rodilla.

El nervio, la arteria y vena femorales, así como los vasos linfáticos, pasan entre el abdomen y la extremidad inferior por debajo del ligamento inguinal y por el triángulo femoral

www.medilibros.com

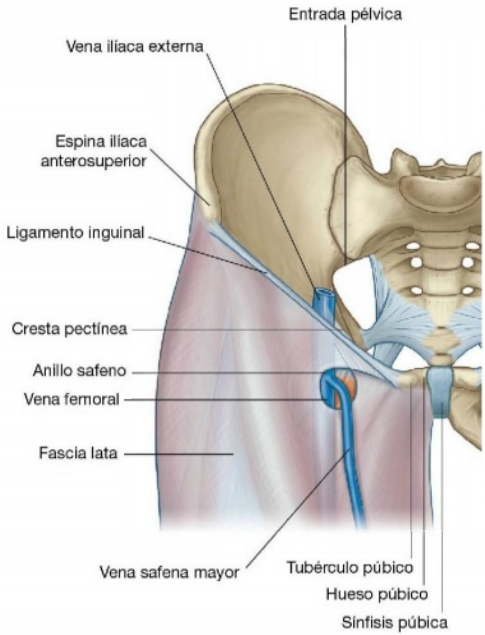

Fig. 6.40 Anillo safeno. Vista anterior.

Fig. 6.41 Límites del triángulo femoral.

(fig. 6.42). La arteria y vena femorales discurren hacia abajo a través del conducto de los aductores y se convierten en los vasos poplíteos por detrás de la rodilla, donde se reúnen y distribuyen con ramos del nervio ciático, que descienden a través de la porción posterior del muslo desde la región glútea.

De lateral a medial, las principales estructuras del triángulo femoral son el nervio femoral, la arteria femoral, la vena femoral y los vasos linfáticos. La arteria femoral puede palparse en el triángulo femoral justo por debajo del ligamento inguinal y a medio camino entre la espina ilíaca anterosuperior y la sínfisis del pubis.

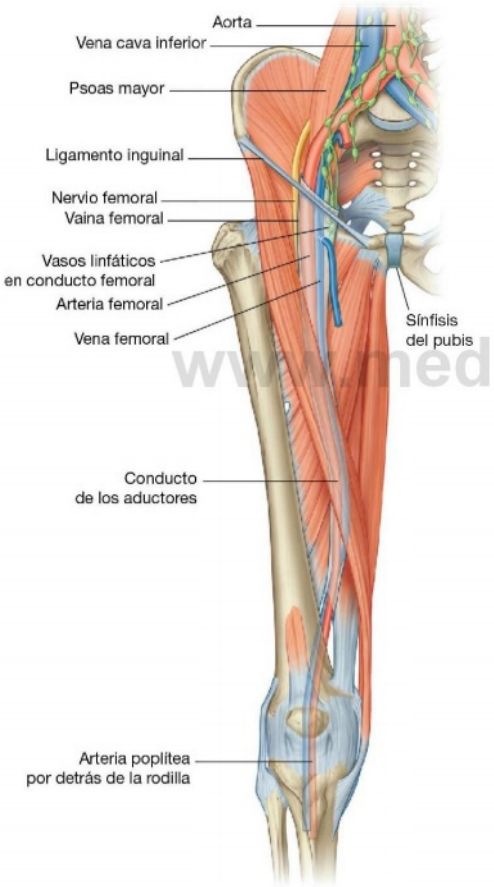

Fig. 6.42 Contenido del triángulo femoral.

Vaina femoral

En el triángulo femoral, la arteria y vena femorales y los vasos linfáticos asociados están rodeados por un manguito en forma de embudo (la **vaina femoral**), que se continúa a nivel superior con la fascia transversal y la fascia ilíaca del abdomen, y se fusiona a nivel inferior con el tejido conjuntivo asociado a los vasos. Cada una de las tres estructuras rodeadas por la vaina está contenida dentro de un compartimento fascial independiente dentro de ella. El compartimento más medial (el **conducto femoral**) contiene los vasos linfáticos y presenta forma cónica. La abertura de este conducto a nivel superior es un punto débil potencial de la porción inferior del abdomen y es un lugar donde suelen producirse hernias femorales. El nervio femoral es lateral y no está dentro de la vaina femoral.

Conceptos prácticos

Acceso vascular a la extremidad inferior

En profundidad e inferior al ligamento inguinal se encuentran la arteria y vena femorales. La arteria femoral es palpable a su paso sobre la cabeza femoral y puede mostrarse fácilmente mediante ecografía. Si es necesario un acceso arterial o venoso rápido, el médico puede utilizar el abordaje femoral a estos vasos.

En muchos procedimientos radiológicos se cateteriza la arteria o la vena femorales para acceder a la extremidad inferior contralateral, la extremidad inferior ipsilateral, los vasos del tórax y el abdomen, y los vasos cerebrales.

Los cardiólogos también utilizan la arteria femoral para colocar catéteres en los vasos que hay alrededor del cayado de la aorta y dentro de las arterias coronarias para realizar la angiografía y angioplastia coronarias.

El acceso a la vena femoral permite maniobrar los catéteres dentro de las venas renales, las venas gonadales, la aurícula derecha y el lado derecho del corazón, incluidos la arteria pulmonar y los vasos distales del árbol pulmonar. También es posible acceder a la vena cava superior y a las venas grandes del cuello.

© Elsevier. Fotocopiar sin autorización es un delito.

REGIÓN GLÚTEA

La región glútea se dispone posterolateral a la pelvis ósea y al extremo proximal del fémur (fig. 6.43). Los músculos de esta región principalmente abducen, extienden y rotan en sentido lateral el fémur respecto del hueso coxal.

La región glútea se comunica a nivel anteromedial con la cavidad pélvica y el periné a través de los agujeros ciáticos mayor y menor, respectivamente. A nivel inferior se continúa con la porción posterior del muslo.

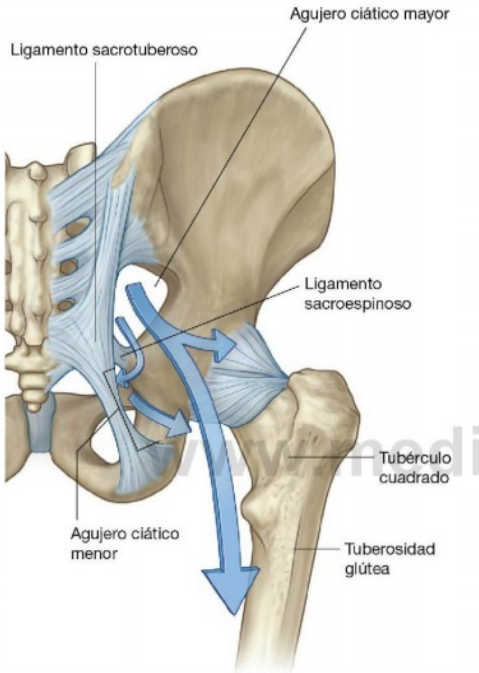

Fig. 6.43 Región glútea. Vista posterior.

El nervio ciático entra en la extremidad inferior desde la cavidad pélvica atravesando el agujero ciático mayor y descendiendo a través de la región glútea hacia la porción posterior del muslo, y después a la pierna y el pie.

El nervio pudendo y los vasos pudendos internos pasan entre la cavidad pélvica y el periné atravesando primero el agujero ciático mayor para entrar en la región glútea y después inmediatamente a través del agujero ciático menor para entrar en el periné. El nervio del obturador interno y del gemelo superior sigue un trayecto similar. Otros nervios y vasos que pasan a través del agujero ciático mayor desde la cavidad pélvica inervan o irrigan estructuras de la región glútea propiamente dicha.

Músculos

Los músculos de la región glútea (tabla 6.2) se disponen principalmente en dos grupos:

- Un grupo profundo de músculos pequeños, sobre todo rotadores laterales del fémur en la articulación de la cadera, y que son el piriforme, el obturador interno, el gemelo superior, el gemelo inferior y el cuadrado femoral.
- Un grupo más superficial de músculos más grandes, que sobre todo abducen y extienden la cadera, y que son el glúteo menor, el glúteo medio y el glúteo mayor; un músculo adicional de este grupo, el tensor de la fascia lata, estabiliza la rodilla en extensión al actuar sobre una banda longitudinal especializada de fascia profunda (la cintilla iliotibial), que pasa desde la cara lateral del muslo hasta unirse al extremo proximal de la tibia en la pierna.

Muchos de los nervios relevantes de la región glútea están en el plano que hay entre los grupos superficial y profundo de músculos.

www.medilibros.com

Tabla 6.2 Músculos de la región glútea (en negrita los principales segmentos raquídeos que inervan el músculo)

Músculo	Origen	Inserción	Inervación	Función
Piriforme	Superficie anterior del sacro entre los agujeros sacros anteriores	Zona medial del borde superior del trocánter mayor del fémur	Ramos desde S1 y **S2**	Rota en sentido lateral el fémur extendido en la articulación de la cadera; abduce el fémur flexionado en la articulación de la cadera
Obturador interno	Pared anterolateral de la pelvis verdadera; superficie profunda de la membrana obturatriz y hueso circundante	Zona medial del trocánter mayor del fémur	Nervio del obturador interno (L5, **S1**)	Rota en sentido lateral el fémur extendido en la articulación de la cadera; abduce el fémur flexionado en la articulación de la cadera
Gemelo superior	Superficie externa de la espina ciática	A lo largo de la longitud de la superficie superior del tendón del obturador interno y en la zona medial del trocánter mayor del fémur con el tendón del obturador interno	Nervio del obturador interno (L5, **S1**)	Rota en sentido lateral el fémur extendido en la articulación de la cadera; abduce el fémur flexionado en la articulación de la cadera
Gemelo inferior	Cara superior de la tuberosidad isquiática	A lo largo de la longitud de la superficie inferior del tendón del obturador interno y en la zona medial del trocánter mayor del fémur con el tendón del obturador interno	Nervio del cuadrado femoral (**L5, S1**)	Rota en sentido lateral el fémur extendido en la articulación de la cadera; abduce el fémur flexionado en la articulación de la cadera
Cuadrado femoral	Cara lateral del isquion justo anterior a la tuberosidad isquiática	Tubérculo cuadrado de la cresta intertrocantérica de la porción proximal del fémur	Nervio del cuadrado femoral (**L5, S1**)	Rota en sentido lateral el fémur en la articulación de la cadera
Glúteo menor	Superficie externa del ilion entre las líneas glúteas inferior y anterior	Carilla articular lineal situada sobre la cara anterolateral del trocánter mayor	Nervio glúteo superior (**L4, L5,** S1)	Abduce el fémur en la articulación de la cadera; mantiene la pelvis asegurada sobre la pierna de apoyo; evita el descenso de la pelvis al lado opuesto durante la marcha y rota medialmente el muslo
Glúteo medio	Superficie externa del ilion entre las líneas glúteas anterior y posterior	Carilla articular alargada sobre la superficie lateral del trocánter mayor	Nervio glúteo superior (**L4, L5,** S1)	Abduce el fémur en la articulación de la cadera; mantiene la pelvis asegurada sobre la pierna de apoyo; evita el descenso de la pelvis al lado opuesto durante la marcha y rota medialmente el muslo
Glúteo mayor	Fascia que cubre el glúteo medio, superficie externa del ilion por detrás de la línea glútea posterior, fascia del erector de la columna, superficie dorsal de la porción inferior del sacro, borde lateral del cóccix y superficie externa del ligamento sacrotuberoso	Cara posterior de la cintilla iliotibial de la fascia lata y tuberosidad glútea de la porción proximal del fémur	Nervio glúteo inferior (**L5, S1,** S2)	Extensión potente del fémur flexionado en la articulación de la cadera; estabilizador lateral de las articulaciones de la cadera y la rodilla; abducción y rotación lateral del muslo
Tensor de la fascia lata	Cara lateral de la cresta ilíaca entre la espina ilíaca anterosuperior y el tubérculo de la cresta	Cintilla iliotibial de la fascia lata	Nervio glúteo superior (**L4, L5,** S1)	Estabiliza la rodilla en extensión

www.medilibros.com

© Elsevier. Fotocopiar sin autorización es un delito.

Grupo profundo

Piriforme

El músculo **piriforme** constituye el más superior del grupo profundo de músculos (fig. 6.44) y es un músculo de la pared pélvica y de la región glútea (v. cap. 5). Se origina entre los agujeros sacros anteriores en la superficie anterolateral del sacro y pasa a nivel lateral e inferior a través del agujero ciático mayor.

En la región glútea, el piriforme pasa por detrás de la articulación de la cadera y se inserta en una carilla del borde superior del trocánter mayor del fémur.

El piriforme rota externamente y abduce el fémur en la articulación de la cadera. Está inervado en la cavidad pélvica por el nervio del piriforme, que se origina en S1 y S2 en el plexo sacro (v. cap. 5).

Además de su acción sobre la articulación de la cadera, el piriforme es una referencia fundamental porque divide el agujero ciático mayor en dos regiones, una por encima y otra por debajo del músculo. Los vasos y nervios pasan entre la pelvis y la región glútea atravesando el agujero ciático mayor que hay por encima o por debajo del piriforme.

Obturador interno

El músculo **obturador interno**, como el piriforme, pertenece a la pared pélvica y a la región glútea (fig. 6.44). Es plano, en forma de abanico, y se origina en la superficie medial de la membrana obturatriz y del hueso adyacente del agujero obturador (v. cap. 5). Debido a que el suelo de la pelvis se une a una banda engrosada de fascia a través de la superficie medial del obturador interno, este músculo forma:

- La pared anterolateral de la cavidad pélvica por encima del suelo pélvico.
- La pared lateral de la fosa isquioanal en el periné por debajo del suelo pélvico.

Las fibras musculares del obturador interno convergen para formar un tendón, que gira 90° alrededor del isquion entre la espina ciática y la tuberosidad isquiática y atraviesa el agujero ciático menor para entrar en la región glútea. El tendón pasa entonces en sentido posteroinferior a la articulación de la cadera y se inserta en la superficie medial del borde

www.medilibros.com

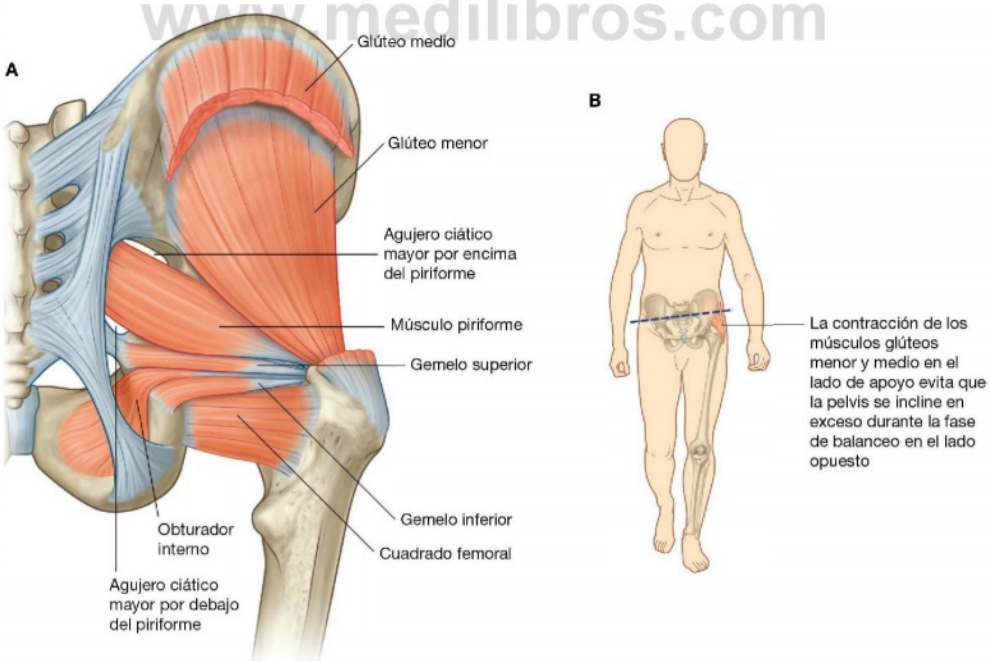

Fig. 6.44 Músculos profundos de la región glútea. **A.** Vista posterior. **B.** Función.

superior del trocánter mayor del fémur justo por debajo de la inserción del músculo piriforme.

El obturador interno rota en sentido lateral, abduce el fémur en la articulación de la cadera y está inervado por el nervio del obturador interno.

Gemelos superior e inferior

Los gemelos superior e inferior son una pareja de músculos triangulares asociados con los bordes superior e inferior del tendón del obturador interno (fig. 6.44):

- La base del **gemelo superior** se origina en la superficie glútea de la espina ciática.
- La base del **gemelo inferior** tiene su origen en las superficies glútea superior y pélvica de la tuberosidad isquiática.

Las fibras de los músculos gemelos se insertan a lo largo de la longitud del tendón del obturador interno, y los vértices de los dos músculos lo hacen junto con el tendón del obturador interno en el trocánter mayor del fémur.

El gemelo superior está inervado por el nervio del obturador interno y el gemelo inferior por el nervio del cuadrado femoral. Los músculos gemelos actúan con el músculo obturador interno rotando en sentido lateral y abduciendo el fémur en la articulación de la cadera.

Cuadrado femoral

El músculo **cuadrado femoral** es el más inferior del grupo profundo de músculos de la región glútea (fig. 6.44). Es rectangular, plano, y se ubica por debajo del músculo obturador interno y sus músculos gemelos asociados.

El cuadrado femoral se inserta en un extremo en la rugosidad lineal que hay en la cara lateral del isquion, justo anterior a la tuberosidad isquiática, y en el otro extremo al tubérculo cuadrado situado en la cresta intertrocantérica de la porción proximal del fémur.

Rota en sentido lateral el fémur en la articulación de la cadera y está inervado por el nervio del cuadrado femoral.

Grupo superficial

Glúteos menor y medio

Los músculos glúteo menor y medio son dos músculos del grupo más superficial de la región glútea (fig. 6.44).

El **glúteo menor** es un músculo en forma de abanico que se origina en la superficie externa de la parte superior expandida del ilion, entre la línea glútea inferior y la línea glútea anterior. Las fibras musculares convergen a nivel inferior y lateral para formar un tendón, que se inserta en una carilla lineal ancha sobre la cara anterolateral del trocánter mayor.

El **glúteo medio** está situado por encima del glúteo menor y también presenta forma de abanico. Tiene un origen amplio en la superficie externa del ilion entre la línea glútea anterior y la línea glútea posterior, y se inserta en una carilla alargada situada sobre la superficie lateral del trocánter mayor.

Los músculos glúteos medio y menor abducen la extremidad inferior en la articulación de la cadera y reducen la caída pélvica sobre el miembro opuesto en balanceo durante la marcha, al asegurar la posición de la pelvis en la extremidad de apoyo (fig. 6.44B). Ambos músculos están inervados por el nervio glúteo superior.

Conceptos prácticos

Signo de Trendelenburg

El signo de Trendelenburg aparece en personas con músculos abductores (glúteo medio y menor) débiles o paralizados. Se demuestra pidiendo al paciente que se apoye solo sobre una pierna. Cuando apoya sobre la extremidad afectada, la pelvis desciende notablemente sobre la pierna de balanceo.

Suelen verse signos positivos en pacientes con lesiones del nervio glúteo superior, sobre todo por fracturas pélvicas asociadas, en caso de lesiones ocupantes de espacio dentro de la pelvis que se extienden hacia el agujero ciático mayor, y en algunas ocasiones se relaciona con intervenciones quirúrgicas de la cadera en las que se ha alterado la inserción de los tendones de los músculos glúteo medio y menor en el trocánter mayor, con la atrofia consiguiente de dichos músculos.

En los pacientes con signo de Trendelenburg positivo, la marcha también es anormal. Normalmente, durante la fase de apoyo de la pierna afectada, los músculos abductores debilitados permiten que la pelvis se incline hacia abajo sobre la pierna de balanceo. El paciente compensa el descenso de la pelvis inclinando el tronco hacia el lado afectado para mantener equilibrada la pelvis durante todo el ciclo de la marcha.

© Elsevier. Fotocopiar sin autorización es un delito.

Glúteo mayor

El glúteo mayor es el músculo más grande la región glútea y está situado por encima de la mayor parte de los otros músculos glúteos (fig. 6.45).

El glúteo mayor es cuadrangular y tiene un origen ancho, que se extiende desde un área rugosa del ilion por debajo de la línea glútea posterior y a lo largo de la superficie dorsal de la porción inferior del sacro y de la superficie lateral del cóccix hasta la superficie externa del ligamento sacrotuberoso. También se inserta en la fascia situada por encima del glúteo medio y, entre el ilion y el sacro, en la fascia que cubre el músculo erector de la columna. A menudo se le describe como encerrado dentro de dos capas de la fascia lata, que cubre las regiones del muslo y la glútea.

A nivel lateral, las partes superior e inferior superficial del glúteo mayor se insertan en la cara posterior de un engrosamiento tendinoso de la fascia lata (la cintilla iliotibial), que pasa sobre la superficie lateral del trocánter mayor y desciende por el muslo hacia la parte superior de la pierna. Las partes distales profundas del músculo se insertan en la tuberosidad glútea alargada de la porción proximal del fémur.

El glúteo mayor extiende sobre todo el muslo flexionado a nivel de la articulación de la cadera. A través de su inserción en la cintilla iliotibial, también estabiliza las articulaciones de la rodilla y la cadera. Está inervado por el nervio glúteo inferior.

Tensor de la fascia lata

El músculo tensor de la fascia lata es el más anterior del grupo superficial de músculos de la región glútea y está situado por encima del glúteo menor y de la parte anterior del glúteo medio (fig. 6.46).

El tensor de la fascia lata se origina en el borde externo de la cresta ilíaca desde la espina ilíaca anterosuperior hasta el tubérculo de la cresta, aproximadamente. Las fibras musculares

www.medilibros.com

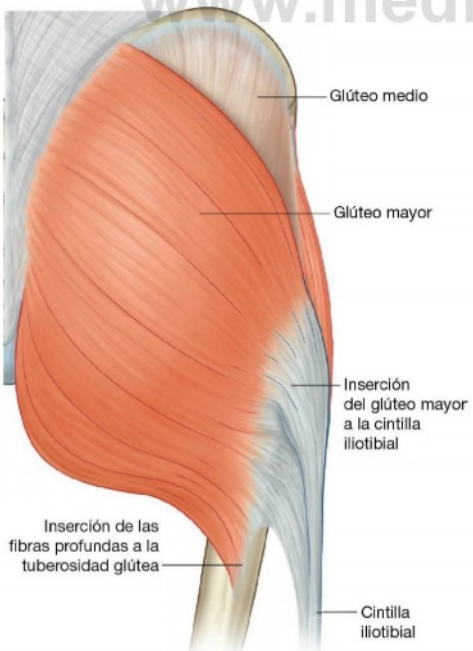

Fig. 6.45 Músculo glúteo mayor. Vista posterior.

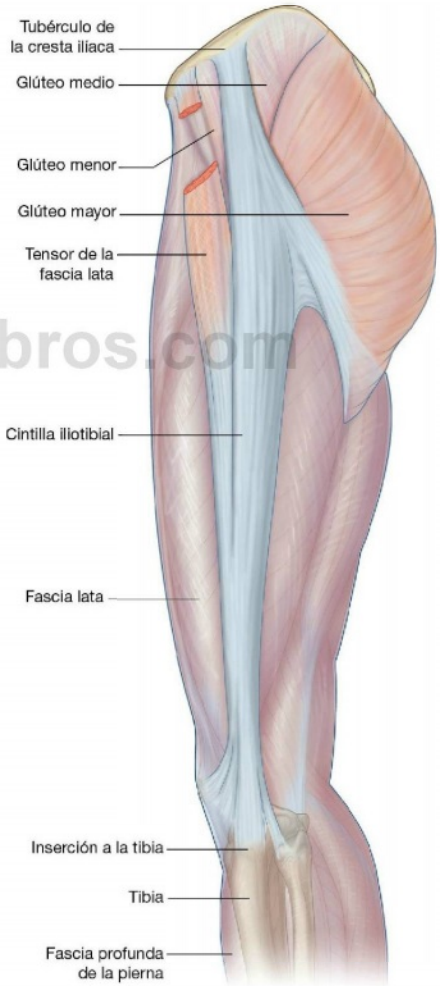

Fig. 6.46 Tensor de la fascia lata. Región glútea izquierda, vista lateral.

descienden hasta insertarse en la cara anterior de la cintilla iliotibial de la fascia profunda, que discurre por la cara lateral del muslo y se inserta en la parte superior de la tibia. Como el glúteo mayor, el tensor de la fascia lata está dentro de un compartimento de la fascia lata.

El tensor de la fascia lata estabiliza la rodilla en extensión y, trabajando con el músculo glúteo mayor sobre la cintilla iliotibial lateral al trocánter mayor, estabiliza la articulación de la cadera manteniendo la cabeza del fémur en el acetábulo (fig. 6.46). Está inervado por el nervio glúteo superior.

Nervios

Siete nervios entran en la región glútea desde la pelvis a través del agujero ciático mayor (fig. 6.47): el glúteo superior, el ciático, el nervio del cuadrado femoral, el nervio del obturador interno, el cutáneo femoral posterior, el pudendo y el glúteo inferior.

Otro nervio más, el cutáneo perforante, entra en la región glútea atravesando directamente el ligamento sacrotuberoso.

Algunos de estos nervios, como los nervios ciático y pudendo, pasan a través de la región glútea en su camino a otras regiones. Nervios como el glúteo superior e inferior inervan estructuras de la región glútea. Muchos de los nervios de dicha región están en el plano que hay entre los grupos de músculos superficial y profundo.

Nervio glúteo superior

De todos los nervios que atraviesan el agujero ciático mayor, el glúteo superior es el único que pasa por encima del músculo piriforme (fig. 6.47). Tras entrar en la región glútea, el nervio gira hacia arriba sobre el borde inferior del glúteo menor y discurre a nivel anterior y lateral en el plano que hay entre los músculos glúteos menor y medio.

El nervio glúteo superior envía ramos a los músculos glúteo menor y medio, y termina inervando al músculo tensor de la fascia lata.

Nervio ciático

El nervio ciático entra en la región glútea a través del agujero ciático mayor por debajo del músculo piriforme (fig. 6.47). Desciende en el plano que hay entre los grupos superficial y profundo de músculos de la región glútea, atravesando las superficies posteriores de los músculos obturador interno y gemelos asociados primero, y después del músculo cuadrado femoral. Se dispone justo en profundidad al glúteo mayor en el punto medio que hay entre la tuberosidad isquiática y el

www.medilibros.com

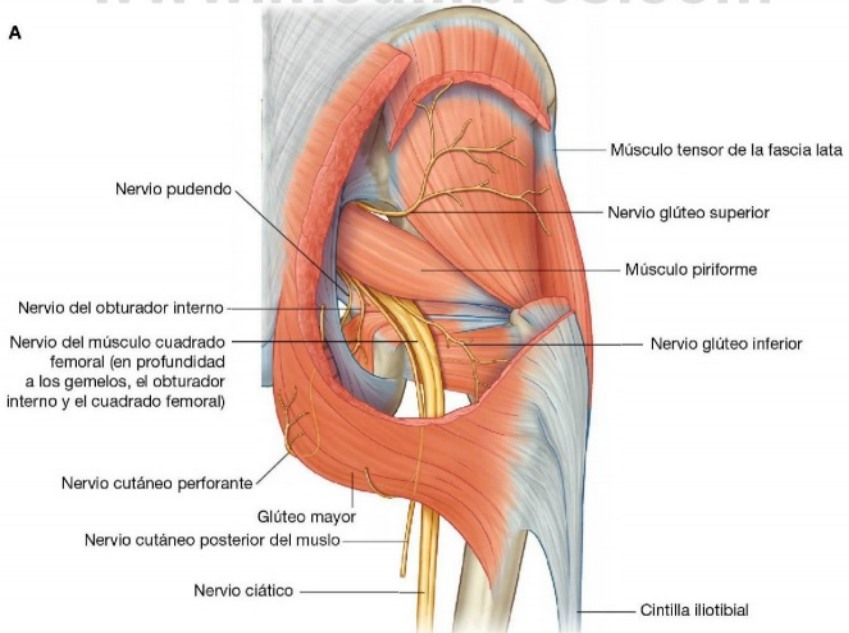

Fig. 6.47 Nervios de la región glútea. **A.** Vista posterior.

© Elsevier. Fotocopiar sin autorización es un delito.

trocánter mayor. En el borde inferior del músculo del cuadrado femoral, el nervio ciático entra en la parte posterior del muslo.

El nervio ciático es el nervio más grande del cuerpo e inerva todos los músculos del compartimento posterior del muslo que flexionan la rodilla y todos los músculos que mueven el tobillo y el pie. También inerva una gran región cutánea de la extremidad inferior.

Nervio del cuadrado femoral

El nervio del cuadrado femoral entra en la región glútea a través del agujero ciático mayor por debajo del músculo piriforme y en profundidad respecto del nervio ciático (fig. 6.47). Al contrario que otros nervios de la región glútea, el nervio del cuadrado femoral se dispone anterior al plano de los músculos profundos.

El nervio del cuadrado femoral desciende a lo largo del isquion en profundidad al tendón del músculo obturador interno y los músculos gemelos asociados para atravesar e inervar el cuadrado femoral. Proporciona un pequeño ramo al gemelo inferior.

Nervio del obturador interno

El nervio del obturador interno entra en la región glútea a través del agujero ciático mayor por debajo del músculo piriforme y entre el nervio cutáneo femoral posterior y el nervio pudendo (fig. 6.47). Proporciona un pequeño ramo al gemelo superior y después pasa sobre la espina ciática y a través del agujero ciático menor para inervar el músculo obturador interno desde la superficie medial del músculo en el periné.

Nervio cutáneo femoral posterior

El nervio cutáneo femoral posterior entra en la región glútea a través del agujero ciático mayor por debajo del músculo piriforme e inmediatamente medial al nervio ciático (fig. 6.47). Desciende a través de la región glútea justo en profundidad al glúteo mayor y entra en la porción posterior del muslo.

El nervio cutáneo femoral posterior da lugar a varios ramos glúteos, que forman un bucle alrededor del borde inferior del músculo glúteo mayor para inervar la piel existente sobre el pliegue glúteo. Un pequeño ramo perineal pasa en sentido medial y contribuye a inervar la piel del escroto o los labios mayores en el periné. El principal tronco del nervio cutáneo femoral posterior pasa en sentido inferior dando lugar a ramos que inervan la piel de la porción lateral del muslo y de la pierna.

Nervio pudendo

El nervio pudendo entra en la región glútea a través del agujero ciático mayor por debajo del músculo piriforme y medial al nervio ciático (fig. 6.47). Pasa sobre el ligamento sacroespinoso e inmediatamente lo hace a través del agujero ciático menor para entrar en el periné. El trayecto del nervio pudendo en la región glútea es corto y el nervio está a menudo oculto por el borde superior del ligamento sacrotuberoso.

El nervio pudendo es el principal nervio somático del periné y no tiene ramos en la región glútea.

Nervio glúteo inferior

El nervio glúteo inferior entra en la región glútea a través del agujero ciático mayor por debajo del músculo piriforme y a lo largo de la superficie posterior del nervio ciático (fig. 6.47). Penetra en el músculo glúteo mayor y lo inerva.

www.medilibros.com

Nervio cutáneo perforante

El nervio cutáneo perforante es el único nervio de la región glútea que no entra en el área a través del agujero ciático mayor. Es un pequeño nervio que abandona el plexo sacro en la cavidad pélvica atravesando el ligamento sacrotuberoso. Después forma un bucle alrededor del borde inferior del glúteo mayor para inervar la piel existente sobre la cara medial del glúteo mayor (fig. 6.47).

Conceptos prácticos

Inyecciones intramusculares

En ciertas ocasiones es necesario administrar fármacos por vía intramuscular: es decir, mediante una inyección directa en los músculos. Este procedimiento debe realizarse sin lesionar las estructuras neurovasculares. Una zona típica para una inyección intramuscular es la región glútea. El nervio ciático pasa a través de esta región y debe evitarse. La zona más segura para inyectar es el cuadrante superior externo de cualquiera de las regiones glúteas.

La región glútea puede dividirse en cuadrantes mediante dos líneas imaginarias dibujadas utilizando referencias óseas palpables (fig. 6.48). Una línea desciende verticalmente desde el punto más alto de la cresta ilíaca. Otra línea es horizontal y pasa a través de la primera línea, a medio camino entre el punto más alto de la cresta ilíaca y el plano horizontal que pasa a través de la tuberosidad isquiática.

Es importante recordar que la región glútea se extiende hacia delante hasta la espina ilíaca anterosuperior. El nervio ciático se curva a través de la esquina lateral y superior del cuadrante medial inferior y desciende a lo largo del borde medial del cuadrante lateral inferior.

En ocasiones, el nervio ciático se bifurca en sus ramos tibial y peroneo común en la pelvis, en cuyo caso el nervio peroneo común pasa a la región glútea a través del músculo piriforme, o incluso por encima de él.

El nervio y los vasos glúteos superiores suelen entrar en la región glútea por encima del piriforme y pasan en sentido superior y hacia delante.

La esquina anterior del cuadrante lateral superior se suele utilizar para las inyecciones, para evitar cualquier lesión del nervio ciático o de otros nervios y vasos de la región glútea. Una aguja insertada en esta región entra en el glúteo medio anterosuperior al borde del glúteo mayor.

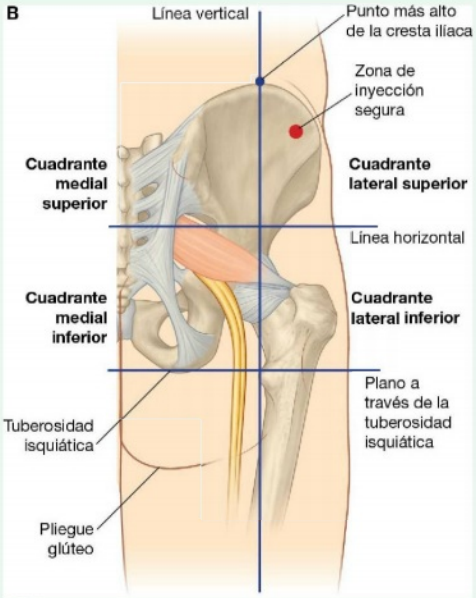

Fig. 6.48 Zona para las inyecciones intramusculares.

www.medilibros.com

© Elsevier. Fotocopiar sin autorización es un delito.

Arterias

Dos arterias entran en la región glútea desde la cavidad pélvica a través del agujero ciático mayor: la glútea inferior y la glútea superior (fig. 6.49). Irrigan estructuras de la región glútea y la porción posterior del muslo que tienen destacadas anastomosis colaterales con ramas de la arteria femoral.

Arteria glútea inferior

La arteria glútea inferior se origina en el tronco anterior de la arteria ilíaca interna en la cavidad pélvica. La arteria glútea abandona la cavidad pélvica con el nervio glúteo inferior a través del agujero ciático mayor por debajo del músculo piriforme (fig. 6.49).

Irriga los músculos adyacentes y desciende a través de la región glútea y hacia la porción posterior del muslo, donde irriga estructuras adyacentes y se anastomosa con ramas perforantes de la arteria femoral. También da lugar a una rama para el nervio ciático.

Arteria glútea superior

La arteria glútea superior se origina en el tronco posterior de la arteria ilíaca interna en la cavidad pélvica. Abandona la cavidad pélvica con el nervio glúteo superior a través del agujero ciático mayor por encima del músculo piriforme (fig. 6.49). En la región glútea se divide en una rama superficial y una profunda:

- La rama superficial pasa a la superficie profunda del músculo glúteo mayor.
- La rama profunda pasa entre los músculos glúteo medio y menor.

Además de a los músculos adyacentes, la arteria glútea superior contribuye a la irrigación de la articulación de la cadera. Ramas de la arteria también se anastomosan con las arterias circunflejas femorales lateral y medial, procedentes de la arteria femoral profunda en el muslo, y con la arteria glútea inferior (fig. 6.50).

www.medilibros.com

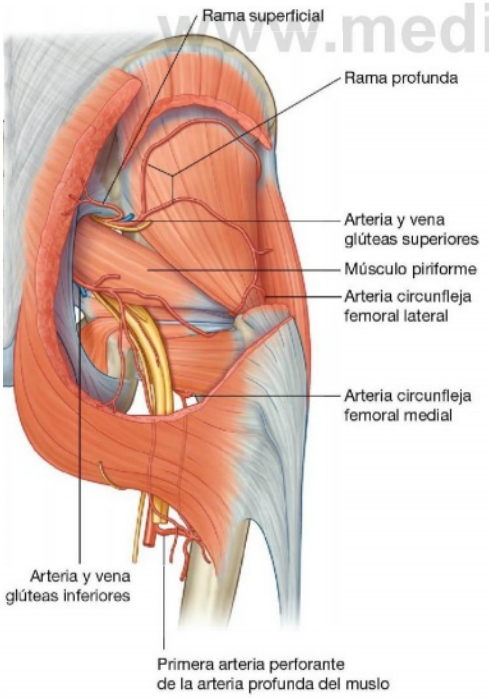

Fig. 6.49 Arterias de la región glútea.

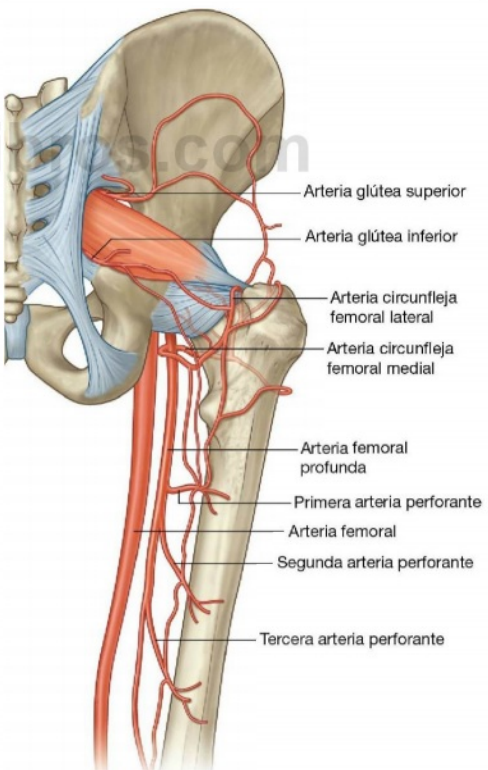

Fig. 6.50 Anastomosis entre las arterias glúteas y los vasos que se originan en la arteria femoral en el muslo. Vista posterior.

Venas

Las venas glúteas inferior y superior siguen a las arterias glúteas inferior y superior al interior de la pelvis, donde se unen al plexo venoso pélvico. A nivel periférico, las venas se anastomosan con venas glúteas superficiales, que finalmente drenan a nivel anterior en la vena femoral.

Vasos linfáticos

Los vasos linfáticos profundos de la región glútea acompañan a los vasos sanguíneos hacia la cavidad pélvica y conectan con los nódulos ilíacos internos.

Los vasos linfáticos superficiales drenan en los nódulos inguinales superficiales de la cara anterior del muslo.

MUSLO

El muslo es la región de la extremidad inferior ubicada aproximadamente entre las articulaciones de la cadera y de la rodilla (fig. 6.51):

- A nivel anterior, está separado de la pared abdominal por el ligamento inguinal.
- A nivel posterior, está separado de la región glútea por el pliegue glúteo a nivel superficial y por los bordes inferiores del glúteo mayor y del cuadrado femoral en los planos más profundos.

Las estructuras entran en la porción superior del muslo y lo abandonan por tres vías:

- A nivel posterior, el muslo se continúa con la región glútea, y la principal estructura que pasa entre las dos regiones es el nervio ciático.
- A nivel anterior, el muslo se comunica con la cavidad abdominal a través de la abertura existente entre el ligamento inguinal y el hueso coxal, y las principales estructuras que atraviesan esta abertura son los músculos iliopsoas y pectíneo, el nervio, la arteria y la vena femorales y los vasos linfáticos.

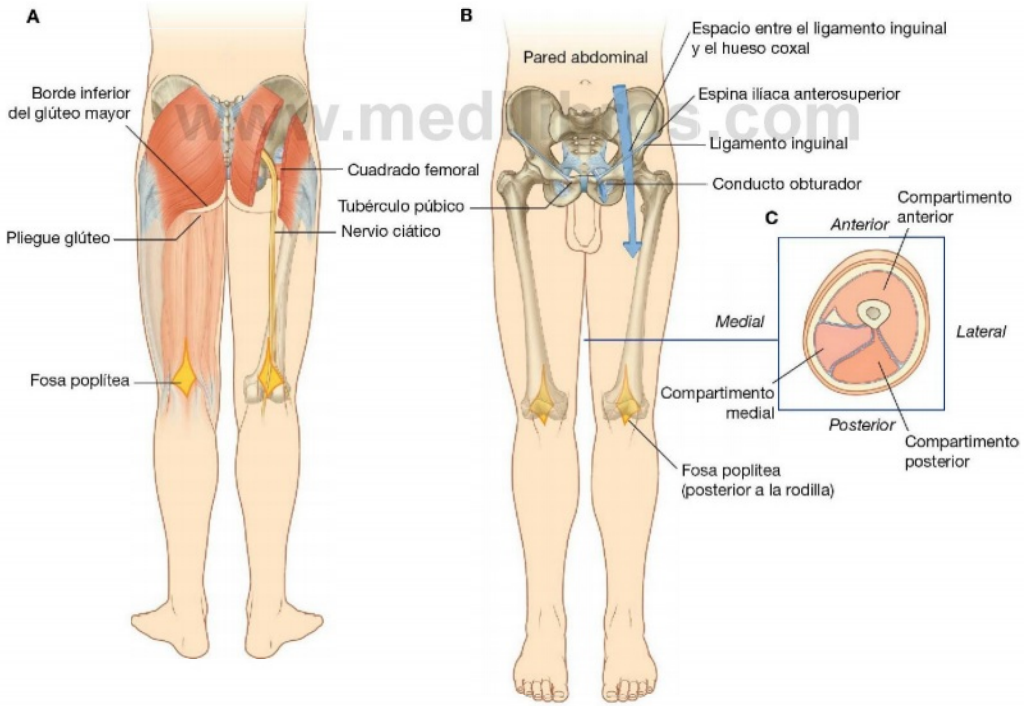

Fig. 6.51 Muslo. **A.** Vista posterior. **B.** Vista anterior. **C.** Sección transversal de la porción media del muslo.

© Elsevier. Fotocopiar sin autorización es un delito.

- A nivel medial, las estructuras (incluidos el nervio obturador y los vasos asociados) pasan entre el muslo y la cavidad pélvica a través del conducto obturador.

El muslo está dividido en tres compartimentos por tabiques intermusculares que se ubican entre la cara posterior del fémur y la fascia lata (la gruesa capa de fascia profunda que rodea o cubre completamente el muslo; fig. 6.51C):

- El **compartimento anterior del muslo** contiene músculos que, sobre todo, extienden la pierna en la articulación de la rodilla.
- El **compartimento posterior del muslo** presenta músculos que, sobre todo, extienden la articulación de la cadera y flexionan la pierna en la articulación de la rodilla.
- El **compartimento medial del muslo** consta de músculos que principalmente aducen el muslo en la articulación de la cadera.

El nervio ciático inerva los músculos del compartimento posterior del muslo, el nervio femoral los músculos del compartimento anterior del muslo y el nervio obturador la mayoría de los músculos del compartimento medial del muslo.

Las principales arterias, venas y vasos linfáticos entran en el muslo anteriores al hueso coxal y atraviesan el triángulo femoral por debajo del ligamento inguinal. Los vasos y nervios que pasan entre el muslo y la pierna pasan a través de la fosa poplítea por detrás de la articulación de la rodilla.

Huesos

El apoyo esquelético del muslo es el fémur. La mayor parte de los grandes músculos del muslo se insertan en los extremos proximales de los dos huesos de la pierna (tibia y peroné) y flexionan y extienden la pierna en la articulación de la rodilla. El extremo distal del fémur es el origen de los músculos gastrocnemios, que se localizan predominantemente en el compartimento posterior de la pierna y producen la flexión plantar del pie.

Diáfisis y extremo distal del fémur

La diáfisis del fémur está arqueada hacia delante y tiene un trayecto oblicuo desde el cuello del fémur hasta el extremo distal (fig. 6.52). Como consecuencia de esta orientación oblicua, la rodilla está cerca de la línea media por debajo del centro de gravedad del cuerpo.

La parte media de la diáfisis del fémur presenta una sección triangular (fig. 6.52D). En la parte media de la diáfisis, el fémur tiene unas superficies medial (posteromedial), lateral (posterolateral) y anterior, así como unos bordes medial, lateral y posterior. Los bordes medial y lateral son redondeados, mientras que el posterior forma una cresta rugosa ancha, la **línea áspera.**

En las regiones proximal y distal del fémur, la línea áspera se ensancha hasta formar una superficie posterior adicional. En el extremo distal del fémur, esta superficie posterior forma el suelo de la fosa poplítea y sus bordes, que se continúan con la línea áspera por encima, dan lugar a las líneas **supracondíleas medial** y **lateral.** La línea supracondílea medial termina en un tubérculo notorio (el **tubérculo aductor**) sobre la cara superior del **cóndilo medial** del extremo distal. Justo lateral al extremo inferior de la línea supracondílea medial existe un área rugosa alargada de hueso para la inserción proximal de la cabeza medial del músculo gastrocnemio (fig. 6.51).

El extremo distal del fémur se caracteriza por dos grandes cóndilos, que se articulan con la cabeza proximal de la tibia. Los cóndilos están separados a nivel posterior por una **fosa intercondílea** y se unen a nivel anterior allí donde se articulan con la rótula.

Las superficies de los cóndilos que se articulan con la tibia son redondeadas a nivel posterior y se aplanan a nivel inferior. En cada cóndilo, un surco oblicuo superficial separa la superficie que se articula con la tibia de la superficie más anterior que se articula con la rótula. Las superficies de los cóndilos medial y lateral que se articulan con la rótula forman juntas un surco en forma de V que mira en sentido anterior. La superficie lateral del surco es mayor y está más inclinada que la superficie medial.

Las paredes de la fosa intercondílea tienen dos carillas para la inserción superior de los ligamentos cruzados, que estabilizan la articulación de la rodilla (fig. 6.52):

- La pared formada por la superficie lateral del cóndilo medial tiene una gran carilla oval, que cubre la mayor parte de la mitad inferior de la pared, para la inserción del extremo proximal del **ligamento cruzado posterior.**
- La pared formada por la superficie medial del cóndilo lateral tiene una carilla oval posterosuperior más pequeña para la inserción del extremo proximal del **ligamento cruzado anterior.**

Los epicóndilos, para la inserción de los ligamentos colaterales de la articulación de la rodilla, son elevaciones óseas en las superficies externas no articulares de los cóndilos (fig. 6.52). Hay dos carillas separadas por un surco justo por detrás del **epicóndilo lateral:**

- La carilla superior es para la inserción de la cabeza lateral del músculo gastrocnemio.
- La carilla inferior es para la inserción del músculo poplíteo.

El tendón del músculo poplíteo está dispuesto en el surco que separa las dos carillas.

www.medilibros.com

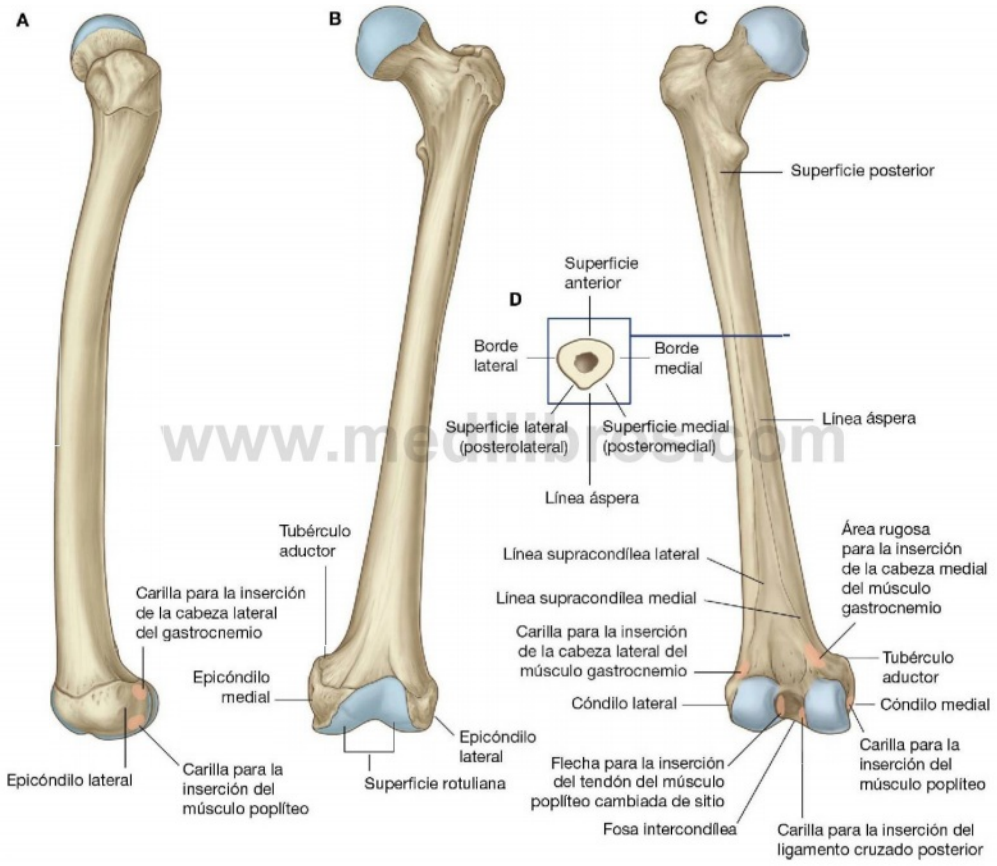

Fig. 6.52 Diáfisis y extremo distal del fémur. **A.** Vista lateral. **B.** Vista anterior. **C.** Vista posterior. **D.** Sección transversal de la diáfisis del fémur.

© Elsevier. Fotocopiar sin autorización es un delito.

El **epicóndilo medial** es una eminencia redondeada situada sobre la superficie medial del cóndilo medial. Justo posterosuperior al epicóndilo medial se encuentra el tubérculo aductor.

Rótula

La rótula es el mayor hueso sesamoideo (un hueso formado dentro de un tendón muscular) del cuerpo y está formado dentro del tendón del músculo cuádriceps femoral, allí donde cruza por delante de la articulación de la rodilla para insertarse en la tibia.

La rótula es triangular:

- Su vértice apunta hacia abajo para la inserción del tendón rotuliano, que conecta la rótula con la tibia (fig. 6.53).
- Su base es ancha y gruesa para la inserción del músculo cuádriceps femoral desde arriba.
- Su superficie posterior se articula con el fémur y tiene las carillas medial y lateral, que se inclinan desde una cresta lisa elevada; la carilla lateral es mayor que la medial para articularse con la superficie mayor correspondiente del cóndilo lateral del fémur.

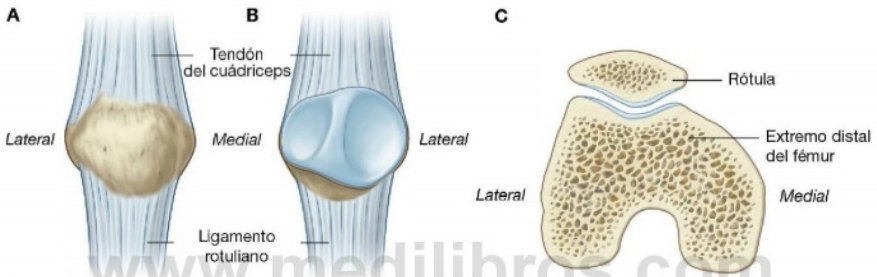

www.medilibros.com

Fig. 6.53 Rótula. **A.** Vista anterior. **B.** Vista posterior. **C.** Vista superior.

Extremo proximal de la tibia

La tibia constituye el hueso medial y más grande de la pierna, y es el único que se articula con el fémur en la articulación de la rodilla.

El extremo proximal de la tibia se expande en el plano transverso para soportar el peso y consta de un **cóndilo medial** y un **cóndilo lateral,** que están aplanados en el plano horizontal y sobresalen de la diáfisis (fig. 6.54).

Las superficies superiores de los cóndilos medial y lateral son articulares y están separadas por una región intercondílea, que contiene zonas para la inserción de ligamentos fuertes (ligamentos cruzados) y cartílagos interarticulares (meniscos) de la articulación de la rodilla.

Las superficies articulares de los cóndilos medial y lateral, junto con la región intercondílea forman una «meseta tibial» que se articula con el extremo distal del fémur, al que se ancla. Por debajo de los cóndilos, en la parte proximal de la diáfisis, hay una gran **tuberosidad tibial** y unas rugosidades para inserciones musculares y ligamentosas.

Cóndilos tibiales y áreas intercondíleas

Los cóndilos tibiales son unos gruesos discos horizontales de hueso unidos a la porción más alta de la diáfisis tibial (fig. 6.54).

El cóndilo medial es mayor que el cóndilo lateral y está mejor apoyado sobre la diáfisis de la tibia. Su cara superior es oval para articularse con el cóndilo medial del fémur. La superficie

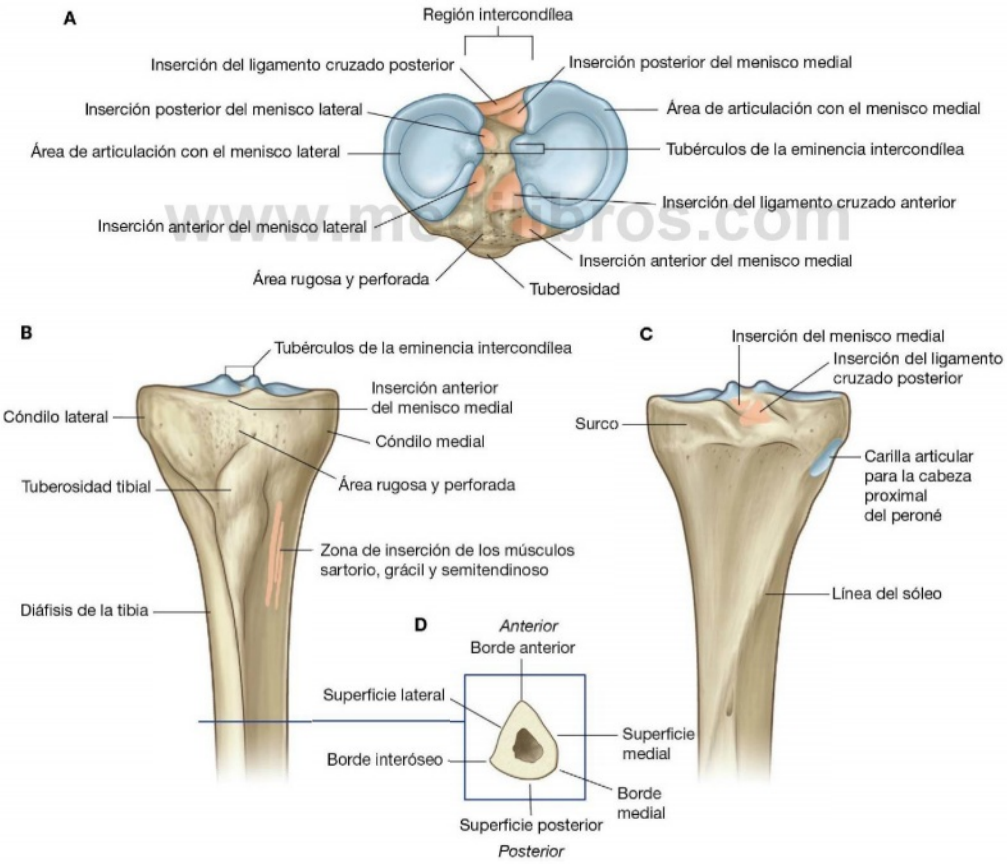

Fig. 6.54 Extremo proximal de la tibia. **A.** Vista superior, meseta tibial. **B.** Vista anterior. **C.** Vista posterior. **D.** Sección transversal de la diáfisis de la tibia.

© Elsevier. Fotocopiar sin autorización es un delito.

articular se extiende en sentido lateral hasta un lado del **tubérculo intercondíleo medial** elevado.

La superficie superior del cóndilo lateral es circular y se articula por encima con el cóndilo lateral del fémur. El borde medial de esa superficie se extiende hacia el lateral del **tubérculo intercondíleo lateral.**

Las superficies articulares superiores de los cóndilos lateral y medial son cóncavas, sobre todo a nivel central. Los bordes externos de las superficies son más planos y constituyen las regiones que contactan con los discos interarticulares (meniscos) de fibrocartílago de la articulación de la rodilla.

La superficie posterior no articular del cóndilo medial tiene un surco horizontal marcado para parte de la inserción del músculo semimembranoso y por debajo de la superficie del cóndilo lateral existe una carilla circular clara para articularse con la cabeza proximal del peroné.

La región intercondílea de la meseta tibial se dispone entre las superficies articulares de los cóndilos medial y lateral (fig. 6.54). Es estrecha a nivel central, donde se eleva para formar la **eminencia intercondílea,** cuyos lados están más elevados para formar los tubérculos intercondíleos medial y lateral.

La región intercondílea tiene seis carillas diferentes para la inserción de los meniscos y los ligamentos cruzados. El área intercondílea anterior se ensancha a nivel anterior y tiene tres carillas:

- La carilla más anterior es para la inserción del extremo anterior (cuerno) del menisco medial.
- Inmediatamente posterior a la carilla más anterior hay una carilla para la inserción del ligamento cruzado anterior.
- Una pequeña carilla para la inserción del extremo anterior (cuerno) del menisco lateral está justo lateral a la zona de inserción del ligamento cruzado anterior.

El área intercondílea posterior también tiene tres carillas para inserciones:

- La más anterior es para la inserción del cuerno posterior del menisco lateral.
- Posteromedial a la carilla más anterior está la zona de inserción para el cuerno posterior del menisco medial.
- Por detrás de la zona de inserción para el cuerno posterior del menisco medial se encuentra la carilla más grande para la inserción del ligamento cruzado posterior.

Además de estas seis zonas de inserción de los meniscos y ligamentos cruzados, una gran región anterolateral del área intercondílea anterior es rugosa y está perforada por numerosos pequeños agujeros nutricios para los vasos sanguíneos. Esta región se continúa con una superficie similar, situada delante de la tibia por encima de la tuberosidad, y se dispone contra el tejido conjuntivo infrarrotuliano.

Tuberosidad tibial

La **tuberosidad tibial** es un área triangular invertida palpable, situada sobre la cara anterior de la tibia por debajo de la zona de unión entre los dos cóndilos (fig. 6.54). Constituye la zona de inserción del **ligamento rotuliano,** que es una continuación del tendón del cuádriceps femoral por debajo de la rótula.

Diáfisis de la tibia

La diáfisis de la tibia tiene una sección triangular, tres superficies (posterior, medial y lateral) y tres bordes (anterior, interóseo y medial) (fig. 6.54D):

- El **borde anterior** es afilado y desciende desde la tuberosidad tibial, donde se continúa a nivel superior con una cresta que pasa a lo largo del borde lateral de la tuberosidad y hacia el cóndilo lateral.
- El **borde interóseo** es una cresta vertical sutil que desciende a lo largo de la cara lateral de la tibia desde la región del hueso anterior e inferior a la carilla articular para la cabeza del peroné.
- El borde medial está poco definido a nivel superior, donde comienza en el extremo anterior del surco en la superficie posterior del cóndilo tibial medial, pero está afilado en la mitad de la diáfisis.

La gran **superficie medial** de la diáfisis de la tibia, entre los bordes anterior y medial, es lisa y subcutánea, y resulta palpable a lo largo de casi toda su extensión. Medial y algo inferior a la tuberosidad tibial, esta superficie medial tiene una leve elevación alargada, ligeramente rugosa. Esta elevación es la zona de inserción combinada de tres músculos (sartorio, grácil y semitendinoso), que descienden desde el muslo.

La **superficie posterior** de la diáfisis de la tibia, entre los bordes interóseo y medial, es más ancha a nivel superior, donde se cruza por una línea oblicua rugosa (la **línea del músculo sóleo**).

La **superficie lateral,** entre los bordes anterior e interóseo, es lisa y no tiene características especiales.

Extremo proximal del peroné

El peroné es el hueso lateral de la pierna y no forma parte de la articulación de la rodilla ni soporta el peso. Es mucho menor que la tibia y tiene una cabeza proximal pequeña, un cuello estrecho y una diáfisis fina, que acaba en el maléolo lateral del tobillo.

www.medilibros.com

La **cabeza** del peroné es una expansión globular en el extremo proximal del peroné (fig. 6.55). Una carilla circular situada sobre la cara superomedial se articula por encima con una carilla similar situada sobre la cara inferior del cóndilo lateral de la tibia. Justo posterolateral a esta carilla, el hueso se proyecta hacia arriba en forma de apófisis estiloides roma.

La superficie lateral de la cabeza del peroné tiene una gran impresión para la inserción del músculo bíceps femoral. Una depresión cercana al borde superior de esta impresión es para la inserción del ligamento colateral peroneo de la articulación de la rodilla.

El **cuello** del peroné separa la cabeza expandida de la **diáfisis.** El nervio peroneo común se dispone contra la cara posterolateral del cuello.

Como la tibia, la diáfisis del peroné tiene tres bordes (anterior, posterior e interóseo) y tres superficies (lateral, posterior y medial), que se disponen entre los bordes (fig. 6.55):

- El **borde anterior** es afilado en la mitad de la diáfisis y comienza a nivel superior en la cara anterior de la cabeza.
- El **borde posterior** es redondeado y desciende desde la región de la apófisis estiloides de la cabeza.
- El **borde interóseo** tiene una posición medial.

Las tres superficies del peroné se asocian con tres compartimentos musculares (lateral, posterior y anterior) de la pierna.

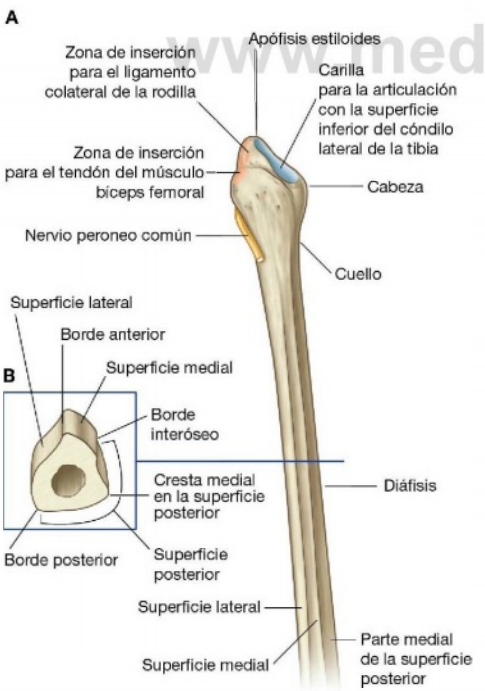

Fig. 6.55 Extremo proximal del peroné. **A.** Vista anterior. **B.** Sección transversal de la diáfisis del peroné.

Músculos

Los músculos del muslo se disponen en tres compartimentos separados por tabiques intermusculares (fig. 6.56).

El **compartimento anterior del muslo** contiene los músculos sartorio y los cuatro grandes músculos del cuádriceps femoral (recto femoral, vasto lateral, vasto medial y vasto intermedio). Todos están inervados por el nervio femoral. Además, los extremos terminales de los músculos psoas mayor e ilíaco pasan a la parte superior del compartimento anterior desde su zona de origen, situada en la pared abdominal posterior. Estos músculos están inervados por ramos que surgen directamente de los ramos anteriores de L1 a L3 (psoas mayor) o del nervio femoral (ilíaco) a su paso hacia la pared abdominal.

El **compartimento medial del muslo** contiene seis músculos (grácil, pectíneo, aductor largo, aductor corto, aductor mayor y obturador externo). Todos (excepto el pectíneo, que está inervado por el nervio femoral, y parte del aductor mayor, inervado por el nervio ciático) están inervados por el nervio obturador.

El **compartimento posterior del muslo** contiene tres grandes músculos, denominados «isquiotibiales». Todos están inervados por el nervio ciático.

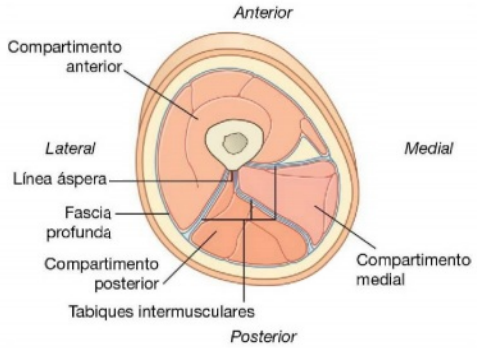

Fig. 6.56 Sección transversal a través de la zona media del muslo.

www.medilibros.com

© Elsevier. Fotocopiar sin autorización es un delito.

Conceptos prácticos

Síndrome compartimental

El síndrome compartimental aparece en las extremidades cuando se produce una tumefacción en el interior de un compartimento muscular revestido de fascia. Entre las causas más frecuentes están los traumatismos de las extremidades, la hemorragia intracompartimental y la compresión de la extremidad. A medida que aumenta la presión dentro del compartimento, va comprometiéndose el flujo sanguíneo capilar y la perfusión tisular, lo que sin tratamiento, conduce a la larga a daños neuromusculares.

Compartimento anterior

Los músculos del compartimento anterior (tabla 6.3) actúan sobre las articulaciones de la cadera y de la rodilla:

- El psoas mayor y el ilíaco actúan sobre la articulación de la cadera.
- El sartorio y el recto femoral actúan sobre las articulaciones de la cadera y de la rodilla.
- Los músculos vastos actúan sobre la articulación de la rodilla.

Tabla 6.3 Músculos del compartimento anterior del muslo (en negrita los principales segmentos raquídeos que inervan el músculo)

Músculo	Origen	Inserción	Inervación	Función
Psoas mayor	Pared abdominal posterior (apófisis lumbares transversas, discos intervertebrales y cuerpos adyacentes de TXII a LV y arcos tendinosos entre estos puntos)	Trocánter menor del fémur	Ramos anteriores (**L1, L2,** L3)	Flexiona el muslo en la articulación de la cadera
Ilíaco	Pared abdominal posterior (fosa ilíaca)	Trocánter menor del fémur	Nervio femoral (**L2,** L3)	Flexiona el muslo en la articulación de la cadera
Vasto medial	Fémur: parte medial de la línea intertrocantérica, línea pectínea, labio medial de la línea áspera, línea supracondílea medial	Tendón del cuádriceps femoral y borde medial de la rótula	Nervio femoral (L2, **L3, L4**)	Extiende la pierna en la articulación de la rodilla
Vasto intermedio	Fémur: dos tercios superiores de las superficies anterior y lateral	Tendón del cuádriceps femoral, borde lateral de la rótula y cóndilo lateral de la tibia	Nervio femoral (L2, **L3, L4**)	Extiende la pierna en la articulación de la rodilla
Vasto lateral	Fémur: parte lateral de la línea intertrocantérica, borde del trocánter mayor, borde lateral de la tuberosidad glútea, labio lateral de la línea áspera	Tendón del cuádriceps femoral y borde lateral de la rótula	Nervio femoral (L2, **L3, L4**)	Extiende la pierna en la articulación de la rodilla
Recto femoral	La cabeza recta se origina en la espina ilíaca anteroinferior; la cabeza refleja se origina en el ilion justo por encima del acetábulo	Tendón del cuádriceps femoral	Nervio femoral (L2, **L3, L4**)	Flexiona el muslo en la articulación de la cadera y extiende la pierna en la articulación de la rodilla
Sartorio	Espina ilíaca anterosuperior	Superficie medial de la tibia justo inferomedial a la tuberosidad tibial	Nervio femoral (**L2, L3**)	Flexiona el muslo en la articulación de la cadera y flexiona la pierna en la articulación de la rodilla

www.medilibros.com

Iliopsoas: psoas mayor e ilíaco

Los músculos **psoas mayor** e **ilíaco** se originan en la pared abdominal posterior y descienden en la parte superior del compartimento anterior del muslo a través de la mitad lateral del espacio existente entre el ligamento inguinal y el hueso coxal (fig. 6.57).

Aunque el ilíaco y el psoas mayor se originan como músculos separados en el abdomen, ambos se insertan mediante un tendón común en el trocánter menor del fémur y se les suele denominar músculo **iliopsoas.**

El iliopsoas es un potente flexor del muslo en la articulación de la cadera y también puede contribuir a la rotación lateral del muslo. El psoas mayor está inervado por ramos de los ramos anteriores de L1 a L3 y el ilíaco por ramos del nervio femoral en el abdomen.

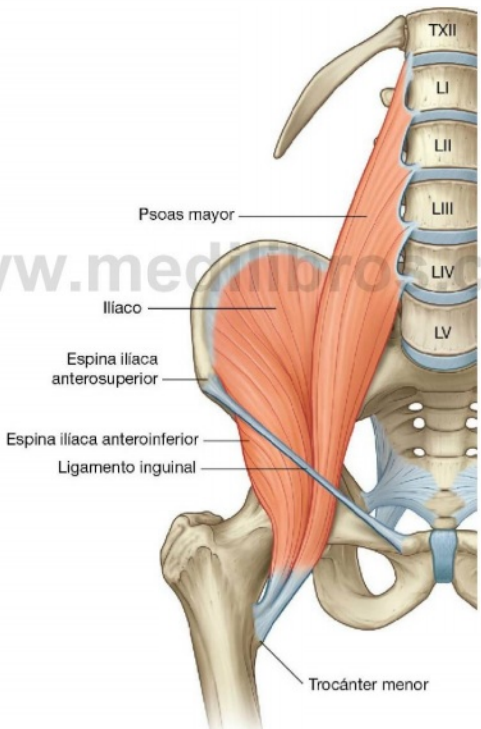

Fig. 6.57 Músculos psoas mayor e ilíaco.

www.medilibros.com

© Elsevier. Fotocopiar sin autorización es un delito.

Cuádriceps femoral: vastos medial, intermedio y lateral, y recto femoral

El gran músculo **cuádriceps femoral** consta de tres músculos vastos (vasto medial, vasto intermedio y vasto lateral) y del músculo recto femoral (fig. 6.58).

El músculo cuádriceps femoral sobre todo extiende la pierna en la articulación de la rodilla, pero el componente del recto femoral también ayuda en la flexión del muslo en la articulación de la cadera. Debido a que los músculos vastos se insertan en los bordes de la rótula, así como en el tendón del cuádriceps femoral, estabilizan la posición de la rótula durante el movimiento de la rodilla.

El cuádriceps femoral está inervado por el nervio femoral, con contribuciones sobre todo de los segmentos espinales L3 y L4. Un «pequeño golpe» con un martillo de reflejos sobre el ligamento rotuliano explora, por tanto, la actividad refleja principalmente en los niveles medulares L3 y L4.

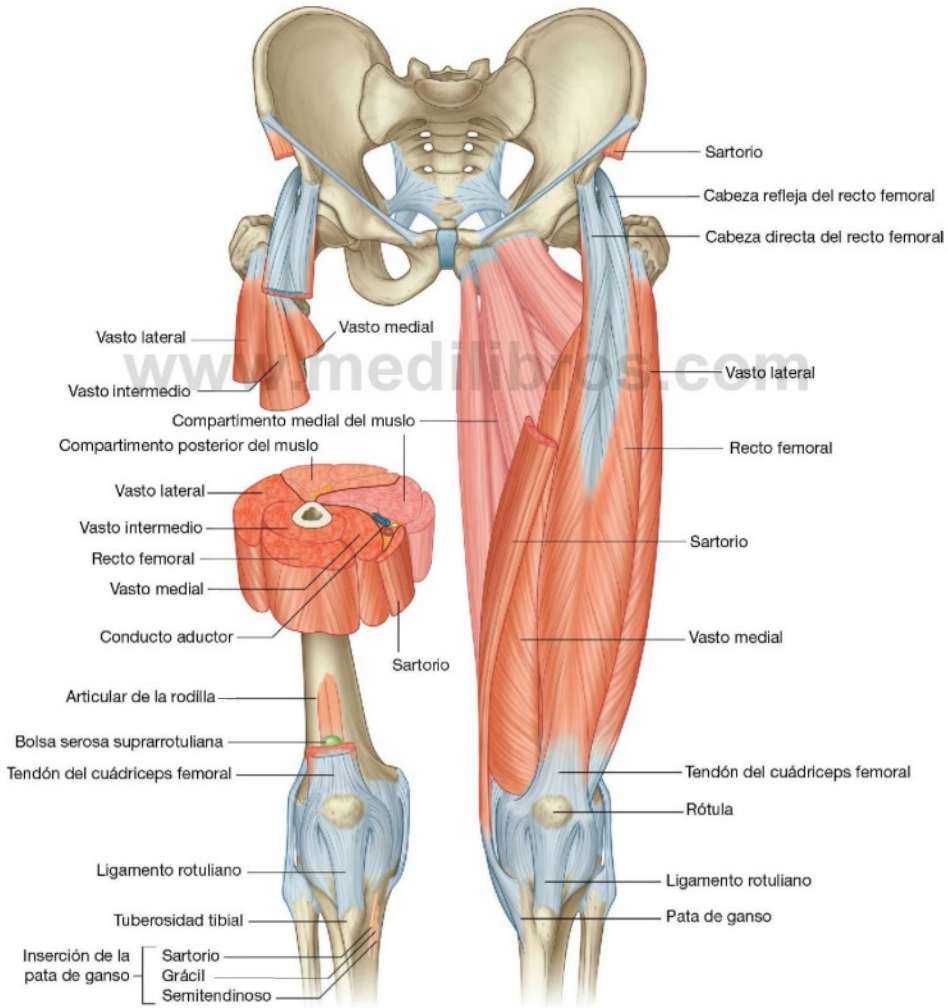

www.medilibros.com

Fig. 6.58 Músculos del compartimento anterior del muslo.

Músculos vastos

Los músculos vastos se originan en el fémur, mientras que el músculo recto femoral se origina en el hueso coxal. Todos se insertan primero en la rótula mediante el tendón del cuádriceps femoral, y después en la tibia mediante el **ligamento rotuliano.**

El **vasto medial** se origina a partir de una línea continua de inserción en el fémur, que comienza a nivel anteromedial sobre la línea intertrocantérica, continúa a nivel posteroinferior a lo largo de la línea pectínea y después desciende a lo largo del labio medial de la línea áspera y hacia la línea supracondílea medial. Las fibras convergen en la cara medial del tendón del cuádriceps femoral y del borde medial de la rótula (fig. 6.58).

El **vasto intermedio** se origina sobre todo en los dos tercios superiores de las superficies anterior y lateral del fémur, así como en el tabique intermuscular adyacente (fig. 6.58). Se funde en la cara profunda del tendón del cuádriceps femoral y también se inserta en el borde lateral de la rótula y en el cóndilo lateral de la tibia.

Un diminuto músculo (el **músculo articular de la rodilla**) se origina en el fémur justo por debajo del origen del vasto intermedio y se inserta en la bolsa suprarrotuliana asociada con la articulación de la rodilla (fig. 6.58). Este músculo articular, que suele formar parte del músculo vasto intermedio, tira de la bolsa alejándola de la articulación de la rodilla durante la extensión.

El **vasto lateral** es el mayor de los músculos vastos (fig. 6.58). Se origina en una línea continua de inserción que comienza a nivel anterolateral en la línea intertrocantérica del fémur, después rodea en sentido lateral el hueso para insertarse en el borde lateral de la tuberosidad glútea y continúa hacia abajo, siguiendo la parte superior del labio lateral de la línea áspera. Las fibras musculares convergen principalmente en el tendón rotuliano y en el borde lateral de la rótula.

Recto femoral

Al contrario que los músculos vastos, que sólo cruzan la articulación de la rodilla, el músculo **recto femoral** cruza las articulaciones de la cadera y de la rodilla (fig. 6.58).

El recto femoral tiene dos cabezas tendinosas que se originan en el hueso coxal:

- Una de la espina ilíaca anteroinferior **(cabeza directa).**
- La otra de un área rugosa del ilion inmediatamente superior al acetábulo **(cabeza refleja)** (fig. 6.58).

Las dos cabezas del recto femoral se unen para formar un vientre muscular alargado que se dispone por delante del músculo vasto intermedio y entre el vasto lateral y el vasto medial, a los cuales se une en cada lado. En el extremo distal, el músculo recto femoral converge en el tendón del cuádriceps femoral y se inserta en la base de la rótula.

Ligamento rotuliano

El ligamento rotuliano es la continuación funcional del tendón del cuádriceps femoral por debajo de la rótula y se inserta por encima al vértice y bordes de la rótula, y por debajo a la tuberosidad tibial (fig. 6.58). Las fibras más superficiales del tendón del cuádriceps femoral y del ligamento rotuliano se continúan sobre la superficie anterior de la rótula, y las fibras laterales y mediales lo hacen a los lados de la rótula.

Sartorio

El músculo **sartorio** es el más superficial del compartimento anterior del muslo. Es un músculo largo en forma de cinta que desciende oblicuamente a través del muslo desde la espina ilíaca anterosuperior hasta la superficie medial de la porción proximal de la diáfisis de la tibia (fig. 6.58). Su inserción aponeurótica plana en la tibia es inmediatamente anterior a la inserción de los músculos grácil y semitendinoso.

Los músculos sartorio, grácil y semitendinoso se insertan en la tibia en un patrón de tres puntas, de forma que a sus tendones combinados de inserción se les suele denominar **pata de ganso** (en latín *pes anserinus*).

En el tercio superior del muslo, el borde medial del sartorio forma el borde lateral del triángulo femoral.

En el tercio medio del muslo, el sartorio constituye la pared anterior del conducto de los aductores.

El músculo sartorio ayuda a flexionar el muslo en la articulación de la cadera y la pierna en la articulación de la rodilla. También abduce el muslo y lo rota en sentido lateral, como cuando se apoya el pie sobre la rodilla opuesta al sentarse.

El sartorio está inervado por el nervio femoral.

© Elsevier. Fotocopiar sin autorización es un delito.

Compartimento medial

Existen seis músculos en el compartimento medial del muslo (tabla 6.4): grácil, pectíneo, aductor largo, aductor corto, aductor mayor y obturador externo (fig. 6.59). Todos estos músculos, excepto el obturador externo, aducen principalmente el muslo en la articulación de la cadera; los músculos aductores también pueden rotar en sentido medial el muslo. El obturador externo es un rotador lateral del muslo en la articulación de la cadera.

Grácil

El **grácil** es el más superficial de los músculos del compartimento medial del muslo y desciende casi en vertical hacia la cara medial del muslo (fig. 6.59). Se inserta por encima a la superficie externa de la rama isquiopúbica del hueso coxal, y por debajo, a la superficie medial de la porción proximal de la diáfisis de la tibia, donde se dispone entre el tendón de sartorio por delante y el tendón del semitendinoso por detrás.

Tabla 6.4 Músculos del compartimento medial del muslo (en negrita los principales segmentos raquídeos que inervan el músculo)

Músculo	Origen	Inserción	Inervación	Función
Grácil	Una línea sobre las superficies externas del cuerpo del pubis, la rama inferior del pubis y la rama del isquion	Superficie medial de la porción proximal de la diáfisis de la tibia	Nervio obturador (**L2,** L3)	Aduce el muslo en la articulación de la cadera y flexiona la pierna en la articulación de la rodilla
Pectíneo	Línea pectínea y hueso adyacente de la pelvis	Línea oblicua que se extiende desde la base del trocánter menor hasta la línea áspera sobre la superficie posterior de la porción proximal del fémur	Nervio femoral (**L2,** L3)	Aduce y flexiona el muslo en la articulación de la cadera
Aductor largo	Superficie externa del cuerpo del pubis (depresión triangular inferior a la cresta púbica y lateral a la sínfisis púbica)	Línea áspera en el tercio medio de la diáfisis del fémur	Nervio obturador (división anterior) (**L2, L3,** L4)	Aduce y rota en sentido medial el muslo en la articulación de la cadera
Aductor corto	Superficie externa del cuerpo del pubis y rama inferior del pubis	Superficie posterior de la porción proximal del fémur y tercio superior de la línea áspera	Nervio obturador (**L2, L3**)	Aduce el muslo en la articulación de la cadera
Aductor mayor	Parte aductora: rama isquiopúbica	Superficie posterior de la porción proximal del fémur, línea áspera, línea supracondílea medial	Nervio obturador (**L2, L3,** L4)	Aduce y rota en sentido medial el muslo en la articulación de la cadera
	Parte isquiotibial: tuberosidad isquiática	Tubérculo aductor y línea supracondílea	Nervio ciático (división tibial) (**L2, L3,** L4)	
Obturador externo	Superficie externa de la membrana obturatriz y hueso adyacente	Fosa trocantérica	Nervio obturador (división posterior) (L3, **L4**)	Rota lateralmente el muslo en la articulación de la cadera

www.medilibros.com

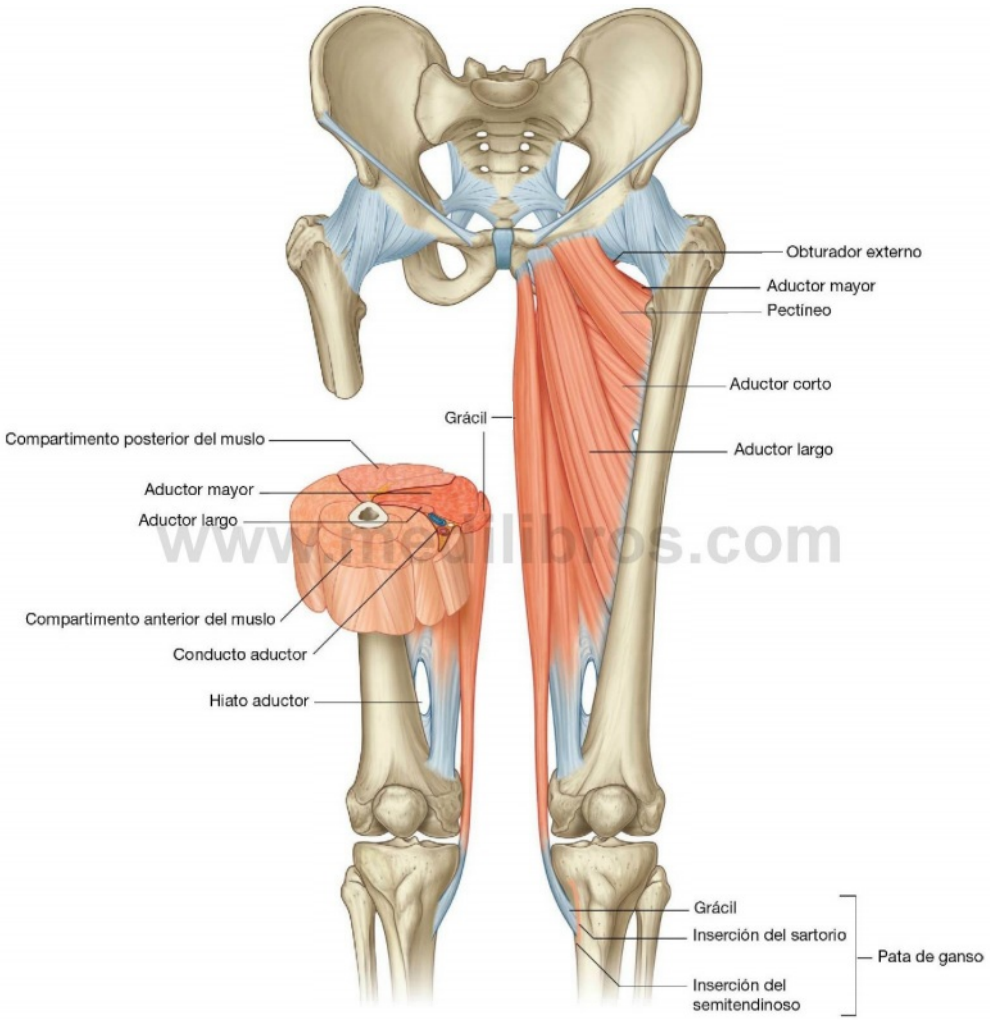

Fig. 6.59 Músculos del compartimento medial del muslo. Vista anterior.

© Elsevier. Fotocopiar sin autorización es un delito.

Pectíneo

El **pectíneo** es un músculo cuadrangular plano (fig. 6.60). Se inserta por encima de la línea pectínea del hueso coxal y al hueso adyacente, y desciende a nivel lateral para insertarse en una línea oblicua que se extiende desde la base del trocánter menor hasta la línea áspera situada en la superficie posterior de la porción proximal del fémur.

Desde su origen en el hueso coxal, el pectíneo pasa al interior del muslo por debajo del ligamento inguinal y forma parte del suelo de la mitad medial del triángulo femoral.

El pectíneo aduce y flexiona el muslo en la articulación de la cadera y está inervado por el nervio femoral.

Aductor largo

El **aductor largo** es un músculo plano en forma de abanico que se origina en una pequeña área triangular rugosa situada en la superficie externa del cuerpo del pubis, justo por debajo de la cresta púbica y lateral a la sínfisis del pubis (fig. 6.60). Se expande a medida que desciende en sentido posterolateral para insertarse mediante una aponeurosis en el tercio medio de la línea áspera.

El aductor largo contribuye a formar el suelo del triángulo femoral, y su borde medial constituye el borde medial del triángulo femoral. El músculo también conforma la pared posterior proximal del conducto de los aductores.

El aductor largo aduce y rota en sentido medial el muslo en la articulación de la cadera y está inervado por la división anterior del nervio obturador.

Aductor corto

El **aductor corto** se dispone por detrás del pectíneo y del aductor largo. Es un músculo triangular, insertado en su vértice al cuerpo del pubis y la rama púbica inferior, justo superior

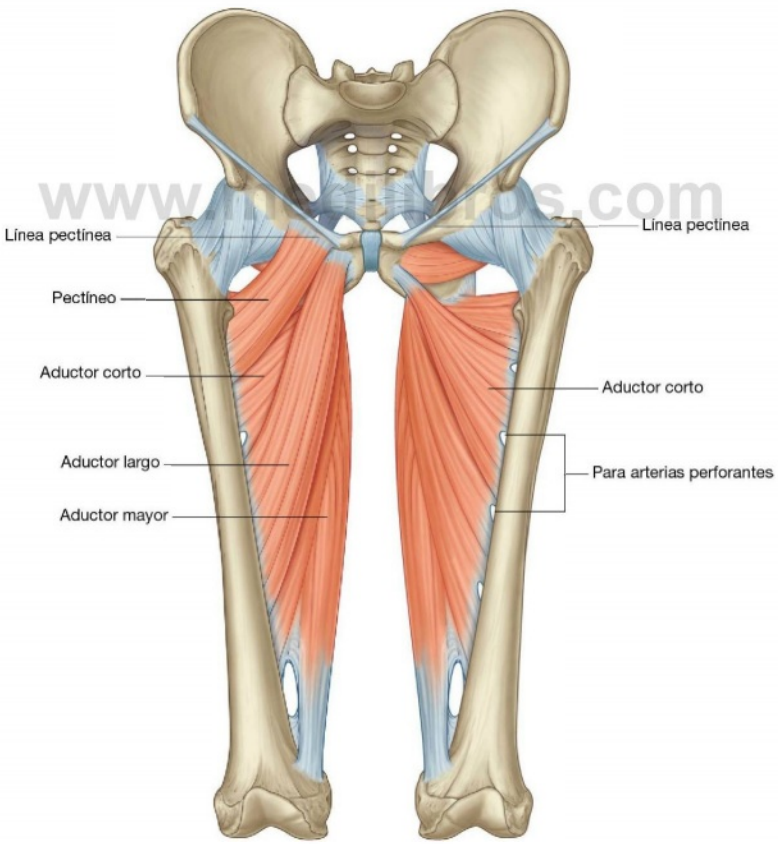

Fig. 6.60 Músculos pectíneo, aductor largo y aductor corto. Vista anterior.

al origen del músculo grácil (fig. 6.60). La base expandida del músculo se inserta mediante una aponeurosis a una línea vertical que se extiende desde la zona lateral a la inserción del pectíneo hasta la cara superior de la línea áspera lateral a la inserción del aductor largo.

El aductor corto aduce y rota en sentido medial el muslo en la cadera y está inervado por el nervio obturador.

Aductor mayor

El **aductor mayor** es el músculo más grande y profundo del compartimento medial del muslo (fig. 6.61). El músculo forma la pared posterior distal del conducto de los aductores. Como los músculos aductor largo y corto, el aductor mayor es un músculo triangular en forma de abanico, anclado por su vértice a la pelvis e insertado al fémur a través de su base expandida.

En la pelvis, el aductor mayor se inserta a lo largo de una línea que se extiende desde la rama púbica inferior, por encima de las inserciones de los músculos aductor largo y corto, y a lo largo de la rama del isquion a la tuberosidad isquiática. La parte del músculo que se origina en la rama isquiopúbica se expande en sentido lateral e inferior para insertarse en el fémur a lo largo de una línea vertical de inserción que se extiende desde justo por debajo del tubérculo cuadrado y medial a la tuberosidad glútea, a lo largo de la línea áspera y hacia la línea supracondílea medial. Esta parte lateral del músculo se suele denominar «parte aductora» del aductor mayor.

La parte medial del aductor mayor, a menudo llamada la «parte isquiotibial», se origina en la tuberosidad isquiática del hueso coxal y desciende casi verticalmente a lo largo del muslo para insertarse mediante un tendón redondeado en el tubérculo aductor del cóndilo medial de la cabeza distal del fémur. También se inserta mediante una aponeurosis sobre la línea supracondílea medial. Un gran espacio circular existente por debajo, entre las partes isquiotibial y aductora del músculo, es el **hiato aductor** (fig. 6.61), que permite a la arteria femoral y venas asociadas pasar entre el conducto de los aductores en la cara anteromedial del muslo y a la fosa poplítea posterior a la rodilla.

El aductor mayor aduce y rota en sentido medial el muslo en la articulación de la cadera. La parte aductora del músculo está inervada por el nervio obturador y la parte isquiotibial por la división tibial del nervio ciático.

Obturador externo

El **obturador externo** es un músculo plano en forma de abanico. Su amplio cuerpo se inserta en la cara externa de la membrana obturatriz y al hueso adyacente (fig. 6.61). Las fibras musculares convergen a nivel posterolateral para formar un tendón que pasa por detrás de la articulación de la cadera y del cuello del fémur para insertarse en una depresión oval existente en la pared lateral de la fosa trocantérica.

El obturador externo rota en sentido lateral el muslo en la articulación de la cadera y está inervado por el ramo posterior del nervio obturador.

Fig. 6.61 Músculos aductor mayor y obturador externo. Vista anterior.

www.medilibros.com

© Elsevier. Fotocopiar sin autorización es un delito.

Compartimento posterior

Existen tres músculos largos en el compartimento posterior del muslo: el bíceps femoral, el semitendinoso y el semimembranoso (tabla 6.5); a su conjunto se le conoce como «isquiotibiales» (fig. 6.62). Todos, excepto la cabeza corta del bíceps femoral, cruzan las articulaciones de la cadera y de la rodilla. Como grupo, los isquiotibiales flexionan la pierna en la articulación de la rodilla y extienden el muslo en la articulación de la cadera. También son rotadores de ambas articulaciones.

Bíceps femoral

El músculo **bíceps femoral** es lateral en el compartimento posterior del muslo y tiene dos cabezas (fig. 6.62):

- La **cabeza larga** se origina junto al músculo semitendinoso de la parte inferomedial del área superior de la tuberosidad isquiática.
- La **cabeza corta** surge del labio lateral de la línea áspera en la diáfisis del fémur.

El vientre muscular de la cabeza larga cruza la porción posterior del muslo de forma oblicua, de medial a lateral, y se une a la cabeza corta a nivel distal. Juntas, las fibras de las dos cabezas forman un tendón, que es palpable en la cara lateral de la porción distal del muslo. La parte principal del tendón se inserta en la superficie lateral de la cabeza del peroné. Las extensiones del tendón se fusionan con el ligamento colateral peroneo y con ligamentos asociados a la cara lateral de la articulación de la rodilla.

El bíceps femoral flexiona la pierna en la articulación de la rodilla. La cabeza larga también extiende y rota la cadera en sentido lateral. Cuando la rodilla está parcialmente flexionada, el bíceps femoral puede rotar en sentido lateral la pierna en la articulación de la rodilla.

La cabeza larga está inervada por la división tibial del nervio ciático y la cabeza corta por la división peronea común de dicho nervio.

Semitendinoso

El músculo **semitendinoso** es medial al músculo bíceps femoral en el compartimento posterior del muslo (fig. 6.62). Se origina con la cabeza larga del músculo bíceps femoral en la parte inferomedial del área superior de la tuberosidad isquiática. Su vientre muscular fusiforme termina en la mitad inferior del muslo y origina un tendón largo en forma de cordón, que se dispone sobre el músculo semimembranoso y desciende a la rodilla. El tendón se curva alrededor del cóndilo medial de la tibia y se inserta en la superficie medial de la tibia, justo por detrás de los tendones de los músculos grácil y sartorio, como parte de la pata de ganso.

El semitendinoso flexiona la pierna en la articulación de la rodilla y extiende el muslo en la articulación de la cadera. Actuando junto al semimembranoso, también rota en sentido medial el muslo en la articulación de la cadera y rota en sentido medial la pierna en la articulación de la rodilla.

El músculo semitendinoso está inervado por la división tibial del nervio ciático.

www.medilibros.com

Tabla 6.5 Músculos del compartimento posterior del muslo (en negrita los principales segmentos raquídeos que inervan el músculo)

Músculo	Origen	Inserción	Inervación	Función
Bíceps femoral	Cabeza larga: parte inferomedial del área superior de la tuberosidad isquiática; cabeza corta: labio lateral de la línea áspera	Cabeza del peroné	Nervio ciático (L5, **S1,** S2)	Flexiona la pierna en la articulación de la rodilla; extiende y rota en sentido lateral el muslo en la articulación de la cadera y rota en sentido lateral la pierna en la articulación de la rodilla
Semitendinoso	Parte inferomedial del área superior de la tuberosidad isquiática	Superficie medial de la porción proximal de la tibia	Nervio ciático (L5, **S1,** S2)	Flexiona la pierna en la articulación de la rodilla y extiende el muslo en la articulación de la cadera; rota en sentido medial el muslo en la articulación de la cadera y la pierna en la articulación de la rodilla
Semimembranoso	Impresión superolateral en la tuberosidad isquiática	Surco y hueso adyacente en la superficie medial y posterior del cóndilo tibial medial	Nervio ciático (L5, **S1,** S2)	Flexiona la pierna en la articulación de la rodilla y extiende el muslo en la articulación de la cadera; rota en sentido medial el muslo en la articulación de la cadera y la pierna en la articulación de la rodilla

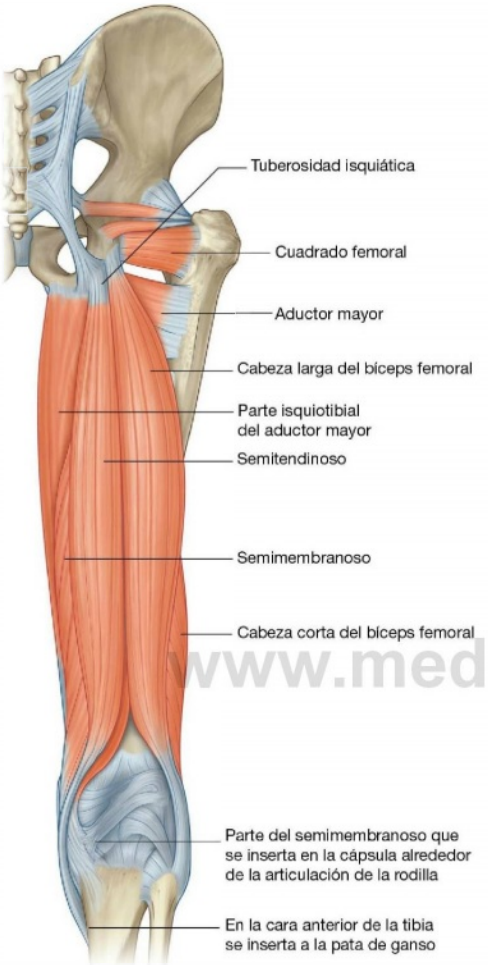

Fig. 6.62 Músculos del compartimento posterior del muslo. Vista posterior.

Semimembranoso

El músculo **semimembranoso** se dispone en profundidad respecto del músculo semitendinoso en el compartimento posterior del muslo (fig. 6.62). Se inserta por encima de la impresión superolateral en la tuberosidad isquiática y por debajo principalmente en el surco y hueso adyacentes de la superficie medial y posterior del cóndilo tibial medial. Las expansiones del tendón también se insertan y contribuyen a la formación de ligamentos y fascia que hay alrededor de la articulación de la rodilla.

El semimembranoso flexiona la pierna en la articulación de la rodilla y extiende el muslo en la articulación de la cadera. Actuando junto al músculo semitendinoso, rota en sentido medial el muslo en la articulación de la cadera y la pierna en la articulación de la rodilla.

El músculo semimembranoso está inervado por la división tibial del nervio ciático.

Conceptos prácticos

Lesiones musculares de la extremidad inferior

Las lesiones musculares pueden producirse por un traumatismo directo o como parte de un síndrome de uso excesivo.

Las lesiones musculares aparecen en ocasiones como pequeños desgarros musculares, que pueden demostrarse como regiones focales de líquido dentro del músculo. Al aumentar la gravedad de las lesiones, se desgarran más fibras musculares y esto puede provocar al final un rotura muscular completa. Los músculos del muslo que se suelen romper son los isquiotibiales. Las roturas musculares por debajo de la rodilla suelen aparecer dentro del músculo sóleo, aunque también pueden afectarse otros músculos.

www.medilibros.com

© Elsevier. Fotocopiar sin autorización es un delito.

Arterias

En el muslo entran tres arterias: la femoral, la obturatriz y la glútea inferior. De ellas, la femoral es la más grande e irriga la mayor parte de la extremidad inferior. Las tres arterias contribuyen a una red anastomótica de vasos alrededor de la articulación de la cadera.

Arteria femoral

La arteria femoral es la continuación de la arteria ilíaca externa y comienza cuando ésta pasa bajo el ligamento inguinal para entrar en el triángulo femoral en la cara anterior de la porción superior del muslo (fig. 6.63). La arteria femoral es palpable en el triángulo femoral justo por debajo del ligamento inguinal, a medio camino entre la espina ilíaca anterosuperior y la sínfisis del pubis.

La arteria femoral pasa en sentido vertical a través del triángulo femoral y después desciende hacia el muslo por el conducto de los aductores. Abandona el conducto atravesando el hiato del aductor en el músculo aductor mayor y se convierte en la arteria poplítea por detrás de la rodilla.

Un grupo de cuatro pequeñas ramas **(arteria epigástrica superficial, arteria circunfleja ilíaca superficial, arteria pudenda externa superficial** y **arteria pudenda externa profunda)** se origina en la arteria femoral en el triángulo femoral e irriga regiones cutáneas de la parte superior del muslo, la parte inferior del abdomen y el periné.

Arteria femoral profunda

La rama mayor de la arteria femoral en el muslo es la **arteria femoral profunda** (arteria profunda del muslo), que se origina en la cara lateral de la arteria femoral en el triángulo femoral y es la principal fuente de irrigación para el muslo (fig. 6.63). La arteria femoral profunda pasa inmediatamente:

- Al nivel posterior, entre los músculos pectíneo y aductor largo, y después entre los músculos aductor largo y aductor corto.
- Después desciende entre el aductor largo y el aductor mayor, atravesando finalmente el aductor mayor para conectar con ramas de la arteria poplítea por detrás de la rodilla.

La arteria femoral profunda origina las ramas circunflejas femorales lateral y medial, y tres ramas perforantes.

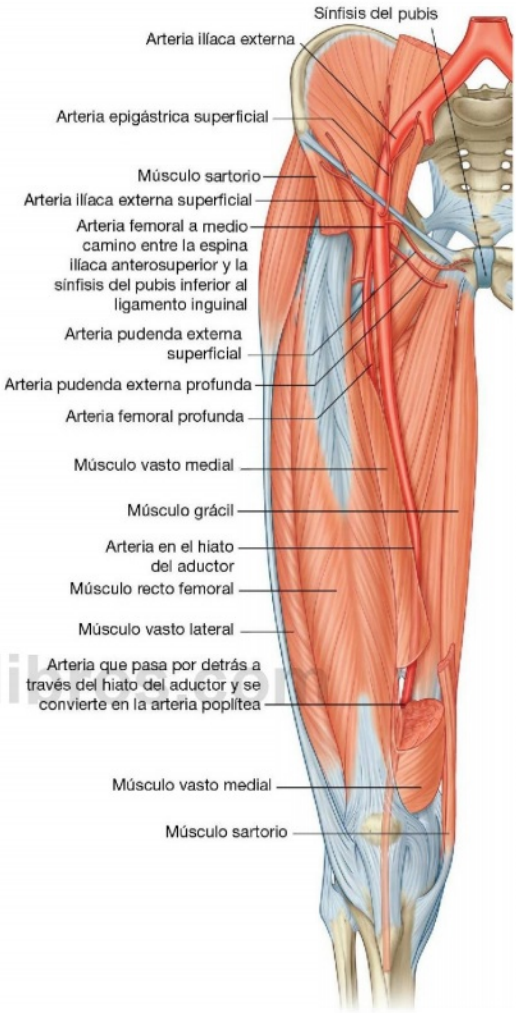

Fig. 6.63 Arteria femoral.

www.medilibros.com

Arteria circunfleja femoral lateral

La **arteria circunfleja femoral lateral** se origina normalmente a nivel proximal en la cara lateral de la arteria femoral profunda, pero puede surgir directamente de la arteria femoral (fig. 6.64). Pasa en profundidad respecto del sartorio y del recto femoral, y se divide en tres ramas terminales:

- Un vaso **(rama ascendente)** asciende en sentido lateral en profundidad respecto del músculo tensor de la fascia lata y conecta con una rama de la arteria circunfleja femoral medial para formar un conducto, que rodea el cuello del fémur e irriga el cuello y la cabeza de este hueso.
- Un vaso **(rama descendente)** desciende en profundidad respecto del recto femoral, penetra en el músculo vasto lateral y conecta con una rama de la arteria poplítea cerca de la rodilla.
- Un vaso **(rama transversa)** pasa en sentido lateral hasta perforar el vasto lateral, y después rodea la parte proximal de la diáfisis del fémur para anastomosarse con ramas de la arteria circunfleja femoral medial, la arteria glútea inferior y la primera arteria perforante para formar las anastomosis cruzadas existentes alrededor de la cadera.

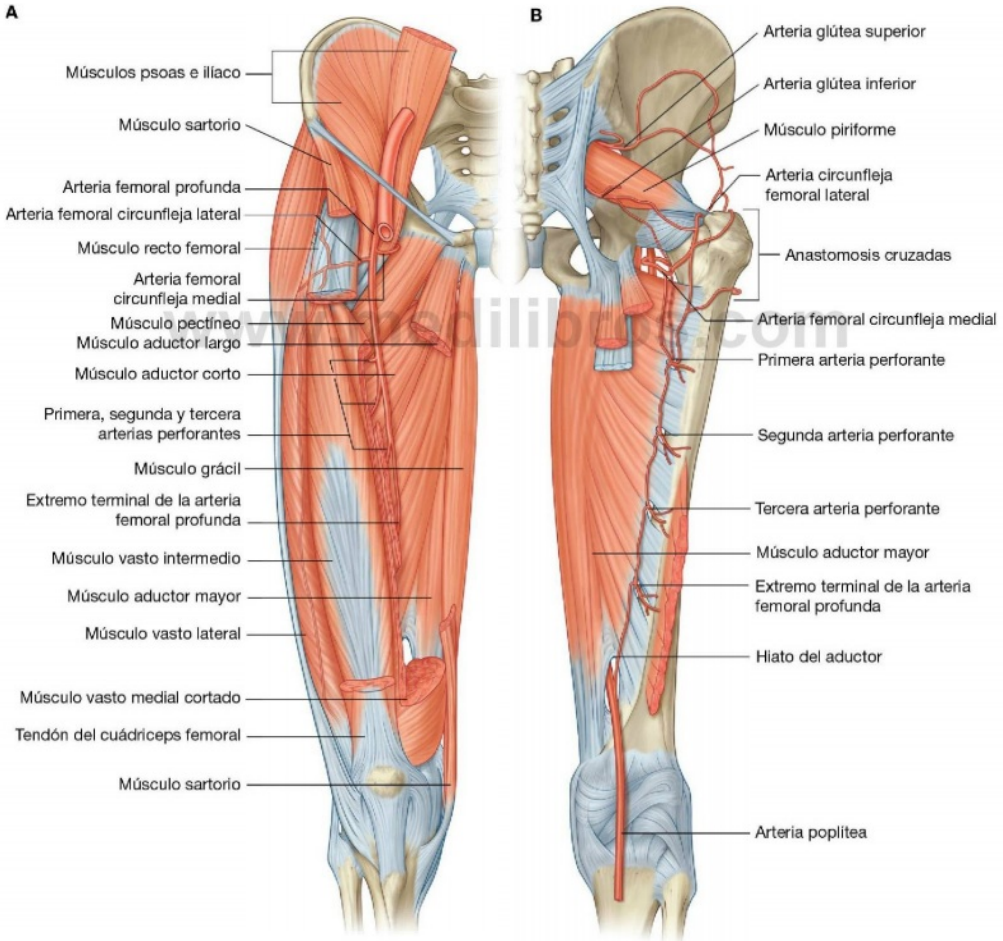

Fig. 6.64 Arteria femoral profunda. **A.** Vista anterior. **B.** Vista posterior.

© Elsevier. Fotocopiar sin autorización es un delito.

Arteria circunfleja femoral medial

La **arteria circunfleja femoral medial** se origina normalmente a nivel proximal en la cara posteromedial de la arteria femoral profunda, pero también puede tener origen en la arteria femoral (fig. 6.64). Pasa en sentido medial alrededor de la diáfisis del fémur, primero entre el pectíneo y el iliopsoas, y después entre los músculos obturador externo y aductor corto. Cerca del borde del aductor corto, el vaso origina una pequeña rama, que entra en la articulación de la cadera a través de la escotadura acetabular y se anastomosa con la rama acetabular de la arteria obturatriz.

El tronco principal de la arteria circunfleja femoral medial pasa sobre el borde superior del aductor mayor y se divide en dos ramas principales que discurren en profundidad respecto del músculo cuadrado femoral:

- Una rama asciende hasta la fosa trocantérica y conecta con ramas de las arterias glútea y circunfleja femoral lateral.
- La otra rama pasa en sentido lateral para participar con las ramas de la arteria circunfleja femoral lateral, la arteria glútea inferior y la primera arteria perforante en la formación de una red anastomótica de vasos alrededor de la cadera.

Arterias perforantes

Las tres **arterias perforantes** proceden de la arteria femoral profunda (fig. 6.64) cuando ésta desciende por delante del músculo aductor corto: la primera se origina por encima del músculo, la segunda por delante y la tercera por debajo de éste. Las tres atraviesan el aductor mayor cerca de su inserción en la línea áspera para entrar e irrigar el compartimento posterior del muslo. Aquí, los vasos tienen ramas ascendentes y descendentes, que se interconectan para formar un conducto longitudinal. Este conducto participa por encima en la formación de la red anastomótica de vasos que rodea la cadera, y a nivel inferior se anastomosa con ramas de la arteria poplítea por detrás de la rodilla.

Arteria obturatriz

La **arteria obturatriz** se origina como una rama de la arteria ilíaca interna en la cavidad pélvica y entra en el compartimento medial del muslo a través del conducto obturador (fig. 6.65). Cuando pasa a través del conducto se bifurca en una **rama anterior** y una **rama posterior.** Juntas forman un conducto que rodea el borde de la membrana obturatriz y se dispone dentro de la inserción del músculo obturador externo.

Los vasos que surgen de las ramas anterior y posterior irrigan los músculos adyacentes y se anastomosan con las arterias glútea inferior y circunfleja femoral medial. Además, un vaso acetabular se origina en la rama posterior, entra en la articulación de la cadera a través de la escotadura acetabular y contribuye a irrigar la cabeza del fémur.

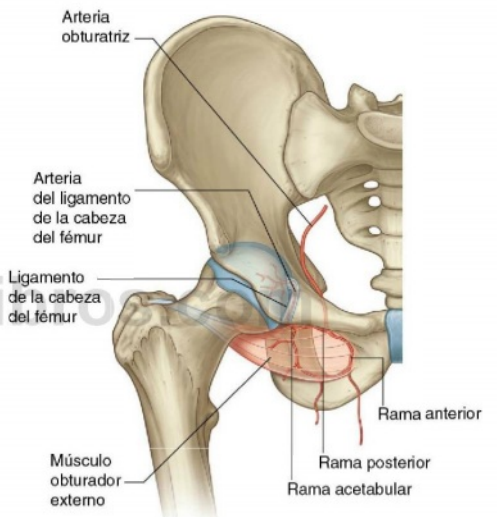

Fig. 6.65 Arteria obturatriz.

Conceptos prácticos

Vasculopatía periférica

La vasculopatía periférica suele caracterizarse por un menor flujo sanguíneo en las piernas. Este trastorno puede deberse a estenosis (estrechamientos), oclusiones (bloqueos), o ambas, en la porción inferior de la aorta, y los vasos ilíacos, femorales, tibiales y peroneos. Los pacientes suelen presentar isquemia crónica e isquemia «aguda sobre crónica» en la pierna.

Isquemia crónica de la pierna

La isquemia crónica de la pierna es un trastorno en el que los vasos han sufrido cambios ateromatosos y hay a menudo un estrechamiento luminal significativo (habitualmente mayor del 50%). La mayoría de los pacientes con arteriopatía periférica tiene una arteriopatía generalizada (incluidas una enfermedad cardiovascular y cerebrovascular), que puede no provocar síntomas. Algunos de estos pacientes sufren una isquemia tan intensa que resulta amenazada la viabilidad de la extremidad **(isquemia crítica de la extremidad).**

El síntoma más frecuente de la isquemia crónica de la pierna es la **claudicación intermitente.** Los pacientes suelen presentar antecedentes de dolor que aparece en los músculos de la pantorrilla (habitualmente asociado con oclusión o estrechamiento de la arteria femoral) o de las nalgas (por lo general vinculado a la oclusión o estrechamiento de los segmentos aortoilíacos). El dolor experimentado en estos músculos suele ser como un calambre y aparece al caminar. El paciente descansa y es capaz de continuar caminando la misma distancia hasta que el dolor reaparece y deja de caminar como antes.

Isquemia aguda sobre crónica

En algunos pacientes con isquemia crónica de la extremidad, un acontecimiento agudo bloquea los vasos o reduce la irrigación en tal grado que resulta amenazada la viabilidad de la extremidad.

En ocasiones una pierna puede sufrir una isquemia aguda sin signos de enfermedad ateromatosa subyacente. En estos casos es probable que se haya embolizado un coágulo sanguíneo desde el corazón. Los pacientes con valvulopatía mitral y fibrilación auricular tienden a sufrir una enfermedad embólica.

Isquemia crítica de la extremidad

La isquemia crítica de la extremidad aparece cuando la irrigación de la extremidad es tan escasa que su viabilidad se ve muy amenazada, y en este caso muchos pacientes desarrollan gangrena, úlceras y un dolor intenso en reposo en el pie. Estos pacientes necesitan un tratamiento urgente, que puede ser en forma de reconstrucción quirúrgica, angioplastia radiológica o incluso amputación.

www.medilibros.com

Venas

En el muslo existen venas superficiales y profundas. Las profundas suelen seguir a las arterias y tienen nombres similares. Las superficiales están en la fascia superficial, se conectan con las venas profundas y normalmente no se acompañan de arterias. La mayor de las venas superficiales del muslo es la vena safena mayor.

Vena safena mayor

La vena safena mayor se origina en un arco venoso situado en la cara dorsal del pie y asciende a lo largo de la cara medial de la extremidad inferior hasta la porción proximal del muslo. Desde allí atraviesa el anillo safeno en la fascia profunda que cubre la porción anterior del muslo para conectar con la vena femoral, situada en el triángulo femoral.

Nervios

Existen tres nervios principales en el muslo, cada uno de ellos asociado con uno de los tres compartimentos. El nervio femoral se vincula con el compartimento anterior del muslo. El nervio obturador con el compartimento medial, y el nervio ciático con el compartimento posterior del muslo.

© Elsevier. Fotocopiar sin autorización es un delito.

Nervio femoral

El nervio femoral se origina en el plexo lumbar (segmentos medulares L2-L4) situado en la pared abdominal posterior, y entra en el triángulo femoral del muslo pasando debajo del ligamento inguinal (fig. 6.66). En el triángulo femoral, el nervio femoral se dispone sobre la cara lateral de la arteria femoral y por fuera de la vaina femoral, que rodea los vasos.

Antes de entrar en el muslo, el nervio femoral da lugar a ramos para los músculos ilíaco y pectíneo.

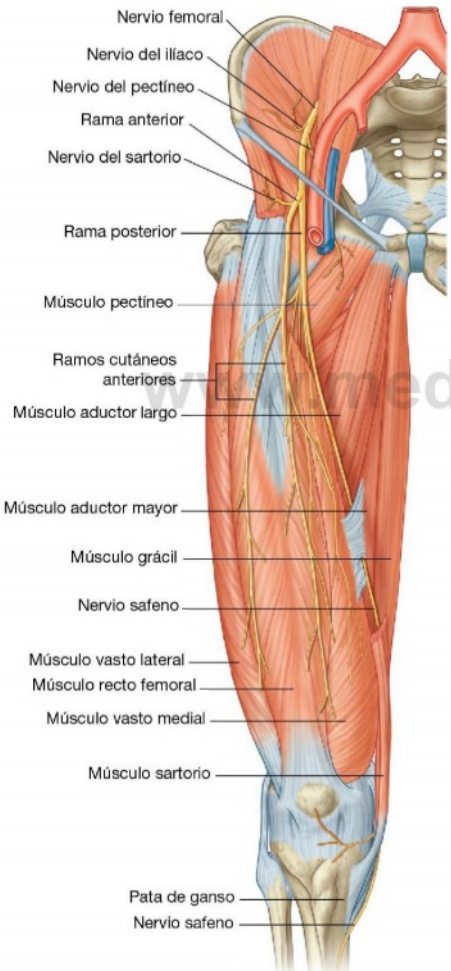

Fig. 6.66 Nervio femoral.

Inmediatamente después de pasar por debajo del ligamento inguinal, el nervio femoral se divide en las divisiones anterior y posterior, que inervan los músculos del compartimento anterior del muslo, así como la piel situada sobre las caras anterior y medial del muslo, y sobre las caras mediales de la pierna y del pie.

Los ramos del nervio femoral (fig. 6.66) son:

- Ramos cutáneos anteriores, que atraviesan la fascia profunda para inervar la piel situada delante del muslo y la rodilla.
- Numerosos nervios motores, que inervan el músculo cuádriceps femoral (recto femoral, vasto lateral, vasto intermedio y vasto medial) y el músculo sartorio.
- Un nervio cutáneo largo, el nervio safeno, que inerva la piel hasta una zona tan distal como la cara medial del pie.

El **nervio safeno** acompaña a la arteria femoral a través del conducto de los aductores, pero no atraviesa el hiato del aductor con ella. En cambio, el nervio safeno penetra directamente a través del tejido conjuntivo cercano al final del conducto para aparecer entre los músculos sartorio y grácil en la cara medial de la rodilla. Aquí atraviesa la fascia profunda, continúa hacia abajo por la cara medial de la pierna hasta el pie e inerva la piel de la cara medial de la rodilla, la pierna y el pie.

www.medilibros.com

Nervio obturador

El nervio obturador es un ramo del plexo lumbar (segmentos medulares L2-L4) en la pared abdominal posterior. Desciende en el músculo psoas y después sale por el borde medial de dicho músculo para entrar en la pelvis (fig. 6.67). Continúa a lo largo de la pared pélvica lateral y después entra en el compartimento medial del muslo, atravesando el conducto obturador. Inerva la mayor parte de los músculos aductores y la piel de la cara medial del muslo. A medida que el nervio obturador entra en el muslo, se divide en dos ramos: uno anterior y otro posterior, separados por el músculo aductor corto:

- El **ramo posterior** desciende por detrás del músculo aductor corto y sobre la superficie anterior del músculo aductor mayor e inerva los músculos obturador externo y aductor corto, así como la parte del aductor mayor que se inserta en la línea áspera.
- El **ramo anterior** desciende sobre la superficie anterior del músculo aductor corto y está por detrás de los músculos pectíneo y aductor largo. Da lugar a ramos para el aductor largo, el grácil y el aductor corto, a menudo contribuye a la inervación del músculo pectíneo, y a ramos cutáneos que inervan la piel en la cara medial del muslo.

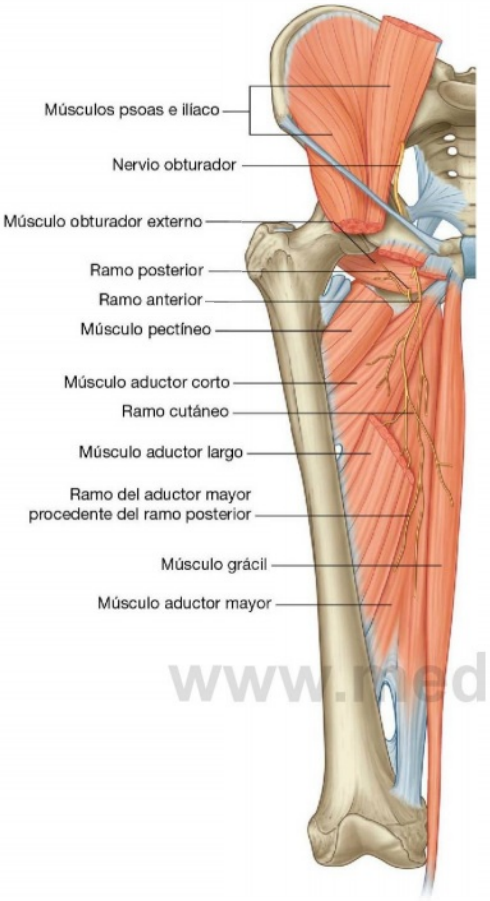

Fig. 6.67 Nervio obturador.

Fig. 6.68 Nervio ciático.

Nervio ciático

El nervio ciático es un ramo del plexo lumbosacro (segmentos medulares L4-S3) y desciende por el compartimento posterior del muslo desde la región glútea (fig. 6.68). Inerva todos los músculos del compartimento posterior del muslo, y después sus ramos continúan hasta la pierna y el pie.

En el compartimento posterior del muslo, el nervio ciático se dispone sobre el músculo aductor mayor y es cruzado por la cabeza larga del músculo bíceps femoral.

Proximal a la rodilla, y a veces dentro de la pelvis, este nervio se divide en sus dos ramos terminales: el **nervio tibial** y el **nervio peroneo común.** Ambos descienden en vertical por el muslo y entran en la fosa poplítea posterior de la rodilla. Aquí se encuentran con la arteria y vena poplíteas.

Nervio tibial

La parte tibial del nervio ciático, bien antes o después de su separación del nervio peroneo común, proporciona ramos para todos los músculos del compartimento posterior del muslo (cabeza larga del bíceps femoral, semimembranoso, semitendinoso), excepto para la cabeza corta del bíceps femoral, que está inervada por la parte peronea común (fig. 6.68).

El **nervio tibial** desciende a través de la fosa poplítea, entra en el compartimento posterior de la pierna y continúa hasta la planta del pie.

© Elsevier. Fotocopiar sin autorización es un delito.

El nervio tibial inerva:

- Todos los músculos del compartimento posterior de la pierna.
- Todos los músculos intrínsecos de la planta del pie, incluidos los dos primeros músculos interóseos dorsales, que también están inervados por el nervio peroneo profundo.
- La piel situada en la cara posterolateral de la mitad inferior de la pierna y la cara medial del tobillo, el pie y el quinto dedo, así como la piel de la planta del pie y de los dedos.

Nervio peroneo común

La parte peronea común del nervio ciático inerva la cabeza corta del bíceps femoral en el compartimento posterior del muslo, y después continúa por los compartimentos lateral y anterior de la pierna hasta el pie (fig. 6.68).

El nervio peroneo común inerva:

- Todos los músculos de los compartimentos anterior y lateral de la pierna.
- Un músculo (extensor corto de los dedos) situado en la cara dorsal del pie.
- Los primeros dos músculos interóseos dorsales de la planta del pie.
- La piel situada sobre la cara lateral de la pierna y del tobillo y sobre la cara dorsal del pie y de los dedos.

www.medilibros.com

Articulación de la rodilla

La articulación de la rodilla es la mayor articulación sinovial del cuerpo. Consta de:

- La articulación entre el fémur y la tibia, que soporta el peso.
- La articulación entre la rótula y el fémur, que permite dirigir la tracción del músculo cuádriceps femoral en sentido anterior sobre la rodilla hasta la tibia sin que el tendón se desgaste (fig. 6.69).

Dos meniscos fibrocartilaginosos, uno a cada lado, entre los cóndilos femorales y la tibia acomodan los cambios de forma de las superficies articulares durante los movimientos articulares.

Los movimientos detallados de la articulación de la rodilla son complejos, pero básicamente es una articulación de tipo bicondílea o bisagra que permite sobre todo la flexión y la extensión. Como todas las articulaciones de este tipo, la articulación de la rodilla está reforzada por ligamentos colaterales, uno a cada lado de la articulación. Además, dos ligamentos muy fuertes

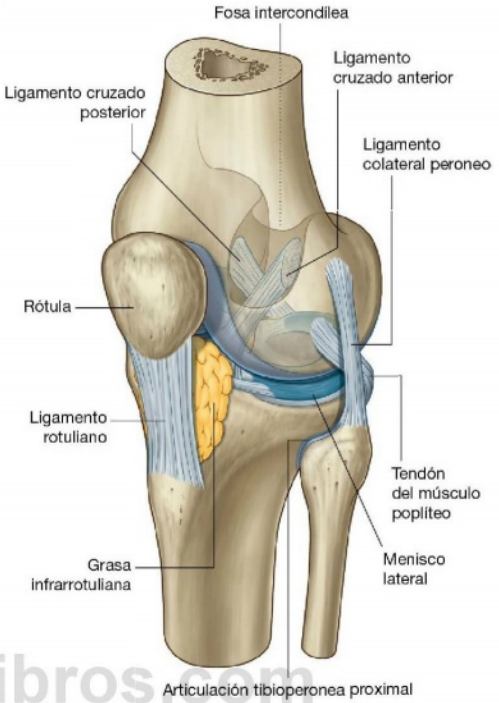

Fig. 6.69 Articulación de la rodilla. No se muestra la cápsula articular.

(los ligamentos cruzados) conectan los extremos adyacentes del fémur y la tibia, y mantienen sus posiciones opuestas durante el movimiento.

Debido a que la articulación de la rodilla participa en el soporte del peso, tiene un mecanismo de «bloqueo» eficaz para reducir el grado de energía muscular necesaria para mantener la articulación extendida en bipedestación.

Superficies articulares

Las superficies articulares de los huesos que contribuyen a la articulación de la rodilla están cubiertas por cartílago hialino. Las principales superficies implicadas son:

- Los dos cóndilos femorales.
- Las superficies adyacentes de la cara superior de los cóndilos tibiales.

Las superficies de los cóndilos femorales que se articulan con la tibia en flexión de la rodilla son curvas o redondeadas, mientras que las superficies que se articulan en extensión completa son planas (fig. 6.70).

Las superficies articulares existentes entre el fémur y la rótula son el surco en forma de V situado sobre la superficie anterior del extremo distal del fémur, donde se unen los dos cóndilos, y las superficies adyacentes de la cara posterior de la rótula. Las superficies articulares están todas dentro de una única cavidad articular, como los meniscos intraarticulares que hay entre los cóndilos femoral y tibial.

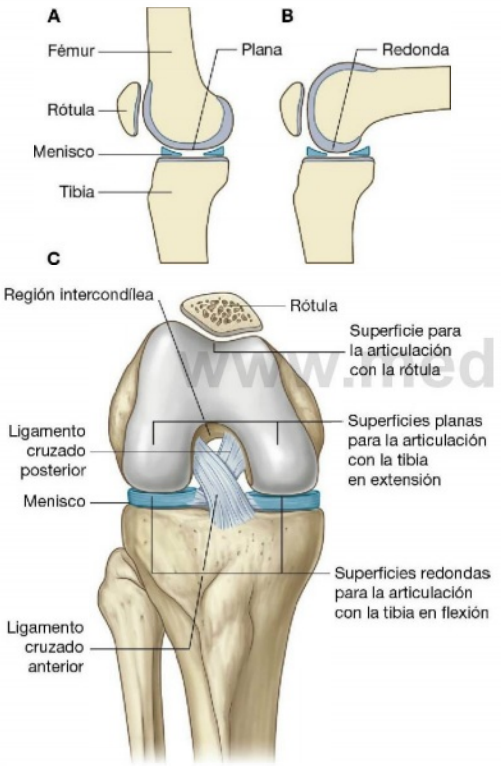

Fig. 6.70 Superficies articulares de la articulación de la rodilla. **A.** Extendida. **B.** Flexionada. **C.** Vista anterior (flexionada).

Meniscos

Existen dos meniscos, que son cartílagos fibrocartilaginosos en forma de C, en la articulación de la rodilla: uno medial **(menisco medial)** y otro lateral **(menisco lateral)** (fig. 6.71). Ambos están insertados por cada extremo a carillas situadas en la región intercondílea de la meseta tibial.

El menisco medial se inserta alrededor de su borde a la cápsula de la articulación y al ligamento colateral tibial, mientras que el menisco lateral no está unido a la cápsula. Por tanto, el menisco lateral es más móvil que el medial.

Los meniscos se interconectan a nivel anterior por un ligamento transverso de la rodilla. El menisco lateral también está conectado al tendón del músculo poplíteo, que pasa a nivel superolateral entre este menisco y la cápsula para insertarse en el fémur.

Los meniscos mejoran la congruencia entre los cóndilos femorales y tibiales durante los movimientos articulares, donde la superficie de los cóndilos femorales que se articula con la meseta tibial varía desde pequeñas superficies curvadas en flexión a grandes superficies planas en extensión.

www.medilibros.com

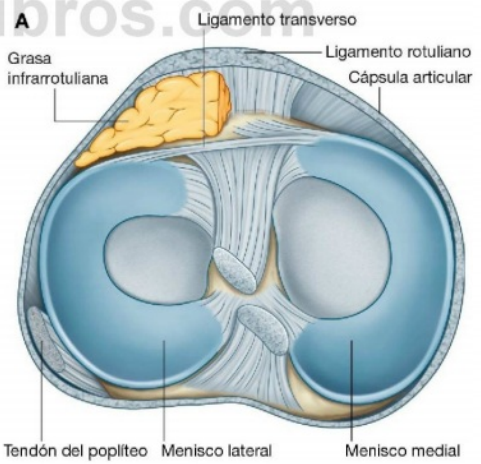

Fig. 6.71 Meniscos de la articulación de la rodilla. **A.** Vista superior.

(Continúa)

© Elsevier. Fotocopiar sin autorización es un delito.

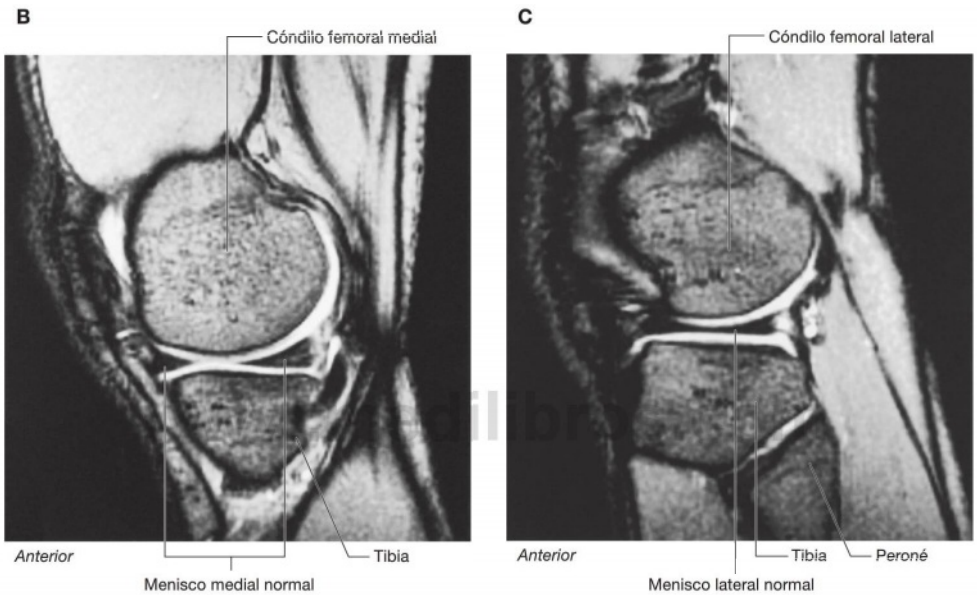

Fig. 6.71 *(cont.)* Meniscos de la articulación de la rodilla. **B.** Articulación normal de la rodilla que muestra el menisco medial. Resonancia magnética potenciada en T2 en el plano sagital. **C.** Articulación normal de la rodilla que muestra el menisco lateral. Resonancia magnética potenciada en T2 en el plano sagital.

Membrana sinovial

La membrana sinovial de la articulación de la rodilla se inserta en los bordes de las superficies articulares y en los bordes externos superior e inferior de los meniscos (fig. 6.72A). Los dos ligamentos cruzados, que se insertan en la región intercondílea de la tibia por debajo y en la fosa intercondílea del fémur por arriba, están fuera de la cavidad articular, pero incluidos dentro de la membrana fibrosa de la articulación de la rodilla.

A nivel posterior, la membrana sinovial se refleja en la membrana fibrosa de la cápsula articular a cada lado del ligamento cruzado posterior y da la vuelta hacia delante alrededor de ambos ligamentos, por lo que los excluye de la cavidad articular.

A nivel anterior, la membrana sinovial está separada del ligamento rotuliano por una **almohadilla adiposa infrarrotuliana.** A cada lado de la almohadilla, la membrana sinovial forma un borde ribeteado (un **pliegue alar**), que se proyecta hacia la cavidad articular. Además, la membrana sinovial que cubre la parte inferior de la almohadilla adiposa infrarrotuliana se eleva en un pliegue agudo de la línea media dirigido en sentido posterior (el **pliegue sinovial infrarrotuliano**), que se inserta en el borde de la fosa intercondílea del fémur.

La membrana sinovial de la articulación de la rodilla forma bolsas en dos localizaciones para proporcionar superficies de baja fricción para el movimiento de los tendones asociados con la articulación.

- La menor de estas expansiones es el **receso subpoplíteo** (fig. 6.72A), que se extiende en sentido posterolateral desde la cavidad articular y se dispone entre el menisco lateral y el tendón del músculo poplíteo, que pasa a través de la cápsula articular.
- La segunda expansión es la **bolsa suprarrotuliana** (fig. 6.72B), una gran bolsa sinovial que es continuación de la cavidad articular por arriba entre el extremo distal de la diáfisis del fémur y el músculo cuádriceps femoral y su tendón. El vértice de esta bolsa se inserta en el pequeño músculo articular de la rodilla, que tira de ella alejándola de la articulación durante la extensión de la rodilla.

Otras bolsas asociadas con la rodilla, pero que normalmente no se comunican con la cavidad articular, son la bolsa prerrotuliana subcutánea, las bolsas infrarrotulianas profunda y

www.medilibros.com

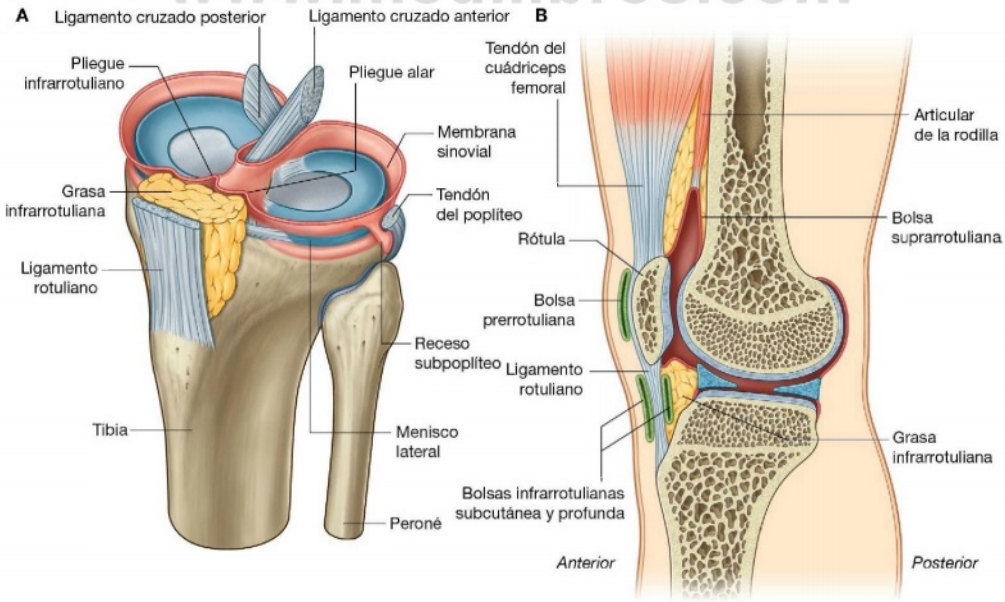

Fig. 6.72 Membrana sinovial de la articulación de la rodilla y bolsas sinoviales asociadas. **A.** Vista superolateral; no se muestran el fémur ni la rótula. **B.** Sección sagital paramediana a través de la rodilla.

© Elsevier. Fotocopiar sin autorización es un delito.

subcutánea, y otras numerosas bolsas asociadas con tendones y ligamentos que hay alrededor de la articulación (fig. 6.72B).

La bolsa prerrotuliana es subcutánea y anterior a la rótula. Las bolsas infrarrotulianas profunda y subcutánea están en las caras profunda y subcutánea del ligamento rotuliano, respectivamente.

Membrana fibrosa

La membrana fibrosa de la cápsula articular de la articulación de la rodilla es extensa y está formada en parte y reforzada por extensiones de los tendones de los músculos vecinos (fig. 6.73). En general, rodea la cavidad articular y la región intercondílea:

- En la cara medial de la articulación de la rodilla, la membrana fibrosa se funde con el ligamento colateral tibial y se inserta en su superficie interna al menisco medial.
- A nivel lateral, la superficie externa de la membrana fibrosa está separada por un espacio del ligamento colateral peroneo y la superficie interna de la membrana fibrosa no se inserta al menisco lateral.
- A nivel anterior, la membrana fibrosa se une a los bordes de la rótula allí donde está reforzada por expansiones tendinosas procedentes de los músculos vasto lateral y vasto medial, que también se funden por encima con el tendón del cuádriceps femoral y por debajo con el ligamento rotuliano.

La membrana fibrosa está reforzada a nivel anterolateral por una extensión fibrosa de la cintilla iliotibial, y a nivel posteromedial por una extensión del tendón del semimembranoso (el **ligamento poplíteo oblicuo**), que se refleja a nivel superior a través de la porción posterior de la membrana fibrosa de medial a lateral.

El extremo superior del músculo poplíteo pasa a través de una abertura situada en la cara posterolateral de la membrana fibrosa y está encerrado por ella en la zona de su tendón, que circula alrededor de la articulación hasta insertarse en la cara lateral del cóndilo femoral lateral.

Ligamentos

Los principales ligamentos asociados con la articulación de la rodilla son el ligamento rotuliano, los ligamentos colaterales tibial (medial) y peroneo (lateral), y los ligamentos cruzados anterior y posterior.

www.medilibros.com

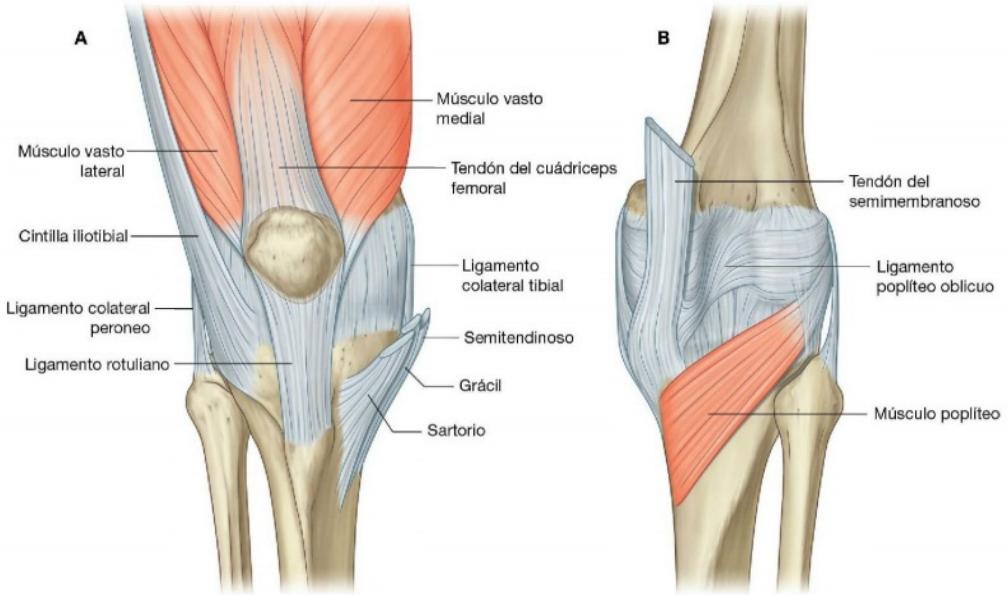

Fig. 6.73 Membrana fibrosa de la cápsula de la articulación de la rodilla. **A.** Vista anterior. **B.** Vista posterior.

Ligamento rotuliano

El **ligamento rotuliano** es básicamente la continuación del tendón del cuádriceps femoral por debajo de la rótula (fig. 6.73). Se inserta por encima a los bordes y al vértice de la rótula, y por debajo a la tuberosidad tibial.

Ligamentos colaterales

Los ligamentos colaterales, uno a cada lado de la articulación, estabilizan el movimiento en bisagra de la rodilla (fig. 6.74).

El **ligamento colateral peroneo** en forma de cordón se inserta a nivel superior al epicóndilo femoral lateral, justo por encima del surco para el tendón del poplíteo. A nivel inferior se inserta en una depresión de la superficie lateral de la cabeza del peroné. Está separado de la membrana fibrosa por una bolsa.

El **ligamento colateral tibial,** ancho y plano, se inserta en gran parte de su superficie profunda en la membrana fibrosa subyacente. Está anclado a nivel superior al epicóndilo femoral medial, justo por debajo del tubérculo aductor, y desciende a nivel anterior para insertarse en el borde medial y la superficie

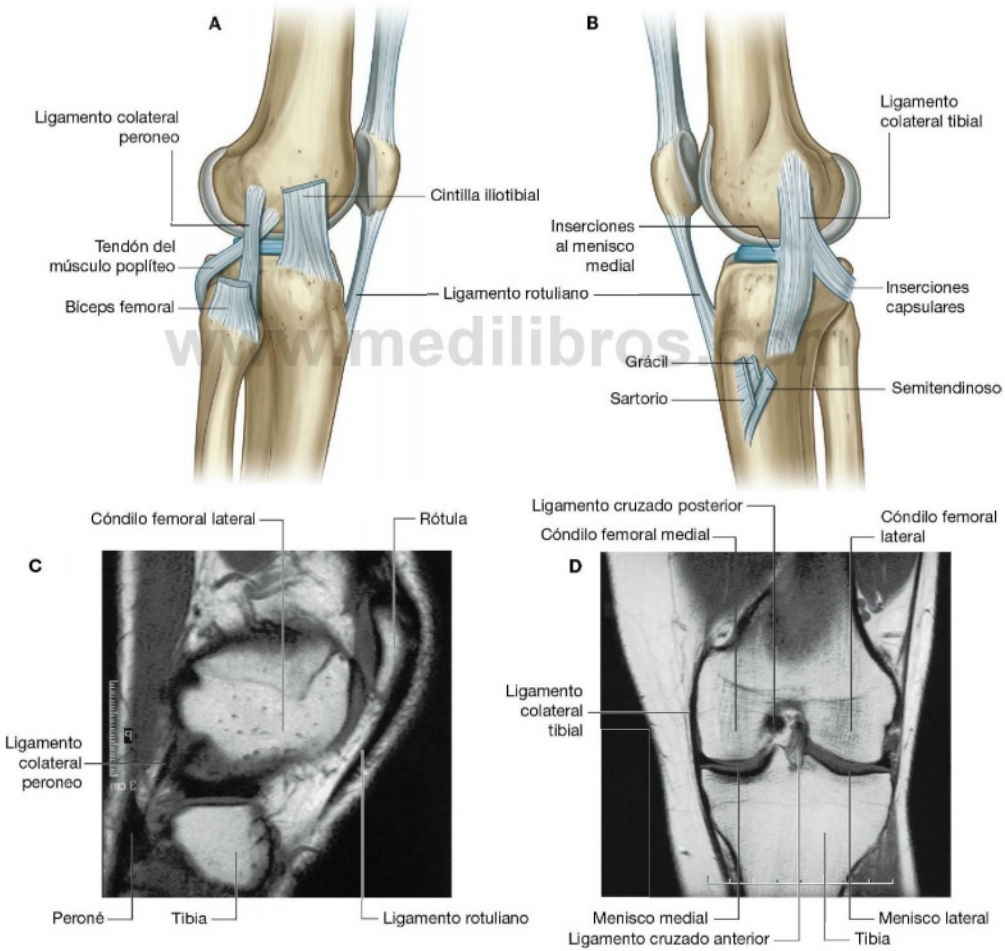

Fig. 6.74 Ligamentos colaterales de la articulación de la rodilla. **A.** Vista lateral. **B.** Vista medial. **C.** Articulación normal de la rodilla que muestra el ligamento rotuliano y el ligamento colateral peroneo. Resonancia magnética potenciada en T1 en el plano sagital. **D.** Articulación normal de la rodilla que muestra el ligamento colateral tibial, los meniscos lateral y medial y los ligamentos cruzados anterior y posterior. Resonancia magnética potenciada en T1 en el plano coronal.

© Elsevier. Fotocopiar sin autorización es un delito.

medial de la tibia por encima y por detrás de la inserción de los tendones del sartorio, el grácil y el semitendinoso.

Ligamentos cruzados

Los dos ligamentos cruzados están en la región intercondílea de la rodilla y conectan el fémur y la tibia (figs. 6.74D y 6.75). Se denominan «cruzados» (en latín *cruciate*) porque se cruzan entre sí en el plano sagital entre sus inserciones tibial y femoral:

- El **ligamento cruzado anterior** se inserta en una carilla de la parte anterior del área intercondílea de la tibia, y asciende en sentido posterior para insertarse en una carilla de la porción posterior de la pared lateral de la fosa intercondílea del fémur.
- El **ligamento cruzado posterior** se inserta en la cara posterior del área intercondílea de la tibia y asciende en sentido anterior para insertarse en la pared medial de la fosa intercondílea del fémur.

El ligamento cruzado anterior cruza lateral al ligamento cruzado posterior a su paso a través de la región intercondílea.

El ligamento cruzado anterior evita el desplazamiento anterior de la tibia respecto del fémur, y el ligamento cruzado posterior limita el desplazamiento posterior (fig. 6.75).

Mecanismo de bloqueo

Durante la bipedestación, la articulación de la rodilla está «bloqueada» en su posición, lo que reduce el trabajo muscular necesario para mantener la posición de bipedestación (fig. 6.76).

Un componente del mecanismo de bloqueo es el cambio en la forma y tamaño de las superficies femorales que se articulan con la tibia:

- En flexión, las superficies son las áreas curvas y redondeadas de las caras posteriores de los cóndilos femorales.

www.edilibros.com

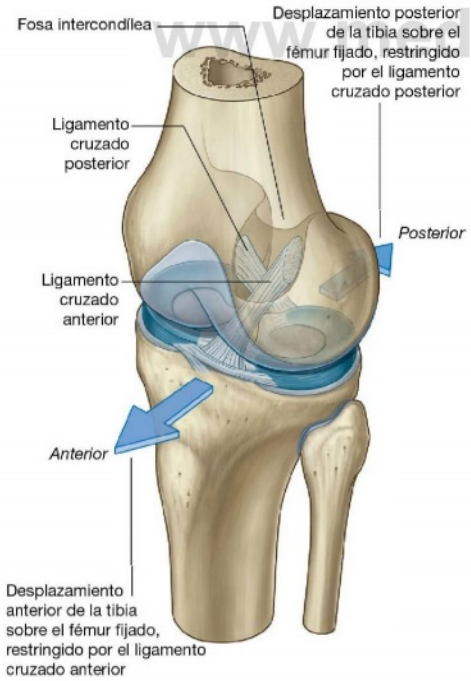

Fig. 6.75 Ligamentos cruzados de la articulación de la rodilla. Vista superolateral.

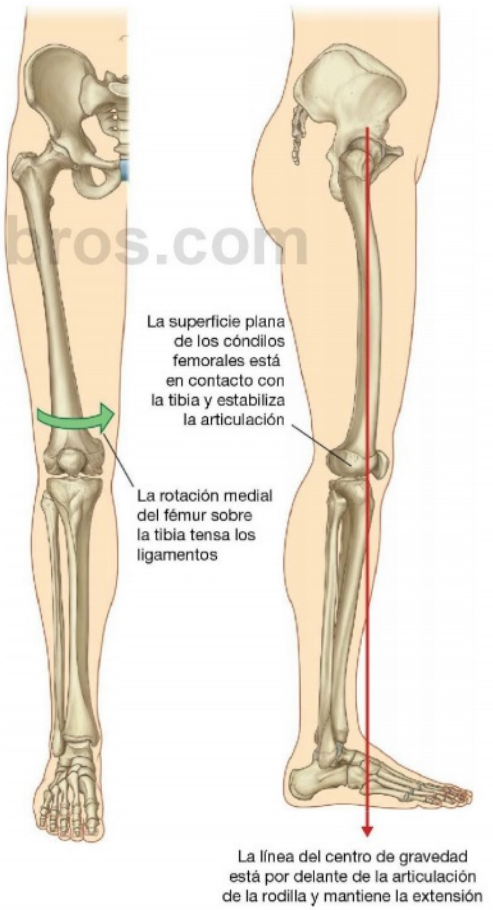

Fig. 6.76 Mecanismo de «bloqueo» de la rodilla.

- A medida que se extiende la rodilla, las superficies se mueven hacia las áreas anchas y planas situadas en las caras inferiores de los cóndilos femorales.

En consecuencia, las superficies articulares se agrandan y son más estables en extensión.

Otro componente del mecanismo de bloqueo es la rotación medial del fémur sobre la tibia durante la extensión. La rotación medial y la extensión completa tensan todos los ligamentos asociados.

Otra característica que mantiene la rodilla extendida en bipedestación es que el centro de gravedad del cuerpo está colocado a lo largo de una línea vertical que pasa por delante de la articulación de la rodilla.

El músculo poplíteo desbloquea la rodilla al iniciar la rotación lateral del fémur sobre la tibia.

Irrigación vascular e inervación

La irrigación de la articulación de la rodilla se realiza predominantemente a través de las ramas descendentes y de la rodilla de las arterias femoral, poplítea y circunfleja femoral lateral en el muslo y de la arteria circunfleja peronea y las ramas recurrentes de la arteria tibial anterior en la pierna. Estos vasos forman una red anastomótica alrededor de la articulación (fig. 6.77).

La articulación de la rodilla está inervada por ramos de los nervios obturador, femoral, tibial y peroneo común.

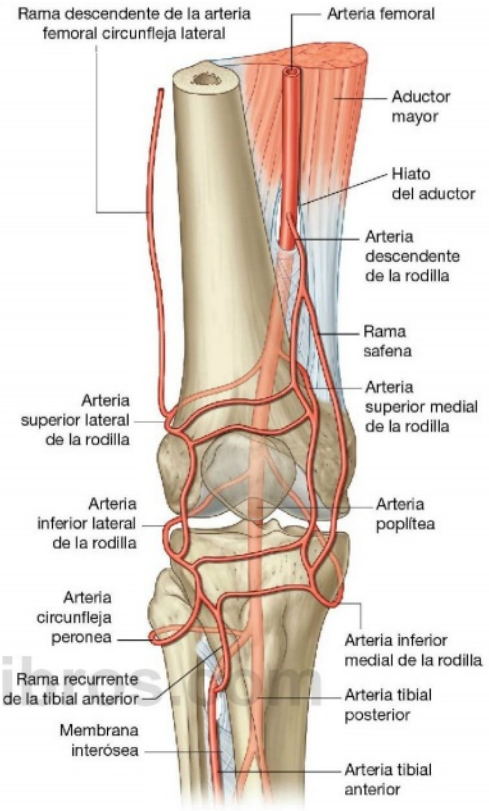

Fig. 6.77 Anastomosis arteriales alrededor de la rodilla. Vista anterior.

www.medilibros.com

Conceptos prácticos

Lesiones de partes blandas de la rodilla

Las lesiones de partes blandas son frecuentes en la rodilla y alrededor de ella.

Las lesiones típicas son las roturas de los ligamentos cruzados anterior y posterior, las roturas meniscales y los traumatismos de los ligamentos colaterales. Pueden producirse lesiones aisladas de partes blandas, pero no es infrecuente que en ciertos tipos de lesiones aparezcan juntas, por ejemplo, la rotura del ligamento cruzado anterior, del ligamento colateral tibial y desgarros del menisco medial.

Cualquier lesión de partes blandas en y alrededor de la rodilla puede afectar al paquete vasculonervioso, y por ello es fundamental evaluar las estructuras neurovasculares al tratar a los pacientes con lesiones de los tejidos blandos.

© Elsevier. Fotocopiar sin autorización es un delito.

Conceptos prácticos

Artropatía degenerativa/artrosis

La artropatía degenerativa aparece en muchas articulaciones del cuerpo. La degeneración articular puede deberse a una fuerza anómala ejercida a través de la articulación con un cartílago normal o una fuerza normal ejercida con un cartílago anómalo.

La artropatía degenerativa suele producirse en articulaciones sinoviales y el proceso se denomina artrosis. En las articulaciones donde aparece la artrosis suelen afectarse el cartílago y el hueso, con un cambio limitado de la membrana sinovial. Los hallazgos típicos son reducción del espacio articular, osificación (esclerosis articular), osteofitos (pequeñas excrecencias óseas) y formación de quistes óseos. A medida que la enfermedad progresa, la articulación pierde su alineación, su movimiento se limita mucho más y puede haber dolor significativo.

Las localizaciones más frecuentes de la artrosis son las pequeñas articulaciones de las manos y la muñeca y la extremidad inferior, donde suelen afectarse la cadera y la rodilla, aunque también pueden sufrir cambios similares las articulaciones tarsometatarsianas y metatarsofalángicas.

La causa de la artropatía degenerativa es incierta, pero existen algunas asociaciones, como la predisposición genética, el envejecimiento (los hombres tienden a afectarse antes que las mujeres), el uso excesivo o insuficiente de las articulaciones y anomalías nutricionales y metabólicas. Otros factores son los traumatismos articulares y la deformidad o enfermedad articular previa.

Los hallazgos histológicos de la artrosis consisten en cambios degenerativos dentro del cartílago y el hueso subcondral. La lesión articular adicional empeora estos cambios, lo que favorece una mayor sobrecarga anómala sobre la articulación. A medida que la enfermedad progresa suele encontrarse dolor, que por lo general empeora al levantarse de la cama y al final de la actividad diaria. Suele agravarlo el movimiento extremo o un ejercicio no acostumbrado. Puede seguirse de rigidez y limitación del movimiento.

El tratamiento inicial comprende una modificación del estilo de vida, para evitar el dolor, y la analgesia simple. A medida que los síntomas progresan puede ser necesaria una artroplastia articular, pero aunque parece que esta técnica es la panacea para la artropatía degenerativa, no está exenta de riesgos y complicaciones, como infecciones y el fracaso a corto y largo plazo.

www.medilibros.com

Conceptos prácticos

Exploración de la articulación de la rodilla

Se debe establecer la naturaleza del síntoma de presentación antes de cualquier exploración. La anamnesis debe incluir información sobre el motivo de consulta, los signos y síntomas, y el estilo de vida del paciente (nivel de actividad). Esta anamnesis puede dar pistas relevantes sobre el tipo de lesión y los probables hallazgos en la exploración clínica. Por ejemplo, si el paciente recibió una patada en la cara medial de la rodilla, puede sospecharse una lesión por deformidad en valgo del ligamento colateral tibial.

La exploración debe incluir una evaluación en bipedestación, caminando y en la camilla. El lado afectado debe compararse con el lado no afectado.

Hay muchas pruebas y técnicas para explorar la articulación de la rodilla, incluidas las siguientes.

Pruebas para detectar inestabilidad anterior

- Prueba de Lachman: el paciente está tumbado sobre la camilla y el explorador coloca una mano alrededor de la porción distal del fémur, la otra alrededor de la porción proximal de la tibia y eleva la rodilla flexionándola 20°. El talón del paciente se apoya en la camilla. El pulgar del médico debe situarse sobre la tuberosidad tibial. La mano colocada sobre la tibia aplica una fuerza brusca dirigida en sentido anterior. Si el movimiento de la tibia sobre el fémur se detiene repentinamente, entonces hay un punto final firme. Si no se detiene repentinamente se habla entonces de una rodilla blanda, que se asocia con una rotura de ligamento cruzado anterior.
- Prueba del cajón anterior: la prueba del cajón anterior positiva se reconoce cuando la cabeza proximal de la tibia del paciente puede traccionarse en sentido anterior sobre el fémur. El paciente descansa en decúbito supino sobre la camilla. La rodilla está flexionada a 90° y el talón y la planta del pie se colocan sobre la camilla. El explorador se sienta suavemente sobre el pie del paciente, que se ha colocado en posición neutra. Los dedos índices se utilizan para comprobar que los músculos isquiotibiales estén relajados, mientras que los otros dedos rodean el extremo superior de la tibia y tiran de ella. Si la tibia se mueve hacia delante, el ligamento cruzado anterior está roto. También deben estar rotas otras estructuras periféricas, como el menisco medial o los ligamentos meniscotibiales, para que se produzca este signo.
- Prueba de desplazamiento del pivote: existen muchas variantes de esta prueba. El pie del paciente se mantiene entre el cuerpo y el codo del explorador. El explorador coloca una mano plana debajo de la tibia empujándola hacia delante con la rodilla en

Conceptos prácticos *(cont.)*

extensión. La otra mano se coloca contra el muslo del paciente empujando en el otro sentido. La extremidad inferior se coloca en ligera abducción por la acción del codo del explorador con el cuerpo de éste, actuando como un fulcro para producir el valgo. El explorador mantiene la translación tibial anterior y el valgo e inicia la flexión de la rodilla del paciente. Alrededor de los 20-30° se produce el desplazamiento del pivote a medida que se reduce la meseta tibial lateral. Esta prueba demuestra una lesión de la esquina posterolateral de la articulación de la rodilla y del ligamento cruzado anterior.

Pruebas para detectar inestabilidad posterior

- Prueba del cajón posterior: aparece una prueba del cajón posterior positiva cuando la cabeza proximal de la tibia del paciente puede empujarse hacia atrás sobre el fémur. El paciente se coloca en posición supina y la rodilla se flexiona hasta unos 90° con el pie en posición neutra. El explorador se sienta suavemente sobre el pie del paciente colocando ambos pulgares sobre la tuberosidad tibial y empujando la tibia hacia atrás. Si la meseta tibial se mueve, el ligamento cruzado posterior está roto.

Evaluación de otras estructuras de la rodilla

- La evaluación del ligamento colateral tibial puede realizarse ejerciendo una sobrecarga en valgo sobre la rodilla.
- La evaluación de las estructuras laterales y posterolaterales requiere pruebas clínicas más complejas.

En la rodilla también deben evaluarse:

- El dolor a la palpación en la línea articular.
- El movimiento e inestabilidad femororrotuliana.
- La presencia de derrame.
- Una lesión muscular.
- Masas de la fosa poplítea.

Estudios adicionales

Tras realizar la exploración clínica, otros estudios que pueden realizarse son la **radiografía simple** y quizá la **resonancia magnética,** que permite a los radiólogos evaluar los meniscos, los ligamentos cruzados, los ligamentos colaterales, las superficies óseas y cartilaginosas y los tejidos blandos.

Puede realizarse una **artroscopia** y reparar o recortar cualquier estructura interna. Un artroscopio es una pequeña óptica que se coloca dentro de la articulación de la rodilla a través de la cara anterolateral o anteromedial de esta articulación. La articulación se rellena con suero salino fisiológico y la óptica se manipula alrededor de la articulación de la rodilla para evaluar los ligamentos cruzados, los meniscos y las superficies cartilaginosas.

www.medilaminas.com

Conceptos prácticos

Ligamento anterolateral de la rodilla

Se ha descrito un ligamento asociado en su origen con el ligamento colateral peroneo de la rodilla. Este ligamento (ligamento anterolateral de la rodilla) discurre desde el epicóndilo femoral lateral hasta la región anterolateral del extremo proximal de la tibia y puede controlar la rotación interna de ésta. (*J Anat* 2013;223:321–328.)

© Elsevier. Fotocopiar sin autorización es un delito.

Articulación tibioperonea

La pequeña articulación tibioperonea proximal es de tipo sinovial y permite un mínimo movimiento (fig. 6.78). Las superficies articulares opuestas, bajo la superficie anterior del cóndilo lateral de la tibia y en la superficie superomedial de la cabeza del peroné, son planas y circulares. La cápsula está reforzada por los ligamentos anterior y posterior.

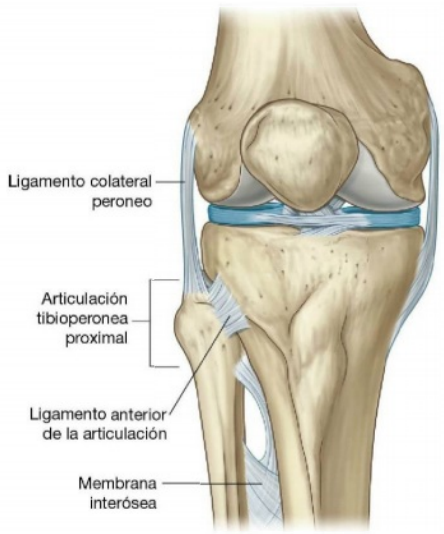

Fig. 6.78 Articulación tibioperonea.

Fosa poplítea

La **fosa poplítea** es un área relevante de transición entre el muslo y la pierna, y constituye la principal vía por la cual pasan las estructuras de una región a la otra.

La fosa poplítea es un espacio en forma de rombo situado por detrás de la articulación de la rodilla, formada entre los músculos de los compartimentos posteriores del muslo y la pierna (fig. 6.79A):

- Los bordes de la parte superior del rombo están formados a nivel medial por los extremos distales de los músculos semitendinoso y semimembranoso, y a nivel lateral por el extremo distal del músculo bíceps femoral.

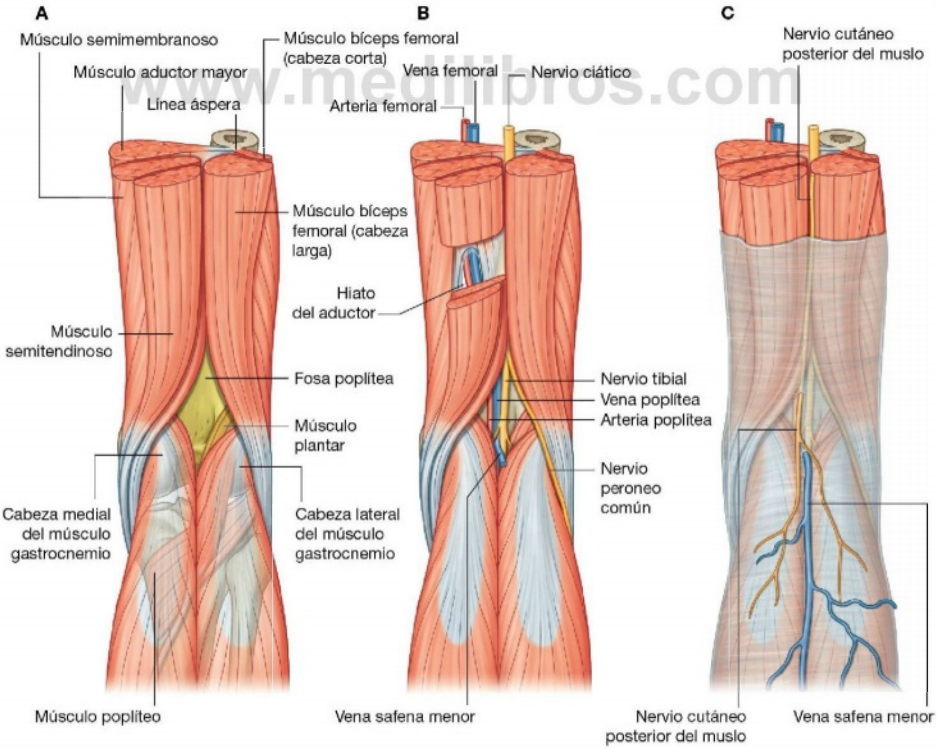

www.medilibros.com

Fig. 6.79 Fosa poplítea. **A.** Límites. **B.** Nervios y vasos. **C.** Estructuras superficiales.

- Los bordes de la parte inferior más pequeña del espacio están constituidos a nivel medial por la cabeza medial del músculo gastrocnemio y a nivel lateral por el músculo plantar y la cabeza lateral del músculo gastrocnemio.
- El suelo de la fosa está compuesto por la cápsula de la articulación de la rodilla, por las superficies adyacentes del fémur y la tibia, y más abajo por el músculo poplíteo.
- El techo está formado por la fascia profunda, que se continúa por encima con la fascia lata del muslo, y por debajo con la fascia profunda de la pierna.

Contenido

La fosa poplítea contiene principalmente la arteria poplítea, la vena poplítea y los nervios tibial y peroneo común (fig. 6.79B).

Nervios tibial y peroneo común

Los nervios tibial y peroneo común se originan proximales a la fosa poplítea en forma de los dos ramos principales del nervio ciático. Son las estructuras neurovasculares más superficiales de la fosa poplítea y entran en la región directamente desde encima, por debajo del borde del músculo bíceps femoral:

- El nervio tibial desciende en vertical a través de la fosa poplítea y sale en profundidad respecto del borde del músculo plantar para entrar en el compartimento posterior de la pierna.
- El nervio peroneo común sale siguiendo al tendón del bíceps femoral sobre el borde lateral inferior de la fosa poplítea y continúa hasta la cara lateral de la pierna, donde rodea el cuello del peroné y entra en el compartimento lateral de la pierna.

Arteria y vena poplíteas

La arteria poplítea es la continuación de la arteria femoral en el compartimento anterior del muslo y comienza cuando la arteria femoral pasa hacia detrás a través del hiato del aductor en el músculo aductor mayor.

La arteria poplítea aparece en la fosa poplítea en la cara medial y superior por debajo del borde del músculo semimembranoso. Desciende oblicuamente a través de la fosa con el nervio tibial y entra en el compartimento posterior de la pierna, donde acaba justo lateral a la línea media de la pierna dividiéndose en las arterias tibiales anterior y posterior.

La arteria poplítea es la más profunda de las estructuras neurovasculares de la fosa poplítea, y por tanto es difícil de palpar; sin embargo, puede detectarse el pulso palpando profundamente cerca de la línea media.

En la fosa poplítea, la arteria poplítea da lugar a ramas, que irrigan los músculos adyacentes, y a una serie de arterias de la rodilla, que contribuyen a formar anastomosis vasculares alrededor de la articulación.

La vena poplítea es superficial a la arteria poplítea y viaja con ella. Sale de la fosa poplítea a nivel superior para convertirse en la vena femoral al atravesar el hiato del aductor.

Techo de la fosa poplítea

El techo de la fosa poplítea está cubierto por fascia superficial y piel (fig. 6.79C). La estructura más destacada en la fascia superficial es la vena safena menor. Este vaso asciende verticalmente en la fascia superficial sobre la parte posterior de la pierna desde la cara lateral del arco venoso dorsal del pie. Sube a la parte posterior de la rodilla, donde atraviesa la fascia profunda, que forma el techo de la fosa poplítea, y se une a la vena poplítea.

Otra estructura que pasa a través del techo de la fosa es el nervio cutáneo femoral posterior, que desciende a través del muslo, superficial a los músculos isquiotibiales, atraviesa el techo de la fosa poplítea, y después continúa hacia abajo con la vena safena menor para inervar la piel de la mitad superior de la porción posterior de la pierna.

© Elsevier. Fotocopiar sin autorización es un delito.

PIERNA

La pierna es la parte de la extremidad inferior ubicada entre la articulación de la rodilla y la articulación del tobillo (fig. 6.80):

- A nivel proximal, la mayoría de las estructuras principales pasan entre el muslo y la pierna a través de la fosa poplítea, que está detrás de la rodilla, o en relación con ella.
- A nivel distal, las estructuras pasan entre la pierna y el pie principalmente a través del túnel del tarso, situado en la cara posteromedial del tobillo, con la excepción de la arteria tibial anterior y los extremos de los nervios peroneos profundo y superficial, que entran en el pie por delante del tobillo.

La estructura ósea de la pierna consta de dos huesos, la tibia y el peroné, dispuestos en paralelo.

El **peroné** es mucho más pequeño que la tibia y está en la parte lateral de la pierna. Se articula a nivel superior con la cara inferior del cóndilo lateral de la porción proximal de la tibia, pero no forma parte de la articulación de la rodilla. El extremo distal del peroné está firmemente anclado a la tibia por una articulación fibrosa y forma el maléolo lateral de la articulación del tobillo.

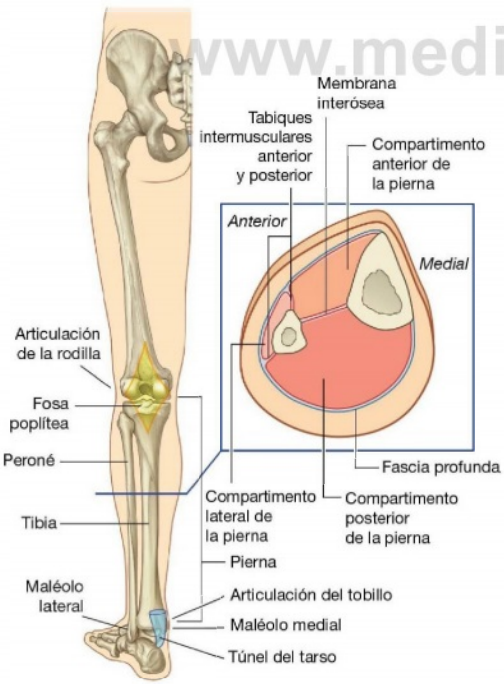

Fig. 6.80 Visión posterior de la pierna; sección a través de la pierna izquierda (inserto).

La **tibia** es el hueso que soporta el peso de la pierna, y por tanto es mucho mayor que el peroné. Por encima, forma parte de la articulación de la rodilla y por debajo constituye el maléolo medial y la mayor parte de la superficie ósea para la articulación de la pierna con el pie en la articulación del tobillo.

La pierna se divide en los compartimentos anterior (extensor), posterior (flexor) y lateral (peroneo) por:

- Una membrana interósea, que une los bordes adyacentes de la tibia y el peroné a lo largo de la mayor parte de sus longitudes.
- Dos tabiques intermusculares, que pasan entre el peroné y la fascia profunda rodeando la extremidad.
- Mediante una inserción directa de la fascia profunda al periostio de los bordes anterior y medial de la tibia (fig. 6.80).

Los músculos del compartimento anterior de la pierna realizan flexión dorsal del tobillo, extienden los dedos del pie e invierten el pie. Los músculos del compartimento posterior producen flexión plantar del tobillo, flexionan los dedos del pie e invierten el pie. Los músculos del compartimento lateral realizan la eversión del pie. Los principales vasos y nervios irrigan, inervan o pasan a través de cada compartimento.

www.medilibros.com

Huesos

Diáfisis y extremo distal de la tibia

La diáfisis de la tibia tiene una sección transversal triangular, unos bordes anterior, interóseo y medial, y unas superficies medial, lateral y posterior (fig. 6.81):

- Los bordes anterior y medial, así como toda la superficie anterior, son subcutáneos y fáciles de palpar.
- El borde interóseo de la tibia está unido a lo largo de toda su longitud, mediante la membrana interósea, al borde interóseo del peroné.
- La superficie posterior está indicada por una línea oblicua (la línea del músculo sóleo).

La línea del músculo sóleo desciende a través del hueso desde la cara lateral hasta la medial, donde se funde con el borde medial. Además, una línea vertical desciende por la parte superior de la superficie posterior desde el punto medio de la línea del músculo sóleo. Desaparece en el tercio inferior de la tibia.

La diáfisis de la tibia se expande en los extremos superior e inferior para soportar el peso del cuerpo en las articulaciones de la rodilla y del tobillo.

El extremo distal de la tibia tiene forma de caja rectangular, con una protuberancia ósea en el lado medial (el **maléolo medial**; fig. 6.81). La parte superior de la caja se continúa con la diáfisis de la tibia, mientras que la superficie inferior y el maléolo medial se articulan con uno de los huesos del tarso (el astrágalo) para formar una gran parte de la articulación del tobillo.

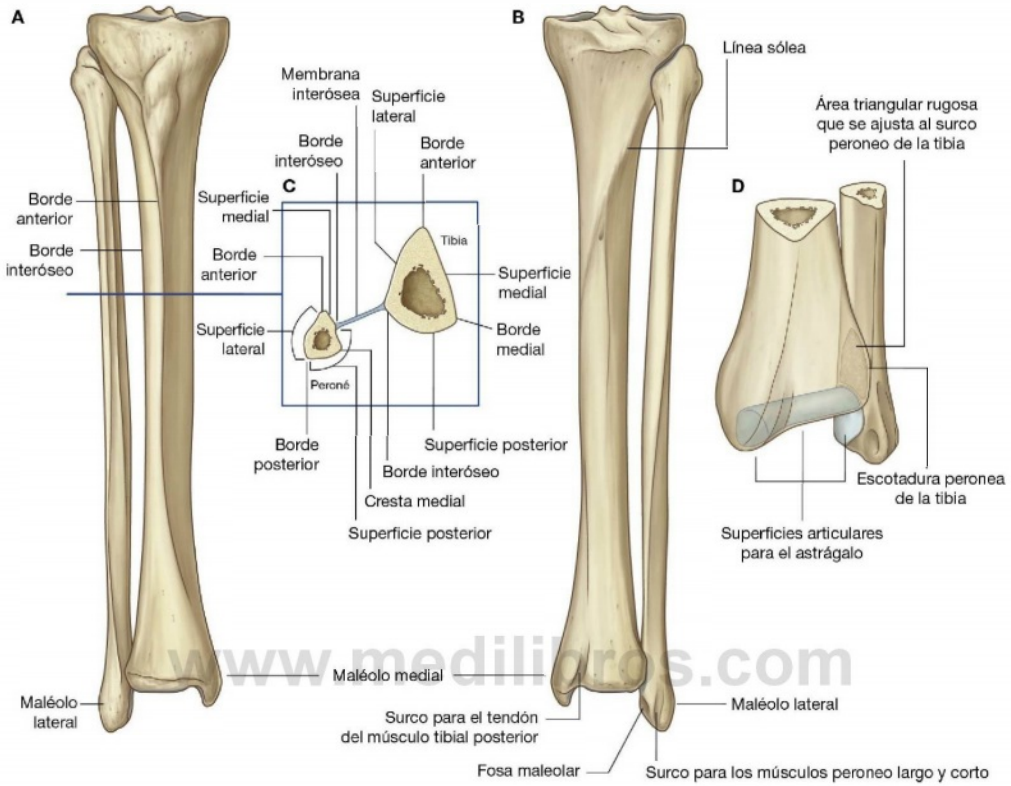

www.medilibros.com

Fig. 6.81 Tibia y peroné. **A.** Vista anterior. **B.** Vista posterior. **C.** Sección transversal a través de las diáfisis. **D.** Vista posteromedial de los extremos distales.

La superficie posterior del extremo distal en forma de caja de la tibia está delimitada por un surco vertical, que continúa en sentido inferior y medial hacia la superficie posterior del maléolo medial. El surco es para el tendón del músculo tibial posterior.

La superficie lateral del extremo distal de la tibia está ocupada por una escotadura triangular profunda (la **escotadura peronea**), a la cual se ancla la cabeza distal del peroné mediante una parte engrosada de la membrana interósea.

Diáfisis y extremo distal del peroné

El peroné no soporta el peso del cuerpo. La diáfisis peronea es, por tanto, mucho más estrecha que la de la tibia. Además, y excepto por sus extremos, el peroné está rodeado de músculos.

Como la tibia, la diáfisis del peroné tiene una sección triangular y presenta tres bordes y tres superficies para la inserción de músculos, tabiques intermusculares y ligamentos (fig. 6.81). El borde interóseo se enfrenta y está unido al borde interóseo de la tibia mediante la membrana interósea. Los tabiques intermusculares se insertan en los bordes anterior y posterior. Los músculos se insertan en las tres superficies.

La estrecha **superficie medial** mira al compartimento anterior de la pierna, la **superficie lateral** al compartimento lateral y la **superficie posterior** al compartimento posterior de la pierna.

La superficie posterior está delimitada por una cresta vertical **(cresta medial)**, que divide la superficie posterior en dos partes, cada una unida a un músculo flexor profundo diferente.

El extremo distal del peroné se expande hasta constituir el **maléolo lateral** en forma de pala (fig. 6.81).

La superficie medial del maléolo lateral tiene una carilla que se articula con la superficie lateral del astrágalo, formando así la parte lateral de la articulación del tobillo. Justo por encima de está carilla articular existe un área triangular, que se ajusta

© Elsevier. Fotocopiar sin autorización es un delito.

en la escotadura peronea en el extremo distal de la tibia. Aquí el peroné y la tibia están unidos por el extremo distal de la membrana interósea. Posteroinferior a la carilla para la articulación con el astrágalo hay una depresión o fosa (la **fosa maleolar**) para la inserción del ligamento peroneoastragalino posterior asociado con la articulación del tobillo.

La superficie posterior del maléolo lateral está delimitada por un surco superficial para los tendones de los músculos peroneo largo y peroneo corto.

Articulaciones

Membrana interósea de la pierna

La membrana interósea de la pierna es un hoja fibrosa resistente de tejido conjuntivo que se extiende entre los bordes interóseos enfrentados de las diáfisis tibial y peronea (fig. 6.82). Las fibras de colágeno descienden en sentido oblicuo desde el borde interóseo de la tibia hasta el borde interóseo del peroné, excepto a nivel superior, donde hay una banda ligamentosa que asciende desde la tibia hasta el peroné.

Existen dos aberturas en la membrana interósea: una en la parte superior y otra en la inferior, para el paso de los vasos entre los compartimentos anterior y posterior de la pierna.

La membrana interósea no sólo une la tibia y el peroné, sino que también amplía el área para la inserción muscular.

Los extremos distales del peroné y de la tibia se mantienen juntos por la cara inferior de la membrana interósea, que se extiende en el espacio estrecho situado entre la escotadura peronea en la superficie lateral del extremo distal de la tibia y la superficie correspondiente del extremo distal del peroné. Este extremo expandido de la membrana interósea está reforzado por los **ligamentos tibioperoneos anterior** y **posterior.** Esta unión firme de los extremos distales de la tibia y el peroné es esencial para conseguir la estructura esquelética para la articulación con el pie a nivel de la articulación del tobillo.

www.medilibros.com

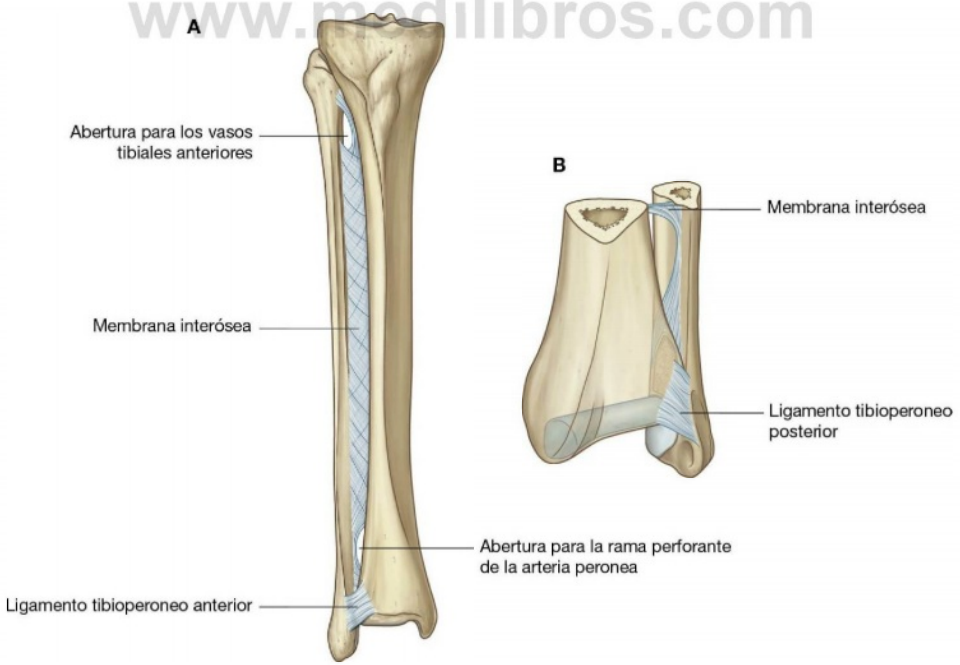

Fig. 6.82 Membrana interósea. **A.** Vista anterior. **B.** Vista posteromedial.

Compartimento posterior de la pierna

Músculos

Los músculos del compartimento posterior (flexor) de la pierna se organizan en dos grupos, superficial y profundo, separados por una capa de fascia profunda. En general, los músculos principalmente flexionan en sentido plantar e invierten el pie y flexionan los dedos del pie. Todos están inervados por el nervio tibial.

Grupo superficial

El grupo superficial de músculos del compartimento posterior de la pierna comprende tres músculos: gastrocnemio, plantar y sóleo (tabla 6.6), todos los cuales se insertan en el talón (calcáneo) del pie y permiten la flexión plantar de éste en la articulación del tobillo (fig. 6.83). En conjunto, estos músculos son grandes y potentes porque impulsan el cuerpo hacia delante durante la marcha y pueden elevar el cuerpo sobre los pies en bipedestación. Dos de los músculos (gastrocnemio y plantar) se originan en el extremo distal del fémur, por lo que también pueden flexionar la rodilla.

Gastrocnemio

El músculo **gastrocnemio** es el más superficial de los músculos del compartimento posterior y constituye uno de los músculos más grandes de la pierna (fig. 6.83). Se origina en dos cabezas, una lateral y una medial:

- La **cabeza medial** se inserta en una rugosidad alargada, situada sobre la cara posterior del extremo distal del fémur, justo por detrás del tubérculo aductor y por encima de la superficie articular del cóndilo medial.
- La **cabeza lateral** se origina en una carilla especial sobre la superficie lateral superior del cóndilo femoral lateral, donde se une a la línea supracondílea lateral.

En la rodilla, los bordes enfrentados de las dos cabezas del gastrocnemio forman los bordes lateral y medial del extremo inferior de la fosa poplítea.

En la parte superior de la pierna, las cabezas del gastrocnemio se combinan para formar un solo vientre muscular alargado, que constituye la mayor parte del volumen de partes blandas que se identifica como **pantorrilla.**

En la parte inferior de la pierna, las fibras musculares del gastrocnemio convergen con las del músculo sóleo, más profundo, para formar el **tendón calcáneo,** que se inserta en el calcáneo (talón) del pie.

El gastrocnemio produce la flexión plantar del pie en la articulación del tobillo y además puede flexionar la pierna en la articulación de la rodilla. Está inervado por el nervio tibial.

Plantar

El **plantar** tiene un pequeño vientre muscular a nivel proximal y un fino tendón alargado que desciende a través de la pierna y se une al tendón calcáneo (fig. 6.82). El músculo se origina a nivel superior en la parte inferior de la cresta supracondílea lateral del fémur, y en el ligamento poplíteo oblicuo asociado con la articulación de la rodilla.

El corto cuerpo muscular fusiforme del plantar desciende en sentido medial, en profundidad respecto a la cabeza lateral del gastrocnemio, y forma un tendón fino que pasa entre los músculos gastrocnemio y sóleo, y finalmente se fusiona con la cara medial del tendón calcáneo cerca de su inserción en el calcáneo.

El plantar contribuye a la flexión plantar del pie en la articulación del tobillo y a la flexión de la pierna en la articulación de la rodilla, y está inervado por el nervio tibial.

Sóleo

El **sóleo** es un gran músculo plano situado debajo del músculo gastrocnemio (fig. 6.83). Se inserta en los extremos proximales

www.medilibros.com

Tabla 6.6 Grupo superficial de músculos del compartimento posterior de la pierna (en negrita los principales segmentos raquídeos que inervan el músculo)

Músculo	Origen	Inserción	Inervación	Función
Gastrocnemio	Cabeza medial: superficie posterior de la porción distal de la tibia justo por encima del cóndilo medial; cabeza lateral: superficie posterolateral superior del cóndilo femoral lateral	A través del tendón del calcáneo en la superficie posterior del calcáneo	Nervio tibial (**S1, S2**)	Flexión plantar del pie y flexión de la rodilla
Plantar	Parte inferior de la línea supracondílea lateral del fémur y ligamento poplíteo oblicuo de la rodilla	A través del tendón del calcáneo en la superficie posterior del calcáneo	Nervio tibial (**S1, S2**)	Flexión plantar del pie y flexión de la rodilla
Sóleo	Línea del músculo sóleo y borde medial de la tibia; cara posterior de la cabeza del peroné y superficies adyacentes del cuello y de la porción proximal de la diáfisis; arco tendinoso entre las inserciones tibial y peronea	A través del tendón del calcáneo en la superficie posterior del calcáneo	Nervio tibial (**S1, S2**)	Flexión plantar del pie

© Elsevier. Fotocopiar sin autorización es un delito.

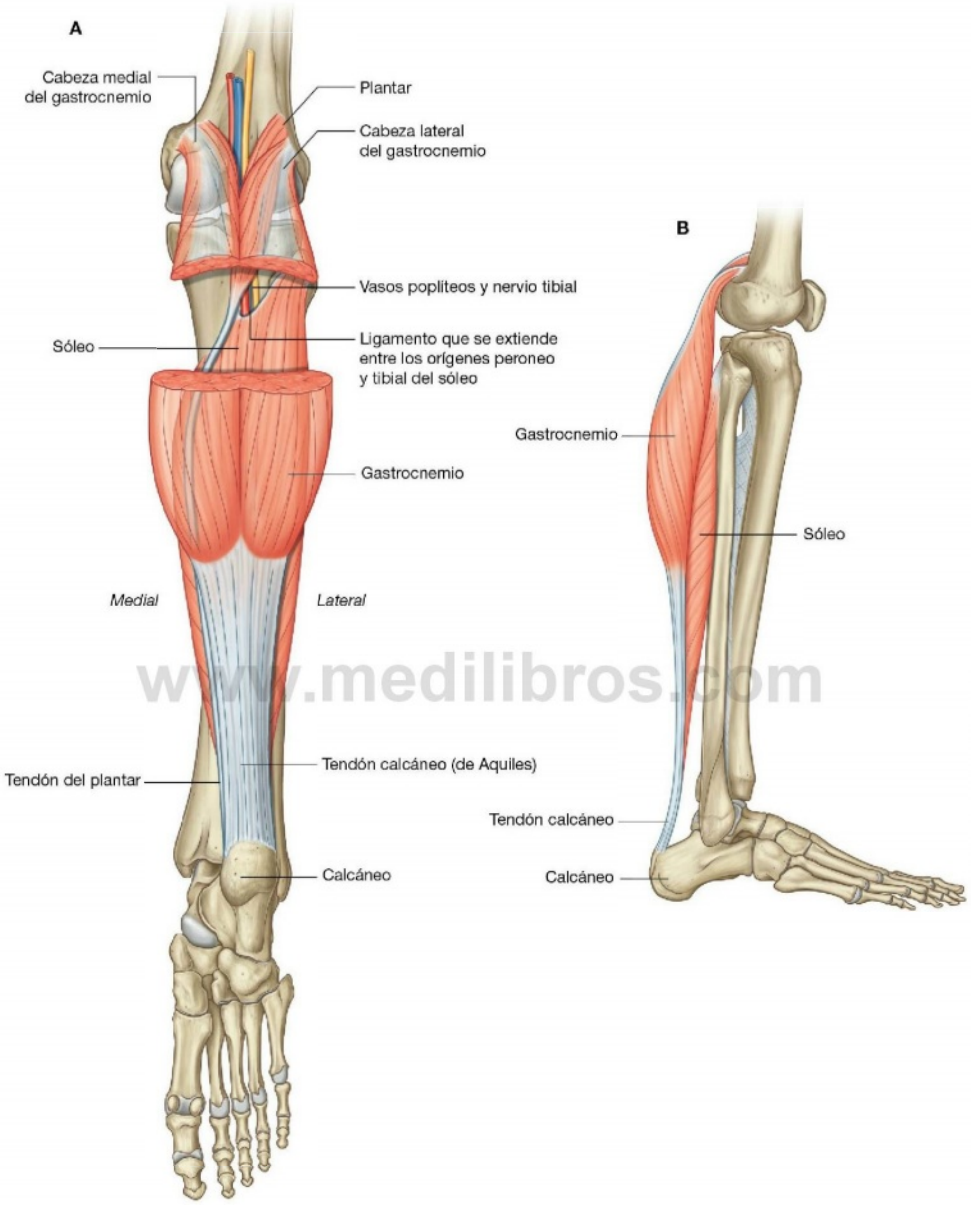

www.medilibros.com

Fig. 6.83 Grupo superficial de músculos del compartimento posterior de la pierna. **A.** Vista posterior. **B.** Vista lateral.

del peroné y la tibia, y a un ligamento tendinoso, que se extiende entre las dos cabezas de inserción al peroné y la tibia:

- En el extremo proximal del peroné, el sóleo se origina en la cara posterior de la cabeza y la superficie adyacente del cuello y porción superior de la diáfisis del peroné.
- Sobre la tibia, el sóleo tiene su origen en la línea del músculo sóleo y el borde medial adyacente.
- El ligamento, que se extiende entre las inserciones de la tibia y el peroné, se arquea sobre los vasos poplíteos y el nervio tibial a su paso desde la fosa poplítea hasta la región profunda del compartimento posterior de la pierna.

En la porción inferior de la pierna, el músculo sóleo se estrecha para unirse al tendón calcáneo, que se inserta en el calcáneo.

El músculo sóleo, junto al gastrocnemio y al plantar, producen flexión plantar del pie en la articulación del tobillo. Está inervado por el nervio tibial.

Conceptos prácticos

Rotura del tendón de Aquiles

La rotura del tendón de Aquiles suele guardar relación con un traumatismo brusco o directo. Este tipo de lesión ocurre con frecuencia en un tendón sano normal. Además, hay ciertas situaciones que predisponen a la rotura tendinosa, como las tendinopatías (por sobreuso o por cambios degenerativos asociados a la edad) y por intervenciones previas sobre el tendón de Aquiles, como las infiltraciones de productos farmacéuticos y el uso de ciertos antibióticos (grupo de las quinolonas). El diagnóstico de la rotura del tendón de Aquiles es relativamente directo. El paciente se queja normalmente de «una patada» o un «disparo» por detrás del tobillo, y la exploración clínica revela a menudo una hendidura en el tendón.

Grupo profundo

Existen cuatro músculos en el compartimento posterior profundo de la pierna (fig. 6.84): el poplíteo, el flexor largo del dedo gordo, el flexor largo de los dedos y el tibial posterior (tabla 6.7). El músculo poplíteo actúa sobre la rodilla, mientras que los otros tres lo hacen principalmente sobre el pie.

Poplíteo

El **poplíteo** es el más pequeño y superior de los músculos profundos del compartimento posterior de la pierna y desbloquea la rodilla extendida al iniciarse la flexión y estabiliza la rodilla al oponerse a la rotación lateral (externa) de la tibia sobre el fémur. Tiene forma plana y triangular, forma parte del suelo de la fosa poplítea (fig. 6.84) y se inserta por debajo de la región

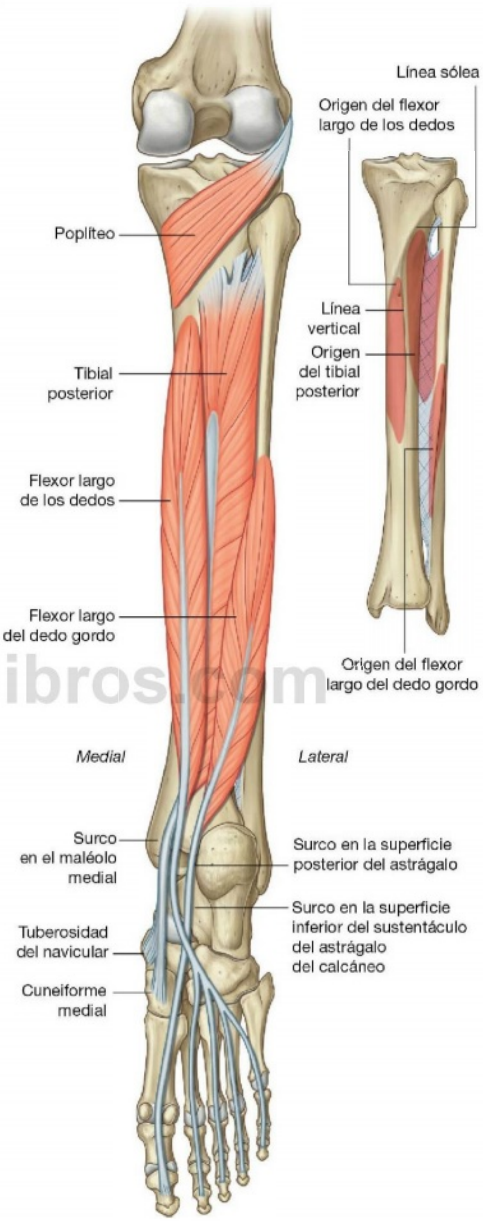

Fig. 6.84 Grupo profundo de músculos del compartimento posterior de la pierna.

© Elsevier. Fotocopiar sin autorización es un delito.

Tabla 6.7 Grupo profundo de músculos del compartimento posterior de la pierna (en negrita los principales segmentos raquídeos que inervan el músculo)

Músculo	Origen	Inserción	Inervación	Función
Poplíteo	Cóndilo femoral lateral	Superficie posterior de la porción proximal de la tibia	Nervio tibial (L4 a S1)	Estabiliza la articulación de la rodilla (resiste la rotación lateral de tibia sobre el fémur). Desbloquea la articulación de la rodilla (rota en sentido lateral el fémur sobre la tibia fijada)
Flexor largo del dedo gordo	Superficie posterior del peroné y membrana interósea adyacente	Superficie plantar de la falange distal del dedo gordo	Nervio tibial (**S2,** S3)	Flexiona el dedo gordo
Flexor largo de los dedos	Cara medial de la superficie posterior de la tibia	Superficies plantares de las bases de las falanges distales de los cuatro dedos laterales	Nervio tibial (**S2,** S3)	Flexiona los cuatro dedos laterales del pie
Tibial posterior	Superficies posteriores de la membrana interósea y regiones adyacentes de la tibia y el peroné	Sobre todo en la tuberosidad de la región navicular y adyacente del cuneiforme medial	Nervio tibial (L4, L5)	Inversión y flexión plantar del pie; sostiene el arco medial del pie durante la marcha

triangular, sobre la línea del músculo sóleo en la superficie posterior de la tibia.

El músculo poplíteo asciende a nivel lateral a través de la cara inferior de la rodilla y se forma a partir de un tendón, que atraviesa la membrana fibrosa de la cápsula articular de la articulación de la rodilla. El tendón continúa su ascenso lateral alrededor de la articulación, donde pasa entre el menisco lateral y la membrana fibrosa, y después al interior del surco de la cara inferolateral del cóndilo femoral lateral. Se inserta y se origina en una depresión en el extremo anterior del surco.

Al iniciar la marcha desde una posición de bipedestación, la contracción del poplíteo rota en sentido lateral el fémur sobre la tibia fija, de forma que desbloquea la articulación de la rodilla. El músculo poplíteo está inervado por el nervio tibial.

Flexor largo del dedo gordo

El flexor largo del dedo gordo se origina en la cara lateral del compartimento posterior de la pierna y se inserta en la superficie plantar del dedo gordo, en la cara medial del pie (fig. 6.84). Procede sobre todo de los dos tercios inferiores de la superficie posterior del peroné y de la membrana interósea adyacente.

Las fibras musculares del flexor largo del dedo gordo convergen a nivel inferior hasta constituir un gran tendón en forma de cordón, que pasa por detrás de la cabeza distal de la tibia y después se desliza hacia un nítido surco, situado en la superficie posterior del hueso del tarso adyacente (astrágalo) del pie. El tendón se curva a nivel anterior primero debajo del astrágalo y después debajo de una cubierta ósea (sustentáculo del astrágalo), que se proyecta en sentido medial desde el calcáneo. Luego continúa en sentido anterior a través de la planta del pie para insertarse en la superficie inferior de la base de la falange distal del dedo gordo.

El flexor largo del dedo gordo flexiona el primer dedo. Es particularmente activo durante la fase de la marcha de despegue del dedo gordo, cuando el cuerpo se impulsa hacia delante sobre la pierna apoyada y el primer dedo es la última parte del pie que abandona el suelo. También puede contribuir a la flexión plantar del pie en la articulación del tobillo y está inervado por el nervio tibial.

www.edilibros.com

Flexor largo de los dedos

El músculo flexor largo de los dedos se origina en la cara medial del compartimento posterior de la pierna y se inserta en los cuatro dedos laterales del pie (fig. 6.84). Procede sobre todo de la cara medial de la superficie posterior de la tibia por debajo de la línea del músculo sóleo.

El flexor largo de los dedos desciende por la pierna y forma un tendón, que cruza por detrás del tendón del músculo tibial posterior, cerca de la articulación del tobillo. El tendón continúa hacia abajo por un surco poco profundo situado detrás del maléolo medial, y después gira hacia delante para entrar en la planta del pie. Cruza por debajo del tendón del músculo flexor largo del dedo gordo hasta alcanzar la cara medial del pie, y luego se divide en cuatro tendones, que se insertan en las superficies plantares de las bases de las falanges distales de los dedos II a V.

El flexor largo de los dedos flexiona los cuatro dedos laterales. Participa en la fase de agarre al suelo durante la marcha y en el impulso del cuerpo hacia delante al levantar los dedos del pie al final de la fase de apoyo de la marcha. Está inervado por el nervio tibial.

Tibial posterior

El músculo tibial posterior se origina en la membrana interósea y en las superficies posteriores adyacentes de la tibia y el peroné (fig. 6.84). Está dispuesto entre el músculo flexor largo de los dedos y el flexor largo del dedo gordo, con los que se solapa.

Cerca del tobillo, el tendón del tibial posterior es cruzado a nivel superficial por el tendón del músculo flexor largo de los dedos, y se dispone medial a él en el surco de la superficie posterior del maléolo medial. El tendón se curva hacia delante bajo el maléolo medial y entra en la cara medial del pie. Rodea el margen medial del pie para insertarse en las superficies plantares de los huesos mediales del tarso, sobre todo en la tuberosidad del navicular y en la región adyacente del cuneiforme medial.

El tibial posterior invierte y flexiona el pie en sentido plantar, y soporta el arco medial del pie durante la marcha. Está inervado por el nervio tibial.

Conceptos prácticos

Exploración neurológica de las piernas

Algunos de los trastornos más frecuentes que afectan a las piernas son las neuropatías periféricas (sobre todo la asociada con la diabetes mellitus), las lesiones radiculares lumbares (asociadas con trastornos de los discos intervertebrales), la parálisis del nervio peroneo y la paraparesia espástica.

- Identificar la atrofia muscular: la pérdida de masa muscular puede indicar una pérdida o reducción de la inervación.
- Comprobar la fuerza de cada grupo muscular: flexión de la cadera (L1, L2 [iliopsoas]: elevación de la pierna estirada); flexión de la rodilla (L5 a S2 [isquiotibiales]: el paciente trata de doblar la rodilla mientras el explorador aplica una fuerza en la pierna para mantener la rodilla en extensión); extensión de la rodilla (L3, L4 [cuádriceps femoral]: el paciente intenta mantener la pierna recta, mientras el explorador aplica una fuerza en ella para flexionar la articulación de la rodilla); flexión plantar del tobillo (S1, S2: el paciente empuja el pie hacia abajo mientras el explorador aplica una fuerza en la superficie plantar del pie para provocar una flexión dorsal de la articulación del tobillo); flexión dorsal del tobillo (L4, L5: el paciente tira del pie hacia arriba mientras el explorador aplica una fuerza en la cara dorsal para provocar una flexión plantar en la articulación del tobillo).
- Explorar los reflejos de la rodilla y del tobillo: un pequeño golpe con un martillo de reflejos sobre el tendón rotuliano explora los reflejos de los niveles vertebrales L3/L4, y dicha acción sobre el calcáneo explora los reflejos a nivel vertebral S1/S2.
- Evaluar la aferencia sensitiva general de los niveles medulares lumbar y sacro superior: se explora la sensibilidad táctil fina, la punción y la vibración de los dermatomas de la extremidad inferior.

© Elsevier. Fotocopiar sin autorización es un delito.

Arterias

Arteria poplítea

La **arteria poplítea** proporciona el principal aporte sanguíneo de la pierna y el pie, y entra en el compartimento posterior de la pierna desde la fosa poplítea por detrás de la rodilla (fig. 6.85).

Esta arteria pasa al interior del compartimento posterior de la pierna entre los músculos gastrocnemio y poplíteo. En su camino en sentido inferior pasa por debajo del arco tendinoso formado entre las cabezas tibial y peronea del músculo sóleo y entra en la región profunda del compartimento posterior de la pierna, donde se divide inmediatamente en una arteria tibial anterior y una arteria tibial posterior.

Dos grandes arterias surales, una a cada lado, se ramifican de la arteria poplítea para irrigar los músculos gastrocnemio, sóleo y plantar (fig. 6.85). Además, la arteria poplítea da lugar a ramas que contribuyen a una red vascular colateral alrededor de la articulación de la rodilla (v. fig. 6.77).

Arteria tibial anterior

La **arteria tibial anterior** pasa hacia delante a través de la abertura existente en la parte superior de la membrana interósea y entra en el compartimento anterior, al que irriga. Continúa hacia abajo sobre la cara dorsal del pie.

Arteria tibial posterior

La **arteria tibial posterior** irriga los compartimentos posterior y lateral de la pierna y continúa hacia la planta del pie (fig. 6.85).

La arteria tibial posterior desciende a través de la región profunda del compartimento posterior de la pierna sobre la cara superficial de los músculos tibial posterior y flexor largo de los dedos. Pasa a través del túnel del tarso por detrás del maléolo medial y se dirige hacia la planta del pie.

En la pierna, la arteria tibial posterior irriga los músculos y huesos adyacentes y tiene dos ramas principales: la arteria circunfleja peronea y la arteria peronea:

- La **arteria circunfleja peronea** pasa a nivel lateral a través del músculo sóleo y alrededor del cuello del peroné hasta conectar con la red anastomótica de vasos que rodea la rodilla (fig. 6.85, v. también fig. 6.77).
- La **arteria peronea** transcurre paralela al trayecto de la arteria tibial, pero desciende a lo largo de la cara lateral del compartimento posterior adyacente a la cresta medial situada sobre la superficie posterior del peroné, que separa las inserciones de los músculos tibial posterior y flexor largo del dedo gordo.

La arteria peronea irriga los músculos y huesos adyacentes en el compartimento posterior de la pierna y también tiene ramas que pasan en sentido lateral a través del tabique intermuscular para irrigar los músculos peroneos del compartimento lateral de la pierna.

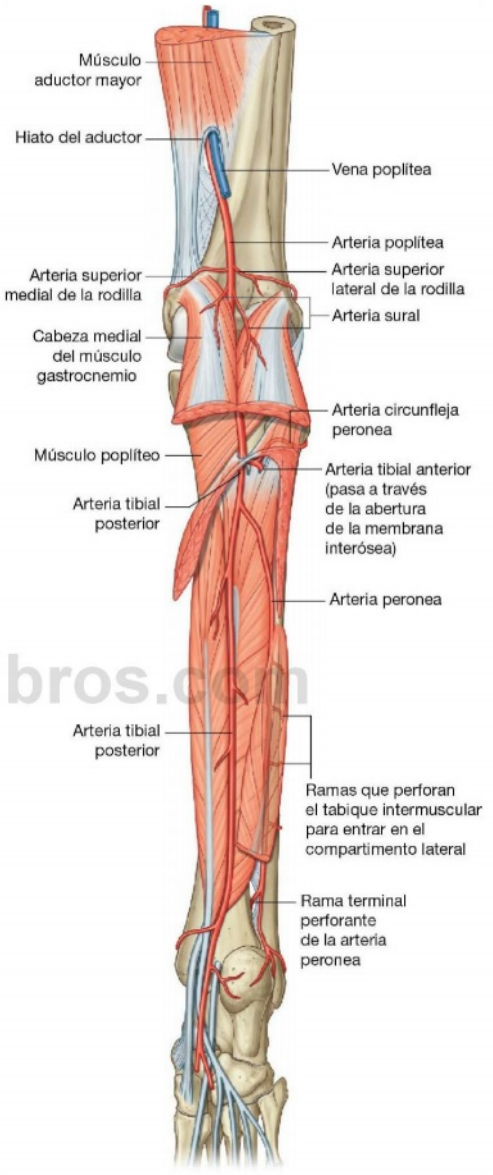

Fig. 6.85 Arterias del compartimento posterior de la pierna.

www.medilibros.com

Una **rama perforante** que se origina en la arteria peronea en la porción distal de la pierna, pasa a nivel anterior a través de la abertura inferior existente en la membrana interósea para anastomosarse con una rama de la arteria tibial anterior.

La arteria peronea pasa por detrás de la inserción que hay entre los extremos distales de la tibia y el peroné, y termina en una red de vasos situados sobre la superficie lateral del calcáneo.

Venas

Las venas profundas del compartimento posterior suelen seguir a las arterias.

Nervios

Nervio tibial

El nervio asociado con el compartimento posterior de la pierna es el nervio tibial (fig. 6.86), un ramo principal del nervio ciático que desciende al compartimento posterior desde la fosa poplítea.

El nervio tibial pasa debajo del arco tendinoso formado entre las cabezas tibial y peronea del músculo sóleo, y después sigue en vertical a través de la región profunda del compartimento posterior de la pierna sobre la superficie del músculo tibial posterior con los vasos tibiales posteriores.

El nervio tibial abandona el compartimento posterior de la pierna en el tobillo atravesando el túnel del tarso por detrás del maléolo medial. Entra en el pie para inervar la mayor parte de los músculos intrínsecos y de la piel.

En la pierna, el nervio tibial da lugar a:

- Ramos que inervan todos los músculos del compartimento posterior de la pierna.
- Dos ramos cutáneos: el **nervio sural** y el **nervio calcáneo medial.**

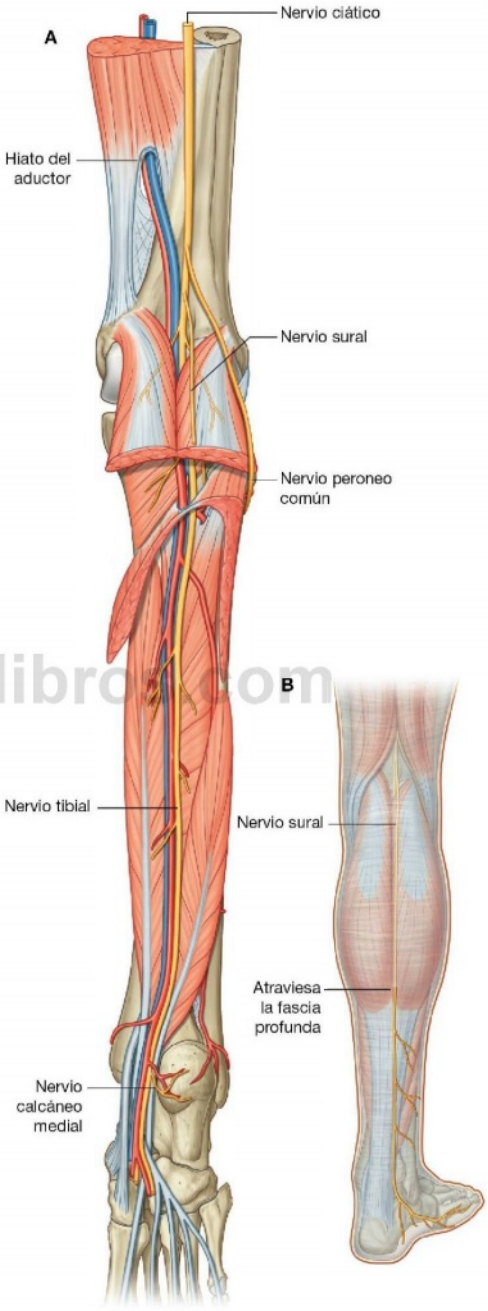

Fig. 6.86 Nervio tibial. **A.** Vista posterior. **B.** Nervio sural.

www.medilibros.com

© Elsevier. Fotocopiar sin autorización es un delito.

Los ramos del nervio tibial que inervan el grupo superficial de músculos del compartimento posterior y el músculo poplíteo del grupo profundo se originan a un nivel alto en la pierna entre las dos cabezas del músculo gastrocnemio en la región distal de la fosa poplítea (fig. 6.87). Estos ramos inervan los músculos gastrocnemio, plantar y sóleo, y pasan en mayor profundidad al interior del músculo poplíteo.

Los ramos a los músculos profundos del compartimento posterior se originan en el nervio tibial situado en profundidad respecto al músculo sóleo en la mitad superior de la pierna e inervan los músculos tibial posterior, flexor largo del dedo gordo y flexor largo de los dedos.

Nervio sural

El nervio sural se origina a un nivel alto en la pierna entre las dos cabezas del músculo gastrocnemio (fig. 6.86). Desciende superficial al vientre del músculo gastrocnemio y penetra en la fascia profunda en la mitad de la pierna, donde se une a un ramo comunicante sural procedente del nervio peroneo común. Desciende por la pierna alrededor del maléolo lateral y al pie.

El nervio sural inerva la piel existente sobre la superficie posterolateral e inferior de la pierna, así como la zona lateral del pie y el quinto dedo.

Nervio calcáneo medial

El nervio calcáneo medial suele ser múltiple. Se origina en el nervio tibial a un nivel bajo en la pierna cerca del tobillo y desciende hacia la cara medial del talón.

Este nervio inerva la piel de la superficie medial y la planta del talón (fig. 6.86).

Compartimento lateral de la pierna

Músculos

Hay dos músculos en el compartimento lateral de la pierna: el peroneo largo y el corto (fig. 6.87 y tabla 6.8). Ambos evierten el pie (giran la planta en sentido lateral) y están inervados por el nervio peroneo superficial, que es un ramo del nervio peroneo común.

Peroneo largo

El músculo **peroneo largo** se origina en el compartimento lateral de la pierna, pero su tendón cruza por debajo del pie para insertarse en los huesos de la cara medial (fig. 6.87). Se origina

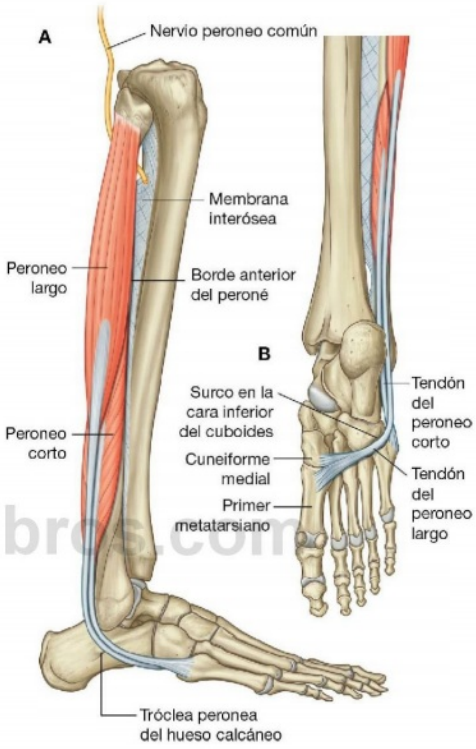

Fig. 6.87 Músculos del compartimento lateral de la pierna. **A.** Vista lateral. **B.** Vista inferior del pie derecho, con el pie en flexión plantar a nivel de la articulación del tobillo.

Tabla 6.8 Músculos del compartimento lateral de la pierna (en negrita los principales segmentos raquídeos que inervan el músculo)

Músculo	Origen	Inserción	Inervación	Función
Peroneo largo	Superficie lateral superior del peroné, cabeza del peroné y en ocasiones del cóndilo tibial lateral	Superficie inferior de las caras laterales del extremo distal del cuneiforme medial y base del primer metatarsiano	Nervio peroneo superficial (**L5, S1,** S2)	Eversión y flexión plantar del pie; sostiene los arcos del pie
Peroneo corto	Dos tercios inferiores de la superficie lateral de la diáfisis del peroné	Tubérculo lateral en la base del quinto metatarsiano	Nervio peroneo superficial (**L5, S1,** S2)	Eversión del pie

en la superficie lateral superior del peroné y en la cara anterior de la cabeza peronea y ocasionalmente de la región adyacente del cóndilo tibial lateral.

El nervio peroneo común pasa por delante alrededor del cuello del peroné, entre las inserciones del peroneo largo hasta la cabeza y diáfisis del peroné.

A nivel distal, el peroneo largo desciende por la pierna hasta formar un tendón, que en el siguiente orden:

- Pasa por detrás del maléolo lateral por un surco óseo superficial.
- Gira hacia delante para entrar en la cara lateral del pie.
- Desciende en sentido oblicuo por la cara lateral del pie, donde se curva hacia delante bajo un tubérculo óseo (tróclea peronea) del calcáneo.
- Entra en un surco profundo en la superficie inferior de uno de los otros huesos del tarso (el cuboides).
- Gira bajo el pie para cruzar la planta e insertarse en las superficies inferiores de los huesos en la cara medial del pie (caras laterales de la base del primer metatarsiano y extremo distal del cuneiforme medial).

El peroneo largo evierte y flexiona el pie en sentido plantar. Además, los músculos peroneo largo, tibial anterior y tibial posterior, que se insertan en la superficie inferior de los huesos de la cara medial del pie, actúan juntos como estribo para soportar los arcos del pie. El peroneo largo soporta sobre todo los arcos lateral y transverso.

El peroneo largo está inervado por el nervio peroneo superficial.

Peroneo corto

El músculo peroneo corto está en profundidad respecto al músculo peroneo largo en la pierna y se origina en los dos tercios inferiores de la superficie lateral de la diáfisis del peroné (fig. 6.87).

El tendón del peroneo corto pasa por detrás del maléolo lateral junto al tendón del músculo peroneo largo, y después se curva hacia delante a través de la superficie lateral del calcáneo para insertarse en un tubérculo situado sobre la superficie lateral de la base del V metatarsiano (el metatarsiano asociado con el quinto dedo).

El peroneo corto ayuda a la eversión del pie y está inervado por el nervio peroneo superficial.

Arterias

Ninguna arteria principal pasa en dirección vertical a través del compartimento lateral de la pierna. Está irrigado por ramas (sobre todo procedentes de la arteria peronea en el compartimento posterior de la pierna) que penetran en el compartimento lateral (fig. 6.88).

Venas

Las venas profundas siguen generalmente a las arterias.

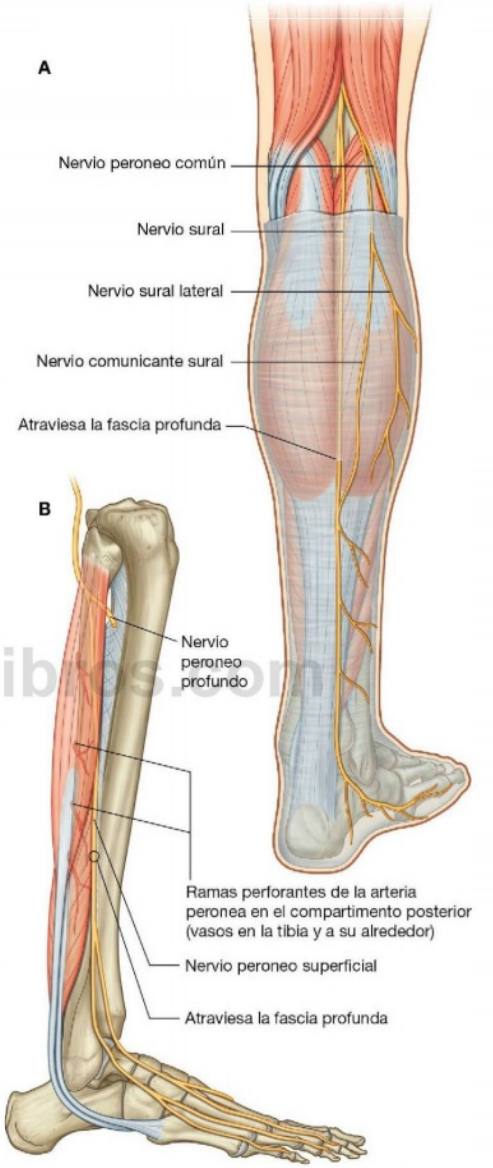

Fig. 6.88 Nervio peroneo común y nervios y arterias del compartimento lateral de la pierna. **A.** Vista posterior, pierna derecha. **B.** Vista lateral, pierna derecha.

© Elsevier. Fotocopiar sin autorización es un delito.

Nervios

Nervio peroneo superficial

El nervio asociado con el compartimento lateral de la pierna es el **nervio peroneo superficial.** Este nervio se origina como uno de los dos principales ramos del nervio peroneo común, que entra en el compartimento lateral de la pierna desde la fosa poplítea (fig. 6.88B).

El nervio peroneo común se origina del nervio ciático en el compartimento posterior del muslo o en la fosa poplítea (fig. 6.88A) y sigue el borde medial del tendón del bíceps femoral sobre la cabeza lateral del músculo gastrocnemio y hacia el peroné. Allí da origen a dos ramos cutáneos que descienden por la pierna:

- El **nervio comunicante sural,** que se une al ramo sural del nervio tibial y contribuye a la inervación de la piel sobre la cara posterolateral inferior de la pierna.
- El **nervio cutáneo sural lateral,** que inerva la piel situada sobre la parte superolateral de la pierna.

El nervio peroneo común continúa alrededor del cuello del peroné y entra en el compartimento lateral, pasando entre las inserciones del músculo peroneo largo a la cabeza y diáfisis del peroné. Aquí el nervio peroneo común se divide en sus dos ramos terminales:

- El nervio peroneo superficial.
- El nervio peroneo profundo.

El nervio peroneo superficial desciende por el compartimento lateral en profundidad respecto al peroneo largo e inerva al peroneo largo y al peroneo corto (fig. 6.87B). Después penetra en la fascia profunda en la porción inferior de la pierna y entra en el pie, donde se divide en los ramos medial y lateral, que inervan áreas dorsales del pie y de los dedos, excepto:

- El espacio existente entre el primer y el segundo dedos, que está inervado por el nervio peroneo profundo.
- La cara lateral del quinto dedo, inervada por el ramo sural del nervio tibial.

El nervio peroneo profundo pasa en sentido anteromedial a través del tabique intermuscular hacia el compartimento anterior de la pierna, al que inerva.

Compartimento anterior de la pierna

Músculos

Existen cuatro músculos en el compartimento anterior de la pierna: el tibial anterior, el extensor largo del dedo gordo, el extensor largo de los dedos y el tercer peroneo (fig. 6.89 y tabla 6.9). En conjunto producen una flexión dorsal del pie en la articulación del tobillo, extienden los dedos e invierten el pie. Todos están inervados por el nervio peroneo profundo, que es un ramo del nervio peroneo común.

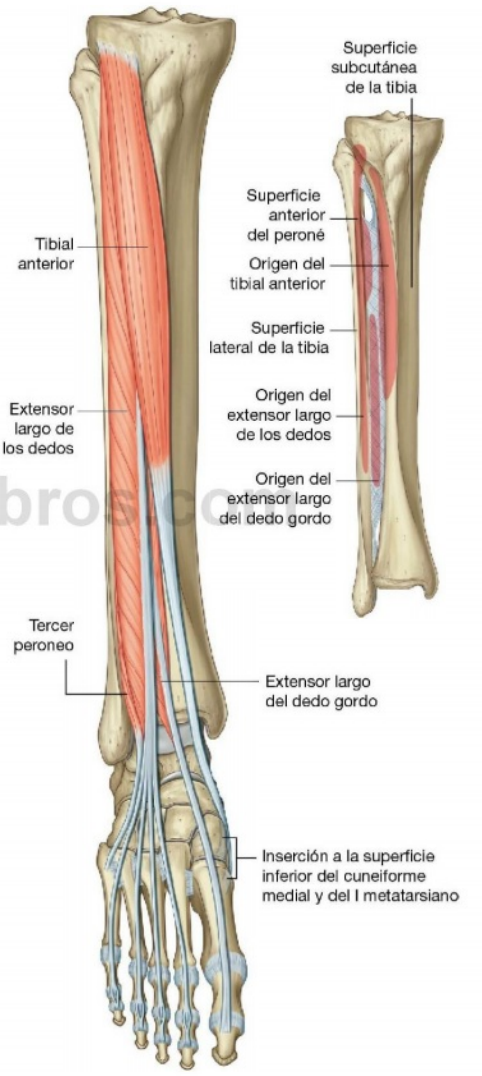

Fig. 6.89 Músculos del compartimento anterior de la pierna.

www.medilibros.com

Tabla 6.9 Músculos del compartimento anterior de la pierna (en negrita los principales segmentos raquídeos que inervan el músculo)

Músculo	Origen	Inserción	Inervación	Función
Tibial anterior	Superficie lateral de la tibia y membrana interósea adyacente	Superficies medial e inferior del cuneiforme medial y superficies adyacentes de la base del primer metatarsiano	Nervio peroneo profundo (**L4,** L5)	Flexión dorsal del pie en la articulación del tobillo; inversión del pie; apoyo dinámico del arco medial del pie
Extensor largo del dedo gordo	Mitad medial de la superficie medial del peroné y superficie adyacente de la membrana interósea	Superficie dorsal de la base de la falange distal del dedo gordo	Nervio peroneo profundo (**L5, S1**)	Extensión del dedo gordo y flexión dorsal del pie
Extensor largo de los dedos	Mitad proximal de la superficie medial del peroné y superficie relacionada del cóndilo tibial lateral	A través de las expansiones digitales dorsales, en las bases de las falanges medias y distales de los cuatro dedos laterales del pie	Nervio peroneo profundo (**L5, S1**)	Extensión de los cuatro dedos laterales del pie y flexión dorsal del pie
Tercer peroneo	Parte distal de la superficie medial del peroné	Superficie dorsomedial de la base del quinto metatarsiano	Nervio peroneo profundo (**L5, S1**)	Flexión dorsal y eversión del pie

Tibial anterior

El músculo **tibial anterior** es el más anterior y medial de los músculos del compartimento anterior de la pierna (fig. 6.89). Se origina principalmente de los dos tercios superiores de la superficie lateral de la diáfisis de la tibia y de la superficie adyacente de la membrana interósea. También tiene su origen en la fascia profunda.

Las fibras musculares del tibial anterior convergen en el tercio inferior de la pierna para formar un tendón, que desciende a la cara medial del pie, donde se inserta en las superficies medial e inferior de uno de los huesos del tarso (cuneiforme medial) y las partes adyacentes del primer metatarsiano asociadas con el primer dedo.

El tibial anterior produce flexión dorsal del pie en la articulación del tobillo e invierte el pie en las articulaciones intertarsianas. Durante la marcha proporciona soporte dinámico al arco medial del pie.

El tibial anterior está inervado por el nervio peroneo profundo.

Extensor largo del dedo gordo

El músculo **extensor largo del dedo gordo** se dispone a continuación del músculo tibial anterior y está solapado por éste (fig. 6.89). Se origina en la mitad media de la superficie medial del peroné y la membrana interósea adyacente.

El tendón del extensor largo del dedo gordo aparece entre los tendones del tibial anterior y del extensor largo de los dedos en la mitad inferior de la pierna y desciende hacia el pie. Continúa a nivel anterior sobre la cara medial de la superficie dorsal del pie hasta cerca del final del dedo gordo, donde se inserta en la superficie superior de la base de la falange distal.

El extensor largo del dedo gordo extiende el primer dedo. Debido a que cruza por delante de la articulación del tobillo, también produce flexión dorsal del pie en esta articulación. Como todos los músculos del compartimento anterior de la pierna, el músculo extensor largo del dedo gordo está inervado por el nervio peroneo profundo.

Extensor largo de los dedos

El músculo **extensor largo de los dedos** es el más posterior y lateral de los músculos del compartimento anterior de la pierna (fig. 6.89). Se origina principalmente en la mitad superior de la superficie medial del peroné, lateral y por encima del origen del músculo extensor largo del dedo gordo, y se extiende en dirección ascendente hacia el cóndilo lateral de la tibia. Como el músculo tibial anterior, también se origina en la fascia profunda.

El músculo extensor largo de los dedos desciende hasta formar un tendón, que continúa hasta la cara dorsal del pie, donde se divide en cuatro tendones. Éstos se insertan, mediante expansiones digitales dorsales, en las superficies dorsales de las bases de las falanges media y distal de los cuatro dedos laterales.

El extensor largo de los dedos extiende los dedos y produce flexión dorsal del pie en la articulación del tobillo. Está inervado por el nervio peroneo profundo.

Tercer peroneo

El músculo **tercer peroneo (peroneo anterior)** se suele considerar parte del extensor largo de los dedos (fig. 6.89). Se origina en la superficie medial del peroné inmediatamente por debajo del origen del músculo extensor largo de los dedos, y los dos músculos suelen estar conectados.

El tendón del tercer peroneo desciende hacia el pie con el tendón del extensor largo de los dedos. En la cara dorsal del pie se desvía en sentido lateral para insertarse en la superficie dorsomedial de la base del V metatarsiano (el metatarsiano asociado con el quinto dedo).

El tercer peroneo ayuda en la flexión dorsal y posiblemente en la eversión del pie. Está inervado por el nervio peroneo profundo.

© Elsevier. Fotocopiar sin autorización es un delito.

Arterias

Arteria tibial anterior

La arteria asociada con el compartimento anterior de la pierna es la **arteria tibial anterior**, que se origina de la arteria poplítea en el compartimento posterior de la pierna y pasa hacia delante al compartimento anterior de la pierna a través de una abertura existente en la membrana interósea.

La arteria tibial anterior desciende a través del compartimento anterior sobre la membrana interósea (fig. 6.90). En la parte distal de la pierna se dispone entre los tendones de los músculos tibial anterior y extensor largo del dedo gordo. Abandona la pierna pasando por delante del extremo distal de la tibia y de la articulación del tobillo, y continúa hasta la cara dorsal del pie como la arteria dorsal de éste.

En la parte proximal de la pierna, la arteria tibial anterior tiene una rama recurrente que conecta con la red anastomótica de vasos existente alrededor de la articulación de la rodilla.

A lo largo de su trayecto, la arteria tibial anterior da lugar a numerosas ramas para los músculos adyacentes y está unida a la rama perforante de la arteria peronea, que pasa hacia delante a través de la cara inferior de la membrana interósea desde el compartimento posterior de la pierna.

A nivel distal, la arteria tibial anterior da lugar a una **arteria maleolar anteromedial** y una **arteria maleolar anterolateral**, que pasan a nivel posterior alrededor de los extremos distales de la tibia y del peroné, respectivamente, y conectan con vasos de las arterias tibial posterior y peronea para formar una red anastomótica alrededor del tobillo.

Venas

Las venas profundas siguen a las arterias y tienen nombres similares.

Nervios

Nervio peroneo profundo

El nervio asociado con el compartimento anterior de la pierna es el **nervio peroneo profundo** (fig. 6.90). Este nervio se origina en el compartimento lateral de la pierna como una de las dos divisiones del nervio peroneo común.

El nervio peroneo profundo pasa a nivel anteromedial a través del tabique intermuscular que separa los compartimentos lateral y anterior de la pierna, y después pasa en profundidad respecto al extensor largo de los dedos. Alcanza la membrana interósea anterior, donde se encuentra con la arteria tibial anterior, con la cual desciende.

El nervio peroneo profundo:

- Inerva todos los músculos del compartimento anterior.
- Después continúa por la cara dorsal del pie, donde inerva al extensor corto de los dedos, contribuye a la inervación de los primeros dos músculos interóseos dorsales e inerva la piel existente entre el primer y segundo dedos.

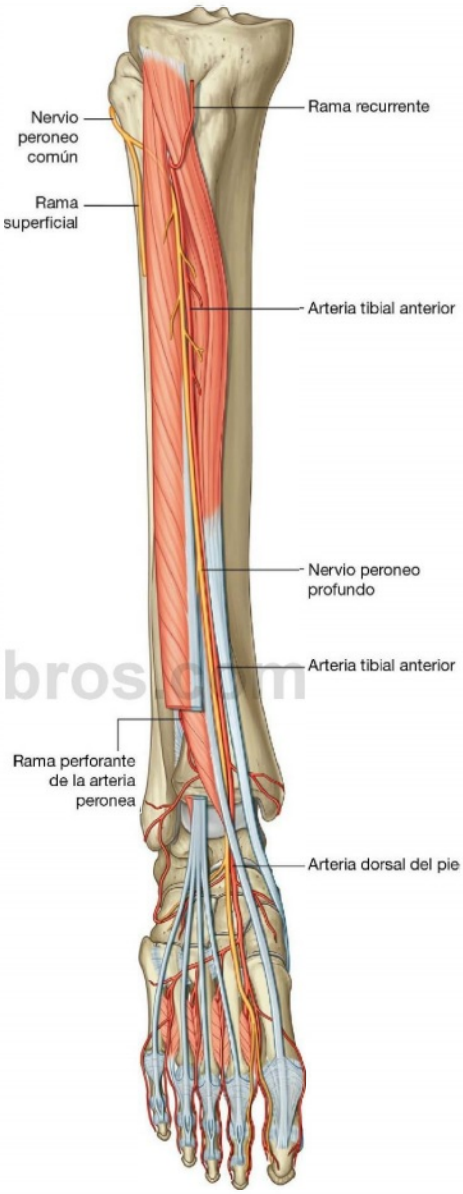

Fig. 6.90 Arteria tibial anterior y nervio peroneo profundo.

www.medilibros.com

Conceptos prácticos

Pie caído

El pie caído o pie péndulo es la incapacidad para realizar la flexión dorsal del pie. Los pacientes con pie caído tienen una marcha «equina» característica. Al andar, la rodilla de la extremidad afectada se eleva hasta una altura anormal durante la fase de balanceo para no arrastrar el pie. Al final de la fase de balanceo, el pie «golpea» el suelo. Además, la pierna sana suele adquirir un patrón de marcha en puntillas típico durante la fase de apoyo. Una causa típica del pie caído es una lesión del nervio peroneo común, pero también una hernia de disco que comprima la raíz nerviosa L5, trastornos del nervio ciático y del plexo lumbosacro, y patologías medulares y cerebrales.

PIE

El pie es la región de la extremidad inferior distal a la articulación del tobillo. Se subdivide en el tobillo, el metatarso y los dedos.

Existen cinco dedos que son el dedo gordo, situado en la posición más medial (primer dedo), y cuatro dedos laterales, que terminan en el quinto dedo (fig. 6.91).

El pie tiene una superficie superior **(dorso del pie)** y una superficie inferior (**planta**; fig. 6.91).

La abducción y aducción de los dedos del pie se definen respecto del eje longitudinal del segundo dedo. Al contrario que en la mano, donde el pulgar se orienta a 90° respecto de los otros dedos, el dedo gordo se orienta en la misma posición que los otros dedos. El pie es el punto del cuerpo que contacta con el suelo y proporciona una plataforma estable para la bipedestación. También tira del cuerpo hacia delante durante la marcha.

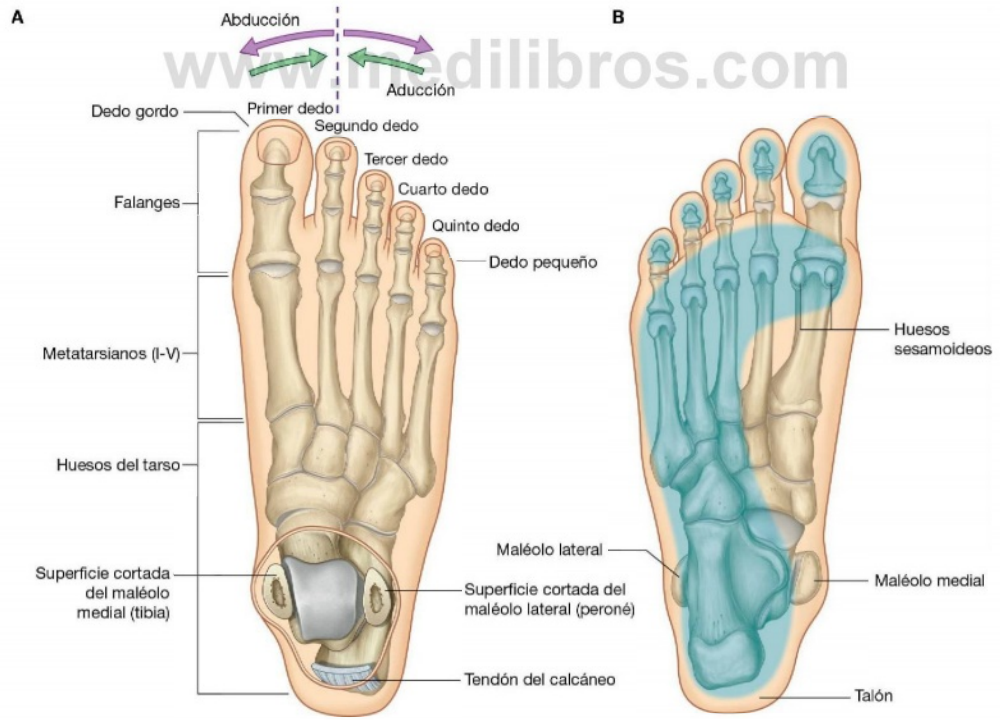

www.medilibros.com

Fig. 6.91 Pie. **A.** Cara dorsal, pie derecho. **B.** Cara plantar, pie derecho, que muestra la superficie en contacto con el suelo en bipedestación.

© Elsevier. Fotocopiar sin autorización es un delito.

Huesos

Existen tres grupos de huesos en el pie (fig. 6.92):

- Los siete **huesos del tarso,** que forman el armazón esquelético del tobillo.
- Los **metatarsianos (I a V),** que son los huesos del metatarso.
- Las **falanges,** que son los huesos de los dedos de los pies (cada dedo tiene tres falanges, excepto el dedo gordo, que tiene dos).

Huesos del tarso

Los huesos del tarso se disponen en un grupo proximal y otro distal, con un hueso intermedio entre los dos grupos en la cara medial del pie (fig. 6.92A).

Grupo proximal

El grupo proximal consta de dos huesos grandes, el astrágalo (que es el nombre latino para «tobillo») y el calcáneo (el nombre latino para «talón»):

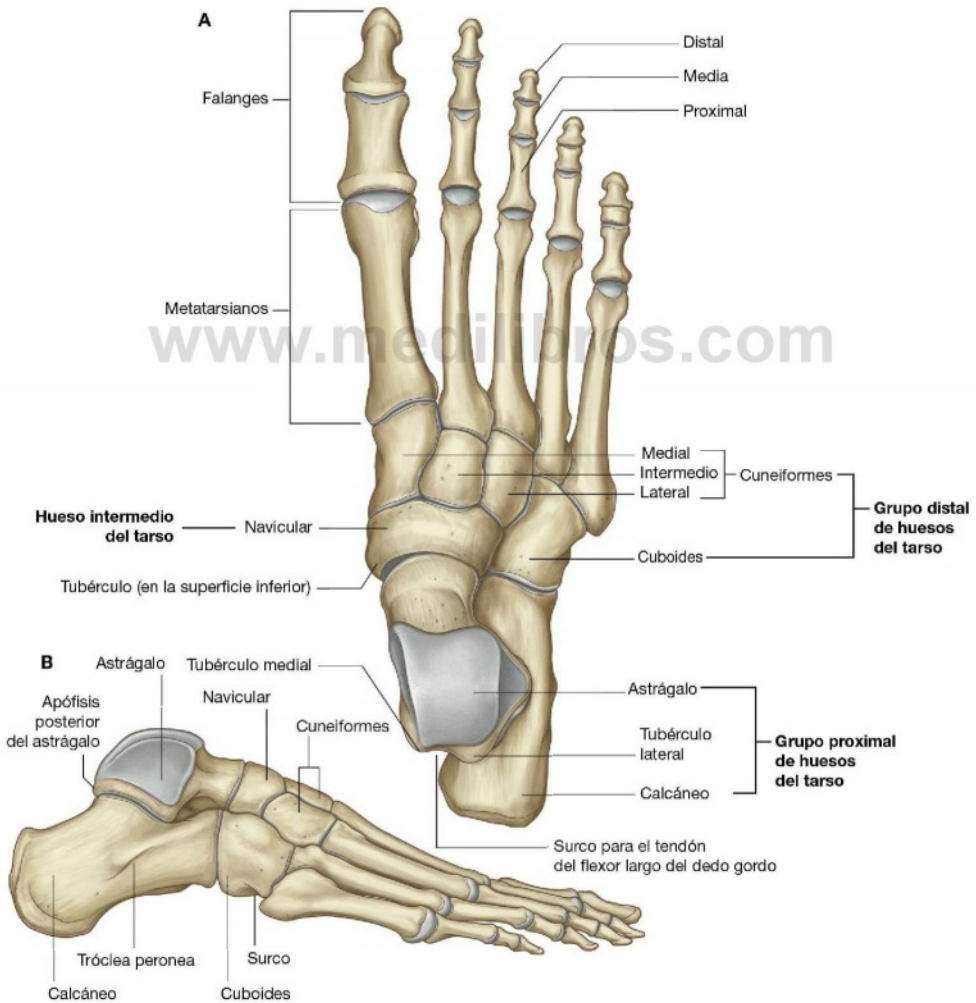

www.medilibros.com

Fig. 6.92 Huesos del pie. **A.** Vista dorsal, pie derecho. **B.** Vista lateral, pie derecho.

- El **astrágalo** es el hueso más superior del pie y se sitúa encima del calcáneo, en el que se apoya (fig. 6.92B). Se articula con la tibia y el peroné por encima para formar la articulación del tobillo y también se proyecta hacia delante para articularse con el hueso intermedio del tarso (navicular) en la cara medial del pie.
- El **calcáneo** es el hueso más grande del tarso: a nivel posterior forma la estructura ósea del talón y a nivel anterior se proyecta hacia delante para articularse con uno de los huesos del tarso del grupo distal (cuboides) en la cara lateral del pie.

Astrágalo

El astrágalo, cuando se ve desde sus caras medial o lateral, tiene forma de caracol (figs. 6.93A y 6.93B). Tiene una **cabeza** redondeada, que se proyecta hacia delante y en sentido medial al final de un **cuello** ancho corto, que se conecta por detrás con un cuerpo expandido.

A nivel anterior, la cabeza del astrágalo tiene forma de bóveda para articularse con una depresión circular correspondiente, situada en la superficie posterior del hueso navicular. A nivel inferior, esta superficie articular abovedada se continúa con tres carillas articulares adicionales, separadas por crestas lisas:

- Las carillas anterior y media se articulan con las superficies adyacentes del hueso calcáneo.
- La otra carilla, medial a las carillas de articulación con el calcáneo, se articula con un ligamento en resorte (el ligamento calcaneonavicular plantar), que conecta el calcáneo con el navicular por debajo de la cabeza del astrágalo.

El cuello del astrágalo está delimitado por un surco profundo **(el surco del astrágalo),** que pasa en sentido oblicuo hacia delante a través de la superficie inferior de medial a lateral y se expande en gran medida en la cara lateral. Por detrás del surco del astrágalo hay una carilla articular grande (superficie calcánea posterior) para articularse con el calcáneo.

La cara superior del cuerpo del astrágalo está elevada para ajustarse al hueco formado por los extremos distales de la tibia y el peroné para formar la articulación del tobillo:

- La superficie superior (troclear) de esta región elevada se articula con el extremo inferior de la tibia.
- La superficie medial se articula con el maléolo medial de la tibia.
- La superficie lateral se articula con el maléolo lateral del peroné.

Debido a que el maléolo lateral es mayor y se proyecta a nivel más inferior que el maléolo medial a la altura de la articulación del tobillo, la superficie articular lateral correspondiente sobre el astrágalo es mayor y se proyecta a nivel más inferior que la superficie medial.

La parte inferior de la superficie lateral del cuerpo del astrágalo, que soporta la parte inferior de la carilla articular para la articulación con el peroné, forma una proyección ósea **(la apófisis lateral).**

La superficie inferior del cuerpo del astrágalo tiene una gran carilla oval cóncava (la **carilla articular calcánea posterior**) para articularse con el calcáneo.

La cara posterior del cuerpo del astrágalo consta de una proyección dirigida en sentido posterior y medial **(la apófisis**

www.medilibros.com

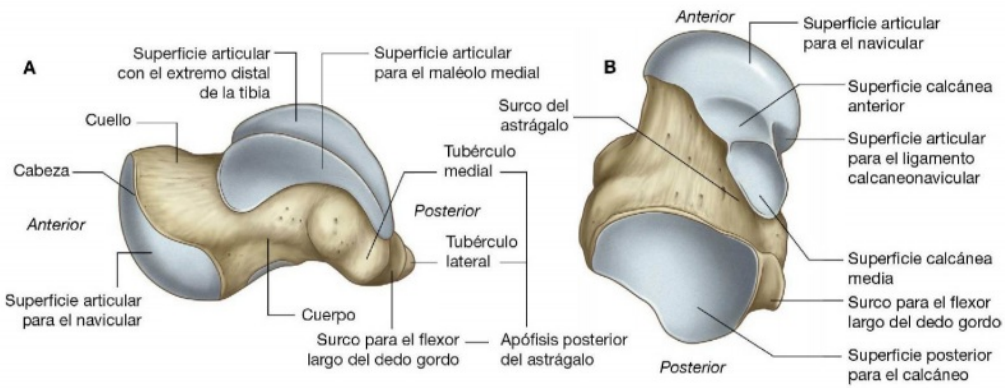

Fig. 6.93 Astrágalo. **A.** Vista medial. **B.** Vista inferior.

© Elsevier. Fotocopiar sin autorización es un delito.

posterior). La apófisis posterior está delimitada en su superficie por un tubérculo lateral y un tubérculo medial, que forman entre sí **el surco para el tendón del flexor largo del dedo gordo** a su paso desde la pierna hacia el pie.

Calcáneo

El calcáneo se asienta debajo del astrágalo, al que soporta. Es un hueso alargado con forma de caja irregular, con su eje longitudinal orientado generalmente a lo largo de la línea media del pie, pero que se desvía en sentido lateral respecto a la línea media a nivel anterior (fig. 6.94).

El calcáneo se proyecta por detrás de la articulación del tobillo para formar la estructura esquelética del talón. La superficie posterior de la región del talón es circular y se divide en las partes superior, media e inferior. El tendón calcáneo (tendón de Aquiles) se inserta en la parte media:

- La parte superior está separada del tendón calcáneo por una bolsa sinovial.
- La parte inferior se curva hacia delante, está cubierta por tejido subcutáneo, es la región del talón que soporta el peso y se continúa con la superficie plantar del hueso en forma de **tuberosidad del calcáneo.**

La tuberosidad del calcáneo se proyecta hacia delante en la superficie plantar en forma de una apófisis medial grande y una apófisis lateral pequeña, separadas entre sí por una escotadura en forma de V (fig. 6.94B). En el extremo anterior de la superficie plantar hay un tubérculo **(tubérculo calcáneo)** para la inserción posterior del ligamento plantar corto de la planta del pie.

La superficie lateral del calcáneo tiene un contorno liso, excepto por dos regiones ligeramente elevadas (fig. 6.94C). Una de estas áreas elevadas, la **tróclea peronea** (tubérculo peroneo), es anterior a la línea media de la superficie y a menudo presenta dos surcos poco profundos, que pasan uno por encima y el otro de forma oblicua a través de su superficie. Los tendones de los músculos peroneo corto y largo están unidos a la tróclea a su paso por la cara lateral del calcáneo.

Superior y posterior a la tróclea peronea hay una segunda área elevada o tubérculo para la inserción de la porción calcaneoperonea del ligamento colateral lateral de la articulación del tobillo.

La superficie medial del calcáneo es cóncava y muestra una característica prominente en su borde superior (el **sustentáculo del astrágalo;** fig. 6.94A), que es un saliente de hueso que se proyecta en sentido medial y soporta la parte más posterior de la cabeza del astrágalo.

La cara inferior del sustentáculo del astrágalo tiene un surco marcado que discurre de posterior a anterior, a lo largo del cual discurre el tendón del músculo flexor largo del dedo gordo hacia la planta del pie.

La superficie superior del sustentáculo del astrágalo tiene una carilla **(cara articular media del astrágalo)** para articularse con la carilla media correspondiente de la cabeza del astrágalo.

www.medilibros.com

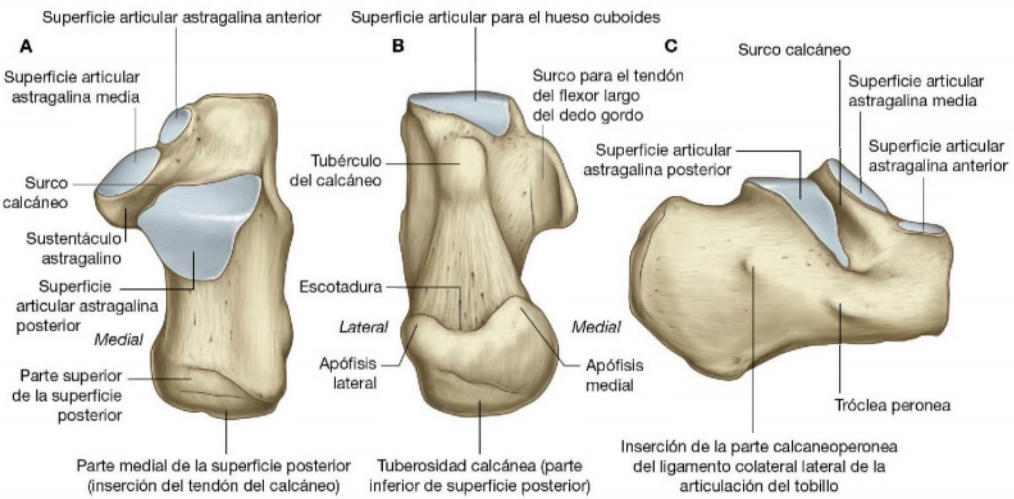

Fig. 6.94 Calcáneo. **A.** Vista superior. **B.** Vista inferior. **C.** Vista lateral.

Las **caras articulares astragalinas anterior** y **posterior** están en la superficie superior del propio calcáneo (fig. 6.94A):

- La cara articular astragalina anterior es pequeña y se articula con la carilla anterior correspondiente situada en la cabeza del astrágalo.
- La cara articular astragalina posterior es grande y se encuentra bastante cerca del punto medio de la cara superior del calcáneo.

Entre la cara articular astragalina posterior, que se articula con el cuerpo del astrágalo, y las otras dos caras articulares, que se articulan con la cabeza del astrágalo, hay un surco profundo (el **surco calcáneo;** fig. 6.94A,C).

El surco calcáneo en la superficie superior del calcáneo y el surco del astrágalo en la superficie inferior del astrágalo forman juntos el **seno del tarso,** que es un gran espacio existente entre los extremos anteriores del calcáneo y el astrágalo, y que es visible cuando el esqueleto del pie se observa desde su cara lateral (fig. 6.95).

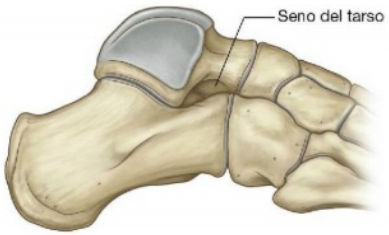

Fig. 6.95 Seno del tarso. Vista lateral, pie derecho.

Hueso intermedio del tarso

El hueso intermedio del tarso en la cara medial del pie es el **navicular** (forma de barco) (fig. 6.92). Este hueso se articula por detrás con el astrágalo y por delante y por la cara lateral con el grupo distal de huesos del tarso.

Una característica especial del hueso navicular es que presenta una tuberosidad redondeada prominente para la inserción del tendón del tibial posterior, que se proyecta hacia abajo sobre la cara medial de la superficie plantar del hueso.

Grupo distal

De lateral a medial, el grupo distal de huesos del tarso (fig. 6.92) consta de:

- El **cuboides** (del griego para «cubo»), que se articula por detrás con el calcáneo y por delante con las bases de los dos metatarsianos laterales: el tendón del músculo peroneo largo se dispone en un surco prominente que existe sobre la superficie plantar anterior, que atraviesa de forma oblicua hacia delante el hueso de lateral a medial.
- Tres **cuneiformes** (del latín para «cuña»): los huesos cuneiformes **lateral**, **intermedio** y **medial**, además de articularse entre sí, se articulan por detrás con el hueso navicular y por delante con las bases de los tres metatarsianos.

Metatarsianos

Existen cinco metatarsianos en el pie, numerados de I a V de medial a lateral (fig. 6.96). El primer metatarsiano, asociado con el dedo gordo, es más corto y grueso. El segundo es el más largo.

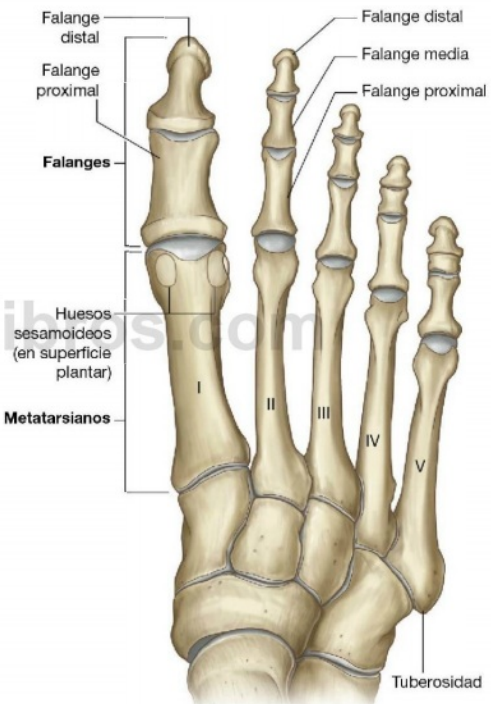

Fig. 6.96 Metatarsianos y falanges. Vista dorsal.

Cada metatarsiano tiene una **cabeza** en su extremo distal, una **diáfisis** alargada en la zona media y una **base** proximal.

La cabeza de cada metatarsiano se articula con la falange proximal de un dedo y la base con uno o más de los huesos

© Elsevier. Fotocopiar sin autorización es un delito.

del grupo distal del tarso. La superficie plantar de la cabeza del primer metatarsiano también se articula con dos huesos sesamoideos.

Las caras laterales de las bases del II al V metatarsianos también se articulan entre sí. La cara lateral de la base del V metatarsiano tiene una **tuberosidad** prominente que se proyecta hacia atrás y es la zona de inserción del tendón del músculo peroneo corto.

Falanges

Las falanges son los huesos de los dedos (fig. 6.96). Cada dedo tiene tres falanges (**proximal**, **media** y **distal**), excepto el dedo gordo, que tiene sólo dos (proximal y distal).

Cada falange consta de una **base**, una **diáfisis** y una **cabeza** distal:

- La base de cada falange proximal se articula con la cabeza del metatarsiano con el que se relaciona.
- La cabeza de cada falange distal no se articula y se aplana en una tuberosidad plantar en forma de medialuna bajo la almohadilla plantar al final del dedo.

En cada dedo, la longitud total de todas las falanges juntas es mucho más corta que la longitud del metatarsiano asociado.

Articulaciones

Articulación del tobillo

La articulación del tobillo es de tipo sinovial y engloba al astrágalo del pie y a la tibia y el peroné de la pierna (fig. 6.97).

La articulación del tobillo permite sobre todo una flexión dorsal y plantar del pie de tipo bisagra sobre la pierna.

El extremo distal del peroné está firmemente anclado al extremo distal mayor de la tibia por fuertes ligamentos. Juntos, la tibia y el peroné crean un hueco profundo en forma de paréntesis para la parte superior expandida del cuerpo del astrágalo:

- El techo del hueco está formado por la superficie inferior del extremo distal de la tibia.
- La cara medial del hueco está formada por el maléolo medial de la tibia.
- La cara lateral más grande del hueco está formada por el maléolo lateral del peroné.

Las superficies articulares están cubiertas de cartílago hialino.

La parte articular del astrágalo tiene forma de medio cilindro corto coronado en su lado plano con un extremo orientado en sentido lateral y otro hacia medial. La superficie superior

www.medilibros.com

Conceptos prácticos

Fractura del astrágalo

El astrágalo es un hueso poco corriente porque se osifica a partir de un solo centro de osificación primario, que aparece inicialmente en el cuello. La cara posterior del astrágalo parece osificarse al final, normalmente tras la pubertad. En hasta el 50% de las personas hay un pequeño osículo accesorio (el hueso trígono) por detrás del tubérculo lateral de la apófisis posterior. El cartílago articular cubre aproximadamente el 60% de la superficie astragalina y no hay ninguna inserción directa tendinosa ni muscular en el hueso.

Uno de los problemas de las fracturas del astrágalo es que su irrigación puede afectarse. El principal aporte sanguíneo del hueso entra en el astrágalo a través del conducto del tarso desde una rama de la arteria tibial posterior. Este vaso irriga la mayoría del cuello y del cuerpo del astrágalo. Las ramas de la arteria dorsal del pie entran en la cara superior del cuello del astrágalo e irrigan la porción dorsal de la cabeza y del cuello, y las ramas de la arteria peronea irrigan una pequeña parte de la porción lateral del astrágalo.

Las fracturas del cuello del astrágalo suelen interrumpir la irrigación del astrágalo, lo que hace al cuerpo y la cara posterior del hueso susceptibles a la osteonecrosis. A su vez, esto puede provocar una artrosis prematura y requerir una cirugía extensa.

Fracturas del mediopié

Las fracturas del tercio medio del pie son infrecuentes. Suelen aparecer cuando caen pesos elevados sobre el pie o cuando éste ha sido atropellado por un vehículo. Las radiografías simples suelen ser suficientes para demostrar luxaciones y fracturas.

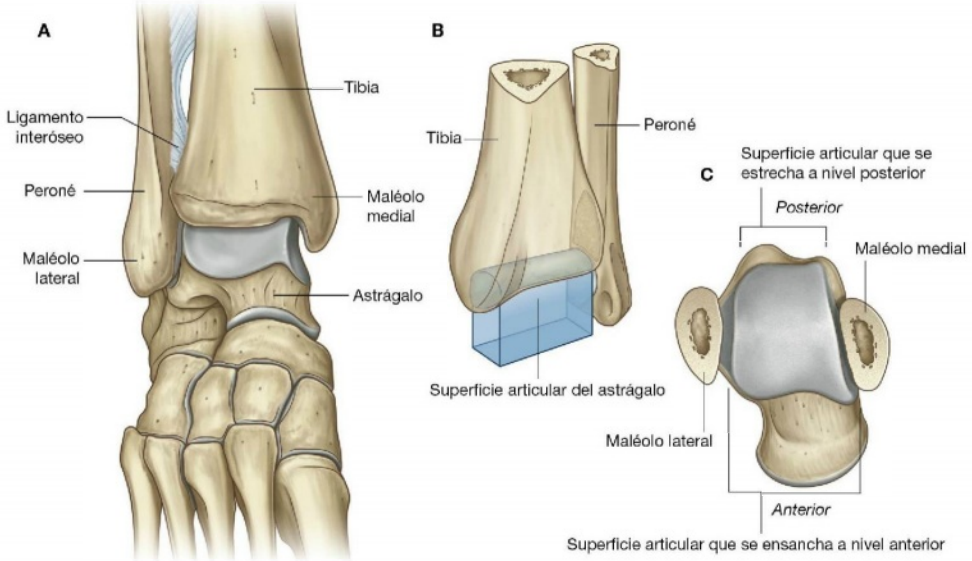

Fig. 6.97 Articulación del tobillo. **A.** Vista anterior con flexión plantar del pie. **B.** Esquema de la articulación. **C.** Vista superior del astrágalo que muestra la forma de la superficie articular.

www.medilibros.com

curva del medio cilindro y los dos extremos están cubiertos por cartílago hialino y se ajustan en el hueco en forma de paréntesis formado por los extremos distales de la tibia y el peroné.

Cuando se ve desde arriba, la superficie articular del astrágalo es mucho más ancha a nivel anterior que posterior. Debido a ello, el hueso se acopla de forma más ajustada a su hueco cuando el pie está en flexión dorsal y la superficie más ancha del astrágalo se mueve hacia la articulación del tobillo que cuando el pie está en flexión plantar y la parte más estrecha del astrágalo está en la articulación. La articulación es, por tanto, más estable cuando el pie se encuentra en flexión dorsal.

La cavidad articular está cerrada por una membrana sinovial, que se inserta en los bordes de las superficies articulares, y por una membrana fibrosa, que cubre la membrana sinovial y también se inserta en los huesos adyacentes.

La articulación del tobillo es estabilizada por los **ligamentos medial** (deltoideo) y **lateral.**

Ligamento medial (ligamento deltoideo)

El ligamento medial (deltoideo) es grande, fuerte (fig. 6.98) y de forma triangular. Su vértice se inserta por encima al maléolo medial, y por debajo su base amplia se inserta a una línea que se extiende desde la tuberosidad del hueso navicular por delante hasta el tubérculo medial del astrágalo por detrás.

El ligamento medial se subdivide en cuatro porciones en función de los puntos inferiores de inserción.

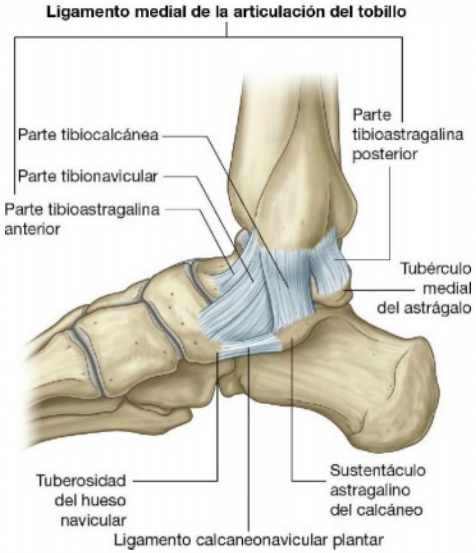

Fig. 6.98 Ligamento medial de la articulación del tobillo.

© Elsevier. Fotocopiar sin autorización es un delito.

- La porción que se inserta por delante al tubérculo del navicular y al borde asociado del ligamento calcaneonavicular plantar (ligamento en resorte), que conecta el hueso navicular con el sustentáculo del astrágalo por detrás, es la **porción tibionavicular** del ligamento deltoideo.
- La **porción tibiocalcánea**, con una posición más central, se inserta en el sustentáculo del astrágalo del calcáneo.
- La **porción tibioastragalina posterior** se inserta en la cara medial y en el tubérculo medial del estrágalo.
- La cuarta porción (la **porción tibioastragalina anterior**) es profunda a las porciones tibionavicular y tibiocalcánea del ligamento medial y se inserta en la superficie medial del astrágalo.

Ligamento lateral

El ligamento lateral del tobillo está compuesto por tres ligamentos separados: el ligamento astragaloperoneo anterior, el astragaloperoneo posterior y el calcaneoperoneo (fig. 6.99):

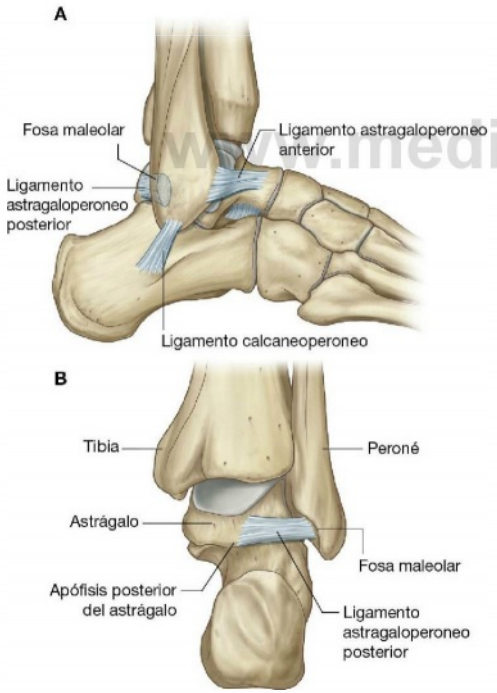

Fig. 6.99 Ligamento lateral de la articulación del tobillo. **A.** Vista lateral. **B.** Vista posterior.

- El **ligamento astragaloperoneo anterior** es un ligamento corto y se inserta en el borde anterior del maléolo lateral hasta la región adyacente del astrágalo.
- El **ligamento astragaloperoneo posterior** discurre en horizontal en sentido posterior y medial desde la fosa maleolar situada en la cara medial del maléolo lateral hasta la apófisis posterior del astrágalo.
- El **ligamento calcaneoperoneo** se inserta por encima en la fosa maleolar situada en la cara posteromedial del maléolo lateral y pasa en sentido posteroinferior para insertarse por debajo a un tubérculo situado en la superficie lateral del calcáneo.

Articulaciones intertarsianas

Las numerosas articulaciones sinoviales que existen entre los diferentes huesos del tarso sobre todo invierten, evierten, supinan y pronan el pie:

- La inversión y eversión se realizan girando toda la planta del pie en sentido medial o lateral, respectivamente.
- La pronación es la rotación de la parte delantera del pie en sentido lateral respecto de la parte posterior del pie, y la supinación es el movimiento inverso.

La pronación y la supinación permiten al pie mantener un contacto normal con el suelo en diferentes posiciones de apoyo, o cuando se está en bipedestación sobre una superficie irregular.

Las principales articulaciones en las que se producen movimientos son la subastragalina, la astragalocalcaneonavicular y la calcaneocuboidea (fig. 6.100). Las articulaciones astragalocalcaneonavicular y calcaneocuboidea forman juntas lo que se suele denominar **articulación transversa del tarso.**

Las articulaciones intertarsianas entre los cuneiformes y entre éstos y el navicular permiten sólo un movimiento limitado.

La articulación entre el cuboides y el navicular suele ser fibrosa.

www.medilibros.com

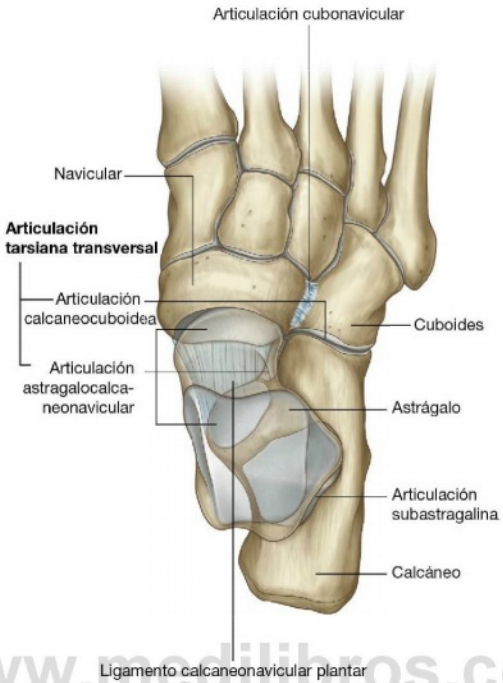

www.medilibros.com

Fig. 6.100 Articulaciones intertarsianas.

Conceptos prácticos

Fracturas del tobillo

Conocer la anatomía del tobillo es esencial para comprender la amplia variedad de fracturas que pueden producirse en la articulación del tobillo y alrededor de ella.

Esta articulación y las estructuras relacionadas pueden considerarse como un anillo osteofibroso orientado en el plano coronal.

- La parte superior del anillo está formada por la articulación existente entre los extremos distales del peroné y la tibia, y por la propia articulación del tobillo.
- Las caras laterales del anillo están formadas por los ligamentos que conectan el maléolo medial y el maléolo lateral con los huesos del tarso adyacentes.
- La parte inferior del anillo no forma parte de la articulación del tobillo, sino que consta de la articulación subastragalina y sus ligamentos asociados.

La visualización de la articulación del tobillo y las estructuras circundantes como un anillo osteofibroso permite al médico predecir el tipo de daño que es probable que produzca un tipo particular de lesión. Por ejemplo, una lesión por inversión puede fracturar el maléolo medial y romper los ligamentos que anclan el maléolo lateral a los huesos del tarso.

El anillo puede romperse no sólo por la lesión de los huesos (que produce fracturas), sino también por la lesión de los ligamentos. Al contrario que las fracturas óseas, es improbable que una lesión ligamentosa se aprecie en una radiografía simple. Cuando se observa una fractura en una radiografía simple, el médico debe siempre ser consciente de que puede haber también una rotura ligamentosa significativa.

Reglas del tobillo de Ottawa

Las reglas del tobillo de Ottawa se diseñaron para ayudar a los médicos a decidir qué pacientes con lesiones agudas del tobillo requieren un estudio radiográfico para intentar evitar estudios innecesarios. Estas reglas, denominadas así por el hospital en el que se elaboraron, son sumamente sensibles y desde su implantación han reducido la realización de radiografías del tobillo innecesarias.

Se necesita una serie radiológica del tobillo si hay dolor en la zona y cualquiera de los siguientes:

(Continúa)

© Elsevier. Fotocopiar sin autorización es un delito.

Conceptos prácticos *(cont.)*

- Dolor óseo a la palpación en los 6 cm distales de la cara posterior de la tibia o en la punta del maléolo medial.
- Dolor óseo a la palpación en los 6 cm distales de la cara posterior del peroné o en la punta del maléolo lateral.
- Incapacidad para soportar peso durante cuatro pasos, inmediatamente después de la lesión y en el servicio de urgencias.

Se necesita una serie radiológica en caso de dolor en el mediopié y cualquiera de los siguientes:

- Dolor óseo a la palpación en la base del quinto metatarsiano.
- Dolor óseo a la palpación del hueso navicular.
- Incapacidad para soportar peso durante cuatro pasos, inmediatamente después de la lesión y en el servicio de urgencias.

Articulación subastragalina

La **articulación subastragalina** se produce entre:

- La gran carilla calcánea posterior, situada en la superficie inferior del astrágalo.
- La carilla astragalina posterior correspondiente, ubicada en la superficie superior del calcáneo.

La cavidad articular está cubierta de membrana sinovial, que se cubre a su vez de una membrana fibrosa.

La articulación subastragalina permite el deslizamiento y la rotación, que participan en la inversión y eversión del pie. Los **ligamentos astragalocalcáneos lateral, medial, posterior** e **interóseo** estabilizan la articulación. El ligamento astragalocalcáneo interóseo está dispuesto en el seno del tarso (fig. 6.101).

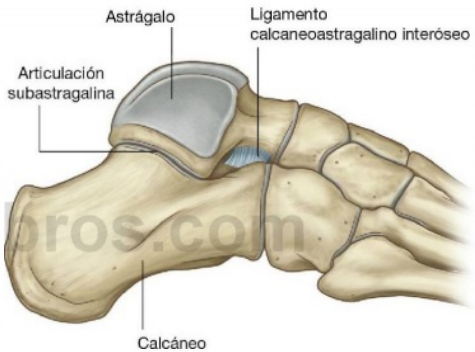

Fig. 6.101 Ligamento astragalocalcáneo interóseo. Vista lateral.

Articulación astragalocalcaneonavicular

La **articulación astragalocalcaneonavicular** es una compleja articulación, en la cual la cabeza del astrágalo se articula con el calcáneo y el ligamento calcaneonavicular plantar por debajo y con el navicular por delante (fig. 6.102A).

La articulación astragalocalcaneonavicular permite movimientos de deslizamiento y rotación, que junto con movimientos similares de la articulación subastragalina participan en la inversión y eversión del pie, así como en la pronación y supinación.

Las partes de la articulación astragalocalcaneonavicular entre el astrágalo y el calcáneo son:

- Las carillas calcáneas anterior y media de la superficie inferior de la cabeza astragalina.
- Las carillas astragalinas anterior y media correspondientes, situadas en la superficie superior y en el sustentáculo del astrágalo, respectivamente, del calcáneo (fig. 6.102B).

La parte de la articulación existente entre el astrágalo y el ligamento calcaneonavicular plantar se encuentra entre el ligamento y la carilla medial, situada sobre la superficie inferior de la cabeza del astrágalo.

La articulación entre el navicular y el astrágalo es la parte más grande de la articulación astragalocalcaneonavicular y está entre el extremo ovoide anterior de la cabeza del astrágalo y la superficie cóncava posterior correspondiente del navicular.

Ligamentos

La cápsula de la articulación astragalocalcaneonavicular, que es de tipo sinovial, está reforzada:

- A nivel posterior por el ligamento astragalocalcáneo interóseo.
- A nivel superior por el ligamento **astragalonavicular**, que pasa entre el cuello del astrágalo y las zonas adyacentes del navicular.
- A nivel inferior por el ligamento calcaneonavicular plantar (figs. 6.102C y 6.102D).

La parte lateral de la articulación astragalocalcaneonavicular está reforzada por la parte calcaneonavicular del **ligamento**

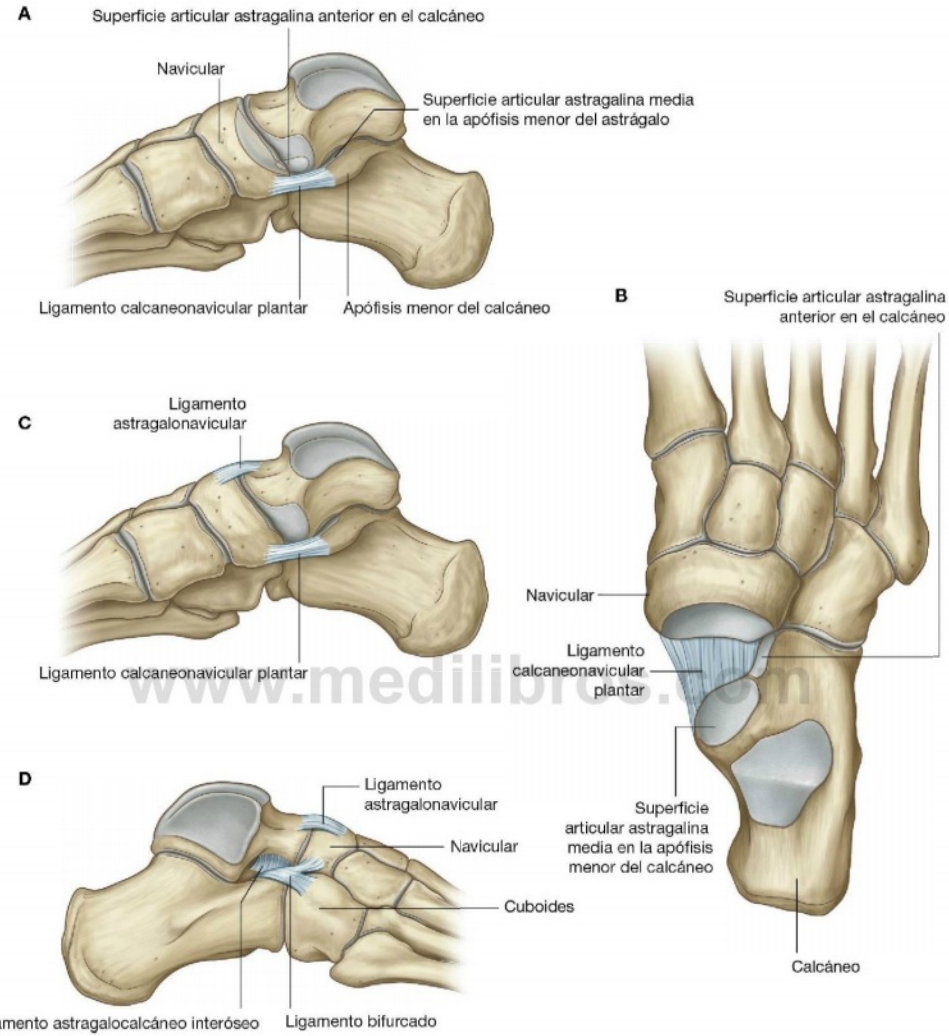

www.medilibros.com

Fig. 6.102 Articulación astragalocalcaneonavicular. **A.** Vista medial, pie derecho. **B.** Vista superior, pie derecho, astrágalo extirpado. **C.** Ligamentos, vista medial, pie derecho. **D.** Ligamentos, vista lateral, pie derecho.

bifurcado, que es un ligamento en forma de Y situado por encima de la articulación. La base del ligamento bifurcado se inserta en la cara anterior de la superficie superior del calcáneo y sus brazos se insertan en:

- La superficie dorsomedial del cuboides **(ligamento calcaneocuboideo).**
- La parte dorsolateral de las inserciones naviculares **(ligamento calcaneonavicular).**

El **ligamento calcaneonavicular plantar** es un ligamento grueso y ancho que se extiende entre el sustentáculo del astrágalo por detrás y el hueso navicular por delante (fig. 6.102C). Soporta la cabeza del astrágalo, forma parte de la articulación

© Elsevier. Fotocopiar sin autorización es un delito.

astragalocalcaneonavicular y resiste la depresión del arco medial del pie.

Articulación calcaneocuboidea

La **articulación calcaneocuboidea** es una articulación sinovial entre:

- La carilla situada sobre la superficie anterior del calcáneo.
- La carilla correspondiente, situada sobre la superficie posterior del cuboides.

Esta articulación permite los movimientos de deslizamiento y rotación que participan en la inversión y eversión del pie, y también contribuye a la pronación y supinación del antepié y del retropié.

Ligamentos

La articulación calcaneocuboidea está reforzada por el ligamento bifurcado (v. antes), y por los ligamentos plantar largo y calcaneocuboideo plantar (ligamento plantar corto).

El **ligamento calcaneocuboideo plantar** es corto, ancho y muy fuerte, y conecta el tubérculo calcáneo anterior con la superficie inferior del cuboides (fig. 6.103A). No sólo soporta la articulación calcaneocuboidea, sino que también ayuda al ligamento plantar largo a resistir la depresión del arco lateral del pie.

El **ligamento plantar largo** es el ligamento más largo de la planta del pie y está por debajo del ligamento calcaneocuboideo plantar (fig. 6.103B):

- A nivel posterior se inserta en la superficie inferior del calcáneo, entre la tuberosidad y el tubérculo calcáneo.
- A nivel anterior se inserta en una cresta ancha y en un tubérculo situado sobre la superficie inferior del hueso cuboides, por detrás del surco para el tendón peroneo largo.

Las fibras más superficiales del ligamento plantar largo se extienden a las bases de los metatarsianos.

El ligamento plantar largo soporta la articulación calcaneocuboidea y es el ligamento más fuerte que resiste la depresión del arco lateral del pie.

Articulaciones tarsometatarsianas

Las **articulaciones tarsometatarsianas** entre los huesos metatarsianos y los huesos del tarso adyacentes son articulaciones planas y permiten movimientos limitados de deslizamiento (fig. 6.104).

www.medilibros.com

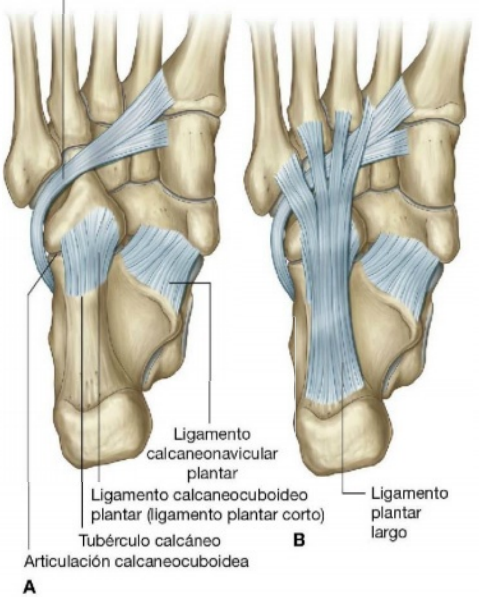

Fig. 6.103 Ligamentos plantares. **A.** Ligamento calcaneocuboideo plantar (ligamento plantar corto). **B.** Ligamento plantar largo.

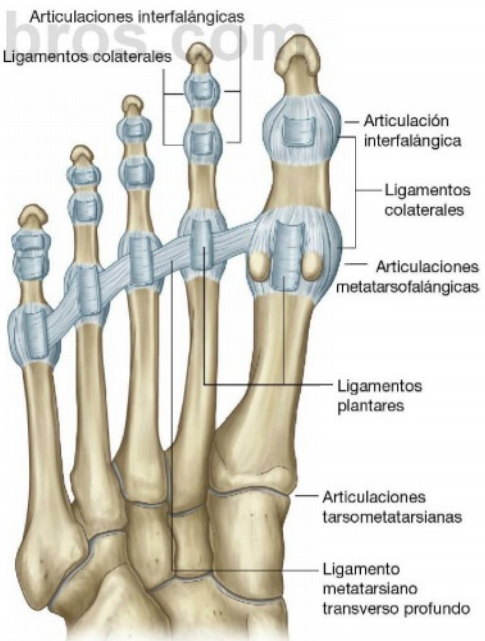

Fig. 6.104 Articulaciones tarsometatarsianas, metatarsofalángicas e interfalángicas y ligamentos metatarsianos transversos profundos.

La amplitud de movimientos de la articulación tarsometatarsiana entre el metatarsiano del dedo gordo y el cuneiforme medial es mayor que la de las otras articulaciones tarsometatarsianas y permite la flexión, la extensión y la rotación. Las articulaciones tarsometatarsianas, con la articulación tarsal transversa, participan en la pronación y supinación del pie.

Articulaciones metatarsofalángicas

Las articulaciones metatarsofalángicas son articulaciones sinoviales elipsoidales entre las cabezas esféricas de los metatarsianos y las bases correspondientes de las falanges proximales de los dedos.

Las articulaciones metatarsofalángicas permiten la extensión y la flexión, y una abducción, aducción, rotación y circunducción limitadas.

Las cápsulas articulares están reforzadas por los **ligamentos colaterales** medial y lateral y por los **ligamentos plantares**, que tienen surcos en sus superficies plantares para los tendones largos de los dedos (fig. 6.104).

Ligamentos metatarsianos transversos profundos

Cuatro **ligamentos metatarsianos transversos profundos** unen las cabezas de los metatarsianos entre sí y permiten que éstos actúen como una sola estructura unificada (fig. 6.104). Los ligamentos se mezclan con los ligamentos plantares de las articulaciones metatarsofalángicas adyacentes.

El metatarsiano del dedo gordo se orienta en el mismo plano que los metatarsianos de los otros dedos y está unido al metatarsiano del segundo dedo por un ligamento metatarsiano transverso profundo. Además, la articulación entre el metatarsiano del dedo gordo y el cuneiforme medial tiene una amplitud de movimiento limitada, por lo que el primer dedo tiene una función independiente muy restringida, al contrario que el pulgar de la mano (cuyo metacarpiano está orientado a 90° respecto de los metacarpianos de los otros dedos). No hay un ligamento metacarpiano transverso profundo entre los metacarpianos del pulgar y del dedo índice, y la articulación entre el metacarpiano y el hueso del carpo permite una gran amplitud de movimiento.

Conceptos prácticos

www.medilibros.com

***Hallux valgus* (juanete)**

El *hallux valgus* aparece en la cara medial de la primera articulación metatarsofalángica. Ésta es un área extremadamente relevante del pie, porque por ella cruzan tendones y ligamentos que transmiten y distribuyen el peso del cuerpo durante el movimiento. Se ha propuesto que una sobrecarga anómala en esta región de la articulación puede producir el *hallux valgus*.

El *hallux valgus* se manifiesta por una protuberancia ósea significativa que puede incluir partes blandas alrededor de la cara medial de la primera articulación metatarsofalángica. A medida que progresa, el primer dedo parece moverse hacia el quinto, agrupando los dedos.

Esta deformidad tiende a producirse en personas que calzan zapatos de tacón alto y puntiagudos, pero también son factores de riesgo la osteoporosis y una predisposición hereditaria.

Los pacientes suelen presentar dolor, tumefacción e inflamación. El *hallux valgus* tiende a aumentar de tamaño y puede dificultar encontrar un calzado adecuado.

El tratamiento inicial es la colocación de almohadillas al calzado, el cambio del tipo de calzado y la toma de antiinflamatorios. Algunos pacientes necesitan cirugía para corregir la deformidad y realinear el dedo.

© Elsevier. Fotocopiar sin autorización es un delito.

Articulaciones interfalángicas

Las articulaciones interfalángicas son articulaciones de tipo enartrosis que permiten sobre todo la flexión y la extensión. Están reforzadas por los **ligamentos colaterales** medial y lateral, y por los **ligamentos plantares** (fig. 6.104).

Túnel del tarso, retináculos y disposición de las principales estructuras del tobillo

El túnel del tarso está formado en el lado posteromedial del tobillo por:

- Una depresión constituida por el maléolo medial de la tibia, las superficies medial y posterior del astrágalo, la superficie medial del calcáneo y la superficie inferior del sustentáculo astragalino del calcáneo.
- Un retináculo flexor situado por encima (fig. 6.105).

Retináculo flexor

El retináculo flexor es una capa en forma de cinta de tejido conjuntivo que se extiende a través de la depresión ósea formada por el maléolo medial, las superficies medial y posterior del astrágalo, la superficie medial del calcáneo y la superficie inferior del sustentáculo del astrágalo (fig. 6.105). Se inserta por encima al maléolo medial y por debajo y detrás al borde inferomedial del calcáneo.

El retináculo se continúa por encima con la fascia profunda de la pierna y por debajo con la fascia profunda (aponeurosis plantar) del pie.

Los tabiques del retináculo flexor convierten los surcos situados sobre los huesos en conductos tubulares de tejido conjuntivo para los tendones de los músculos flexores a su paso hacia la planta del pie desde el compartimento posterior de la pierna (fig. 6.105). El movimiento libre de los tendones en los conductos se facilita por vainas sinoviales, que rodean los tendones.

Dos compartimentos en la superficie posterior del maléolo medial son para los tendones de los músculos tibial posterior y flexor largo de los dedos. El tendón del tibial posterior es medial al tendón del flexor largo de los dedos.

Inmediatamente lateral a los tendones del tibial posterior y del flexor largo de los dedos, la arteria tibial posterior, con sus venas asociadas y el nervio tibial, atraviesan el túnel del tarso hacia la planta del pie. El pulso de la arteria tibial posterior puede palparse a través del retináculo flexor a medio camino entre el maléolo medial y el calcáneo.

Lateral al nervio tibial se encuentra el compartimento situado sobre la superficie posterior del astrágalo y por debajo del sustentáculo del astrágalo para el tendón del músculo flexor largo del dedo gordo.

www.medilibros.com

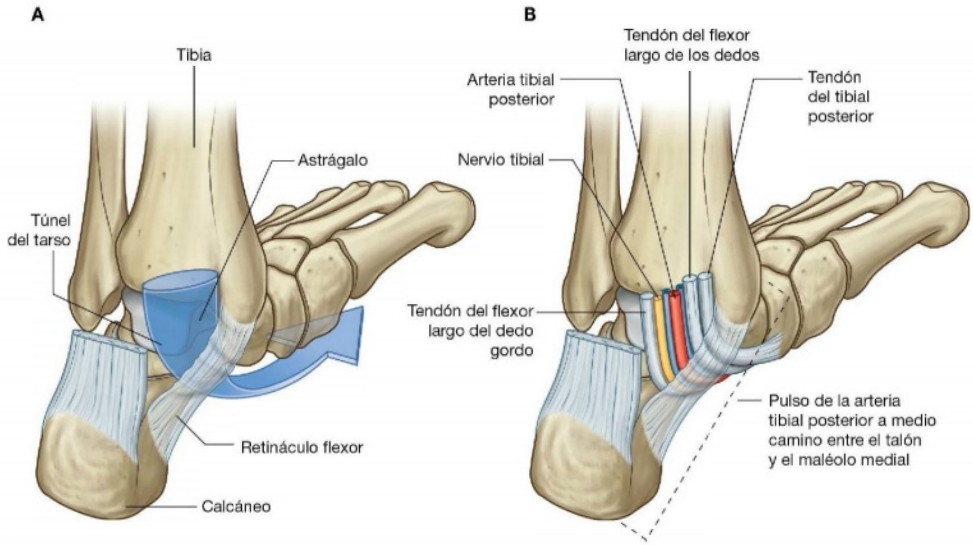

Fig. 6.105 Túnel del tarso y retináculo flexor. Vista posteromedial. **A.** Huesos. **B.** Túnel del tarso y retináculo flexor.

Retináculos extensores

Dos retináculos extensores sujetan al tobillo los tendones de los músculos extensores y evitan que se arqueen durante la extensión del pie y de los dedos (fig. 6.106).

- El **retináculo extensor superior** es un engrosamiento de la fascia profunda en la porción distal de la pierna, justo por encima de la articulación del tobillo, y se inserta en los bordes anteriores del peroné y de la tibia.
- El **retináculo inferior** tiene forma de Y, se inserta por su base a la cara lateral de la superficie superior del calcáneo y cruza en sentido medial sobre el pie para insertarse por uno de sus brazos en el maléolo medial, mientras que el otro rodea en sentido medial el pie y se inserta en la cara medial de la aponeurosis plantar.

Los tendones del extensor largo de los dedos y del tercer peroneo atraviesan un compartimento situado en la cara lateral de la porción proximal del pie. Medial a estos tendones, la arteria dorsal del pie (rama terminal de la arteria tibial anterior), el tendón del músculo extensor largo del dedo gordo y finalmente el tendón del músculo tibial anterior pasan por debajo de los retináculos extensores.

Retináculos peroneos

Los retináculos peroneos se unen a los tendones de los músculos peroneo largo y peroneo corto en la cara lateral del pie (fig. 6.107):

- **Un retináculo peroneo superior** se extiende entre el maléolo lateral y el calcáneo.
- **Un retináculo peroneo inferior** se inserta en la superficie lateral del calcáneo, alrededor de la tróclea peronea, y se une por encima con las fibras del retináculo extensor inferior.

En la tróclea peronea, un tabique separa el compartimento del tendón del músculo peroneo corto situado por encima, respecto de aquél para el peroneo largo, que se ubica por debajo.

www.medilibros.com

Fig. 6.106 Retináculos extensores.

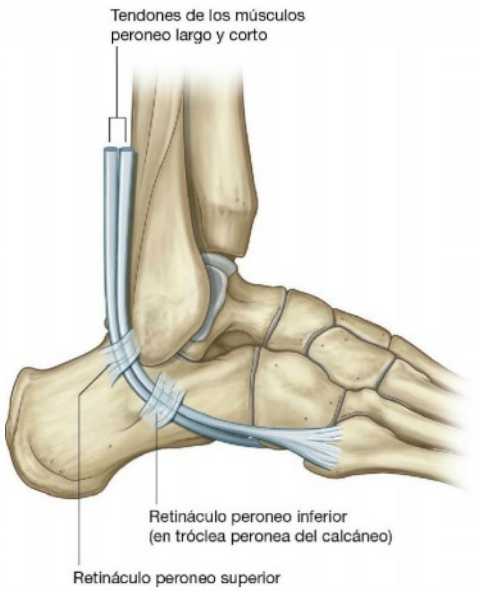

Fig. 6.107 Retináculos peroneos. Vista lateral, pie derecho.

© Elsevier. Fotocopiar sin autorización es un delito.

Arcos del pie

Los huesos del pie no se disponen en un plano horizontal, sino que forman unos arcos longitudinal y transverso respecto del suelo (fig. 6.108). Esto favorece la absorción y distribución hacia abajo de las fuerzas del cuerpo en bipedestación y al moverse sobre diferentes superficies.

Arco longitudinal

El arco longitudinal del pie está formado entre el extremo posterior del calcáneo y las cabezas de los metatarsianos (fig. 6.108A). Es más alto en su cara medial, donde forma la parte medial del arco longitudinal, y más bajo en su cara lateral, donde constituye la parte lateral.

Arco transverso

El arco transverso del pie es más alto en el plano coronal que atraviesa la cabeza del astrágalo y desaparece cerca de las cabezas de los metatarsianos, donde estos huesos se mantienen juntos por medio de los ligamentos metatarsianos transversos profundos (fig. 6.108B).

Soporte ligamentoso y muscular

Varios ligamentos y músculos sostienen los arcos del pie (fig. 6.109):

- Los ligamentos que sostienen los arcos son el calcaneonavicular plantar (ligamento en resorte), el calcaneocuboideo plantar (ligamento plantar corto), el plantar largo y la aponeurosis plantar.

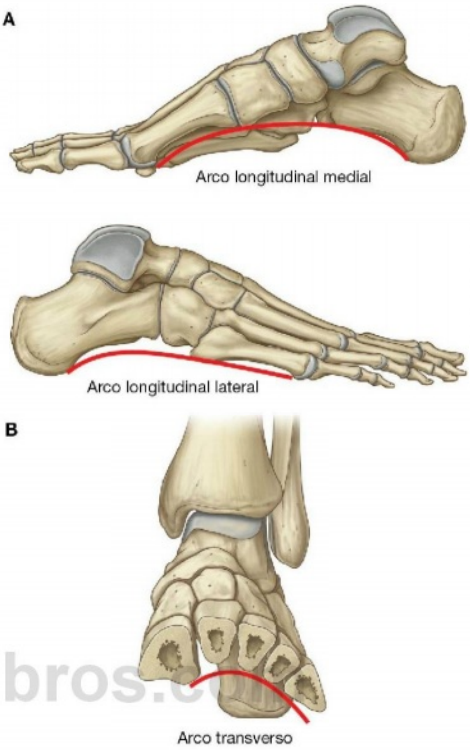

Fig. 6.108 Arcos del pie. **A.** Arcos longitudinales, pie derecho. **B.** Arco transverso, pie izquierdo.

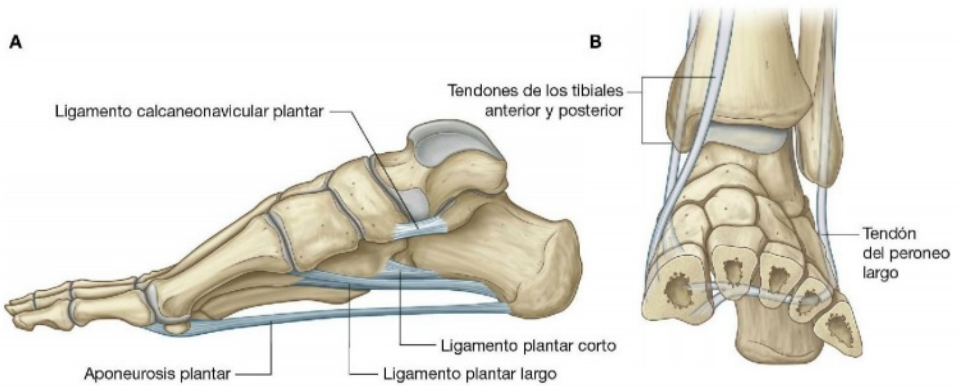

Fig. 6.109 Soporte para los arcos del pie. **A.** Ligamentos. Vista medial, pie derecho. **B.** Sección transversal a través del pie donde se observan los tendones de los músculos que sostienen los arcos.

- Los músculos que proporcionan apoyo dinámico a los arcos durante la marcha son el tibial anterior, el tibial posterior y el peroneo largo.

Aponeurosis plantar

La aponeurosis plantar es un engrosamiento de la fascia profunda en la planta del pie (fig. 6.110). Está anclada firmemente a la apófisis medial de la tuberosidad del calcáneo y se extiende hacia delante en forma de banda gruesa de fibras de tejido conjuntivo, dispuestas en sentido longitudinal. Las fibras divergen a su paso hacia delante y forman bandas digitales, que entran en los dedos y conectan con los huesos, los ligamentos y la dermis cutánea.

Distal a las articulaciones metatarsofalángicas, las bandas digitales de la aponeurosis plantar se interconectan mediante fibras transversas, que forman los ligamentos metatarsianos transversos superficiales.

La aponeurosis plantar sostiene el arco longitudinal del pie y protege a las estructuras más profundas de la planta.

Vainas fibrosas de los dedos

Los tendones de los músculos flexor largo de los dedos, flexor corto de los dedos y flexor largo del dedo gordo entran en vainas o túneles fibrosos digitales en la cara plantar de los dedos (fig. 6.111). Estas vainas fibrosas comienzan anteriores a las articulaciones metatarsofalángicas y se extienden a las falanges distales. Están formadas por arcos fibrosos y ligamentos cruzados (en forma de cruz), insertados a nivel posterior en los bordes de las falanges y en los ligamentos plantares asociados con las articulaciones metatarsofalángicas e interfalángicas.

Estos túneles fibrosos sujetan los tendones al plano óseo y evitan que el tendón se arquee cuando los dedos se flexionan.

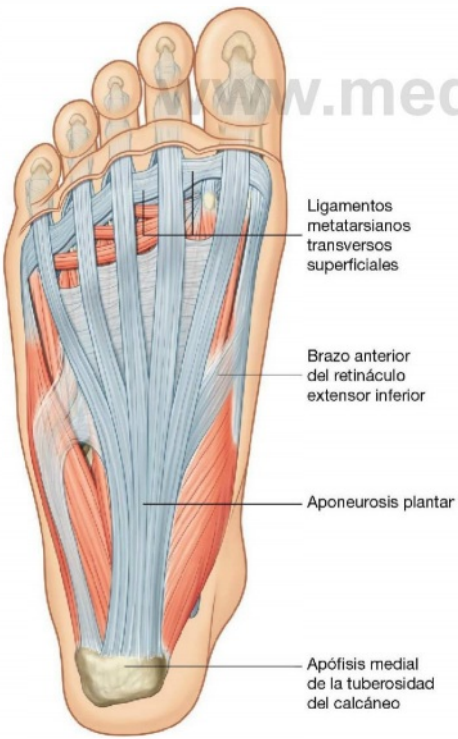

Fig. 6.110 Aponeurosis plantar.

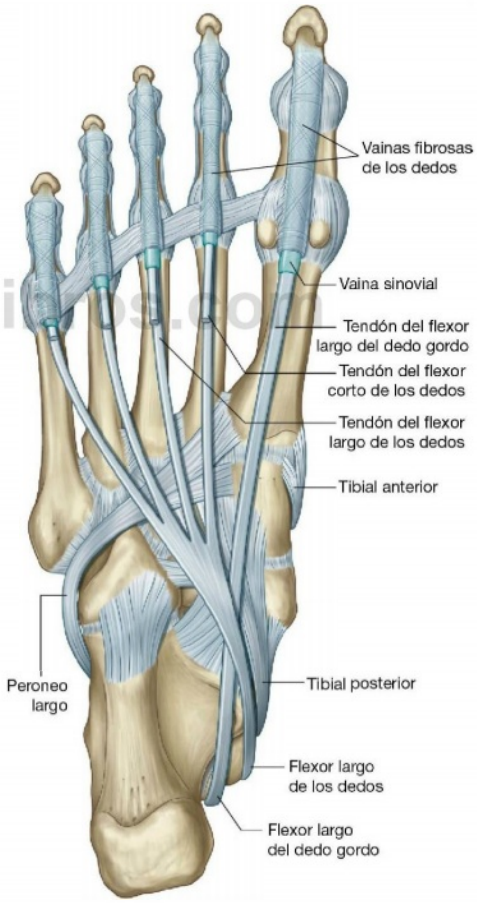

Fig. 6.111 Vainas fibrosas de los dedos.

© Elsevier. Fotocopiar sin autorización es un delito.

Dentro de cada túnel los tendones están rodeados por una vaina sinovial.

Capuchones extensores

Los tendones del extensor largo de los dedos, el extensor corto de los dedos y el extensor largo del dedo gordo pasan a la cara dorsal de los dedos y se expanden sobre las falanges proximales para formar expansiones digitales dorsales complejas («capuchones extensores») (fig. 6.112).

Cada capuchón extensor tiene forma triangular, con su vértice unido a la falange distal, la región central a la falange media (segundo a quinto dedos) o proximal (dedo gordo), y cada extremo de la base rodea los lados de la articulación metatarsofalángica. Los extremos de los capuchones se insertan sobre todo en los ligamentos metatarsianos transversos profundos.

Muchos de los músculos intrínsecos del pie se insertan en el borde libre del capuchón a cada lado. La inserción de estos músculos a los capuchones extensores permite distribuir las fuerzas de estos músculos sobre los dedos para provocar la flexión de las articulaciones metatarsofalángicas, y al mismo tiempo extender las articulaciones interfalángicas (fig. 6.112). No se conoce con certeza la función de estos movimientos en el pie, pero es posible que eviten una extensión excesiva de las articulaciones metatarsofalángicas y la flexión de las articulaciones interfalángicas cuando el talón se eleva del suelo y el dedo gordo se agarra a éste durante la marcha.

Músculos intrínsecos

Los músculos intrínsecos del pie se originan e insertan en éste:

- El extensor corto de los dedos y el extensor corto del dedo gordo en la cara dorsal del pie.
- Todos los demás músculos intrínsecos, interóseos dorsal y plantar, flexor corto del quinto dedo, flexor corto del dedo gordo, flexor corto de los dedos, cuadrado plantar (flexor accesorio), abductor del quinto dedo, abductor del dedo gordo y lumbricales, están en la cara plantar del pie, donde se organizan en cuatro capas.

Los músculos intrínsecos sobre todo modifican las acciones de los tendones largos y generan movimientos finos de los dedos.

Todos los músculos intrínsecos del pie están inervados por los ramos plantares medial y lateral del nervio tibial, excepto el extensor corto de los dedos, que está inervado por el nervio peroneo profundo. Los primeros dos interóseos dorsales también pueden recibir parte de la inervación del nervio peroneo profundo.

www.medilibros.com

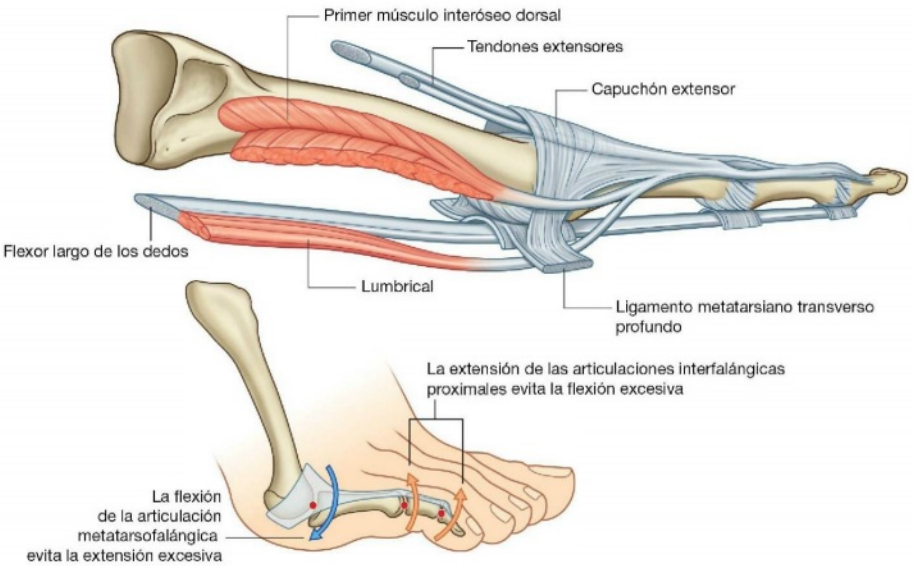

Fig. 6.112 Capuchones extensores.

En la cara dorsal

Extensor corto de los dedos (y extensor corto del dedo gordo)

El **extensor corto de los dedos** se inserta en un área rugosa situada en la superficie superolateral del calcáneo, lateral al seno del tarso (fig. 6.113 y tabla 6.10).

El vientre muscular plano pasa en sentido anteromedial sobre el pie, en profundidad respecto a los tendones del extensor largo de los dedos, y forma tres tendones que entran en los dedos II, III y IV. Los tendones se unen a las caras laterales de los tendones del extensor largo de los dedos. El extensor corto de los dedos se extiende hacia los tres dedos mediales a través de inserciones con los tendones del extensor largo y los capuchones extensores. Esta inervado por el nervio peroneo profundo.

El **extensor corto del dedo gordo** se origina junto al extensor corto de los dedos. Su tendón se inserta en la base de la falange proximal del dedo gordo. El músculo extiende la articulación metatarsofalángica del dedo gordo y está inervado por el nervio peroneo profundo.

En la planta

Los músculos de la planta del pie están organizados en cuatro capas. De superficial a profunda, o de plantar a dorsal, estas capas son: la primera, la segunda, la tercera y la cuarta.

www.medilibros.com

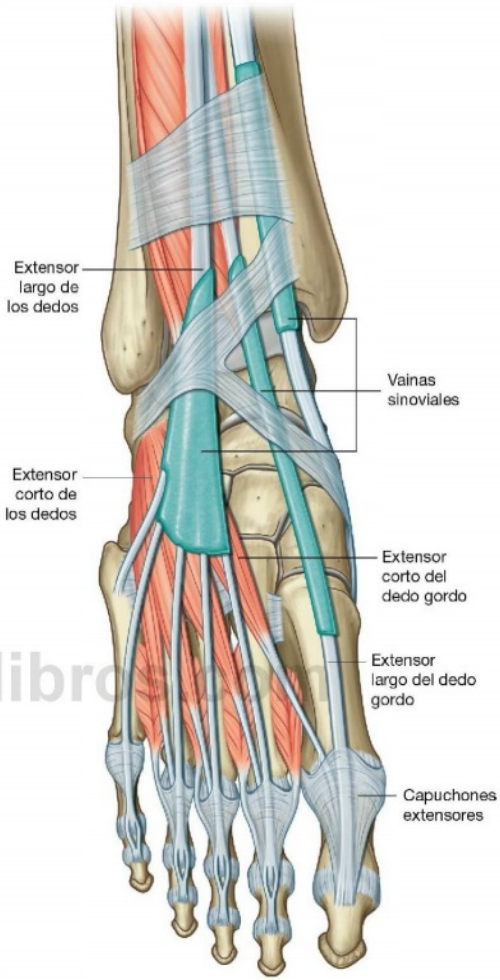

Fig. 6.113 Músculo extensor corto de los dedos.

Tabla 6.10 Músculos de la cara dorsal del pie (en negrita los principales segmentos raquídeos que inervan el músculo)

Músculo	Origen	Inserción	Inervación	Función
Extensor corto de los dedos	Superficie superolateral del calcáneo	Lados laterales de los tendones del extensor largo de los dedos del pie II a IV	Nervio peroneo profundo (**S1, S2**)	Extensión de los dedos II a IV
Extensor corto del dedo gordo	Superficie superolateral del calcáneo	Base de la falange proximal del dedo gordo	Nervio peroneo profundo (**S1,S2**)	Extensión de la articulación metatarsofalángica del dedo gordo

© Elsevier. Fotocopiar sin autorización es un delito.

Primera capa

Hay tres componentes en la primera capa de músculos, que es la más superficial de las cuatro y es inmediatamente profunda a la aponeurosis plantar (fig. 6.114 y tabla 6.11). De medial a lateral, estos músculos son: el abductor del dedo gordo, el flexor corto de los dedos y el abductor del quinto dedo.

Abductor del dedo gordo

El músculo **abductor del dedo gordo** forma el borde medial del pie y contribuye a producir la protuberancia de partes blandas que se observa en la cara medial de la planta (fig. 6.114). Se origina en la apófisis medial de la tuberosidad del calcáneo y en los bordes adyacentes del retináculo flexor y de la aponeurosis plantar. Forma un tendón que se inserta en la cara medial de la base de la falange proximal del dedo gordo y sobre el hueso sesamoideo medial asociado al tendón del músculo flexor corto del dedo gordo.

El abductor del dedo gordo abduce y flexiona el dedo gordo en la articulación metatarsofalángica y está inervado por el ramo plantar medial del nervio tibial.

Flexor corto de los dedos

El músculo **flexor corto de los dedos** se dispone inmediatamente por encima de la aponeurosis plantar y por debajo de los tendones del flexor largo de los dedos en la planta del pie (fig. 6.114). El vientre muscular fusiforme plano se origina como un tendón en la apófisis medial de la tuberosidad del calcáneo y en la aponeurosis plantar adyacente.

Las fibras musculares del flexor corto de los dedos convergen a nivel anterior para formar cuatro tendones, que entran de forma individual en los cuatro dedos laterales. Cerca de la base de la falange proximal del dedo, cada tendón se divide para pasar a nivel dorsal alrededor de cada lado del tendón del flexor largo de los dedos y unirse a los bordes de la falange media.

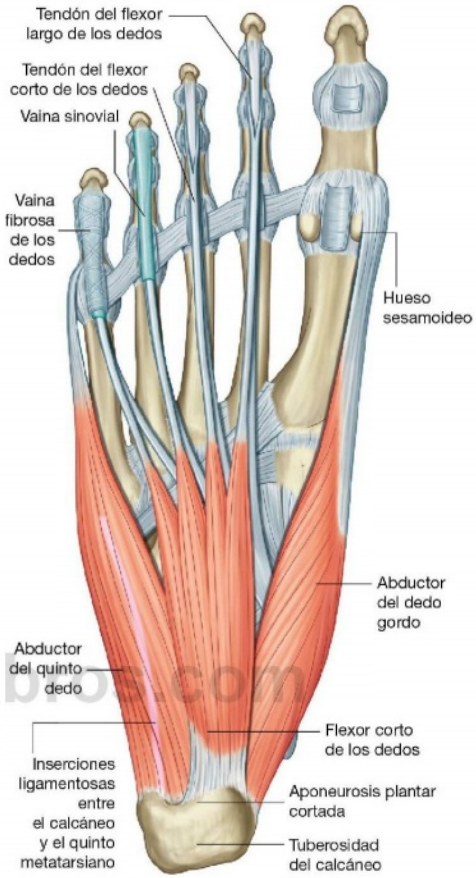

Fig. 6.114 Primera capa de músculos de la planta del pie.

Tabla 6.11 Primera capa muscular de la planta del pie (en negrita los principales segmentos raquídeos que inervan el músculo)

Músculo	Origen	Inserción	Inervación	Función
Abductor del dedo gordo	Apófisis medial de la tuberosidad del calcáneo	Cara medial de la base de la falange proximal del dedo gordo	Nervio plantar medial procedente del nervio tibial (**S1, S2, S3**)	Abduce y flexiona el primer dedo en la articulación metatarsofalángica
Flexor corto de los dedos	Apófisis medial de la tuberosidad del calcáneo y aponeurosis plantar	Caras de la superficie plantar de las falanges medias de los cuatro dedos laterales	Nervio plantar medial procedente del nervio tibial (**S1, S2, S3**)	Flexión de los cuatro dedos laterales en la articulación interfalángica proximal
Abductor del quinto dedo	Apófisis lateral y medial de la tuberosidad del calcáneo y banda de tejido conjuntivo que conecta el calcáneo con la base del quinto metatarsiano	Cara lateral de la base de la falange proximal del quinto dedo	Nervio plantar lateral procedente del nervio tibial (**S1, S2, S3**)	Abduce el quinto dedo en la articulación metatarsofalángica

El flexor corto de los dedos flexiona los cuatro dedos laterales a nivel de las articulaciones interfalángicas proximales y está inervado por el ramo plantar medial del nervio tibial.

Abductor del quinto dedo

El músculo **abductor del quinto dedo** está en la cara lateral del pie y contribuye a formar la gran eminencia plantar lateral que hay en la planta (fig. 6.114). Tiene una base de origen amplia, sobre todo de las apófisis lateral y medial de la tuberosidad del calcáneo y de una banda fibrosa de tejido conjuntivo, que conecta el calcáneo con la base del quinto metatarsiano.

El abductor del quinto dedo forma un tendón que discurre por un surco poco excavado sobre la superficie plantar de la base del quinto metatarsiano y continúa hacia delante para insertarse en la cara lateral de la base de la falange proximal del quinto dedo.

El abductor del quinto dedo abduce dicho dedo a nivel de la articulación metatarsofalángica y está inervado por el ramo plantar lateral del nervio tibial.

Segunda capa

La segunda capa muscular de la planta del pie se asocia con los tendones del músculo flexor largo de los dedos, que pasan a través de esta capa, y consta de los músculos cuadrado plantar y de cuatro músculos lumbricales (fig. 6.115 y tabla 6.12).

Cuadrado plantar

El **cuadrado plantar** es un músculo cuadrangular plano, con dos cabezas de origen (fig. 6.115):

- Una de las cabezas se origina en la superficie medial del calcáneo por debajo del sustentáculo del astrágalo.

www.medilibros.com

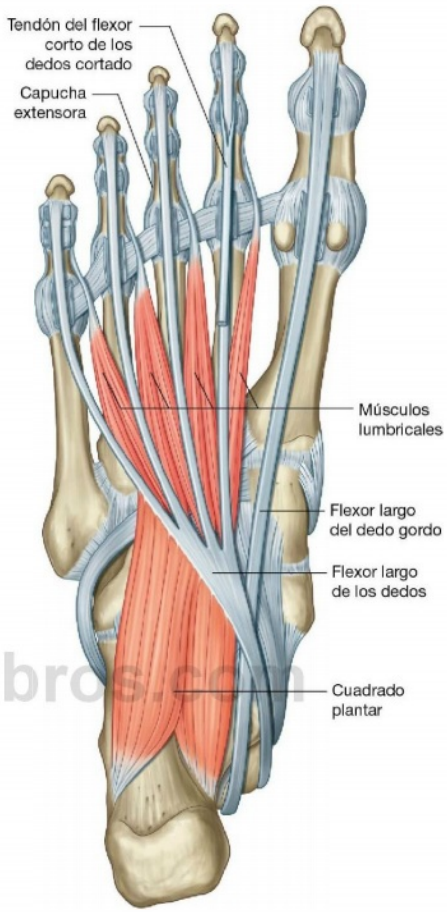

Fig. 6.115 Segunda capa de músculos de la planta del pie.

© Elsevier. Fotocopiar sin autorización es un delito.

- La otra se origina en la superficie inferior del calcáneo anterior a la apófisis lateral de la tuberosidad del calcáneo y a la inserción del ligamento plantar largo.

El músculo cuadrado plantar se inserta en la cara lateral del tendón del flexor largo de los dedos en la mitad proximal de la planta del pie, cerca de donde se divide el tendón.

El cuadrado plantar ayuda al tendón del flexor largo de los dedos a flexionarlos y también puede ajustar la «línea de tracción» de este tendón al entrar en la planta del pie desde la cara medial. El músculo está inervado por el nervio plantar lateral.

Lumbricales

Los lumbricales son cuatro músculos vermiformes que se originan en los tendones del flexor largo de los dedos y pasan a nivel dorsal para insertarse en los bordes libres mediales de los capuchones extensores de los cuatro dedos laterales (fig. 6.115).

El primer lumbrical se origina en la cara medial del tendón del flexor largo de los dedos asociado con el segundo dedo. Los tres músculos restantes son bipenniformes y se originan en los lados de los tendones adyacentes.

Los músculos lumbricales actúan a través de los capuchones extensores para resistir la extensión excesiva de las articulaciones metatarsofalángicas y la flexión de las articulaciones interfalángicas cuando el talón deja el suelo al caminar.

El primer lumbrical está inervado por el nervio plantar medial, mientras que los otros tres están inervados por el nervio plantar lateral.

www.medilibros.com

Tercera capa

Hay tres músculos en la tercera capa de la planta del pie (fig. 6.116 y tabla 6.13):

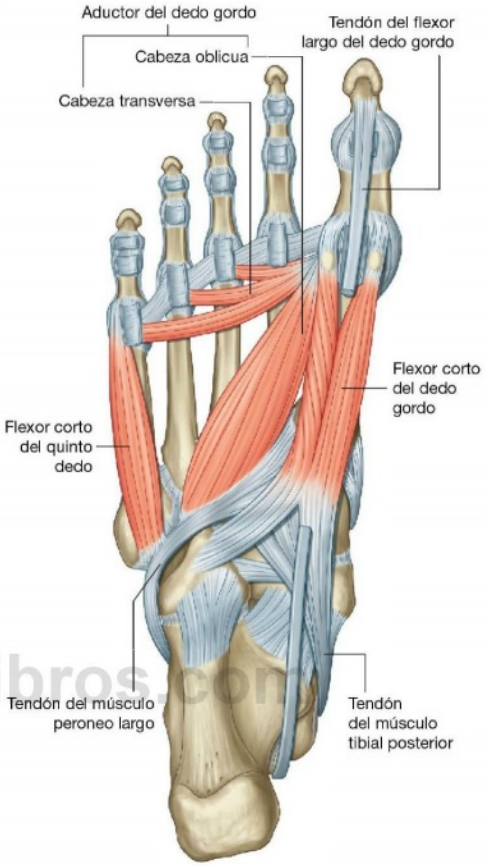

Fig. 6.116 Tercera capa de músculos de la planta del pie.

Tabla 6.12 Segunda capa muscular de la planta del pie (en negrita los principales segmentos raquídeos que inervan el músculo)

Músculo	Origen	Inserción	Inervación	Función
Cuadrado plantar	Superficie medial del calcáneo y apófisis lateral de la tuberosidad del calcáneo	Cara lateral del tendón del flexor largo de los dedos en la zona proximal de la planta del pie	Nervio plantar lateral procedente del nervio tibial (**S1, S2, S3**)	Ayuda al tendón del flexor largo de los dedos a flexionar los dedos segundo a quinto
Lumbricales	Primer lumbrical: cara medial del tendón del flexor largo de los dedos asociado con el segundo dedo; segundo, tercero y cuarto lumbricales: superficies adyacentes de los tendones adyacentes del flexor largo de los dedos	Bordes libres mediales de los capuchones extensores del segundo a quinto dedos	Primer lumbrical: nervio plantar medial procedente del nervio tibial; segundo, tercero y cuarto lumbricales: nervio plantar lateral procedente del nervio tibial (**S2, S3**)	Flexión de la articulación metatarsofalángica y extensión de las articulaciones interfalángicas

- Dos (flexor corto del dedo gordo y aductor de dicho dedo) se asocian con el dedo gordo.
- El tercero (flexor corto del quinto dedo) se asocia con el quinto dedo.

Flexor corto del dedo gordo

El músculo **flexor corto del dedo gordo** tiene dos cabezas tendinosas de origen (fig. 6.116):

- La **cabeza lateral** se origina en las superficies plantares del cuboides, por detrás del surco para el peroneo largo y en la superficie adyacente del cuneiforme lateral.
- La **cabeza medial** tiene su origen en el tendón del músculo tibial posterior a su paso por la planta del pie.

Las cabezas lateral y medial se unen y dan lugar a un vientre muscular, que se separa a su vez en las partes medial y lateral, adyacentes a la superficie plantar del primer metatarsiano. Cada parte del músculo da origen a un tendón que se inserta en el lado lateral o medial de la base de la falange proximal del dedo gordo.

Hay un hueso sesamoideo en cada tendón del flexor corto del dedo gordo al nivel en que cruza la superficie plantar de la cabeza del primer metatarsiano. El tendón del flexor largo del dedo gordo pasa entre los huesos sesamoideos.

El flexor corto del dedo gordo flexiona la articulación metatarsofalángica del dedo gordo y está inervado por el nervio plantar medial.

Aductor del dedo gordo

El músculo **aductor del dedo gordo** se origina en dos cabezas musculares, transversa y oblicua, que se unen cerca de sus extremos para insertarse en la cara lateral de la base de la falange proximal del dedo gordo (fig. 6.116):

- La **cabeza transversa** se origina en los ligamentos plantares asociados con las articulaciones metatarsofalángicas de los tres dedos laterales y en los ligamentos metatarsianos transversos profundos asociados; el músculo atraviesa la planta del pie en sentido transversal de lateral a medial y se une a la cabeza oblicua cerca de la base del dedo gordo.
- La **cabeza oblicua** es mayor que la transversa y se origina en las superficies plantares de las bases del segundo a cuarto metatarsianos, así como en las vainas que cubren el músculo peroneo largo. Esta cabeza pasa en sentido anterolateral a través de la planta del pie y se une a la cabeza transversa.

El tendón de inserción del aductor del dedo gordo se inserta en el hueso sesamoideo lateral asociado con el tendón del músculo flexor corto del dedo gordo, además de insertarse en la falange proximal.

El aductor del dedo gordo aduce el primer dedo a nivel de la articulación metatarsofalángica y está inervado por el nervio plantar lateral.

Flexor corto del quinto dedo

El músculo **flexor corto del quinto dedo** se origina en la superficie plantar de la base del quinto metatarsiano y en la vaina adyacente del tendón del peroneo largo (fig. 6.116). Se inserta en la cara lateral de la base de la falange proximal del quinto dedo.

El flexor corto del quinto dedo flexiona dicho dedo a nivel de la articulación metatarsofalángica y está inervado por el nervio plantar lateral.

www.medilibros.com

Tabla 6.13 Tercera capa muscular de la planta del pie (en negrita los principales segmentos raquídeos que inervan el músculo)

Músculo	Origen	Inserción	Inervación	Función
Flexor corto del dedo gordo	Superficie plantar del cuboides y cuneiforme lateral; tendón del tibial posterior	Caras lateral y medial de la base de la falange proximal del dedo gordo	Nervio plantar lateral procedente del nervio tibial (**S1,** S2)	Flexiona la articulación metatarsofalángica del dedo gordo
Aductor del dedo gordo	Cabeza transversa: ligamentos asociados con las articulaciones metatarsofalángicas de los tres dedos laterales del pie; cabeza oblicua: bases del segundo a cuarto metatarsianos y vaina que cubre el peroneo largo	Cara lateral de la base de la falange proximal del dedo gordo	Nervio plantar lateral procedente del nervio tibial (**S2, S3**)	Aduce el dedo gordo en la articulación metatarsofalángica
Flexor corto del quinto dedo	Base del quinto metatarsiano y vaina relacionada del tendón del peroneo largo	Cara lateral de la base de la falange proximal del quinto dedo	Nervio plantar lateral procedente del nervio tibial (**S2, S3**)	Flexiona el quinto dedo en la articulación metatarsofalángica

© Elsevier. Fotocopiar sin autorización es un delito.

Cuarta capa

Hay dos grupos musculares en la capa muscular más profunda de la planta del pie: los interóseos plantares y los interóseos dorsales (fig. 6.117 y tabla 6.14).

Interóseos dorsales

Los cuatro **interóseos dorsales** son los músculos más superiores de la planta del pie y abducen los dedos segundo a cuarto respecto al eje longitudinal que atraviesa el segundo dedo (fig. 6.117). Los cuatro músculos son bipenniformes y se originan en las caras de los metatarsianos adyacentes.

Los tendones de los interóseos dorsales se insertan en el borde libre de los capuchones extensores y en la base de las falanges proximales de los dedos.

El segundo dedo puede abducirse hacia cualquier lado de su eje longitudinal, de manera que tiene asociados dos interóseos dorsales, uno a cada lado. El tercer y cuarto dedos tienen un músculo interóseo dorsal sólo en sus caras laterales. El dedo gordo y el quinto tienen sus propios abductores (abductor del dedo gordo y abductor del quinto dedo) en la primera capa de músculos de la planta del pie.

Además de la abducción, los interóseos dorsales actúan a través de capuchones extensores resistiendo la extensión de las articulaciones metatarsofalángicas y la flexión de las articulaciones interfalángicas.

Los interóseos dorsales están inervados por el nervio plantar lateral. El primer y segundo interóseos dorsales también reciben ramos en sus superficies superiores del nervio peroneo profundo.

Interóseos plantares

Los tres interóseos plantares aducen el tercero, cuarto y quinto dedos hacia el eje longitudinal que pasa por el segundo dedo (fig. 6.117).

Cada músculo interóseo plantar se origina en la cara medial de su metatarsiano asociado y se inserta en el borde medial libre del capuchón extensor y en la base de la falange proximal.

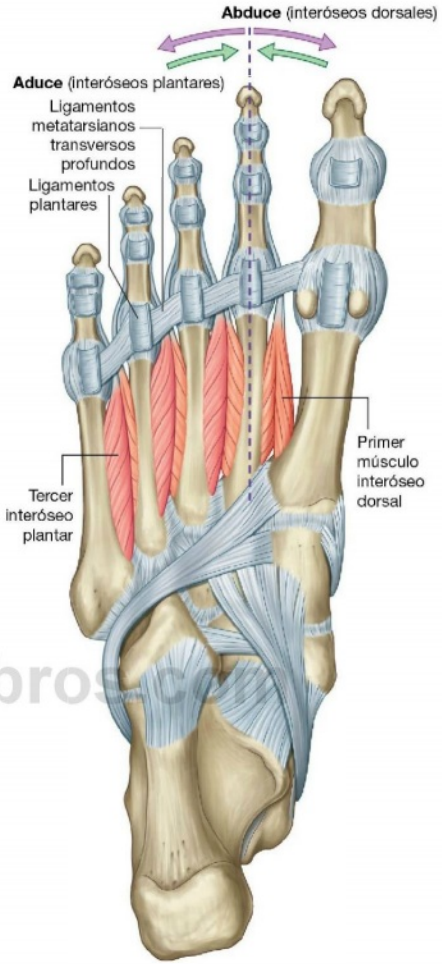

Fig. 6.117 Cuarta capa de músculos de la planta del pie.

Tabla 6.14 Cuarta capa muscular de la planta del pie (en negrita los principales segmentos raquídeos que inervan el músculo)

Músculo	Origen	Inserción	Inervación	Función
Interóseos dorsales	Caras de los metatarsianos adyacentes	Capuchones extensores y bases de las falanges proximales del segundo al cuarto dedos	Nervio plantar lateral procedente del nervio tibial; el primer y segundo interóseos dorsales también están inervados por el nervio peroneo profundo (**S2, S3**)	Abducción del segundo al cuarto dedos en las articulaciones metatarsofalángicas; resiste la extensión de las articulaciones metatarsofalángicas y la flexión de las articulaciones interfalángicas
Interóseos plantares	Caras mediales de los metatarsianos del tercero al quinto dedos	Capuchones extensores y bases de las falanges proximales del tercero al quinto dedos	Nervio plantar lateral procedente del nervio tibial (**S2, S3**)	Aducción del tercer al quinto dedos en las articulaciones metatarsofalángicas; resiste la extensión de las articulaciones metatarsofalángicas y la flexión de las articulaciones interfalángicas

El dedo gordo tiene su propio aductor (aductor del dedo gordo) en la tercera capa de músculos de la planta del pie, y al segundo dedo se aduce de nuevo a su eje longitudinal mediante uno de sus interóseos dorsales.

Además de la aducción, los interóseos plantares actúan a través de capuchones extensores resistiendo la extensión de las articulaciones metatarsofalángicas y la flexión de las articulaciones interfalángicas. Todos están inervados por el nervio plantar lateral.

Arterias

La irrigación del pie proviene de ramas de las arterias tibial posterior y pedia dorsal (arteria dorsal del pie).

La arteria tibial posterior entra en la planta y se bifurca en las arterias plantares lateral y medial. La arteria plantar lateral se une al extremo terminal de la arteria dorsal del pie (la arteria plantar profunda) para formar el arco plantar profundo. Las ramas de este arco irrigan los dedos.

La arteria dorsal del pie es la continuación de la arteria tibial anterior. Pasa sobre la cara dorsal del pie y después en sentido inferior, como arteria plantar profunda, entre el primer y segundo metatarsianos para entrar en la planta del pie.

Arteria tibial posterior y arco plantar

La arteria tibial posterior entra en el pie a través del túnel del tarso, situado sobre la cara medial del tobillo y por detrás del maléolo medial. A medio camino entre el maléolo medial y el talón puede palparse el pulso de la arteria tibial posterior, porque aquí la arteria está cubierta sólo por una capa fina de retináculo, tejido conjuntivo superficial y piel. Cerca de esta localización, la arteria tibial posterior se bifurca en una pequeña arteria plantar medial y una arteria plantar lateral mucho mayor.

Arteria plantar lateral

La **arteria plantar lateral** pasa en sentido anterolateral al interior de la planta del pie, primero en profundidad respecto al extremo proximal del músculo abductor del dedo gordo y después entre los músculos cuadrado plantar y flexor corto de los dedos (fig. 6.118). Alcanza la base del quinto metatarsiano, donde se dispone en el surco existente entre los músculos flexor corto de los dedos y abductor del quinto dedo. Desde ahí la arteria plantar lateral se curva en sentido medial para formar el **arco plantar profundo**, que cruza el plano profundo de la planta sobre las bases de los metatarsianos y los músculos interóseos.

Entre las bases del primer y segundo metatarsianos, el arco plantar profundo se une a la rama terminal (arteria plantar profunda) de la arteria dorsal del pie, que entra en la planta desde la cara dorsal del pie.

Las principales ramas del arco plantar profundo son:

- Una rama digital para la cara lateral del quinto dedo.

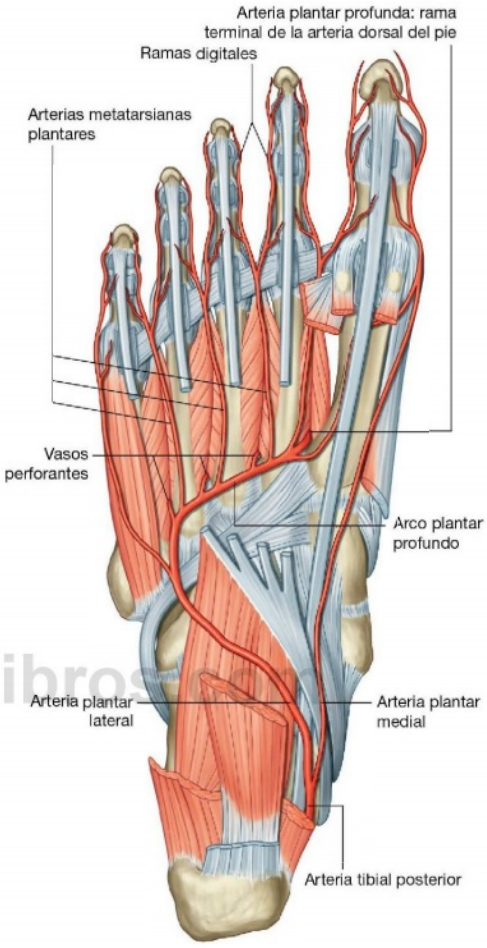

Fig. 6.118 Arterias de la planta del pie.

- Cuatro arterias metatarsianas plantares que dan ramas digitales para los lados adyacentes de los dedos primero a quinto y el lado medial del dedo gordo.
- Tres arterias perforantes que pasan entre las bases del segundo a quinto metatarsianos para anastomosarse con los vasos situados en la cara dorsal del pie.

Arteria plantar medial

La **arteria plantar medial** pasa al interior de la planta del pie en profundidad respecto al extremo proximal del músculo abductor del dedo gordo (fig. 6.118). Da una rama profunda para los músculos adyacentes y después pasa hacia delante en

© Elsevier. Fotocopiar sin autorización es un delito.

el surco existente entre los músculos abductor del dedo gordo y flexor corto de los dedos. Termina uniéndose a la rama digital del arco plantar profundo, que irriga la cara medial del dedo gordo.

Cerca de la base del primer metatarsiano, la arteria plantar medial da lugar a una rama superficial, que se divide en tres vasos. Estos vasos pasan superficiales al músculo flexor corto de los dedos para unirse a las arterias metatarsianas plantares, procedentes del arco plantar profundo.

Arteria dorsal del pie

La **arteria dorsal del pie** es la continuación de la arteria tibial anterior y comienza cuando ésta cruza la articulación del tobillo (fig. 6.119). Pasa a nivel anterior sobre la cara dorsal de los huesos astrágalo, navicular y cuneiforme medial, y después en sentido inferior, como arteria plantar profunda, entre las dos cabezas del primer músculo interóseo dorsal para unirse al arco plantar profundo en la planta del pie. El pulso de la arteria dorsal del pie sobre la superficie dorsal de éste puede sentirse palpando suavemente el vaso contra los huesos del tarso subyacentes, entre los tendones del extensor largo del dedo gordo y del extensor largo de los dedos del segundo dedo del pie.

Las ramas de la arteria dorsal del pie son las ramas tarsales lateral y medial, una arteria arqueada y una primera arteria metatarsiana dorsal:

- Las **arterias tarsales** pasan en sentido medial y lateral sobre los huesos del tarso irrigando estructuras adyacentes y anastomosándose con una red de vasos formada alrededor del tobillo.
- La **arteria arqueada** pasa en sentido lateral sobre la cara dorsal de los metatarsianos cerca de sus bases y da lugar a tres **arterias metatarsianas dorsales,** de las que salen las **arterias digitales dorsales** para las caras adyacentes del segundo a quinto dedos y una arteria digital dorsal que irriga la cara lateral del quinto dedo.
- La **primera arteria metatarsiana dorsal** (la última rama de la arteria dorsal del pie antes de que esta última continúe como arteria plantar profunda hacia la planta del pie) da lugar a las ramas digitales para las caras adyacentes del dedo gordo y del segundo dedo.

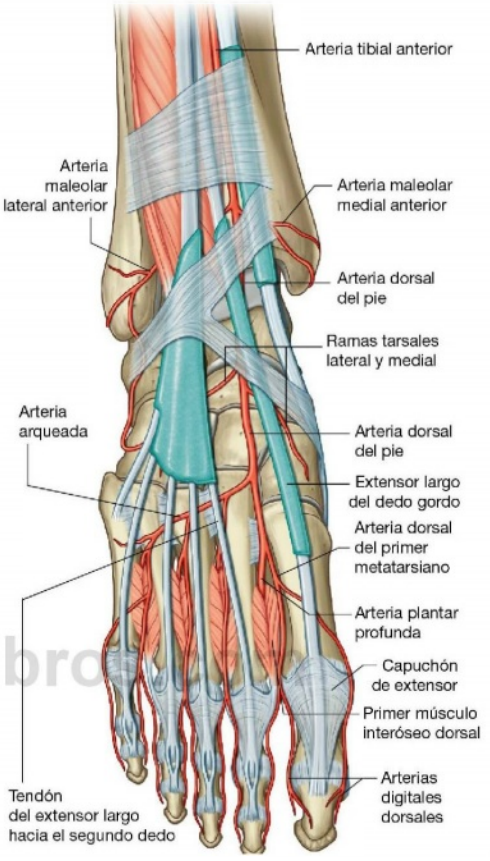

Fig. 6.119 Arteria dorsal del pie.

Las arterias metatarsianas dorsales se conectan con las ramas perforantes del arco plantar profundo y con ramas similares de las arterias metatarsianas plantares.

www.medilibros

Venas

En el pie hay redes interconectadas de venas profundas y superficiales. Las venas profundas siguen a las arterias. Las superficiales drenan en un arco venoso dorsal, situado sobre la superficie dorsal del pie por encima de los metatarsianos (fig. 6.120):

- La **vena safena mayor** se origina en la cara medial del arco y pasa anterior al maléolo medial y hacia la cara medial de la pierna.
- La **vena safena menor** se origina en la cara lateral del arco y pasa posterior al maléolo lateral y hacia la porción posterior de la pierna.

Nervios

El pie está inervado por los nervios tibial, peroneo profundo, peroneo superficial, sural y safeno:

- Los cinco nervios contribuyen a la inervación sensitiva cutánea o general.
- El nervio tibial inerva todos los músculos intrínsecos del pie, excepto el extensor corto de los dedos, que está inervado por el nervio peroneo profundo.
- El nervio peroneo profundo también suele contribuir a la inervación del primer y segundo interóseos dorsales.

www.medilibros.com

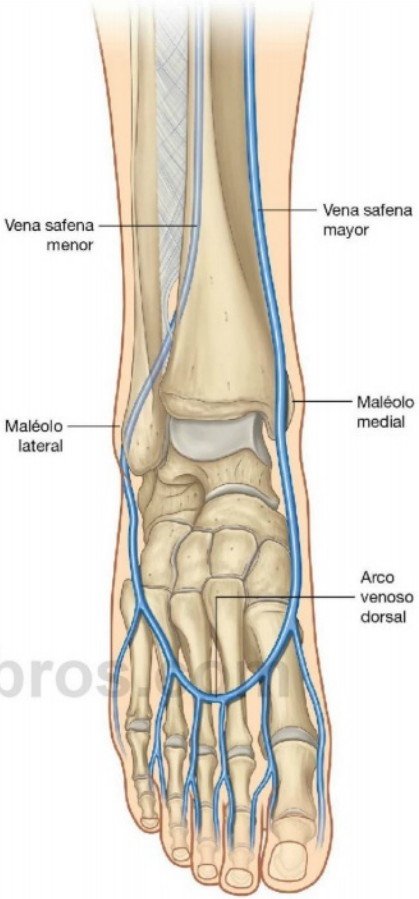

Fig. 6.120 Venas superficiales del pie.

© Elsevier. Fotocopiar sin autorización es un delito.

Nervio tibial

El **nervio tibial** entra en el pie a través del túnel del tarso posterior al maléolo medial. En el túnel, el nervio es lateral a la arteria tibial posterior y origina **ramas calcáneas mediales**, que atraviesan el retináculo flexor para inervar el talón. A medio camino entre el maléolo medial y el talón, el nervio tibial se bifurca con la arteria tibial posterior en:

- Un gran nervio plantar medial.
- Un nervio plantar lateral más pequeño (fig. 6.121).

Los nervios plantares medial y lateral se disponen junto a sus arterias correspondientes.

Nervio plantar medial

El **nervio plantar medial** es el principal nervio sensitivo de la planta del pie (fig. 6.121). Inerva la piel de la mayor parte de los dos tercios anteriores de la planta, las superficies adyacentes de los tres dedos mediales y la mitad del cuarto, lo que incluye el dedo gordo. Además de esta gran área de piel plantar, el nervio también inerva cuatro músculos intrínsecos: el abductor del dedo gordo, el flexor corto de los dedos, el flexor corto del dedo gordo y el primer lumbrical.

El nervio plantar medial pasa a la planta del pie en profundidad respecto del músculo abductor del dedo gordo y hacia delante en el surco existente entre el abductor del dedo gordo y el flexor corto de los dedos, dando lugar a ramos para ambos músculos.

El nervio plantar medial da lugar a un ramo digital **(nervio digital plantar propio)** para la cara medial del dedo gordo y después se divide en tres nervios **(nervios digitales plantares comunes)** en la superficie plantar del flexor corto de los dedos, que continúa hacia delante para dar origen a los ramos digitales plantares propios para las superficies adyacentes del primero a cuarto dedos. El nervio para el primer lumbrical se origina en el primer nervio digital plantar común.

Nervio plantar lateral

El **nervio plantar lateral** es un destacado nervio motor del pie porque inerva todos los músculos intrínsecos de la planta, excepto los cuatro músculos (abductor del dedo gordo, flexor corto de los dedos, flexor corto del dedo gordo y primer lumbrical) inervados por el nervio plantar medial (fig. 6.121). También inerva una banda de piel situada sobre la cara lateral de los dos tercios anteriores de la planta, así como las superficies plantares adyacentes del quinto dedo y la mitad lateral del cuarto.

El nervio plantar lateral entra en la planta del pie pasando en profundidad respecto de la inserción proximal del músculo abductor del dedo gordo. Continúa en sentido lateral y anterior a través de la planta entre los músculos flexor corto de los dedos y cuadrado plantar, dando lugar a ramos para ambos músculos, y después se divide cerca de la cabeza del quinto metatarsiano en un ramo superficial y otro profundo.

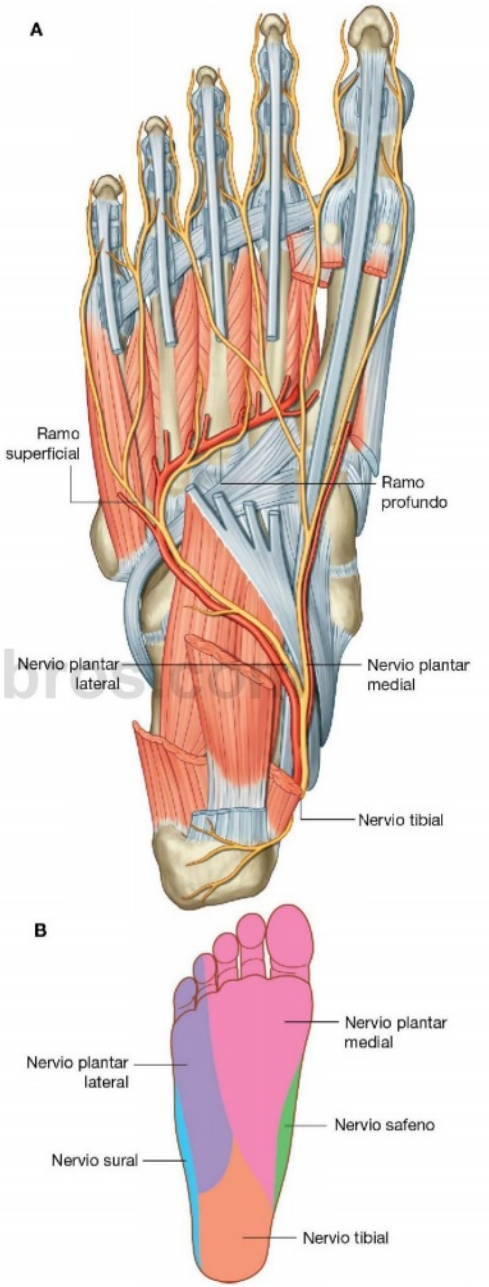

Fig. 6.121 Nervios plantares lateral y medial. **A.** Planta del pie derecho. **B.** Distribución cutánea.

www.medilibros.com

El **ramo superficial** del nervio plantar lateral da origen a un **nervio digital plantar propio**, que inerva la piel de la cara lateral del quinto dedo, y a un **nervio digital plantar común**, que se divide para dar lugar a nervios digitales plantares propios para la piel de las caras adyacentes del cuarto y quinto dedos.

El nervio digital plantar propio para la cara lateral del quinto dedo también inerva los músculos flexor corto del quinto dedo e interóseos dorsales y plantares entre el cuarto y quinto metatarsianos.

El **ramo profundo** del nervio plantar lateral es motor y acompaña a la arteria plantar lateral en profundidad respecto a los tendones flexores largos y al músculo aductor del dedo gordo. Da lugar a ramos para los músculos lumbricales segundo a cuarto, el músculo aductor del dedo gordo y todos los interóseos, excepto los que se encuentran entre el cuarto y el quinto metatarsianos, que están inervados por el ramo superficial.

Conceptos prácticos

Neuroma de Morton

Un neuroma de Morton es el aumento de tamaño de un nervio plantar común, habitualmente en el espacio que existe entre el tercer y cuarto dedos. En esta región del pie, el nervio plantar lateral suele unirse al nervio plantar medial. Cuando los dos nervios se unen, el nervio resultante suele tener un diámetro mayor que el de los otros dedos. Además, está en una posición relativamente subcutánea, justo por encima de la almohadilla grasa del pie, cerca de la arteria y la vena. Por encima del nervio se encuentra el ligamento metatarsiano transverso profundo, una estructura fuerte y ancha que mantiene unidos los metatarsianos. Por lo general, cuando el paciente entra en la fase de «despegue» de la marcha, el nervio interdigital queda atrapado entre el suelo y el ligamento metatarsiano transverso profundo. Las fuerzas tienden a comprimir el nervio plantar común, que puede irritarse, en cuyo caso suele haber algún cambio inflamatorio y engrosamiento asociados.

Los pacientes presentan un dolor típico en el tercer interespacio, que puede ser agudo o sordo, y que suele empeorar al ponerse calzado y caminar.

El tratamiento puede comprender la inyección de fármacos antiinflamatorios, pero en ocasiones es necesario extirparlo con cirugía.

Nervio peroneo profundo

El **nervio peroneo profundo** inerva al extensor corto de los dedos, contribuye a la inervación de los dos primeros músculos interóseos dorsales y da lugar a ramos sensitivos generales para la piel de las caras dorsales adyacentes del primer y segundo dedos y para el espacio interdigital que existe entre ellos (fig. 6.122).

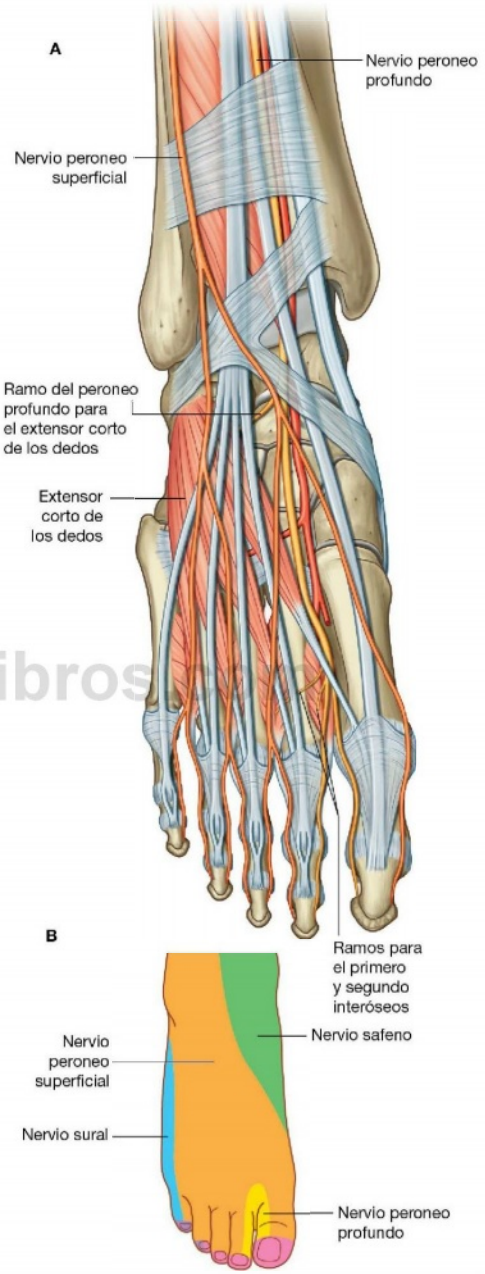

Fig. 6.122 **A.** Ramos terminales de los nervios peroneos superficial y profundo del pie. **B.** Distribución cutánea.

© Elsevier. Fotocopiar sin autorización es un delito.

El nervio peroneo profundo entra en la cara dorsal del pie por la parte lateral de la arteria dorsal del pie y es paralelo y lateral al tendón del músculo extensor largo del dedo gordo. Justo distal a la articulación del tobillo, el nervio da lugar a un ramo lateral que inerva al extensor corto de los dedos desde su superficie profunda.

El nervio peroneo profundo continúa hacia delante en la superficie dorsal del pie, atraviesa la fascia profunda entre el primer y segundo metatarsianos cerca de las articulaciones metatarsofalángicas y después se divide en dos **nervios digitales dorsales,** que inervan la piel existente sobre las superficies adyacentes del primer y segundo dedos hasta el inicio de los lechos ungueales.

Antes de atravesar la fascia profunda, del nervio peroneo profundo se originan pequeños ramos motores que contribuyen a inervar los dos primeros músculos interóseos dorsales.

Nervio peroneo superficial

El **nervio peroneo superficial** es sensitivo para la mayor parte de la piel situada sobre la cara dorsal del pie y los dedos, excepto la que hay sobre las zonas adyacentes del primer y segundo dedos (que está inervada por el nervio peroneo profundo) y la que hay sobre la cara lateral del pie y el quinto dedo (que está inervada por el nervio sural; fig. 6.122).

El nervio peroneo superficial atraviesa la fascia profunda en la cara anterolateral de la porción inferior de la pierna y entra en la cara dorsal del pie en la fascia superficial. Da lugar a ramos cutáneos y **nervios digitales dorsales** a lo largo de su trayecto.

Nervio sural

El nervio sural es un ramo cutáneo del nervio tibial que se origina a un nivel alto en la pierna. Entra en el pie en la fascia superficial posterior al maléolo lateral cerca de la vena safena menor. Los ramos terminales inervan la piel situada en la cara lateral del pie y la superficie dorsolateral del quinto dedo (fig. 6.122B).

Nervio safeno

El nervio safeno es un ramo cutáneo del nervio femoral que se origina en el muslo. Los ramos terminales entran al pie en la fascia superficial por la cara medial del tobillo e inervan la piel de la cara medial de la porción proximal del pie (fig. 6.122B).

www.medilibros.com

Anatomía de superficie

Anatomía de superficie de la extremidad inferior

Las referencias tendinosas, musculares y óseas de la extremidad inferior se usan para localizar las arterias, venas y nervios principales.

Debido a que los vasos son grandes, pueden usarse como puntos de entrada al sistema vascular. Además, los vasos de la extremidad inferior son los más alejados del corazón y los más inferiores del cuerpo. Por tanto, la naturaleza de los pulsos periféricos de la extremidad inferior puede aportar información relevante sobre el estado del sistema circulatorio en general.

En la extremidad inferior se exploran la sensibilidad y la acción muscular para evaluar las regiones lumbar y sacra de la médula espinal.

Evitación del nervio ciático

El nervio ciático inerva a músculos del compartimento posterior del muslo, de la pierna y del pie, y una región considerable de piel. Entra en la extremidad inferior por la región glútea (fig. 6.123) y pasa en sentido inferior a medio camino entre dos referencias óseas destacadas palpables: el trocánter mayor y la tuberosidad isquiática. El trocánter mayor puede percibirse fácilmente como una protuberancia ósea dura de alrededor de una mano de anchura por debajo del punto medio de la cresta ilíaca. La tuberosidad isquiática es palpable justo por encima del pliegue glúteo.

La región glútea puede dividirse en cuadrantes mediante dos líneas colocadas usando referencias óseas palpables.

- Una línea desciende en sentido vertical desde el punto más alto de la cresta ilíaca.
- La otra pasa en sentido horizontal a través de la primera línea, a medio camino entre el punto más alto de la cresta ilíaca y el plano horizontal que atraviesa la tuberosidad isquiática.

El nervio ciático se curva a través de la esquina lateral superior del cuadrante medial inferior y desciende a lo largo del borde lateral del cuadrante medial inferior. Las inyecciones deben administrarse en la esquina anterior del cuadrante lateral superior para evitar lesionar el nervio ciático y los principales vasos de esta región (fig. 6.123B).

www.medilibros.com

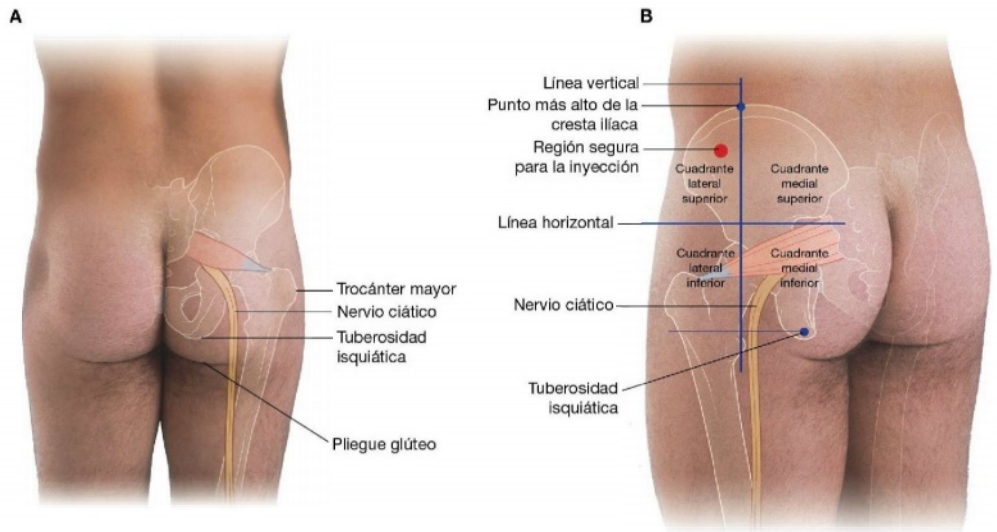

Fig. 6.123 Evitación del nervio ciático. **A.** Vista posterior de la región glútea de un hombre con la indicación de la posición del nervio ciático. **B.** Vista posterolateral de la región glútea izquierda con los cuadrantes glúteos e indicación de la posición del nervio ciático.

© Elsevier. Fotocopiar sin autorización es un delito.

Localización de la arteria femoral en el triángulo femoral

La arteria femoral pasa al triángulo femoral (fig. 6.124) de la extremidad inferior desde el abdomen.

El triángulo femoral es la depresión formada en la región anterior del muslo entre el borde medial del músculo aductor largo, el borde medial del músculo sartorio y el ligamento inguinal.

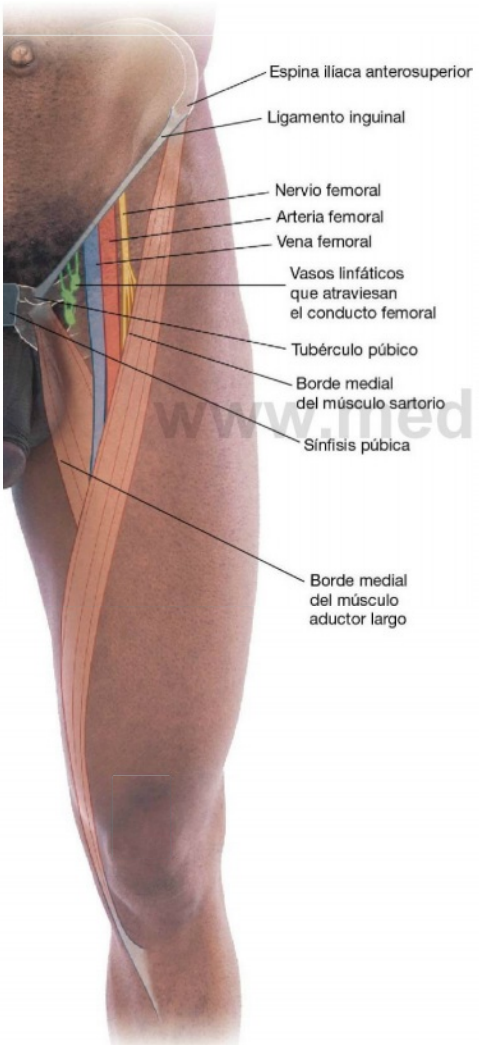

Fig. 6.124 Posición de la arteria femoral en el triángulo femoral. Cara anterior del muslo.

El tendón del músculo aductor largo puede palparse como una estructura cordal que se une al hueso inmediatamente inferior al tubérculo del pubis.

El músculo sartorio se origina en la espina ilíaca anterosuperior y cruza a nivel anterior por encima del muslo para insertarse en la cara medial de la tibia por debajo de la articulación de la rodilla.

El ligamento inguinal se inserta en la espina ilíaca anterosuperior a nivel lateral y en el tubérculo del pubis a nivel medial.

La arteria femoral desciende al muslo desde el abdomen pasando por debajo del ligamento inguinal y por dentro del triángulo femoral. En el triángulo femoral, su pulso se percibe fácilmente justo por debajo del ligamento inguinal a medio camino entre la sínfisis del pubis y la espina ilíaca anterosuperior. Medial a la arteria está la vena femoral, y medial a la vena el conducto femoral, que contiene vasos linfáticos y se dispone inmediatamente lateral al tubérculo del pubis. El nervio femoral es lateral a la arteria femoral.

Identificación de las estructuras situadas alrededor de la rodilla

La rótula es una estructura prominente palpable en la rodilla. El tendón del cuádriceps femoral se inserta a nivel superior a ella y el ligamento rotuliano conecta la superficie inferior de la rótula a la tuberosidad tibial (fig. 6.125). El ligamento rotuliano y la tuberosidad tibial son fáciles de palpar. Un golpe suave sobre el tendón rotuliano explora la actividad refleja, principalmente de los niveles medulares L3 y L4.

La cabeza del peroné es palpable como una protuberancia en la superficie lateral de la rodilla justo por debajo del cóndilo lateral de la tibia. También puede localizarse siguiendo el tendón del bíceps femoral hacia abajo.

El nervio peroneo común pasa alrededor de la superficie lateral del cuello del peroné justo por debajo de su cabeza, y a menudo puede percibirse como una estructura cordal en esta posición.

Otra estructura que suele poder localizarse en la cara lateral de la rodilla es la cintilla iliotibial. Esta estructura tendinosa plana, que se inserta en el cóndilo tibial lateral, es más prominente cuando la rodilla está completamente extendida. En esta posición, el borde anterior de la cintilla eleva un pliegue vertical bien definido de piel por detrás del borde lateral de la rótula.

www.medilibros.com

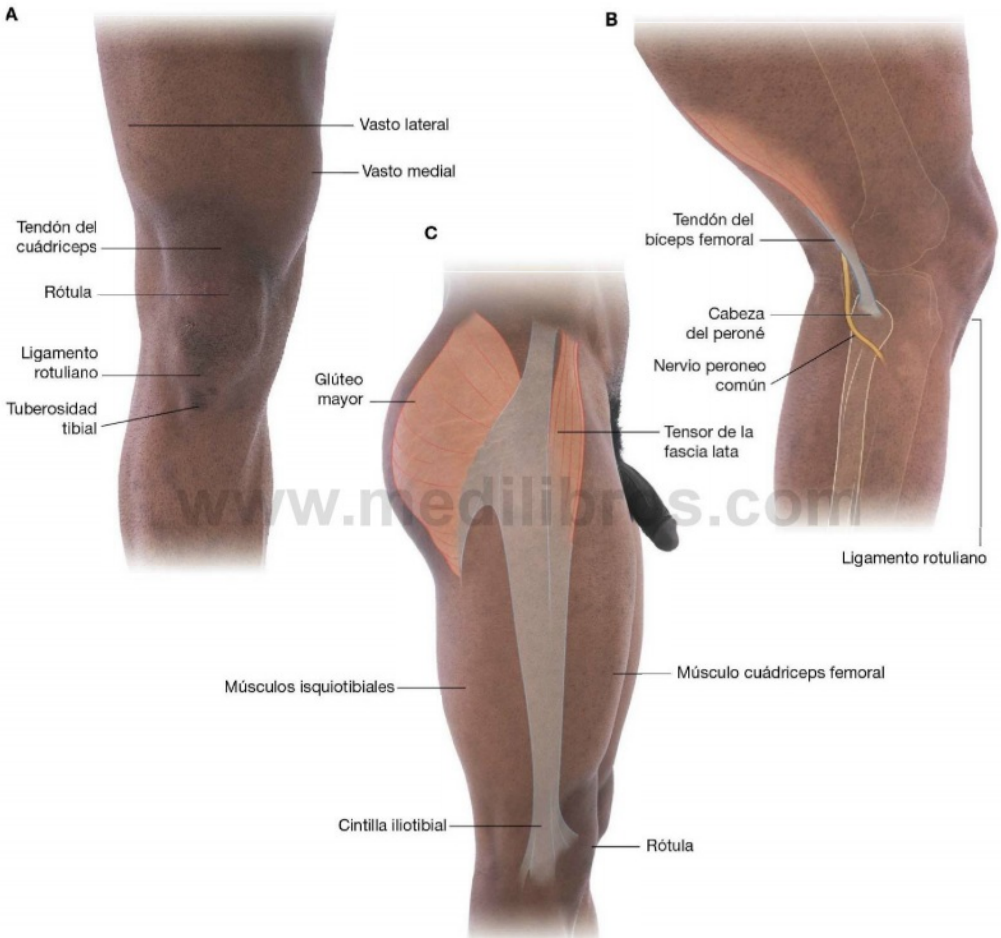

www.medilibros.com

Fig. 6.125 Identificación de las estructuras situadas alrededor de la rodilla. **A.** Vista anterior de la rodilla derecha. **B.** Vista lateral de la rodilla derecha parcialmente flexionada. **C.** Vista lateral de la rodilla derecha extendida, el muslo y la región glútea.

© Elsevier. Fotocopiar sin autorización es un delito.

Visualización del contenido de la fosa poplítea

La fosa poplítea es una depresión en forma de rombo formada entre los músculos isquiotibiales y el gastrocnemio por detrás de la rodilla. Los bordes inferiores del rombo son las cabezas medial y lateral del músculo gastrocnemio. Los bordes superiores los forman, a nivel lateral, el músculo bíceps femoral, y a nivel medial, los músculos semitendinoso y semimembranoso. Los tendones del músculo bíceps femoral y del semitendinoso son palpables y a menudo también visibles.

La cabeza del peroné es palpable en la cara lateral de la rodilla y puede usarse como referencia para identificar el tendón del bíceps femoral y el nervio peroneo común, que se curva en sentido lateral fuera de la fosa poplítea y cruza el cuello del peroné justo por debajo de su cabeza.

La fosa poplítea contiene la arteria poplítea, la vena poplítea, el nervio tibial y el nervio peroneo común (fig. 6.126). La arteria poplítea es la estructura más profunda de la fosa y desciende a través de la región desde el lado medial superior. Como consecuencia de su posición, es difícil encontrar su pulso, pero puede detectarse habitualmente palpando en profundidad justo medial a la línea media de la fosa.

La vena safena menor atraviesa la fascia profunda en la parte superior de la porción posterior de la pierna y se une a la vena poplítea.

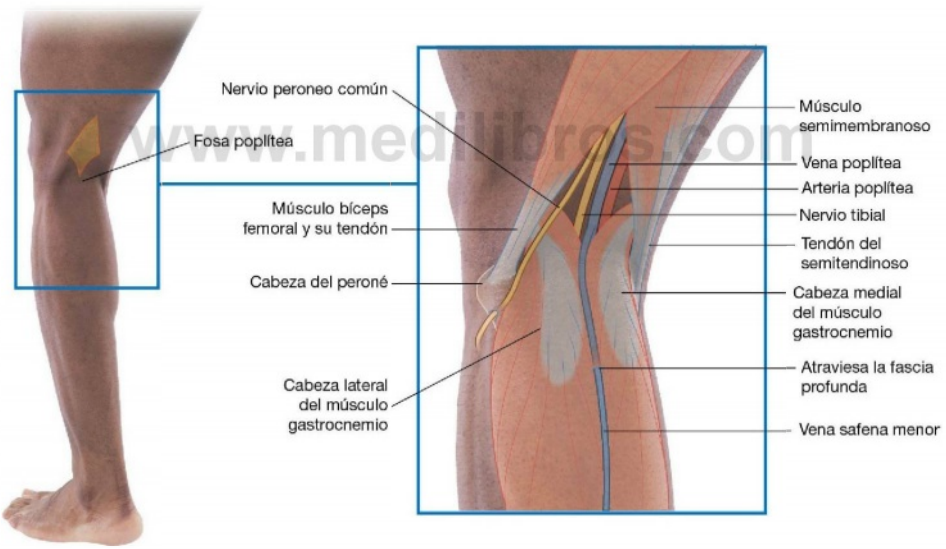

Fig. 6.126 Visualización del contenido de la fosa poplítea. Vista posterior de la rodilla izquierda.

Búsqueda del túnel del tarso: la entrada al pie

El túnel del tarso (fig. 6.127) se forma en la cara medial del pie en el surco existente entre el maléolo medial y el talón (tuberosidad del calcáneo) y por el retináculo flexor situado por encima.

La arteria tibial posterior y el nervio tibial entran en el pie a través del túnel del tarso. Los tendones del tibial posterior, del flexor largo de los dedos y del flexor largo del dedo gordo también atraviesan el túnel del tarso en compartimentos formados por tabiques del retináculo flexor.

El orden de las estructuras que pasan a través del túnel del tarso de anteromedial a posterolateral es el siguiente: tendón del tibial posterior, tendón del flexor largo de los dedos, arteria tibial posterior y venas asociadas, nervio tibial y tendón del flexor largo del dedo gordo.

La arteria tibial es palpable justo posteroinferior al maléolo medial en la superficie anterior del surco visible que existe entre el talón y el maléolo medial.

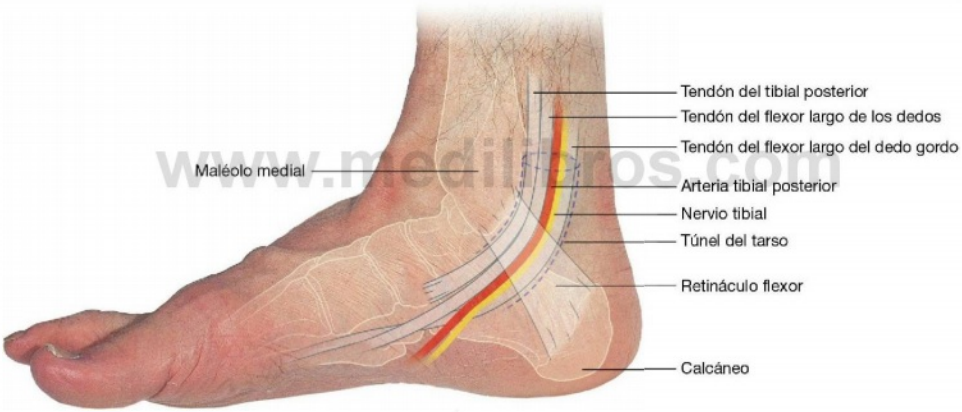

Fig. 6.127 Localización del túnel del tarso: la puerta de entrada al pie.

© Elsevier. Fotocopiar sin autorización es un delito.

Identificación de los tendones situados alrededor del tobillo y del pie

Se pueden identificar numerosos tendones alrededor del tobillo y del pie (fig. 6.128), que pueden utilizarse como referencias útiles para localizar vasos o estudiar reflejos medulares.

El tendón del tibial anterior es visible en la cara medial del tobillo anterior al maléolo medial.

El tendón calcáneo constituye el tendón más grande que entra en el pie y es prominente en la cara posterior del pie en su descenso desde la pierna al talón. Un pequeño golpe sobre este tendón con un martillo de reflejos evaluará la actividad refleja de los niveles medulares S1 y S2.

Cuando se evierte el pie, los tendones del peroneo largo y del peroneo corto elevan un pliegue cutáneo lineal que desciende desde la porción inferior de la pierna hasta el borde posterior del maléolo lateral.

El tendón del peroneo corto suele ser evidente en la superficie lateral del pie, descendiendo en sentido oblicuo hasta la base del quinto metatarsiano. Los tendones del tercer peroneo, del

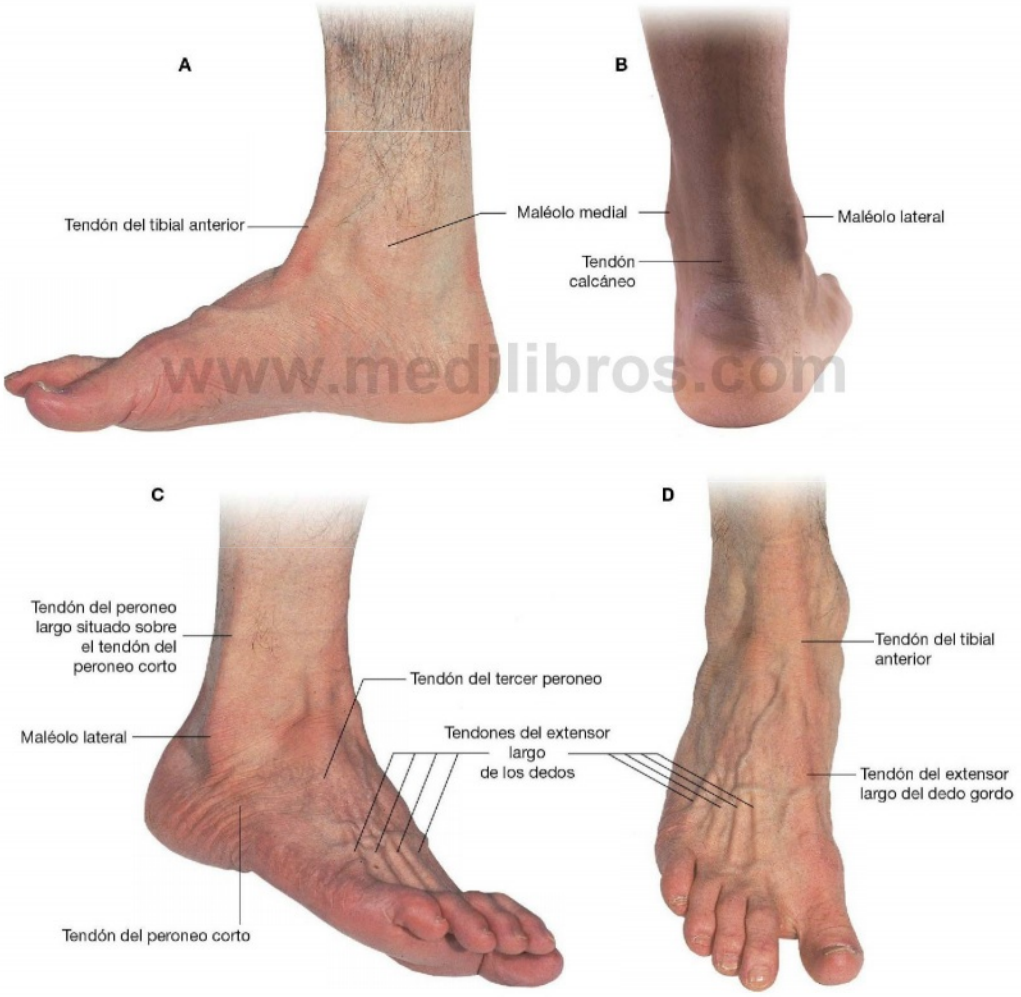

www.medilibros.com

Fig. 6.128 Identificación de los tendones situados alrededor del tobillo y del pie. **A.** Cara medial del pie derecho. **B.** Cara posterior del pie derecho. **C.** Cara lateral del pie derecho. **D.** Cara dorsal del pie derecho.

extensor largo de los dedos y del extensor largo del dedo gordo son visibles en la cara dorsal del pie de lateral a medial.

Localización de la arteria dorsal del pie

La naturaleza del pulso dorsal del pie (fig. 6.129) es relevante para evaluar la circulación periférica, porque la arteria dorsal del pie es el vaso palpable más alejado del corazón. Además, es la arteria palpable más inferior del cuerpo cuando una persona está en bipedestación.

La arteria dorsal del pie pasa sobre la cara dorsal de éste y anterior respecto de los huesos del tarso, donde se dispone entre el tendón del extensor largo del dedo gordo y el tendón del extensor largo de los dedos para el segundo dedo, paralela a ellos. Es palpable en esta posición. La rama terminal de la arteria dorsal del pie pasa a la superficie plantar de éste entre las dos cabezas del primer músculo interóseo dorsal.

Aproximación a la posición del arco arterial plantar

La irrigación del pie proviene de ramas de las arterias tibial posterior y dorsal del pie.

La arteria tibial posterior entra en la superficie plantar del pie a través del túnel del tarso y se divide en las arterias plantares lateral y medial.

La arteria plantar lateral se curva en sentido lateral a través de la mitad posterior de la planta y luego lo hace en sentido medial como arco plantar (fig. 6.130) a través de la porción anterior de la planta. Entre las bases del primero y segundo metatarsianos, el arco plantar se une a la rama terminal (arteria plantar profunda) de la arteria dorsal del pie. La mayor parte del riego sanguíneo procede del arco plantar.

La arteria plantar medial pasa a nivel anterior a través de la planta, conecta con ramas del arco plantar e irriga la cara medial del dedo gordo.

www.medilibros.com

Fig. 6.129 Localización de la arteria dorsal del pie.

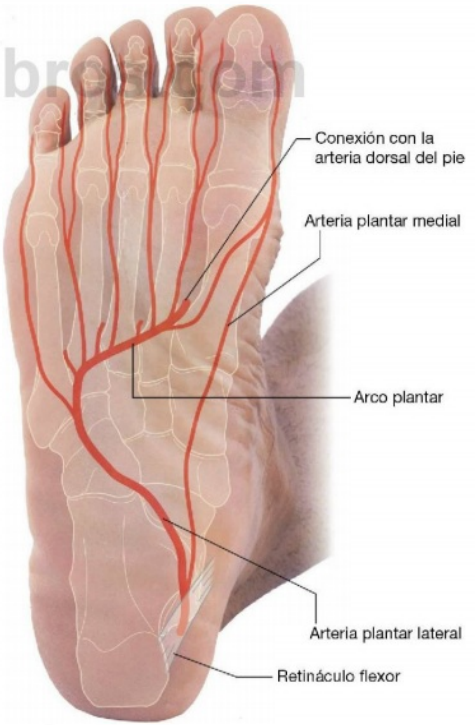

Fig. 6.130 Posición del arco plantar.

© Elsevier. Fotocopiar sin autorización es un delito.

Principales venas superficiales

Las venas superficiales de la extremidad inferior suelen aumentar de tamaño. Además, debido a su gran longitud, pueden extirparse y utilizarse en otros lugares del cuerpo como injertos vasculares.

Las venas superficiales (fig. 6.131) de la extremidad inferior comienzan como arco venoso dorsal del pie. La cara medial del arco se curva en sentido superior, anterior al maléolo medial, y sube por la pierna y el muslo como vena safena mayor. Esta vena pasa a través de una abertura situada en la fascia lata (anillo safeno) para unirse con la vena femoral en el triángulo femoral.

La cara lateral del arco venoso dorsal del pie pasa por detrás del maléolo lateral y sube por la superficie posterior de la pierna como vena safena menor. Este vaso atraviesa la fascia profunda en el tercio superior de la pierna y conecta con la vena poplítea en la fosa poplítea, situada por detrás de la rodilla.

www.medilibros.com

Fig. 6.131 Venas superficiales principales. **A.** Cara dorsal del pie derecho. **B.** Visión anterior de la extremidad inferior derecha. **C.** Cara posterior del muslo, pierna y pie izquierdos.

Pulsos

En la extremidad inferior los pulsos periféricos pueden palparse en cuatro localizaciones (fig. 6.132).

- El **pulso femoral** en el triángulo femoral: arteria femoral inferior al ligamento inguinal y a medio camino entre la espina ilíaca anterosuperior y la sínfisis del pubis.
- El **pulso poplíteo** en la fosa poplítea: arteria poplítea en la profundidad de la fosa, cerca de la línea media.
- El **pulso tibial posterior** en el túnel del tarso: arteria tibial posterior posteroinferior al maléolo medial en el surco existente entre el maléolo medial y el talón (tuberosidad del calcáneo).
- El **pulso dorsal del pie** en la cara dorsal de éste: arteria dorsal del pie en su paso a nivel distal sobre los huesos del tarso entre el tendón del extensor largo del dedo gordo y el tendón del extensor largo de los dedos que va al segundo dedo.

www.medilibros.com

Fig. 6.132 Dónde palpar los pulsos arteriales periféricos en la extremidad inferior.

© Elsevier. Fotocopiar sin autorización es un delito.

Casos clínicos

Caso 1

VARICES

Una mujer joven acudió a un cirujano vascular con una serie de grandes venas dilatadas y tortuosas en la pierna derecha. El resto de la pierna no presentaba datos destacables.

Se hizo un diagnóstico de varices y el cirujano necesita determinar la localización de la incompetencia vascular.

Hay puntos típicos donde se produce la incompetencia valvular entre las venas superficiales y profundas. En estas regiones las varices tienden a acentuarse. Las zonas típicas son:

- *En la variz safena: la unión safenofemoral, donde la vena femoral se une a la vena safena mayor.*
- *En la vena perforante de la mitad del muslo, entre la vena safena mayor y la vena femoral.*
- *En la pantorrilla, en los tres lugares donde hay perforantes: 5, 10 y 15 cm por encima del maléolo medial entre la vena safena mayor y las venas profundas de la pantorrilla.*
- *En la unión entre la vena safena menor y la vena poplítea.*

El cirujano pidió a la paciente que se tumbara en decúbito supino sobre la camilla y que levantara la pierna. Colocó un torniquete alrededor de la porción superior del muslo por debajo de la unión safenofemoral y pidió a la paciente que se levantara. No se vio ninguna vena que se rellenara en la cara medial del muslo ni en la extremidad inferior.

El efecto del torniquete es comprimir la vena safena mayor mientras permite que la sangre fluya por el sistema venoso profundo de la vena femoral y la vena femoral profunda.

Como no se rellenaban las varices mediales por debajo del nivel del torniquete, el cirujano supuso que la válvula de la unión safenofemoral era incompetente y que la paciente precisaba un tratamiento quirúrgico.

Sin embargo, durante la maniobra del torniquete el cirujano también observó algunas venas alrededor de la cara posterior y posterolateral de la pantorrilla.

Se realizó una técnica similar aplicando un torniquete justo por debajo del nivel de la articulación de la rodilla mientras se elevaba la pierna. La paciente se puso de pie y ninguna vena se rellenó en la cara posterior ni posterolateral de la pantorrilla. Estas observaciones indicaban al cirujano que también la válvula del sistema de la safena menor era incompetente en su anastomosis con la vena poplítea.

Se planificó la cirugía.

Se hizo una pequeña incisión transversa por debajo del nivel del ligamento inguinal por donde la vena safena mayor pasa a través del anillo safeno en la fascia profunda. Esto puede palparse fácilmente como un pequeño defecto circular en la fascia. Se identificó la unión safenofemoral y se ligó la vena safena mayor en su anastomosis con la vena femoral. La vena safena mayor se denudó y extirpó mediante una técnica quirúrgica especial.

Se colocó a la paciente en decúbito prono durante la segunda parte de la intervención.

Se hizo una pequeña incisión transversa a nivel del pliegue cutáneo de la fosa poplítea, pero el cirujano tuvo dificultades para identificar la unión entre la vena safena menor y la poplítea. Tras un tiempo considerable, el cirujano localizó lo que pensaba que era la vena safena menor, la ligó y cerró la herida.

Al día siguiente se envió a la paciente a su casa, pero volvió a la clínica a las 2 semanas quejándose de problemas al caminar. En la exploración se observó una falta de flexión dorsal, un trastorno sensitivo sobre la cara externa de la pierna y del pie, y una atrofia evidente de los músculos peroneos. Cuando la paciente caminaba, arrastraba el pie entre los pasos. Se hizo el diagnóstico

www.medilibros.com

Caso 1 *(cont.)*

clínico de pie caído y de lesión del nervio peroneo común. La lesión se produjo en el momento de la cirugía.

Dentro de la fosa poplítea se encuentran la arteria poplítea, la vena poplítea y el nervio ciático (con sus ramos). La arteria poplítea es la estructura más profunda. La vena poplítea es superficial a la arteria, y el nervio ciático es superficial a la vena (fig. 6.133). Y, lo que es más relevante, el nervio ciático se divide en el vértice de la fosa poplítea. El nervio tibial continúa dentro de la porción inferior de la fosa poplítea. El nervio peroneo común pasa a nivel lateral junto al músculo bíceps femoral, se vuelve superficial y rodea el cuello del peroné.

Se concluyó que el cirujano había ligado accidentalmente el nervio peroneo común en lugar de la vena safena menor, lo que produjo los síntomas de la paciente.

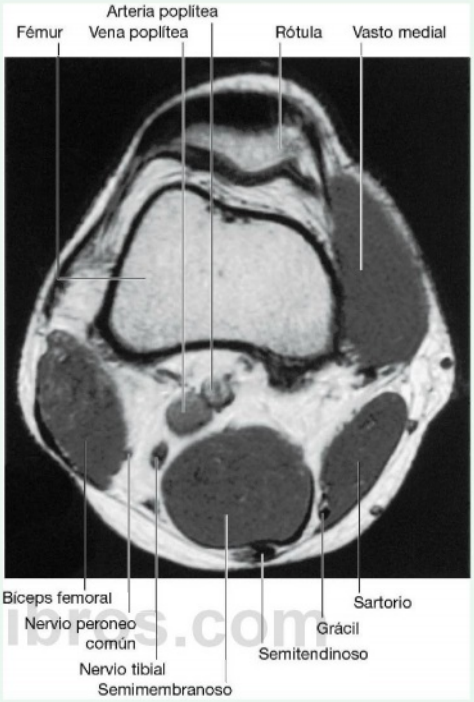

www.medilibros.com

Fig. 6.133 Fosa poplítea que muestra la posición de la arteria y vena poplíteas, y del nervio ciático. Resonancia magnética potenciada en T1 en el plano axial.

Caso 2

LESIÓN EN LA ARTICULACIÓN DE LA RODILLA

Un hombre joven disfrutaba de un largo fin de semana esquiando en una estación europea. Mientras competía con un amigo se pisó el borde interno de su esquí derecho. Perdió el equilibrio y se cayó. Al caerse escuchó un «clic». Tras recuperarse de la caída presentaba un dolor intenso en la rodilla derecha. Fue incapaz de mantenerse sobre los esquís ese día, y en lo que tardó en llegar a su chalé la rodilla se le hinchó de forma significativa. Acudió de inmediato a ver a un traumatólogo.

El traumatólogo revisó con atención el mecanismo de la lesión.

El joven estaba esquiando cuesta abajo con los dos esquís en paralelo. Los tobillos estaban rígidos en las botas y las rodillas ligeramente flexionadas. Una pérdida momentánea de la concentración llevó al esquiador a pisarse el borde interno de su esquí derecho. El efecto fue forzar la bota y la pantorrilla en rotación externa. Además, la rodilla se forzó a una posición en valgo (arqueada en sentido lateral, alejándose de la línea media) y el esquiador cayó al suelo. Los dos esquís se desprendieron de las botas al liberarse las sujeciones.

Varias estructuras de la articulación de la rodilla se dañaron de manera secuencial.

(Continúa)

© Elsevier. Fotocopiar sin autorización es un delito.

Caso 2 *(cont.)*

A medida que la rodilla entraba en rotación externa y valgo, el ligamento cruzado anterior se tensó, actuando como fulcro. El ligamento colateral tibial se forzó y se comprimió el compartimento lateral de la rodilla. Al aumentar la fuerza se rompió el ligamento colateral tibial (figs. 6.134A y 6.134B) y lo mismo le ocurrió al menisco medial (fig. 6.135C). Finalmente, el ligamento cruzado anterior, que estaba tenso, cedió (figs. 6.135A y 6.135B).

La articulación se hinchó algunas horas después.

La rotura del ligamento cruzado anterior produce una tumefacción articular acentuada característica. El ligamento es extrasinovial e intracapsular y tiene una profusa irrigación. A medida que el ligamento se desgarraba se herniaba en la articulación. La sangre de la rotura irrita la membrana sinovial y también penetra en la articulación. Estos factores producen una tumefacción gradual de la articulación a lo largo de las horas siguientes, con una acumulación significativa de líquido en la cavidad articular.

Al paciente se le hizo una reconstrucción quirúrgica del ligamento cruzado anterior.

Es difícil encontrar una sustancia fabricada por el ser humano que se comporte de la misma forma que el ligamento cruzado anterior y muestre las mismas propiedades físicas. Los cirujanos han ideado formas ingeniosas de reconstruir este ligamento. Dos de los métodos más frecuentes usan el tendón rotuliano y los isquiotibiales para reconstruirlo.

El paciente se sometió a más procedimientos quirúrgicos.

Se exploró el ligamento colateral tibial y se volvió a suturar. Mediante técnicas artroscópicas se desbridó la rotura del menisco medial para evitar complicaciones posteriores.

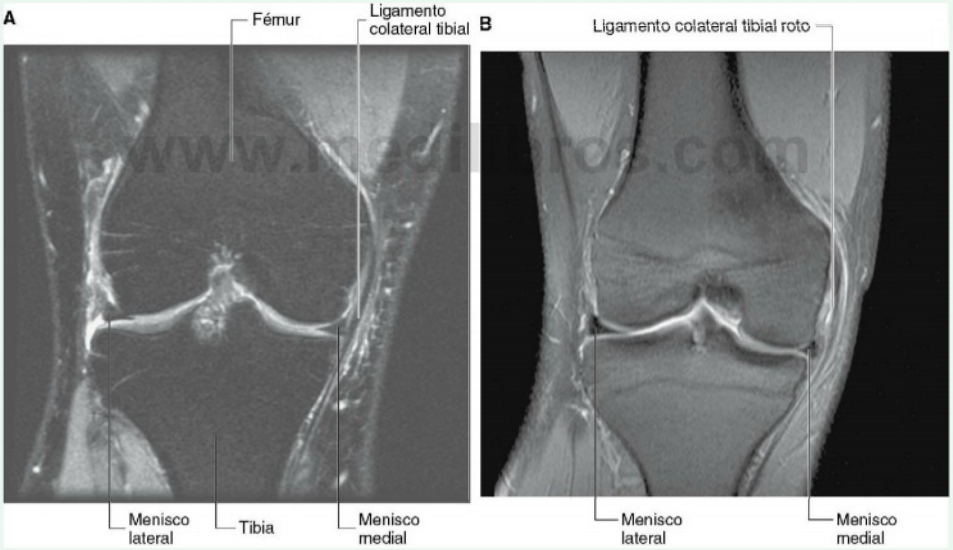

Fig. 6.134 A. Articulación normal de la rodilla que muestra el ligamento colateral tibial y los meniscos medial y lateral. Imagen por densidad de protones (PD)-resonancia magnética potenciada en T1 en el plano coronal. **B.** Articulación de la rodilla que muestra un ligamento colateral tibial roto. Imagen por PD-resonancia magnética potenciada en T1 en el plano coronal.

Caso 2 *(cont.)*

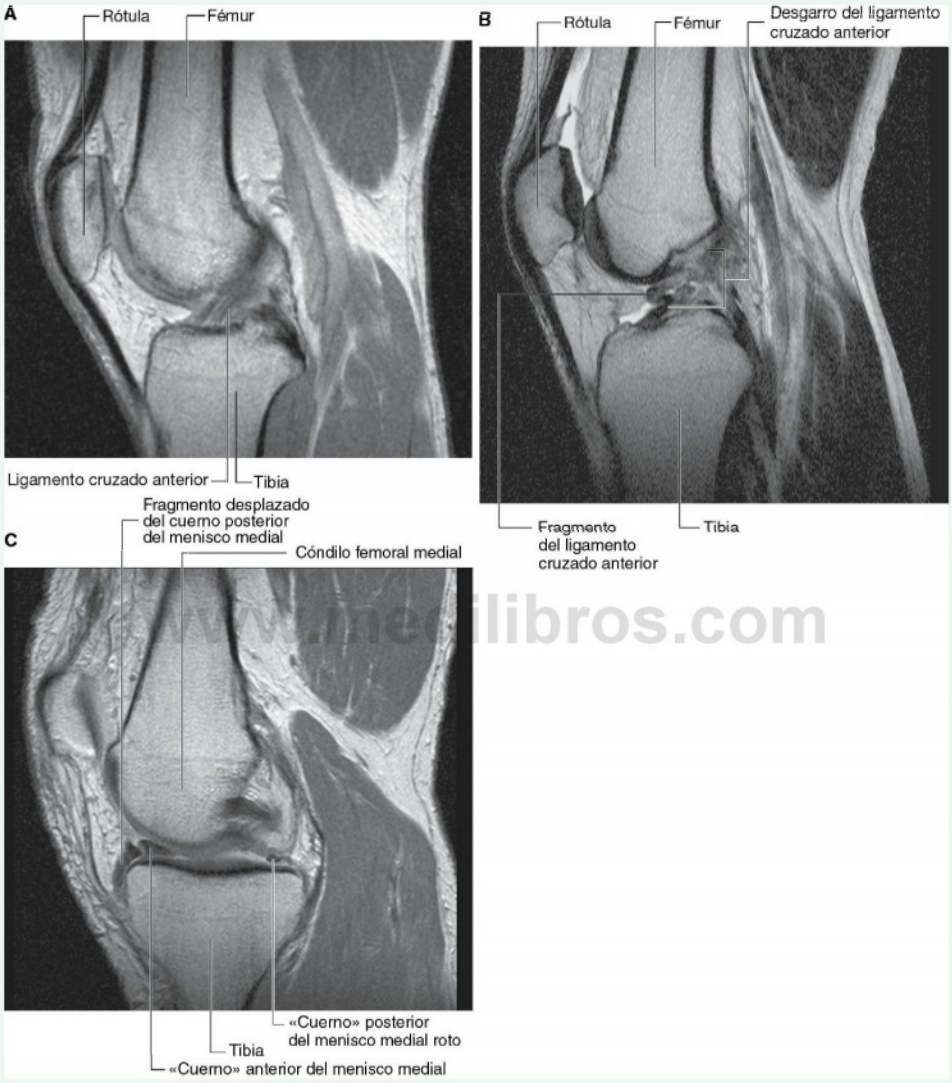

www.medilibros.com

Fig. 6.135 **A.** Articulación de la rodilla que muestra un ligamento cruzado anterior intactos. RM potenciada en T2 en el plano sagital. **B.** Articulación de la rodilla donde puede verse un ligamento cruzado anterior roto. RM potenciada en T2 en el plano sagital. **C.** Articulación de la rodilla donde se observa un menisco medial roto (la porción rota del cuerno posterior se ha desplazado hacia la cara anterior de la articulación dando la impresión de un «menisco doble» en dicha localización). RM potenciada en densidad de protones en el plano sagital.

© Elsevier. Fotocopiar sin autorización es un delito.

Caso 3

FRACTURA DEL CUELLO DEL FÉMUR

Una mujer de 72 años ingresó en el servicio de urgencias tras caerse en su casa. Se quejaba de un dolor intenso en la cadera derecha y se le apreciaba un hematoma en el lado derecho de la cara.

En el ingreso se observó que la pierna derecha de la paciente era más corta que la izquierda y que estaba rotada en sentido lateral.

Se realizaron varias exploraciones iniciales, incluida una radiografía simple de la pelvis.

Esta radiografía mostraba una fractura desplazada a través del cuello derecho del fémur.

El acortamiento aparente y la rotación externa de la pierna en la exploración clínica se atribuyeron al espasmo de los músculos que unen la pelvis a los trocánteres y a la porción proximal del fémur. Entre los músculos que rodean la articulación de la cadera, el grupo más grande es el aductor (aductor largo, corto y mayor) y el psoas mayor. Este último se inserta en el trocánter menor y su acción es rotar en sentido lateral y flexionar la cadera. El punto de apoyo de la acción del psoas mayor es la cabeza femoral en el acetábulo. Pero cuando el cuello femoral se desprende, su acción dominante tira del fémur en sentido proximal y en rotación lateral. La rotación externa se exacerba por el espasmo de los músculos aductores.

Fueron necesarias muchas pruebas médicas antes de la cirugía. Se debe recordar que los ancianos pueden presentar numerosas enfermedades coexistentes.

A la paciente se le hizo una hemiartroplastia.

La hemiartroplastia es un procedimiento quirúrgico en el que se extrae la cabeza del fémur del acetábulo. El cuello femoral se recorta cerca de los trocánteres y se fresa la cavidad medular de la diáfisis femoral. Se introduce una prótesis metálica de cadera en la cavidad medular del fémur y se coloca la cabeza de la prótesis en el acetábulo, en donde se articula. En los casos sencillos no se sustituye el acetábulo, lo que es relevante, aunque podría colocarse una prótesis acetabular si fuera adecuado.

Una artroplastia era la única intervención que podía realizarse.

La irrigación de la cabeza femoral procede de tres fuentes: la arteria existente dentro del ligamento de la cabeza del fémur, los vasos de la cavidad medular y los vasos profundos a la membrana sinovial, que discurren en los retináculos de la cápsula fibrosa de la articulación de la cadera. Con el envejecimiento, la médula roja normal de la cavidad medular es sustituida por grasa, lo que atenúa la irrigación medular. La arteria del interior de la cabeza del fémur también se atenúa, lo que a menudo se acompaña de arteriopatía aterosclerótica.

Por desgracia para esta paciente, el único aporte sanguíneo de la cabeza del fémur provenía de los vasos de las fibras de los retináculos, que resultaron cortados en el momento de la fractura. Si la paciente hubiera sufrido en su lugar una fractura intertrocantérica, los vasos de los retináculos no se habrían dañado y podría haberse empleado otro método de fijación quirúrgica, sin necesidad de hacer una hemiartroplastia.

La paciente tiene osteoporosis.

La osteoporosis es un trastorno habitual que afecta a los ancianos, y que es significativamente más frecuente en las mujeres posmenopáusicas. Muchas fracturas del cuello femoral en los ancianos se deben a que la resistencia del hueso se reduce significativamente cuando está osteoporótico. Otras localizaciones frecuentes de las fracturas osteoporóticas son la porción distal del radio y las vértebras toracolumbares.

www.medilibros.com

Caso 4

TROMBOSIS VENOSA PROFUNDA

Una mujer de 28 años acudió a su médico de familia para una revisión habitual de su embarazo a las 36 semanas de edad gestacional. Ni la paciente ni el médico tenían preocupaciones sobre el embarazo. Sin embargo, la paciente refería una tumefacción unilateral en la pierna izquierda que había aumentado gradualmente en los 2 días previos. Además, la tarde previa a la visita presentó un dolor torácico agudo que aumentaba con la respiración profunda.

El médico de familia solicitó una ecografía dúplex del sistema venoso de la pierna izquierda.

La ecografía del árbol vascular puede demostrar el flujo y la oclusión de las arterias y las venas.

La sonda se colocó sobre la vena femoral izquierda y no se observó flujo alguno. Además, la vena no podía comprimirse ni pudieron demostrarse alteraciones del flujo con la respiración. Se observó algo de flujo en la vena femoral profunda y en la vena safena mayor. No se demostró flujo a lo largo de la vena femoral izquierda, la vena poplítea ni las venas tibiales.

El técnico exploró el otro lado, donde se demostró un flujo excelente dentro del sistema venoso femoral derecho. Además, cuando se masajeó suavemente la pantorrilla se observó un aumento del flujo. Fue posible demostrar una alteración del flujo con los movimientos respiratorios y la compresión venosa fue satisfactoria. Se hizo un diagnóstico de trombosis venosa profunda extensa en el lado izquierdo.

Ciertos pacientes son más propensos a la trombosis venosa profunda.

Tres factores principales predisponen a un paciente a la trombosis:

- *Una reducción o estancamiento del flujo sanguíneo en las venas: pueden producirse una estasis sanguínea significativa (p. ej., por falta de movimiento), un menor efecto de bomba muscular de la pantorrilla y una obstrucción al flujo.*
- *Lesión de la pared venosa: el traumatismo venoso puede dañar las paredes vasculares y favorecer así la formación del trombo.*
- *Hipercoagulabilidad sanguínea: los estados de hipercoagulabilidad suelen asociarse a concentraciones anómalas de ciertos factores de coagulación, como la antitrombina III, la proteína C y la proteína S.*

En esta paciente, la compresión de las venas ilíacas externas izquierdas por el útero grávido fue la probable causa de estasis, que produjo la trombosis venosa profunda.

El dolor torácico se debió a una embolia pulmonar.

Se desprendieron pequeños émbolos del borde principal del trombo que atravesaron el corazón para alojarse en los pulmones. Los émbolos pequeños producen un dolor torácico pleurítico típico que aumenta con la respiración. Estos pequeños émbolos pulmonares aislados pueden afectar a la función respiratoria, pero también pueden ser precursores de un gran émbolo pulmonar, potencialmente mortal (fig. 6.136).

Se instituyó anticoagulación y la paciente tuvo un parto sin complicaciones.

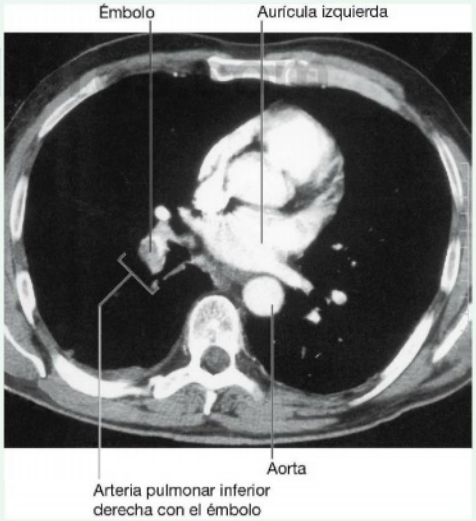

Fig. 6.136 Embolia pulmonar. Tomografía computarizada.

© Elsevier. Fotocopiar sin autorización es un delito.

Caso 5

ROTURA DEL TENDÓN DEL CALCÁNEO

Un hombre de 45 años había estado jugando recientemente al *squash*. Durante el juego intentó un golpe de derecha y notó un dolor brusco intenso en el talón. Pensó que su oponente le había golpeado con la raqueta. Cuando se volvió, vio que éste se encontraba demasiado lejos como para haberle golpeado.

A los pocos minutos tenía una tumefacción acentuada en el tobillo. El paciente era incapaz de hacer la flexión plantar del pie y tuvo que dejar de jugar. Después apareció un hematoma subcutáneo apreciable en el tobillo.

Las posibilidades diagnósticas son una lesión ósea o de partes blandas.

Se excluyó una lesión ósea porque no había dolor a la presión en el hueso.

El paciente tenía una lesión significativa de partes blandas. En la exploración presentaba una tumefacción significativa del tobillo, con un hematoma subcutáneo. Era incapaz de mantenerse de puntillas con la pierna derecha, y en decúbito prono se palpaba un defecto dentro del tendón del calcáneo.

Se le diagnosticó una rotura del tendón del calcáneo.

Este paciente presenta una historia típica de rotura del tendón del calcáneo y los hallazgos clínicos lo apoyan. Se realizó una resonancia magnética (RM) que confirmó el diagnóstico (fig. 6.137).

Al paciente se le hizo una reparación quirúrgica.

El tendón cicatrizó bien, aunque el paciente no ha vuelto a jugar al squash.

Fig. 6.137 Tobillo que muestra un tendón del calcáneo roto. Resonancia magnética potenciada en T2 en el plano sagital.

www.medilibros.com

Caso 6

ANEURISMA DE LA ARTERIA POPLÍTEA

Un hombre de 67 años notó una masa de unos 4 cm de diámetro transverso en la parte posterior de la rodilla. El paciente estaba por lo demás bien y no tenía antecedentes destacables.

La masa procedía de una de las estructuras de la fosa poplítea.

Dentro de la fosa poplítea hay un paquete vasculonervioso que contiene el nervio ciático (y sus dos ramos), la arteria poplítea y la vena poplítea. Existen también numerosas bolsas serosas pequeñas asociadas con la cara posterior de la articulación de la rodilla, así como con los músculos y tendones de esta región. Es posible que esta masa proceda de las estructuras posteriores de la articulación de la rodilla, que comprende evaginaciones sinoviales, los meniscos y los músculos y tendones de esta región.

Las masas más frecuentes demostradas dentro de la fosa poplítea son un quiste poplíteo, un aneurisma poplíteo y un quiste adventicial arterial.

La exploración clínica adicional reveló que esta masa era pulsátil y presentaba un soplo (un soplo audible debido al flujo sanguíneo turbulento) en la auscultación.

Se diagnosticó un aneurisma de la arteria poplítea.

Un aneurisma de la arteria poplítea es una dilatación anómala de dicha arteria. Es infrecuente que mida más de 5 cm porque suele producir síntomas antes de alcanzar ese tamaño.

Al contrario que los aneurismas de otras partes del cuerpo, los aneurismas poplíteos tienden por lo general a embolizar, y es habitual que el trombo mural produzca una isquemia distal a la lesión en lugar de su ruptura. Es imprescindible explorar el resto del árbol arterial en los pacientes con un aneurisma poplíteo porque los aneurismas pueden ser bilaterales y se asocian con aneurismas aórticos abdominales.

Las otras posibilidades diagnósticas son el quiste poplíteo y el quiste adventicial.

El quiste poplíteo (quiste de Baker) es una evaginación sinovial que surge de la cara posteromedial de la articulación de la rodilla. La membrana sinovial de la articulación de la rodilla se evagina entre la cabeza medial del gastrocnemio y el tendón del semitendinoso para disponerse medial dentro de la fosa poplítea. En ocasiones discurre en sentido inferior para disponerse en y alrededor de los tendones que forman la pata de ganso (sartorio, grácil y semitendinoso).

Un quiste adventicial arterial es una estructura quística poco frecuente que se origina en la pared de la arteria.

Se realizó una ecografía.

Utilizando la ecografía en tiempo real se caracterizaron las dimensiones del aneurisma poplíteo y se demostró flujo en los vasos. Además, se excluyeron por completo el quiste poplíteo y el quiste adventicial.

Se realizó una extirpación quirúrgica y se interpuso un injerto; la recuperación fue satisfactoria.

© Elsevier. Fotocopiar sin autorización es un delito.

Caso 7

ROTURA DEL LIGAMENTO ASTRAGALOPERONEO ANTERIOR

Un joven corredor de larga distancia acudió a su médico con una tumefacción aguda en la cara lateral del tobillo. Esta lesión apareció directamente tras pasar corriendo accidentalmente por un bache en el pavimento.

Se sospechó una fractura del tobillo.

Las radiografías simples anteroposterior y lateral del tobillo no revelaron ningún signo de lesión ósea que justificara la tumefacción de las partes blandas del paciente.

Se dieron al joven un par de muletas y un analgésico, y se le recomendó reposo. Se le diagnosticó un esguince simple.

En las semanas siguientes la tumefacción y el edema de las partes blandas del tobillo descendieron y el paciente comenzó a correr, aunque notaba que el tobillo «cedía». Acudió a un traumatólogo para un estudio adicional.

Había un signo del cajón anterior positivo en la articulación del tobillo.

En esta fase se debe revisar el mecanismo de lesión. Generalmente cuando se corre sobre una superficie dura en la fase final de despegue del pie, éste se supina. Si el pie queda atrapado en un bache o terrón, esta maniobra de supinación continúa e invierte la articulación del tobillo en flexión plantar. Esto ejerce una tensión significativa sobre el complejo ligamentoso lateral y, en las circunstancias adecuadas, provoca una rotura (en orden) de las estructuras ligamentosas de anterior a posterior. Primero se rompe el ligamento astragaloperoneo anterior seguido del ligamento calcaneoperoneo, y luego el ligamento astragaloperoneo posterior. A medida que se van rompiendo estos ligamentos, la gravedad de la lesión de las partes blandas aumenta significativamente y se incrementa la probabilidad de una inestabilidad permanente del tobillo.

En la exploración, cualquier signo del cajón anterior del tobillo (4-5 mm, comparado con el otro lado) indica una lesión del ligamento astragaloperoneo anterior.

El ligamento astragaloperoneo anterior puede evaluarse colocando el pie en flexión plantar acentuada. Si hay más de 10° de diferencia entre el pie afectado y el sano, se sospecha una rotura del ligamento astragaloperoneo anterior.

Es muy infrecuente que se rompan los tres ligamentos, y de ser así suele haber otras lesiones significativas en el tobillo.

Se realizó una resonancia magnética (RM) para evaluar la lesión ligamentosa.

La RM es excelente para mostrar los complejos ligamentosos medial y lateral del tobillo y las partes blandas que sostienen los huesos de la zona posterior del pie.

Por desgracia para este paciente había una rotura del ligamento astragaloperoneo anterior (fig. 6.138) que hubo de repararse con cirugía.

www.medilibros.com

Caso 7 *(cont.)*

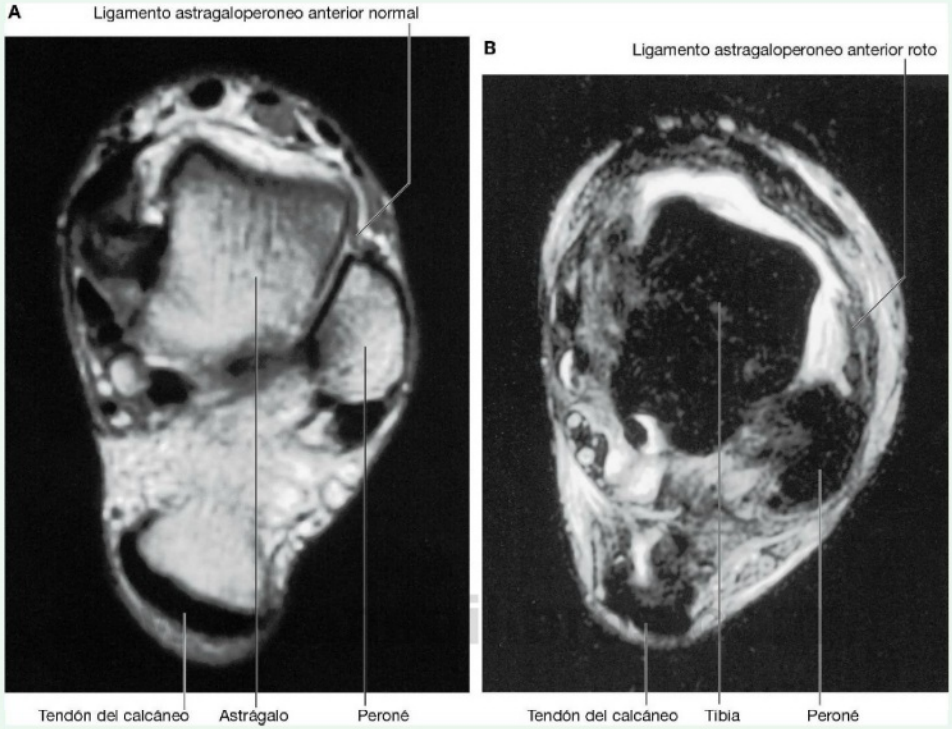

Fig. 6.138 **A.** Articulación normal del tobillo que muestra un ligamento astragaloperoneo anterior intacto. RM potenciada en T1 en el plano axial. **B.** Articulación del tobillo que muestra un ligamento astragaloperoneo anterior roto. RM potenciada en T2 en el plano axial.

© Elsevier. Fotocopiar sin autorización es un delito.

Página deliberadamente en blanco

www.medilibros.com

7

Extremidad superior

Contenido adicional *online* disponible en www.studentconsult.com

- Biblioteca de imágenes: ilustraciones de la anatomía de la extremidad superior
- Autoevaluación: preguntas de elección múltiple tipo National Board
- Preguntas cortas
- Anatomía de superficie interactiva: animaciones
- Casos clínicos de fisioterapia
  - Exploración de la extremidad superior
  - Síndrome del desfiladero torácico
  - Tendinitis del manguito de los rotadores
  - Capsulitis adhesiva
  - Pinzamiento subacromial
  - *Véanse más casos clínicos de fisioterapia en internet*
- Casos clínicos médicos
  - Tumor de Pancoast
  - Fractura de la clavícula
  - Lesiones de los tendones extensores de la mano
  - Infecciones de la mano
  - Parálisis alta del nervio mediano
  - *Véanse más casos clínicos médicos en internet*
- Casos clínicos
  - Escápula alada
  - Bloqueos nerviosos del plexo braquial
  - Complicaciones de fracturas de la primera costilla
  - Síndrome del túnel del carpo
  - *Véanse más casos clínicos en internet*

Curso de autoaprendizaje *online* de Anatomía y embriología

- Módulos de anatomía 32-38
- Módulo de embriología 71

Conceptos generales **685**

Descripción general **685**
Funciones **686**
- Posición de la mano **686**
- La mano como herramienta mecánica **689**
- La mano como herramienta sensitiva **689**

Componentes **690**
- Huesos y articulaciones **690**
- Músculos **692**

Relación con otras regiones **693**
- Cuello **693**
- Espalda y pared torácica **694**

Puntos fundamentales **695**
- Inervación por los nervios cervicales y torácicos altos **695**
- Nervios relacionados con el hueso **699**
- Venas superficiales **700**
- Orientación del pulgar **701**

Anatomía regional **702**

Hombro **702**
- Huesos **702**
- Articulaciones **705**
- Músculos **713**

Región posterior de la escápula **716**
- Músculos **717**
- Puertas de entrada a la región posterior de la escápula **717**
- Nervios **719**
- Arterias y venas **719**

Axila **721**
- Entrada de la axila **723**
- Pared anterior **723**
- Pared medial **726**
- Pared lateral **727**
- Pared posterior **728**
- Puertas de entrada en la pared posterior **730**
- Suelo **731**
- Contenido de la axila **731**

© 2015. Elsevier España, S.L.U. Reservados todos los derechos

Extremidad superior

Brazo 750
- Huesos 751
- Músculos 754
- Arterias y venas 756
- Nervios 760

Articulación del codo 764

Fosa cubital 768

Antebrazo 771
- Huesos 773
- Articulaciones 774

Compartimento anterior del antebrazo 776
- Músculos 776
- Arterias y venas 782
- Nervios 784

Compartimento posterior del antebrazo 785
- Músculos 785
- Arterias y venas 791
- Nervios 792

Mano 792
- Huesos 793
- Articulaciones 795
- El túnel del carpo y las estructuras de la muñeca 798
- Aponeurosis palmar 800
- Palmar corto 800
- Tabaquera anatómica 800
- Vainas fibrosas de los dedos 801
- Capuchones extensores 802
- Músculos 804
- Arterias y venas 810
- Nervios 814

Anatomía de superficie 819
- Anatomía de superficie de la extremidad superior 819
- Referencias óseas y músculos de la región posterior de la escápula 819
- Visualización de la axila y localización del contenido y de las estructuras relacionadas 820
- Localización de la arteria braquial en el brazo 821
- El tendón del tríceps braquial y la posición del nervio radial 822
- Fosa cubital (visión anterior) 822
- Identificación de los tendones y localización de los principales vasos y nervios de la zona distal del antebrazo 824
- Aspecto normal de la mano 825
- Posición del retináculo flexor y del ramo recurrente del nervio mediano 826
- Función motora de los nervios mediano y cubital en la mano 826
- Visualización de la posición de los arcos palmares superficial y profundo 827
- Puntos de exploración del pulso periférico 827

Casos clínicos 829

www.medilibros.com

Conceptos generales

DESCRIPCIÓN GENERAL

La extremidad superior se relaciona con la cara lateral de la porción inferior del cuello y con la pared torácica. Se une al tronco mediante músculos y una pequeña articulación esquelética situada entre la clavícula y el esternón: la articulación esternoclavicular. Atendiendo a la localización de las principales articulaciones y huesos que la componen, la extremidad superior se divide en hombro, brazo, antebrazo y mano (fig. 7.1A).

El hombro es la zona de la extremidad superior que se une al tronco (fig. 7.1B).

El brazo es la zona de la extremidad superior situada entre el hombro y la articulación del codo; el antebrazo se encuentra entre la articulación del codo y la de la muñeca; y la mano es la parte distal a la articulación de la muñeca.

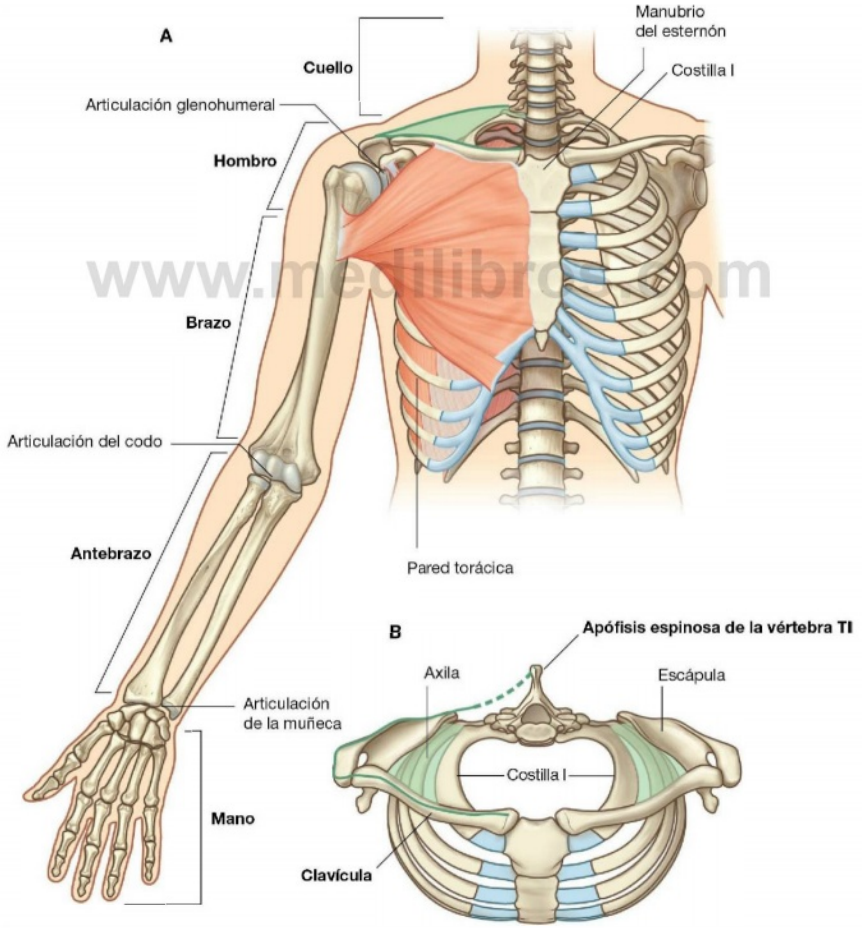

www.medilibros.com

Fig. 7.1 Extremidad superior. **A.** Vista anterior de la extremidad superior. **B.** Vista superior del hombro.

© Elsevier. Fotocopiar sin autorización es un delito.

La axila, la fosa cubital y el túnel del carpo son áreas destacadas de transición entre las diferentes partes de la extremidad (fig. 7.2). Por cada una de estas partes pasan, o están relacionadas, estructuras significativas.

La axila es un área de forma piramidal irregular, formada por los músculos y los huesos del hombro y por la cara lateral de la pared torácica. El vértice o entrada se abre directamente en la zona inferior del cuello. La piel de la axila forma su suelo. Todas las estructuras fundamentales que discurren entre el cuello y el brazo lo hacen a través de la axila.

La fosa cubital es una depresión de forma triangular formada por los músculos anteriores a la articulación del codo. La principal arteria que pasa del brazo al antebrazo, la arteria braquial, discurre por esta fosa, al igual que uno de los nervios más relevantes de la extremidad superior, el nervio mediano.

El túnel del carpo es la puerta de entrada a la palma de la mano. Sus paredes posterior, lateral y medial forman un arco constituido por los pequeños huesos del carpo en la zona proximal de la mano. Una gruesa banda de tejido conjuntivo, el retináculo flexor, se extiende entre ambos lados de este arco y forma la pared anterior del túnel. El nervio mediano y todos los tendones flexores largos pasan desde el antebrazo hasta los dedos de la mano a través del túnel del carpo.

FUNCIONES

Posición de la mano

Al contrario que la extremidad inferior, que tiene funciones de soporte, estabilidad y locomoción, la extremidad superior es muy móvil, para poder situar la mano en distintas posiciones en el espacio.

El hombro se une al tronco fundamentalmente mediante músculos, por lo que se puede mover respecto del cuerpo. El deslizamiento (antepulsión y retropulsión) y la rotación de la escápula respecto de la pared torácica cambian la posición de la **articulación glenohumeral (articulación del hombro)** y consiguen que la mano alcance posiciones más distantes (fig. 7.3). La articulación glenohumeral permite que el brazo se mueva en tres ejes con una gran amplitud de movimientos. Los movimientos del brazo en esta articulación son: flexión, extensión, abducción, aducción, rotación medial (rotación interna), rotación lateral (rotación externa) y circunducción (fig. 7.4).

www.medilibros.com

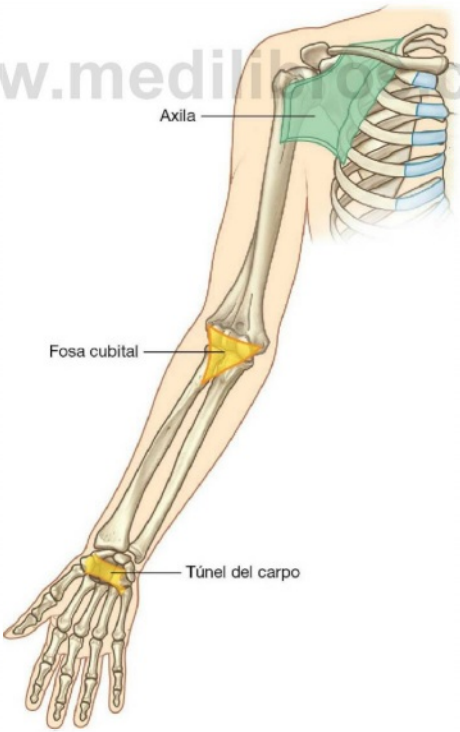

Fig. 7.2 Zonas de transición en la extremidad superior.

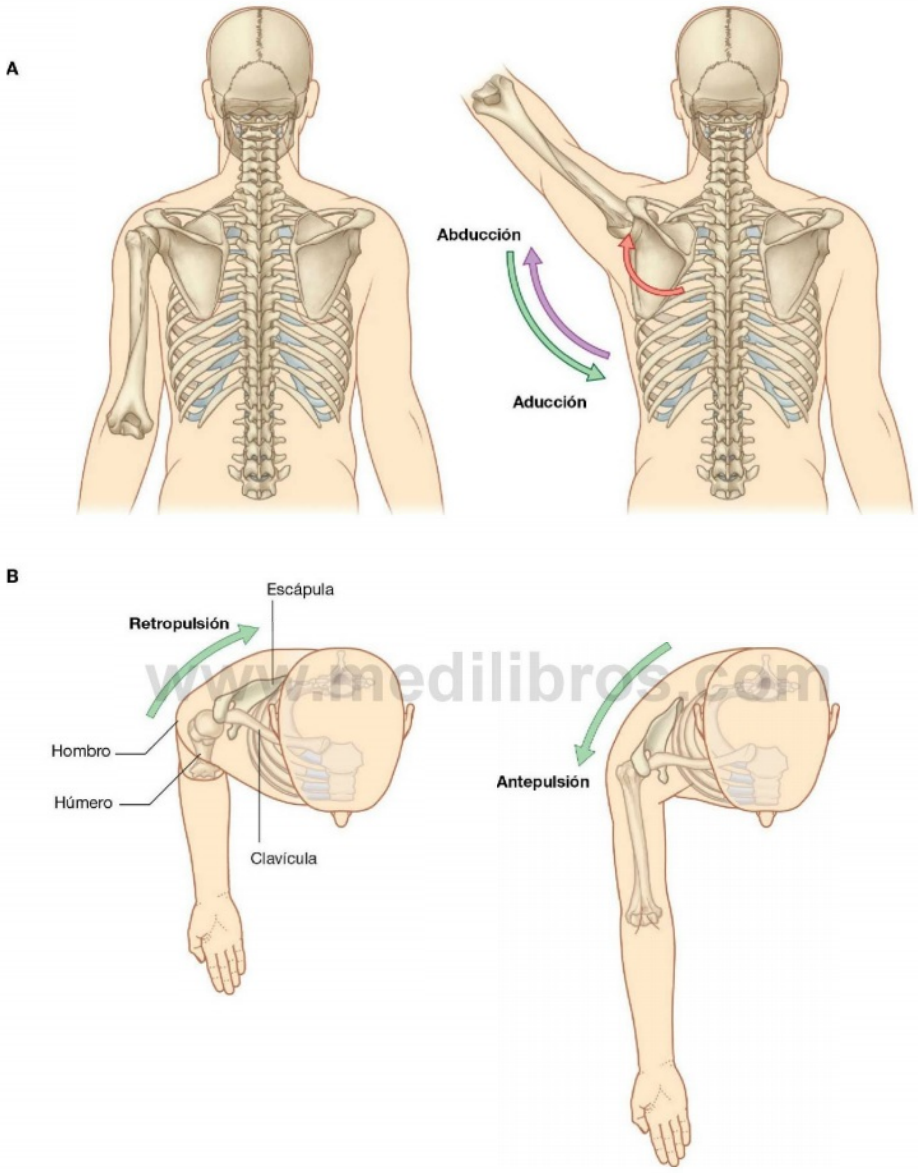

Fig. 7.3 Movimientos de la escápula. **A.** Rotación. **B.** Antepulsión y retropulsión.

www.medilibros.com

© Elsevier. Fotocopiar sin autorización es un delito.

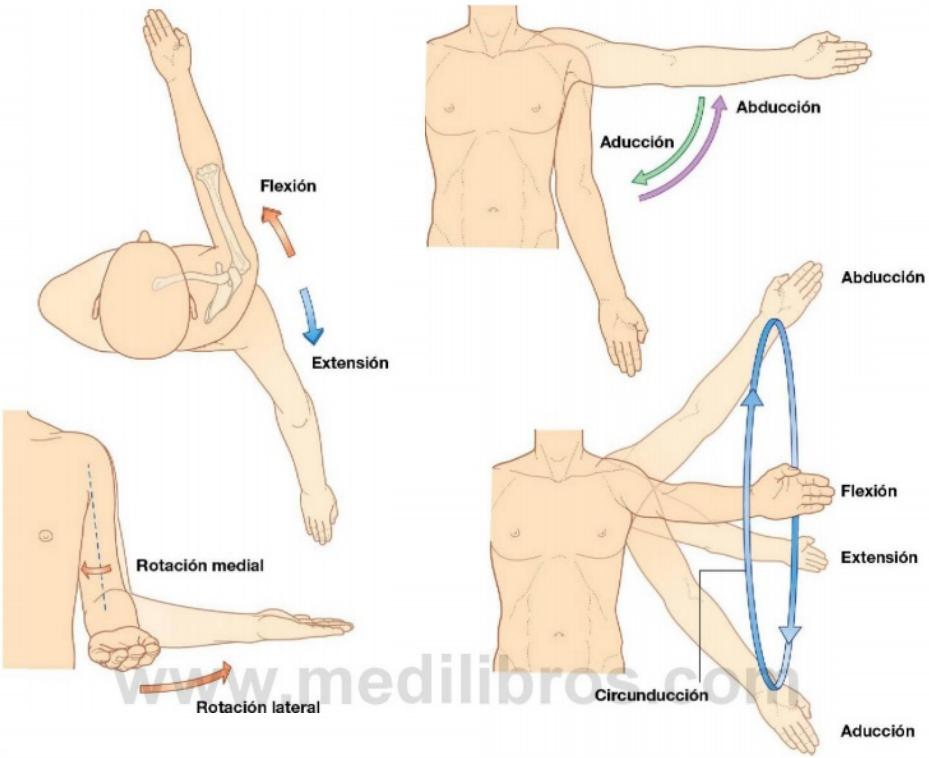

www.medilibros.com

Fig. 7.4 Movimientos del brazo en la articulación glenohumeral.

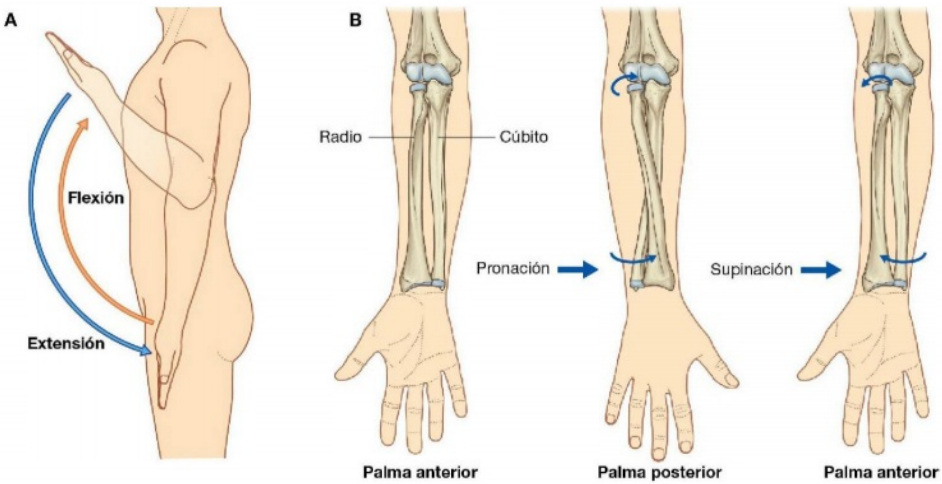

Fig. 7.5 Movimientos del antebrazo. **A.** Flexión y extensión en la articulación del codo **B.** Pronación y supinación.

Los principales movimientos de la **articulación del codo** son la flexión y la extensión del antebrazo (fig. 7.5A). En el otro extremo del antebrazo, la parte distal del hueso lateral (el radio) se puede desplazar sobre la cabeza del hueso medial (el cúbito). Como la mano se articula con el radio, se puede mover desde una posición con la palma anterior hasta una posición situando la palma posterior, simplemente cruzando el extremo distal del radio sobre el cúbito (fig. 7.5B). Este movimiento, denominado pronación, se produce de manera exclusiva en el antebrazo. El movimiento de supinación vuelve a colocar la mano en su posición anatómica.

En la **articulación de la muñeca,** la mano se puede abducir, aducir, flexionar, extender y circunducir (fig. 7.6). Estos movimientos, combinados con los del hombro, el brazo y el antebrazo, permiten colocar la mano en diferentes posiciones con relación al cuerpo.

La mano como herramienta mecánica

Una de las principales funciones de la mano es agarrar y manipular objetos. Para agarrar objetos se suele necesitar flexionar los dedos enfrentándolos al pulgar. Dependiendo del tipo de agarre, los músculos de la mano actúan:

- Modificando la acción de los tendones largos, que llegan desde el antebrazo y se insertan en los dedos de la mano.
- Combinando los movimientos de las articulaciones de cada dedo que no se pueden realizar solamente mediante los tendones flexores y extensores largos que vienen desde el antebrazo.

La mano como herramienta sensitiva

La mano se utiliza para distinguir los objetos en función del tacto. Las yemas de la cara palmar de los dedos contienen una

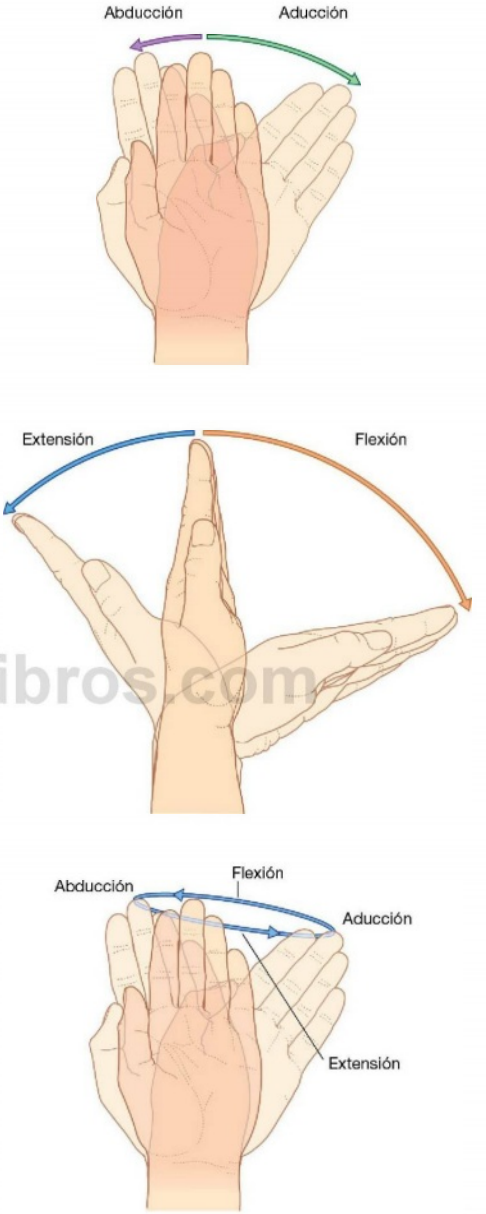

Fig. 7.6 Movimientos de la mano en la articulación de la muñeca.

www.medilibros.com

© Elsevier. Fotocopiar sin autorización es un delito.

gran densidad de receptores sensitivos somáticos. Además, la corteza sensitiva del cerebro encargada de interpretar la información procedente de la mano, en especial del pulgar, ocupa una extensión muy grande en relación a la de otras regiones cutáneas.

COMPONENTES

Huesos y articulaciones

Los huesos del hombro son la escápula, la clavícula y la parte proximal del húmero (fig. 7.7).

La clavícula se articula en la zona medial con el manubrio del esternón y en la lateral con el acromion de la escápula, que forma un arco sobre la articulación entre la cavidad glenoidea de la escápula y la cabeza del húmero (la articulación glenohumeral).

El húmero es el hueso del brazo (fig. 7.7). El extremo distal del húmero se articula con los huesos del antebrazo en la articulación del codo, que es una articulación de tipo enartrosis, que permite la flexión y la extensión del antebrazo.

El antebrazo está formado por dos huesos:

- El hueso lateral es el radio.
- El hueso medial es el cúbito o ulna (fig. 7.7).

En la articulación del codo, los extremos proximales del radio y del cúbito se articulan entre ellos y también con el húmero.

Además de flexionar y extender el antebrazo, la articulación del codo permite que el radio gire sobre el húmero cuando se desliza contra la cabeza del cúbito durante los movimientos de pronación y supinación de la mano.

Los extremos distales del radio y del cúbito también se articulan entre ellos. Esta articulación permite que el extremo distal

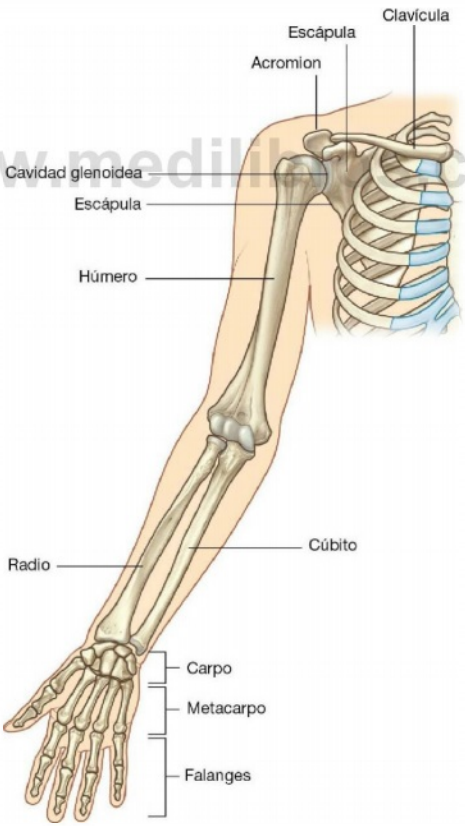

www.medilibros.com

Fig. 7.7 Huesos de la extremidad superior.

del radio se desplace desde la cara lateral a la medial del cúbito durante la pronación de la mano.

La articulación de la muñeca se forma entre el radio y los huesos del carpo, y entre un disco articular, distal al cúbito, y los huesos del carpo. Esta articulación permite principalmente realizar abducción, aducción, flexión y extensión de la mano.

Los huesos de la mano son los huesos del carpo, los metacarpianos y las falanges (fig. 7.7).

Los cinco dedos de la mano son el pulgar, el índice, el medio, el anular y el meñique.

Las articulaciones entre los ocho pequeños huesos del carpo sólo permiten unos movimientos limitados, por lo que estos huesos actúan en conjunto de forma unitaria.

Los cinco huesos metacarpianos, uno para cada dedo, constituyen la principal estructura esquelética de la palma (fig. 7.7).

La articulación entre el metacarpiano del pulgar (I metacarpiano) y uno de los huesos del carpo permite una mayor movilidad que el resto de las articulaciones carpometacarpianas, que sólo realizan movimientos limitados de deslizamiento.

En el extremo distal, las cabezas del II al V metacarpiano (es decir todas, excepto la del I metacarpiano) están interconectadas por ligamentos fuertes. La ausencia de esta conexión ligamentosa entre el metacarpiano del pulgar y el del índice, junto a la articulación biaxial en **silla de montar** entre el I metacarpiano y el carpo, confieren una mayor libertad de movimientos al pulgar que a los otros dedos de la mano.

Los huesos de los dedos son las falanges (fig. 7.7). El pulgar tiene dos falanges, mientras que el resto de los dedos tienen tres.

Las articulaciones metacarpofalángicas son **articulaciones condíleas** (**articulaciones elipsoideas**) biaxiales, que permiten realizar los movimientos de abducción, aducción, flexión, extensión y circunducción (fig. 7.8). La abducción y la aducción de los dedos se realizan en relación a un eje que pasa por el centro del dedo medio en su posición anatómica, por lo que este dedo se puede abducir en sentido medial y lateral, y aducir de vuelta hacia el eje central desde cada uno de los lados. Las articulaciones interfalángicas son fundamentalmente **de tipo enartrosis (bisagra)** y sólo pueden realizar movimientos de flexión y de extensión.

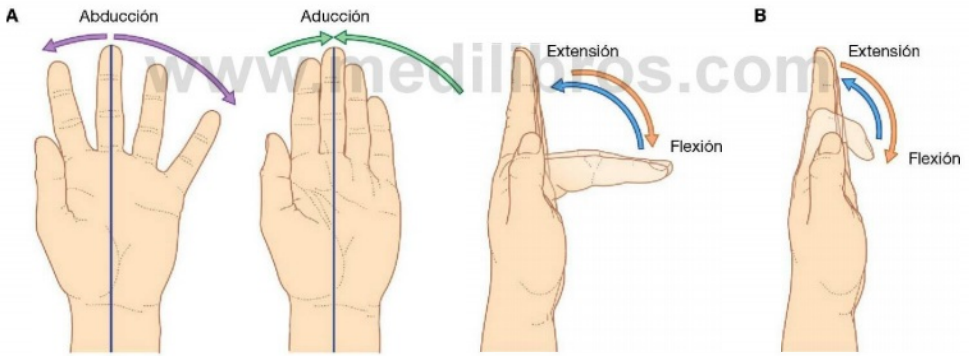

Fig. 7.8 **A.** Movimientos de las articulaciones metacarpofalángicas, y **B.** interfalángicas.

© Elsevier. Fotocopiar sin autorización es un delito.

Músculos

Algunos de los músculos del hombro, como el trapecio, el elevador de la escápula y los romboides, conectan la escápula y la clavícula con el tronco. Otros músculos unen la clavícula, la escápula y la pared torácica con el extremo proximal del húmero. Estos músculos son el pectoral mayor, el pectoral menor, el dorsal ancho, el redondo mayor y el deltoides (fig. 7.9A y B). Los principales de éstos son los cuatro músculos del manguito de los rotadores (subescapular, supraespinoso, infraespinoso y redondo menor) que unen la escápula con el húmero y aportan estabilidad a la articulación glenohumeral (fig. 7.9C).

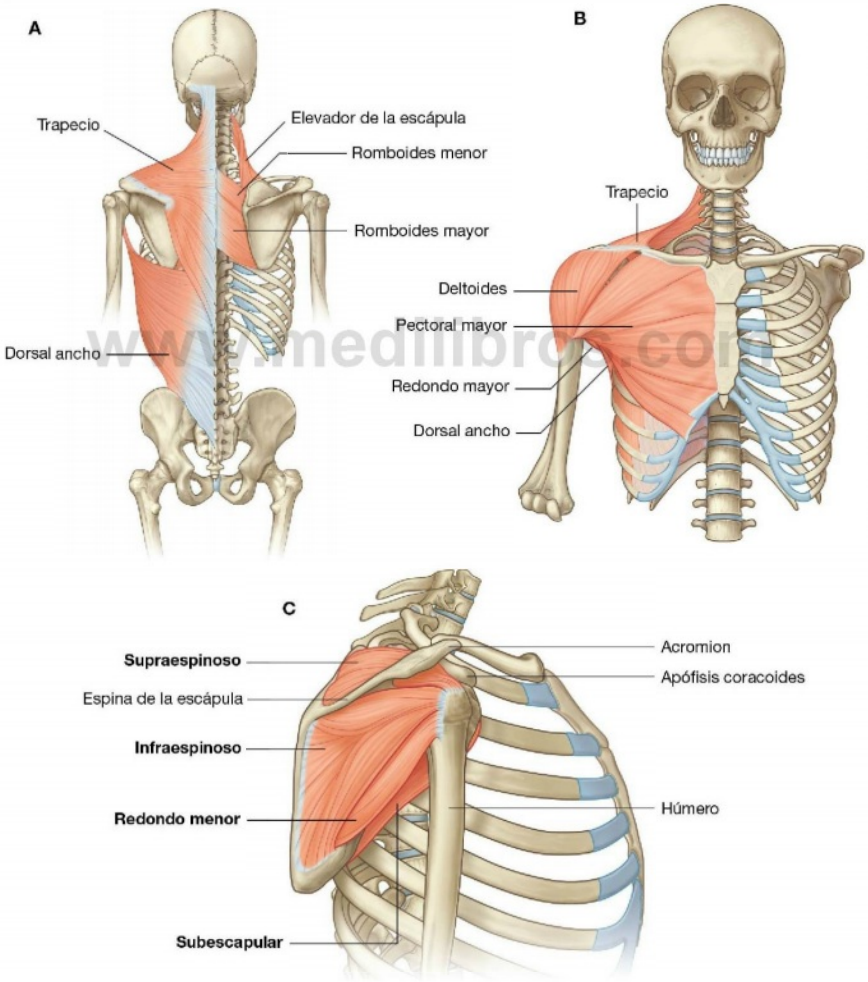

www.medilibros.com

Fig. 7.9 Músculos del hombro. **A.** Vista posterior del hombro. **B.** Vista anterior del hombro. **C.** Manguito de los rotadores.

Los músculos del brazo y del antebrazo están separados en un compartimento anterior (flexor) y otro posterior (extensor) mediante capas de fascia, huesos y ligamentos (fig. 7.10).

El compartimento anterior del brazo se sitúa anterior, y está separado de los músculos del compartimento posterior por el húmero y por los tabiques intermusculares medial y lateral. Estos tabiques se continúan con la fascia profunda que rodea el brazo, y se unen a ambos lados del húmero.

En el antebrazo, los compartimentos anterior y posterior se encuentran separados por un tabique intermuscular lateral, el radio, el cúbito y una membrana interósea que une las caras adyacentes del radio y del cúbito (fig. 7.10).

La principal función de los músculos del brazo es mover el antebrazo en la articulación del codo, mientras que los del antebrazo sobre todo mueven la mano en la articulación de la muñeca, así como los dedos, incluido el pulgar.

Los músculos que se encuentran en la mano (sus músculos intrínsecos) están encargados de los movimientos delicados de los dedos de la mano y modifican la fuerza que ejercen los tendones que llegan a los dedos desde el antebrazo. Entre estos músculos intrínsecos de la mano hay tres músculos pequeños tenares que forman una prominencia de partes blandas denominada la **eminencia tenar,** sobre la cara palmar del I metacarpiano. Los músculos de la eminencia tenar permiten que el pulgar se mueva libremente respecto de los otros dedos.

RELACIÓN CON OTRAS REGIONES

Cuello

La extremidad superior se relaciona directamente con el cuello. A cada lado de la **abertura torácica superior,** en la base del cuello, se encuentra la **entrada de la axila**, que está formada por:

- El borde lateral de la costilla I.
- La superficie posterior de la clavícula.
- El borde superior de la escápula.

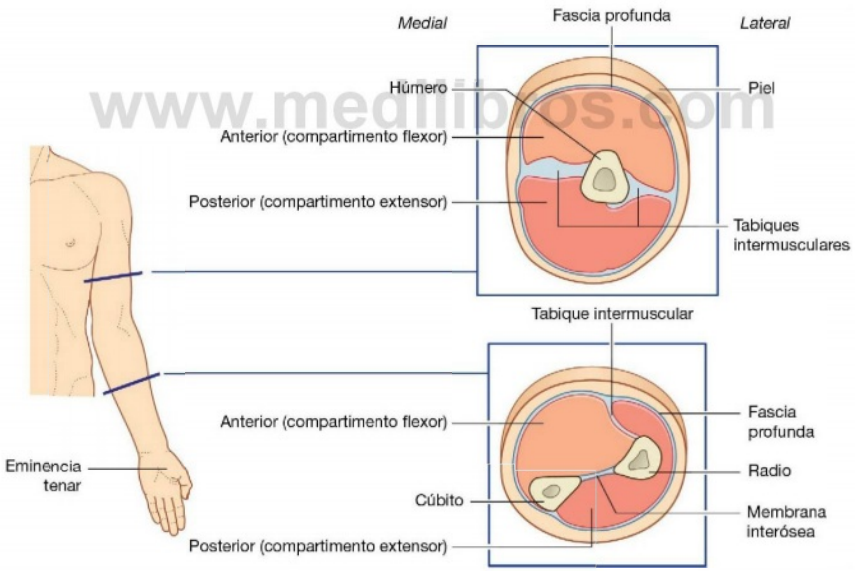

Fig. 7.10 Componentes musculares del brazo y del antebrazo.

© Elsevier. Fotocopiar sin autorización es un delito.

- La superficie medial de la apófisis coracoides de la escápula (fig. 7.11).

Las principales arteria y vena de la extremidad superior pasan entre el tórax y el miembro superior sobre la costilla I, y a través de la entrada de la axila. Los nervios derivan fundamentalmente de la porción cervical de la médula espinal, y también atraviesan la entrada de la axila y la axila para inervar el miembro superior.

Espalda y pared torácica

Los músculos que unen los huesos del hombro con el tronco se relacionan con la espalda y con la pared torácica, y son:

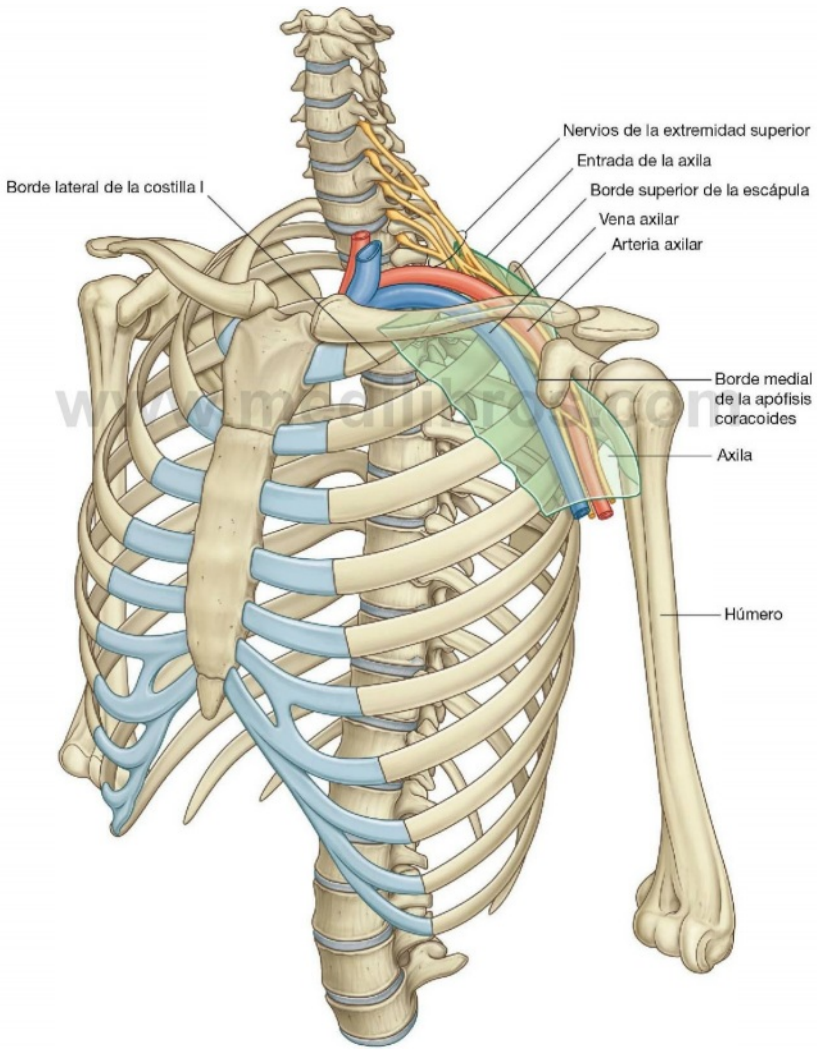

Fig. 7.11 Relación entre la extremidad superior y el cuello.

el trapecio, el elevador de la escápula, el romboides mayor, el romboides menor y el dorsal ancho (fig. 7.12).

La mama, situada en la pared torácica anterior, tiene numerosas relaciones significativas con la axila y la extremidad superior. Se sitúa sobre el músculo pectoral mayor, que forma la mayor parte de la pared anterior de la axila, y une el húmero con la pared torácica (fig. 7.13). Con frecuencia, una parte de la mama, conocida como proceso axilar o lateral, se extiende alrededor del margen lateral del músculo pectoral mayor hacia la axila.

El drenaje linfático de las zonas lateral y superior de la mama se hace fundamentalmente hacia los nódulos linfáticos situados en la axila. Varias de las arterias y venas que irrigan y drenan la glándula también se originan, o drenan, en los principales vasos axilares.

PUNTOS FUNDAMENTALES

Inervación por los nervios cervicales y torácicos altos

La inervación de la extremidad superior procede del plexo braquial, que está formado por los ramos anteriores de los nervios espinales cervicales C5 a C8 y T1 (fig. 7.14). Este plexo se forma en el cuello y se dirige por la entrada de la axila hacia ésta. Los principales nervios que inervan finalmente el brazo, el antebrazo y la mano se originan del plexo braquial en la axila.

Como resultado de este patrón de inervación, la exploración clínica de los nervios cervicales inferiores y de T1 se realiza

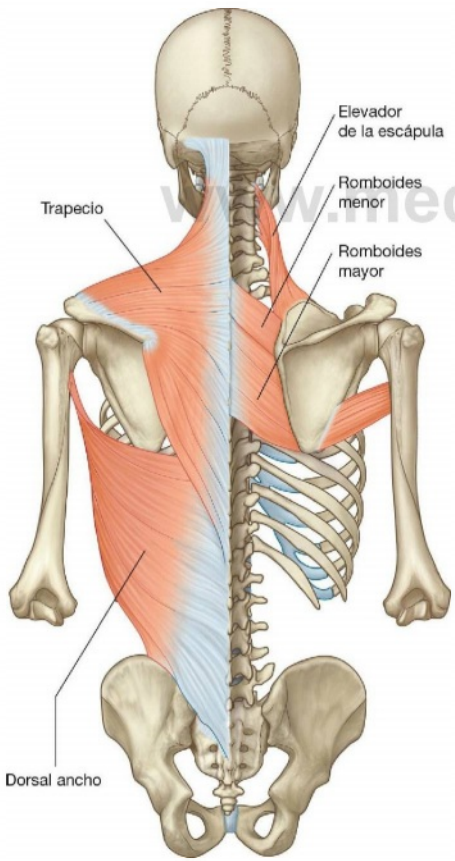

Fig. 7.12 Músculos de la espalda y de la pared torácica.

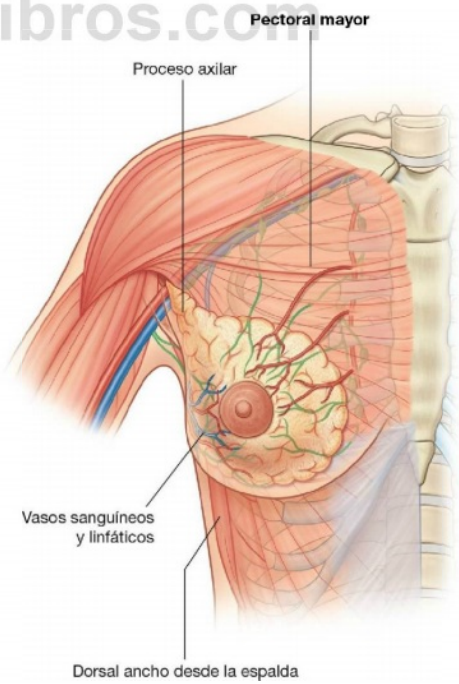

Fig. 7.13 Mama.

www.medilibros.com

© Elsevier. Fotocopiar sin autorización es un delito.

explorando los dermatomas, miotomas y los reflejos tendinosos de la extremidad superior. Otra consecuencia de esta inervación es que los signos clínicos de los problemas relacionados con los nervios cervicales inferiores (dolor, parestesias de tipo «hormigueo», así como los espasmos musculares) se manifiestan en la extremidad superior.

Para examinar la sensibilidad se suelen explorar los dermatomas de la extremidad superior (fig. 7.15A). Las zonas en las que la superposición de los dermatomas es mínima son:

- La zona lateral superior del brazo, para el nivel medular C5.
- La yema palmar del pulgar para el nivel medular C6.
- La yema del índice para el nivel medular C7.
- La yema del meñique para el nivel medular C8.
- La piel de la cara medial del codo para el nivel medular T1.

Algunos movimientos específicos se utilizan para explorar los miotomas (fig. 7.15B):

- La abducción del brazo en la articulación glenohumeral se controla fundamentalmente por C5.
- La flexión del antebrazo en la articulación del codo se controla sobre todo por C6.
- La extensión del antebrazo en la articulación del codo la controla principalmente C7.
- La flexión de los dedos está controlada por C8 casi de manera exclusiva.
- La abducción y la aducción del índice, el dedo medio y el anular está controlada predominantemente por T1.

En un paciente inconsciente se pueden explorar la sensibilidad somática y las funciones motoras de los diferentes niveles medulares utilizando los reflejos tendinosos:

- La percusión del tendón del bíceps en la fosa del codo explora fundamentalmente el nivel medular C6.
- Percutiendo el tendón del tríceps en la zona posterior del codo se explora sobre todo el nivel C7.

El principal nivel medular que se asocia con la inervación del diafragma, C4, se encuentra inmediatamente por encima de los niveles medulares asociados con la extremidad superior.

www.medilibros.c

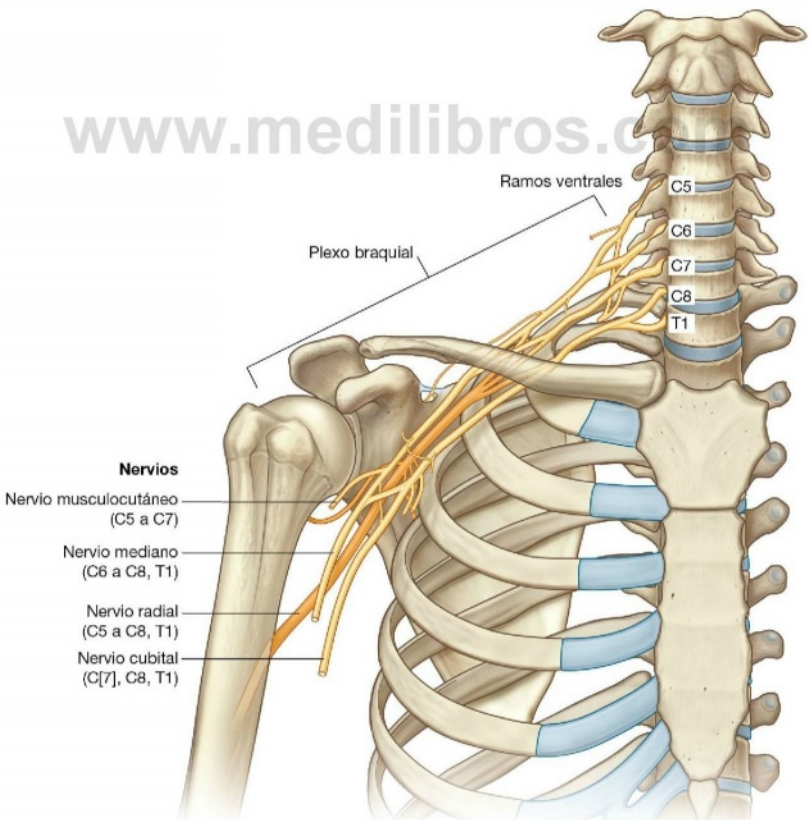

Fig. 7.14 Inervación de la extremidad superior.

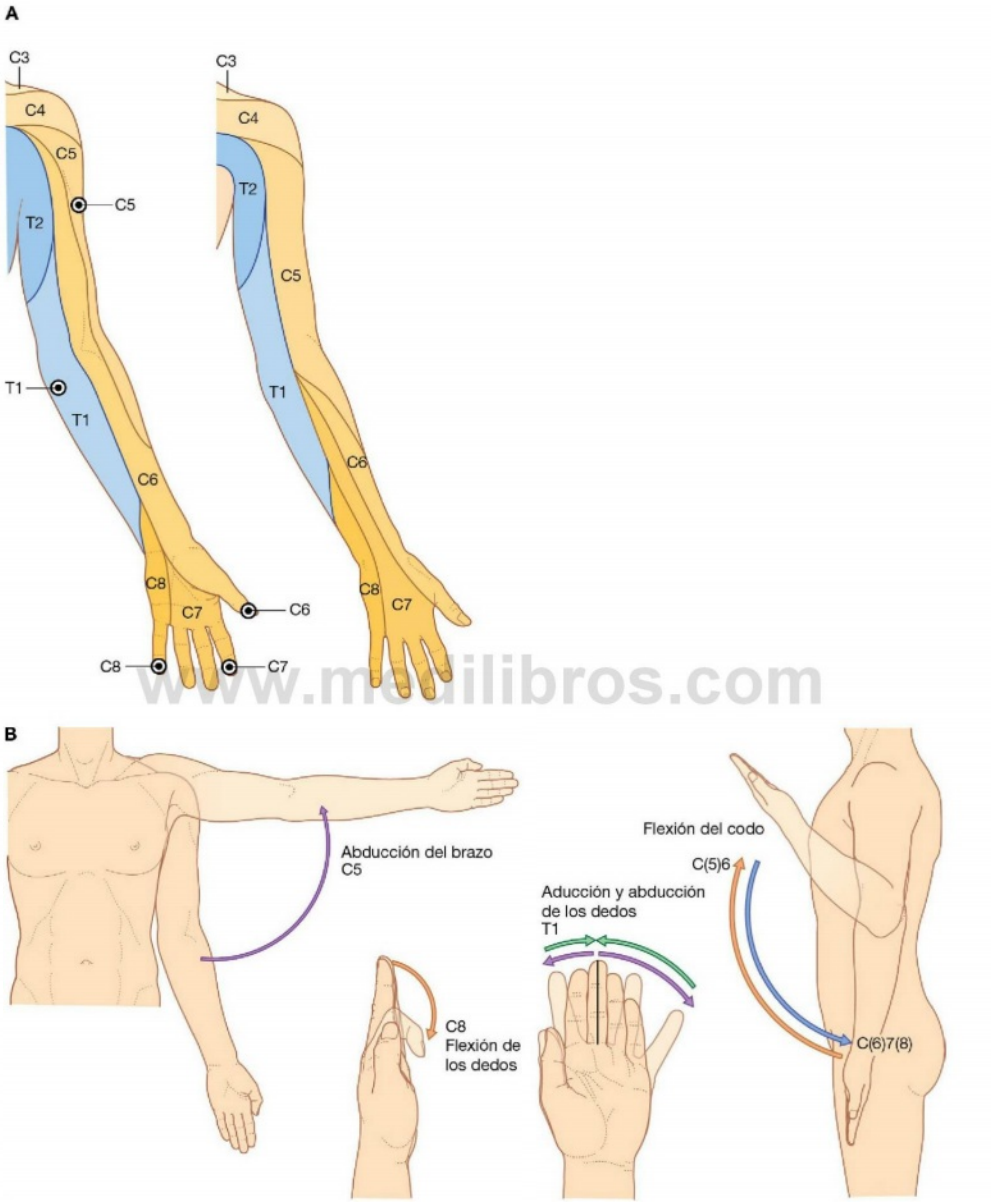

Fig. 7.15 Dermatomas y miotomas de la extremidad superior. **A.** Dermatomas. **B.** Movimientos producidos por los miotomas.

www.medilibros.com

© Elsevier. Fotocopiar sin autorización es un delito.

La exploración de los dermatomas y los miotomas de la extremidad superior puede aportar información relevante sobre la posibilidad de que existan complicaciones respiratorias como consecuencia de una lesión medular en regiones justo por debajo del nivel medular C4.

Los principales compartimentos musculares del brazo y del antebrazo, así como los músculos intrínsecos de la mano, están inervados principalmente por uno de los nervios más destacados que se originan en el plexo braquial a su paso por la axila (fig. 7.16A):

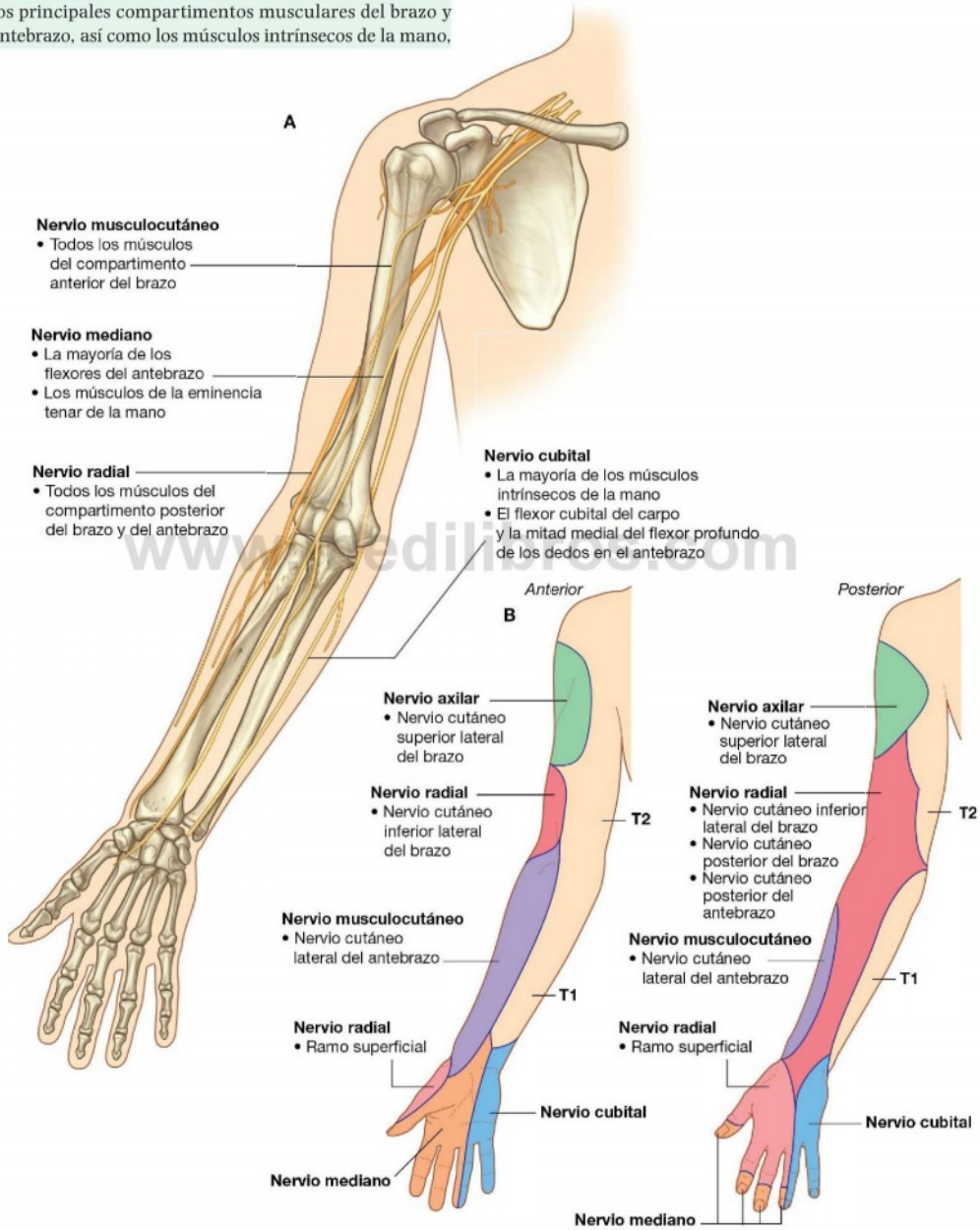

www.edilibros.com

Fig. 7.16 Nervios de la extremidad superior. **A.** Principales nervios en el brazo y en el antebrazo. **B.** Zonas anterior y posterior de la piel inervadas por los principales nervios periféricos en el brazo y el antebrazo.

- Todos los músculos del compartimento anterior del brazo están inervados por el nervio musculocutáneo.
- El nervio mediano inerva los músculos del compartimento anterior del antebrazo, con dos excepciones. Uno de los flexores de la muñeca (el flexor cubital del carpo) y parte de uno de los flexores de los dedos (la mitad medial del flexor profundo de los dedos), que están inervados por el nervio cubital.
- La mayoría de los músculos intrínsecos de la mano están inervados por el nervio cubital, excepto los músculos de la eminencia tenar y los dos músculos lumbricales laterales, que están inervados por el nervio mediano.
- Todos los músculos del compartimento posterior del brazo y del antebrazo están inervados por el nervio radial.

Además de inervar los principales grupos musculares, cada uno de los nervios periféricos más destacados que se originan en el plexo braquial lleva la información sensitiva somática de las regiones cutáneas, con una distribución diferente a la de los dermatomas (fig. 7.16B). La exploración de la sensibilidad de estas zonas puede servir para explorar lesiones de los nervios periféricos:

- El nervio musculocutáneo inerva la piel de la cara anterolateral del antebrazo.
- El nervio mediano inerva la superficie palmar del primer, segundo y tercer dedos y la mitad lateral del cuarto, y el nervio cubital inerva el quinto dedo y la mitad medial del cuarto.
- El nervio radial inerva la piel de la superficie posterior del antebrazo y la superficie dorsolateral de la mano.

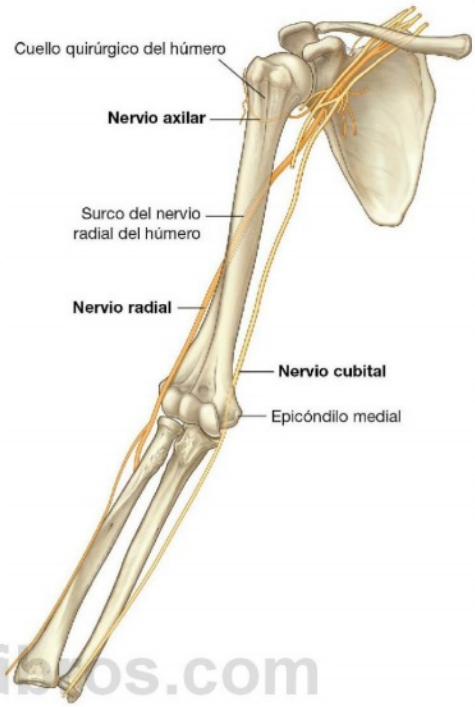

www.medilibros.com

Fig. 7.17 Nervios que se relacionan con el húmero.

Nervios relacionados con el hueso

Hay tres nervios principales que se relacionan directamente con diferentes partes del húmero (fig. 7.17).

- El nervio axilar, que inerva el músculo deltoides, uno de los principales músculos abductores del húmero en la articulación glenohumeral, rodea la cara posterior del extremo proximal del húmero (el cuello quirúrgico).
- El nervio radial, que inerva todos los músculos extensores de la extremidad superior, pasa en diagonal por la superficie posterior de la zona media del húmero en el surco del nervio radial.
- El nervio cubital, que se dirige a la mano, pasa por la zona posterior de una prominencia ósea, el epicóndilo medial, en la cara medial de la zona distal del húmero.

Las fracturas del húmero en cualquiera de estas tres regiones pueden comprometer el nervio que se encuentra relacionado con ella.

© Elsevier. Fotocopiar sin autorización es un delito.

Venas superficiales

Las grandes venas incluidas en la fascia superficial de la extremidad superior suelen utilizarse para obtener accesos vasculares y para extraer sangre. Las más destacadas de estas venas son las venas cefálica, basílica y mediana del codo (fig. 7.18).

Las **venas cefálica** y **basílica** se originan en el **plexo venoso dorsal** en el dorso de la mano.

La vena cefálica tiene su origen en la tabaquera anatómica, en la base del pulgar; discurre por la zona lateral en la parte distal del antebrazo y alcanza la superficie anterolateral de la extremidad, tras lo que prosigue en sentido proximal. Cruza el codo y alcanza una depresión triangular del brazo, el **triángulo clavipectoral (deltopectoral)**, entre los músculos pectoral mayor y deltoides y la clavícula. En esta depresión, la vena pasa a la axila atravesando la fascia profunda, justo debajo de la clavícula.

La vena basílica se origina en el lado medial del plexo venoso dorsal de la mano y asciende proximalmente por la superficie posteromedial del antebrazo. Justo inferior al codo pasa a la superficie anterior de la extremidad y se continúa en dirección proximal para atravesar la fascia profunda en torno al punto medio del brazo.

En el codo, las venas cefálica y basílica se conectan por la **vena mediana del codo**, que cruza por el techo de la fosa de éste.

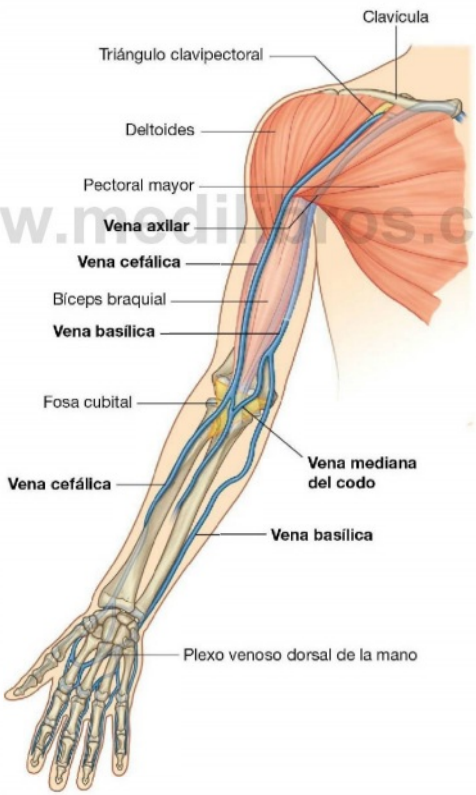

www.modilibros.com

Fig. 7.18 Venas en la fascia superficial de la extremidad superior. La zona de la fosa cubital se muestra en amarillo.

Orientación del pulgar

El pulgar se coloca en ángulo recto respecto de la orientación de los dedos índice, medio, anular y meñique (fig. 7.19). Como resultado, los movimientos del pulgar se producen en ángulos rectos respecto de aquellos de los otros dedos. Por ejemplo, la flexión lleva el pulgar hacia la palma de la mano, mientras que la abducción lo separa de los dedos, en perpendicular a la palma.

Se debe apreciar que, cuando el pulgar se coloca formando un ángulo recto con la palma, sólo una ligera rotación del I metacarpiano en la muñeca desplaza la yema del pulgar a una posición que lo enfrenta directamente a las yemas de los otros dedos. Esta oposición del pulgar es imprescindible para la función normal de la mano.

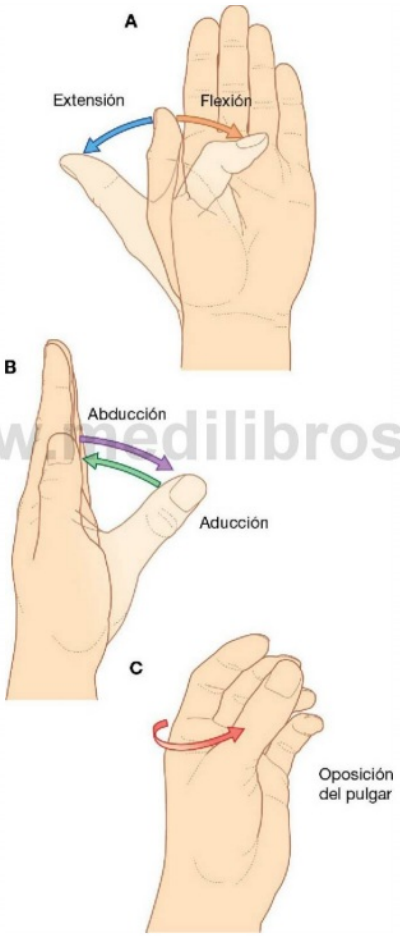

www.medilibros.com

Fig. 7.19 A-C. Movimientos del pulgar.

© Elsevier. Fotocopiar sin autorización es un delito.

Anatomía regional

HOMBRO

El hombro es la región de la extremidad superior que se une con el tronco.

El esqueleto óseo del hombro está formado por:

- La clavícula y la escápula, que forman la **cintura escapular** (pectoral).
- El extremo proximal del húmero.

Los músculos superficiales del hombro son el trapecio y el deltoides, que juntos forman un suave contorno muscular en la zona lateral del hombro. Estos músculos conectan la escápula y la clavícula con el tronco y el brazo, respectivamente.

Huesos

Clavícula

La clavícula es la única unión ósea entre el tronco y la extremidad superior. Se puede palpar en toda su longitud y tiene una suave forma de S. La parte medial es convexa hacia delante y la parte lateral es cóncava hacia delante. El extremo acromial (lateral) de la clavícula es plano, mientras que el extremo esternal (medial) es más grueso y tiene una ligera forma cuadrangular (fig. 7.20).

El extremo acromial de la clavícula tiene una pequeña carilla ovalada para articularse con una carilla similar ubicada en la superficie medial del acromion de la escápula.

El extremo esternal tiene una carilla más grande para articularse fundamentalmente con el manubrio del esternón, y en una menor extensión con el primer cartílago costal.

En la superficie inferior del tercio lateral de la clavícula se distingue una nítida tuberosidad formada por un tubérculo (el **tubérculo conoideo**) y una rugosidad lateral (la **línea trapezoidea**), que sirven para la inserción de los fundamentales ligamentos coracoclaviculares.

Además, el resto de la superficie y los bordes de la clavícula son rugosos debido a la inserción de los músculos que la conectan con el tronco, el cuello y la extremidad superior. La cara superior es más lisa que la inferior.

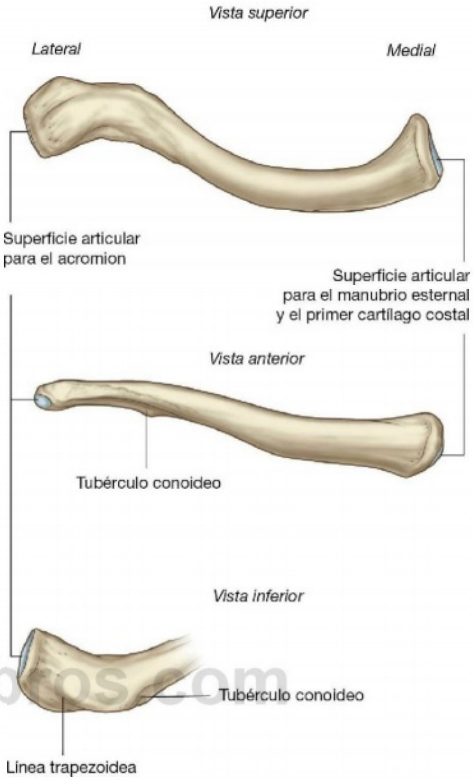

Fig. 7.20 Clavícula derecha.

Escápula

La escápula es un hueso grande, plano y triangular que tiene:

- Tres ángulos (lateral, superior, e inferior).
- Tres bordes (superior, lateral y medial).
- Dos superficies (costal y posterior).
- Tres apófisis (el acromion, la espina y la apófisis coracoides) (fig. 7.21).

El **ángulo lateral** de la escápula está delimitado por la **cavidad glenoidea**, poco profunda y con ligera forma de coma, que se articula con la cabeza del húmero, para formar la articulación glenohumeral (fig. 7.21B y C).

Inferior a la cavidad glenoidea hay una gran rugosidad, con forma triangular (el **tubérculo infraglenoideo**), donde se inserta la cabeza larga del músculo tríceps braquial.

Superior a la cavidad glenoidea se encuentra un tubérculo menos definido, el **tubérculo supraglenoideo**, que es el lugar de inserción de la cabeza larga del músculo bíceps braquial.

La **superficie posterior** de la escápula se divide mediante una prominente **espina** en la **fosa supraespinosa**, pequeña,

www.medilibros.com

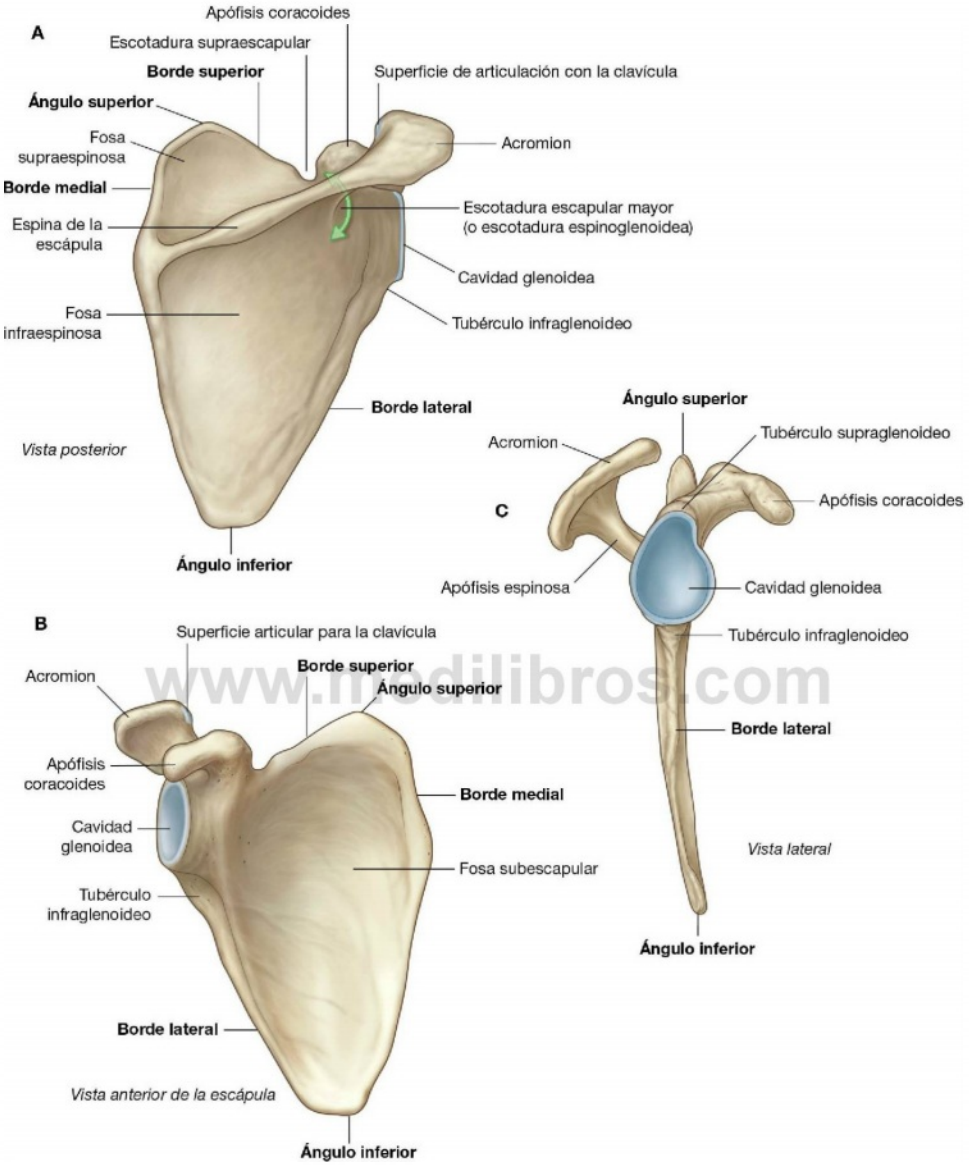

www.medilibros.com

Fig. 7.21 Escápula **A.** Vista posterior de la escápula derecha. **B.** Superficie anterior de la superficie costal. **C.** Vista lateral.

© Elsevier. Fotocopiar sin autorización es un delito.

situada en la zona superior, y **una fosa infraespinosa** mucho mayor, bajo la espina (fig. 7.21A).

El **acromion,** que es una proyección anterolateral de la espina, forma un arco sobre la articulación glenohumeral y se articula, mediante una pequeña carilla ovalada situada en su extremo distal, con la clavícula.

La zona situada entre el ángulo lateral de la escápula y la unión de la espina a la superficie posterior del hueso es la **escotadura mayor de la escápula (escotadura espinoglenoidea)**.

A diferencia de la superficie posterior, la **superficie costal** de la escápula es prácticamente lisa. Casi toda su extensión la constituye una concavidad poco profunda denominada **fosa subescapular** (fig. 7.21B). La superficie costal y los bordes actúan como lugares de inserción muscular, y la superficie costal, junto con el músculo relacionado con ella (el **músculo subescapular**), se pueden mover libremente sobre la pared torácica subyacente.

El borde lateral de la escápula es grueso y resistente, y sirve para la inserción de músculos, mientras que el borde medial y la mayor parte del borde superior son finos y angulosos.

El borde superior está delimitado, en su extremo lateral, por:

- La **apófisis coracoides,** una estructura con forma de gancho que se dirige anterolateralmente y se sitúa justo inferior a la parte lateral de la clavícula.
- Una pequeña pero nítida **escotadura supraescapular,** que se sitúa inmediatamente medial a la raíz de la apófisis coracoides.

En los pacientes se pueden palpar fácilmente la espina y el acromion, al igual que el extremo de la apófisis coracoides, el ángulo inferior y la mayor parte del borde medial de la escápula.

Extremo proximal del húmero

El extremo proximal del húmero está formado por la cabeza, el cuello anatómico, los tubérculos mayor y menor, el cuello quirúrgico y la mitad superior del cuerpo (diáfisis) del húmero (fig. 7.22).

La **cabeza** tiene forma semiesférica, y se proyecta en sentido medial y algo superior para articularse con la cavidad glenoidea de la escápula, que es mucho menor que ella.

El **cuello anatómico** es muy corto y está formado por un pequeño estrechamiento situado inmediatamente distal a la cabeza. Se ubica entre la cabeza y los tubérculos mayor y menor en la zona lateral, y entre la cabeza y la diáfisis en la zona más medial.

Tubérculos mayor y menor

Los **tubérculos mayor** y **menor** son unas estructuras prominentes situadas en el extremo proximal del húmero, y sirven como lugares de inserción para los cuatro músculos del manguito de los rotadores de la articulación glenohumeral.

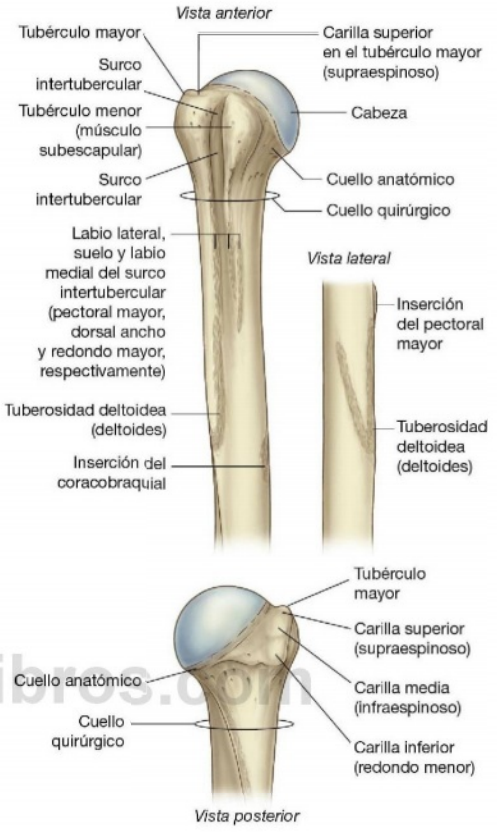

Fig. 7.22 Extremo proximal del húmero derecho.

El tubérculo mayor está situado en la zona lateral. Sus caras superior y posterior están delimitadas por tres carillas lisas y grandes que sirven para la inserción de tendones musculares:

- La carilla superior sirve de inserción al músculo supraespinoso.
- La carilla media es para la inserción del infraespinoso.
- La carilla inferior es para la inserción del redondo menor.

El tubérculo menor está situado en la zona anterior, y en su superficie hay una gran marca lisa para la inserción del músculo subescapular.

Un profundo **surco intertubercular** (la **corredera bicipital**) separa los tubérculos mayor y menor y se continúa inferiormente por la zona proximal de la diáfisis del húmero (fig. 7.22). El tendón de la cabeza larga del bíceps braquial pasa por este surco.

www.medilibros.com

En los labios lateral y medial, así como en el suelo del surco intertubercular, existen rugosidades que marcan los sitios de inserción de los músculos pectoral mayor, redondo mayor y dorsal ancho, respectivamente.

El labio lateral del surco intertubercular se continúa en dirección inferior con la **tuberosidad deltoidea**, una gran rugosidad con forma de V situada en la superficie lateral del húmero, en el punto medio de la diáfisis del húmero (fig. 7.22), que es donde se inserta el músculo deltoides al húmero.

Aproximadamente en la misma posición, pero en la superficie medial del hueso, hay una delgada rugosidad vertical para la inserción del músculo coracobraquial.

Cuello quirúrgico

Una de las características más significativas del extremo proximal del húmero es el **cuello quirúrgico** (fig. 7.22). Esta región se orienta en el plano horizontal entre la parte proximal más ancha del húmero (cabeza, cuello anatómico y tubérculos) y la diáfisis, que es más estrecha. El nervio axilar y la arteria circunfleja humeral posterior, que llegan a la región deltoidea desde la axila, lo hacen por la zona inmediatamente posterior del cuello quirúrgico. Como el cuello quirúrgico es más frágil que las regiones más proximales del hueso, es uno de los sitios por donde el húmero suele fracturarse. El nervio (axilar) y la arteria (circunfleja humeral posterior) relacionados con esta región pueden lesionarse cuando se fractura esta zona.

www.medilibros.com

Conceptos prácticos

Fractura del extremo proximal del húmero

Es muy infrecuente que se produzcan fracturas en el cuello anatómico del húmero, debido a que el trayecto de dicha fractura tendría que atravesar la zona más gruesa del hueso. Por lo general, las fracturas se producen en torno al cuello quirúrgico del húmero. Aunque con este tipo de fracturas se podrían lesionar el nervio axilar y la arteria circunfleja humeral posterior, esto no suele ocurrir. Se debe explorar el nervio axilar antes de reducir la fractura para asegurarse de que ésta no ha lesionado el nervio, y de que el tratamiento por sí mismo no produzca un déficit neurológico.

Articulaciones

En el hombro hay tres articulaciones: esternoclavicular, acromioclavicular y glenohumeral.

Las articulaciones esternoclavicular y acromioclavicular unen los dos huesos de la cintura escapular entre sí y con el tronco. La combinación de los movimientos en estas dos articulaciones permite que la escápula se coloque en diferentes posiciones respecto de la pared torácica, con lo que se incrementan notablemente los lugares «donde llega» la extremidad superior.

La articulación glenohumeral es la existente entre el húmero y la escápula.

Articulación esternoclavicular

La articulación esternoclavicular se establece entre el extremo proximal de la clavícula y la **escotadura clavicular** del **manubrio del esternón**, junto con una pequeña parte del primer cartílago costal (fig. 7.23). Es una articulación sinovial y en silla de montar. La cavidad articular se encuentra separada por completo en dos compartimentos por un disco articular. La articulación esternoclavicular permite el movimiento de la clavícula, sobre todo en los planos anteroposterior y vertical, aunque también se produce cierto grado de rotación.

La articulación esternoclavicular está rodeada por una cápsula articular que se encuentra reforzada por cuatro ligamentos:

- Los **ligamentos esternoclaviculares anterior** y **posterior**, que se sitúan anterior y posterior a la articulación, respectivamente.

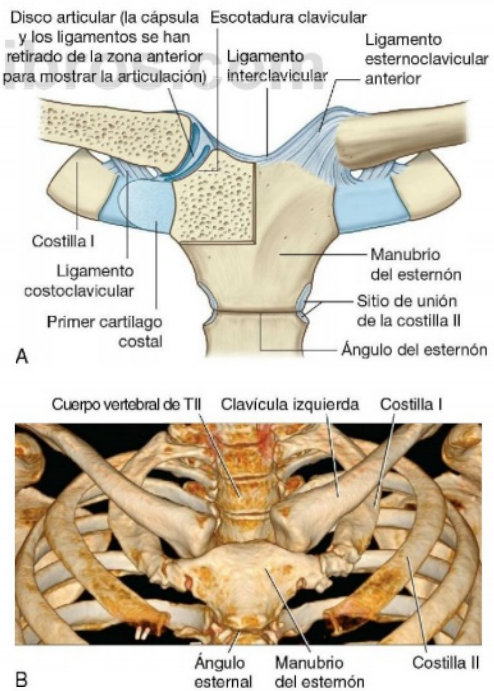

Fig. 7.23 Articulación esternoclavicular. **A.** Huesos y ligamentos. **B.** Reconstrucción de imágenes tridimensionales mediante tomografía computarizada multidetector.

© Elsevier. Fotocopiar sin autorización es un delito.

- Un **ligamento interclavicular,** que une los extremos de las clavículas entre sí, y a la cara superior del manubrio del esternón.
- El **ligamento costoclavicular,** que se sitúa lateral a la articulación y une el extremo proximal de la clavícula con la primera costilla y con el primer cartílago costal.

Articulación acromioclavicular

La articulación acromioclavicular es una pequeña articulación sinovial que se encuentra entre una pequeña carilla ovalada, situada en la superficie medial del acromion, y una carilla similar ubicada en el extremo acromial de la clavícula (fig. 7.24, v. también fig. 7.31). Esta articulación permite que se realicen movimientos en los planos anteroposterior y vertical, y cierto grado de rotación axial.

La articulación acromioclavicular está rodeada por una cápsula articular y se encuentra reforzada por:

- Un pequeño **ligamento acromioclavicular** superior a la articulación y que une las zonas adyacentes de la clavícula y el acromion.
- Un **ligamento coracoclavicular** mucho mayor, que no está directamente relacionado con la articulación, pero que constituye un destacado y resistente ligamento accesorio, porque proporciona la mayoría del soporte del peso de la extremidad superior en la clavícula y mantiene la posición de dicho hueso respecto del acromion. Este ligamento se extiende entre la apófisis coracoides de la escápula y la superficie inferior del extremo acromial de la clavícula y está compuesto por el **ligamento trapezoide**, situado anterior (que se une a la línea trapezoidea de la clavícula) y un **ligamento conoide,** situado posterior (que se une al tubérculo conoideo de la clavícula).

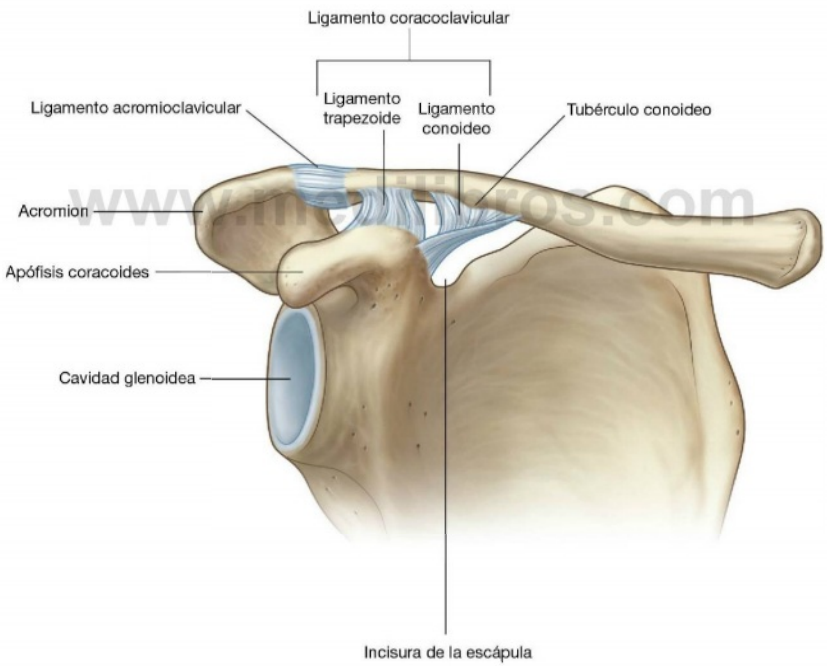

Fig. 7.24 Articulación acromioclavicular derecha.

Articulación glenohumeral

La **articulación glenohumeral** es de tipo sinovial y enartrosis (esferoidea) y se forma entre la cabeza del húmero y la cavidad glenoidea de la escápula (fig. 7.25). Es multiaxial y dispone de un amplio rango de movimientos, que se consiguen a costa de la estabilidad de los huesos. En su lugar, la estabilidad articular se debe al manguito de los rotadores, la cabeza larga del músculo bíceps braquial y las apófisis óseas y los ligamentos extracapsulares relacionados. Los movimientos de esta articulación son: flexión, extensión, abducción, aducción, rotación medial, rotación lateral y circunducción.

Las superficies articulares de la articulación glenohumeral son, por un lado, la gran cabeza esférica del húmero y, por otro lado, la pequeña cavidad glenoidea de la escápula (fig. 7.25). Ambas superficies están cubiertas por cartílago hialino.

La cavidad glenoidea aumenta su profundidad y su superficie periférica gracias a un collar fibrocartilaginoso (el **rodete** o **labrum glenoideo**), que se une a su borde. Por la zona superior, este rodete se continúa con el tendón de la cabeza larga del músculo bíceps braquial, que se une al tubérculo supraglenoideo y pasa por la cavidad articular superior a la cabeza del húmero.

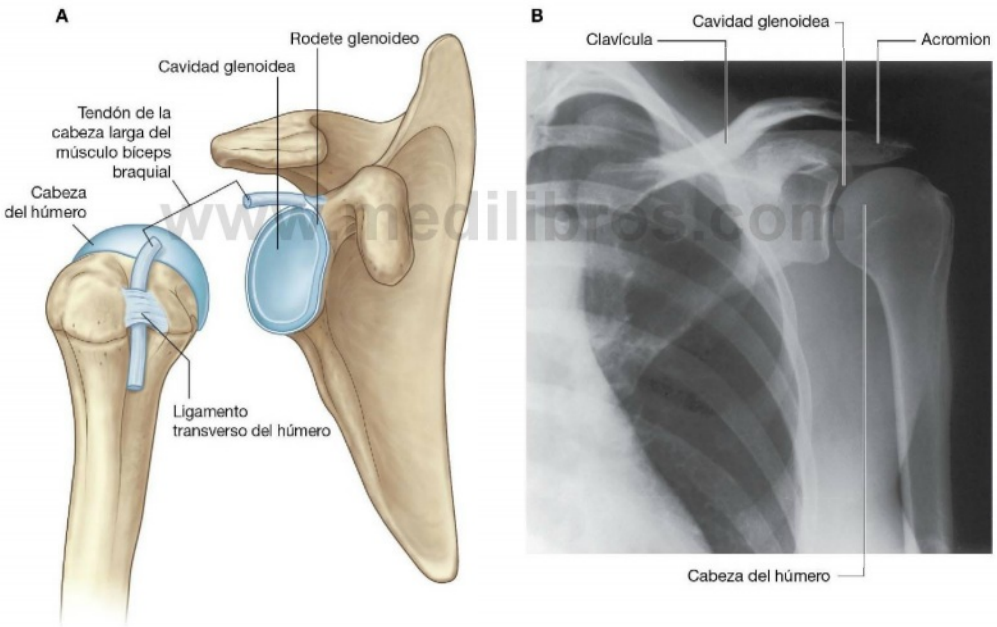

www.medilibros.com

Fig. 7.25 Articulación glenohumeral. **A.** Superficies articulares de la articulación glenohumeral derecha. **B.** Radiografía de una articulación glenohumeral normal.

© Elsevier. Fotocopiar sin autorización es un delito.

La membrana sinovial se une a los bordes de las superficies articulares y recubre la membrana fibrosa de la cápsula articular (fig. 7.26). Esta membrana sinovial es más laxa en la zona inferior. La zona redundante de la membrana sinovial y la membrana fibrosa asociada se adaptan a los movimientos de abducción del brazo.

La membrana sinovial sobresale por unas aberturas de la membrana fibrosa para formar bolsas sinoviales, que se disponen entre los tendones de los músculos circundantes y la membrana fibrosa. La más constante de estas bolsas es la **bolsa subtendinosa del músculo subescapular,** que se sitúa entre el músculo subescapular y la membrana fibrosa. La membrana sinovial también se pliega alrededor del tendón de la cabeza larga del músculo bíceps braquial en la articulación y se extiende a lo largo del tendón en su paso por el surco intertubercular. Todas estas estructuras sinoviales disminuyen la fricción entre los tendones y la cápsula articular y el hueso adyacentes.

Además de estas bolsas que se comunican con la cavidad articular mediante aberturas de la membrana fibrosa, otras bolsas están asociadas con la articulación, pero no se conectan con ella. Éstas se sitúan:

- Entre el acromion (o músculo deltoides) y el músculo supraespinoso (o cápsula articular) (la **bolsa subacromial** o **subdeltoidea**).
- Entre el acromion y la piel.
- Entre la apófisis coracoides y la cápsula articular.
- En relación con los tendones de los músculos que rodean la articulación (músculos coracobraquial, redondo mayor, cabeza larga del tríceps braquial y dorsal ancho).

La membrana fibrosa de la cápsula articular se une al borde de la cavidad glenoidea por fuera de la inserción del rodete glenoideo y de la cabeza larga del músculo bíceps braquial, y al cuello anatómico del húmero (fig. 7.27).

En el húmero, la inserción medial se produce en una zona inferior al cuello y se extiende sobre la diáfisis. En esta región, la membrana fibrosa también es más laxa o está plegada cuando el brazo se encuentra en posición anatómica. Esta zona redundante de la membrana fibrosa se adapta durante la abducción del brazo.

Las aberturas de la membrana fibrosa aportan la continuidad de la cavidad articular con las bolsas que se sitúan entre la cápsula articular y los músculos circundantes y los situados alrededor del tendón de la cabeza larga del músculo bíceps braquial en el surco intertubercular.

La membrana fibrosa de la cápsula articular se encuentra engrosada:

- En la zona anterosuperior en tres localizaciones para formar los **ligamentos glenohumerales superior, medio** e **inferior,** que pasan desde el borde superomedial de la cavidad glenoidea hacia el tubérculo menor y en dirección inferior se relacionan con el cuello anatómico del húmero (fig. 7.27).

www.medilibros.com

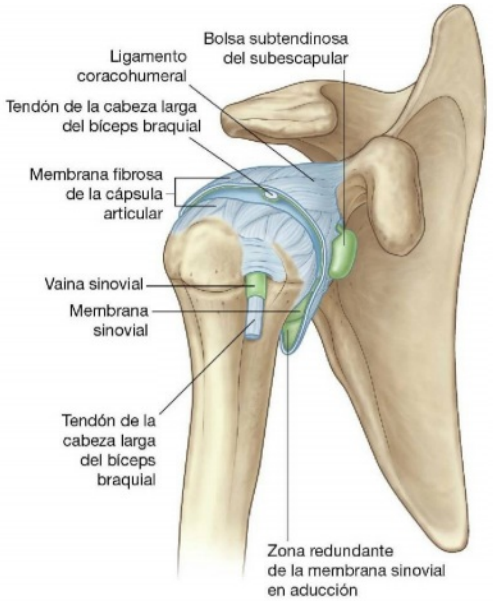

Fig. 7.26 Membrana sinovial y cápsula articular de la articulación glenohumeral derecha.

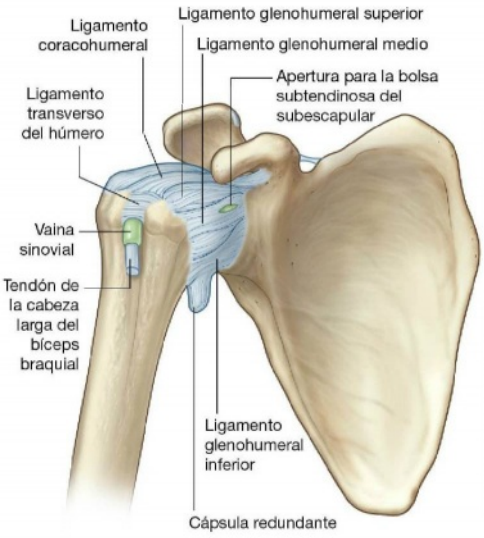

Fig. 7.27 Cápsula de la articulación glenohumeral derecha.

- En la zona superior, entre la raíz de la apófisis coracoides y el tubérculo mayor del húmero (el **ligamento coracohumeral**).
- Entre los tubérculos mayor y menor del húmero **(ligamento transverso del húmero):** este ligamento mantiene el tendón de la cabeza larga del músculo bíceps braquial en el surco intertubercular (fig. 7.27).

La estabilidad de la articulación se consigue gracias a los tendones de los músculos circundantes y al arco óseo que se forma en la zona superior por la apófisis coracoides y el acromion y los ligamentos coracoacromiales (fig. 7.28).

Los tendones de los músculos del manguito de los rotadores (músculos supraespinoso, infraespinoso, redondo menor y subescapular) se entremezclan con la cápsula articular y forman un

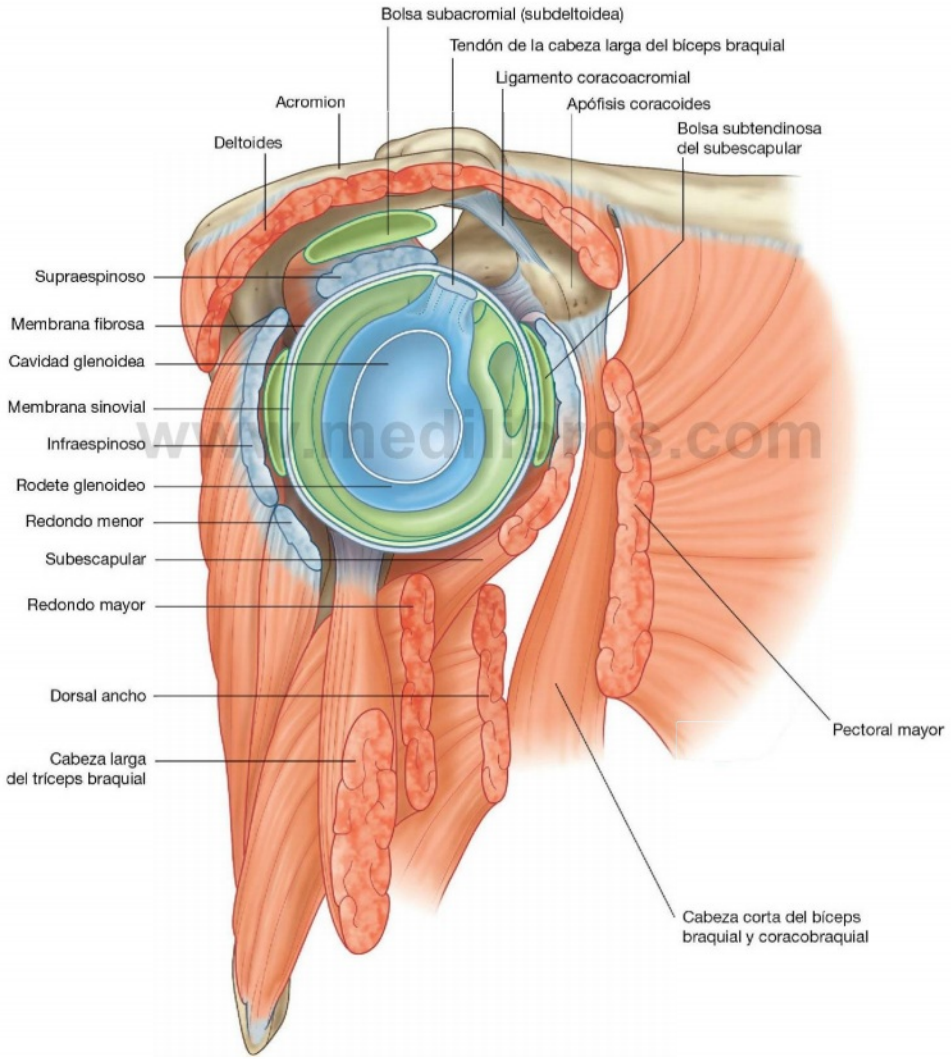

Fig. 7.28 Vista lateral de la articulación glenohumeral derecha y los músculos de alrededor, en la que se ha retirado el extremo proximal del húmero.

© Elsevier. Fotocopiar sin autorización es un delito.

collar musculotendinoso que rodea las caras posterior, superior y anterior de la articulación glenohumeral (figs. 7.28 y 7.29). Este manguito de músculos estabiliza y mantiene la cabeza del húmero en la cavidad glenoidea de la escápula, sin comprometer la flexibilidad del brazo ni su amplitud de movimientos. El tendón de la cabeza larga del músculo bíceps braquial pasa por la zona superior a través de la articulación y limita el movimiento ascendente de la cabeza del húmero en la cavidad glenoidea.

La irrigación vascular de la articulación glenohumeral proviene sobre todo de ramas de las arterias circunflejas humerales anterior y posterior y de la arteria supraescapular.

La articulación glenohumeral está inervada por ramos del fascículo posterior del plexo braquial, y por los nervios supraescapular, axilar y pectoral lateral.

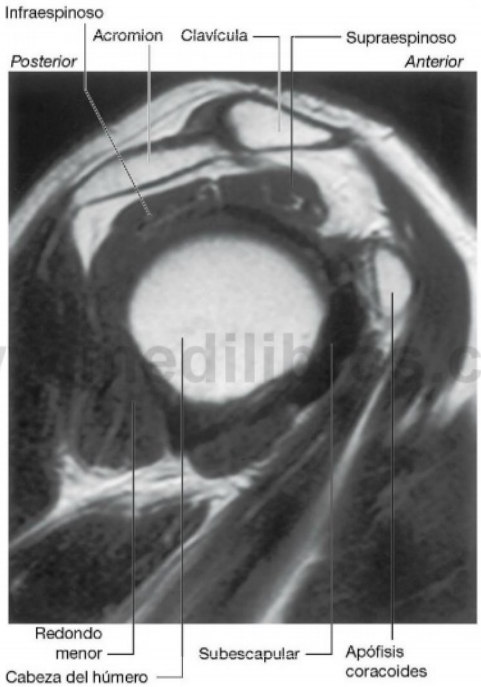

Fig. 7.29 Imagen de resonancia magnética (potenciada en T1) de una articulación glenohumeral normal en el plano sagital.

Conceptos prácticos

Fracturas de la clavícula y luxaciones de las articulaciones acromioclavicular y esternoclavicular

La clavícula establece la continuidad ósea entre la extremidad superior y el tórax. Debido a su tamaño relativo y a las fuerzas que se pueden transmitir de la extremidad superior al tronco, no es sorprendente que se suela fracturar. El lugar típico de fractura es el tercio medio (fig. 7.30). Los tercios medial y lateral no suelen fracturarse.

El extremo acromial de la clavícula tiende a luxarse en la articulación acromioclavicular cuando se producen traumatismos (fig. 7.31). El tercio externo de la clavícula se une a la escápula mediante los ligamentos conoide y trapezoide del ligamento coracoclavicular.

Los traumatismos leves suelen desgarrar la cápsula articular fibrosa y los ligamentos de la articulación acromioclavicular. En la radiografía simple se aprecia la separación de la articulación acromioclavicular. Los traumatismos más graves rompen los ligamentos conoide y trapezoide del ligamento coracoclavicular, con lo que se produce una elevación y subluxación hacia arriba de la clavícula.

La lesión típica del extremo medial de la clavícula es una luxación anterior o posterior de la articulación esternoclavicular. Se debe saber que una luxación posterior de la clavícula puede afectar a los grandes vasos en la raíz del cuello y comprimirlos o romperlos.

Fig. 7.30 Hay una fractura oblicua del tercio medio de la clavícula izquierda.

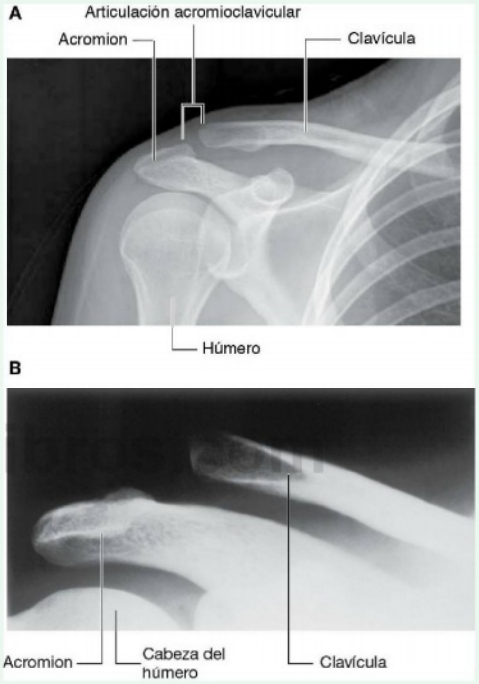

Fig. 7.31 Radiografías de la articulación acromioclavicular.
A. Articulación acromioclavicular derecha normal.
B. Articulación acromioclavicular derecha luxada.

© Elsevier. Fotocopiar sin autorización es un delito.

Conceptos prácticos

Luxaciones de la articulación glenohumeral

La articulación glenohumeral es muy móvil, lo que permite un amplio arco de movimientos, a expensas de su estabilidad. La cavidad glenoidea es una cavidad ósea relativamente pequeña, que se complementa con un rodete glenoideo fibrocartilaginoso menos fuerte, y un soporte ligamentoso, que la hace susceptible a las luxaciones.

La luxación más frecuente es la anterior (fig. 7.32) y se suele asociar con traumatismos aislados (clínicamente, todas las luxaciones anteriores son anteroinferiores). En algunos casos, la parte anteroinferior del rodete glenoideo se desgarra con o sin un pequeño fragmento óseo. Una vez que la cápsula articular y el cartílago se han lesionado, la articulación es más susceptible de padecer nuevas luxaciones (recurrentes). Cuando se produce una luxación anteroinferior, la cabeza del húmero puede comprimir de forma directa el nervio axilar, a su paso inferior por el espacio cuadrangular, y lesionarlo. Además, el efecto de «alargamiento» del húmero puede distender el nervio radial, que está firmemente unido al surco del nervio radial, y producir una parálisis de éste. En ocasiones una luxación anteroinferior se asocia con fractura, y puede requerir reducción quirúrgica.

La luxación posterior es muy infrecuente; cuando se produce, el médico debe identificar la causa. La más frecuente es una contracción muscular muy vigorosa, que se puede relacionar con las convulsiones producidas por electrocución.

Fig. 7.32 Radiografía que muestra una luxación anteroinferior de la articulación del hombro.

Conceptos prácticos

Alteraciones del manguito de los rotadores

Las dos alteraciones principales del manguito de los rotadores son el pinzamiento y la tendinopatía. El músculo que se afecta con mayor frecuencia es el supraespinoso, a su paso entre el acromion y el ligamento acromioclavicular. Este espacio, por el que discurre el tendón del supraespinoso, tiene unas dimensiones fijas. La inflamación del músculo supraespinoso, el exceso de líquido en la bolsa subacromial/subdeltoidea o la presencia de espolones óseos subacromiales pueden producir un pinzamiento significativo cuando el brazo se abduce.

La irrigación del tendón del supraespinoso es relativamente escasa. Los traumatismos repetidos, en determinadas circunstancias, hacen que el tendón sea susceptible de sufrir cambios degenerativos, que pueden conducir al depósito de calcio y provocar mucho dolor.

Cuando el tendón del supraespinoso ha sufrido cambios degenerativos considerables, es más susceptible a los traumatismos y a sufrir desgarros parciales o totales (fig. 7.33). Estos desgarros son más frecuentes en los ancianos y pueden dificultar en gran medida algunas actividades de la vida diaria, como peinarse. Sin embargo, los desgarros completos pueden ser totalmente asintomáticos.

www.medilibros.com

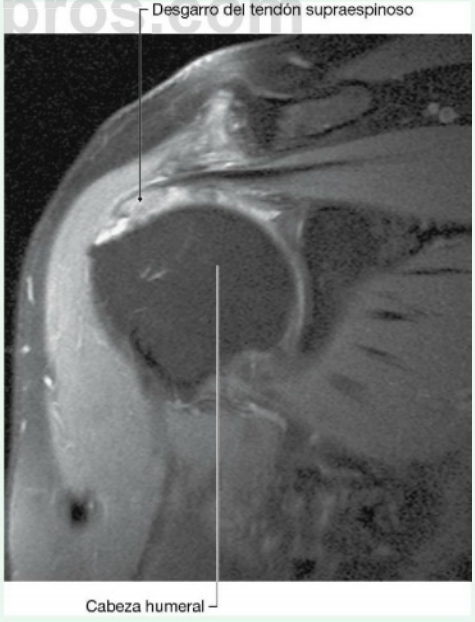

Fig. 7.33 Imagen por resonancia magnética de un desgarro de grosor completo del tendón del supraespinoso en su inserción en el tubérculo mayor del húmero.

Conceptos prácticos

Inflamación de la bolsa subacromial (subdeltoidea)

Existe una bolsa situada entre los músculos supraespinoso y deltoides en la zona lateral y el acromion en la zona medial, que se denomina clínicamente bolsa subacromial o subdeltoidea. En los pacientes que hayan sufrido traumatismos del hombro o tendinopatía del supraespinoso, esta bolsa se puede inflamar, lo que hace que los movimientos de la articulación glenohumeral resulten dolorosos. Estos cambios inflamatorios pueden tratarse mediante la inyección de un corticoide y un anestésico local (fig. 7.34).

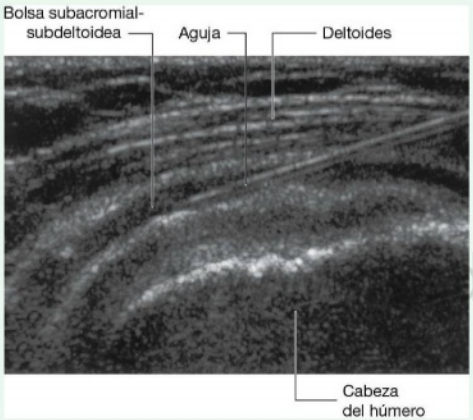

Fig. 7.34 Ecografía de un hombro que muestra el emplazamiento de una aguja en la bolsa subdeltoidea/subacromial.

Músculos

Los dos músculos más superficiales del hombro son el trapecio y el deltoides (fig. 7.35 y tabla 7.1). Su conjunto forma el contorno característico del hombro:

- El trapecio une la escápula y la clavícula con el tronco.
- El deltoides une la escápula y la clavícula con el húmero.

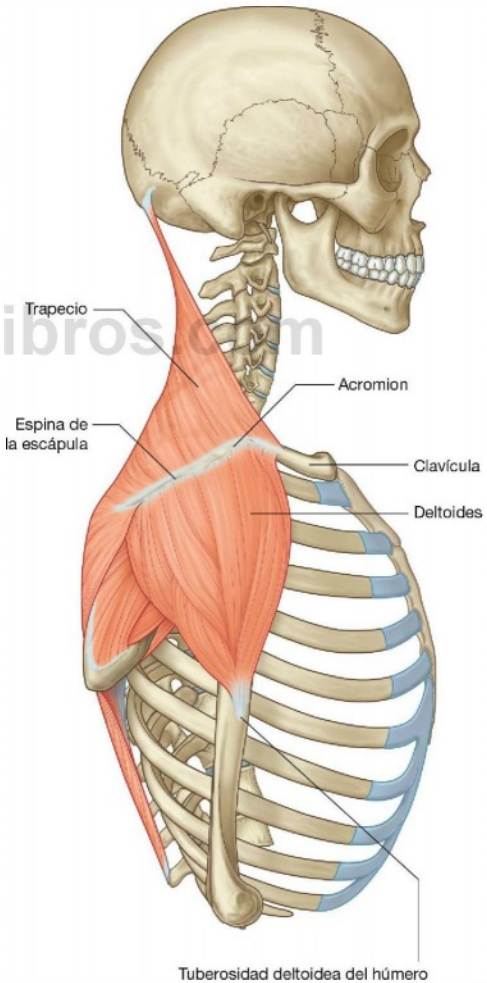

Fig. 7.35 Vista lateral de los músculos trapecio y deltoides.

© Elsevier. Fotocopiar sin autorización es un delito.

Tabla 7.1 Músculos del hombro (en negrita los principales segmentos raquídeos que inervan el músculo)

Músculo	Origen	Inserción	Inervación	Función
Trapecio	Línea nucal superior, protuberancia occipital externa, borde medial del ligamento nucal, apófisis espinosas de CVII a TXII y ligamentos supraespinosos relacionados	Borde superior de la cresta de la espina de la escápula, acromion, borde posterior del tercio lateral de la clavícula	Motora: parte espinal del nervio accesorio (NCXI). Sensitiva: (propiocepción) ramos anteriores de C3 y C4	Potente elevador de la escápula; rota la escápula durante la abducción del húmero por encima de la horizontal; las fibras medias retraen la escápula y las inferiores deprimen la escápula
Deltoides	Borde inferior de la cresta de la espina de la escápula, borde lateral del acromion, borde anterior del tercio lateral de la clavícula	Tuberosidad deltoidea del húmero	Nervio axilar (**C5**, C6)	Principal abductor del brazo (abduce el brazo superados los primeros 15°, abducidos por el supraespinoso); las fibras claviculares colaboran en la flexión del brazo; las fibras posteriores ayudan en la extensión del brazo
Elevador de la escápula	Apófisis transversas de las vértebras CI y CII y tubérculos posteriores de las apófisis transversas de las vértebras CIII y CIV	Superficie posterior del borde medial de la escápula, desde el ángulo superior hasta la raíz de la espina de la escápula	Ramos directos de los ramos anteriores de los nervios raquídeos **C3** y **C4** y ramos (**C5**) del nervio dorsal de la escápula	Eleva la escápula
Romboides menor	Extremo inferior del ligamento nucal y apófisis espinosas de las vértebras CVII y TI	Superficie posterior del borde medial de la escápula en la raíz de la espina de la escápula	Nervio dorsal de la escápula (C4, C5)	Eleva y retrae la escápula
Romboides mayor	Apófisis espinosas de las vértebras TII-TV y segmentos intermedios del ligamento supraespinoso	Superficie posterior del borde medial de la escápula desde la raíz de la espina de la escápula hasta el ángulo inferior	Nervio dorsal de la escápula (**C4, C5**)	Eleva y retrae la escápula

www.medilibros.com

Tanto el trapecio como el deltoides se insertan a las superficies y márgenes opuestos de la espina de la escápula, el acromion y la clavícula. La escápula, el acromion y la clavícula se pueden palpar en los lugares que quedan entre las inserciones del trapecio y el deltoides.

En profundidad al trapecio, la escápula se une a la columna vertebral por tres músculos: el elevador de la escápula, el romboides menor y el romboides mayor. Estos tres músculos, junto con el trapecio (y junto con los músculos mencionados antes), mantienen la posición de la escápula en el tronco.

Trapecio

El músculo **trapecio** tiene un origen muy extenso en el esqueleto axial, que va desde el cráneo hasta las vértebras CI a TXII (fig. 7.36). Desde CI hasta CVII, este músculo se une a las vértebras mediante el ligamento nucal. El músculo se une al esqueleto óseo del hombro a lo largo del borde interno de una línea de inserción continua en forma de U que se orienta en el plano horizontal, con la base de la U dirigida en sentido lateral. Los trapecios izquierdo y derecho en conjunto tienen una forma de rombo o de trapecio, de donde deriva su nombre.

El músculo trapecio es un potente elevador del hombro y también rota la escápula, de modo que aumenta el alcance en sentido superior.

La inervación del trapecio está a cargo del nervio accesorio (XI) y de los ramos anteriores de los nervios cervicales C3 y C4 (fig. 7.36). Estos nervios discurren en dirección vertical, por la superficie profunda del músculo. El nervio accesorio se puede evaluar explorando la función del músculo trapecio. Esto se consigue fácilmente pidiendo al paciente que eleve los hombros contra resistencia.

Deltoides

El **deltoides** es un gran músculo de forma triangular, cuya base se inserta en la escápula y en la clavícula y su vértice lo hace en el húmero (fig. 7.36). Se origina en una línea continua de inserción con forma de U en la clavícula y la escápula, que refleja los sitios adyacentes de origen del músculo trapecio. Se inserta en la tuberosidad deltoidea de la superficie lateral de la diáfisis del húmero.

La principal función de este músculo es la abducción del brazo, por encima de los primeros 15° que dependen del músculo supraespinoso.

El músculo deltoides está inervado por el nervio axilar, que es un ramo del fascículo posterior del plexo braquial. El nervio axilar y sus vasos sanguíneos relacionados (la arteria y la vena circunflejas humerales posteriores) llegan al deltoides rodeando por detrás el cuello quirúrgico del húmero.

Elevador de la escápula

El elevador de la escápula se origina en las apófisis transversas de las vértebras CI a CIV (fig. 7.36). Desciende en sentido lateral para insertarse en la superficie posterior del borde medial de la

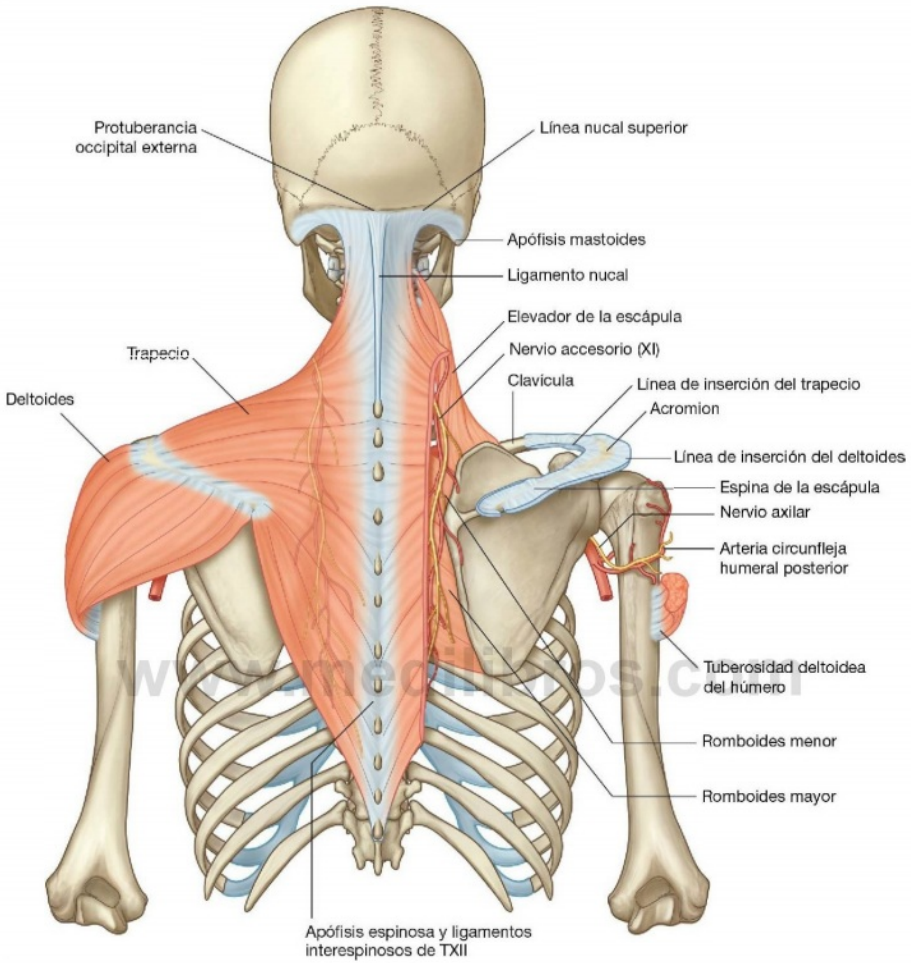

Fig. 7.36 Inserciones y aporte neurovascular de los músculos trapecio y deltoides.

escápula, desde el ángulo superior hasta una zona triangular lisa de hueso, situada en la raíz de la espina.

El músculo elevador de la escápula está inervado por el nervio dorsal de la escápula y por los nervios raquídeos C3 y C4 directamente.

La función de este músculo es elevar la escápula.

Romboides menor y mayor

Los músculos romboides menor y mayor se insertan medialmente en la columna vertebral y descienden en sentido lateral para insertarse en el borde medial de la escápula, inferior a la inserción del músculo elevador (fig. 7.36).

El músculo romboides menor tiene un doble origen, en el extremo inferior del ligamento nucal y en las apófisis espinosas de las vértebras CVII y TI. Este músculo se inserta lateralmente en una zona ósea triangular lisa, en una superficie posterior situada en la raíz de la espina de la escápula.

El romboides mayor se origina en las apófisis espinosas de la vértebras TII a TV y en el ligamento supraespinoso situado entre ellas. Desciende lateralmente para insertarse en la superficie posterior del borde medial de la escápula, desde la inserción del romboides menor hasta el ángulo inferior.

Los músculos romboides están inervados por el nervio dorsal de la escápula, que es un ramo del plexo braquial.

© Elsevier. Fotocopiar sin autorización es un delito.

Los músculos romboides menor y mayor retraen y elevan la escápula.

REGIÓN POSTERIOR DE LA ESCÁPULA

La región posterior de la escápula ocupa la cara posterior de ésta y se localiza por debajo de los músculos trapecio y deltoides (fig. 7.37 y tabla 7.2). Contiene cuatro músculos, que se sitúan entre la escápula y el extremo proximal del húmero: los músculos supraespinoso, infraespinoso, redondo menor y redondo mayor.

Esta región también contiene parte de un músculo adicional, la cabeza larga del tríceps braquial, que se extiende desde la escápula hasta el extremo proximal del antebrazo. Este músculo, junto con otros músculos de la región y el húmero, forman una serie de espacios por los que los nervios y los vasos entran y salen de la región.

Los músculos supraespinoso, infraespinoso y redondo menor son miembros del manguito de los rotadores, que estabiliza la articulación glenohumeral.

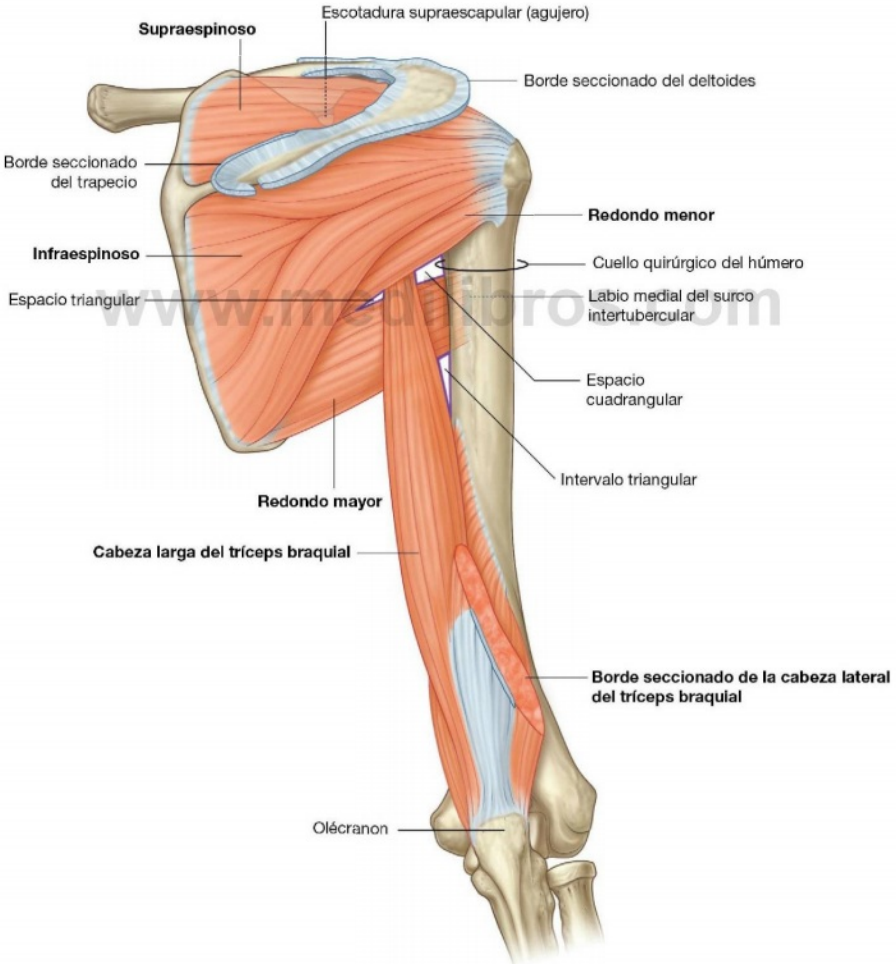

www.medifarma.com

Fig. 7.37 Región posterior de la escápula derecha.

Tabla 7.2 Músculos de la región posterior de la escápula (en negrita los principales segmentos raquídeos que inervan el músculo)

Músculo	Origen	Inserción	Inervación	Función
Supraespinoso	Dos tercios mediales de la fosa supraespinosa de la escápula y la fascia profunda que cubre el músculo	Carilla articular más superior del tubérculo mayor del húmero	Nervio supraescapular (**C5**, C6)	Músculo del manguito de los rotadores; inicia la abducción del brazo hasta los 15° en la articulación glenohumeral
Infraespinoso	Dos tercios mediales de la fosa infraespinosa de la escápula y fascia profunda que cubre el músculo	Carilla articular media de la superficie posterior del tubérculo mayor del húmero	Nervio supraescapular (**C5**, C6)	Músculo del manguito de los rotadores; rotación lateral del brazo en la articulación glenohumeral
Redondo menor	Dos tercios superiores de una franja ósea aplanada en la superficie posterior de la escápula, inmediatamente adyacente al borde lateral de ésta	Carilla articular inferior de la superficie posterior del tubérculo mayor del húmero	Nervio axilar (**C5**, C6)	Músculo del manguito de los rotadores; rotación lateral del brazo en la articulación glenohumeral
Redondo mayor	Zona alargada oval en la superficie posterior del ángulo inferior de la escápula	Labio medial del surco intertubercular en la superficie anterior del húmero	Nervio subescapular inferior (**C5, C6, C7**)	Rotación medial y extensión del brazo en la articulación glenohumeral
Cabeza larga del tríceps braquial	Tubérculo infraglenoideo de la escápula	Tendón común de inserción con las cabezas medial y lateral en el olécranon del cúbito	Nervio radial (C6, **C7**, C8)	Extensión del antebrazo en la articulación del codo; aductor accesorio y extensor del brazo en la articulación glenohumeral

Músculos

Supraespinoso e infraespinoso

Los músculos **supraespinoso** e **infraespinoso** se originan en dos fosas de gran tamaño, situadas una por encima y otra por debajo de la espina, en la cara posterior de la escápula (fig. 7.37). Forman tendones que se insertan en el tubérculo mayor del húmero.

- El tendón del supraespinoso pasa bajo el acromion, donde está separado del hueso por una bolsa subacromial, y se dirige por encima de la articulación glenohumeral, para insertarse en la carilla superior del tubérculo mayor.
- El tendón del infraespinoso pasa posterior a la articulación glenohumeral y se inserta en la carilla media del tubérculo mayor.

El músculo supraespinoso inicia la abducción del brazo. El infraespinoso produce rotación lateral del húmero.

Redondo menor y redondo mayor

El músculo **redondo menor** tiene forma de cordón y se origina en una zona aplanada de la escápula, inmediatamente adyacente a su borde lateral, por debajo del tubérculo infraglenoideo (fig. 7.37). Su tendón se inserta en la carilla inferior del tubérculo mayor del húmero. El redondo menor rota lateralmente el húmero y es un componente del manguito de los rotadores.

El músculo **redondo mayor** se origina en una gran región ovalada, situada en la superficie posterior del ángulo inferior de la escápula (fig. 7.37). Es un músculo ancho con forma de cordón, que se dirige en sentido superior y lateral, para acabar en un tendón plano que se inserta en el labio medial del surco intertubercular, en la superficie anterior del húmero. El redondo mayor produce rotación medial y extensión del húmero.

Cabeza larga del tríceps braquial

La **cabeza larga del músculo tríceps braquial** se origina en el tubérculo infraglenoideo y desciende verticalmente por el brazo, para insertarse, junto con las cabezas medial y lateral de este músculo, en el olécranon del cúbito (fig. 7.37).

El músculo tríceps braquial es el principal extensor del antebrazo en la articulación del codo. Su cabeza larga cruza la articulación glenohumeral, por lo que también puede extender y aducir el húmero.

La relevancia del tríceps braquial en la región posterior de la escápula radica en que su disposición vertical entre los músculos redondo menor y redondo mayor, junto con estos músculos y el húmero, forma espacios por los que pasan nervios y vasos de una región a otra.

Puertas de entrada a la región posterior de la escápula

Agujero supraescapular

El agujero supraescapular es el lugar por donde pasan estructuras entre la base del cuello y la región posterior de la escápula (fig. 7.37). Está formado por la escotadura supraescapular de la escápula y el ligamento transverso superior de ésta (supraescapular), que convierte la escotadura en un agujero.

© Elsevier. Fotocopiar sin autorización es un delito.

El nervio supraescapular pasa por este agujero; la arteria y la vena supraescapulares siguen un recorrido paralelo al nervio, pero suelen pasar inmediatamente superiores al ligamento transverso superior de la escápula, y no por el agujero (fig. 7.38).

Espacio cuadrangular (desde su cara posterior)

El espacio cuadrangular es el lugar por el que pasan los nervios y los vasos que discurren entre las regiones más anteriores (la axila) y la región posterior de la escápula (v. fig. 7.37). En la región posterior de la escápula, está limitado por:

- El borde inferior del redondo menor.
- El cuello quirúrgico del húmero.
- El borde superior del redondo mayor.
- El borde lateral de la cabeza larga del tríceps braquial.

El nervio axilar, junto con la arteria y la vena circunflejas humerales posteriores, pasan por este espacio (fig. 7.38).

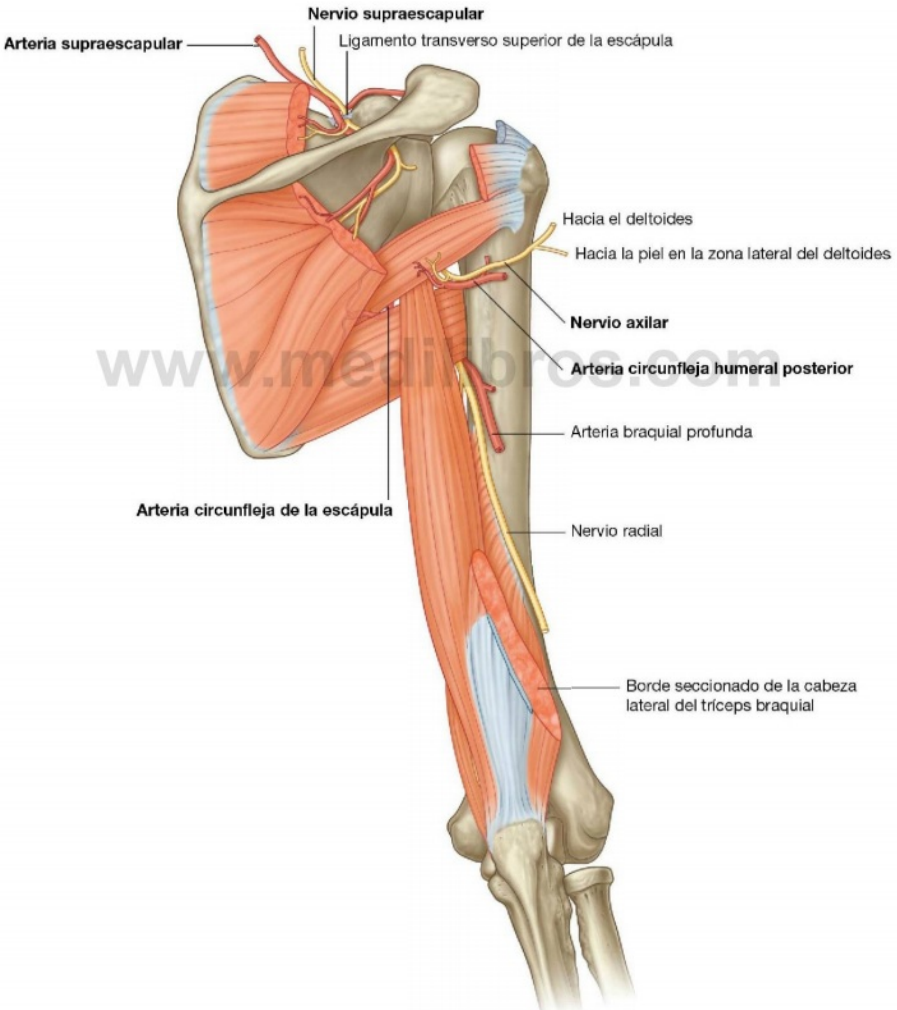

www.medilibros.com

Fig. 7.38 Arterias y nervios relacionados con las puertas de entrada a la región posterior de la escápula.

Espacio triangular

El espacio triangular, es una zona de comunicación entre la axila y la región posterior de la escápula (fig. 7.37). Cuando se observa desde la región posterior de la escápula, está delimitado por:

- El borde medial de la cabeza larga del tríceps braquial.
- El borde superior del redondo mayor.
- El borde inferior del redondo menor.

La arteria y la vena circunflejas de la escápula pasan por este agujero (fig. 7.38).

Intervalo triangular

El intervalo triangular está formado por:

- El borde lateral de la cabeza larga del tríceps braquial.
- La diáfisis del húmero.
- El borde inferior del redondo mayor (fig. 7.37).

Este espacio está por debajo del borde inferior del redondo mayor, que delimita el borde inferior de la axila, por lo que el intervalo triangular sirve de lugar de paso entre los compartimentos anterior y posterior del brazo, y entre el compartimento posterior del brazo y la axila. El nervio radial, la **arteria braquial profunda (arteria profunda del brazo)** y sus venas asociadas pasan por él (fig. 7.38).

Nervios

Los dos nervios principales de la región posterior de la escápula son los nervios supraescapular y axilar; ambos se originan en el plexo braquial en la axila (fig. 7.38).

Nervio supraescapular

El **nervio supraescapular** tiene su origen en la base del cuello, del tronco superior del plexo braquial. Se dirige posterior y lateral, a través del agujero supraescapular, para alcanzar la región posterior de la escápula, donde se sitúa en el plano entre el hueso y el músculo (fig. 7.38).

Tras inervar el músculo supraespinoso, pasa por la escotadura mayor de la escápula (espinoglenoidea), entre la raíz de la espina de la escápula y la cavidad glenoidea, para terminar inervando el músculo infraespinoso.

Este nervio no suele tener ramos cutáneos.

Nervio axilar

El **nervio axilar** se origina en el fascículo posterior del plexo braquial. Sale de la axila en su pared posterior, pasando por el espacio cuadrangular y entra en la región posterior de la escápula (fig. 7.38). Junto con la arteria y la vena circunflejas humerales posteriores, se relaciona directamente con la superficie posterior del cuello quirúrgico del húmero.

El nervio axilar inerva los músculos deltoides y redondo menor. Además tiene un ramo cutáneo, el nervio cutáneo lateral superior del brazo, que recoge la sensibilidad general de la piel situada sobre la parte inferior del músculo deltoides.

Arterias y venas

Las tres principales arterias de la región posterior de la escápula son las arterias supraescapular, circunfleja humeral posterior y circunfleja de la escápula, que contribuyen a formar

www.medilibros.com

© Elsevier. Fotocopiar sin autorización es un delito.

un plexo vascular interconectado alrededor de la escápula (fig. 7.39).

Conceptos prácticos

Síndrome del espacio cuadrangular

La hipertrofia de los músculos del espacio cuadrangular o la fibrosis de los bordes musculares pueden afectar al nervio axilar. En raras ocasiones esto produce debilidad del músculo deltoides. Por lo general causa atrofia del músculo redondo menor, que puede afectar al control que los músculos del manguito de los rotadores ejercen sobre el movimiento del hombro.

Arteria supraescapular

La **arteria supraescapular** surge en la base del cuello como una rama del tronco tirocervical, que es una de las principales ramas de la arteria subclavia (figs. 7.38 y 7.39). También se puede originar directamente de la tercera parte de la arteria subclavia.

La arteria supraescapular suele entrar a la región posterior de la escápula superior al agujero supraescapular, mientras que el nervio pasa a través del agujero. En la región posterior de la escápula, este vaso discurre paralelo al nervio supraescapular.

Además de irrigar los músculos supraespinoso e infraespinoso, a lo largo de su recorrido ofrece ramas para numerosas estructuras.

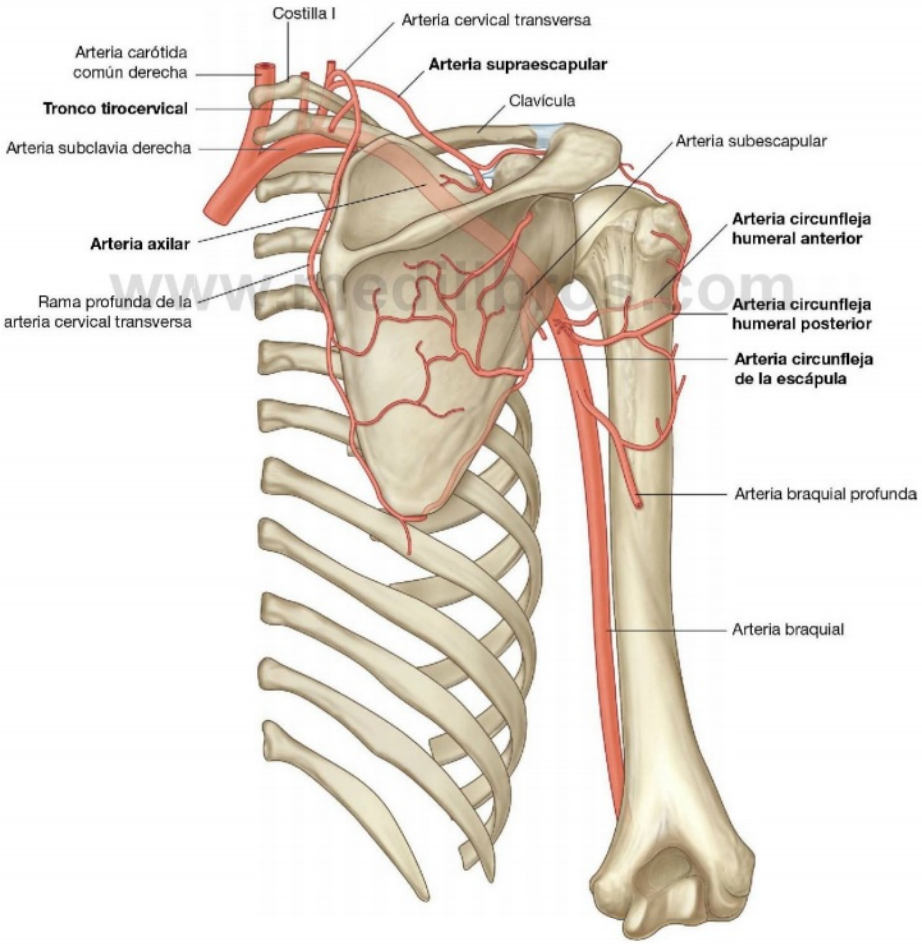

Fig. 7.39 Anastomosis arteriales alrededor del hombro.

Arteria circunfleja humeral posterior

La **arteria circunfleja humeral posterior** se origina en la tercera parte de la arteria axilar, en la axila (fig. 7.39).

La arteria circunfleja humeral posterior y el nervio axilar abandonan la axila a través del espacio cuadrangular, en la pared posterior, y llegan a la región posterior de la escápula. Este vaso irriga la articulación glenohumeral y los músculos relacionados.

Arteria circunfleja de la escápula

La **arteria circunfleja de la escápula** es una rama de la arteria subescapular que también se origina en la tercera parte de la arteria axilar en la axila (fig. 7.39). Abandona la axila a través del espacio triangular y alcanza la región posterior de la escápula, pasa a través del origen del músculo redondo menor y se anastomosa con las otras arterias de la región.

Venas

Las venas de la región posterior de la escápula suelen seguir el recorrido de las arterias, y se conectan con los vasos del cuello, la espalda, el brazo y la axila.

AXILA

La axila es la puerta de entrada a la extremidad superior y constituye un área de transición entre el cuello y el brazo (fig. 7.40A). Está formada por la clavícula, la escápula, la zona superior de la pared torácica, el húmero y los músculos

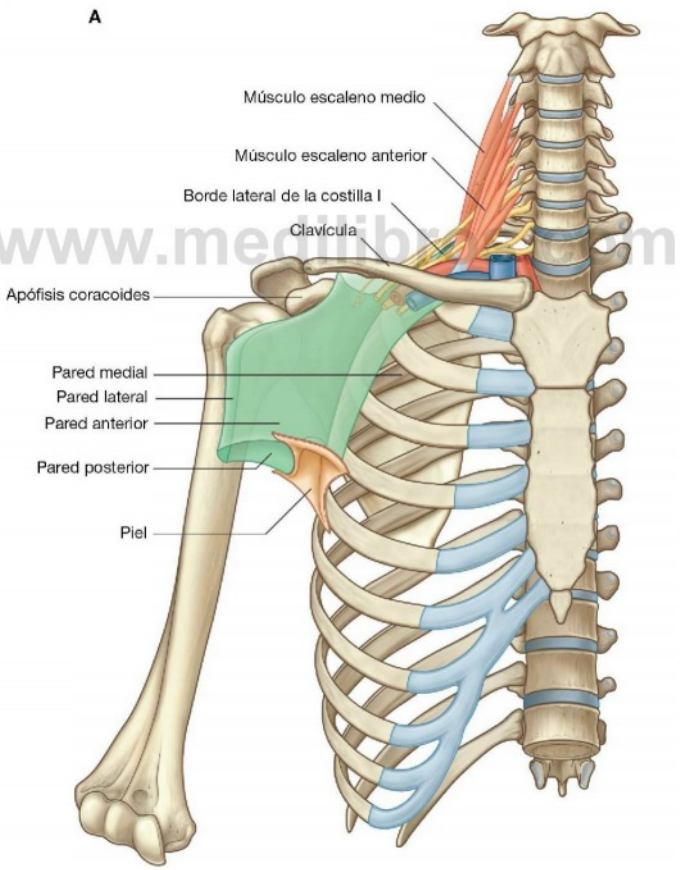

www.medilibros.com

Fig. 7.40 Axila. **A.** Paredes y transición entre el cuello y el brazo. *(Continúa)*

© Elsevier. Fotocopiar sin autorización es un delito.

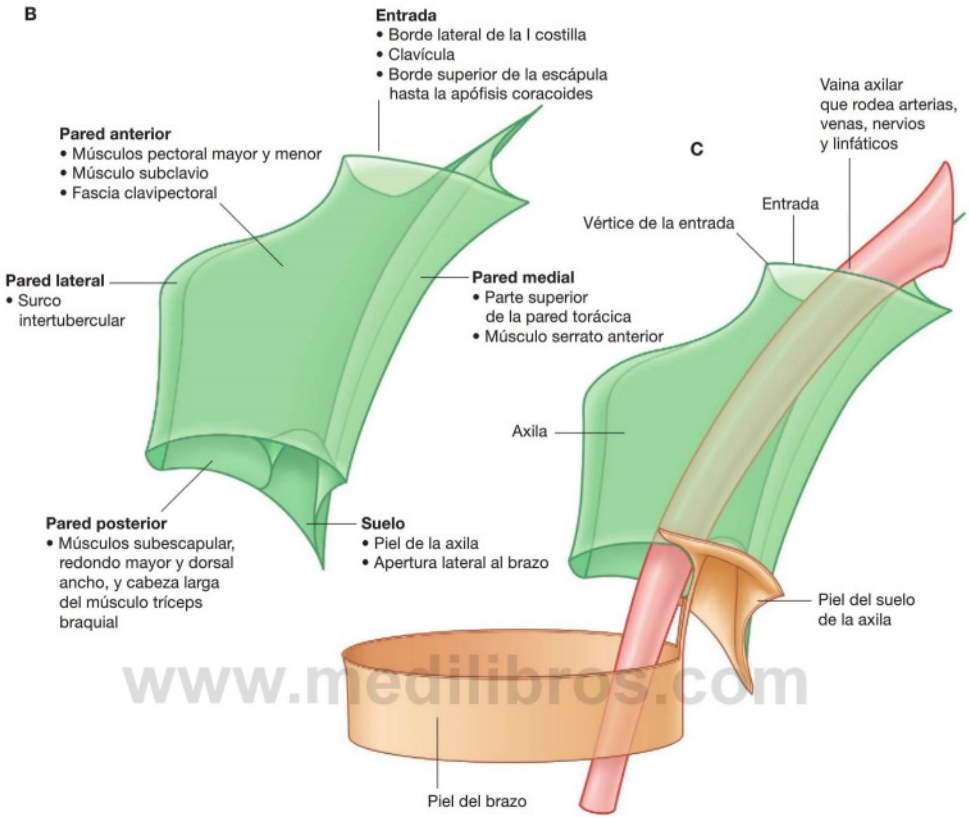

www.medilibros.com

Fig. 7.40 ***(cont.)*** Axila. **B.** Límites. **C.** Continuidad con el brazo.

relacionados. La axila es un espacio con forma piramidal irregular que tiene:

- Cuatro caras.
- Una entrada.
- Un suelo (base) (fig. 7.40A y 7.40B).

La entrada de la axila se continúa superiormente con el cuello, y la zona lateral del suelo se abre al brazo.

Todas las estructuras principales que entran y salen de la extremidad superior pasan por la axila (fig. 7.40C). Los músculos de la pared anterior y posterior de la axila forman aberturas para permitir que las estructuras pasen entre la axila y las regiones adyacentes (las regiones posterior de la escápula, pectoral y deltoidea).

Entrada de la axila

La entrada de la axila se orienta en el plano horizontal y tiene forma ligeramente triangular, con el vértice en dirección lateral (fig. 7.40A y 7.40B). Los bordes de la entrada están formados por completo por estructuras óseas.

- El borde medial es el borde lateral de la costilla I.
- El borde anterior es la superficie posterior de la clavícula.
- El borde posterior es el borde superior de la escápula hasta la apófisis coracoides.

El vértice de la entrada triangular a la axila se dispone en posición lateral y está formado por la cara medial de la apófisis coracoides.

Los principales vasos y nervios que pasan entre el cuello y la axila lo hacen cruzando sobre el borde lateral de la costilla I y a través de la entrada de la axila (fig. 7.40A).

La arteria subclavia, el principal vaso sanguíneo que irriga la extremidad superior, se convierte en arteria axilar cuando cruza el borde lateral de la costilla I y entra en la axila. Del mismo modo, la vena axilar se convierte en vena subclavia al pasar sobre el borde lateral de la costilla I y abandona la axila para entrar en el cuello.

En la entrada de la axila, la vena axilar es anterior a la arteria axilar, que discurre anterior a los troncos del plexo braquial.

El tronco inferior del plexo braquial se sitúa directamente sobre la costilla I en el cuello, al igual que la arteria y la vena subclavias. Cuando pasan sobre la costilla I, la vena y la arteria están separadas por la inserción del músculo escaleno anterior (fig. 7.40A).

Pared anterior

La pared anterior de la axila está formada por la porción lateral del músculo pectoral mayor, los músculos subyacentes pectoral menor y subclavio y la fascia clavipectoral (tabla 7.3).

www.medilibros.com

Tabla 7.3 Músculos de la pared anterior de la axila (en negrita los principales segmentos raquídeos que inervan el músculo)

Músculo	Origen	Inserción	Inervación	Función
Pectoral mayor	Porción clavicular: superficie anterior de la mitad medial de la clavícula; porción esternocostal: superficie anterior del esternón, primeros siete cartílagos costales, extremo esternal de la sexta costilla y aponeurosis del oblicuo externo	Labio lateral del surco intertubercular del húmero	Nervios pectorales medial y lateral; porción clavicular (**C5**, C6); porción esternocostal (C6, **C7**, C8, T1)	Flexión, aducción y rotación medial del brazo en la articulación glenohumeral; porción clavicular: flexión del brazo extendido; porción esternocostal: extensión del brazo flexionado
Subclavio	Primera costilla en la unión entre la costilla y el cartílago costal	Surco en la superficie inferior del tercio medio de la clavícula	Nervio subclavio (**C5**, **C6**)	Tira de la punta del hombro en sentido inferior; tira de la clavícula en sentido medial para estabilizar la articulación esternoclavicular
Pectoral menor	Superficies anteriores y bordes superiores de las costillas III a V; fascia profunda que cubre los espacios intercostales relacionados	Apófisis coracoides de la escápula (borde medial y cara superior)	Nervio pectoral medial (C5, C6, **C7**, **C8**, T1)	Tira de la punta del hombro en sentido inferior; desplaza la escápula hacia delante

© Elsevier. Fotocopiar sin autorización es un delito.

Pectoral mayor

El **pectoral mayor** es el músculo más grande y superficial de la pared anterior (fig. 7.41). Su borde inferior se sitúa subyacente al pliegue axilar anterior, que define el límite anteroinferior de la axila. Este músculo tiene dos porciones:

- Porción clavicular, que se origina en la mitad medial de la clavícula.
- Porción esternocostal, que se origina en la parte medial de la pared torácica anterior. Con frecuencia las fibras de esta porción se dirigen en sentido inferior y medial para insertarse en la pared abdominal anterior, formando una parte adicional del músculo, la porción abdominal.

Este músculo se inserta en el labio lateral del surco intertubercular del húmero. Las partes del músculo que tienen un origen superior en el tronco se insertan en la zona más inferior y más anterior del labio lateral del surco intertubercular que las partes con un origen más inferior.

Cuando actúan en conjunto, las dos porciones del pectoral mayor flexionan, aducen y rotan medialmente el brazo en la articulación glenohumeral. La porción clavicular flexiona el brazo desde una posición de extensión, mientras que la porción esternocostal lo extiende desde una posición flexionada, en especial contra resistencia.

El pectoral mayor se inerva por los nervios pectorales lateral y medial, que se originan en el plexo braquial en la axila.

Subclavio

El **subclavio** es un pequeño músculo que se encuentra más profundo que el pectoral mayor y pasa entre la clavícula y la costilla I (fig. 7.42). Se origina en la zona medial, como un tendón, en la costilla I, en la unión entre ésta y su cartílago costal. Se dirige en sentido lateral y superior para insertarse, mediante una inserción muscular, en un surco poco profundo y alargado en la superficie inferior del tercio medio de la clavícula.

La función del subclavio no se conoce completamente. Podría actuar descendiendo el hombro al deprimir la clavícula, y

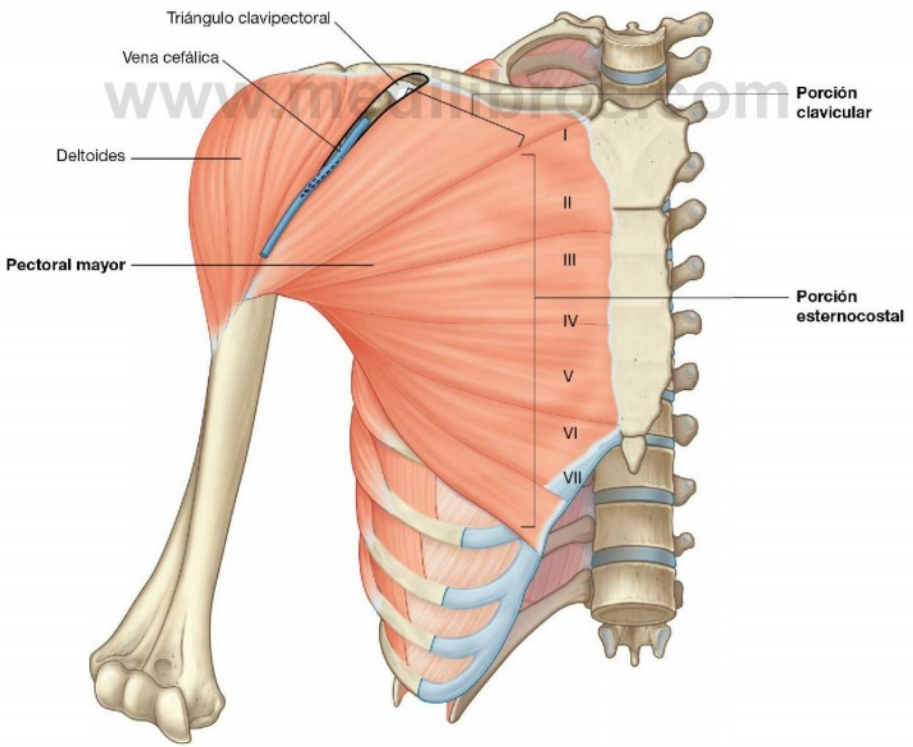

Fig. 7.41 Músculo pectoral mayor.

también podría estabilizar la articulación esternoclavicular al desplazar la clavícula medialmente.

Este músculo está inervado por un pequeño ramo del tronco superior del plexo braquial.

Pectoral menor

El **pectoral menor** es un músculo pequeño, de forma triangular, que está más profundo que el pectoral mayor y se extiende desde la pared torácica hasta la apófisis coracoides de la escápula (fig. 7.42). Se origina en tres vientres musculares en las superficies anteriores y bordes superiores de las costillas III a V y en la fascia que cubre los músculos de los espacios intercostales relacionados. Las fibras musculares se dirigen en sentido superior y lateral para insertarse en las caras medial y superior de la apófisis coracoides.

El músculo pectoral menor desplaza hacia delante la escápula (al tirar de ella en sentido anterior en la pared torácica) y deprime el ángulo lateral de la escápula.

El músculo pectoral menor está inervado por el nervio pectoral medial, que se origina en el plexo braquial en la axila.

Fascia clavipectoral

La fascia clavipectoral es una lámina gruesa de tejido conjuntivo que conecta la clavícula con el suelo de la axila (fig. 7.42). Envuelve los músculos subclavio y pectoral menor y se extiende por el espacio que hay entre ellos.

Las estructuras que discurren entre la axila y la pared anterior de ésta atraviesan la fascia clavipectoral, bien entre los

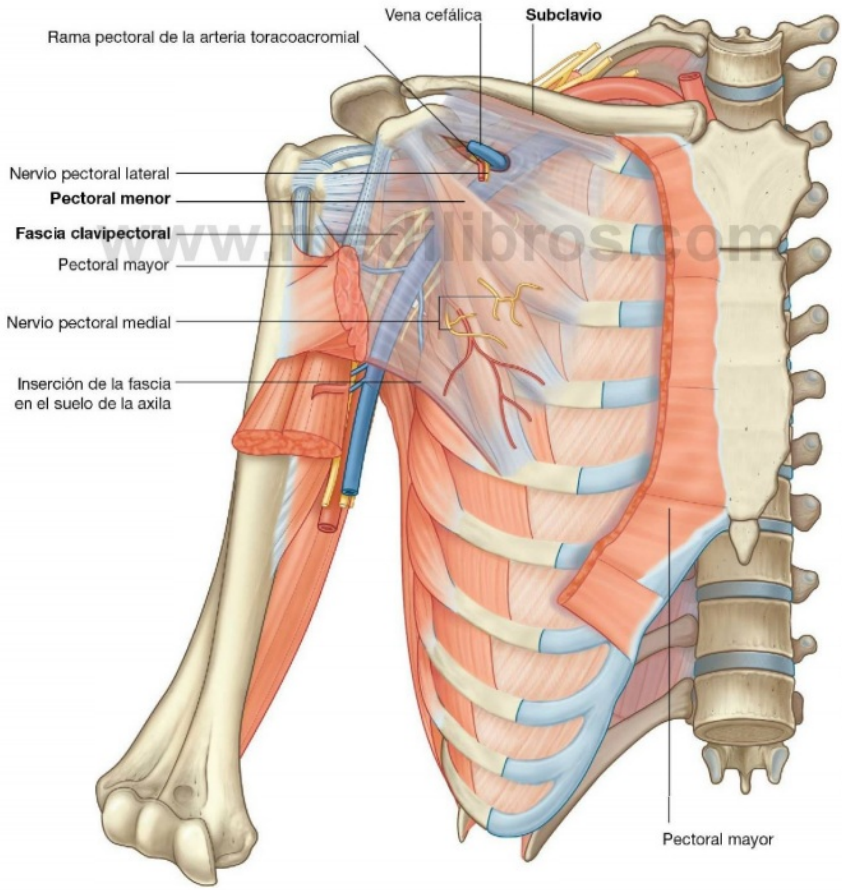

Fig. 7.42 Músculos pectoral menor y subclavio, y fascia clavipectoral.

© Elsevier. Fotocopiar sin autorización es un delito.

músculos pectoral menor y subclavio o discurriendo inferiores al músculo pectoral menor.

Las estructuras más destacadas que pasan entre el músculo subclavio y el pectoral menor son la vena cefálica, la arteria toracoacromial y el nervio pectoral lateral.

La arteria torácica lateral abandona la axila a través de la fascia y se sitúa inferior al músculo pectoral menor.

El nervio pectoral medial abandona la axila atravesando directamente el músculo pectoral menor, inerva este músculo y llega al pectoral mayor. A veces, los ramos del nervio pectoral medial rodean el borde inferior del pectoral menor para alcanzar e inervar el músculo pectoral mayor suprayacente.

Pared medial

La pared medial de la axila está formada por la zona superior de la pared torácica (las costillas y los tejidos intercostales relacionados) y el músculo serrato anterior (fig. 7.43 y tabla 7.4; v. fig. 7.40).

Serrato anterior

El músculo **serrato anterior** se origina como varios vientres musculares en las superficies laterales de las costillas I a IX y en la fascia profunda intermedia que cubre los espacios intercostales correspondientes (fig. 7.43). El músculo forma una lámina aplanada, que se dirige en sentido posterior alrededor de la pared torácica para insertarse principalmente en la superficie costal del borde medial de la escápula.

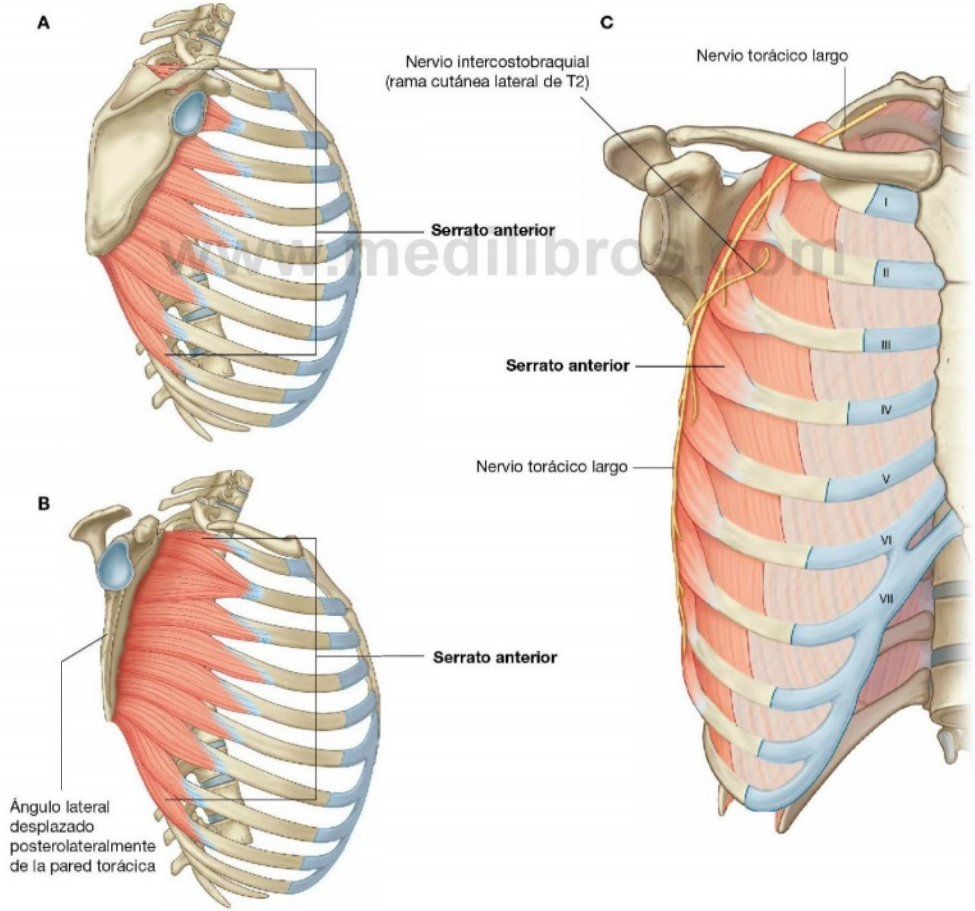

www.medilibros.com

Fig. 7.43 Pared medial de la axila. **A.** Vista lateral. **B.** Vista lateral con el ángulo lateral de la escápula retraído en sentido posterior. **C.** Vista anterior.

El músculo serrato anterior desplaza la escápula hacia delante sobre la pared torácica y facilita la rotación de la escápula. También mantiene la superficie costal de la escápula íntimamente apoyada sobre la pared torácica.

El serrato anterior está inervado por el nervio torácico largo, que deriva de las raíces del plexo braquial, atraviesa la axila siguiendo la pared medial y desciende en vertical hacia abajo por la superficie externa del músculo serrato anterior, justo en profundidad a la piel y la fascia superficial.

Nervio intercostobraquial

La única estructura destacada que pasa directamente por la pared medial y hacia la axila es el nervio intercostobraquial (fig. 7.43). Este nervio es un ramo cutáneo lateral del segundo nervio intercostal (ramo anterior de T2). En la axila se comunica con un ramo del plexo braquial (el nervio cutáneo medial del brazo) e inerva la piel de la zona posteromedial superior del brazo, que es una parte del dermatoma T2.

Conceptos prácticos

Escápula «alada»

El nervio torácico largo desciende por la pared torácica lateral sobre la superficie externa del músculo serrato anterior, justo por debajo de la piel y la fascia subcutánea, por lo que es susceptible de lesionarse. La pérdida de la función de este músculo determina que el borde medial, y en especial el ángulo inferior de la escápula, se eleven separándose de la pared torácica. Esto provoca una típica «escápula alada» cuando se lleva el brazo hacia delante. Además, no es posible realizar una elevación normal del brazo.

Pared lateral

La pared lateral de la escápula es estrecha y está formada en su totalidad por el surco intertubercular del húmero (fig. 7.44). El músculo pectoral mayor de la pared anterior se inserta el labio lateral del surco intertubercular. Los músculos redondo mayor y

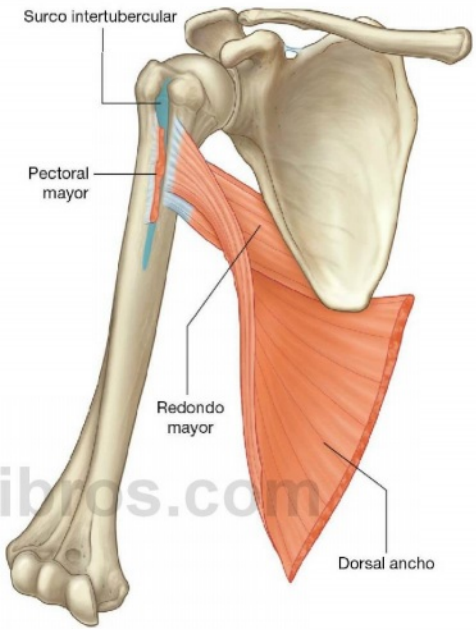

Fig. 7.44 Pared lateral de la axila.

Tabla 7.4 Músculos de la pared medial de la axila (en negrita los principales segmentos raquídeos que inervan el músculo)

Músculo	Origen	Inserción	Inervación	Función
Serrato anterior	Superficie lateral de las 8-9 costillas superiores y fascia profunda que recubre los espacios intercostales relacionados	Superficie costal del borde medial de la escápula	Nervio torácico largo (**C5,** C6, C7)	Antepulsión y rotación de la escápula; mantiene el borde medial y el ángulo inferior de la escápula pegados a la pared torácica

© Elsevier. Fotocopiar sin autorización es un delito.

dorsal ancho de la pared posterior se insertan en el labio medial y en el suelo del surco intertubercular, respectivamente (tabla 7.5).

Pared posterior

La pared posterior de la axila es compleja (fig. 7.45 y v. fig. 7.50). El esqueleto óseo está constituido por la superficie costal de la escápula. Los músculos que forman esta pared son:

- El músculo subescapular (relacionado con la superficie costal de la escápula).
- Las porciones distales de los músculos dorsal ancho y redondo mayor (que llegan a la pared desde la espalda y la región posterior de la escápula).
- La porción proximal de la cabeza larga del músculo tríceps braquial (que desciende verticalmente por la pared y el brazo).

Los músculos de la pared posterior dejan unos espacios entre sí que permiten el paso de estructuras entre la axila, la región posterior de la escápula y el compartimento posterior del brazo.

Tabla 7.5 Músculos de las paredes posterior y lateral de la axila (en negrita los principales segmentos raquídeos que inervan el músculo; los segmentos raquídeos entre paréntesis inervan el músculo de forma inconstante)

Músculo	Origen	Inserción	Inervación	Función
Subescapular	Dos tercios mediales de la fosa subescapular	Tubérculo menor del húmero	Nervios subescapulares superior e inferior (C5, **C6**, [C7])	**Músculo del manguito de los rotadores;** rotación medial del brazo en la articulación glenohumeral
Redondo mayor	Zona oval alargada en la superficie posterior del ángulo inferior de la escápula	Labio medial del surco intertubercular en la superficie anterior del húmero	Nervio subescapular inferior (**C5, C6, C7**)	Rotación medial y extensión del brazo en la articulación glenohumeral
Dorsal ancho	Apófisis espinosas de las seis vértebras torácicas inferiores y ligamentos interespinosos relacionados; a través de la fascia toracolumbar, a las apófisis espinosas de las vértebras lumbares, los ligamentos interespinosos relacionados y la cresta ilíaca; 3-4 costillas inferiores	Suelo del surco intertubercular	Nervio toracodorsal (C6, **C7**, C8)	Aducción, rotación medial y extensión del brazo en la articulación glenohumeral
Cabeza larga del tríceps braquial	Tubérculo infraglenoideo de la escápula	Tendón común de inserción con las cabezas, medial y lateral, en el olécranon del cúbito	Nervio radial (C6, **C7**, C8)	Extensión del antebrazo en la articulación del codo; aductor accesorio y extensor del brazo en la articulación glenohumeral

www.medilibros.com

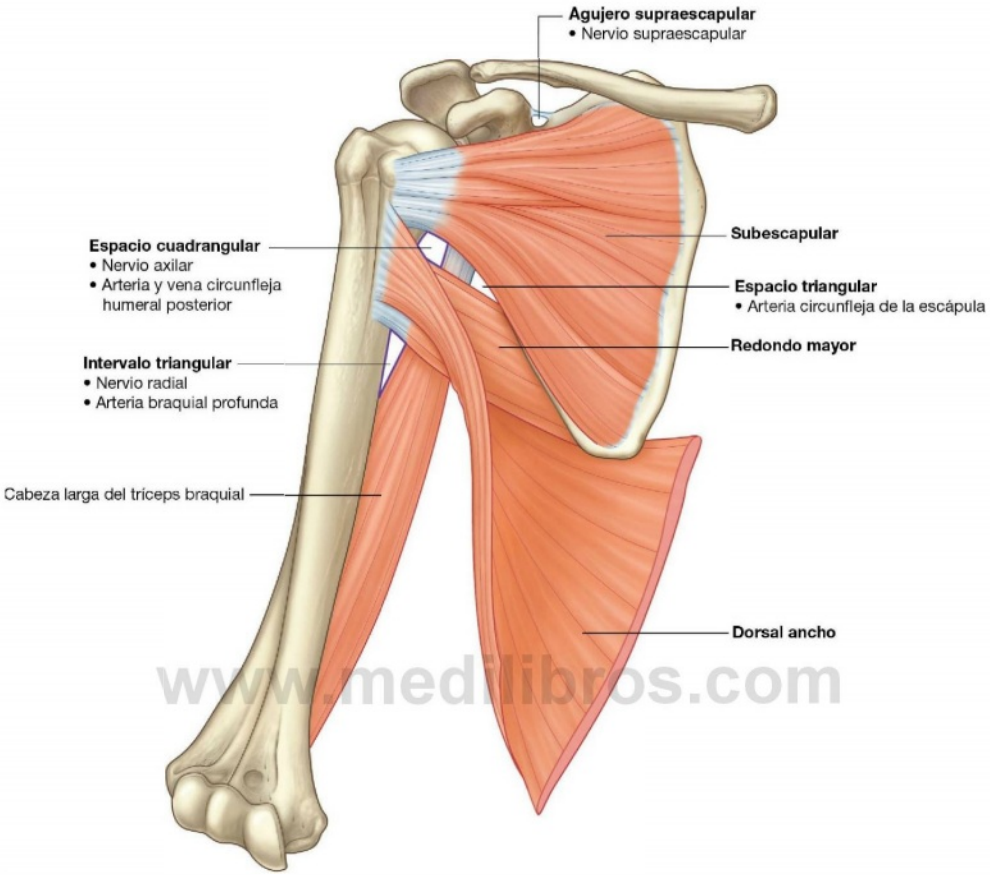

www.medilibros.com

Fig. 7.45 Pared posterior de la axila.

© Elsevier. Fotocopiar sin autorización es un delito.

Subescapular

El músculo **subescapular** es el componente de mayor tamaño de la pared posterior de la axila. Se origina en la fosa subescapular, que ocupa por completo, y se inserta en el tubérculo menor del húmero (figs. 7.45 y 7.46). Su tendón cruza por la zona inmediatamente anterior a la cápsula articular de la articulación glenohumeral.

Junto con los tres músculos de la región posterior de la escápula (el supraespinoso, el infraespinoso y el redondo menor), el subescapular forma el manguito de los rotadores, que estabiliza la articulación glenohumeral.

El subescapular está inervado por ramos del plexo braquial (los **nervios subescapulares superior** e **inferior**) que se originan en la axila.

Redondo mayor y dorsal ancho

La cara inferolateral de la pared posterior de la axila está formada por la parte distal del músculo **redondo mayor** y por el tendón del músculo **dorsal ancho** (v. fig. 7.45). Estas dos estructuras se sitúan bajo el pliegue axilar posterior, que delimita el borde posteroinferior de la axila.

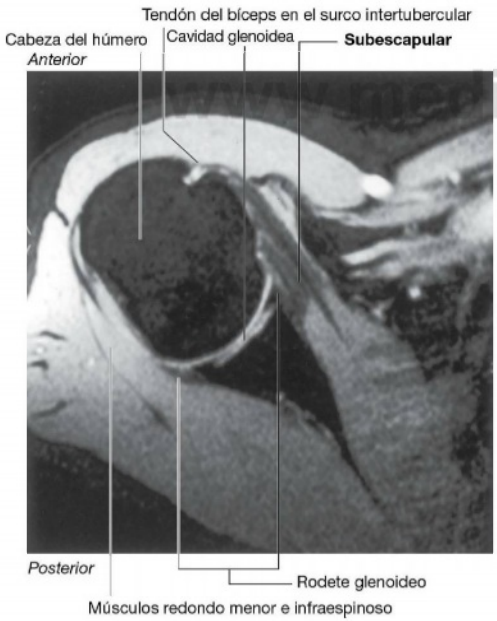

Fig. 7.46 Resonancia magnética de la articulación glenohumeral en el plano transverso u horizontal.

El tendón plano del músculo dorsal ancho rodea el borde inferior del músculo redondo mayor en la pared posterior para insertarse en el suelo del surco intertubercular del húmero, anterior y ligeramente superior a la inserción más distal del músculo redondo mayor en el labio medial del surco intertubercular. Por tanto, el borde inferior del músculo redondo mayor marca el límite inferior de la axila en la zona lateral.

La arteria axilar se convierte en arteria braquial cuando cruza el borde inferior del músculo redondo mayor.

Cabeza larga del tríceps braquial

La **cabeza larga del músculo tríceps braquial** desciende verticalmente por la pared posterior de la axila y, junto con los músculos circundantes y los huesos cercanos, forma tres aberturas a través de las cuales pasan estructuras relevantes a través de la pared posterior:

- El espacio cuadrangular.
- El espacio triangular.
- El intervalo triangular (v. fig. 7.45).

Puertas de entrada en la pared posterior

(V. también «Puertas de entrada a la región posterior de la escápula» y las figuras 7.37 y 7.38.)

www.mislibros.com

Espacio cuadrangular

El espacio cuadrangular sirve de pasaje a los nervios y vasos que pasan entre la axila y la región posterior de la escápula y la región deltoidea (fig. 7.45). Cuando se ve desde la zona anterior, sus límites están formados por:

- El borde inferior del músculo subescapular.
- El cuello quirúrgico del húmero.
- El borde superior del músculo redondo mayor.
- El borde lateral de la cabeza larga del músculo tríceps braquial.

A través del espacio cuadrangular pasan el nervio axilar y la arteria y la vena circunflejas humerales posteriores.

Espacio triangular

El **espacio triangular** es una zona de comunicación entre la axila y la región posterior de la escápula (v. fig. 7.45). Observado desde la zona anterior, está formado por:

- El borde medial de la cabeza larga del músculo tríceps braquial.
- El borde superior del músculo redondo mayor.
- El borde inferior del músculo subescapular.

Por este espacio pasan la arteria y vena circunflejas de la escápula.

Intervalo triangular

El intervalo triangular está formado por:

- El borde lateral de la cabeza larga del músculo tríceps braquial.
- La diáfisis del húmero.
- El borde inferior del músculo redondo mayor (v. fig. 7.45).

El nervio radial sale de la axila a través de este intervalo para llegar al compartimento posterior del brazo.

Suelo

El suelo de la axila está formado por fascia y una zona de piel con forma de bóveda, que une el espacio entre los bordes inferiores de las paredes (fig. 7.47 y v. fig. 7.40B). Está reforzado por la fascia clavipectoral. En el paciente, el pliegue axilar anterior es superior al pliegue axilar posterior.

En la zona inferior, las estructuras entran y salen de la axila inmediatamente laterales al suelo, donde las paredes anterior y posterior de la axila se unen, y es el lugar donde la axila se continúa con el compartimento anterior del brazo.

Contenido de la axila

La axila está atravesada por los principales vasos sanguíneos, nervios y vasos linfáticos de la extremidad superior. También contiene las partes proximales de dos músculos del brazo, el proceso axilar de la mama y estaciones de nódulos linfáticos, que drenan la extremidad superior, la pared torácica y la mama.

Las porciones proximales de los músculos bíceps braquial y coracobraquial pasan por la axila (tabla 7.6).

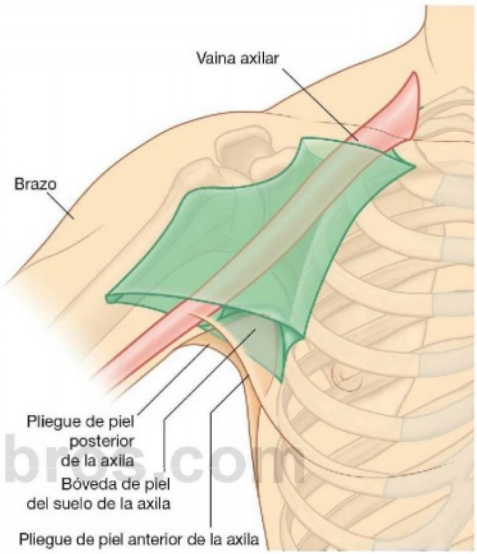

Fig. 7.47 Suelo de la axila.

www.medilibros.com

Tabla 7.6 Músculos que tienen porciones que pasan por la axila ((en negrita los principales segmentos raquídeos que inervan el músculo)

Músculo	Origen	Inserción	Inervación	Función
Bíceps braquial	Cabeza larga: tubérculo supraglenoideo de la escápula; cabeza corta: vértice de la apófisis coracoides	Tuberosidad del radio	Nervio musculocutáneo (**C5, C6**)	Potente flexor del antebrazo en la articulación del codo y supinador del antebrazo; flexor accesorio del brazo en la articulación glenohumeral
Coracobraquial	Vértice de la apófisis coracoides	Rugosidad lineal en la cara medial de la mitad de la diáfisis del húmero	Nervio musculocutáneo (**C5, C6, C7**)	Flexor del brazo en la articulación glenohumeral; abductor del brazo

© Elsevier. Fotocopiar sin autorización es un delito.

Bíceps braquial

El músculo **bíceps braquial** se origina por la fusión de sus dos cabezas (fig. 7.48):

- La cabeza corta tiene su origen en el vértice de la apófisis coracoides de la escápula y se dirige verticalmente hacia la axila llegando al brazo, donde se une con la cabeza larga.
- La cabeza larga se origina como un tendón en el tubérculo supraglenoideo de la escápula, pasa sobre la cabeza del húmero, justo en profundidad a la cápsula articular de la articulación glenohumeral, y entra en el surco intertubercular, donde el ligamento transverso del húmero, que se extiende entre los tubérculos mayor y menor del húmero, mantiene su posición. El tendón atraviesa la axila en el surco intertubercular y forma un vientre muscular en la zona proximal del brazo.

Las cabezas larga y corta del músculo se unen en la zona distal del brazo y su principal inserción es en forma de un único tendón en la tuberosidad del radio del antebrazo.

El músculo bíceps braquial es sobre todo un potente flexor del antebrazo en la articulación del codo y un potente supinador del antebrazo. Ambas cabezas se originan en la escápula, por lo que este músculo también actúa como un flexor accesorio del brazo en la articulación glenohumeral. Además, la cabeza larga evita el desplazamiento superior del húmero en la cavidad glenoidea.

El músculo bíceps braquial está inervado por el nervio musculocutáneo.

Coracobraquial

El músculo **coracobraquial,** junto con la cabeza corta del bíceps braquial, se origina en el vértice de la apófisis coracoides (fig. 7.48). Se dirige verticalmente por la axila, para insertarse

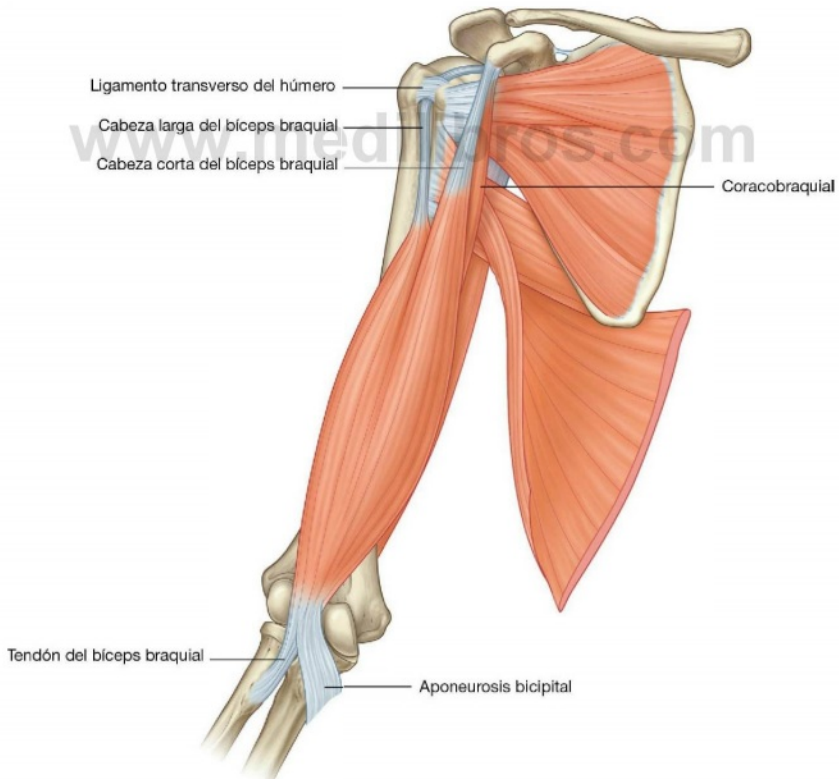

www.medilibros.com

Fig. 7.48 Contenido de la axila: músculos.

en una pequeña rugosidad lineal situada en la cara medial del húmero, aproximadamente en la mitad de su cuerpo.

El músculo coracobraquial flexiona el brazo en la articulación glenohumeral.

En la axila, la superficie medial de este músculo es perforada por el nervio musculocutáneo, que le inerva y sale de él para alcanzar el brazo.

Arteria axilar

La arteria axilar irriga las paredes de la axila y las regiones cercanas, y continúa para convertirse en la principal fuente de irrigación de las zonas más distales de la extremidad superior (fig. 7.49).

La arteria subclavia en el cuello se convierte en arteria axilar en el borde lateral de la costilla I, y discurre por la axila. En el borde inferior del músculo redondo mayor se convierte en arteria braquial.

La arteria axilar queda dividida en tres partes por el músculo pectoral menor, que cruza anteriormente la arteria (fig. 7.49):

- La primera parte es la zona proximal al pectoral menor.
- La segunda parte se sitúa posterior al pectoral menor.
- La tercera parte es distal al pectoral menor.

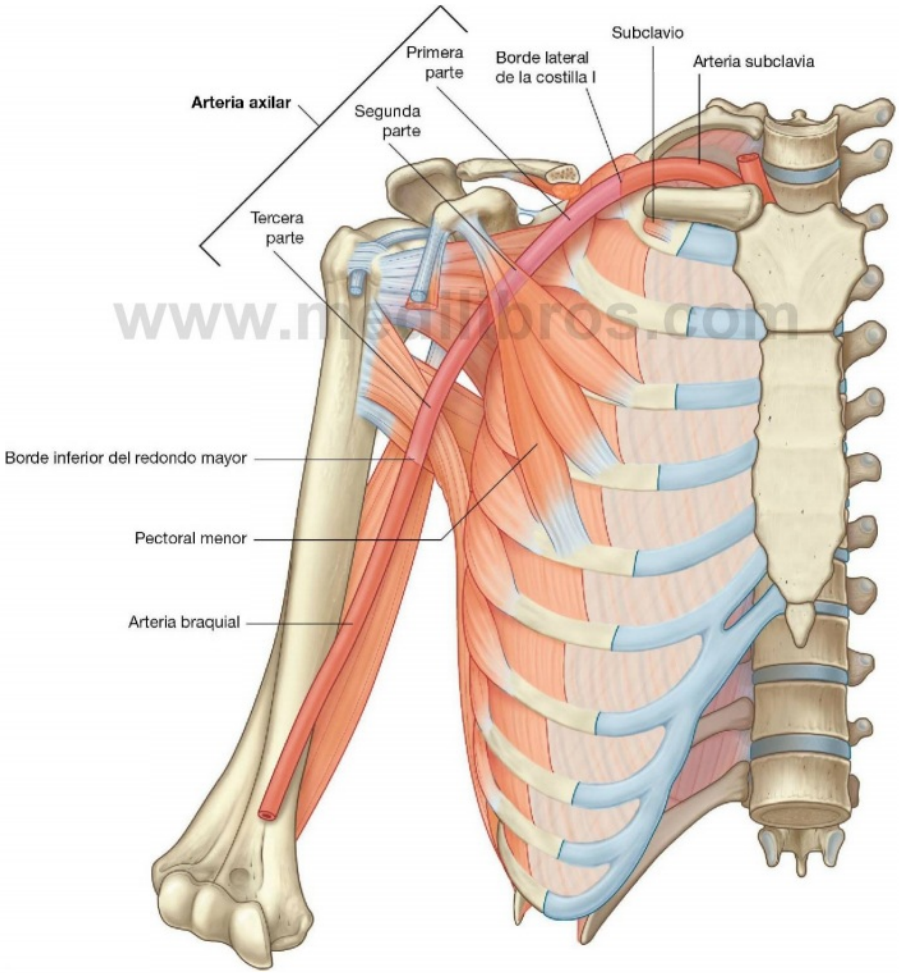

Fig. 7.49 Contenido de la axila: la arteria axilar.

© Elsevier. Fotocopiar sin autorización es un delito.

Por lo general, la arteria axilar origina seis ramas:

- Una rama, la **arteria torácica superior**, se origina de la primera parte.
- La segunda parte da dos ramas: la **arteria toracoacromial** y la **arteria torácica lateral**.
- La tercera parte da lugar a tres ramas: la **arteria subescapular**, la **arteria circunfleja humeral anterior** y la **arteria circunfleja humeral posterior** (fig. 7.50).

Arteria torácica superior

La arteria torácica superior es una rama pequeña que se origina en la superficie anterior de la primera parte de la arteria axilar (fig. 7.50). Irriga las regiones superiores de las paredes medial y anterior de la axila.

Arteria toracoacromial

La arteria toracoacromial es una rama corta, que se origina en la superficie anterior de la segunda parte de la arteria axilar,

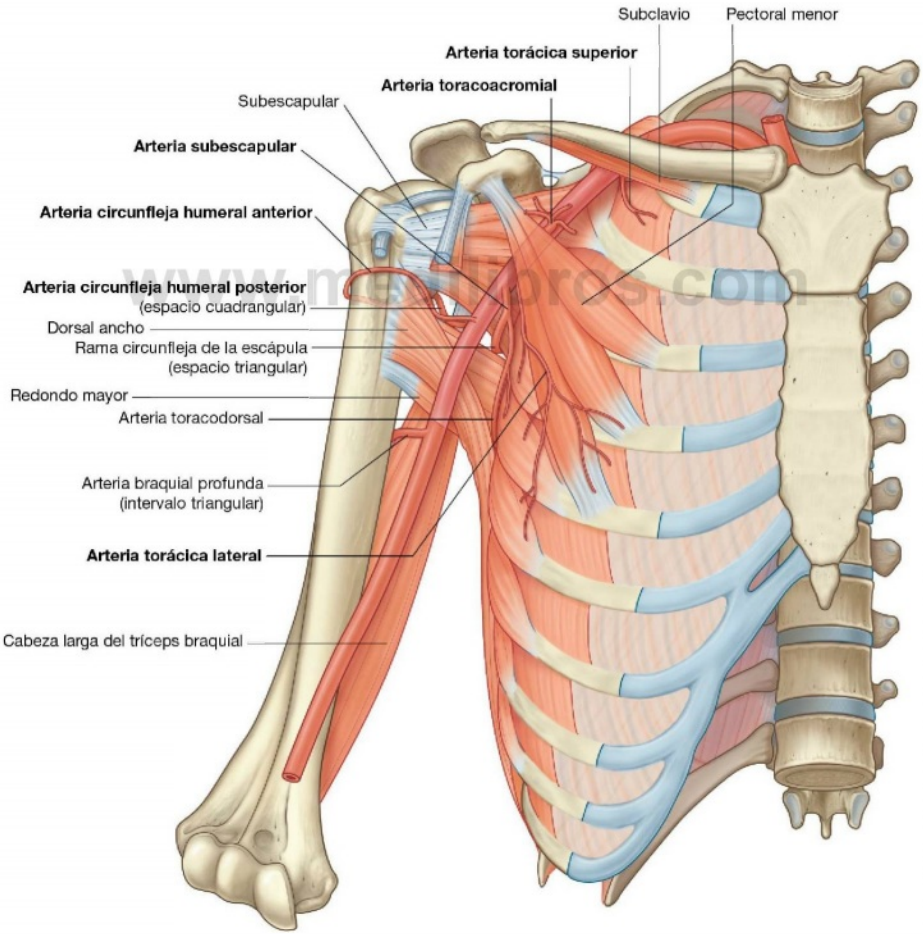

Fig. 7.50 Ramas de la arteria axilar.

justo posterior al borde medial (superior) del músculo pectoral menor (fig. 7.50). Rodea el borde superior del músculo y atraviesa la fascia clavipectoral. Inmediatamente después se divide en cuatro ramas: las ramas pectoral, deltoidea, clavicular y acromial, que irrigan la pared axilar anterior y las regiones cercanas.

Además, la rama pectoral contribuye a irrigar la mama, y la rama deltoidea pasa por el triángulo clavipectoral, donde acompaña a la vena cefálica e irriga las estructuras adyacentes (v. fig. 7.41).

Arteria torácica lateral

La arteria torácica lateral se origina en la superficie anterior de la segunda parte de la arteria axilar, posterior al borde lateral (inferior) del pectoral menor (fig. 7.50). Sigue el borde del músculo por la pared torácica e irriga las paredes medial y anterior de la axila. En las mujeres emite ramas alrededor del borde inferior del músculo pectoral mayor y colabora en la irrigación de la mama.

Arteria subescapular

La arteria subescapular es la rama de mayor tamaño de la arteria axilar y constituye el principal vaso que irriga la pared posterior de la axila (fig. 7.50). También colabora en la irrigación de la región posterior de la escápula.

La arteria subescapular se origina en la superficie posterior de la tercera parte de la arteria axilar, sigue el borde inferior del músculo subescapular durante un trayecto corto y se divide en sus dos ramas terminales: la arteria **circunfleja de la escápula** y la arteria **toracodorsal.**

- La arteria circunfleja de la escápula pasa por el espacio triangular entre los músculos subescapular, redondo mayor y cabeza larga del tríceps. Posteriormente, discurre inferior o perfora el origen del músculo redondo menor para alcanzar la fosa infraespinosa. Se anastomosa con la arteria supraescapular y la **arteria dorsal de la escápula,** rama profunda de la arteria cervical transversa. Por tanto, esta arteria contribuye a formar un plexo anastomótico de vasos alrededor de la escápula.
- La arteria toracodorsal sigue aproximadamente el borde lateral de la escápula hasta el ángulo inferior. Colabora en la irrigación de las paredes posterior y medial de la axila.

Arteria circunfleja humeral anterior

La **arteria circunfleja humeral anterior** es un vaso pequeño, si se compara con la arteria circunfleja humeral posterior. Se origina en la cara lateral de la tercera parte de la arteria axilar (fig. 7.50). Se extiende por la zona anterior del cuello quirúrgico del húmero y se anastomosa con la arteria circunfleja humeral posterior.

La arteria circunfleja humeral anterior ofrece ramas para los tejidos circundantes, como la articulación glenohumeral y la cabeza del húmero.

Arteria circunfleja humeral posterior

La **arteria circunfleja humeral posterior** se origina en la superficie lateral de la tercera parte de la arteria axilar, inmediatamente posterior al origen de la arteria circunfleja humeral anterior (fig. 7.50). Junto con el nervio axilar, abandona la axila a través del espacio cuadrangular, entre los músculos redondo mayor, redondo menor y la cabeza larga del músculo tríceps braquial y el cuello quirúrgico del húmero.

Esta arteria rodea el cuello quirúrgico del húmero e irriga los músculos de alrededor y la articulación glenohumeral. Se anastomosa con la arteria circunfleja humeral anterior y con ramas de las arterias braquial profunda, supraescapular y toracoacromial.

© Elsevier. Fotocopiar sin autorización es un delito.

Vena axilar

La vena axilar comienza en el borde inferior del músculo redondo mayor y es la continuación de la vena basílica (fig. 7.51), una vena superficial que drena la cara posteromedial de la mano y el antebrazo, y que perfora la fascia profunda en la mitad del brazo.

La vena axilar pasa por la axila medial y anterior a la arteria axilar, y cuando cruza el borde lateral de la costilla I en la entrada de la axila se convierte en vena subclavia. Las venas tributarias de la axilar suelen seguir el trayecto de las ramas de la arteria axilar. Otras tributarias son las venas braquiales que siguen a la arteria braquial, y la vena cefálica.

La vena cefálica es una vena superficial que drena las superficies posterior y lateral de la mano, el antebrazo y el brazo. En el hombro, pasa a través de una hendidura con forma de triángulo invertido (el triángulo clavipectoral), situada entre los músculos deltoides, pectoral mayor y la clavícula. En la parte superior del triángulo clavipectoral, la vena cefálica se sitúa más profunda que la porción clavicular del músculo pectoral mayor, y perfora la fascia clavipectoral para unirse a la vena axilar. Muchos pacientes que se encuentran en estado crítico presentan una pérdida de sangre o líquido que precisa reposición. Para ello es necesario lograr un acceso a una vena periférica. Los lugares que se suelen utilizar como accesos venosos son la vena cefálica, adyacente a la tabaquera anatómica, o las venas antecubitales, que se sitúan en los tejidos superficiales de la fosa del codo.

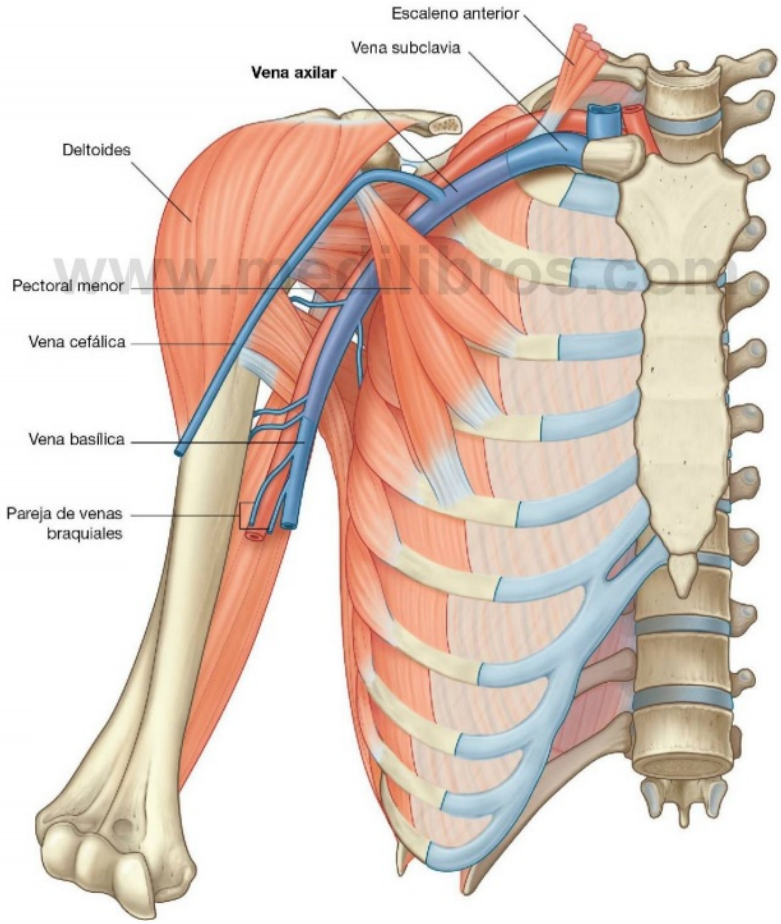

www.medilibros.com

Fig. 7.51 Vena axilar.

Conceptos prácticos

Técnicas de imagen de la irrigación de la extremidad superior

Cuando existen datos clínicos de compromiso vascular de la extremidad superior, o se precisan accesos vasculares para realizar una fístula arteriovenosa (necesaria para realizar la diálisis renal), se requieren técnicas de imagen para valorar los vasos.

La ecografía es útil para hacer una valoración incruenta de los vasos de la extremidad superior, desde la tercera parte de la arteria subclavia hasta las arterias palmares superficial y profunda. Se puede cuantificar el flujo sanguíneo y apreciar variantes anatómicas.

En determinados casos es preciso realizar una angiografía. Se canaliza la arteria femoral por debajo del ligamento inguinal, y se inserta un catéter largo a través de las arterias ilíacas y el cayado de la aorta, para acceder a la arteria subclavia izquierda o al tronco braquiocefálico, y desde ahí hacia la arteria subclavia derecha. Se inyecta un contraste radiopaco en el interior de los vasos, y se obtienen radiografías a medida que el contraste pasa primero por las arterias, después por los capilares y finalmente por las venas.

Conceptos prácticos

Traumatismos de las arterias de la extremidad superior

La irrigación arterial de la extremidad superior es especialmente susceptible a los traumatismos en los lugares donde se encuentra relativamente fijada o en las zonas donde discurre por planos subcutáneos.

Fractura de la costilla I

La arteria subclavia abandona el cuello en dirección a la axila. En la cara superior de la costilla I su posición está fijada por los músculos que la rodean.
Un traumatismo torácico superior que produzca lesión por desaceleración rápida puede causar una fractura de la primera costilla, capaz de comprometer de forma significativa la parte distal de la arteria subclavia o la primera parte de la arteria axilar. Por suerte, existen conexiones anastomóticas entre ramas de la arteria subclavia y la arteria axilar, que forman un plexo alrededor de la escápula y el extremo proximal del húmero; por tanto, aunque se produzca una sección completa de los vasos, es infrecuente que el brazo quede completamente isquémico (la isquemia es la irrigación insuficiente de un órgano o una extremidad).

Luxación anterior de la cabeza del húmero

La luxación anterior de la cabeza del húmero puede comprimir la arteria axilar y producir así una oclusión del vaso. Es poco probable que la extremidad superior quede completamente isquémica, pero puede ser necesario realizar una reconstrucción quirúrgica de la arteria axilar, para que se recupere una función sin dolor. Se debe considerar que la arteria axilar está íntimamente relacionada con el plexo braquial, que se puede lesionar durante la luxación anterior.

Conceptos prácticos

Acceso venoso subclavio/axilar

Hay numerosas rutas a cuyo través puede obtenerse un acceso venoso central. La «ruta subclavia» y las rutas yugulares son utilizadas comúnmente por los clínicos. La ruta subclavia es una denominación impropia que sigue siendo un término preferido en la práctica clínica. En efecto, la mayoría de los clínicos se introducen en la primera parte de la vena axilar.

Hay numerosos pacientes sometidos a cateterización de la vena subclavia/vena axilar. Introducirse por la vena subclavia/vena axilar es una técnica relativamente sencilla. Se identifica la clavícula y se coloca una aguja afilada en la región infraclavicular dirigiéndola en sentido superomedial. Cuando se aspira sangre venosa es que se ha obtenido el acceso. Esta ruta es popular para un acceso venoso a largo plazo, como los catéteres de Hickman, y para un acceso a corto plazo cuando se insertan catéteres con múltiples luces (p. ej., unidad de cuidados intensivos).

La vena subclavia/vena axilar es también el sitio preferido para la inserción del cable del marcapasos. Sin embargo, hay un punto de entrada preferido en la vena para evitar complicaciones. Se debe realizar una punción en la vena en la línea medioclavicular o por fuera de esta línea. La razón para este sitio de punción es el trayecto de la vena y su relación con otras estructuras. La vena pasa por delante de la arteria, por encima de la primera costilla y por debajo de la clavícula cuando discurre a través de la entrada torácica. Por debajo de la clavícula está situado el músculo subclavio. En el caso de que la punción en la vena fuera en donde el músculo subclavio se relaciona con la vena axilar, el catéter o el cable puede llegar a acodarse en este punto. Además, la contracción y relajación constantes de este músculo induce fatiga en la línea y cable, que en último término puede llevar a fractura. Un marcapasos de cable fracturado o una rotura en un catéter de quimioterapia puede tener consecuencias graves para el paciente.

www.medilibros.com

© Elsevier. Fotocopiar sin autorización es un delito.

Plexo braquial

El plexo braquial es un plexo somático formado por los **ramos anteriores** de los nervios raquídeos de C5 a C8, y por la mayor parte del ramo anterior de T1 (fig. 7.52). Se origina en el cuello, se dirige lateral e inferior sobre la costilla I y entra en la axila.

De medial a lateral, las partes del plexo braquial son las raíces, los troncos, las divisiones y los fascículos. Todos los principales nervios que inervan la extremidad superior se originan en el plexo braquial, sobre todo en los fascículos. Las partes proximales del plexo braquial se sitúan posteriores a la arteria subclavia en el cuello, mientras que las partes más distales del plexo rodean a la arteria axilar.

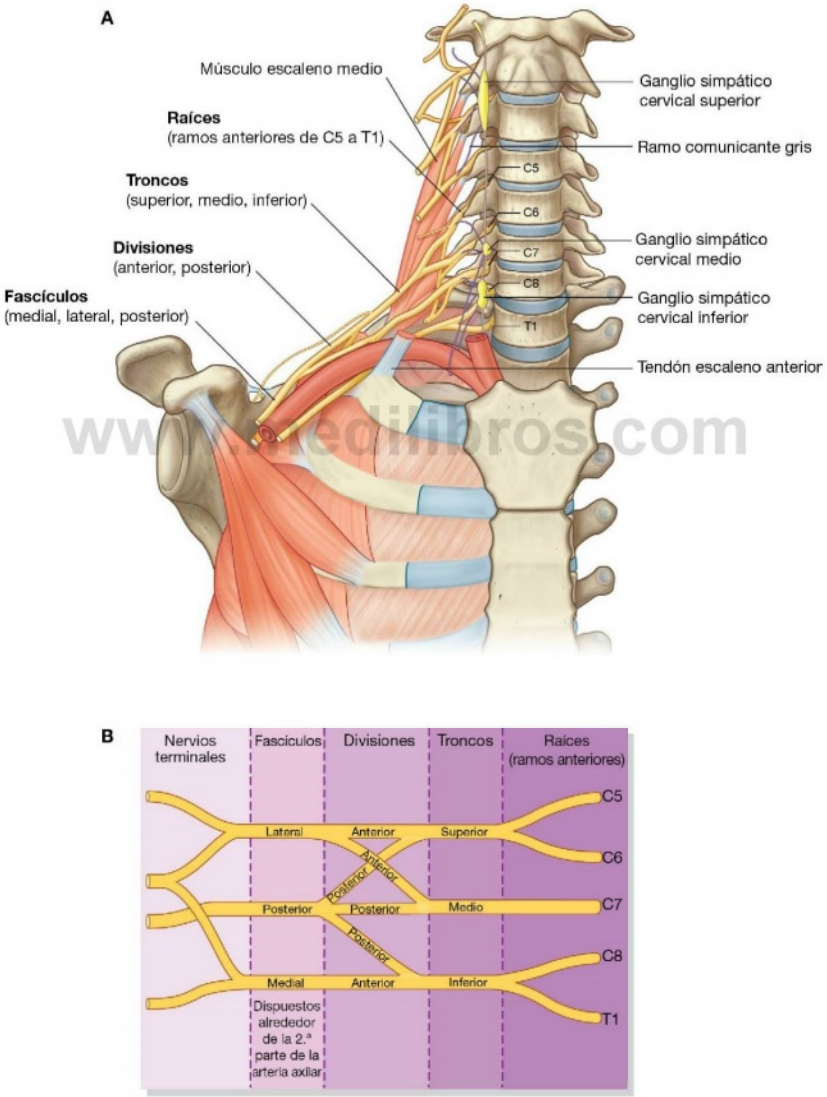

www.medilibros.com

Fig. 7.52 Plexo braquial. **A.** Componentes principales en el cuello y en la axila. **B.** Esquema que muestra las diferentes partes del plexo.

Raíces

Las raíces del plexo braquial son los ramos anteriores de C5 a C8 y la mayor parte de T1. Cerca de su origen, las raíces reciben los **ramos comunicantes grises** del tronco simpático (fig. 7.52). Éstos llevan las fibras posganglionares simpáticas a las raíces, para que se distribuyan por la periferia. Las raíces y los troncos se sitúan en el **triángulo posterior** del cuello, pasando entre los músculos escaleno anterior y escaleno medio, y en un plano superior y posterior a la arteria subclavia.

Troncos

Los tres troncos del plexo braquial se originan en las raíces, pasan lateralmente sobre la costilla I y entran en la axila (fig. 7.52):

- El tronco superior está formado por la unión de las raíces C5 y C6.
- El tronco medio es la continuación de la raíz C7.
- El tronco inferior se forma por la unión de las raíces C8 y T1.

El tronco inferior se sitúa sobre la costilla I, posterior a la arteria subclavia; los troncos medio y superior tienen una posición más superior.

Divisiones

Cada uno de los troncos se divide en una **división anterior** y otra **posterior** (fig. 7.52):

- Las tres divisiones anteriores forman la parte del plexo braquial que dará los nervios periféricos encargados de inervar los compartimentos anteriores del brazo y el antebrazo.
- Las tres divisiones posteriores se combinan para formar los nervios relacionados con los compartimentos posteriores.

No existe ningún nervio periférico que se origine directamente de las divisiones del plexo braquial.

Fascículos

Los tres fascículos del plexo braquial se originan de las divisiones y se relacionan con la segunda parte de la arteria axilar (fig. 7.52).

- El **fascículo lateral** se forma por la unión de las divisiones anteriores de los troncos superior y medio, y por tanto recibe aportaciones de C5 a C7: se sitúa lateral a la segunda parte de la arteria axilar.
- El **fascículo medial** se ubica medial a la segunda parte de la arteria axilar y es la continuación de la división anterior del tronco inferior: por tanto, recibe aportaciones de C8 y T1.
- El **fascículo posterior** se encuentra posterior a la segunda parte de la arteria axilar y se forma por la unión de las tres divisiones posteriores: recibe aportaciones de todas las raíces del plexo braquial (C5 a T1).

La mayoría de los nervios periféricos de la extremidad superior se origina en los fascículos del plexo braquial. Por lo general, los nervios de los compartimentos anteriores de la extremidad superior surgen de los fascículos medial y lateral, y los nervios relacionados con los compartimentos posteriores se originan en el fascículo posterior.

www.medilibros.com

© Elsevier. Fotocopiar sin autorización es un delito.

Ramos (tabla 7.7)

Ramos de las raíces

Además de los pequeños ramos segmentarios de C5 a C8 para los músculos del cuello y las aportaciones de C5 al nervio frénico, las raíces del plexo braquial dan lugar a los nervios dorsal de la escápula y torácico largo (fig. 7.53).

El **nervio dorsal de la escápula:**

- Se origina de la raíz C5 del plexo braquial.
- Se dirige en sentido posterior, en ocasiones perforando el músculo escaleno medio en el cuello, para llegar y discurrir por el borde medial de la escápula (fig. 7.54).
- Inerva los músculos romboides mayor y menor desde sus superficies profundas.

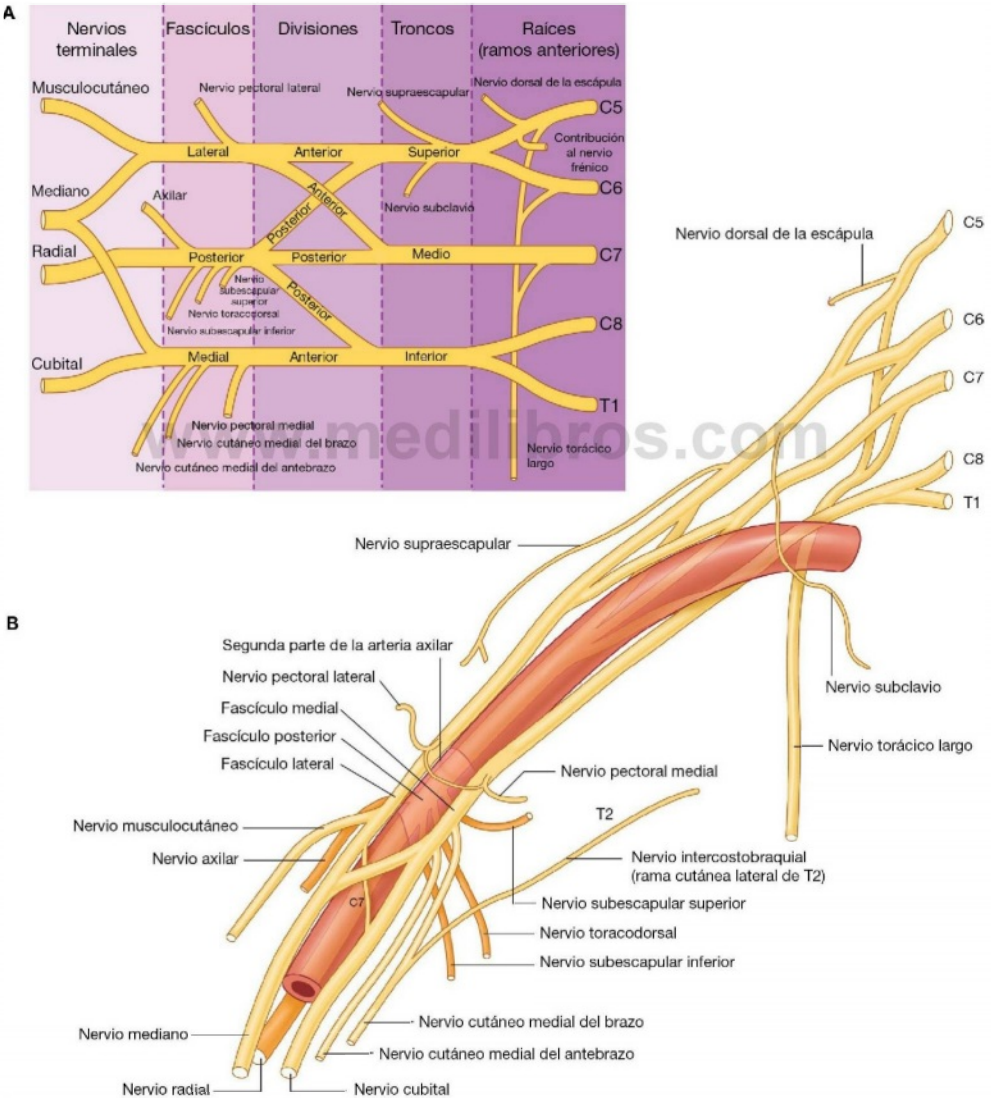

www.medilibros.com

Fig. 7.53 Plexo braquial. **A.** Esquema que muestra los ramos del plexo braquial. **B.** Relaciones con la arteria axilar.

El **nervio torácico largo:**

- Se origina de los ramos anteriores de C5 a C7.
- Desciende verticalmente por el cuello, atraviesa la entrada de la axila, y desciende por la pared medial de la axila para inervar el músculo serrato anterior (fig. 7.54).
- Se sitúa en la cara superficial del músculo serrato anterior.

Ramos de los troncos

Los únicos ramos que surgen de los troncos del plexo braquial son dos nervios que se originan en el tronco superior: el nervio supraescapular y el nervio del músculo subclavio (v. fig. 7.53).

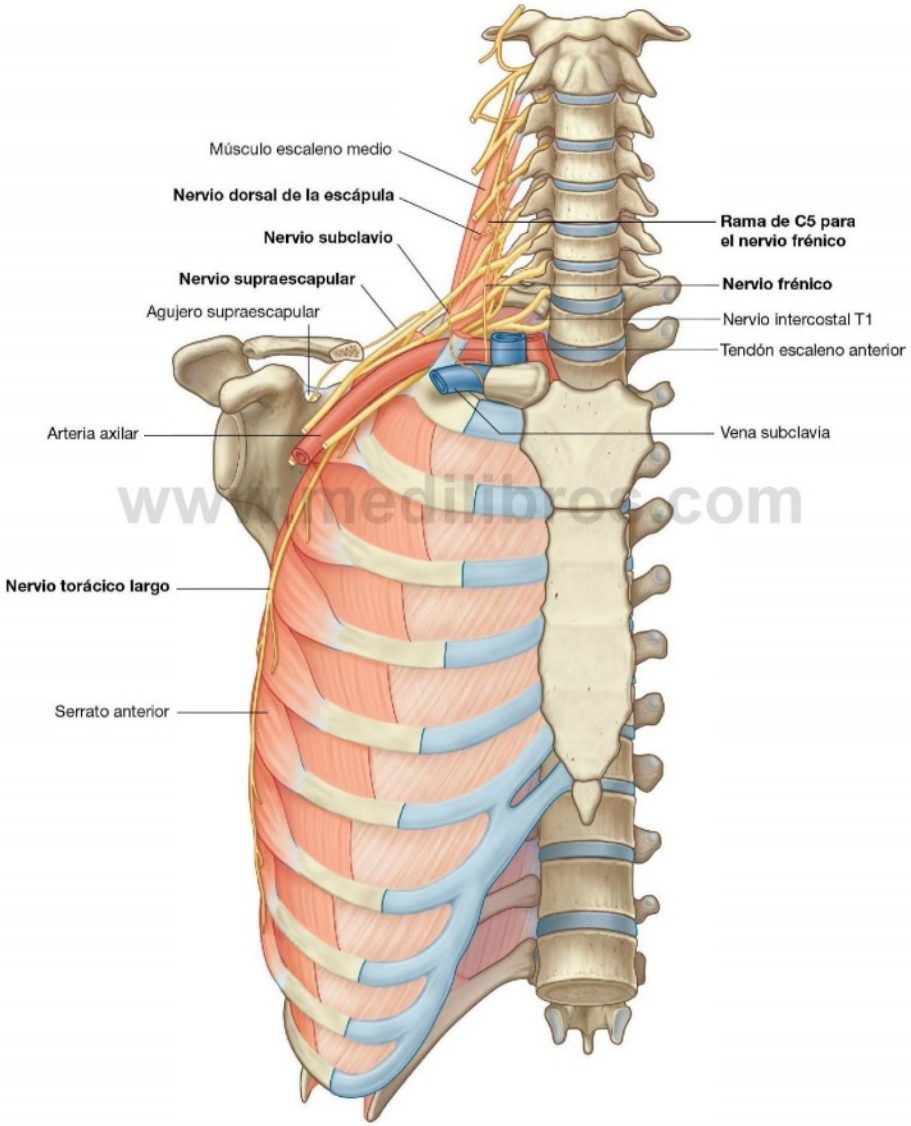

www.medilibros.com

Fig. 7.54 Ramos de las raíces y los troncos del plexo braquial.

© Elsevier. Fotocopiar sin autorización es un delito.

El **nervio supraescapular** (C5 y C6):

- Se origina en el tronco superior del plexo braquial.
- Se dirige lateralmente, a través del triángulo posterior del cuello (fig. 7.54), y por el agujero supraescapular para entrar en la región posterior de la escápula.
- Inerva los músculos supraespinoso e infraespinoso.
- En la zona lateral del cuello y en la región posterior de la escápula va acompañado por la arteria supraescapular.

El **nervio subclavio** (C5 y C6) es un pequeño nervio que:

- Se origina en el tronco superior del plexo braquial.
- Se dirige anteroinferiormente sobre la arteria y la vena subclavias.
- Inerva el músculo subclavio.

Ramos del fascículo lateral

Hay tres nervios que se originan total o parcialmente en el fascículo lateral (fig. 7.53).

- El **nervio pectoral lateral** es el ramo más proximal del fascículo lateral. Se dirige anteriormente, junto con la arteria toracoacromial, perforando la fascia clavipectoral, que abarca el espacio entre los músculos subclavio y pectoral menor (fig. 7.55), e inerva el músculo pectoral mayor.
- El **nervio musculocutáneo** es un gran ramo terminal del fascículo lateral. Se dirige lateralmente para perforar el músculo coracobraquial y discurre entre el músculo bíceps braquial y el músculo braquial en el brazo. Inerva los tres músculos flexores del compartimento anterior del brazo. Termina como **nervio cutáneo lateral del antebrazo (nervio cutáneo antebraquial lateral).**
- La **raíz lateral del nervio mediano** es el ramo terminal de mayor tamaño del fascículo lateral. Se dirige en sentido medial para unirse a un ramo similar del fascículo medial y formar el nervio mediano (fig. 7.55).

Ramos del fascículo medial

El fascículo medial tiene cinco ramos (fig. 7.55):

- El **nervio pectoral medial** es el ramo más proximal. Recibe un ramo comunicante del nervio pectoral lateral y después se dirige anteriormente entre la arteria y la vena axilares. Hay ramos del nervio que perforan e inervan el músculo pectoral menor. Algunos de estos ramos atraviesan el músculo para alcanzar e inervar el músculo pectoral mayor. En ocasiones, algunos ramos rodean el borde inferior o lateral del músculo pectoral menor para alcanzar el músculo pectoral mayor.
- El **nervio cutáneo medial del brazo (nervio cutáneo braquial medial)** atraviesa la axila y el brazo, donde perfora la fascia profunda e inerva la piel de la superficie medial del tercio distal del brazo. En la axila, este nervio se comunica con el **nervio intercostobraquial** de T2. Las fibras del nervio cutáneo medial del brazo inervan la parte superior de la cara medial del brazo y el suelo de la axila.
- El **nervio cutáneo medial del antebrazo (nervio cutáneo antebraquial medial)** se origina inmediatamente distal al origen del nervio cutáneo medial del brazo. Sale de la axila y llega al brazo, donde da un ramo para la piel situada sobre el músculo bíceps braquial. Después continúa descendiendo por el brazo para perforar la fascia profunda junto con la vena basílica y dirigirse inferiormente para inervar la piel situada sobre la superficie anterior del antebrazo. Inerva la piel de la superficie medial del antebrazo hasta la muñeca.
- La **raíz medial del nervio mediano** se dirige en sentido lateral para unirse con una raíz similar que procede del fascículo lateral para formar el nervio mediano, anterior a la tercera parte de la arteria axilar.
- El **nervio cubital** o **ulnar** es un gran ramo terminal del fascículo medial (fig. 7.55). Cerca de su origen, sin embargo, suele recibir un ramo comunicante de la raíz lateral del nervio mediano, que se origina en el fascículo lateral y que transporta fibras de C7. El nervio cubital pasa por el brazo y el antebrazo y alcanza la mano, donde inerva todos los músculos intrínsecos de ésta (excepto los tres músculos de la eminencia tenar y los dos músculos lumbricales laterales). En su trayecto por el antebrazo, da lugar a ramos para inervar el músculo flexor cubital del carpo y la mitad medial del músculo flexor profundo de los dedos. El nervio cubital inerva la piel situada sobre la superficie palmar del quinto dedo, la mitad medial del cuarto dedo, la piel adyacente de la palma y la muñeca, y la de la superficie dorsal de la zona medial de la mano.

Nervio mediano. El nervio mediano se forma en la región anterior de la tercera parte de la arteria axilar, por la unión de las raíces lateral y medial, que se originan a partir de los fascículos lateral y medial del plexo braquial (fig. 7.55). Llega al brazo anterior a la arteria braquial y discurre por el brazo hasta el antebrazo, donde emite ramos que inervan la mayoría de los músculos de su compartimento anterior (excepto el músculo flexor cubital del carpo y la mitad medial del músculo flexor profundo de los dedos, que son inervados por el nervio cubital).

www.medilibros.com

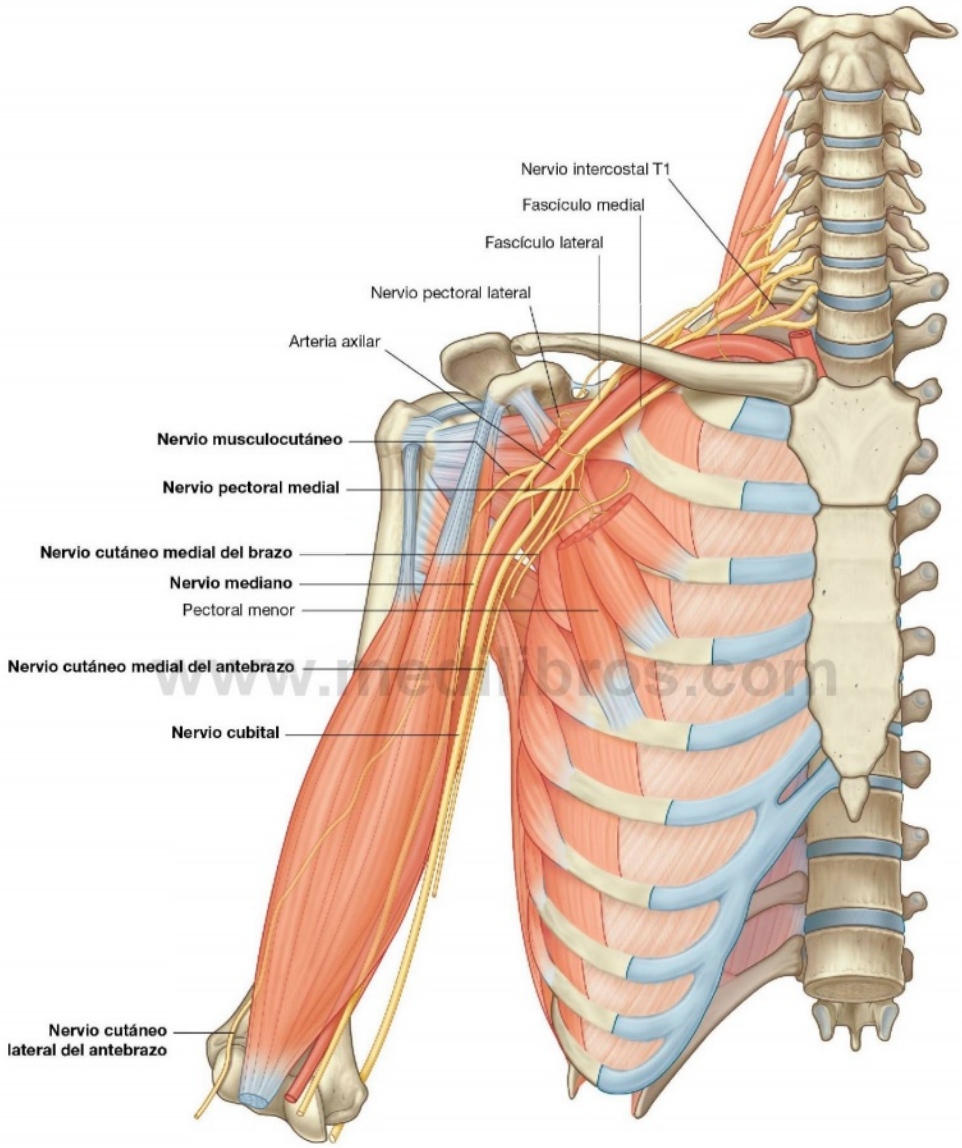

Fig. 7.55 Ramos de los fascículos lateral y medial del plexo braquial.

© Elsevier. Fotocopiar sin autorización es un delito.

Tabla 7.7 Ramos del plexo braquial (los niveles entre paréntesis indican que ese segmento es un componente secundario o que no está presente de manera constante en el nervio)

Ramo		
Dorsal de la escápula Origen: raíz C5 Segmento raquídeo: C5		Función: motora Romboides mayor, romboides menor
Torácico largo Origen: raíces C5 a C7 Segmentos raquídeos: C5 a C7		Función: motora Serrato anterior
Supraescapular Origen: tronco superior Segmentos raquídeos: C5, C6		Función: motora Supraespinoso, infraespinoso
Nervio subclavio Origen: tronco superior Segmentos raquídeos: C5, C6		Función: motora Subclavio
Pectoral lateral Origen: fascículo lateral Segmentos raquídeos: C5 a C7		Función: motora Pectoral mayor
Musculocutáneo Origen: fascículo lateral Segmentos raquídeos: C5 a C7		Función: motora Todos los músculos del compartimento anterior del brazo Función: sensitiva Piel de la cara lateral del antebrazo
Pectoral medial Origen: fascículo medial Segmentos raquídeos: C8, T1 (también recibe contribuciones de los segmentos raquídeos C5 a C7 a través de una comunicación con el nervio pectoral lateral)		Función: motora Pectoral mayor, pectoral menor
Cutáneo medial del brazo Origen: fascículo medial Segmentos raquídeos: C8, T1		Función: sensitiva Piel de la cara medial del tercio distal del brazo

www.medilibros.com

Tabla 7.7 Ramos del plexo braquial (los niveles entre paréntesis indican que ese segmento es un componente secundario o que no está presente de manera constante en el nervio) *(cont.)*

Ramo		
Cutáneo medial del antebrazo Origen: fascículo medial Segmentos raquídeos: C8, T1		Función: sensitiva Piel de la cara medial del antebrazo
Mediano Origen: fascículos lateral y medial Segmentos raquídeos: (C5), C6 a T1		Función: motora Todos los músculos del compartimento anterior del antebrazo (excepto el flexor cubital del carpo y la mitad medial del flexor profundo de los dedos), los tres músculos de la eminencia tenar del pulgar y los dos músculos lumbricales laterales Función: sensitiva Piel de la superficie palmar de los tres dedos laterales y la mitad lateral del cuarto, y piel de la cara lateral de la palma y mitad de la muñeca
Cubital Origen: fascículo medial Segmentos raquídeos: (C7), C8, T1		Función: motora Todos los músculos intrínsecos de la mano (excepto los tres músculos de la eminencia tenar y los dos lumbricales laterales); también el flexor cubital del carpo y la mitad medial del flexor profundo de los dedos en el antebrazo Función: sensitiva Piel de la superficie palmar del quinto dedo y mitad medial del cuarto y la zona de la palma y la muñeca relacionadas; piel de la superficie dorsal del quito dedo y mitad medial del cuarto
Subescapular superior Origen: fascículo posterior Segmentos raquídeos: C5, C6		Función: motora Subescapular
Toracodorsal Origen: fascículo posterior Segmentos raquídeos: C6 a C8		Función: motora Dorsal ancho
Subescapular inferior Origen: fascículo posterior Segmentos raquídeos: C5, C6		Función: motora Subescapular, redondo mayor
Axilar Origen: fascículo posterior Segmentos raquídeos: C5, C6		Función: motora Deltoides, redondo menor Función: sensitiva Piel de la zona superolateral del brazo
Radial Origen: fascículo posterior Segmentos raquídeos: C5 a C8 (T1)		Función: motora Todos los músculos de los compartimentos posteriores del brazo y del antebrazo Función: sensitiva Piel de la zona posterior del brazo y del antebrazo, de la superficie lateral inferior del brazo y de la superficie dorsolateral de la mano

www.medilibros.com

© Elsevier. Fotocopiar sin autorización es un delito.

El nervio mediano se continúa por la mano para inervar:

- Los tres músculos de la eminencia tenar, asociados con el pulgar.
- Los dos músculos lumbricales laterales que se relacionan con los movimientos de los dedos índice y medio.
- La piel de la superficie palmar de los tres dedos laterales y la mitad lateral del segundo, así como la cara lateral de la palma y la mitad de la muñeca.

El nervio musculocutáneo, la raíz lateral del nervio mediano, el nervio mediano, la raíz medial del nervio mediano y el nervio cubital forman una M sobre la tercera parte de la arteria axilar (fig. 7.55). Este hecho, junto con el lugar en el que el nervio musculocutáneo perfora el músculo coracobraquial, se pueden aprovechar para identificar los componentes del plexo braquial en la axila.

Ramos del fascículo posterior

Del fascículo posterior del plexo braquial surgen cinco nervios:

- El subescapular superior.
- El toracodorsal.
- El subescapular inferior.
- El axilar.
- El radial (fig. 7.53).

Todos estos nervios, excepto el radial, inervan músculos relacionados con la pared posterior de la axila; el nervio radial se dirige hacia el brazo y el antebrazo.

Los nervios subescapular superior, toracodorsal y subescapular inferior se originan de forma secuencial en el fascículo posterior y se dirigen directamente a músculos relacionados con la pared posterior de la axila (fig. 7.56). El **subescapular superior** es un nervio corto, que se dirige al músculo subescapular para inervarlo. El **toracodorsal** es el más largo de estos tres nervios y se dirige verticalmente a lo largo de la pared posterior de la axila. Perfora e inerva el músculo dorsal ancho. El **subescapular inferior** también se dirige en sentido inferior por la pared posterior de la axila e inerva los músculos subescapular y redondo mayor.

El **nervio axilar** se origina en el fascículo posterior y se dirige en sentido inferior y lateral a lo largo de la pared posterior para dejar la axila a través del espacio lateral de la axila (fig. 7.56). Se dirige en sentido posterior pasando alrededor del cuello quirúrgico del húmero e inerva los músculos deltoides y redondo menor. Después de pasar por el espacio cuadrangular emite un ramo, el **nervio cutáneo lateral superior del brazo**, que rodea el borde posterior del músculo deltoides e inerva la piel de esa región. El nervio axilar va acompañado de la arteria circunfleja humeral posterior.

El **nervio radial** es el ramo terminal de mayor tamaño del fascículo posterior (fig. 7.56). Sale de la axila y llega al compartimento posterior del brazo a través del intervalo triangular, entre el borde inferior del músculo redondo mayor, la cabeza larga del músculo tríceps braquial y la diáfisis del húmero. En su recorrido por el intervalo triangular va acompañado de la arteria braquial profunda, que se origina en la arteria braquial, en el compartimento anterior del brazo. El nervio radial y sus ramos inervan:

- Todos los músculos del compartimento posterior del brazo y del antebrazo.
- La piel de la cara posterior del brazo y del antebrazo, la cara inferolateral del brazo y la zona dorsolateral de la mano.

El **nervio cutáneo posterior del brazo (nervio cutáneo braquial posterior)** se origina en el nervio radial, en la axila, e inerva la piel de la superficie posterior del brazo.

www.medilibro.com

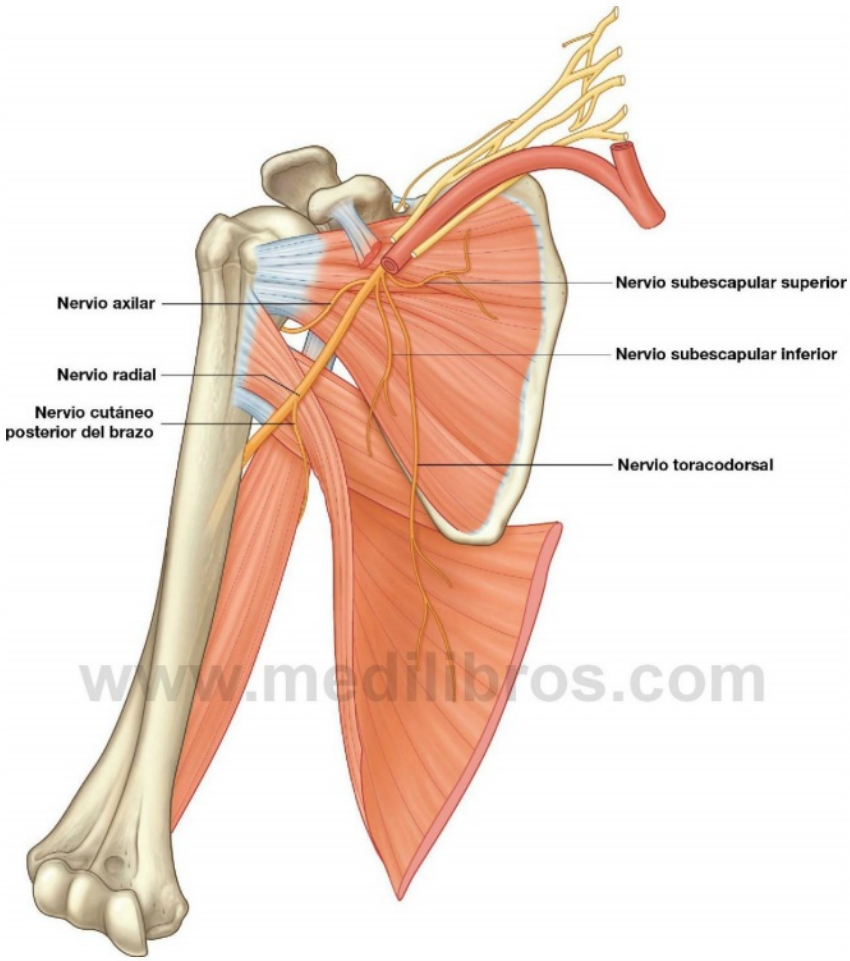

www.medilibros.com

Fig. 7.56 Ramos del fascículo posterior del plexo braquial.

Conceptos prácticos

Lesión del plexo braquial

El plexo braquial es una estructura extremadamente compleja. Cuando se lesiona, hay que realizar una detallada historia clínica y una exploración meticulosa. La exploración de la función de cada nervio concreto se puede hacer mediante estudios de conducción nerviosa y electromiografía, que valora la latencia de contracción del músculo cuando el nervio se estimula de manera artificial.

Las lesiones del plexo braquial suelen deberse a traumatismos contusos que producen la avulsión y la interrupción de los nervios. Estas lesiones suelen tener un impacto devastador sobre la función de la extremidad superior y precisarán mucho meses de rehabilitación intensa para conseguir una pequeña recuperación de la función.

Las lesiones medulares cervicales y aquellas por tracción directa tienden a lesionar las raíces del plexo braquial. Los traumatismos graves de la primera costilla suelen afectar a los troncos. Las divisiones y los fascículos del plexo braquial se pueden lesionar durante la luxación de la articulación glenohumeral.

© Elsevier. Fotocopiar sin autorización es un delito.

Vasos linfáticos

Todos los vasos linfáticos de la extremidad superior drenan en los nódulos linfáticos de la axila (fig. 7.57).

Además, los nódulos axilares reciben el drenaje de una extensa área del tronco adyacente, que incluye las regiones de la zona superior de la espalda y el hombro, la zona inferior del cuello, el tórax y la zona superior anterolateral de la pared abdominal. Los nódulos axilares también reciben el drenaje de aproximadamente el 75% de la glándula mamaria.

Atendiendo a su localización, los 20-30 nódulos axilares se suelen dividir en cinco grupos:

- **Nódulos humerales (laterales),** posteromediales a la vena axilar, que reciben la mayor parte del drenaje linfático de la extremidad superior.
- **Nódulos pectorales (anteriores),** que se sitúan a lo largo del borde inferior del músculo pectoral menor siguiendo el recorrido de los vasos torácicos laterales, y que reciben el drenaje de la pared abdominal, el tórax y la glándula mamaria.

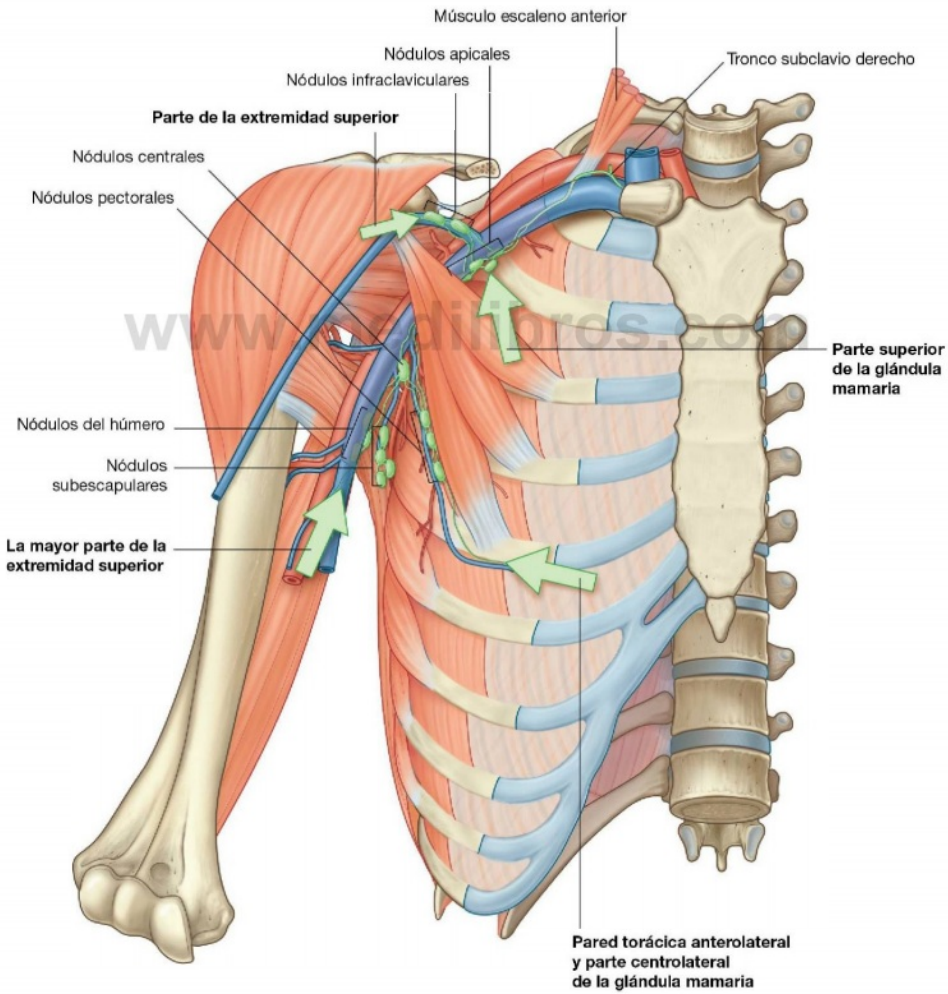

Fig. 7.57 Ganglios linfáticos y vasos en la axila.

- **Nódulos subescapulares (posteriores),** en la pared axilar posterior, relacionados con los vasos subescapulares, drenan la pared axilar posterior y reciben los vasos linfáticos de la espalda, el hombro y el cuello.
- **Nódulos centrales,** que se encuentran incluidos en la grasa axilar y reciben el drenaje de los grupos de nódulos humerales, subescapulares y pectorales.
- **Nódulos apicales,** que constituyen el grupo más superior de nódulos linfáticos de la axila, y que drenan todos los otros grupos de nódulos de la región. Además, reciben vasos linfáticos que acompañan a la vena cefálica y otros que drenan la región superior de la glándula mamaria.

Los vasos eferentes del grupo apical convergen para formar el tronco subclavio, que suele unirse al sistema venoso en el punto de unión entre la vena subclavia derecha y la vena yugular interna derecha en el cuello. En la izquierda, el tronco subclavio se suele unir al conducto torácico en la base del cuello.

Conceptos prácticos

Cáncer de mama

El drenaje linfático de la región lateral de la mama se dirige hacia los nódulos de la axila. Cuando se realiza una mastectomía o una linfadenectomía axilar quirúrgica debido a un cáncer de mama, se puede producir una interrupción significativa del drenaje linfático normal de la extremidad superior. Además, algunas pacientes se someten a radioterapia de la zona axilar para evitar la diseminación de un cáncer metastásico, pero un efecto secundario de este tratamiento es la destrucción de los pequeños vasos linfáticos, a la vez que se destruyen las células malignas.

Si se lesiona el drenaje linfático de la extremidad superior, el brazo se puede hinchar y aparecer edema con fóvea (linfedema).

Proceso axilar de la glándula mamaria

Aunque la glándula mamaria se encuentra en la fascia superficial que cubre la pared torácica, su región superolateral se extiende por el borde inferior del músculo pectoral mayor hacia la axila. En algunos casos, puede pasar rodeando el borde del músculo, atravesar la fascia profunda y entrar en la axila (fig. 7.58). Este proceso axilar no suele alcanzar zonas tan altas como el vértice de la axila.

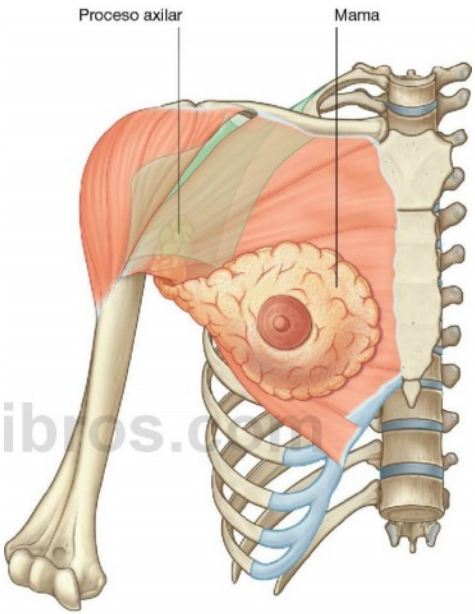

Fig. 7.58 Proceso axilar de la mama.

© Elsevier. Fotocopiar sin autorización es un delito.

BRAZO

El brazo es la región de la extremidad superior situada entre el hombro y el codo (fig. 7.59). Su cara superior se comunica medialmente con la axila. En la zona inferior, numerosas estructuras destacadas pasan entre el brazo y el antebrazo a través de la fosa cubital, que se sitúa anterior a la articulación de éste.

Los tabiques intermusculares medial y lateral, que se extienden desde cada uno de los lados del húmero hasta la capa externa de la fascia profunda que rodea el miembro (fig. 7.59), dividen el brazo en dos compartimentos.

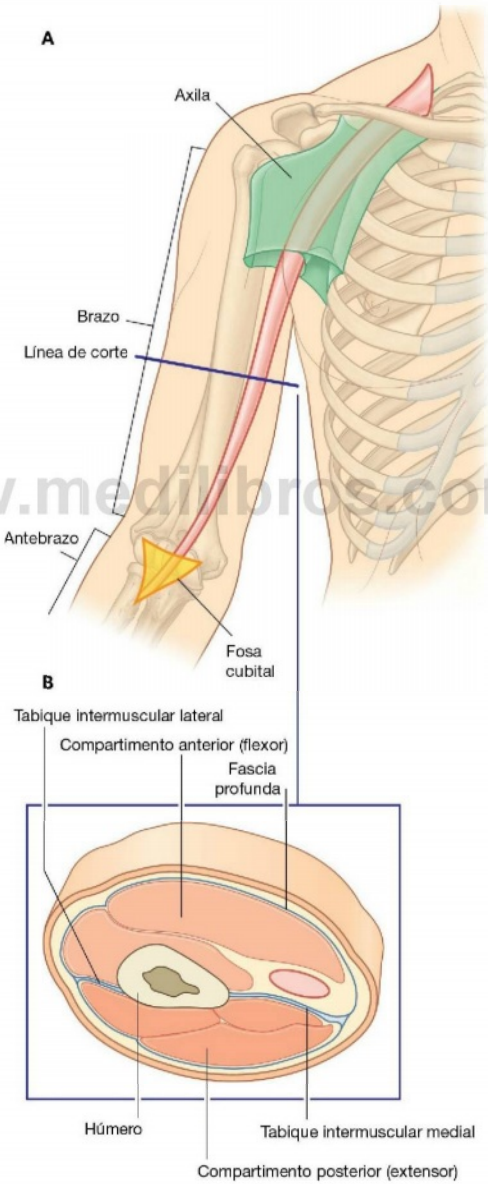

www.medilibros.com

Fig. 7.59 Brazo. **A.** Relaciones de la zona proximal y distal. **B.** Corte transversal por la mitad del brazo.

El compartimento anterior del brazo contiene músculos que, principalmente, flexionan la articulación del codo; los músculos del compartimento posterior extienden la articulación. Hay nervios y vasos destacados que pasan por cada uno de los compartimentos, a los que inervan e irrigan.

Huesos

El esqueleto óseo del brazo es el húmero (fig. 7.60). La mayoría de los grandes músculos del brazo se insertan en los extremos proximales de los dos huesos del antebrazo, el radio y el cúbito, y flexionan o extienden el antebrazo en la articulación del codo. Los músculos del antebrazo destinados principalmente a mover la mano se originan en el extremo distal del húmero.

Diáfisis y extremo distal del húmero

En un corte transversal, la diáfisis del húmero tiene una forma triangular con:

- **Bordes anterior, lateral y medial.**
- **Superficies anterolateral, anteromedial y posterior** (fig. 7.60).

La superficie posterior del húmero está delimitada en su zona superior por una rugosidad lineal para la inserción de la cabeza lateral del músculo tríceps braquial, que comienza justo inferior al cuello quirúrgico y desciende diagonalmente por el hueso hasta la **tuberosidad deltoidea.**

En la zona media de la superficie posterior y la zona anterolateral adyacente se encuentra el **surco radial,** poco profundo, que desciende diagonalmente por el hueso, paralelo al borde posterior inclinado de la tuberosidad deltoidea. El nervio radial y la arteria braquial profunda se sitúan en este surco.

Aproximadamente en la mitad de la diáfisis, el borde medial está marcado por una rugosidad alargada, delgada, para la inserción del músculo coracobraquial.

Los tabiques intermusculares, que separan el compartimento anterior del posterior, se insertan a los bordes medial y lateral del húmero (fig. 7.61).

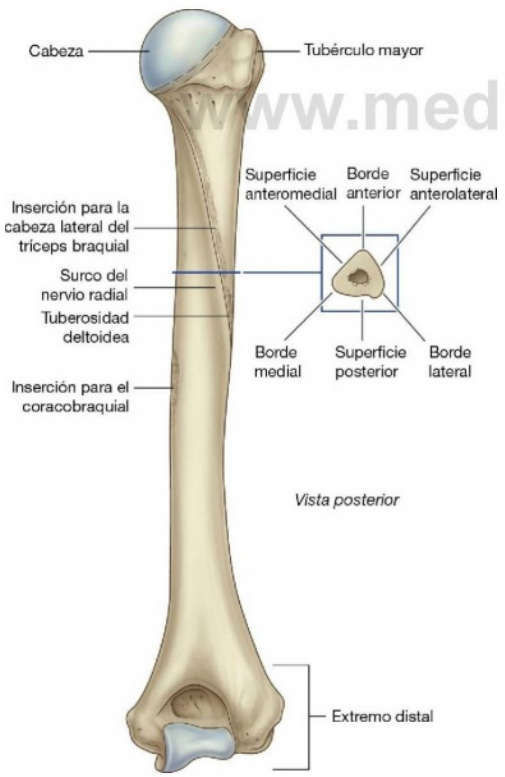

Fig. 7.60 Húmero. Vista posterior.

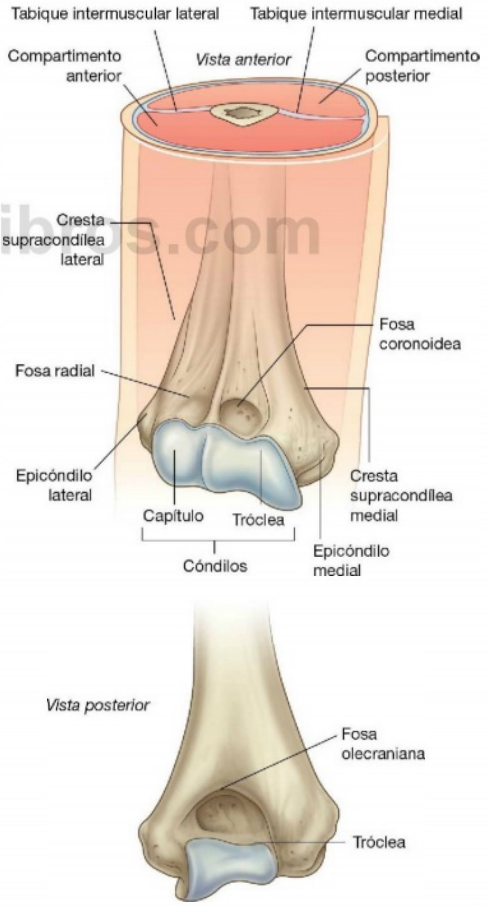

Fig. 7.61 Extremo distal del húmero.

www.medilibros.com

© Elsevier. Fotocopiar sin autorización es un delito.

En la zona distal, el hueso se aplana y los bordes se continúan formando la **cresta supracondílea lateral** y la **cresta supracondílea medial.** La cresta supracondílea lateral es más pronunciada que la medial y tiene una rugosidad para la inserción de los músculos situados en el compartimento posterior del antebrazo.

El extremo distal del húmero, que es aplanado en sentido anteroposterior, tiene un cóndilo, dos epicóndilos y tres fosas, como se explica a continuación (fig. 7.61).

Cóndilo

El cóndilo tiene dos superficies articulares, la **cabeza** y la **tróclea**, que se articulan con los dos huesos del antebrazo.

La **cabeza** se articula con el radio del antebrazo. Se encuentra en posición lateral y tiene forma semiesférica, se proyecta en dirección anterior y ligeramente inferior, y no es visible cuando el húmero se mira desde su cara posterior.

La **tróclea** se articula con el cúbito del antebrazo. Tiene forma de polea y se dispone medial a la cabeza. Su borde medial es más pronunciado que el lateral y, a diferencia de la cabeza, se extiende hasta la superficie posterior del hueso.

Los dos epicóndilos

Los dos epicóndilos se sitúan adyacentes y algo superiores a la tróclea y la cabeza (fig. 7.61).

El **epicóndilo medial** es una gran prominencia ósea y constituye la principal referencia palpable de la superficie medial del codo. Se proyecta en sentido medial en el extremo distal del húmero. En su superficie tiene una gran zona ovalada para la inserción de los músculos del compartimento anterior del antebrazo. El nervio cubital pasa del brazo al antebrazo rodeando la superficie posterior del epicóndilo medial. En esta localización se puede palpar sobre el hueso.

El **epicóndilo lateral** es mucho menos notorio que el medial. Se sitúa lateral a la cabeza del cóndilo y tiene una gran zona de impresión irregular para la inserción de los músculos del compartimento posterior del antebrazo.

Las tres fosas

En la zona distal del húmero, superior a la cabeza del cóndilo y a la tróclea, se encuentran tres fosas (fig. 7.61).

La **fosa radial** es la menos evidente, y se sitúa inmediatamente superior a la cabeza del cóndilo en la superficie anterior del húmero.

La **fosa coronoidea** es adyacente a la fosa radial y superior a la tróclea.

La mayor de las fosas, la **fosa del olécranon,** está inmediatamente superior a la tróclea en la superficie posterior del extremo distal del húmero.

Estas tres fosas acogen las proyecciones de los huesos del antebrazo durante los movimientos de la articulación del codo.

Extremo proximal del radio

El extremo proximal del radio está formado por la cabeza, el cuello y la tuberosidad del radio (fig. 7.62A,B).

La **cabeza** del radio es una estructura con forma de disco grueso, orientada en el plano horizontal. La cara superior es circular y cóncava, y sirve para articularse con la cabeza del cóndilo del húmero. El borde grueso del disco es ancho en la zona medial, para articularse con la escotadura radial del extremo proximal del cúbito.

El **cuello** del radio es un cilindro óseo corto y estrecho, situado entre la cabeza y la tuberosidad del radio en la diáfisis.

La **tuberosidad del radio** es una gran prominencia ósea roma, situada en la superficie medial del radio, inmediatamente inferior al cuello. La mayor parte de su superficie es rugosa para la inserción del tendón del bíceps braquial. Desde el borde inferior de la tuberosidad se prolonga una línea oblicua en sentido diagonal por la diáfisis del radio.

Extremo proximal del cúbito

El extremo proximal del cúbito es mucho mayor que el extremo proximal del radio. Está formado por el olécranon, la apófisis coronoides, la escotadura troclear, la escotadura radial y la tuberosidad del cúbito (fig. 7.63 A,B).

El **olécranon** es una gran prominencia ósea que se sitúa en la zona proximal del cúbito. Su cara anterolateral es una superficie articular y forma parte de la escotadura troclear, que se articula con la tróclea del húmero. La cara superior tiene una gran superficie rugosa para la inserción del músculo tríceps braquial. La superficie posterior es lisa, de forma triangular, y se puede palpar como «la punta del codo».

La **apófisis coronoides** se proyecta en sentido anterior desde el extremo proximal del cúbito (fig. 7.63). Su cara superolateral forma una superficie articular y, junto con el olécranon, forma la **escotadura troclear.** En la superficie lateral se encuentra la **escotadura radial,** para la articulación con la cabeza del radio.

Justo inferior a la escotadura radial hay una fosa que permite el desplazamiento de la tuberosidad del radio durante los movimientos de pronación y supinación del antebrazo. El borde posterior de esta fosa es más ancho para formar **la cresta del músculo supinador.** La superficie anterior de la apófisis coronoides es triangular, con el vértice dirigido en sentido distal, y tiene numerosas rugosidades para la inserción de músculos. La mayor de estas rugosidades, la **tuberosidad del cúbito,** se sitúa en el vértice de la superficie anterior y es el sitio de inserción del músculo braquial.

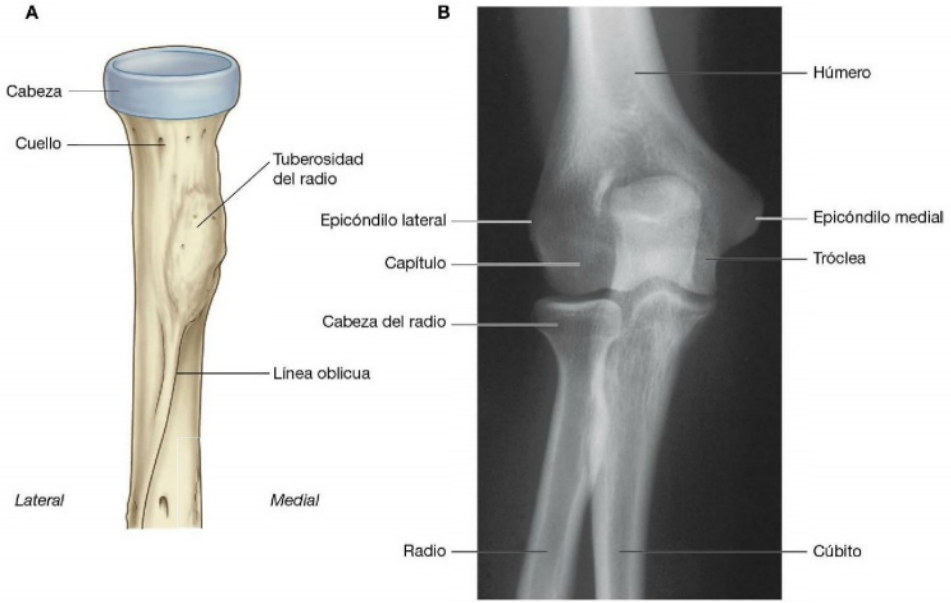

Fig. 7.62 **A.** Vista anterior del extremo proximal del radio. **B.** Radiografía de la articulación del codo (proyección anteroposterior).

www.medilibros.com

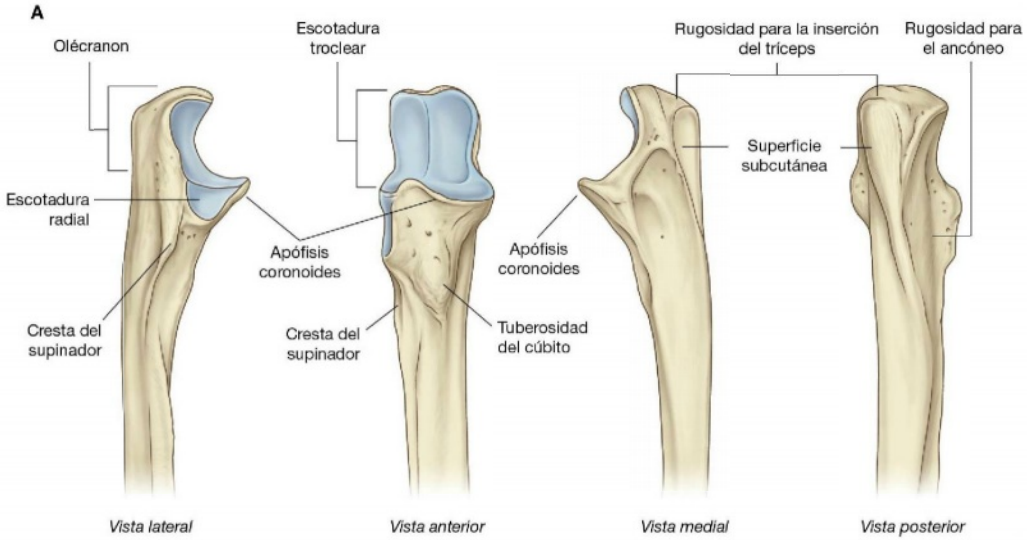

Fig. 7.63 **A.** Vistas lateral, anterior, medial y posterior del extremo proximal del cúbito. *(Continúa)*

© Elsevier. Fotocopiar sin autorización es un delito.

Fig. 7.63 ***(cont.)*** **B.** Radiografía de la articulación del codo (vista lateral).

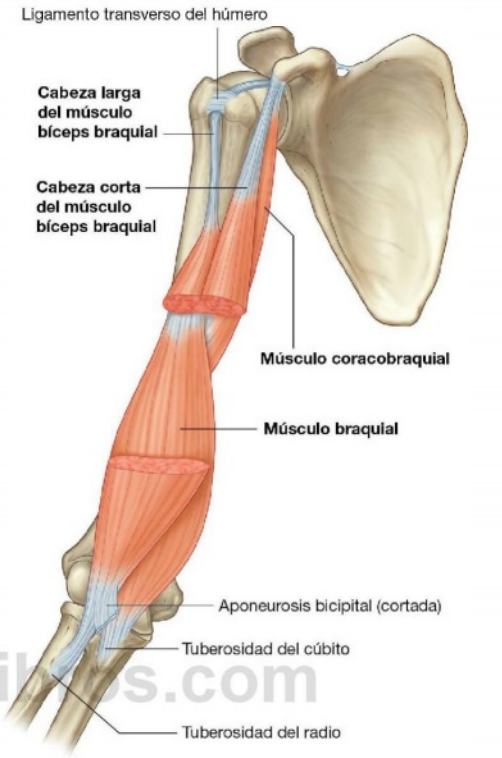

Fig. 7.64 Músculos coracobraquial, bíceps braquial y braquial.

www.medilibros.com

Músculos

El compartimento anterior del brazo contiene tres músculos: coracobraquial, braquial y bíceps braquial, que están inervados fundamentalmente por el nervio musculocutáneo.

El compartimento posterior contiene un músculo, el tríceps braquial, que está inervado por el nervio radial.

Coracobraquial

El músculo **coracobraquial** se extiende desde el vértice de la apófisis coracoides de la escápula hasta la superficie medial de la mitad de la diáfisis del húmero (fig. 7.64 y tabla 7.8). Pasa por la axila, y es perforado e inervado por el nervio musculocutáneo.

El músculo coracobraquial flexiona el brazo.

Bíceps braquial

El **músculo bíceps braquial** tiene dos cabezas:

- La cabeza corta tiene su origen en la apófisis coracoides, junto con el músculo coracobraquial.
- La cabeza larga se origina como un tendón en el tubérculo supraglenoideo de la escápula (fig. 7.64 y tabla 7.8).

El tendón de la cabeza larga pasa por la articulación glenohumeral, superior a la cabeza del húmero y después discurre por el surco intertubercular en el brazo. Ya en el brazo, el tendón se une con su vientre muscular y, junto con el vientre muscular de la cabeza corta, se sitúa superior al músculo braquial.

Las cabezas corta y larga se unen para formar un tendón único, que se inserta en la tuberosidad del radio.

Cuando el tendón llega al antebrazo, una lámina aplanada de tejido conjuntivo (la **aponeurosis bicipital**) se extiende en abanico desde la cara medial del tendón para unirse con la fascia profunda que cubre el compartimento anterior del antebrazo.

El músculo bíceps braquial es un potente flexor del antebrazo en la articulación del codo; cuando esta articulación está flexionada, es también el supinador más potente del antebrazo. Las dos cabezas del músculo bíceps braquial cruzan la articulación glenohumeral, por lo que el músculo también puede flexionar esta articulación.

Tabla 7.8 Músculos del compartimento anterior del brazo (en negrita los principales segmentos raquídeos que inervan el músculo)

Músculo	Origen	Inserción	Inervación	Función
Coracobraquial	Vértice de la apófisis coracoides	Rugosidad lineal en la parte media de la diáfisis del húmero, en la zona medial	Nervio musculocutáneo (**C5, C6, C7**)	Flexor del brazo en la articulación glenohumeral
Bíceps braquial	Cabeza larga: tubérculo supraglenoideo de la escápula; cabeza corta: vértice de la apófisis coracoides	Tuberosidad del radio	Nervio musculocutáneo (**C5, C6**)	Potente flexor del antebrazo en la articulación del codo y supinador del antebrazo; flexor accesorio del brazo en la articulación glenohumeral
Braquial	Cara anterior del húmero (superficies medial y lateral) y tabiques intermusculares adyacentes	Tuberosidad del cúbito	Nervio musculocutáneo (C5, **C6**); (pequeña contribución del nervio radial (C7) a la zona lateral del músculo)	Potente flexor del antebrazo en la articulación del codo

El músculo bíceps braquial está inervado por el nervio musculocutáneo. Si se percute el tendón del bíceps braquial en el codo, se explora fundamentalmente el segmento medular raquídeo C6.

Conceptos prácticos

Rotura del tendón del bíceps

En la extremidad superior es relativamente infrecuente la rotura de los músculos y sus tendones; sin embargo, el tendón que se rompe con mayor frecuencia es el de la cabeza larga del músculo bíceps braquial. De forma aislada, esto tiene un efecto relativamente pequeño en la función de la extremidad superior, pero ocasiona una deformidad característica (cuando se flexiona el codo, aparece un bulto muy llamativo, correspondiente al vientre muscular que no queda contenido cuando se contraen las fibras sin oposición), el signo de «Popeye».

www.medilibros.com

Braquial

El **músculo braquial** se origina en la mitad distal de la cara anterior del húmero y en las zonas adyacentes de los tabiques intermusculares, en especial en la cara medial (fig. 7.64 y tabla 7.8). Se sitúa por debajo del músculo bíceps braquial, es aplanado dorsoventralmente, y converge para formar un tendón, que se inserta en la tuberosidad del cúbito.

El músculo braquial flexiona el antebrazo en la articulación del codo.

La inervación del músculo braquial procede principalmente del nervio musculocutáneo. Una pequeña parte de la porción lateral está inervada por el nervio radial.

Compartimento posterior

El único músculo del compartimento posterior del brazo es el **músculo tríceps braquial** (fig. 7.65 y tabla 7.9). Este músculo está formado por tres cabezas:

Fig. 7.65 Músculo tríceps.

© Elsevier. Fotocopiar sin autorización es un delito.

Tabla 7.9 Músculos del compartimento posterior del brazo (en negrita los principales segmentos raquídeos que inervan el músculo)

Músculo	Origen	Inserción	Inervación	Función
Tríceps braquial	Porción larga: tubérculo infraglenoideo de la escápula; porción medial: superficie posterior del húmero; porción lateral: superficie posterior del húmero	Olécranon	Nervio radial (C6, **C7,** C8)	Extensión del antebrazo en la articulación del codo. La porción larga también puede extender y aducir el brazo en la articulación del hombro

- La cabeza larga se origina en el tubérculo infraglenoideo de la escápula.
- La cabeza medial tiene su origen en una zona extensa en la superficie posterior de la diáfisis del húmero, en la parte inferior al surco del nervio radial.
- La cabeza lateral se origina en una rugosidad lineal superior al surco del nervio radial del húmero.

Las tres cabezas convergen para formar un gran tendón, que se inserta en la cara superior del olécranon del cúbito.

La función del músculo tríceps braquial es extender el antebrazo en la articulación del codo.

La inervación del tríceps braquial procede de ramos del nervio radial. Si se percute el tendón del tríceps, se explora fundamentalmente el segmento medular raquídeo C7.

Arterias y venas

Arteria braquial

La principal arteria del brazo, la **arteria braquial**, se encuentra en el compartimento anterior del brazo (fig. 7.66A). Comienza en el borde inferior del músculo redondo mayor, como prolongación de la arteria axilar, y termina inmediatamente distal a la articulación del codo, donde se bifurca en las arterias radial y cubital.

En la zona proximal del brazo, la arteria braquial se sitúa en la cara medial. En la zona distal del brazo, se desplaza en sentido lateral, para adoptar una posición a medio camino entre el epicóndilo lateral y el epicóndilo medial del húmero. Cruza la articulación del codo por el lado anterior, donde se sitúa inmediatamente medial al tendón del músculo bíceps braquial. La arteria braquial se puede palpar en su trayecto. En la zona proximal se puede comprimir contra la cara medial del húmero.

Las ramas de la arteria braquial en el brazo van destinadas a irrigar los músculos adyacentes. Además, esta arteria da dos vasos colaterales cubitales, que forman parte de un plexo de arterias organizado alrededor de la articulación del codo (fig. 7.66B). Otras ramas son la arteria braquial profunda y las arterias nutricias del húmero, que pasan por un agujero en la superficie anteromedial de la diáfisis del húmero.

Arteria braquial profunda

La **arteria braquial profunda** es la rama de mayor tamaño de la arteria braquial. Se dirige al compartimento posterior del brazo, al que irriga (fig. 7.66A,B). Entra en el compartimento posterior del brazo junto con el nervio radial a través del intervalo triangular, que está formado por la diáfisis del húmero, el borde inferior del músculo redondo mayor y el borde lateral de la cabeza larga del músculo tríceps. A continuación se sitúan en el surco del nervio radial en la superficie posterior del húmero, en un plano profundo a la cabeza lateral del músculo tríceps braquial.

Las ramas de la arteria braquial profunda irrigan los músculos adyacentes y se anastomosan con la arteria circunfleja humeral posterior. La arteria termina como dos vasos colaterales, que colaboran en la formación de una red de arterias interconectadas alrededor de la articulación del codo (fig. 7.66B).

Conceptos prácticos

Medición de la presión arterial

La medición de la presión arterial es un parámetro fisiológico de suma importancia. La presión arterial elevada (hipertensión) precisa tratamiento para evitar la aparición de complicaciones a largo plazo, como por ejemplo los ictus. La presión arterial baja puede estar producida por una pérdida considerable de sangre, una infección generalizada o un bajo gasto cardíaco (p. ej., después de un infarto de miocardio). La medición precisa de la presión arterial es esencial.

La mayoría de los médicos utiliza un esfigmomanómetro y un estetoscopio. El esfigmomanómetro es un aparato que infla un manguito alrededor de la porción media del brazo para comprimir la arteria braquial contra el húmero. El manguito se infla hasta superar la presión arterial sistólica (mayor de 120 mmHg). El médico coloca el estetoscopio sobre la arteria braquial en la fosa cubital y escucha (ausculta) el pulso. Cuando la presión del manguito del brazo desciende justo por debajo del nivel de la presión arterial sistólica, el pulso se hace audible como un sonido fuerte regular. A medida que disminuye la presión del esfigmomanómetro, el sonido regular se va haciendo más bajo. Cuando la presión del esfigmomanómetro es menor que la presión arterial diastólica, el sonido se torna inaudible. Utilizando una sencilla escala en el esfigmomanómetro se puede determinar la presión arterial del paciente. Los límites de referencia son 120/80 mmHg (presión arterial sistólica/presión arterial diastólica).

www.medilibros.com

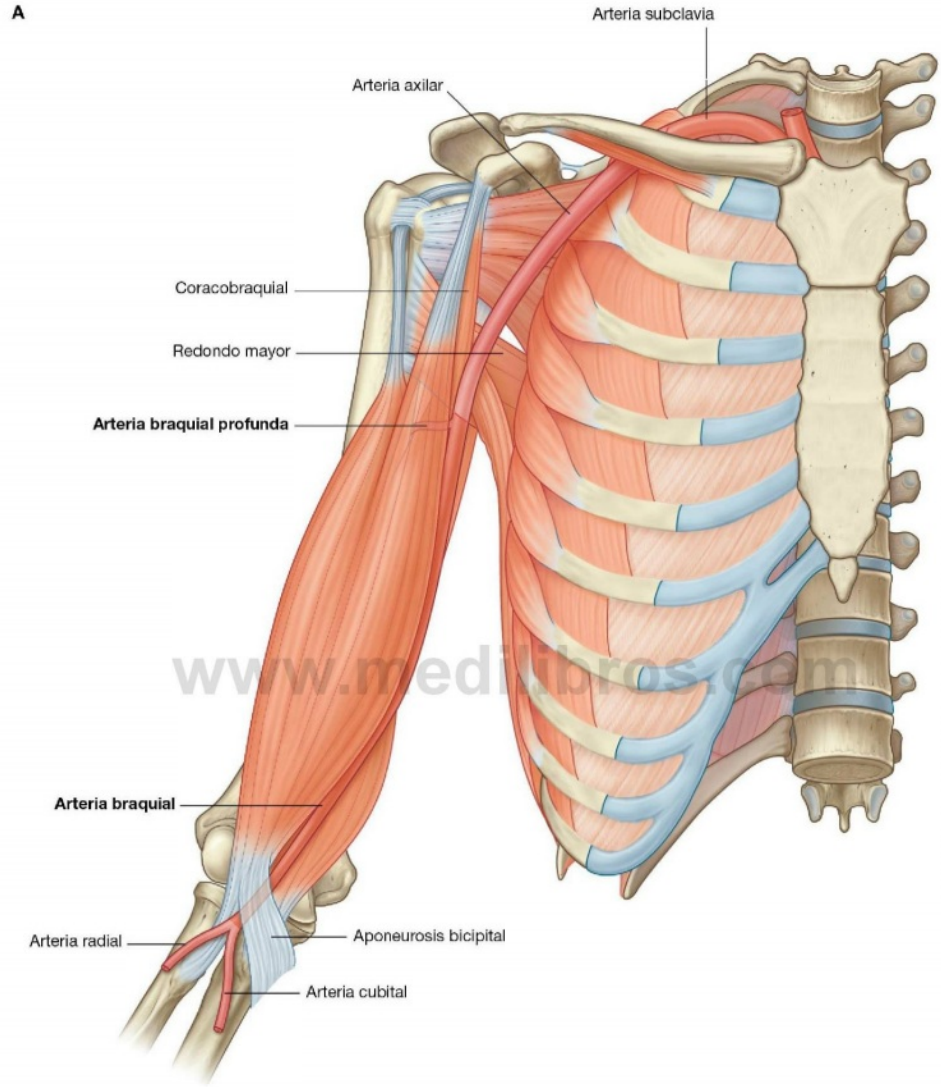

www.medilibros.com

Fig. 7.66 Arteria braquial. **A.** Relaciones. *(Continúa)*

© Elsevier. Fotocopiar sin autorización es un delito.

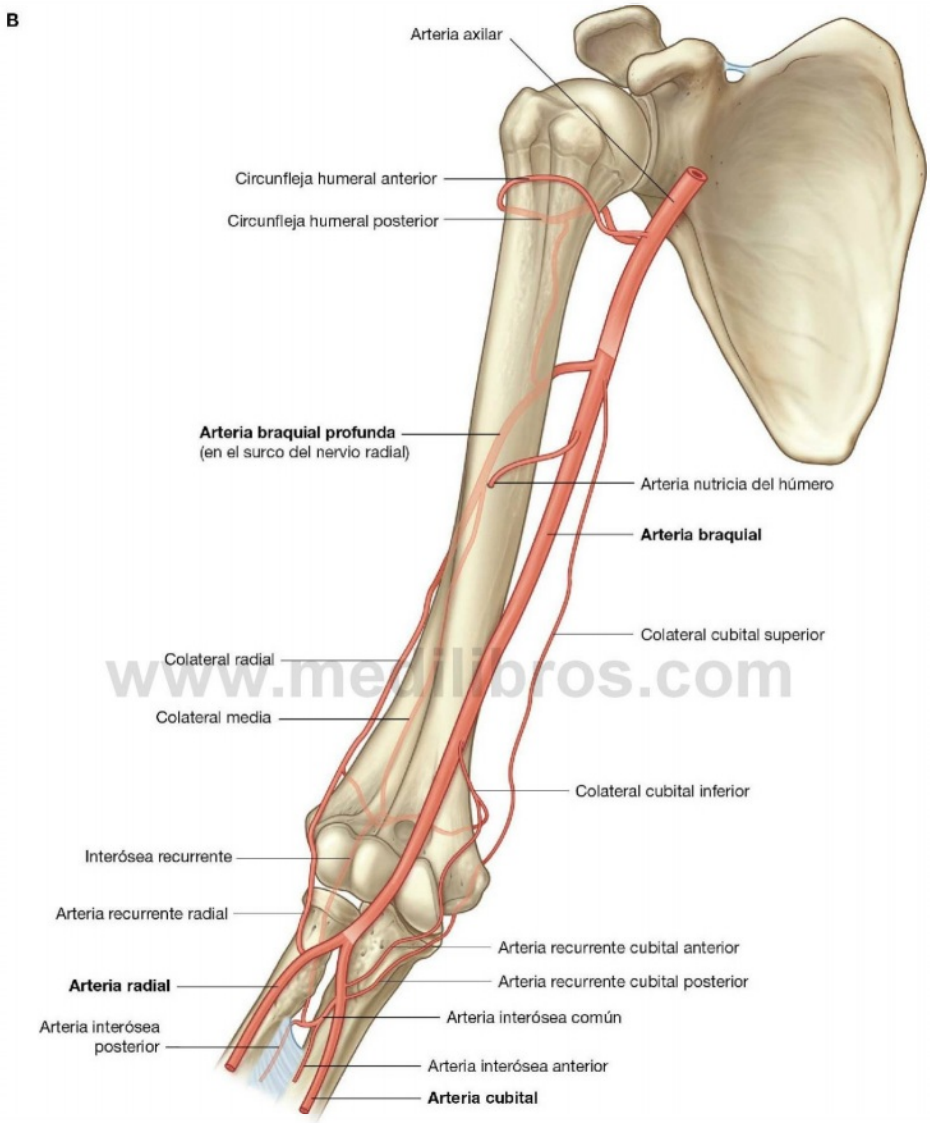

www.medilibros.com

Fig. 7.66 ***(cont.)*** Arteria braquial. **B.** Ramas.

Venas

Las **dos venas braquiales** se sitúan lateral y medial a la arteria braquial, y reciben venas tributarias que acompañan a las ramas de la arteria (fig. 7.67).

Además de estas venas profundas, en el brazo se encuentran dos grandes venas subcutáneas: la vena basílica y la vena cefálica.

La vena basílica se dirige verticalmente en la mitad distal del brazo, perfora la fascia profunda para adoptar una posición medial a la arteria braquial, y se continúa como vena axilar en el borde inferior del músculo redondo mayor. Las venas braquiales drenan a la vena basílica, o a la vena axilar.

La vena cefálica se sitúa en un plano superior en la cara anterolateral del brazo, y atraviesa la pared anterior de la axila para alcanza la vena axilar.

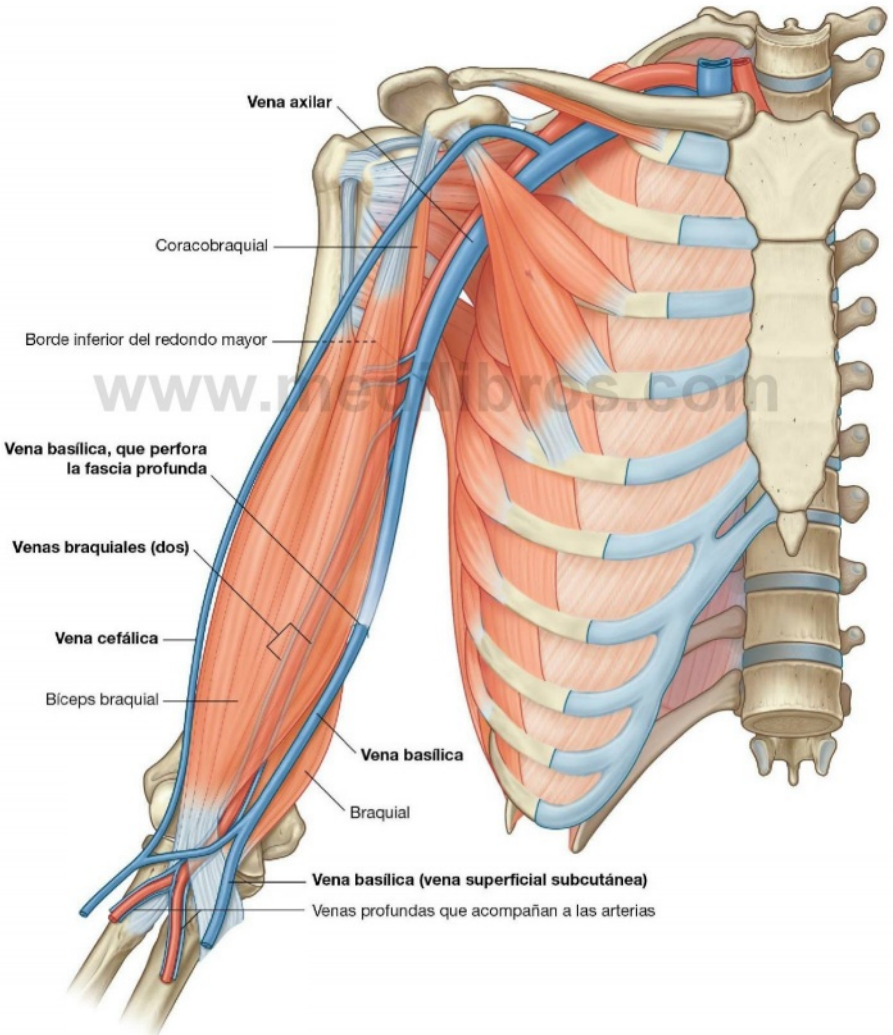

www.meslibros.com

Fig. 7.67 Venas del brazo.

© Elsevier. Fotocopiar sin autorización es un delito.

Nervios

Nervio musculocutáneo

El nervio musculocutáneo abandona la axila y entra en el brazo atravesando el músculo coracobraquial (fig. 7.68). Desciende en diagonal por el brazo en un plano situado entre el músculo bíceps braquial y el braquial. En el brazo emite ramos motores, y después sale a la superficie, lateral al tendón del músculo bíceps braquial, en el codo, perfora la fascia profunda y se continúa como el **nervio cutáneo lateral del antebrazo**.

El nervio musculocutáneo está encargado de:

- La inervación motora de todos los músculos del compartimento anterior del brazo.
- La inervación sensitiva de la piel de la superficie lateral del antebrazo.

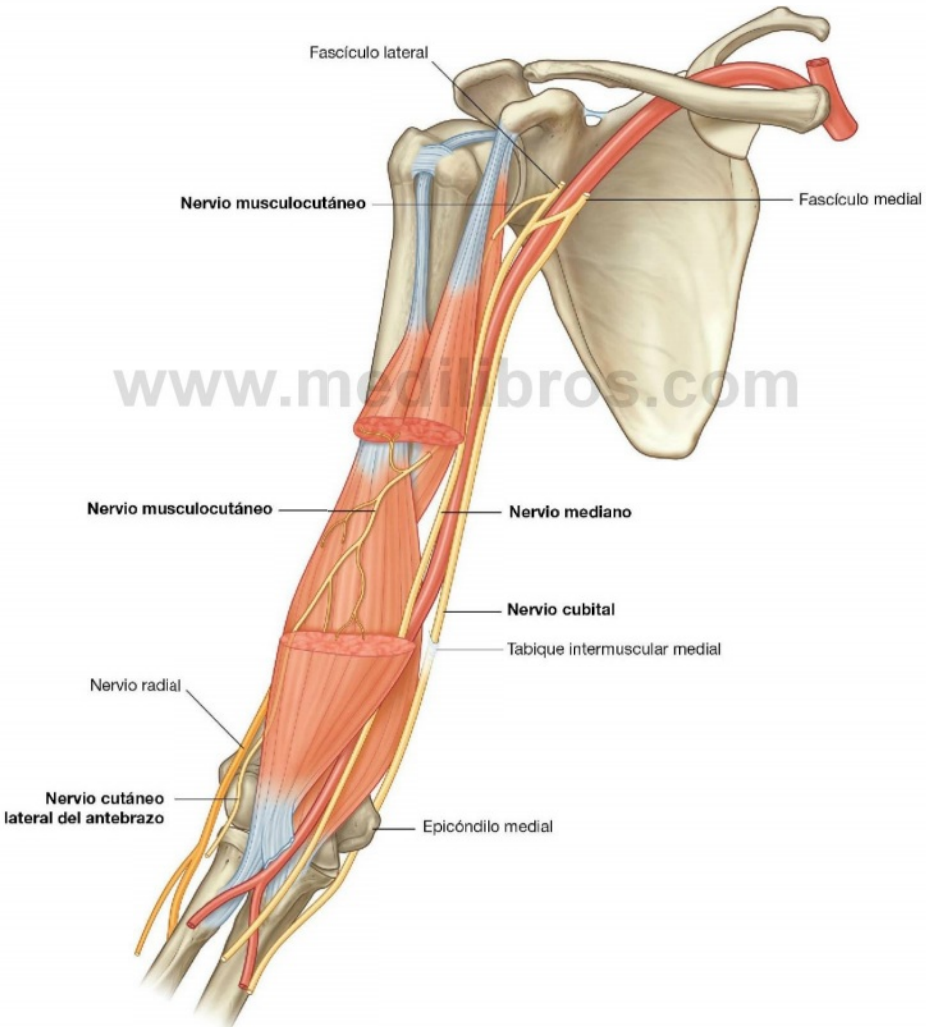

www.medilibros.com

Fig. 7.68 Nervios musculocutáneo, mediano y cubital en el brazo.

Nervio mediano

El nervio mediano llega al brazo desde la axila por el borde inferior del músculo redondo mayor (fig. 7.68). Desciende verticalmente por la cara medial del brazo en el compartimento anterior, y se relaciona con la arteria braquial en su recorrido:

- En la región proximal, el nervio mediano es inmediatamente lateral a la arteria braquial.
- En las regiones más distales, cruza para situarse en la cara medial de la arteria braquial y se dispone anterior a la articulación del codo.

El nervio mediano no emite ramos destacados en el brazo, excepto para uno de los músculos del antebrazo, el músculo pronador redondo, que se puede originar a partir del nervio inmediatamente proximal a la articulación del codo.

Nervio cubital

El nervio cubital (ulnar) entra en el brazo junto al nervio mediano y a la arteria axilar (fig. 7.68). En la zona proximal se sitúa medial a la arteria axilar. En la zona media del brazo, el nervio cubital perfora el tabique intermuscular medial y alcanza el compartimento posterior, donde se sitúa anterior a la cabeza medial del músculo tríceps braquial. Pasa por la superficie posterior del epicóndilo medial del húmero y llega al compartimento anterior del antebrazo.

El nervio cubital no emite ramos destacados en el brazo.

Nervio radial

El nervio radial se origina en el fascículo posterior del plexo braquial y entra en el brazo cruzando el borde inferior del músculo redondo mayor (fig. 7.69). Cuando llega al brazo se sitúa posterior a la arteria braquial. Entra en el compartimento posterior del brazo atravesando el intervalo triangular, acompañado de la arteria braquial profunda.

En el compartimento posterior se dirige de la zona medial a la lateral siguiendo un recorrido diagonal en el surco del nervio radial, situado directamente sobre el hueso. En la cara lateral del brazo, atraviesa el tabique intermuscular lateral para situarse en el compartimento anterior, donde se dispone entre el músculo braquial y un músculo del compartimento posterior del antebrazo: el músculo braquiorradial, que se inserta en la cresta supracondílea lateral del húmero. El nervio radial entra en el antebrazo por la superficie anterior del epicóndilo lateral del húmero, justo en profundidad al músculo braquiorradial.

En el brazo, el nervio radial tiene ramos musculares y cutáneos (fig. 7.69):

- Entre los ramos musculares están los de los músculos tríceps braquial, braquiorradial y extensor radial largo del carpo. Además, el nervio radial contribuye a inervar la parte lateral del músculo braquial. Uno de los ramos para la cabeza medial del músculo tríceps braquial surge antes de que el nervio radial entre en el compartimento posterior y desciende verticalmente por el brazo junto con el nervio cubital.
- Los ramos cutáneos del nervio radial que se originan en el compartimento posterior del brazo son el **nervio cutáneo lateral inferior del brazo** y el **nervio cutáneo posterior del antebrazo.** Ambos perforan la cabeza lateral del músculo tríceps braquial y la fascia suprayacente para situarse en el plano subcutáneo.

www.medilibros.com

© Elsevier. Fotocopiar sin autorización es un delito.

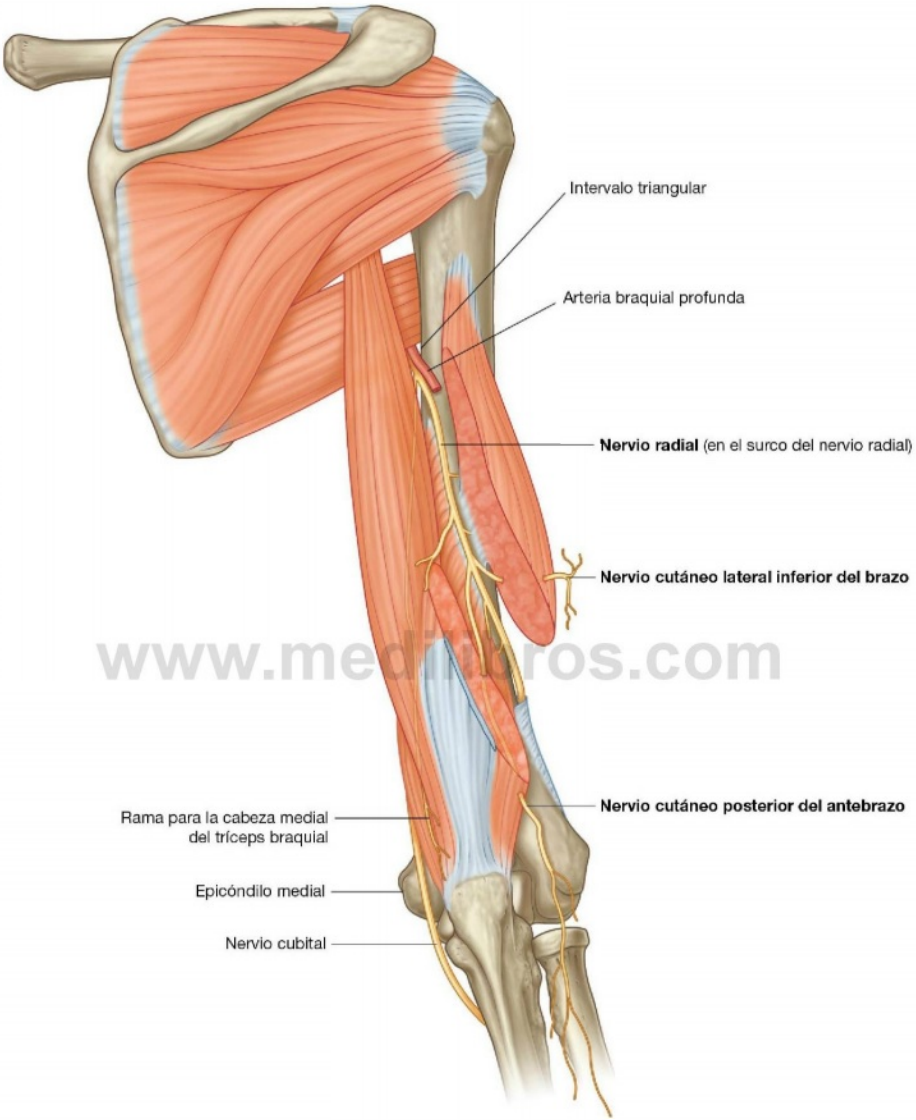

www.medilibros.com

Fig. 7.69 Nervio radial en el brazo.

Conceptos prácticos

Lesión del nervio radial en el brazo

El nervio radial está estrechamente unido a la arteria braquial profunda entre las cabezas medial y lateral del músculo tríceps braquial en el surco del nervio radial. Si el húmero se fractura, el nervio radial se puede estirar o seccionar en esta región, lo que provocaría una lesión y pérdida de función permanentes. Se trata de una lesión típica (fig. 7.70), por lo que el nervio debería explorarse siempre que se sospeche la presencia de una fractura en la zona media de la diáfisis del húmero. El paciente suele presentarse con la muñeca caída (debido a la desnervación de la musculatura extensora) y con alteración de la sensibilidad en el dorso de la mano.

Fig. 7.70 Radiografía del húmero, se observa una fractura en la mitad de la diáfisis, que puede lesionar el nervio radial.

Conceptos prácticos

Lesión del nervio mediano en el brazo

En el brazo y en el antebrazo es infrecuente que se lesione el nervio mediano por traumatismos, debido a su localización relativamente profunda. El problema neurológico más frecuente relacionado con el nervio mediano es su compresión bajo el retináculo flexor en la muñeca (síndrome del túnel del carpo).

En muy pocas ocasiones puede aparecer una banda fibrosa en la cara anterior del húmero, por debajo de la cual pasa el nervio mediano. Se trata de un resto embriológico del músculo coracobraquial, denominado en ocasiones ligamento de Struthers, y que a veces se calcifica. Esta banda puede comprimir el nervio mediano, lo que produce debilidad de los músculos flexores del antebrazo y de los de la eminencia tenar. Los estudios de conducción nerviosa determinarán el lugar donde el nervio está comprimido.

www.medilibros.com

© Elsevier. Fotocopiar sin autorización es un delito.

ARTICULACIÓN DEL CODO

La articulación del codo presenta una estructura compleja, formada por tres articulaciones separadas que comparten una cavidad sinovial común (fig. 7.71):

- Las articulaciones entre la escotadura troclear del cúbito y la tróclea del húmero, y entre la cabeza del radio y la cabeza del cóndilo del húmero, están implicadas sobre todo en movimientos de flexión y extensión del antebrazo sobre el brazo a modo de bisagra y, en conjunto, forman la principal articulación del codo.
- La articulación entre la cabeza del radio y la escotadura radial del cúbito, articulación radiocubital proximal, participa en la pronación y supinación del antebrazo.

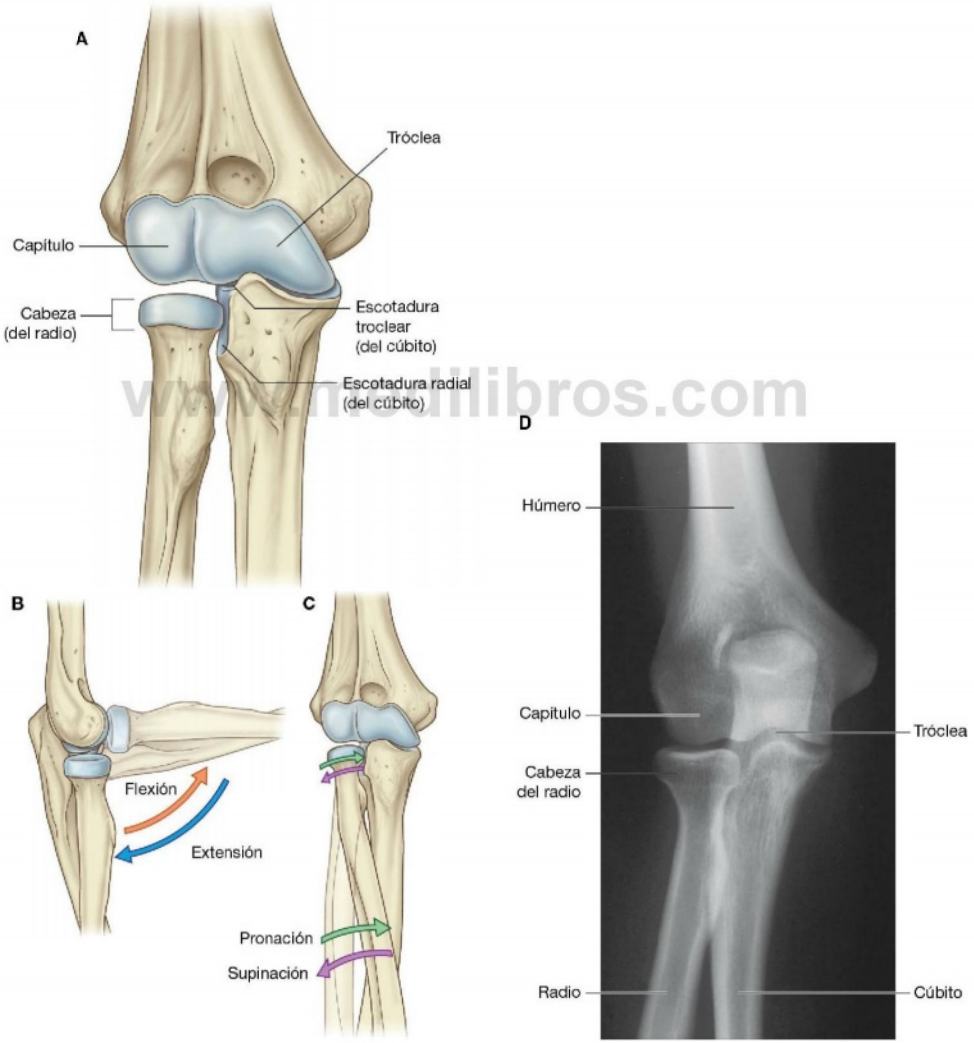

www.medilibros.com

Fig. 7.71 Componentes y movimientos de la articulación del codo. **A.** Huesos y superficies articulares. **B.** Flexión y extensión. **C.** Pronación y supinación. **D.** Radiografía de una articulación del codo normal (proyección anteroposterior).

Las superficies articulares de los huesos están cubiertas de cartílago hialino.

La membrana sinovial se origina en los bordes del cartílago articular y recubre la fosa radial, la fosa coronoidea, la fosa olecraniana y la superficie profunda de la cápsula articular, así como la superficie medial de la tróclea (fig. 7.72).

La membrana sinovial está separada de la membrana fibrosa de la cápsula articular por almohadillas grasas en las regiones suprayacentes a la fosa coronoidea, la fosa olecraniana y la fosa radial. Estas almohadillas grasas acomodan las apófisis de los huesos correspondientes durante los movimientos de extensión y flexión del codo. Las inserciones de los músculos braquial y tríceps braquial a la cápsula articular situada sobre estas regiones desplazan las almohadillas para que no se interpongan cuando las apófisis de los huesos se dirigen a las fosas.

La membrana fibrosa de la cápsula articular envuelve la membrana sinovial, rodea la articulación y se inserta en el epicóndilo medial y en los bordes de las fosas olecraniana, coronoidea y radial del húmero (fig. 7.73). También se inserta en la apófisis coronoides y en el olécranon del cúbito. En la cara lateral, el borde libre inferior de la cápsula articular rodea el cuello del radio desde una inserción anterior en la apófisis coronoides del cúbito, hasta una inserción posterior en la base del olécranon.

La membrana fibrosa de la cápsula articular se engruesa en la zona medial y lateral para formar los ligamentos colaterales

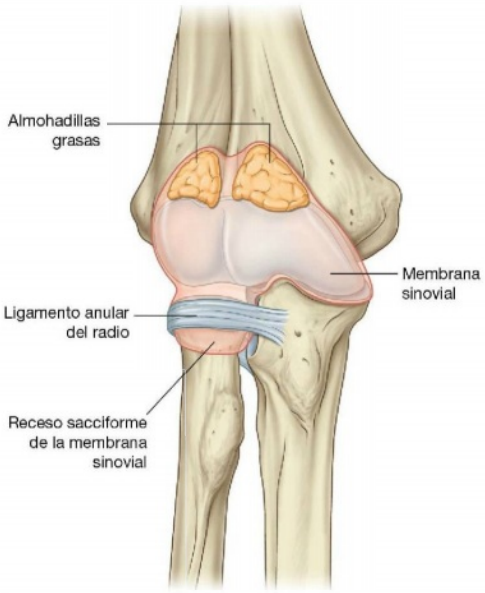

Fig. 7.72 Membrana sinovial de la articulación del codo (vista anterior).

www.medilibros.com

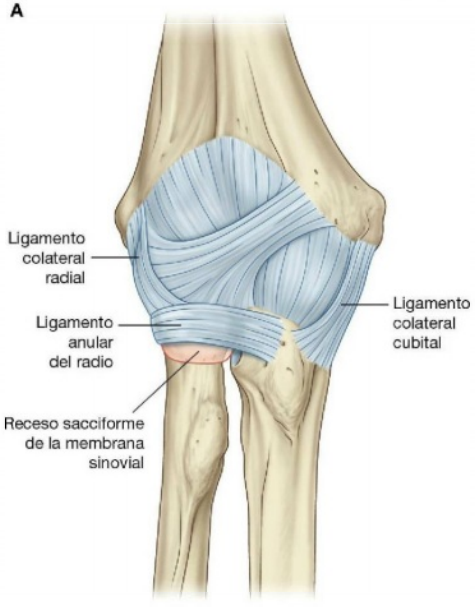

Fig. 7.73 Articulación del codo. **A.** Cápsula articular y ligamentos de la articulación del codo derecho. **B.** Resonancia magnética de la articulación del codo en el plano coronal.

© Elsevier. Fotocopiar sin autorización es un delito.

(radial y cubital), que ayudan en los movimientos de flexión y extensión de la articulación del codo (fig. 7.73).

Además, la superficie externa de la cápsula articular se refuerza en la zona lateral, donde rodea la cabeza del radio formando un fuerte **ligamento anular del radio.** Aunque este ligamento se fusiona con la membrana fibrosa de la cápsula articular en la mayoría de las zonas, en la parte posterior se encuentran separados. El ligamento anular del radio también se fusiona con el **ligamento colateral radial.**

El ligamento anular del radio y la cápsula articular relacionada permiten que la cabeza del radio se deslice por la escotadura radial del cúbito y gire sobre la cabeza del cóndilo humeral durante la pronación y la supinación del antebrazo.

La superficie profunda de la membrana fibrosa de la cápsula articular y el ligamento anular del radio que se articula con las caras de la cabeza del radio están cubiertos por cartílago. Una bolsa de membrana sinovial (el receso sacciforme) sobresale del borde inferior libre de la cápsula articular y facilita la rotación de la cabeza del radio durante la pronación y la supinación.

La irrigación de la articulación del codo proviene de una red anastomótica de vasos que derivan de las ramas colaterales y recurrentes de las arterias braquial, braquial profunda, radial y cubital.

La articulación del codo está inervada principalmente por ramos de los nervios radial y musculocutáneo, aunque también puede haber algunos ramos procedentes de los nervios cubital y mediano.

Conceptos prácticos

Fractura supracondílea del húmero

Los traumatismos del codo en los niños pueden producir fracturas transversales del extremo distal del húmero, por encima de los epicóndilos. Esta fractura se denomina fractura supracondílea. El fragmento distal y sus partes blandas se desplazan en sentido posterior por el músculo tríceps, lo que puede «arquear» la arteria braquial sobre la superficie irregular del fragmento proximal de la fractura. En los niños, esto constituye una lesión relativamente devastadora: los músculos del compartimento anterior del antebrazo quedan isquémicos y se forman contracciones graves, que reducen de forma significativa la función de los músculos del compartimento anterior y los flexores (contractura isquémica de Volkmann).

Conceptos prácticos

Pronación dolorosa infantil (codo de niñera)

La pronación dolorosa infantil es una lesión que suele producirse en niños menores de 5 años, habitualmente como consecuencia de una tracción brusca de la mano, por ejemplo al tirar del niño en un bordillo. La cabeza del radio, aún no desarrollada, y la laxitud del ligamento anular del radio permiten que la cabeza de éste se subluxe de su cubierta de tejidos blandos. La pronación es extremadamente dolorosa, pero se puede tratar con facilidad mediante la supinación y compresión de la articulación del codo por parte del médico. Cuando la cabeza del radio se coloca en su sitio, el dolor desaparece de inmediato y el niño puede continuar con su actividad normal.

www.medilibros.com

Conceptos prácticos

Cambios del desarrollo en la articulación del codo

La articulación del codo se puede lesionar de muchas maneras; el tipo de lesión depende de la edad de la persona. Cuando se sospeche una fractura o un traumatismo de partes blandas, se debe obtener una radiografía simple lateral y anteroposterior. En un adulto no suele ser difícil interpretar la radiografía, pero en los niños hay que considerar algunos factores adicionales.

A medida que se desarrolla el codo en los niños, antes de la pubertad y en torno a ella, aparecen numerosos centros de osificación secundaria. Es fácil confundir estos centros con fracturas. Además, también puede que la epífisis y la apófisis se «arranquen» o se alteren. Por tanto, al interpretar la radiografía del codo de un niño, el médico debe saber su edad (fig. 7.74). La fusión de los centros de osificación ocurre en torno a la pubertad. Para establecer un diagnóstico correcto es preciso conocer las epífisis y las apófisis normales, y sus relaciones con los huesos. La edad aproximada a la que aparecen los centros de osificación secundaria en el codo son:

- Cabeza del cóndilo del húmero: 1 año.
- Cabeza del radio: 5 años.
- Epicóndilo medial: 5 años.
- Tróclea: 11 años.
- Olécranon: 12 años.
- Epicóndilo lateral: 13 años.

www.medilibros.com

Fig. 7.74 Radiografías del desarrollo de la articulación del codo. **A.** A los 2 años. **B.** A los 5 años. **C.** Entre los 5 y los 6 años. **D.** A los 12 años.

© Elsevier. Fotocopiar sin autorización es un delito.

Conceptos prácticos

Fractura de la cabeza del radio

La fractura de la cabeza del radio es una lesión frecuente y puede producir una morbilidad considerable. Es una de las lesiones que suelen ocurrir cuando se produce una caída con la mano extendida. Al caer, la fuerza se transmite hasta la cabeza del radio, que se fractura. Estas fracturas suelen producir una pérdida de la extensión completa del codo, y la reconstrucción quirúrgica puede precisar períodos prolongados de fisioterapia para conseguir una recuperación total de la movilidad articular.

En la radiografía lateral de una fractura de la cabeza del radio se suelen apreciar signos indirectos de esta lesión. Cuando el hueso se fractura, la cavidad sinovial se llena de líquido, por lo que se elevan unas pequeñas almohadillas grasas situadas en las fosas coronoidea y olecraniana. Estas almohadillas grasas aparecen como zonas radiolúcidas en la radiografía lateral (signo de la «almohadilla grasa»). Este hallazgo radiológico es útil, porque la fractura de la cabeza del radio no siempre se puede apreciar con claridad. Si hay una historia clínica compatible, dolor alrededor de la cabeza del radio y un signo positivo de la almohadilla grasa, se puede interpretar que existe una fractura, aunque ésta no se identifique en la radiografía, y será necesario instaurar el tratamiento apropiado.

Conceptos prácticos

Codo de «tenista» y de «golfista» (epicondilitis)

Es relativamente frecuente que las personas aficionadas a deportes como el golf y el tenis desarrollen lesiones por sobreesfuerzo en el origen de los músculos flexores y extensores del antebrazo. El dolor suele aparecer alrededor de los epicóndilos y desaparece con reposo. Si el dolor y la inflamación persisten, se puede hacer una liberación quirúrgica del origen extensor o flexor en el hueso. En los jugadores de tenis, el dolor suele producirse en el epicóndilo lateral y en el origen común de los músculos extensores («codo del tenista»), mientras que en los golfistas aparece en el epicóndilo medial, en el origen común de los flexores.

Conceptos prácticos

Artrosis del codo

La artrosis es una enfermedad muy frecuente. Suele ser más grave en la extremidad dominante. De vez en cuando, un codo con artrosis puede sufrir cambios degenerativos tan graves que conduzcan a la aparición de pequeños fragmentos óseos en la cavidad articular. Debido al tamaño relativamente pequeño del espacio articular, estos fragmentos, que se suelen alojar en las fosas olecraniana y coronoidea, pueden producir una disminución significativa de la flexión y la extensión.

Conceptos prácticos

Lesión del nervio cubital en la articulación del codo

El nervio cubital se sitúa en la zona posterior del epicóndilo medial del húmero, en un surco fibroóseo (el surco del nervio cubital), al que se encuentra fijado por un retináculo. En los ancianos se pueden producir cambios degenerativos en este surco, que comprimen el nervio cubital durante la flexión. La extensión y la flexión repetidas del codo pueden causar una lesión localizada del nervio y alterar su función. Los músculos accesorios y la neuritis localizada en esta región, secundaria a los traumatismos directos, también pueden lesionar el nervio cubital.

FOSA CUBITAL

La fosa cubital es una zona de transición fundamental entre el brazo y el antebrazo. Está localizada anterior a la articulación del codo, y es una depresión triangular formada entre dos músculos del antebrazo:

- El músculo braquiorradial, que se origina en la cresta supracondílea lateral del húmero.
- El músculo pronador redondo, que tiene su origen en el epicóndilo medial del húmero (fig. 7.75A).

La base de este triángulo es una línea imaginaria horizontal que pasa entre los epicóndilos medial y lateral. El lecho, o suelo de la fosa, está formado principalmente por el músculo braquial.

El contenido fundamental de la fosa es, de lateral a medial:

- El tendón del músculo bíceps braquial.
- La arteria braquial.
- El nervio mediano (fig. 7.75B).

La arteria braquial normalmente se bifurca en la arteria radial y la arteria cubital en el vértice de la fosa, aunque esta bifurcación se puede producir en un punto mucho más proximal en el brazo, o incluso en la axila (fig. 7.75B). Cuando se determina la presión arterial en un paciente, el médico coloca el estetoscopio sobre la arteria braquial en la fosa cubital.

El nervio mediano se sitúa inmediatamente medial a la arteria braquial y abandona la fosa pasando entre las cabezas cubital y humeral del músculo pronador redondo (fig. 7.75C).

La arteria braquial y el nervio mediano están cubiertos y protegidos en la zona anterior de la parte distal de la fosa cubital por la aponeurosis bicipital (fig. 7.75B). Se trata de una membrana plana de tejido conjuntivo, que se extiende entre la cara medial del tendón del músculo bíceps braquial y la fascia

www.medilibros.com

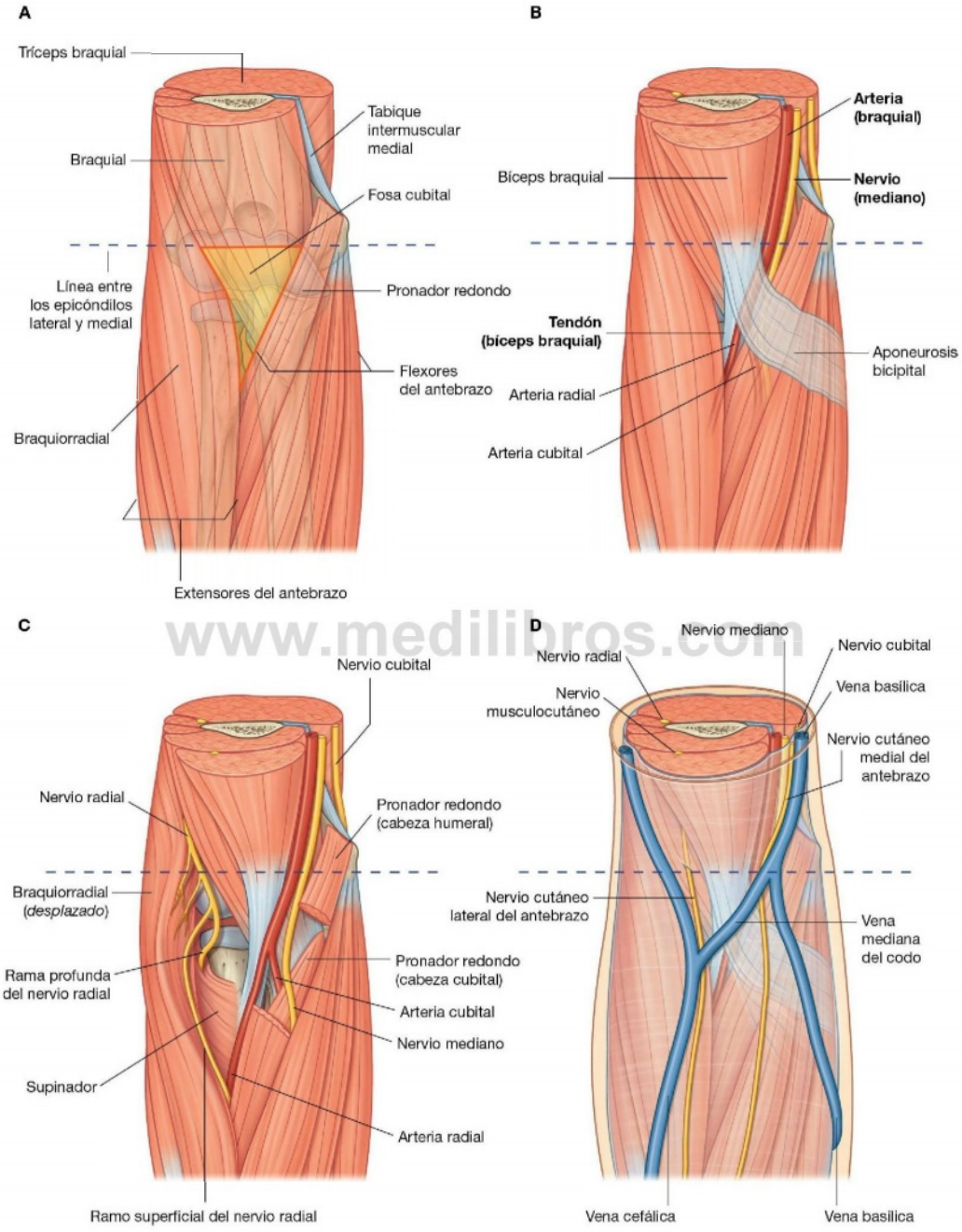

www.medilibros.com

Fig. 7.75 Fosa cubital. **A.** Bordes. **B.** Contenido. **C.** Posición del nervio radial. **D.** Estructuras superficiales.

© Elsevier. Fotocopiar sin autorización es un delito.

profunda del antebrazo. A menudo se puede palpar el borde medial afilado de la aponeurosis bicipital.

El nervio radial se sitúa justo bajo el borde del músculo braquiorradial, que forma el borde lateral de la fosa (fig. 7.75C). En esta posición, el nervio radial se divide en los ramos superficial y profundo:

- El ramo superficial se continúa por el antebrazo, inmediatamente profundo al músculo braquiorradial.
- El ramo profundo pasa entre las dos cabezas del músculo supinador (v. fig. 7.90) para alcanzar el compartimento posterior del antebrazo.

El nervio cubital no se sitúa en la fosa cubital, sino que pasa por la superficie posterior del epicóndilo medial.

El techo de la fosa cubital está formado por la fascia superficial y la piel. La estructura más destacada del techo es la vena mediana del codo (fig. 7.75D), que cruza diagonalmente el techo y conecta la vena cefálica en la zona lateral de la extremidad superior con la vena basílica en la zona medial. La aponeurosis bicipital separa la vena mediana del codo de la arteria braquial y del nervio mediano. Otras estructuras en el techo son los nervios cutáneos medial y lateral del antebrazo.

Conceptos prácticos

Creación de una fístula para diálisis

Muchos pacientes en todo el mundo precisan diálisis debido a insuficiencia renal. La máquina de diálisis filtra y depura la sangre del paciente, que se extrae para pasar por el dispositivo de filtro, y después se devuelve al paciente. El proceso de diálisis dura varias horas y precisa un flujo considerable, de 250-500 ml por minuto.
Para disponer de estos volúmenes de sangre es necesario acceder a vasos de un flujo elevado. Ninguna de las venas periféricas tiene ese flujo, por lo que es preciso realizar un procedimiento quirúrgico para crear este sistema.
En la mayoría de los pacientes se anastomosa la arteria radial a la vena cefálica (fig. 7.76) en la muñeca, o la arteria braquial con la vena cefálica en el codo. Algunos cirujanos colocan un injerto arterial entre estos vasos.

Después de seis semanas, el tamaño de la venas ha aumentado como respuesta al flujo sanguíneo arterial, y son candidatas para la canalización directa o la diálisis.

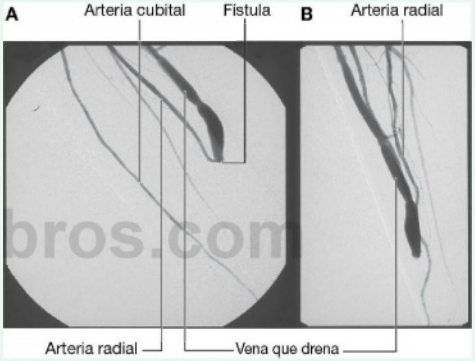

Fig. 7.76 Angiografía por sustracción digital del antebrazo que muestra una fístula radiocefálica quirúrgica. **A.** Proyección anteroposterior. **B.** Proyección lateral.

www.edilibros.com

ANTEBRAZO

El antebrazo es la parte de la extremidad superior que se extiende desde la articulación del codo hasta la muñeca. En la zona proximal, la mayoría de las principales estructuras pasan entre el brazo y el antebrazo a través de la fosa cubital, o en relación a ella, situada en la zona anterior de la articulación del codo (fig. 7.77). La excepción a esto la constituye el nervio cubital, que pasa por la superficie posterior del epicóndilo medial del húmero.

En la zona distal, las estructuras pasan entre el antebrazo y la mano bien por el túnel del carpo, o anteriores a esta estructura (fig. 7.77). La principal excepción es la arteria radial, que rodea la muñeca por su cara dorsal para acceder a la mano por la zona posterior.

www.medilibros.com

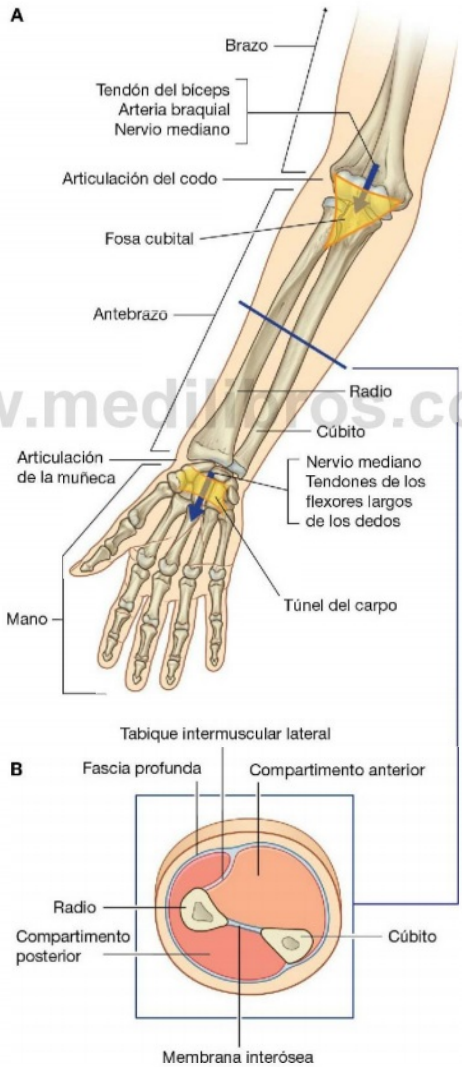

Fig. 7.77 Antebrazo. **A.** Relaciones proximales y distales del antebrazo. **B.** Corte transversal a través de la zona media del antebrazo.

© Elsevier. Fotocopiar sin autorización es un delito.

El esqueleto óseo del antebrazo está formado por dos huesos paralelos, el radio y el cúbito (figs. 7.77 y 7.78B). El radio, situado en la zona lateral, presenta un extremo proximal pequeño, en su zona de articulación con el húmero, y tiene un mayor tamaño en la zona distal, donde forma la articulación de la muñeca con los huesos del carpo de la mano.

El cúbito se sitúa medial en el antebrazo, y sus extremos proximal y distal presentan tamaños contrarios a los del radio: es grande en la zona proximal y pequeño en la distal. Las articulaciones proximal y distal entre el radio y el cúbito permiten que el extremo distal del radio se desplace sobre el extremo adyacente del cúbito. Así se consiguen realizar los movimientos de pronación y supinación de la mano.

Como sucede en el brazo, el antebrazo está dividido en compartimentos anterior y posterior (fig. 7.77). En el antebrazo, estos compartimentos están separados por:

- Un tabique intermuscular lateral, que se extiende desde el borde anterior del radio hasta la fascia profunda que rodea la extremidad.
- Una membrana interósea, que une los bordes adyacentes del radio y del cúbito en la mayor parte de su longitud.
- La inserción de la fascia profunda en el borde posterior del cúbito.

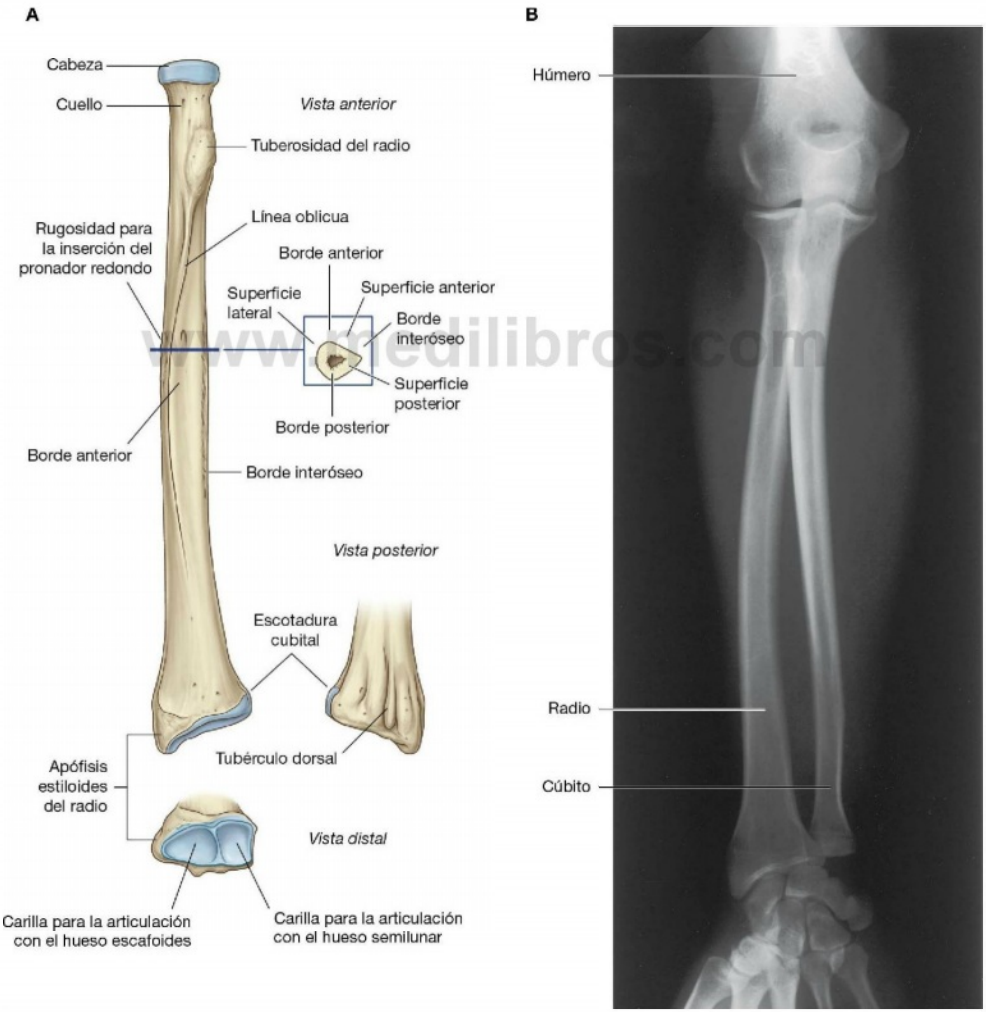

www.medilibros.com

Fig. 7.78 Radio. **A.** Diáfisis y extremo distal del radio derecho. **B.** Radiografía del antebrazo (proyección anteroposterior).

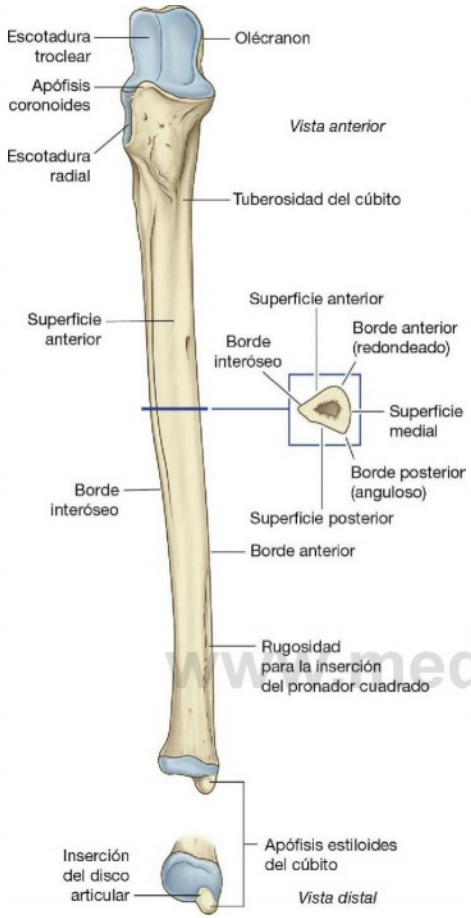

Fig. 7.79 Diáfisis y extremo distal del cúbito derecho.

Los músculos del compartimento anterior del antebrazo flexionan la muñeca y los dedos y pronan la mano. Los músculos del compartimento posterior extienden la muñeca y los dedos y supinan la mano. Los principales vasos y nervios pasan por cada uno de los compartimentos, a los que irrigan e inervan.

Huesos

Diáfisis y extremo distal del radio

La diáfisis del radio es estrecha en su extremo proximal, donde se continúa con la tuberosidad del radio y el cuello, y mucho más ancha en la zona distal, donde se ensancha para formar el extremo distal (fig. 7.78).

La sección transversal del radio en casi toda su longitud es triangular, y tiene:

- Tres bordes (anterior, posterior, e interóseo).
- Tres superficies (anterior, posterior y lateral).

El **borde anterior** empieza en la cara medial del hueso, como una continuación de la tuberosidad del radio. En el tercio superior del hueso cruza el cuerpo diagonalmente, de medial a lateral, en forma de línea oblicua del radio. El **borde posterior** sólo es evidente en el tercio medio del hueso. El **borde interóseo** es afilado y sirve de lugar de inserción a la membrana interósea, que une el radio y el cúbito.

Las superficies anterior y posterior del radio son, en general, lisas, mientras que la superficie lateral, en su zona media, tiene una rugosidad ovalada para la inserción del músculo pronador redondo.

Visto desde su cara anterior, el extremo distal del radio es ancho y algo aplanado en sentido anteroposterior (fig. 7.78). Por tanto, el radio tiene unas superficies anterior y posterior anchas, y unas superficies lateral y medial estrechas. Su superficie anterior es lisa y poco llamativa, excepto por una cresta afilada prominente que forma su borde lateral.

La **superficie posterior** del radio se caracteriza por la presencia de un gran **tubérculo dorsal,** que actúa como polea para el tendón de uno de los músculos extensores del pulgar (el extensor largo del pulgar). La superficie medial posee una carilla articular notoria para la articulación con el extremo distal del cúbito (v. fig. 7.78). La **superficie lateral** del radio tiene forma de rombo y se prolonga distalmente en forma de **apófisis estiloides radial.**

El extremo distal del hueso tiene dos carillas para articularse con dos de los huesos del carpo (el escafoides y el semilunar).

Diáfisis y extremo distal del cúbito

La diáfisis del cúbito es ancha en la zona superior, donde se continúa con el gran extremo proximal del hueso, y estrecha en la zona distal, donde forma una pequeña cabeza distal (fig. 7.79). Al igual que el radio, la diáfisis del cúbito es triangular en su sección transversal y tiene:

- Tres bordes (anterior, posterior e interóseo).
- Tres superficies (anterior, posterior y medial).

El **borde anterior** es liso y redondeado. El **borde posterior** es afilado y se puede palpar en toda su longitud. El **borde interóseo** también es afilado y es el lugar donde se inserta la membrana interósea, que une el cúbito y el radio.

© Elsevier. Fotocopiar sin autorización es un delito.

La **superficie anterior** del cúbito es lisa, excepto en la zona distal, donde existe una zona rugosa lineal para la inserción del músculo pronador cuadrado. La **superficie medial** es lisa y poco llamativa. La **superficie posterior** está delimitada por líneas, que señalan distintas zonas de inserción muscular en el hueso.

El extremo distal del cúbito es pequeño y está formado por una cabeza redondeada y por la **apófisis estiloides del cúbito** (fig. 7.79). Las partes anterolateral y distal de la cabeza están cubiertas por cartílago articular. La apófisis estiloides del cúbito se proyecta en sentido distal desde la cara posteromedial del hueso.

Conceptos prácticos

Fracturas del radio y del cúbito

El radio y el cúbito están unidos al húmero en la zona proximal y a los huesos del carpo en la zona distal mediante un complejo sistema de ligamentos. Aunque son huesos independientes en muchos aspectos, se comportan como uno solo. Cuando se produce un traumatismo grave en el antebrazo, suele afectar a ambos huesos, lo que provoca la fractura de ambos o, más frecuentemente, una fractura en uno de los huesos y una luxación en el otro. El mecanismo de la fractura y la edad del paciente suelen condicionar el tipo de lesión que se produce.

Existen tres tipos clásicos de lesiones en el radio y el cúbito:

- La fractura de Monteggia es una fractura del tercio proximal del cúbito y una luxación anterior de la cabeza del radio en el codo.
- La fractura de Galeazzi es una fractura del tercio distal del radio asociada con una subluxación (luxación parcial) de la cabeza del cúbito en la articulación de la muñeca.
- La fractura de Colles es una fractura con desplazamiento posterior del extremo distal del radio.

Siempre que se encuentre una fractura del radio o del cúbito en una radiografía, deben obtenerse más proyecciones del codo y de la muñeca para descartar la presencia de luxaciones.

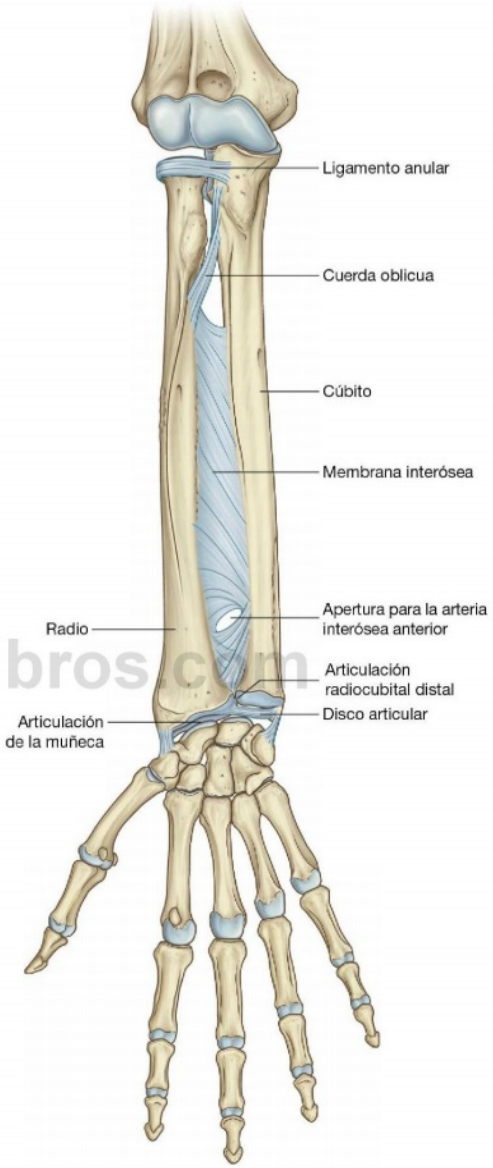

Fig. 7.80 Articulación radiocubital distal y membrana interósea.

Articulaciones

Articulación radiocubital distal

La articulación radiocubital distal se establece entre la superficie articular de la cabeza del cúbito, la escotadura cubital del extremo del radio, y un disco articular fibroso, que separa la articulación radiocubital de la articulación de la muñeca (fig. 7.80).

www.medilibros.com

Este disco articular tiene forma triangular, y se une por su vértice a una depresión rugosa en el cúbito, entre la apófisis estiloides y la superficie articular de la cabeza. La base del disco se une con el borde anguloso del radio entre la escotadura cubital y la superficie articular para los huesos del carpo.

La membrana sinovial se inserta en los bordes de la articulación radiocubital distal, y su superficie externa está cubierta por una cápsula articular fibrosa.

La articulación radiocubital distal permite que el extremo distal del radio se desplace anteromedialmente sobre el cúbito.

Membrana interósea

La membrana interósea es una delgada lámina fibrosa que conecta el borde medial del radio con el lateral del cúbito (fig. 7.80). La mayoría de las fibras de colágeno de esta lámina llevan una dirección descendente desde el radio hacia el cúbito.

La membrana interósea tiene un borde libre superior, que se sitúa inmediatamente inferior a la tuberosidad del radio, y una pequeña abertura circular en el tercio distal. Los vasos pasan entre los compartimentos anterior y posterior por encima del borde superior y a través de la abertura inferior.

La membrana interósea conecta el radio y el cúbito sin restringir los movimientos de pronación y supinación, y sirve para la inserción de músculos de los compartimentos anterior y posterior. La orientación de las fibras de esta membrana favorece la transferencia de fuerzas desde el radio hasta el cúbito y, en definitiva, desde la mano hasta el húmero.

Pronación y supinación

La pronación y la supinación de la mano se producen completamente en el antebrazo, e implican la rotación del radio en el codo y el desplazamiento del extremo distal del radio sobre el cúbito (fig. 7.81).

En el codo, la superficie articular superior de la cabeza del radio gira sobre la cabeza del cóndilo humeral, mientras que, al mismo tiempo, la superficie articular en el lado de la cabeza se desliza sobre la escotadura radial del cúbito y las zonas adyacentes de la cápsula articular y del ligamento anular del radio. En la articulación radiocubital distal, la escotadura cubital del radio se desliza por la zona anterior, sobre la superficie convexa de la cabeza del cúbito. Durante estos movimientos, los huesos se mantienen unidos por:

- El ligamento anular del radio en la articulación radiocubital proximal.
- La membrana interósea en toda la longitud del radio y el cúbito.
- El disco articular en la articulación radiocubital distal (fig. 7.81).

www.medilibros.com

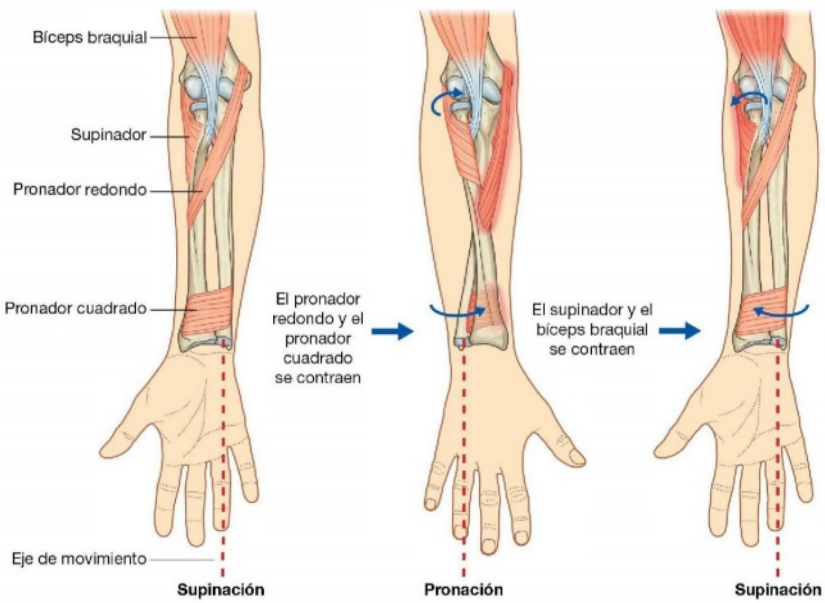

Fig. 7.81 Pronación y supinación.

© Elsevier. Fotocopiar sin autorización es un delito.

La mano se articula fundamentalmente con el radio, por lo que el paso del extremo distal del radio a la zona medial, sobre el cúbito, desplaza la mano desde una posición con la palma anterior (supinación) a otra con la palma posterior (pronación).

Hay dos músculos que supinan y dos músculos que pronan la mano (fig. 7.81).

Músculos implicados en la pronación y en la supinación

Bíceps braquial. El músculo bíceps braquial, el mayor de los cuatro músculos encargados de la pronación y la supinación de la mano, es un potente supinador, además de ser flexor de la articulación del codo. Resulta más eficaz como supinador cuando el brazo se encuentra flexionado.

Supinador. El segundo músculo implicado en la supinación es el **supinador.** Se localiza en el compartimento posterior del antebrazo. Tiene un origen muy extenso, desde la cresta del músculo supinador del cúbito, el epicóndilo lateral del húmero y los ligamentos relacionados con la articulación del codo.

El músculo supinador rodea las superficies posterior y lateral del tercio superior del radio para insertarse en la diáfisis del radio, superior a la línea oblicua.

El tendón del músculo bíceps braquial y del músculo supinador envuelven el extremo proximal del radio cuando la mano está en pronación (fig. 7.81). Cuando se contraen, se desenroscan del hueso y producen la supinación de la mano.

Pronador redondo y pronador cuadrado. La pronación es consecuencia de la acción de los músculos **pronador redondo** y **pronador cuadrado** (fig. 7.81). Ambos se encuentran en el compartimento anterior del antebrazo:

- El pronador redondo se extiende desde el epicóndilo medial del húmero hasta la superficie lateral del radio, aproximadamente en la mitad de la diáfisis.
- El pronador cuadrado se sitúa entre las superficies anteriores de los extremos distales del radio y del cúbito.

Cuando estos músculos se contraen, desplazan el extremo distal del radio sobre el cúbito, y así consiguen la pronación de la mano (fig. 7.81).

Ancóneo. En la articulación del codo, además de la flexión y extensión en bisagra se produce cierta abducción del extremo distal del cúbito, además de mantener la posición de la palma de la mano en un eje central durante la pronación (fig. 7.82). El músculo implicado en este movimiento es el **ancóneo,** que es un músculo triangular situado en el compartimento posterior del antebrazo. Se extiende desde el epicóndilo lateral hasta la superficie lateral del extremo proximal del cúbito.

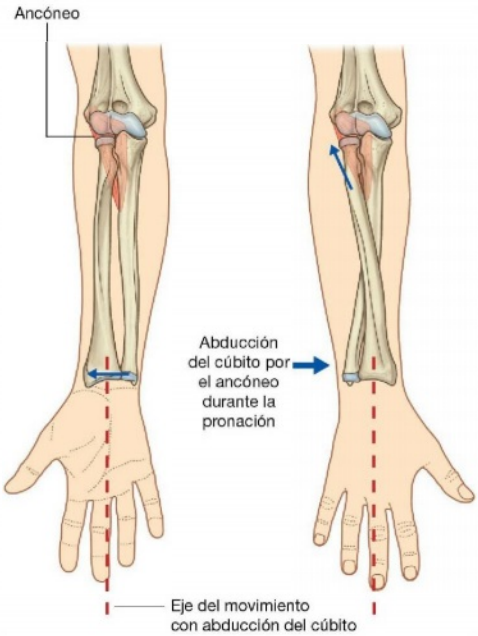

Fig. 7.82 Abducción del extremo distal del cúbito por el ancóneo durante la pronación y la supinación.

www.medilibros.com

COMPARTIMENTO ANTERIOR DEL ANTEBRAZO

Músculos

Los músculos del compartimento anterior (flexor) del antebrazo se disponen en tres planos: superficial, intermedio y profundo. En general, estos músculos se asocian con:

- Movimientos de la articulación de la muñeca.
- Flexión de los dedos, incluido el pulgar.
- Pronación.

Todos los músculos del compartimento anterior del antebrazo están inervados por el nervio mediano, excepto el músculo flexor cubital del carpo y la mitad medial del músculo flexor profundo de los dedos, que están inervados por el nervio cubital.

Plano superficial

Los cuatro músculos del plano superficial (flexor cubital del carpo, palmar largo, flexor radial del carpo y pronador redondo) tienen un origen común en el epicóndilo medial del húmero y, con excepción del pronador redondo, se extienden distalmente desde el antebrazo hasta la mano (fig. 7.83 y tabla 7.10).

Flexor cubital del carpo

El **flexor cubital del carpo** es el más medial de los músculos flexores del plano superficial. Tiene un origen alargado lineal desde el olécranon y el borde posterior del cúbito, además de otro origen en el epicóndilo medial del húmero (fig. 7.83A,B).

El nervio cubital llega al compartimento anterior del antebrazo pasando por un espacio triangular existente entre las cabezas humeral y cubital del músculo flexor cubital del carpo (fig. 7.83B). Las fibras musculares convergen en un tendón que se dirige distalmente y se inserta en el hueso pisiforme de la muñeca. Desde aquí, la fuerza se transmite al hueso ganchoso de la muñeca y a la base del V metacarpiano por los **ligamentos pisiganchoso** y **pisimetacarpiano.**

El músculo flexor cubital del carpo es un potente flexor y aductor de la muñeca. Está inervado por el nervio cubital (tabla 7.10).

Palmar largo

El músculo **palmar largo,** que está ausente en cerca del 15% de la población, se sitúa entre los músculos flexor cubital del carpo y flexor radial del carpo (fig. 7.83A). Es un músculo fusiforme, con un tendón largo, que pasa por la mano y se inserta en el retináculo flexor y en una gruesa capa de fascia profunda, la aponeurosis palmar, situada bajo la piel y unida a ella en la palma y en los dedos.

Además de su función como flexor accesorio de la muñeca, el músculo palmar largo también se opone a las fuerzas de cizallamiento que desplazan la piel de la palma durante el agarre (tabla 7.10).

Flexor radial del carpo

El músculo **flexor radial del carpo** se sitúa lateral al palmar largo, y tiene un tendón largo y prominente en la mitad distal del antebrazo (fig. 7.83A y tabla 7.10). Al contrario que el tendón del flexor cubital del carpo, que forma el borde medial de la zona distal del antebrazo, el tendón del flexor radial del carpo se coloca justo lateral a la línea media. En esa posición se puede palpar fácilmente, por lo que constituye un punto de referencia destacado para encontrar el pulso de la arteria radial, que se sitúa inmediatamente lateral al tendón.

El tendón del flexor radial del carpo pasa por un compartimento formado por hueso y fascia en la zona lateral de la superficie anterior de la muñeca, y se inserta en las superficies anteriores de las bases del II y III metacarpianos.

El flexor radial del carpo es un potente flexor de la muñeca, y también puede abducir esta articulación.

Pronador redondo

El músculo **pronador redondo** se origina en el epicóndilo medial y en la cresta supracondílea del húmero, así como en una pequeña zona lineal en el borde medial de la apófisis coronoides del cúbito (fig. 7.83A). El nervio mediano a menudo sale de la fosa cubital pasando entre las cabezas humeral y cubital de este músculo. El pronador redondo cruza el antebrazo y se inserta en una zona rugosa ovalada, en la superficie lateral del radio, aproximadamente en el punto medio del hueso.

www.elsevier.es

Tabla 7.10 Músculos del plano superficial del compartimento anterior del antebrazo (en negrita los principales segmentos raquídeos que inervan el músculo)

Músculo	Origen	Inserción	Inervación	Función
Flexor cubital del carpo	Cabeza humeral: epicóndilo medial del húmero; cabeza cubital: olécranon y borde posterior del cúbito	Hueso pisiforme, y desde ahí mediante los ligamentos pisiganchoso y pisimetacarpiano al ganchoso y a la base del V metacarpiano	Nervio cubital (C7, **C8**, T1)	Flexiona y aduce la articulación de la muñeca
Palmar largo	Epicóndilo medial del húmero	Aponeurosis palmar de la mano	Nervio mediano (**C7, C8**)	Flexiona la muñeca; como la aponeurosis palmar se inserta en la piel de la mano, la contracción del músculo durante el agarre resiste las fuerzas de tracción sobre la piel
Flexor radial del carpo	Epicóndilo medial del húmero	Base del II y III metacarpianos	Nervio mediano (**C6, C7**)	Flexiona y abduce la muñeca
Pronador redondo	Cabeza humeral: epicóndilo medial y cresta supracondílea adyacente; cabeza cubital: zona medial de la apófisis coronoides	Rugosidad en la superficie lateral de la zona media de la diáfisis del radio	Nervio mediano (**C6, C7**)	Pronación

© Elsevier. Fotocopiar sin autorización es un delito.

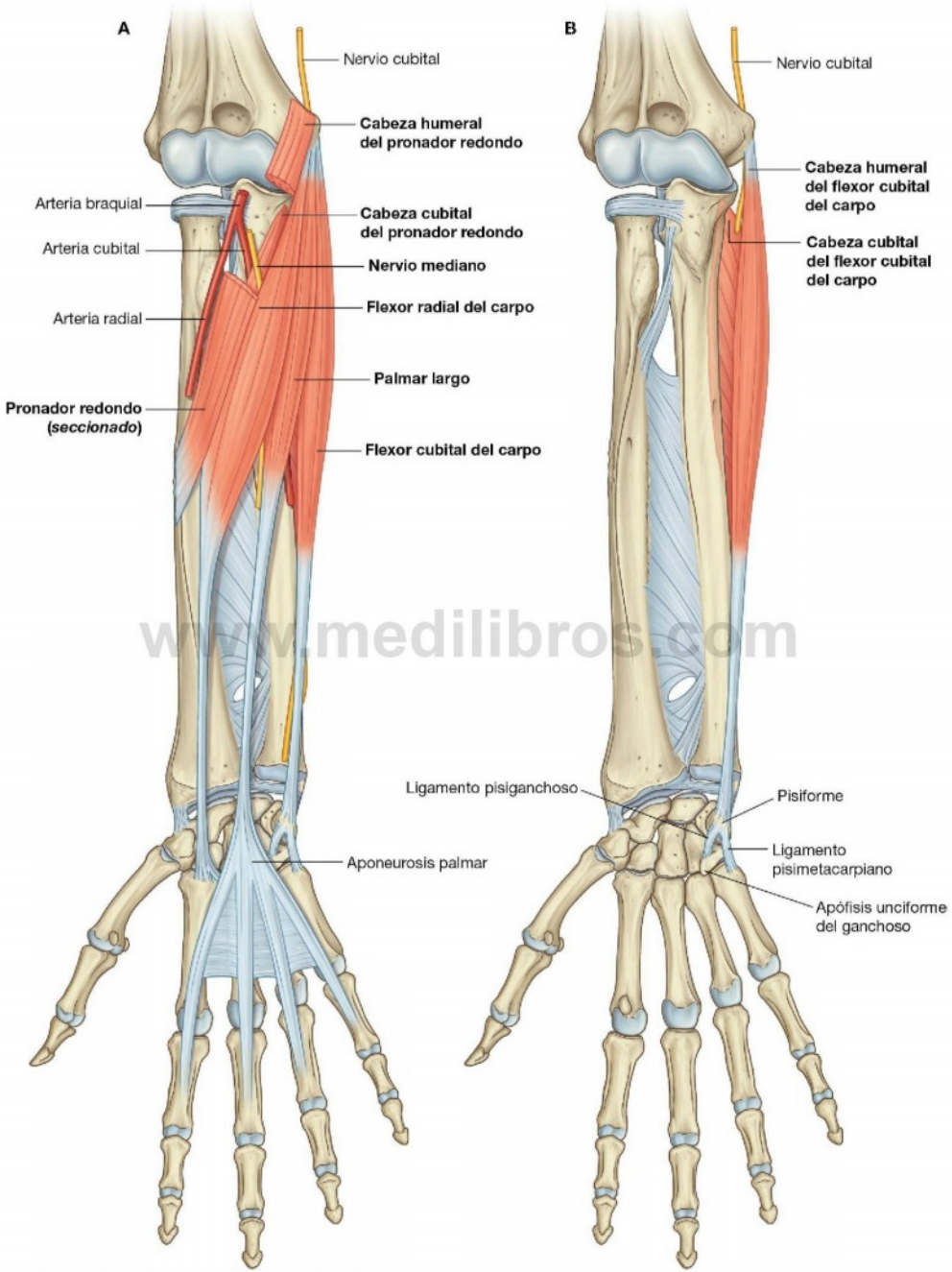

www.medilibros.com

Fig. 7.83 Músculos del plano superficial del antebrazo. **A.** Músculos superficiales (no se muestra el retináculo flexor). **B.** Músculo flexor cubital del carpo.

El pronador redondo forma el borde medial de la fosa cubital y durante la pronación rota el radio sobre el cúbito (tabla 7.10).

Plano intermedio

Flexor superficial de los dedos

El músculo del plano intermedio del compartimento anterior del antebrazo es el músculo **flexor superficial de los dedos** (fig. 7.84). Este gran músculo tiene dos cabezas:

- La cabeza humerocubital, que se origina principalmente en el epicóndilo medial del húmero y en la zona adyacente del borde medial de la apófisis coronoides del cúbito.
- La cabeza radial, que tiene su origen en la línea oblicua anterior del radio.

El nervio mediano y la arteria cubital discurren en un plano profundo al flexor superficial de los dedos, entre las dos cabezas.

En la zona distal del antebrazo, el flexor superficial de los dedos forma cuatro tendones, que pasan por el túnel del carpo de la muñeca y se dirigen a los dedos segundo a quinto. Los tendones de los dedos anular y medio son superficiales a los tendones de los dedos índice y meñique.

En el antebrazo, en el túnel del carpo y en la zona proximal de los cuatro dedos, los tendones del flexor superficial de los dedos son anteriores a los tendones del músculo flexor profundo de los dedos.

Cerca de la base de la falange proximal de cada dedo, el tendón del flexor superficial de los dedos se separa en dos partes que se dirigen dorsalmente, rodeando a cada lado el tendón del flexor profundo de los dedos, y al final se insertan en los bordes de la falange media (fig. 7.84).

El flexor superficial de los dedos flexiona la articulación metacarpofalángica y la interfalángica proximal de cada dedo; también flexiona la articulación de la muñeca (tabla 7.11).

Tabla 7.11 Capa intermedia de músculos en el compartimento anterior del antebrazo (en negrita los principales segmentos raquídeos que inervan el músculo)

Músculo	Origen	Inserción	Inervación	Función
Flexor superficial de los dedos	Porción humerocubital: epicóndilo medial del húmero y margen adyacente de la apófisis coronoides; porción radial: línea oblicua del radio	Cuatro tendones, que se insertan en la superficie palmar de las falanges medias de los dedos índice, medio, anular y meñique	Nervio mediano (**C8,** T1)	Flexión de las articulaciones interfalángicas proximales de los dedos índice, medio, anular y meñique; también puede flexionar las articulaciones metacarpofalángicas de los mismos dedos y la articulación de la muñeca

www.medilibros.com

© Elsevier. Fotocopiar sin autorización es un delito.

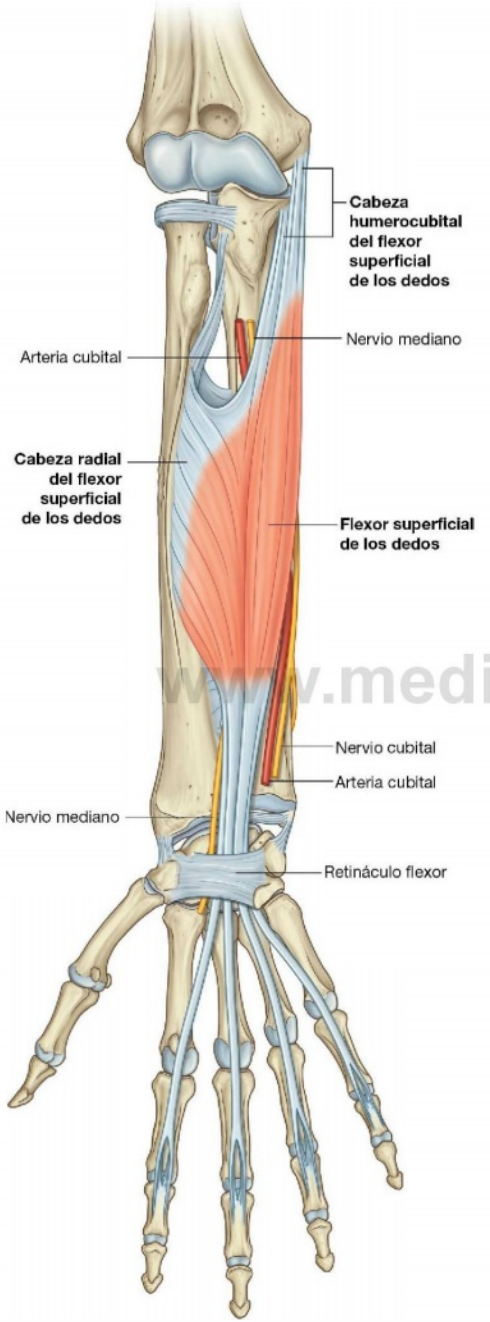

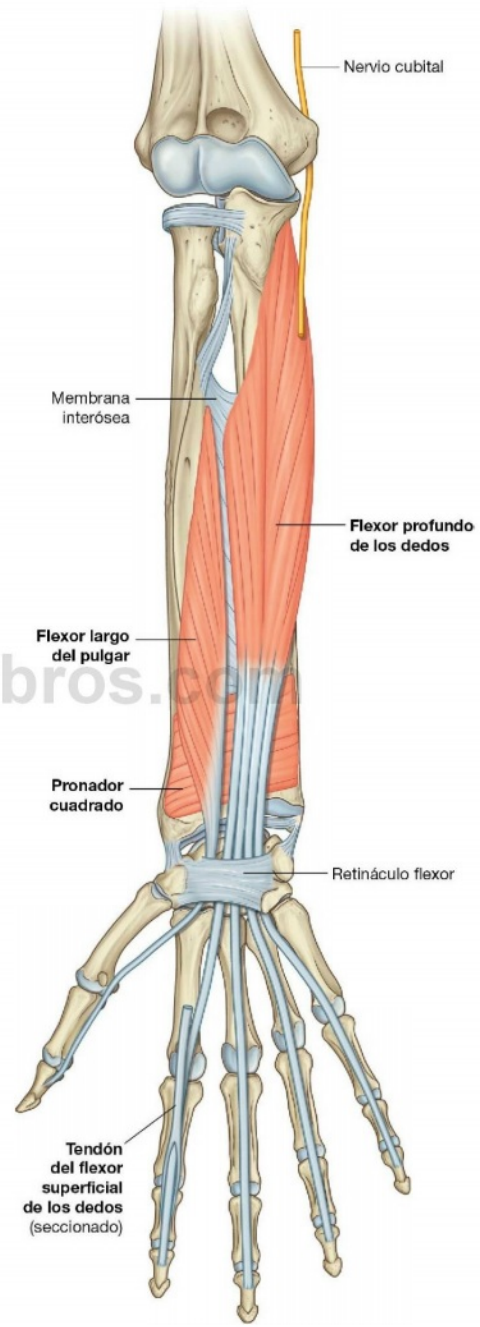

www.medilibros.com

Fig. 7.84 Músculos del plano intermedio del antebrazo.

Fig. 7.85 Músculos del plano profundo del antebrazo.

Plano profundo

En el compartimento anterior del antebrazo hay tres músculos profundos: el flexor profundo de los dedos, el flexor largo del pulgar y el pronador cuadrado (fig. 7.85).

Flexor profundo de los dedos

El músculo **flexor profundo de los dedos** se origina en las zonas anterior y medial del cúbito y en la mitad adyacente de la superficie anterior de la membrana interósea (fig. 7.85). Origina cuatro tendones, que pasan por el túnel del carpo y se dirigen hacia los cuatro dedos mediales. En la mayor parte de su recorrido, sus tendones discurren en profundidad a los del músculo flexor superficial de los dedos.

A diferencia de la falange proximal de cada dedo, cada uno de los tendones del flexor profundo de los dedos pasa a través de un ojal, formado por el tendón suprayacente del flexor superficial de los dedos, y se dirige distalmente para insertarse en la cara anterior de la base de la falange distal.

En la palma, los músculos lumbricales se originan de los lados de los tendones del flexor profundo de los dedos (v. fig. 7.104).

La inervación de las mitades medial y lateral del flexor profundo de los dedos es diferente, como se explica a continuación:

- La mitad lateral (correspondiente a los dedos índice y medio) está inervada por el nervio interóseo anterior (ramo del nervio mediano).
- La mitad medial (correspondiente a los dedos anular y meñique) está inervada por el nervio cubital.

El flexor profundo de los dedos flexiona las articulaciones metacarpofalángicas y las articulaciones interfalángicas proximal y distal de los cuatro dedos. Los tendones cruzan la muñeca, por lo que también puede flexionar dicha articulación (tabla 7.12).

Flexor largo del pulgar

El músculo **flexor largo del pulgar** se origina en la superficie anterior del radio y en la mitad adyacente de la superficie anterior de la membrana interósea (fig. 7.85). Es un potente músculo cuyo único tendón alargado pasa por el túnel del carpo, lateral a los tendones del flexor superficial de los dedos y del flexor profundo de los dedos, y llega al pulgar, donde se inserta en la base de la falange distal.

El flexor largo del pulgar flexiona el pulgar. Está inervado por el nervio interóseo anterior (ramo del nervio mediano) (tabla 7.12).

Pronador cuadrado

El **pronador cuadrado** es un músculo plano, de forma cuadrada, que se sitúa en la zona distal del antebrazo (fig. 7.85). Se origina en una cresta lineal en la superficie anterior del extremo inferior del cúbito y se dirige lateralmente para insertarse en la superficie anterior aplanada del radio. Se ubica en profundidad a los músculos flexor profundo de los dedos y flexor largo del pulgar, cuyos tendones lo cruzan.

El músculo pronador cuadrado tira del extremo distal del radio para hacerlo desplazarse sobre el cúbito durante la pronación. Está inervado por el nervio interóseo anterior (ramo del nervio mediano) (tabla 7.12).

www.medilibros.com

Tabla 7.12 Capa profunda de músculos en el compartimento anterior del antebrazo (en negrita los principales segmentos raquídeos que inervan el músculo)

Músculo	Origen	Inserción	Inervación	Función
Flexor profundo de los dedos	Superficies anterior y medial del cúbito, y mitad medial anterior de la membrana interósea	Cuatro tendones que se insertan en las superficies palmares de las falanges distales de los dedos índice, medio, anular y meñique	Mitad lateral por el nervio mediano (nervio interóseo anterior); mitad medial por el nervio cubital (**C8**, T1)	Flexiona las articulaciones interfalángicas distales de los dedos índice, medio, anular y meñique; también puede flexionar las articulaciones metacarpofalángicas de estos dedos y la articulación de la muñeca
Flexor largo del pulgar	Superficie anterior del radio y mitad radial de la membrana interósea	Superficie palmar de la base de la falange distal del pulgar	Nervio mediano (nervio interóseo anterior) (C7, **C8**)	Flexiona la articulación interfalángica del pulgar y puede flexionar la metacarpofalángica del pulgar
Pronador cuadrado	Cresta lineal en la superficie anterior distal del cúbito	Superficie anterior distal del radio	Nervio mediano (ramo interóseo anterior) (C7, **C8**)	Pronación

© Elsevier. Fotocopiar sin autorización es un delito.

Arterias y venas

Las arterias de mayor tamaño del antebrazo se sitúan en el compartimento anterior, se dirigen distalmente para irrigar la mano y emiten vasos que irrigan el compartimento posterior (fig. 7.86).

La arteria braquial llega al antebrazo desde el brazo pasando por la fosa cubital. En el vértice de esta fosa se divide en sus dos ramas principales: la arteria radial y la arteria cubital.

Arteria radial

La arteria radial se origina en la arteria braquial, aproximadamente en el cuello del radio, y discurre por la zona lateral del antebrazo (fig. 7.86) del siguiente modo:

- En la mitad proximal del antebrazo, justo profunda al músculo braquiorradial.
- En el tercio medio del antebrazo, su cara lateral se relaciona con el ramo superficial del nervio radial.
- En la zona distal del antebrazo, medial al tendón del músculo braquiorradial y cubierta sólo por la fascia profunda, la fascia superficial y la piel.

En la zona distal del antebrazo, la arteria radial se sitúa inmediatamente lateral al tendón del músculo flexor radial del carpo y justo anterior al músculo pronador cuadrado y al extremo distal del radio (fig. 7.86). En la zona distal del antebrazo se puede localizar la arteria radial utilizando como referencia el músculo flexor radial del carpo. El pulso radial se detecta palpando suavemente la arteria radial contra el músculo y el hueso subyacentes.

La arteria radial abandona el antebrazo, rodea la zona lateral de la muñeca y penetra en la cara dorsolateral de la mano, entre las bases del I y II metacarpianos (fig. 7.86). Las ramas de la arteria radial en la mano suelen proporcionar la principal irrigación para el pulgar y la cara lateral del dedo índice.

Las ramas que se originan en la arteria radial en el antebrazo son:

- La **arteria recurrente radial**, que colabora en la formación de un plexo de vasos interconectados alrededor de la

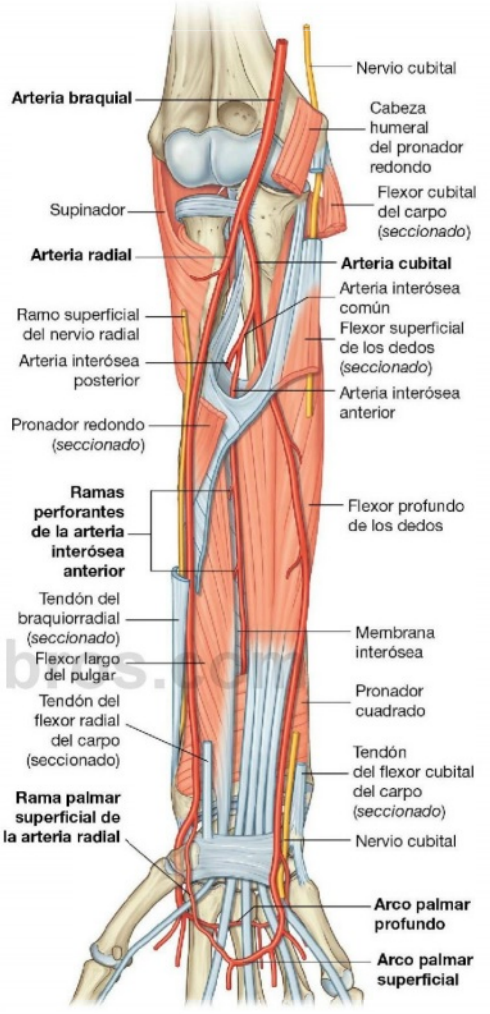

Fig. 7.86 Arterias del compartimento anterior del antebrazo.

www.medilibros.com

articulación del codo y da numerosas ramas que irrigan los músculos de la zona lateral de antebrazo (v. fig. 7.66B).
- Una pequeña **rama palmar del carpo**, que forma un plexo anastomótico de vasos para irrigar los huesos y las articulaciones del carpo.
- Una rama algo mayor, la **rama palmar superficial**, que entra en la mano atravesando los músculos de la eminencia tenar en la base del pulgar, o superficial a ellos (fig. 7.86), y se anastomosa con el arco palmar superficial formado por la arteria cubital.

Arteria cubital

La arteria cubital (ulnar) es mayor que la radial y desciende por la zona medial del antebrazo (fig. 7.86). Abandona la fosa cubital pasando en profundidad al músculo pronador redondo, tras lo que discurre por el antebrazo en el plano de la fascia, entre los músculos flexor cubital del carpo y flexor profundo de los dedos.

En la zona distal del antebrazo, la arteria cubital suele permanecer cubierta bajo el borde anterolateral del tendón del flexor cubital del carpo, y por tanto es difícil de palpar.

En la zona distal del antebrazo, el nervio cubital se sitúa inmediatamente medial a la arteria cubital.

La arteria cubital abandona el antebrazo, llega a la mano discurriendo lateral al hueso pisiforme y superficial al retináculo flexor de la muñeca, y forma un arco sobre la palma (fig. 7.86). Suele proporcionar la principal irrigación de los tres dedos mediales y la mitad medial del índice.

Las ramas de la arteria cubital que se originan en el antebrazo son:

- La **arteria recurrente cubital**, con las **ramas anterior** y **posterior**, que colaboran en la formación de un plexo anastomótico en torno a la articulación del codo.
- Numerosas arterias musculares, que irrigan los músculos circundantes.
- La arteria **interósea común**, que se divide en las arterias interóseas anterior y posterior (fig. 7.86).
- Dos pequeñas arterias del carpo (**rama dorsal del carpo** y **rama palmar del carpo**), que irrigan la muñeca.

La **arteria interósea posterior** se dirige dorsalmente sobre el borde proximal de la membrana interósea, para entrar en el compartimento posterior del antebrazo.

La **arteria interósea anterior** se dirige distalmente sobre la cara anterior de la membrana interósea e irriga los músculos del compartimento profundo del antebrazo, así como el radio y el cúbito. Tiene numerosas ramas, que perforan la membrana interósea para irrigar los músculos profundos del compartimento posterior; también posee una pequeña rama que colabora en el plexo vascular formado alrededor de los huesos y las articulaciones del carpo. En la zona distal del antebrazo perfora la membrana interósea y termina uniéndose con la arteria interósea posterior.

Venas

Las venas profundas del compartimento anterior suelen acompañar a las arterias y drenar en las venas braquiales que se relacionan con la arteria braquial en la fosa cubital.

Conceptos prácticos

Sección transversal de las arterias radial o cubital

Los pacientes adultos pueden cortarse transversalmente la arteria radial o la cubital, ya que ambos vasos son relativamente subcutáneos. Un método de lesión típico se produce cuando se fuerza la mano a través de una ventana de cristal. Por fortuna, la doble irrigación de la mano permite que el cirujano ligue la arteria radial o la cubital sin consecuencias relevantes.

www.medilibros.com

© Elsevier. Fotocopiar sin autorización es un delito.

Nervios

Los nervios del compartimento anterior del antebrazo son los nervios mediano y cubital, y el ramo superficial del nervio radial (fig. 7.87).

Nervio mediano

El nervio mediano inerva todos los músculos del compartimento anterior del antebrazo, excepto el flexor cubital del carpo y la parte medial del flexor profundo de los dedos (dedos anular y meñique). Abandona la fosa cubital pasando entre las dos cabezas del músculo pronador redondo y entre las cabezas humerocubital y radial del músculo flexor superficial de los dedos (fig. 7.87).

El nervio mediano sigue un recorrido lineal recto distalmente por el antebrazo, en la fascia de la superficie profunda del músculo flexor superficial de los dedos. Justo en la zona proximal a la muñeca, rodea el borde lateral del músculo y adquiere una posición más superficial, situándose entre los tendones del músculo palmar largo y del flexor radial del carpo. Sale del antebrazo y entra en la palma de la mano, discurriendo por el túnel del carpo, debajo del retináculo flexor.

Muchos de los ramos para los músculos de los planos superficial e intermedio del antebrazo se originan en la zona medial del nervio, inmediatamente distal a la articulación del codo:

- El mayor de los ramos del nervio mediano en el antebrazo es el **nervio interóseo anterior**, que se origina entre las dos cabezas del músculo pronador redondo, desciende por el antebrazo junto a la arteria interósea anterior, inerva los músculos del plano profundo (flexor largo del pulgar, mitad lateral del flexor profundo de los dedos y pronador cuadrado) y termina dando ramos articulares para las articulaciones de la zona distal del antebrazo y la muñeca.
- Un pequeño **ramo palmar** se origina en el nervio mediano en la zona distal del antebrazo, inmediatamente proximal al retináculo flexor (fig. 7.87), pasa por un plano superficial en la mano e inerva la piel de la base y la zona central de la palma. Este ramo palmar no se afecta en el síndrome del túnel del carpo porque entra en la mano superficial al retináculo flexor de la muñeca.

Nervio cubital

El nervio cubital (ulnar) discurre por el antebrazo y la mano, donde emite la mayoría de sus ramos principales. En el antebrazo, el nervio cubital inerva sólo el músculo flexor cubital del carpo y la parte medial (dedos anular y meñique) del músculo flexor profundo de los dedos (fig. 7.87).

Este nervio entra en el compartimento anterior del antebrazo pasando posterior al epicóndilo medial del húmero, y entre las cabezas humeral y cubital del músculo flexor cubital del carpo. Después de descender por la zona medial del antebrazo en un plano situado entre el flexor cubital del carpo y el flexor profundo de los dedos, se sitúa bajo la zona lateral del tendón del flexor cubital del carpo en la zona proximal de la muñeca.

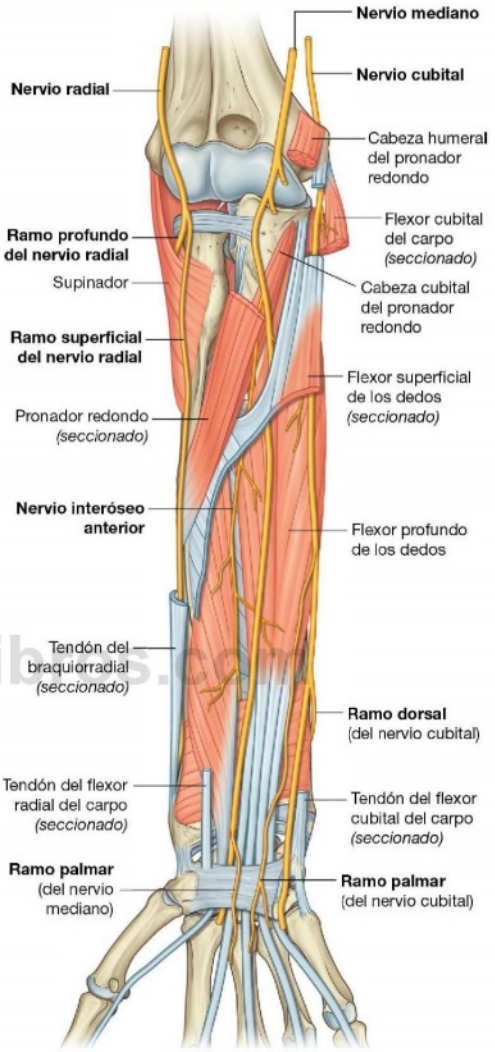

Fig. 7.87 Nervios del compartimento anterior del antebrazo.

www.medilibros.com

La arteria cubital se dispone lateral al nervio cubital en los dos tercios distales del antebrazo, y tanto la arteria como el nervio entran en la mano, discurriendo superficiales al retináculo flexor e inmediatamente laterales al hueso pisiforme (fig. 7.87).

En el antebrazo, el nervio cubital proporciona:

- **Ramos musculares** para el flexor cubital del carpo y para la mitad medial del flexor profundo de los dedos. Estos ramos surgen poco después de que el nervio cubital entre en el antebrazo.
- Dos pequeños ramos cutáneos: el **ramo palmar,** que se origina en la zona media del antebrazo y alcanza la mano para inervar la piel de la zona medial de la palma, y el **ramo dorsal,** de mayor tamaño, que tiene su origen en el nervio cubital en la zona distal del antebrazo, pasa en sentido posterior, profundo al tendón del flexor cubital del carpo e inerva la piel de la zona dorsomedial de la mano y la mayor parte de la piel de la superficies posteriores del quinto dedo y la mitad del cuarto.

Nervio radial

El nervio radial se bifurca bajo el borde del músculo braquiorradial, en el límite lateral de la fosa cubital, en sus ramos profundo y superficial (fig. 7.87).

- El **ramo profundo** es fundamentalmente motor y pasa entre las dos cabezas del músculo supinador para alcanzar los músculos del compartimento posterior del antebrazo, a los que inerva.
- El **ramo superficial** del nervio radial es sensitivo. Desciende por la cara anterolateral del antebrazo, profundo al músculo braquiorradial, y junto con la arteria radial. Aproximadamente cuando ha descendido dos tercios del antebrazo, el ramo superficial del nervio radial se dirige en sentido lateral y dorsal por el lado radial del antebrazo, profundo al tendón del braquiorradial. El nervio continúa por la mano, donde inerva la piel de la superficie dorsolateral.

COMPARTIMENTO POSTERIOR DEL ANTEBRAZO

Músculos

Los músculos del compartimento posterior del antebrazo se disponen en dos planos: un plano superficial y un plano profundo. Estos músculos se relacionan con:

- Los movimientos de la articulación de la muñeca.
- La extensión de los dedos y del pulgar.
- La supinación.

Todos los músculos del compartimento posterior del antebrazo están inervados por el nervio radial.

Plano superficial

En el plano superficial se hallan siete músculos: braquiorradial, extensor radial largo del carpo, extensor radial corto del carpo, extensor de los dedos, extensor del dedo meñique, extensor cubital del carpo y ancóneo (fig. 7.88). Todos presentan un origen común en la cresta supracondílea y el epicóndilo lateral del húmero. A excepción del braquiorradial y del ancóneo, todos alcanzan la mano en forma de tendones.

Braquiorradial

El músculo **braquiorradial** se origina en la zona proximal de la cresta supracondílea del húmero y discurre por el antebrazo para insertarse en la zona lateral del extremo distal del radio, inmediatamente proximal a la apófisis estiloides del radio (fig. 7.88).

En posición anatómica, el músculo braquiorradial forma parte de la masa de músculos que cubre la superficie anterolateral del antebrazo, y forma el límite lateral de la fosa cubital.

El músculo braquiorradial se sitúa anterior a la articulación del codo, por lo que actúa como flexor accesorio de esta articulación, aunque se encuentre en el compartimento posterior del antebrazo. Su función es más eficaz cuando el antebrazo está en pronación media; en esa posición el músculo forma un abultamiento prominente cuando se contrae contra resistencia.

El nervio radial sale del compartimento posterior del brazo, justo en profundidad al braquiorradial en la zona distal del brazo, e inerva este músculo. En la zona lateral de la fosa cubital, el braquiorradial cubre el nervio y su bifurcación en los ramos

www.medilibros.com

© Elsevier. Fotocopiar sin autorización es un delito.

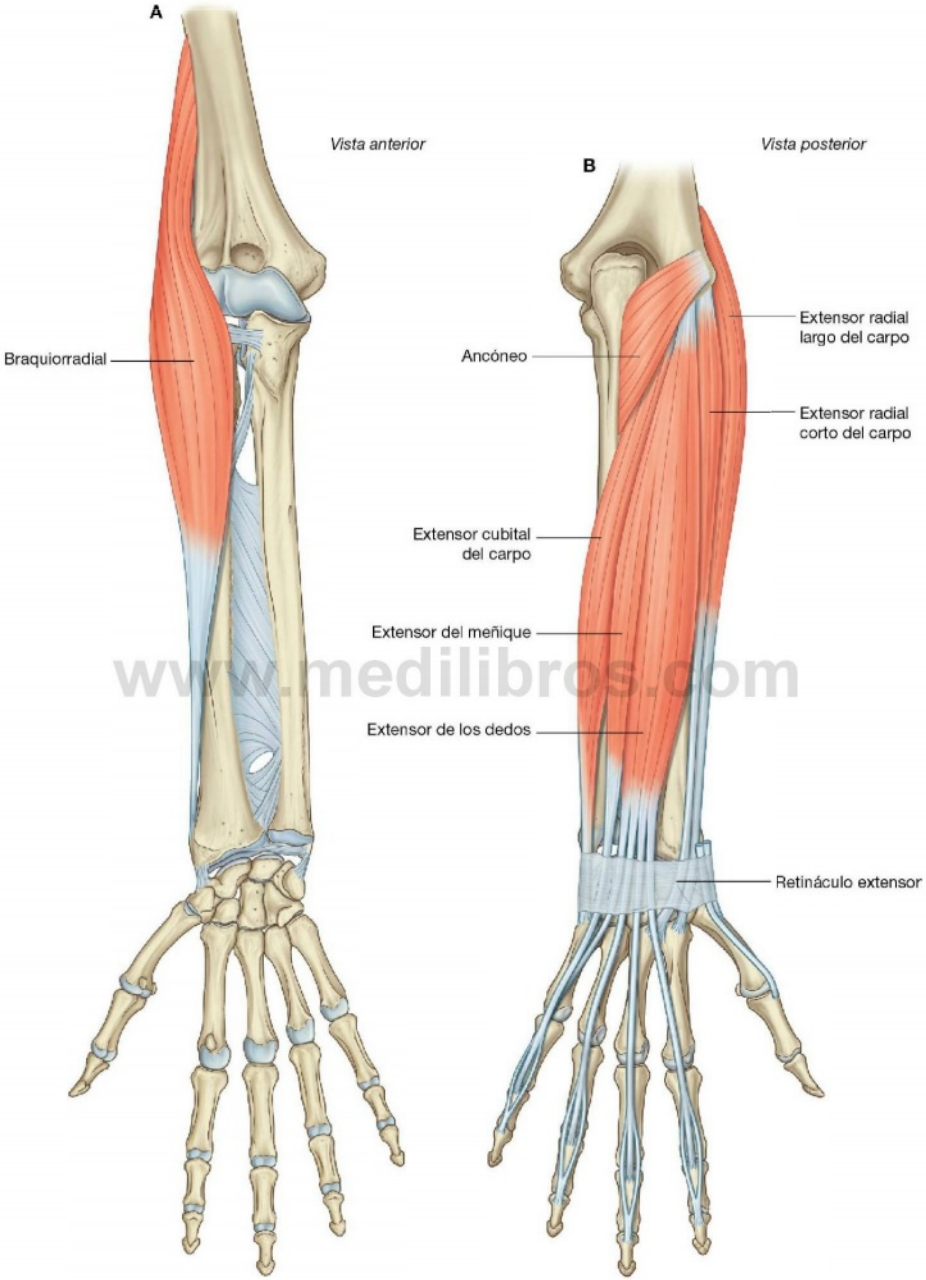

www.medilibros.com

Fig. 7.88 Músculos del plano superficial del compartimento posterior del antebrazo. **A.** Músculos superficiales (vista posterior) **B.** Músculo braquiorradial (vista anterior).

profundo y superficial. En las zonas más distales, el braquiorradial se sitúa sobre el ramo superficial del nervio radial y la arteria radial (tabla 7.13).

Extensor radial largo del carpo

El músculo **extensor radial largo del carpo** se origina en la zona distal de la cresta supracondílea y en el epicóndilo lateral del húmero; su tendón se inserta en la superficie dorsal de la base del II metacarpiano (fig. 7.88). En las zonas proximales, se sitúa más profundo que el músculo braquiorradial.

El extensor radial largo del carpo extiende y abduce la muñeca, y es inervado por el nervio radial, antes de que éste se divida en los ramos superficial y profundo (tabla 7.13).

Extensor radial corto del carpo

El **extensor radial corto del carpo** se origina en el epicóndilo lateral del húmero; su tendón se inserta en las superficies dorsales de las bases de los metacarpianos II y III (fig. 7.88). En gran parte de su recorrido, se ubica profundo al extensor radial largo del carpo.

El músculo extensor radial corto del carpo extiende y abduce la muñeca. Está inervado por el ramo profundo del nervio radial antes de que el nervio pase entre las dos cabezas del músculo supinador (tabla 7.13).

Extensor de los dedos

El músculo **extensor de los dedos** es el principal extensor de los cuatro dedos mediales (índice, medio, anular y meñique). Se origina en el epicóndilo lateral del húmero y forma cuatro tendones, cada uno de los cuales se dirige a un dedo (fig. 7.88).

En la superficie dorsal de la mano, los tendones adyacentes del extensor de los dedos se encuentran interconectados. En los dedos, cada tendón se inserta, mediante una aponeurosis de tejido conjuntivo de forma triangular (capuchón extensor), en la base de las superficies dorsales de las falanges media y distal.

Tabla 7.13 Músculos del plano superficial del compartimento posterior del antebrazo (en negrita los principales segmentos raquídeos que inervan el músculo)

www.medilibros.com

Músculo	Origen	Inserción	Inervación	Función
Braquiorradial	Parte proximal de la cresta supracondílea lateral del húmero y tabique intermuscular adyacente	Superficie lateral del extremo distal del radio	Nervio radial (C5, **C6**) antes de dividirse en los ramos superficial y profundo	Flexor accesorio de la articulación del codo cuando el antebrazo está en pronación media
Extensor radial largo del carpo	Parte distal de la cresta supracondílea lateral del húmero y tabique intermuscular adyacente	Superficie dorsal de la base del II metacarpiano	Nervio radial (**C6**, C7) antes de dividirse en los ramos superficial y profundo	Extiende y abduce la muñeca
Extensor radial corto del carpo	Epicóndilo lateral del húmero y tabique intermuscular adyacente	Superficie dorsal de la base del II y III metacarpianos	Ramo profundo del nervio radial (**C7**, C8) antes de perforar el músculo supinador	Extiende y abduce la muñeca
Extensor de los dedos	Epicóndilo lateral del húmero y tabique intermuscular y fascia profunda adyacentes	Cuatro tendones, que se insertan a través del «capuchón extensor» en la cara dorsal de las bases de las falanges media y distal de los dedos índice, medio, anular y meñique	Nervio interóseo posterior (**C7**, C8)	Extiende los dedos índice, medio, anular y meñique; también puede extender la muñeca
Extensor del dedo meñique	Epicóndilo lateral del húmero y tabique intermuscular adyacente junto con el extensor de los dedos	Capuchón dorsal del dedo meñique	Nervio interóseo posterior (**C7**, C8)	Extiende el dedo meñique
Extensor cubital del carpo	Epicóndilo lateral del húmero y borde posterior del cúbito	Tubérculo en la base de la cara medial del V metacarpiano	Nervio interóseo posterior (**C7**, C8)	Extiende y aduce la muñeca
Ancóneo	Epicóndilo lateral del húmero	Olécranon y superficie posterior proximal del cúbito	Nervio radial (**C6, C7, C8**) (a través del ramo para la cabeza medial del tríceps braquial)	Abducción del cúbito en pronación; extensor accesorio de la articulación del codo

© Elsevier. Fotocopiar sin autorización es un delito.

El músculo extensor de los dedos está inervado por el nervio interóseo posterior, que es la continuación del ramo profundo del nervio radial, después de su salida del músculo supinador (tabla 7.13).

Extensor del dedo meñique

El músculo **extensor del dedo meñique** es un extensor accesorio de dicho dedo; se sitúa medial al extensor de los dedos en el antebrazo (fig. 7.88). Tiene su origen en el epicóndilo lateral del húmero y se inserta, junto con el tendón del extensor de los dedos, en el capuchón extensor del dedo meñique.

El extensor del dedo meñique está inervado por el nervio interóseo posterior (tabla 7.13).

Extensor cubital del carpo

El músculo **extensor cubital del carpo** se sitúa medial al extensor del dedo meñique (fig. 7.88). Tiene su origen en el epicóndilo lateral, y su tendón se inserta en la cara medial de la base del V metacarpiano.

El extensor cubital del carpo extiende y aduce la muñeca, y está inervado por el nervio interóseo posterior (tabla 7.13).

Ancóneo

El **músculo ancóneo** es el más medial de los extensores del plano superficial. Tiene forma triangular. Se origina en el epicóndilo lateral del húmero y posee una zona extensa de inserción en la superficie posterolateral del olécranon y en la región adyacente de la zona posterior del cúbito (v. fig. 7.82).

Este músculo abduce el cúbito durante la pronación para mantener el centro de la palma en el mismo punto cuando se gira la mano. También se considera un extensor accesorio de la articulación del codo.

El músculo ancóneo está inervado por el mismo ramo del nervio radial que inerva la cabeza medial del músculo tríceps braquial (tabla 7.13).

Plano profundo

El plano profundo del compartimento posterior del antebrazo está formado por cinco músculos: supinador, abductor largo del pulgar, extensor corto del pulgar, extensor largo del pulgar y extensor del índice (fig. 7.89).

Con excepción del músculo supinador, todos estos músculos del plano profundo se originan en las superficies posteriores del radio, el cúbito y la membrana interósea, y se dirigen al pulgar y a los dedos:

- Tres de estos músculos (abductor largo, extensor corto y extensor largo del pulgar) salen entre los tendones del extensor de los dedos y del extensor radial corto del carpo, del plano superficial, para dirigirse al pulgar.
- Dos de los tres músculos que «salen» del plano más profundo (abductor largo del pulgar y extensor corto del pulgar) forman una masa muscular bien definida en la superficie posterolateral del antebrazo.

Todos los músculos del plano profundo están inervados por el nervio interóseo posterior, que es continuación del ramo profundo del nervio radial.

Supinador

El músculo **supinador** tiene dos orígenes, que se insertan juntos en la cara proximal del radio (fig. 7.89):

- La cabeza superficial (humeral) se origina principalmente en el epicóndilo lateral del húmero y en la zona asociada del ligamento anular y del ligamento colateral radial de la articulación del codo.
- La cabeza profunda (cubital) tiene su origen sobre todo en la cresta del músculo supinador en la superficie posterolateral del cúbito.

Desde su origen, ambas cabezas envuelven la zona posterior y lateral de la cabeza, el cuello y la zona proximal de la diáfisis del radio para insertarse en la superficie lateral de este hueso, superior a la línea oblicua anterior y a la inserción del músculo pronador redondo.

El músculo supinador supina el antebrazo y la mano.

El ramo profundo del nervio radial inerva el músculo supinador y se dirige al compartimento posterior del antebrazo, pasando entre las dos cabezas del músculo (tabla 7.14).

www.medilibros.com

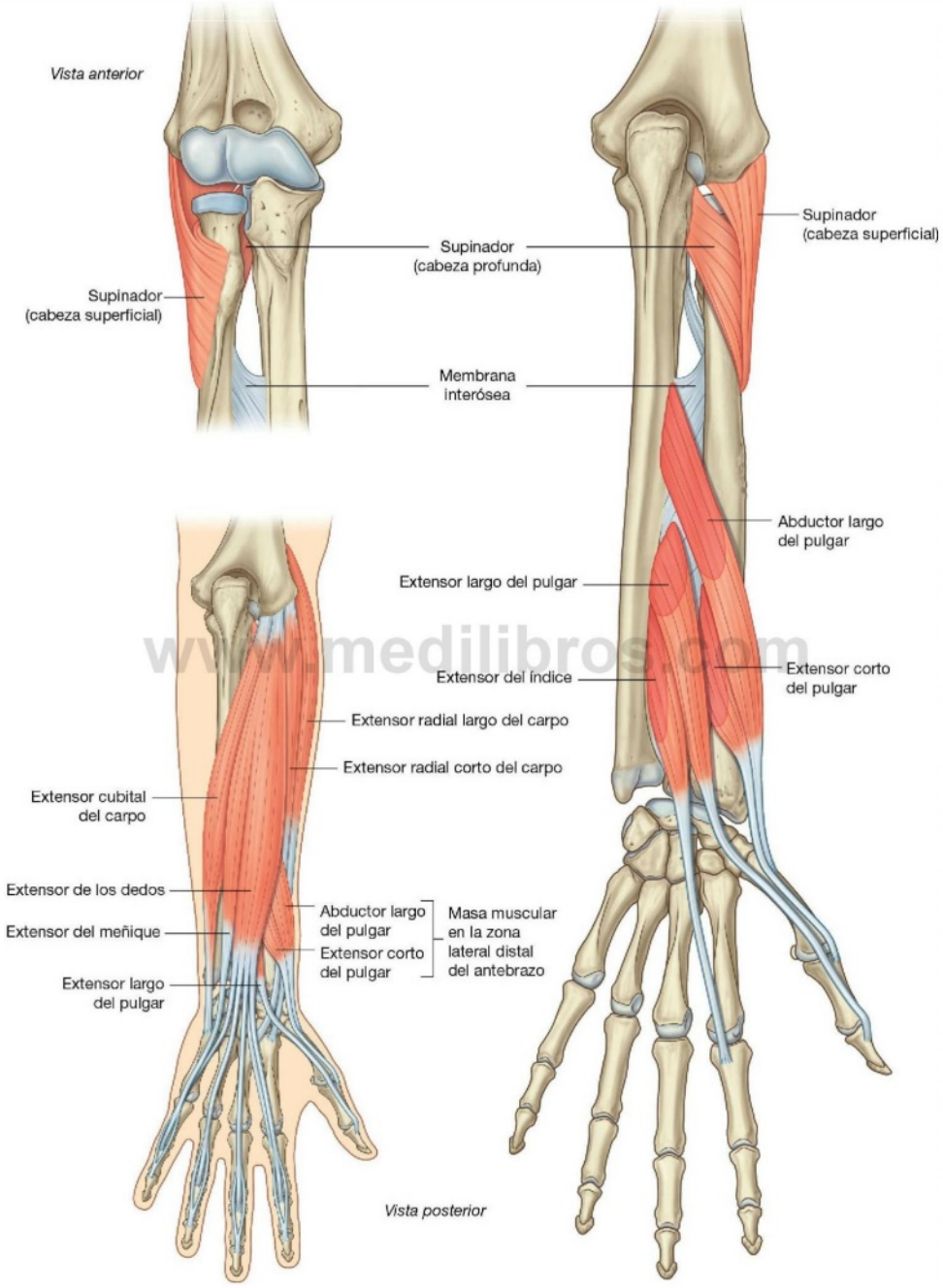

www.medilibros.com

Fig. 7.89 Músculos del plano profundo del compartimento posterior del antebrazo.

© Elsevier. Fotocopiar sin autorización es un delito.

Abductor largo del pulgar

El músculo **abductor largo del pulgar** se origina en la superficie posterior de la zona proximal del radio y del cúbito y en la zona adyacente de la membrana interósea asociada (fig. 7.89). En la zona distal del antebrazo sale entre los músculos extensor de los dedos y extensor radial corto del carpo para formar un tendón que se dirige al pulgar y se inserta en la cara lateral de la base del I metacarpiano. El tendón forma parte del borde lateral de la tabaquera anatómica en la muñeca.

La función principal del abductor largo del pulgar es abducir el pulgar en la articulación entre el I metacarpiano y el hueso trapecio (tabla 7.14).

Extensor corto del pulgar

El músculo **extensor corto del pulgar** se origina distal al origen del abductor largo del pulgar, en la superficie posterior del radio y de la membrana interósea (fig. 7.89). Junto con el abductor largo del pulgar, sale entre los músculos extensor de los dedos y extensor radial corto del carpo para formar una prominencia muscular en la superficie posterolateral de la zona distal del antebrazo. El tendón del extensor corto del pulgar se dirige al pulgar y se inserta en la superficie dorsal de la base de la falange proximal. En la muñeca, el tendón forma parte del borde lateral de la tabaquera anatómica.

El extensor corto del pulgar extiende las articulaciones metacarpofalángica y carpometacarpiana del pulgar (tabla 7.14).

Extensor largo del pulgar

El músculo **extensor largo del pulgar** se origina en la superficie posterior del cúbito y en la zona adyacente de la membrana interósea y se inserta, a través de un tendón largo, en la superficie dorsal de la falange distal del pulgar (fig. 7.89). Al igual que el abductor largo del pulgar y el extensor corto del pulgar, el tendón de este músculo aparece entre los músculos extensor de los dedos y extensor radial corto del carpo. Sin embargo, este músculo se mantiene separado de los otros dos músculos del pulgar al pasar medialmente alrededor del tubérculo dorsal en el extremo distal del radio. El tendón forma el borde medial de la tabaquera anatómica en la muñeca.

El extensor largo del pulgar extiende todas las articulaciones del pulgar (tabla 7.14).

Extensor del índice

El **músculo extensor del índice** es un extensor accesorio del dedo índice. Se origina en la superficie posterior del cúbito y la membrana interósea adyacente, distal al origen del extensor largo del pulgar (fig. 7.89). El tendón se dirige a la mano y se inserta en el capuchón extensor del dedo índice junto al tendón del extensor de los dedos (tabla 7.14).

www.medilibros.com

Tabla 7.14 Músculos del plano profundo del compartimento posterior del antebrazo (en negrita los principales segmentos raquídeos que inervan el músculo)

Músculo	Origen	Inserción	Inervación	Función
Supinador	Parte superficial: epicóndilo lateral del húmero, ligamentos colaterales radial y anular del radio; parte profunda: cresta del músculo supinador del cúbito	Superficie lateral del radio, superior a la línea oblicua anterior	Nervio interóseo posterior (**C6**, C7)	Supinación
Abductor largo del pulgar	Superficies posteriores del cúbito y del radio (distal a las inserciones del supinador y del ancóneo) y membrana interósea adyacente	Cara lateral de la base del I metacarpiano	Nervio interóseo posterior (**C7**, C8)	Abduce la articulación carpometacarpiana del pulgar; extensor accesorio del pulgar
Extensor corto del pulgar	Superficie posterior del radio (distal al abductor largo del pulgar) y membrana interósea adyacente	Superficie dorsal de la base de la falange proximal del pulgar	Nervio interóseo posterior (**C7**, C8)	Extiende la articulación metacarpofalángica del pulgar y puede extender la carpometacarpiana del pulgar
Extensor largo del pulgar	Superficie posterior del cúbito (distal al abductor largo del pulgar) y membrana interósea adyacente	Superficie dorsal de la base de la falange distal del pulgar	Nervio interóseo posterior (**C7**, C8)	Extiende la articulación interfalángica del pulgar; puede extender las articulaciones carpometacarpiana y metacarpofalángica del pulgar
Extensor del índice	Superficie posterior del cúbito (distal al extensor largo del pulgar) y membrana interósea adyacente	Capuchón extensor del dedo índice	Nervio interóseo posterior (**C7**, C8)	Extiende el dedo índice

Arterias y venas

La irrigación del compartimento posterior del antebrazo proviene fundamentalmente de las ramas de las arterias radial, interósea posterior e interósea anterior (fig. 7.90).

Arteria interósea posterior

La arteria interósea posterior se origina en el compartimento anterior a partir de una rama interósea común de la arteria cubital. Se dirige sobre el borde proximal de la membrana interósea hacia el compartimento posterior del antebrazo. Una de sus ramas, la **arteria interósea recurrente** (v. fig. 7.66B), contribuye a la formación de un plexo vascular alrededor de la articulación del codo y después pasa entre los músculos supinador y abductor largo del pulgar para irrigar los extensores superficiales. Después de recibir el extremo terminal de la arteria interósea anterior, la arteria interósea posterior se une al arco dorsal del carpo de la muñeca.

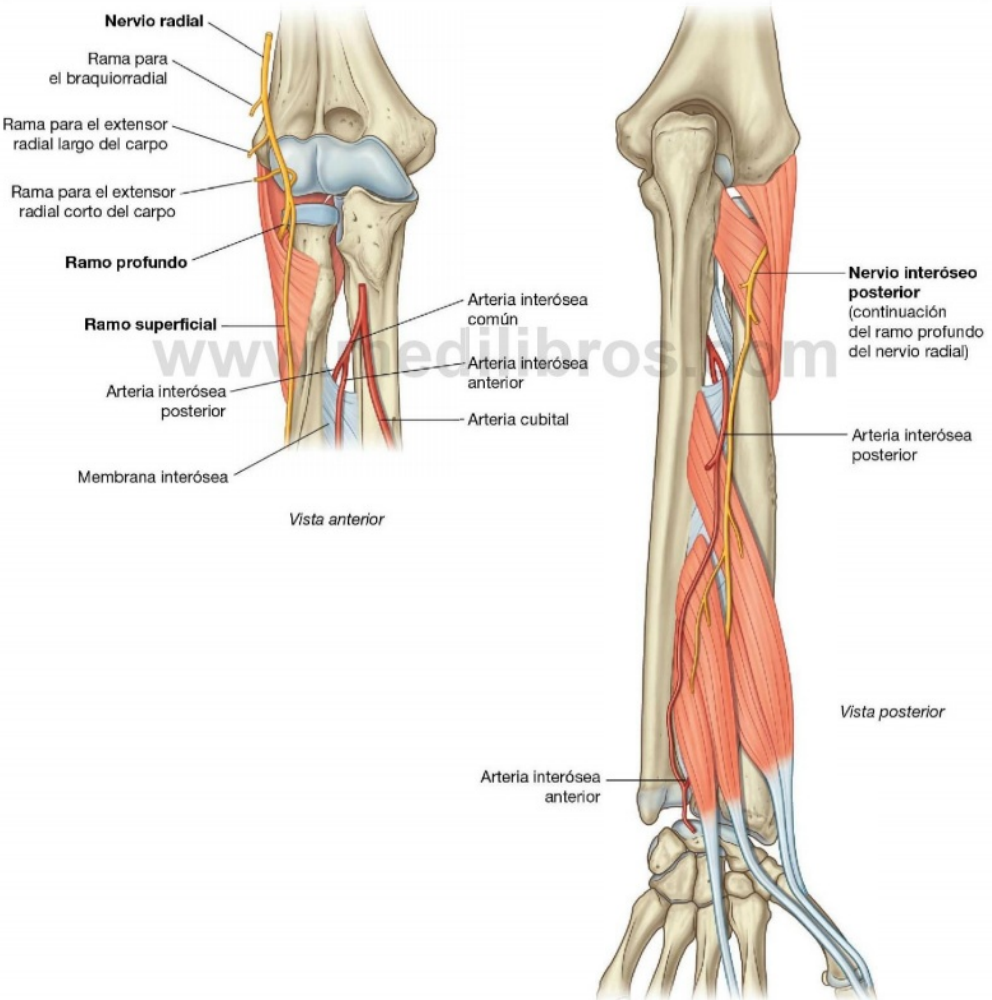

Fig. 7.90 Arteria interósea posterior y nervio radial en el compartimento posterior del antebrazo.

© Elsevier. Fotocopiar sin autorización es un delito.

Arteria interósea anterior

La arteria interósea anterior también es una rama de la rama interósea común de la arteria cubital; se sitúa en el compartimento anterior del antebrazo sobre la membrana interósea. Tiene numerosas ramas perforantes que atraviesan directamente la membrana interósea para irrigar los músculos profundos del compartimento posterior. El extremo terminal de la arteria interósea anterior pasa por detrás a través de un orificio en la membrana interósea en las regiones distales del antebrazo para unirse a la arteria interósea posterior.

Arteria radial

La arteria radial da lugar a ramas musculares, que colaboran en la irrigación de los músculos extensores en la zona radial del antebrazo.

Venas

Las venas profundas del compartimento posterior suelen acompañar a las arterias. Van a drenar a las venas braquiales asociadas a la arteria braquial en la fosa cubital.

Nervios

Nervio radial

El nervio del compartimento posterior del antebrazo es el nervio radial (fig. 7.90). La mayoría de los músculos están inervados por el ramo profundo, que se origina en el nervio radial en la pared lateral de la fosa cubital, en profundidad al músculo braquiorradial. El ramo profundo del nervio radial, después de aparecer entre las dos cabezas del músculo supinador en el compartimento posterior del antebrazo, continúa como **nervio interóseo posterior**.

En la pared lateral de la fosa cubital, y antes de dividirse en los **ramos superficial** y **profundo**, el nervio radial inerva los músculos braquiorradial y extensor radial largo del carpo.

El ramo profundo inerva el extensor radial corto del carpo, y después pasa entre las dos cabezas del músculo supinador y sigue el plano de separación entre ellas en sentido dorsal y lateral, alrededor de la zona proximal de la diáfisis del radio, hacia la zona posterior del antebrazo. Inerva el músculo supinador, y después sale del músculo como nervio interóseo posterior, situado entre los planos musculares superficial y profundo.

El nervio interóseo posterior inerva el resto de los músculos del compartimento posterior y termina como ramos articulares, que pasan profundos al extensor largo del pulgar para llegar a la muñeca.

MANO

La mano (fig. 7.91) es la región de la extremidad superior distal a la articulación de la muñeca. Se subdivide en tres partes:

- Muñeca (carpo).
- Metacarpo.
- Dedos (cinco dedos, entre los que se incluye el pulgar).

Los cinco dedos son el pulgar, en posición lateral, y los cuatro dedos mediales a éste: índice, medio, anular y meñique.

En la posición de reposo, los dedos forman una arcada flexionada. El meñique está más flexionado y el índice es el que menos flexionado se encuentra. En la posición anatómica, los dedos están extendidos.

La mano tiene una superficie anterior **(palma)** y una superficie dorsal **(dorso de la mano).**

La abducción y la aducción de los dedos se definen respecto de un eje longitudinal que pasa por el dedo medio (fig. 7.91). En

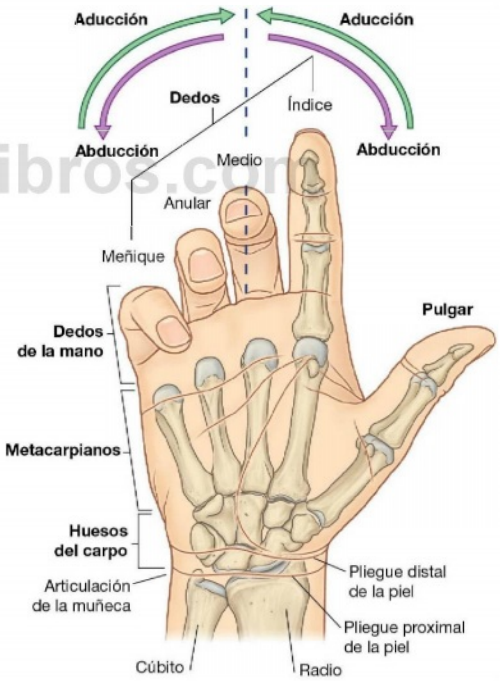

Fig. 7.91 Mano. Los dedos se muestran en la posición normal de reposo, formando una arcada debido a su flexión. En la posición anatómica, los dedos se encuentran extendidos y aducidos.

www.medilibros.com

la posición anatómica, el eje longitudinal del pulgar se encuentra rotado 90° con respecto del resto de los dedos, de modo que la yema del pulgar apunta en sentido medial; por tanto, los movimientos del pulgar se definen en perpendicular respecto de los movimientos de los otros dedos de la mano.

La mano es una herramienta mecánica y sensitiva. Muchas de las características de la extremidad superior tienen como función facilitar que la mano se disponga en diferentes posiciones en el espacio.

Huesos

En la mano hay tres grupos de huesos:

- Los ocho **huesos del carpo,** que constituyen los huesos de la muñeca.
- Los cinco **metacarpianos (I a V),** que son los huesos del metacarpo.
- Las **falanges,** que son los huesos de los dedos. El pulgar tiene sólo dos falanges, mientras que el resto de los dedos tiene tres (fig. 7.92).

Los huesos del carpo y los metacarpianos de los dedos índice, medio, anular y meñique (II a V metacarpianos) tienden a actuar como una unidad y constituyen la mayor parte del esqueleto óseo de la palma. El metacarpiano del pulgar funciona de forma independiente y tiene más flexibilidad en la articulación carpometacarpiana para conseguir la oposición del pulgar a los otros dedos.

Huesos del carpo

Los pequeños huesos del carpo de la muñeca se disponen en dos filas, una proximal y una distal, cada una formada por cuatro huesos (fig. 7.92).

Fila proximal

De lateral a medial, y vista desde la parte anterior, la fila proximal de huesos está formada por:

- El **escafoides,** con forma de barco.
- El **semilunar,** que tiene forma de media luna.
- El **piramidal,** que tiene tres caras.
- El **pisiforme,** con forma de guisante (fig. 7.92).

El **pisiforme** es un hueso sesamoideo incluido en el tendón del flexor cubital del carpo y se articula con la superficie anterior del **piramidal.**

El **escafoides** tiene un **tubérculo** prominente en la zona lateral de su cara palmar que se dirige anteriormente.

Fila distal

De lateral a medial y vista desde la parte anterior, la fila distal de los huesos del carpo está formada por:

- El **trapecio,** de forma irregular, con cuatro lados.
- El **trapezoide,** de cuatro lados.
- El **grande,** que tiene una cabeza.
- El **ganchoso,** que posee un gancho (apófisis unciforme) (fig. 7.92).

El **trapecio** se articula con el metacarpiano del pulgar y tiene, en su superficie palmar, un **tubérculo** bien diferenciado, que se proyecta anteriormente.

El mayor de los huesos del carpo, el **hueso grande,** se articula con la base del III metacarpiano.

El **ganchoso,** que se sitúa inmediatamente lateral y distal al pisiforme, tiene un gancho prominente **(gancho del ganchoso)** en la superficie palmar, que se proyecta anteriormente.

Superficies articulares

Los huesos del carpo tienen numerosas superficies articulares (fig. 7.92). Todas ellas se articulan entre sí, y los huesos del carpo de la fila distal lo hacen con los metacarpianos de los dedos. Excepto la articulación del metacarpiano del pulgar, las articulaciones de los metacarpianos con los huesos del carpo son muy poco móviles.

Las extensas superficies proximales del escafoides y del semilunar se articulan con el radio y forman la articulación de la muñeca.

Arco del carpo

Los huesos del carpo no se disponen en un plano aplanado, sino que forman un arco, cuya base se dirige en sentido anterior (fig. 7.92). La parte lateral de la base está formada por los tubérculos de los huesos escafoides y trapecio. La parte medial está formada por el pisiforme y el gancho del ganchoso.

El retináculo flexor se une y se extiende desde el lado medial al lateral de la base del arco, para formar la pared anterior del llamado túnel del carpo. Los lados y el techo del túnel del carpo están formados por el arco de los huesos del carpo.

Metacarpianos

Cada uno de los metacarpianos se relaciona con un dedo:

- El I metacarpiano se relaciona con el pulgar.
- Los metacarpianos II a V lo hacen con el índice, el dedo medio, el anular y el meñique, respectivamente (fig. 7.92).

Cada metacarpiano está formado por una **base,** una **diáfisis (cuerpo)** y una **cabeza,** situada distalmente.

Las bases de todos los metacarpianos se articulan con los huesos del carpo; además, las bases de los huesos metacarpianos de los dedos se articulan entre sí.

Las cabezas de todos los metacarpianos se articulan con las falanges proximales de los dedos. Cuando éstos se flexionan, las cabezas de los metacarpianos forman los nudillos en la superficie dorsal de la mano.

© Elsevier. Fotocopiar sin autorización es un delito.

www.medilibros.com

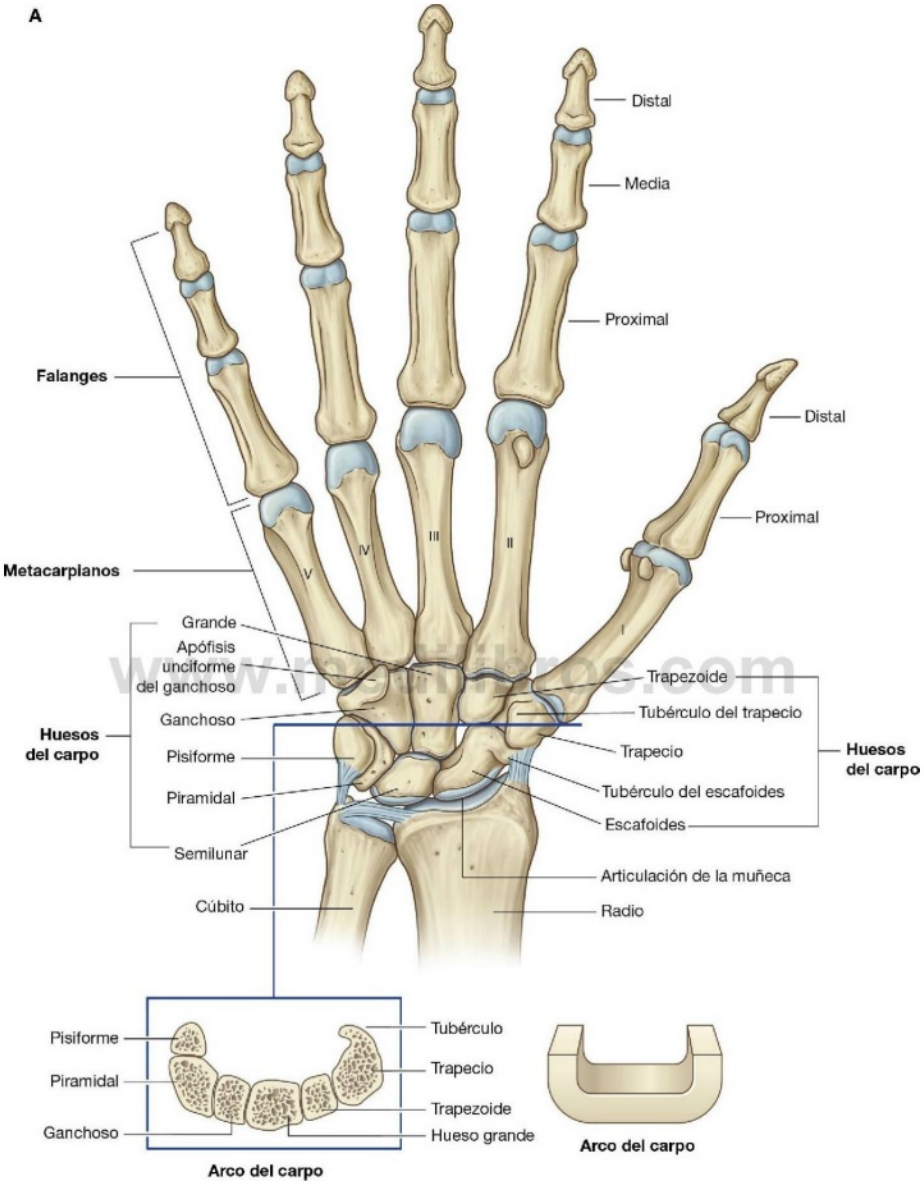

Fig. 7.92 Mano y articulación de la muñeca. **A.** Huesos.

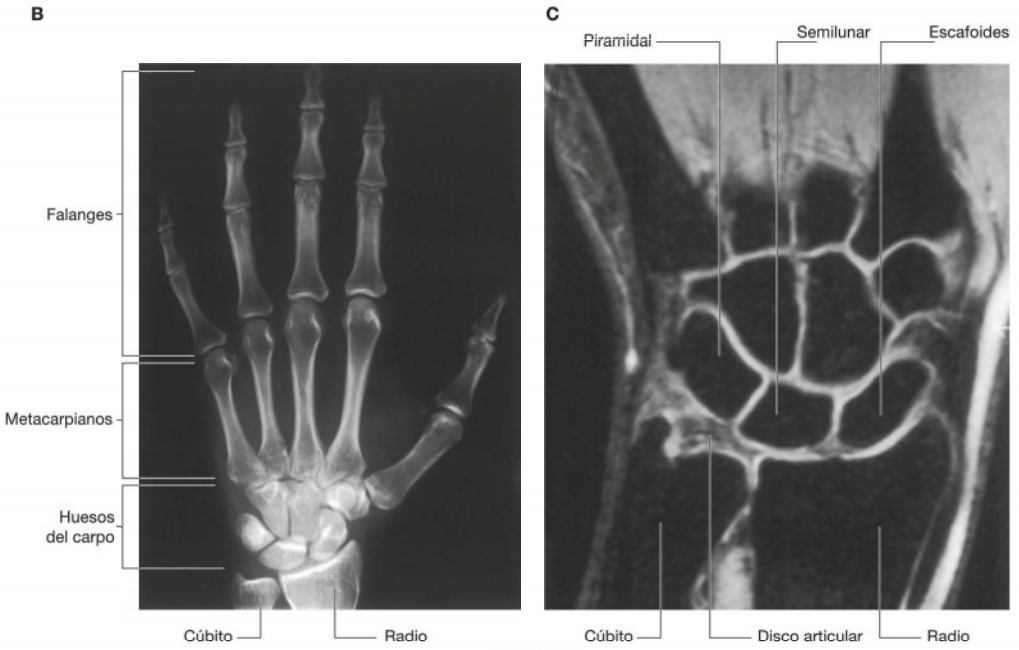

Fig. 7.92 ***(cont.)*** Mano y articulación de la muñeca. **B.** Radiografía de una mano y una articulación de la muñeca normales (proyección anteroposterior). **C.** Resonancia magnética de una muñeca normal en el plano coronal.

Falanges

Las falanges son los huesos de los dedos (fig. 7.92):

- El pulgar tiene dos falanges: **proximal** y **distal.**
- El resto de los dedos, tiene tres: las falanges **proximal, media** y **distal.**

Cada una de las falanges tiene una **base**, una **diáfisis (cuerpo)** y una **cabeza**, situada distalmente.

La base de cada falange proximal se articula con la cabeza del hueso metacarpiano correspondiente.

La cabeza de cada falange distal no se articula, y se aplana formando una tuberosidad palmar con forma de media luna, que se ubica bajo la almohadilla palmar del extremo del dedo.

Articulaciones

Articulación de la muñeca

La articulación de la muñeca es una articulación sinovial que se establece entre el extremo distal del radio y el disco articular situado en el extremo distal del cúbito, y los huesos escafoides, semilunar y piramidal (fig. 7.92). Las superficies articulares de los huesos del carpo en conjunto tienen forma ovalada, con un contorno convexo, que se articula con la superficie cóncava correspondiente del radio y del disco articular.

La articulación de la muñeca permite que se realicen movimientos en dos ejes. La mano se puede abducir, aducir, flexionar y extender en esta articulación.

Como la apófisis estiloides del radio se proyecta más distalmente que la apófisis estiloides del cúbito, la mano se puede aducir más grados de lo que se puede abducir.

La cápsula de la articulación de la muñeca está reforzada por los ligamentos **radiocarpiano palmar, cubitocarpiano palmar** y **radiocarpiano dorsal.** También cuenta con los **ligamentos colaterales radial** y **cubital de la articulación de la muñeca**, que cubren la distancia entre las apófisis estiloides del radio y del cúbito y los huesos del carpo adyacentes. Estos ligamentos refuerzan los lados medial y lateral de la articulación de la muñeca y los sostienen durante los movimientos de flexión y extensión.

Articulaciones del carpo

Las articulaciones sinoviales que se establecen entre los huesos del carpo comparten una cavidad articular común. La cápsula de las articulaciones se encuentra reforzada por numerosos ligamentos.

Aunque el movimiento de las **articulaciones del carpo (intercarpianas)** es limitado, éstas contribuyen a desplazar la mano durante la abducción, aducción, flexión y, en especial, durante la extensión.

© Elsevier. Fotocopiar sin autorización es un delito.

Articulaciones carpometacarpianas

Hay cinco articulaciones carpometacarpianas que se forman entre los huesos metacarpianos y la fila distal de huesos del carpo (fig. 7.92).

Entre el I metacarpiano y el trapecio se forma una articulación en silla de montar que permite una gran amplitud de movimientos al pulgar, a diferencia del resto de los dedos. Los movimientos que se pueden realizar en la primera articulación carpometacarpiana son: flexión, extensión, abducción, aducción, rotación y circunducción.

Las articulaciones carpometacarpianas que se establecen entre el II a V metacarpiano y los huesos del carpo son mucho menos móviles que la articulación carpometacarpiana del pulgar, y sólo permiten movimientos limitados de deslizamiento. El movimiento de las articulaciones más mediales es mayor que el de las laterales, de modo que el V metacarpiano se desliza más que los demás. Esto se puede observar en la superficie dorsal de la mano cuando se cierra el puño.

Articulaciones metacarpofalángicas

Las articulaciones entre las cabezas distales de los metacarpianos y las falanges proximales de los dedos son articulaciones condíleas, que permiten flexión, extensión, abducción, aducción, circunducción y una rotación limitada (fig. 7.92). La cápsula de estas articulaciones se encuentra reforzada por el **ligamento palmar** y por los **ligamentos colaterales** medial y lateral.

www.medilibros.com

Ligamentos metacarpianos transversos profundos

Los tres **ligamentos metacarpianos transversos** profundos (fig. 7.93) son gruesas bandas de tejido conjuntivo que conectan los ligamentos palmares de las articulaciones metacarpofalángicas de los dedos entre sí. Su papel es destacado porque, al mantener juntas las cabezas de los metacarpianos, limitan los movimientos de estos huesos entre sí. Gracias a ello, colaboran en la formación de un esqueleto óseo unificado en la palma de la mano.

Se debe observar que no existe un ligamento metacarpiano transverso profundo entre el ligamento palmar de la articulación metacarpofalángica del pulgar y el ligamento palmar del dedo índice. La ausencia de este ligamento y la presencia de una articulación en silla de montar entre el I metacarpiano y el trapecio son los responsables de la mayor movilidad del pulgar respecto del resto de los dedos de la mano.

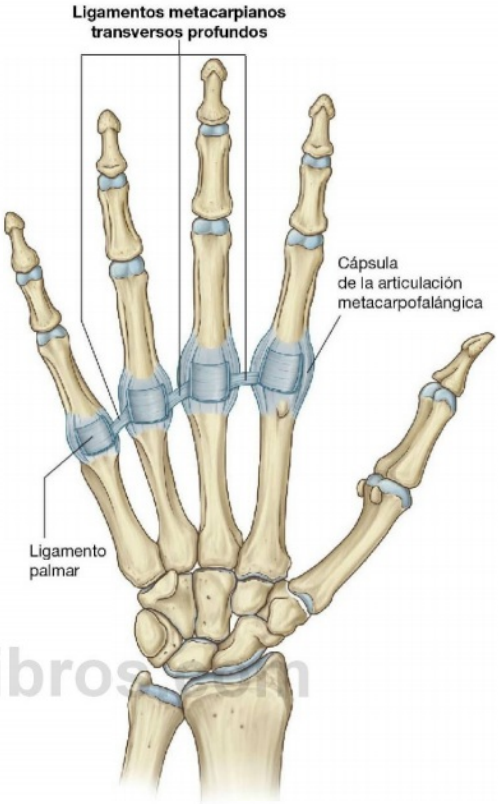

Fig. 7.93 Ligamentos metacarpianos transversos profundos.

Articulaciones interfalángicas de la mano

Las **articulaciones interfalángicas de la mano** son de tipo bisagra y permiten principalmente los movimientos de flexión y de extensión. Se encuentran reforzadas por los **ligamentos colaterales** medial y lateral, así como por los **ligamentos palmares.**

Conceptos prácticos

Fractura del escafoides y necrosis avascular de la porción proximal del escafoides

La lesión más frecuente del carpo es la fractura del cuello del hueso escafoides (fig. 7.94). Es muy raro observar otras fracturas. En aproximadamente el 10% de las personas, el hueso escafoides tiene una sola vía de irrigación procedente de la arteria radial, que entra por la zona distal del hueso e irriga la porción proximal. Si se produce una fractura por el cuello del escafoides, la zona proximal sufre necrosis avascular. Es imposible predecir qué pacientes tienen este tipo de irrigación.

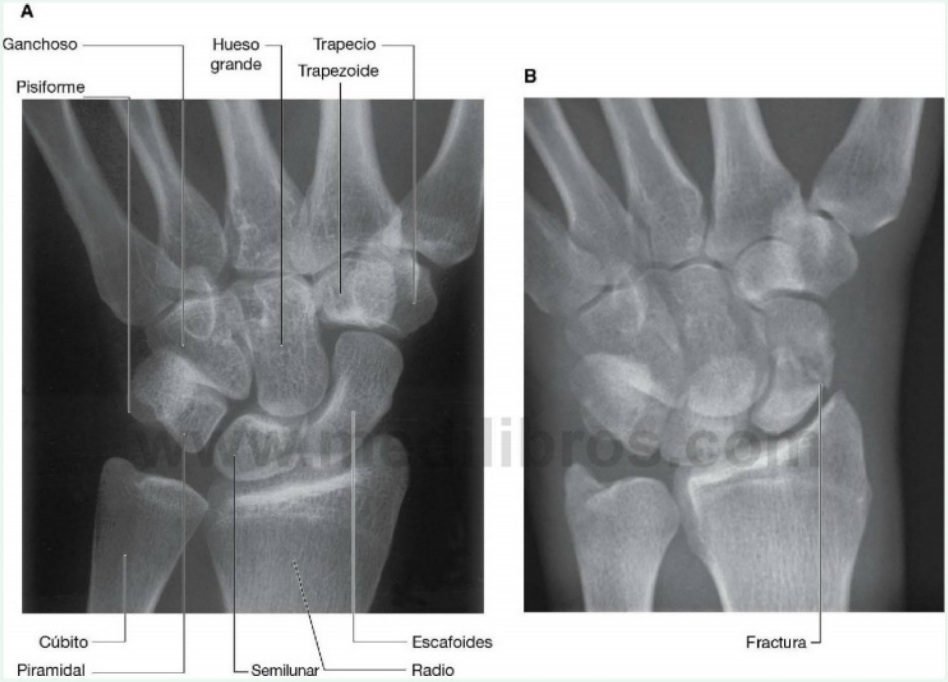

Fig. 7.94 Radiografías de la muñeca (proyección posteroanterior) **A.** Normal. **B.** Fractura del escafoides.

© Elsevier. Fotocopiar sin autorización es un delito.

El túnel del carpo y las estructuras de la muñeca

El túnel del carpo se ubica en la parte anterior de la muñeca, y está formado por un arco profundo, constituido por los huesos del carpo, y por el retináculo flexor (v. fig. 7.92).

La base del arco del carpo está constituida en su parte medial por el hueso pisiforme y el gancho del ganchoso, y en la lateral por los tubérculos del escafoides y del trapecio.

El retináculo flexor es un grueso ligamento de tejido conjuntivo que cubre el espacio entre los extremos medial y lateral de la base del arco, y que transforma el arco del carpo en el túnel del carpo.

Por el túnel del carpo pasan los cuatro tendones del flexor profundo de los dedos, los cuatro tendones del flexor superficial de los dedos, el tendón del flexor largo del pulgar y el nervio mediano (fig. 7.95).

El retináculo flexor mantiene los tendones en el plano óseo de la muñeca y evita que se «arqueen».

Los tendones en el túnel del carpo se encuentran cubiertos por vainas sinoviales, que facilitan su libre movimiento en el túnel. Todos los tendones del flexor profundo de los dedos y del flexor superficial de los dedos están rodeados por una única vaina sinovial; el tendón del flexor largo del pulgar está rodeado por una vaina independiente. El nervio mediano se sitúa anterior a los tendones en el túnel del carpo.

El tendón del flexor radial del carpo está rodeado por una vaina sinovial y pasa por un compartimento tubular formado por la inserción de la cara lateral del retináculo flexor a los bordes de un surco situado en la cara medial del tubérculo del trapecio.

La arteria cubital, el nervio cubital y el tendón del palmar largo pasan a la mano por la zona anterior al retináculo flexor, y por tanto no discurren por el túnel del carpo (fig. 7.95). El tendón del palmar largo no está rodeado por una vaina sinovial.

La arteria radial se dirige en sentido dorsal por la cara lateral de la muñeca y se sitúa adyacente a la superficie externa del escafoides.

Los tendones extensores se dirigen a la mano por las superficies medial, lateral y posterior de la muñeca en seis compartimentos delimitados por un retináculo extensor y recubiertos por vainas sinoviales (fig. 7.95):

- Los tendones del extensor de los dedos y del extensor del índice cuentan con un mismo compartimento y una misma vaina sinovial, situados en la superficie posterior de la muñeca.
- Los tendones del extensor cubital del carpo y del extensor del dedo meñique tienen vainas y compartimentos independientes, ubicados en la zona medial de la muñeca.
- En la cara lateral de la muñeca hay tres compartimentos, uno para los tendones del abductor largo del pulgar y del extensor corto del pulgar, otro para el extensor radial largo del carpo y del extensor radial corto del carpo, y un tercero para el tendón del extensor largo del pulgar.

Conceptos prácticos

Síndrome del túnel del carpo

El síndrome del túnel del carpo es un síndrome de atrapamiento producido por compresión del nervio mediano en el túnel del carpo. La etiología de esta enfermedad con frecuencia es desconocida, aunque en algunos casos la lesión del nervio puede ser consecuencia directa del aumento de la presión en el nervio mediano secundario a un sobreesfuerzo, a la inflamación de los tendones y de las vainas sinoviales (p. ej., en la artritis reumatoide), o a quistes que aparecen en las articulaciones del carpo. Se cree que el aumento de la presión en el túnel del carpo produce congestión venosa, que induce la aparición de edema en el nervio y lesión anóxica del endotelio capilar del propio nervio mediano.

Los pacientes suelen referir dolor y parestesias en la distribución del nervio mediano. También se produce debilidad y pérdida de masa muscular de los músculos de la eminencia tenar. Si se percute suavemente sobre el nervio mediano (en la zona del retináculo flexor), se reproducen los síntomas con facilidad (signo de Tinel).

El tratamiento inicial va dirigido a reducir la inflamación y evitar cualquier traumatismo repetitivo que produzca los síntomas. Si no se consigue una mejoría, será necesario realizar estudios de conducción nerviosa para confirmar el atrapamiento del nervio, que suele precisar la descompresión quirúrgica del retináculo flexor.

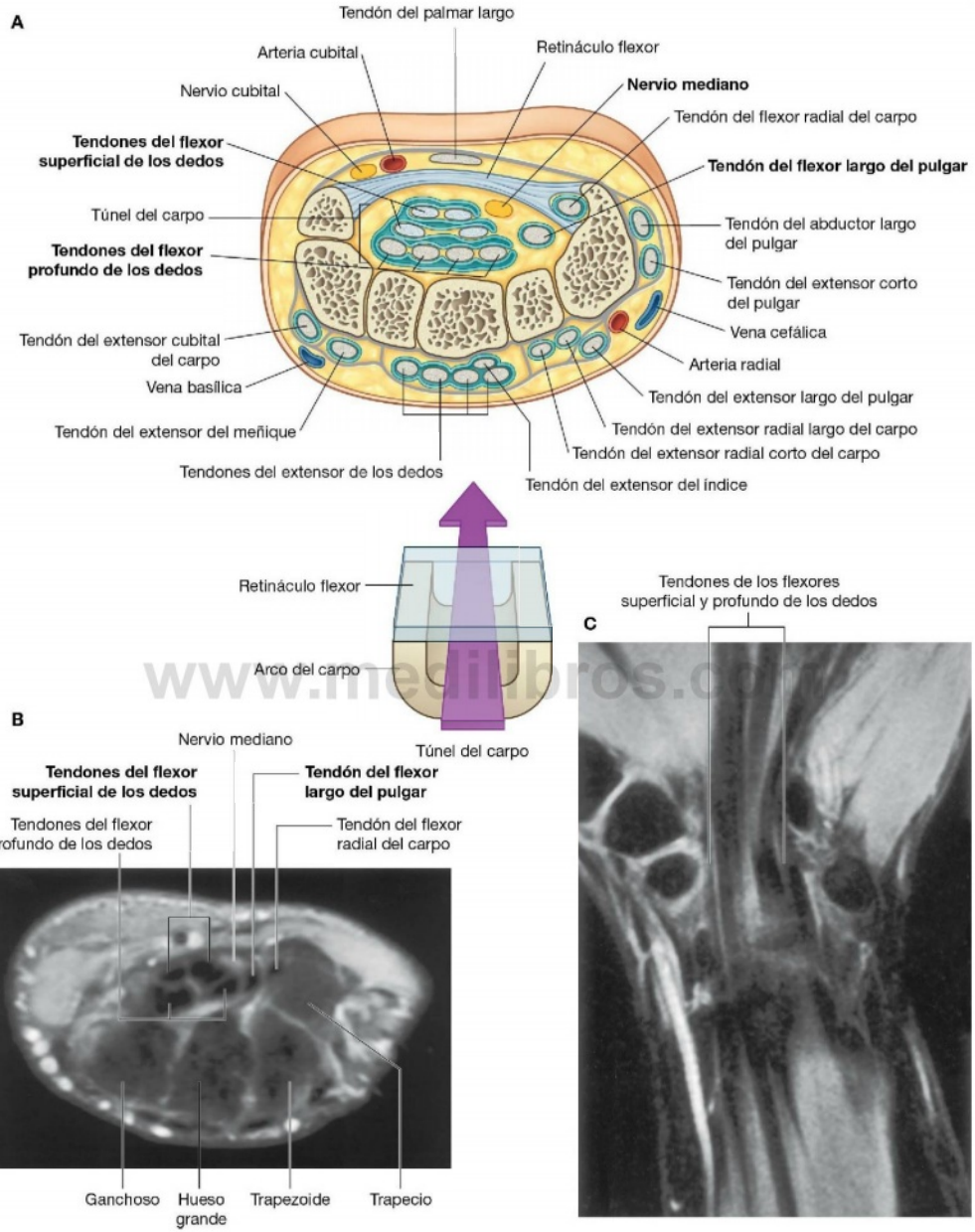

www.medilibros.com

Fig. 7.95 Túnel del carpo. **A.** Estructura y relaciones. **B.** Resonancia magnética de una muñeca normal en el plano axial. **C.** Resonancia magnética de una muñeca normal en el plano coronal.

© Elsevier. Fotocopiar sin autorización es un delito.

Aponeurosis palmar

La **aponeurosis palmar** es una condensación triangular de la fascia profunda que cubre la palma y que está fijada a la piel de la zona distal (fig. 7.96).

El vértice del triángulo se continúa con el tendón del palmar largo, en las personas en las que está presente; en caso contrario, se fija al retináculo flexor. Desde ahí, las fibras se irradian en forma de extensiones a la base de los dedos índice, medio, anular y meñique y, en menor medida, al pulgar.

Hay fibras transversales que interconectan los fascículos más longitudinales que se dirigen a los dedos.

Los vasos, los nervios y los tendones flexores largos se sitúan en la palma, profundos a la aponeurosis palmar.

Palmar corto

El **palmar corto** es un pequeño músculo intrínseco de la mano, de forma cuadrangular. Se sitúa en el plano subcutáneo y cubre los músculos de la eminencia hipotenar, la arteria cubital y el ramo superficial del nervio cubital en la zona medial de la palma (fig. 7.96). Se origina en la aponeurosis palmar y en el retináculo flexor y se inserta en la dermis de la piel del borde medial de la mano.

El palmar corto deprime la cuenca de la palma al tensar la piel sobre la eminencia hipotenar y forma un surco nítido, lo que puede mejorar la función de agarre.

El palmar corto está inervado por el ramo superficial del nervio cubital.

Tabaquera anatómica

El término «tabaquera anatómica» se utiliza para definir una depresión triangular situada en la zona posterolateral de la muñeca y del I metacarpiano. Está formada por los tendones extensores que se dirigen al pulgar (fig. 7.97). Históricamente, en esta depresión se colocaba tabaco en polvo (rapé) que se inhalaba por la nariz. La base del triángulo está en la muñeca y el vértice se dirige al pulgar. Es más evidente si se extiende el pulgar.

- El borde lateral está formado por los tendones del abductor largo del pulgar y del extensor corto del pulgar.

www.medilibros.com

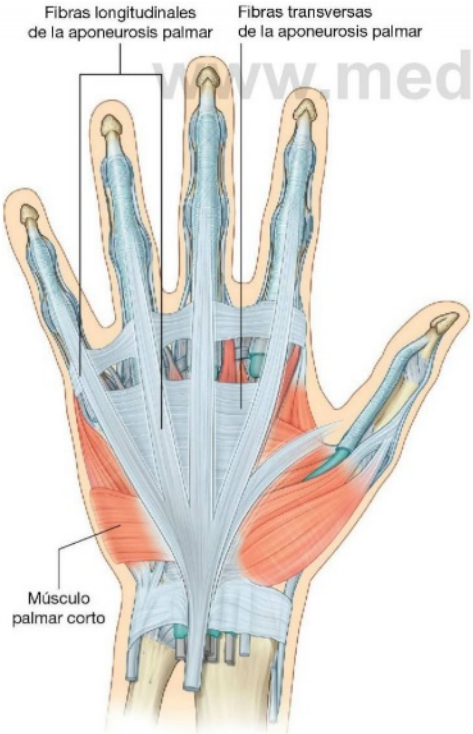

Fig. 7.96 Aponeurosis palmar.

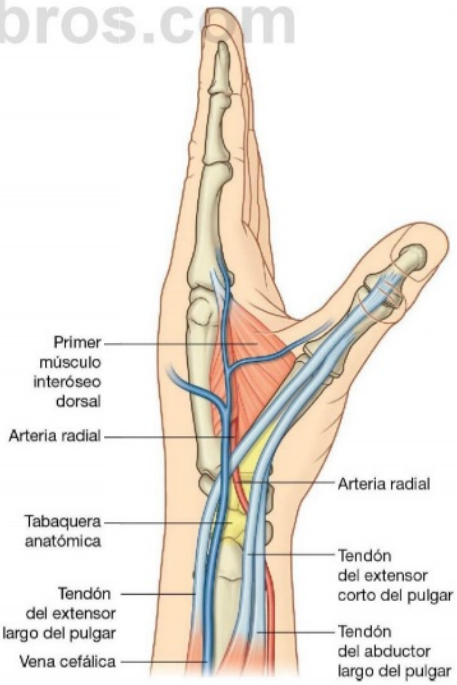

Fig. 7.97 Tabaquera anatómica.

- El borde medial está constituido por el tendón del extensor largo del pulgar.
- El suelo lo forman el escafoides, el trapecio y los extremos distales de los tendones del extensor radial largo del carpo y del extensor radial corto del carpo.

La arteria radial sigue un curso oblicuo por la tabaquera anatómica, situada en un plano profundo a los tendones extensores del pulgar, y adyacente al escafoides y al trapecio.

Las zonas terminales de la rama superficial de la arteria radial se sitúan en un plano subcutáneo en la tabaquera anatómica, al igual que el origen de la vena cefálica desde el arco venoso dorsal de la mano.

Conceptos prácticos

Tabaquera anatómica

La tabaquera anatómica es una región clínica destacada. Cuando la mano se desvía en sentido cubital, el hueso escafoides se puede palpar en ella. Esta posición permite al médico explorar el hueso para valorar la presencia de fractura. El pulso de la arteria radial también se puede captar en la tabaquera anatómica.

Vainas fibrosas de los dedos

Una vez que abandonan el túnel del carpo, los tendones de los músculos flexor superficial de los dedos y flexor profundo de los dedos cruzan la palma y entran en las vainas fibrosas situadas en la cara palmar de los dedos (fig. 7.98). Estas vainas fibrosas:

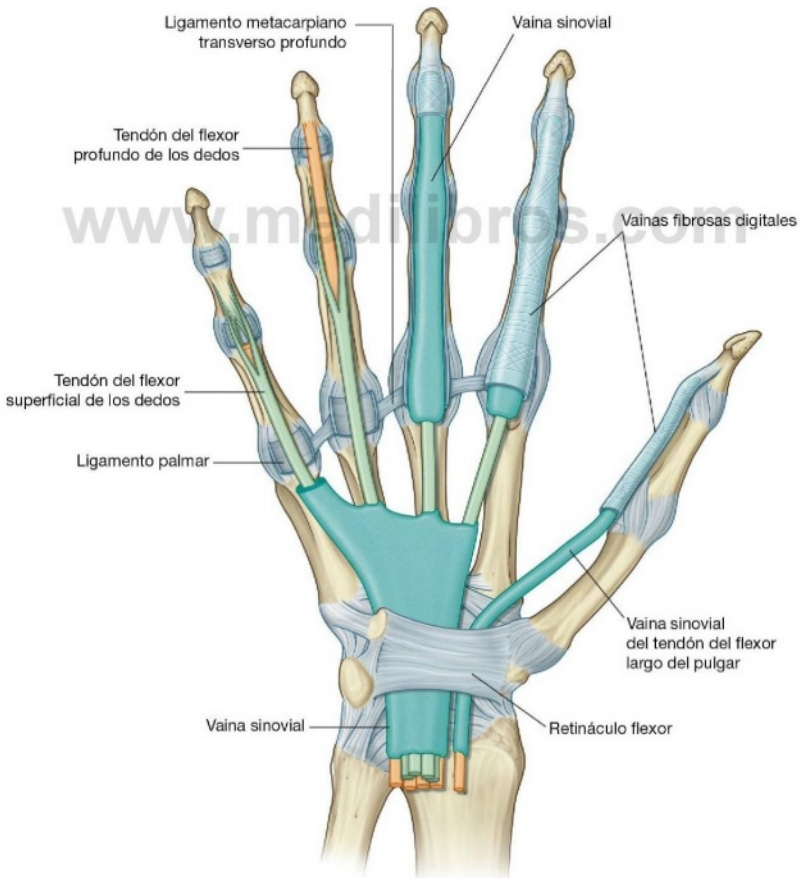

www.medilibros.com

Fig. 7.98 Vainas fibrosas digitales y vainas sinoviales de la mano.

© Elsevier. Fotocopiar sin autorización es un delito.

- En la zona proximal, comienzan anteriores a cada articulación metacarpofalángica, y se extienden hasta las falanges distales.
- Están formadas por arcos fibrosos y ligamentos y cruciformes (en forma de cruz), que se insertan en la zona posterior de los bordes de las falanges y en los ligamentos palmares correspondientes, en las articulaciones metacarpofalángicas e interfalángicas.
- Mantienen los tendones en el plano óseo y evitan que se arqueen cuando se flexionan los dedos.

En cada túnel, los tendones están rodeados por vainas sinoviales. Las vainas sinoviales del pulgar y del meñique se continúan con la vaina correspondiente del tendón en el túnel del carpo (fig. 7.98).

Conceptos prácticos

Síndrome de De Quervain

El síndrome de De Quervain es un trastorno inflamatorio que aparece en el primer compartimento extensor dorsal y afecta al tendón del extensor corto del pulgar y al tendón del abductor largo del pulgar, así como a la vaina que comparten ambos tendones. Los pacientes acuden normalmente con un dolor intenso en la muñeca que les impide realizar adecuadamente los movimientos de flexión y extensión, del pulgar, así como la abducción. Su causa suele ser un sobreuso. Por ejemplo, el síndrome es frecuente en madres jóvenes que están levantando continuamente a sus hijos pequeños. Otras causas son trastornos inflamatorios, como la artritis reumatoide.

Conceptos prácticos

Tenosinovitis

La tenosinovitis es la inflamación de un tendón y de su vaina. Puede deberse a sobreuso, pero también puede asociarse a otros trastornos como artritis reumatoide y patologías del tejido conectivo. Si la inflamación se agrava y se fibrosa, el tendón no podrá deslizarse suavemente en el interior de la vaina tendinosa, y puede que se adhiera dentro de los dedos o que se necesite una fuerza exagerada para realizar una extensión y flexión completa, generando un fenómeno en «gatillo».

Conceptos prácticos

Dedo en gatillo

El dedo en gatillo es un trastorno frecuente en los últimos años de la infancia y primeros de la edad adulta y se caracteriza típicamente por atrapamiento o chasquido y en ocasiones por bloqueo de uno o varios tendones flexores en la mano. El dedo en gatillo puede asociarse a una disfunción y un dolor significativos. Suele estar asociado a fibrosis y a agarrotamiento de la vaina tendinosa flexora en la articulación metacarpofalángica.

Capuchones extensores

Los tendones del extensor de los dedos y del extensor largo del pulgar pasan por la cara dorsal de los dedos y se expanden por las falanges proximales para formar un **«capuchones extensores»** o **«expansiones digitales dorsales»** complejas (fig. 7.99A). Los tendones del extensor del dedo meñique, del extensor del índice y del extensor corto del pulgar se unen a estos capuchones.

Cada uno de los capuchones tiene forma triangular y cuenta con:

- Un vértice insertado en la falange distal.
- Una zona central insertada en la falange media (dedos índice, medio, anular y meñique) o en la proximal (pulgar).
- La base del triángulo envuelve los lados de la articulación metacarpofalángica: en los dedos índice, medio, anular y meñique, los ángulos de los capuchones se insertan principalmente en los ligamentos metacarpianos transversos profundos, y en el pulgar lo hace a cada lado de los músculos.

Además de otras inserciones, muchos de los músculos intrínsecos de la mano se insertan en el borde libre del capuchón extensor, a cada lado. Al insertarse en dicha zona, estos músculos intrínsecos son responsables de los movimientos complejos y delicados de los dedos, que no podrían realizarse por los tendones flexores y extensores largos por sí solos.

En los dedos índice, medio, anular y meñique, los músculos lumbricales, interóseos y el abductor del dedo meñique se insertan al capuchón extensor. En el pulgar, los músculos aductor del pulgar y abductor corto del pulgar lo hacen en el capuchón extensor y se anclan en él.

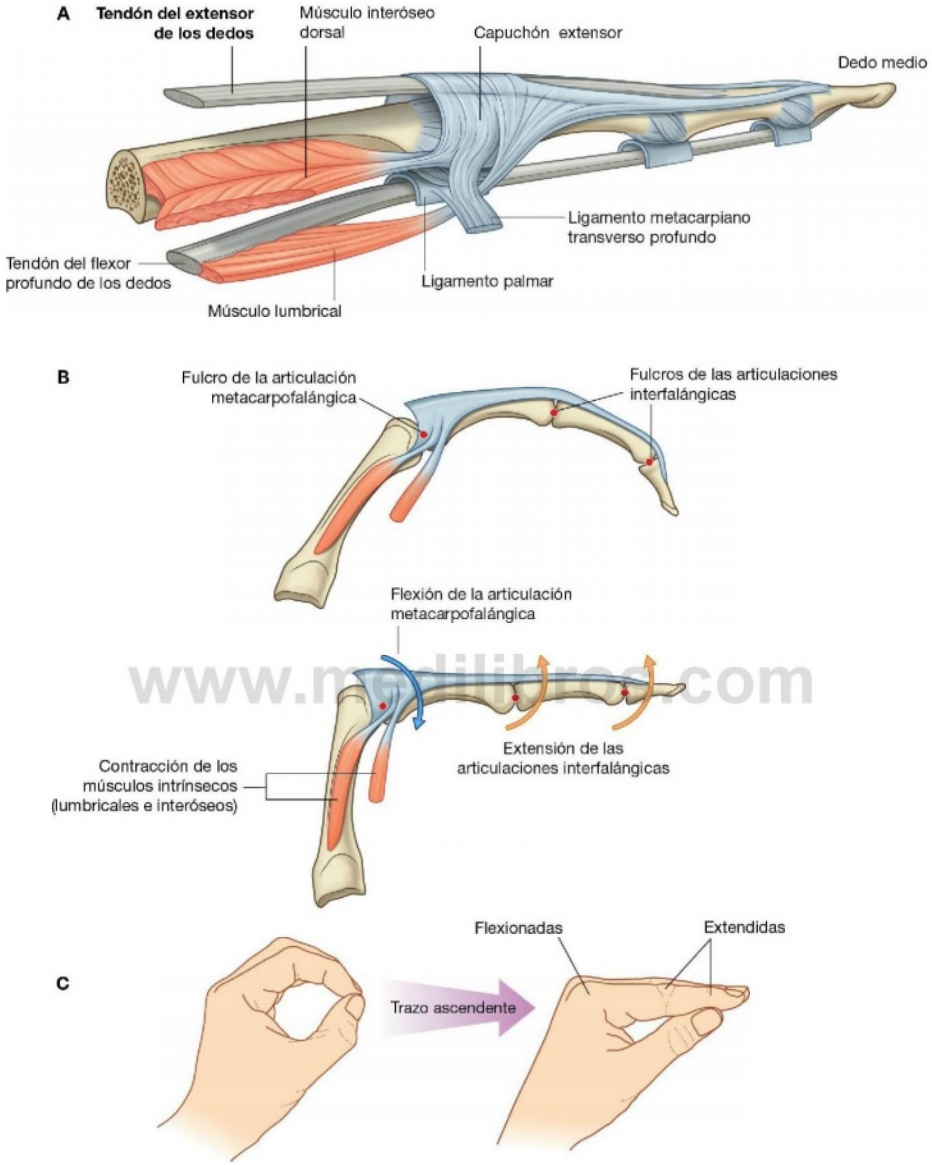

Fig. 7.99 Capuchón extensor. **A** y **B.** Dedo medio, mano izquierda. **C.** Función de los capuchones extensores y de los músculos intrínsecos.

© Elsevier. Fotocopiar sin autorización es un delito.

La fuerza de los pequeños músculos intrínsecos de la mano se transmite al capuchón extensor en el fulcro de las articulaciones metacarpofalángicas, por lo que estos músculos flexionan dichas articulaciones (fig. 7.99B). Al mismo tiempo, la fuerza se transmite por la zona dorsal del capuchón para extender las articulaciones interfalángicas. Esta capacidad de flexionar las articulaciones metacarpofalángicas, al mismo tiempo que se extienden las interfalángicas, se debe enteramente a la actuación de los músculos intrínsecos de la mano a través del capuchón extensor. Este tipo de movimiento de precisión se utiliza en el «trazo ascendente» cuando se escribe una *t* (fig. 7.99C).

Músculos

Los músculos intrínsecos de la mano son el palmar corto (descrito en la fig. 7.96) interóseos, aductor del pulgar, músculos de la eminencia tenar, de la eminencia hipotenar, y los lumbricales (figs. 7.100, 7.101, 7.102, 7.103 y 7.104). A diferencia de los músculos extrínsecos, que se originan en el antebrazo, se insertan en la mano y desempeñan una función de «agarre potente», los músculos intrínsecos se encuentran por completo en la mano y realizan principalmente movimientos de precisión («agarre preciso») entre los dedos y el pulgar.

Todos los músculos intrínsecos de la mano están inervados por el ramo profundo del nervio cubital, excepto los tres músculos de la eminencia tenar y los dos lumbricales laterales, que están inervados por el nervio mediano. Los músculos intrínsecos están inervados predominantemente por el segmento T1 de la médula, y tienen cierta colaboración de C8.

Los músculos interóseos se sitúan entre los metacarpianos y se insertan en ellos (figs. 7.100 y 7.101). Lo hacen en la falange proximal de cada uno de los dedos y en el capuchón extensor y se dividen en dos grupos: los interóseos dorsales y los palmares. Todos los interóseos están inervados por el ramo profundo del nervio cubital. En conjunto, los músculos interóseos abducen y aducen los dedos y colaboran en los complejos movimientos de flexión y extensión que se generan en los capuchones extensores.

www.medilibros.com

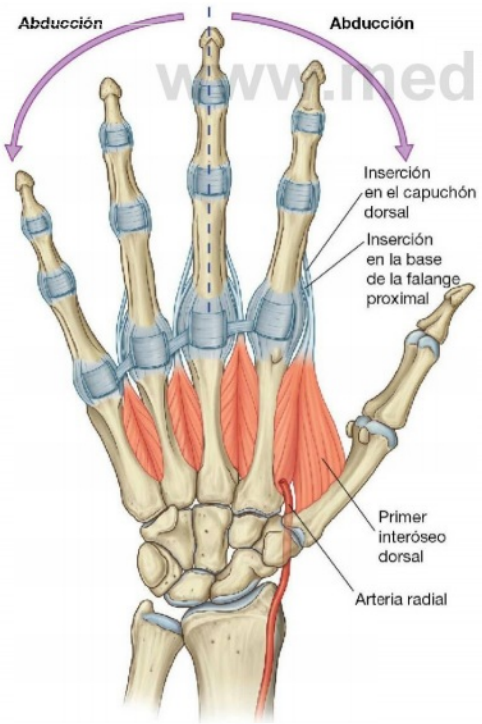

Fig. 7.100 Interóseos dorsales (vista palmar).

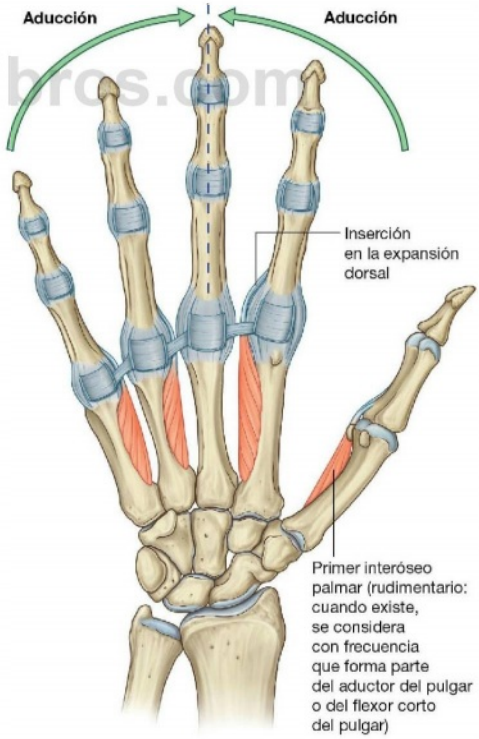

Fig. 7.101 Interóseos palmares (vista palmar).

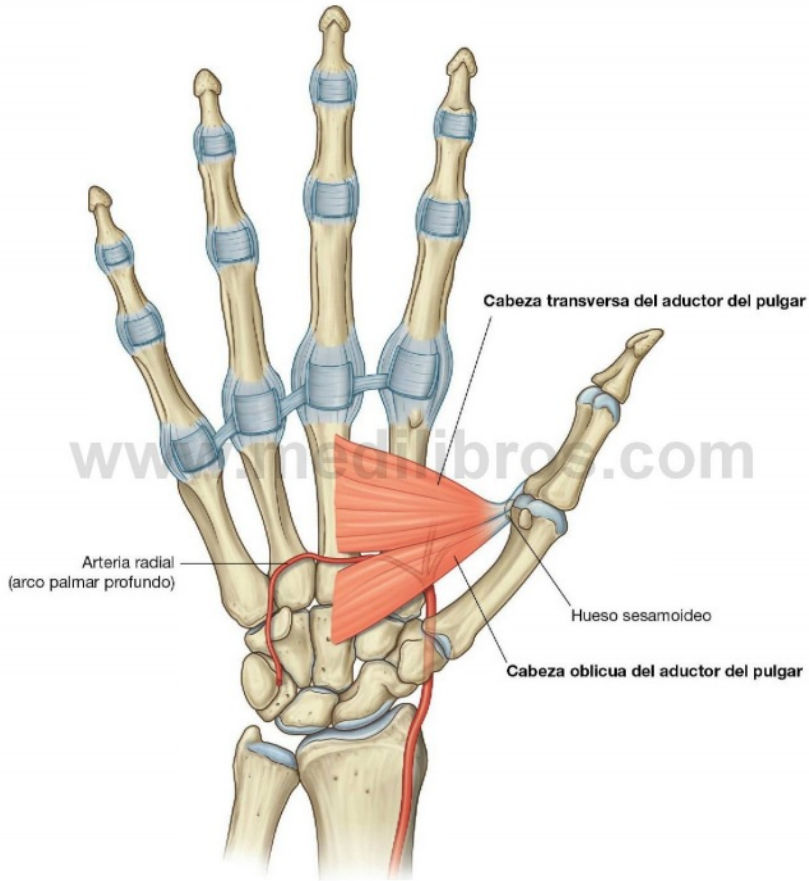

www.medilibros.com

Fig. 7.102 Aductor del pulgar.

© Elsevier. Fotocopiar sin autorización es un delito.

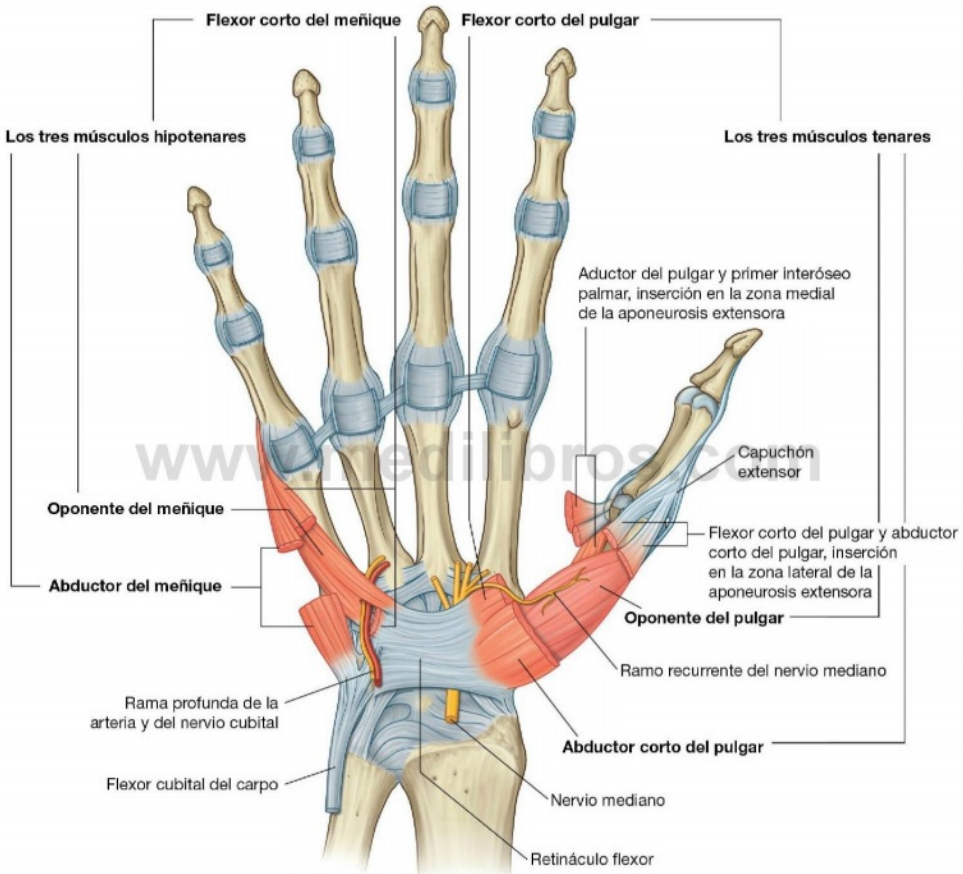

Fig. 7.103 Músculos de las eminencias tenar e hipotenar.

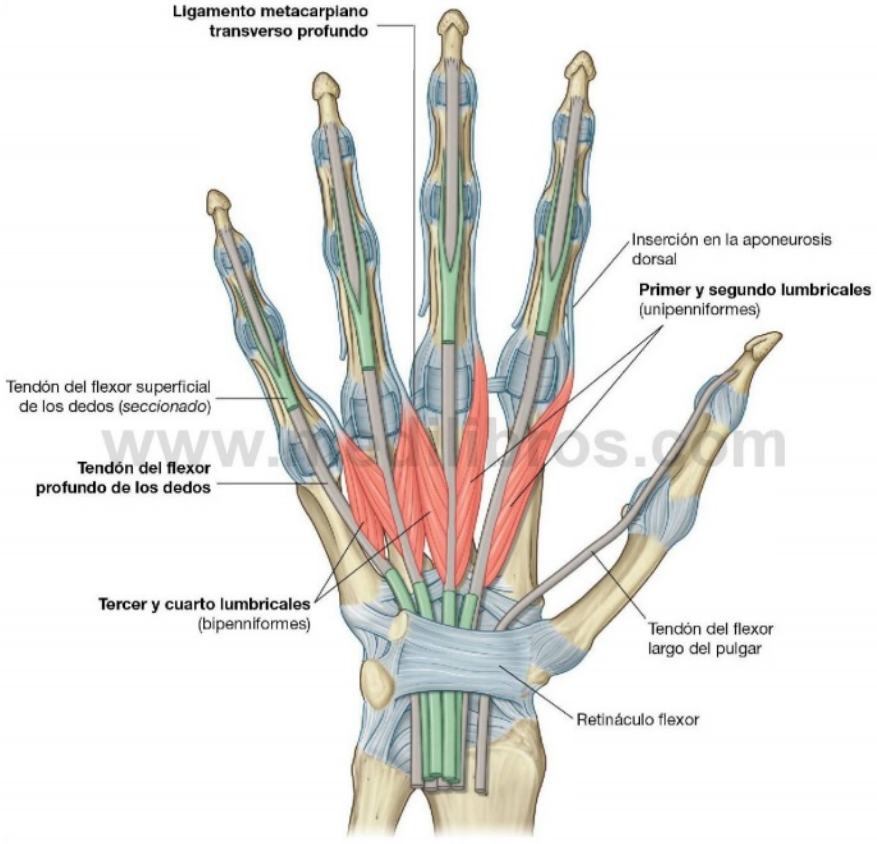

Fig. 7.104 Músculos lumbricales.

© Elsevier. Fotocopiar sin autorización es un delito.

Interóseos dorsales

Los **interóseos dorsales** son los músculos situados más dorsalmente de todos los músculos intrínsecos de la mano, y se pueden palpar a través de la piel de la cara dorsal de la mano (fig. 7.100). Hay cuatro músculos interóseos dorsales bipeniformes ubicados entre las diáfisis de los metacarpianos adyacentes, e insertados en ellos (fig. 7.100). Cada uno de los interóseos se inserta en la base de la falange proximal y en el capuchón extensor del dedo correspondiente.

Los tendones de los interóseos dorsales pasan dorsales a los ligamentos metacarpianos transversos profundos:

- El primer músculo interóseo dorsal es el de mayor tamaño, y se inserta en la cara lateral del dedo índice.
- El segundo y el tercer interóseos dorsales se insertan en las caras lateral y medial, respectivamente, del dedo medio.
- El cuarto interóseo dorsal se inserta en la cara medial del dedo anular.

Además de realizar movimientos de flexión y de extensión de los dedos, gracias a sus inserciones en los capuchones extensores, los interóseos dorsales son los principales abductores de los dedos índice, medio y anular en las articulaciones metacarpofalángicas (tabla 7.15).

El dedo medio se puede abducir en sentido medial y lateral respecto de su eje longitudinal, y por tanto tiene músculos interóseos dorsales en ambos lados. El pulgar y el meñique poseen sus propios abductores en los grupos musculares de

Tabla 7.15 Músculos intrínsecos de la mano (en negrita los principales segmentos raquídeos que inervan el músculo)

Músculo	Origen	Inserción	Inervación	Función
Palmar corto	Aponeurosis palmar y retináculo flexor	Dermis de la piel del borde medial de la mano	Ramo superficial del nervio cubital (C8, **T1**)	Mejora el agarre
Interóseos dorsales (cuatro músculos)	Caras adyacentes de los metacarpianos	Capuchón extensor y base de las falanges proximales de los dedos índice, medio y anular	Ramo profundo del nervio cubital (C8, **T1**)	Abducción de los dedos índice, medio y anular en las articulaciones metacarpofalángicas
Interóseos palmares (cuatro músculos)	Lados de los metacarpianos	Capuchones extensores de los dedos pulgar, índice, anular y meñique, y falange proximal del pulgar	Ramo profundo del nervio cubital (C8, **T1**)	Aducción de los dedos pulgar, índice, anular y meñique en las articulaciones metacarpofalángicas
Aductor del pulgar	Cabeza transversa: III metacarpiano; cabeza oblicua: cabeza y bases del II y III metacarpianos	Base de la falange proximal y capuchón extensor del pulgar	Ramo profundo del nervio cubital (C8, **T1**)	Aduce el pulgar
Lumbricales (cuatro músculos)	Tendones del flexor profundo de los dedos	Capuchones extensores de los dedos índice, anular, medio y meñique	Los dos mediales por el ramo profundo del nervio cubital; los dos laterales por los ramos digitales del nervio mediano	Flexionan las articulaciones metacarpofalángicas a la vez que extienden las interfalángicas
MÚSCULOS DE LA EMINENCIA TENAR				
Oponente del pulgar	Tubérculo del trapecio y retináculo flexor	Borde lateral y superficie palmar adyacente del I metacarpiano	Ramo recurrente del nervio mediano (C8, **T1**)	Rotación medial del pulgar
Abductor corto del pulgar	Tubérculos del escafoides y del trapecio, y retináculo flexor adyacente	Falange proximal y capuchón extensor del pulgar	Ramo recurrente del nervio mediano (C8, **T1**)	Abduce el pulgar en la articulación metacarpofalángica
Flexor corto del pulgar	Tubérculo del trapecio y retináculo flexor	Falange proximal del pulgar	Ramo recurrente del nervio mediano (C8, **T1**)	Flexiona el pulgar en la articulación metacarpofalángica
MÚSCULOS DE LA EMINENCIA HIPOTENAR				
Oponente del meñique	Gancho del ganchoso y retináculo flexor	Cara medial del V metacarpiano	Ramo profundo del nervio cubital (C8, **T1**)	Rota lateralmente el V metacarpiano
Abductor del meñique	Pisiforme, ligamento pisiganchoso y tendón del flexor cubital del carpo	Falange proximal del meñique	Ramo profundo del nervio cubital (C8, **T1**)	Abduce el meñique en la articulación metacarpofalángica
Flexor corto del meñique	Gancho del ganchoso y retináculo flexor	Falange proximal del meñique	Ramo profundo del nervio cubital (C8, **T1**)	Flexiona el meñique en la articulación metacarpofalángica

www.medilibros.com

las eminencias tenar e hipotenar, por lo que no cuentan con interóseos dorsales.

La arteria radial pasa entre las dos cabezas del primer músculo interóseo dorsal en su recorrido desde la tabaquera anatómica por la cara dorsolateral de la muñeca, hacia el plano profundo de la palma.

Interóseos palmares

Los tres (o cuatro) **interóseos palmares** se encuentran anteriores a los interóseos dorsales, son músculos unipeniformes que se originan en los metacarpianos de los dedos con los que se relacionan (fig. 7.101).

El primer músculo interóseo palmar es rudimentario y a menudo se considera parte del aductor del pulgar o del flexor corto del pulgar. Cuando está presente se origina en la cara medial de la superficie palmar del I metacarpiano y se inserta en la base de la falange proximal del pulgar y en el capuchón extensor. Suele existir un hueso sesamoideo en el tendón que se inserta en la base de la falange.

El segundo interóseo palmar se origina en la superficie medial del II metacarpiano y se inserta en la cara medial del capuchón extensor del dedo índice.

El tercer y cuarto interóseos palmares se originan en las superficies laterales del IV y V metacarpianos y se insertan en las caras laterales de sus respectivos capuchones extensores.

Al igual que los tendones de los interóseos dorsales, los tendones de los interóseos palmares pasan dorsales a los ligamentos metacarpianos transversos profundos.

Los interóseos palmares aducen el pulgar, el índice, el anular y el meñique respecto al eje longitudinal que pasa por el dedo medio. Estos movimientos se producen en las articulaciones metacarpofalángicas. Como los músculos se insertan en los capuchones extensores, también producen complejos movimientos de flexión y extensión de los dedos (tabla 7.15).

Aductor del pulgar

El **aductor del pulgar** es un gran músculo de forma triangular que cruza la palma, situado en un plano anterior al de los interóseos (fig. 7.102). Tiene dos cabezas de origen:

- Una **cabeza transversa** que procede de la zona anterior de la diáfisis del III metacarpiano.
- Una **cabeza oblicua**, procedente del hueso grande y de las bases del II y III metacarpianos adyacentes.

Las dos cabezas convergen en la zona lateral y forman un tendón, que suele contener un hueso sesamoideo. Se inserta en la cara medial de la base de la falange proximal del pulgar y en el capuchón extensor.

La arteria radial se dirige en sentido anterior y medial, pasando entre las dos cabezas del músculo para alcanzar el plano profundo de la palma y formar el arco palmar profundo.

El aductor del pulgar es un potente aductor del pulgar y opone este dedo a los demás durante el agarre (tabla 7.15).

Músculos de la eminencia tenar

Los tres músculos de esta eminencia (oponente del pulgar, flexor corto del pulgar y abductor corto del pulgar) se relacionan con el movimiento de oposición del pulgar a los otros dedos, y con los movimientos delicados del pulgar (fig. 7.103), además de ser responsables de la prominencia muscular **(eminencia tenar)** de la zona lateral de la palma, en la base del pulgar.

Estos músculos están inervados por el ramo recurrente del nervio mediano.

Oponente del pulgar

El músculo **oponente del pulgar** es el mayor de los músculos de la eminencia tenar, y se sitúa en profundidad a los otros dos (fig. 7.103). Se origina en el tubérculo del trapecio y en el retináculo flexor adyacente. Se inserta en toda la longitud del margen lateral del I metacarpiano y en la superficie palmar lateral de éste.

El oponente del pulgar rota y flexiona el I metacarpiano sobre el trapecio, de manera que sitúa la yema del pulgar enfrentada a las de los otros dedos (tabla 7.15).

www.medilibros.com

Abductor corto del pulgar

El músculo **abductor corto del pulgar** se ubica sobre el oponente del pulgar y es proximal al músculo flexor corto del pulgar (fig. 7.103). Se origina en los tubérculos del escafoides y del trapecio y en las zonas adyacentes del retináculo flexor y se inserta en la cara lateral de la base de la falange proximal del pulgar y en el capuchón extensor.

El abductor corto del pulgar abduce el primer dedo, principalmente en la articulación metacarpofalángica. Este movimiento es más evidente cuando el pulgar se encuentra en abducción máxima y la falange proximal se separa del eje longitudinal del I metacarpiano (tabla 7.15).

Flexor corto del pulgar

El músculo **flexor corto del pulgar** se sitúa distal al abductor corto del pulgar (fig. 7.103). Se origina principalmente en el tubérculo del trapecio y en el retináculo flexor adyacente, pero también puede tener inserciones más profundas en otros huesos del carpo y en los ligamentos asociados. Se inserta en la cara lateral de la base de la falange proximal del pulgar. Su tendón suele contener un hueso sesamoideo.

© Elsevier. Fotocopiar sin autorización es un delito.

El flexor corto del pulgar flexiona la articulación metacarpofalángica del primer dedo (tabla 7.15).

Músculos de la eminencia hipotenar

Los músculos de la eminencia hipotenar (oponente del meñique, abductor del meñique y flexor corto del meñique) forman la prominencia muscular **(eminencia hipotenar)** situada en la zona medial de la palma, en la base del dedo meñique (fig. 7.103). Estos músculos son similares a los de la eminencia tenar, tanto en el nombre como en su organización.

Al contrario que los músculos de la eminencia tenar, los de la hipotenar están inervados por el ramo profundo del nervio cubital, y no por el ramo recurrente del nervio mediano.

Oponente del meñique

El músculo **oponente del meñique** se sitúa en profundidad a los otros dos músculos de la eminencia hipotenar (fig. 7.103). Se origina en el gancho del ganchoso y en la zona adyacente del retináculo flexor y se inserta en el borde medial y en la superficie palmar del V metacarpiano. En su base es perforado por las ramas profundas del nervio y la arteria cubitales.

El músculo oponente del meñique rota el V metacarpiano hacia la palma; sin embargo, debido a la forma sencilla de la articulación carpometacarpiana y a la presencia de un ligamento metacarpiano transverso profundo, que une la cabeza del V metacarpiano a la del anular, el movimiento es mucho menos llamativo que el del pulgar (tabla 7.15).

Abductor del meñique

El músculo **abductor del meñique** se sitúa sobre el oponente del meñique (fig. 7.103). Se origina en el hueso pisiforme, en el ligamento pisiganchoso y en el tendón del flexor cubital del carpo. Se inserta en la cara medial de la base de la falange proximal del meñique y en el capuchón extensor.

El abductor del meñique es el principal abductor de este dedo (tabla 7.15).

Flexor corto del meñique

El **flexor corto del meñique** es lateral al abductor del meñique (fig. 7.103). Se origina en el gancho del ganchoso y en la zona adyacente del retináculo flexor. Se inserta junto con el músculo abductor del meñique en la cara medial de la base de la falange proximal del meñique.

El flexor corto del meñique flexiona la articulación metacarpofalángica.

Músculos lumbricales

Hay cuatro músculos lumbricales (vermiformes), cada uno relacionado con uno de los dedos. Los músculos se originan en los tendones del flexor profundo de los dedos en la palma:

- Los dos lumbricales mediales son bipeniformes y se originan en los tendones del flexor profundo de los dedos medio y anular, y del anular y meñique, respectivamente.
- Los dos lumbricales laterales son músculos unipeniformes que se originan en los tendones del flexor profundo de los dedos asociados con el índice y el medio, respectivamente.

Los músculos lumbricales se dirigen en sentido dorsal rodeando la zona lateral de cada uno de los dedos, para insertarse en el capuchón extensor (fig. 7.104). Los tendones de los músculos son anteriores a los ligamentos metacarpianos transversos profundos.

La característica exclusiva de los músculos lumbricales es que relacionan los tendones flexores con los extensores. Mediante su inserción en los capuchones extensores, participan en la flexión de las articulaciones metacarpofalángicas y en la extensión de las interfalángicas.

Los dos lumbricales mediales están inervados por el ramo profundo del nervio cubital; los dos lumbricales laterales lo están por los ramos digitales del nervio mediano (tabla 7.15).

www.medilibros.com

Arterias y venas

La irrigación de la mano depende de las arterias radial y cubital, que forman en la palma dos arcos vasculares interconectados (superficial y profundo) (fig. 7.105). Los vasos para los dedos, los músculos y las articulaciones se originan en los dos arcos y en las arterias originarias:

- La arteria radial colabora sustancialmente a la irrigación del pulgar y de la zona lateral del dedo índice.

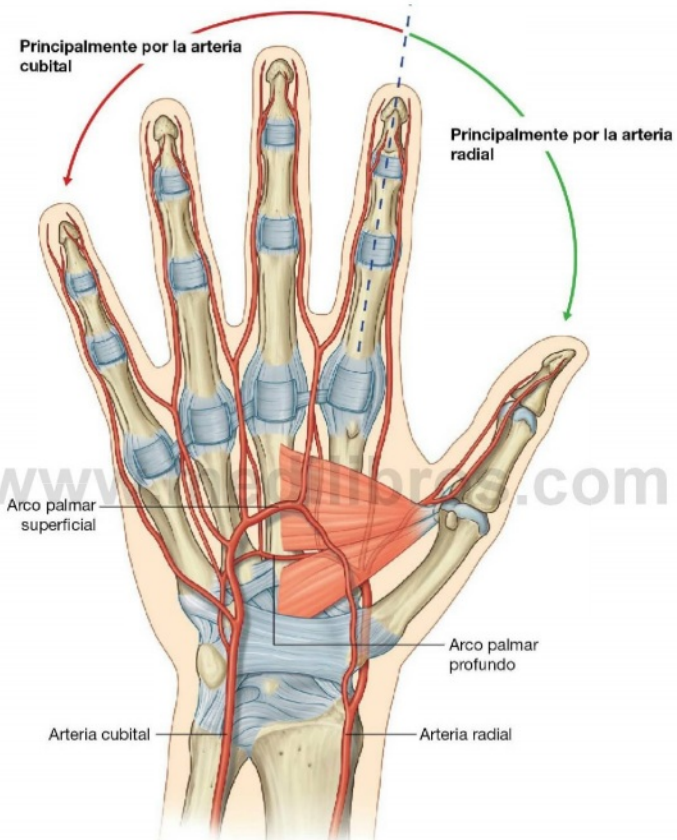

Fig. 7.105 Irrigación arterial de la mano.

© Elsevier. Fotocopiar sin autorización es un delito.

- El resto de los dedos y la zona medial del índice están irrigados principalmente por la arteria cubital.

Arteria cubital y arco palmar superficial

La **arteria cubital** y el nervio cubital entran en la mano por la zona medial de la muñeca (fig. 7.106). El vaso se sitúa entre el músculo palmar corto y el retináculo flexor, y es lateral al nervio cubital y al hueso pisiforme. En la zona distal, la arteria cubital es medial al gancho del ganchoso y después gira en sentido lateral cruzando la palma, donde forma el **arco palmar superficial**, que se sitúa superficial a los tendones flexores largos de los dedos y justo por debajo de la aponeurosis palmar. En la zona lateral de la palma, el arco se comunica con la rama palmar de la arteria radial.

Una de las ramas de la arteria cubital en la mano es la **rama palmar profunda** (figs. 7.105 y 7.106), que surge de la zona medial de la arteria cubital, justo distal al pisiforme, y perfora el origen de los músculos de la eminencia hipotenar. Se curva medialmente alrededor del gancho del ganchoso para alcanzar el plano profundo de la palma, y se anastomosa con el arco palmar profundo, procedente de la arteria radial.

Las ramas del arco palmar superficial son:

- Una arteria digital palmar para la zona medial del meñique.
- Tres grandes **arterias digitales palmares comunes**, que constituyen la principal irrigación de la cara lateral del meñique, las dos caras de los dedos anular y medio, y la cara medial del índice (fig. 7.106). Se unen con la arteria metacarpiana palmar, procedente del arco palmar profundo, antes de bifurcarse en las **arterias digitales palmares propias**, que se dirigen a los dedos.

Arteria radial y arco palmar profundo

La **arteria radial** rodea la cara lateral de la muñeca, pasa por el suelo de la tabaquera anatómica y alcanza el plano profundo de la palma en dirección anterior desde el dorso de la mano (figs. 7.105 y 7.107). Pasa entre las dos cabezas del primer interóseo dorsal y a continuación entre las dos cabezas del aductor del pulgar para alcanzar un plano profundo en la palma y formar el arco palmar profundo.

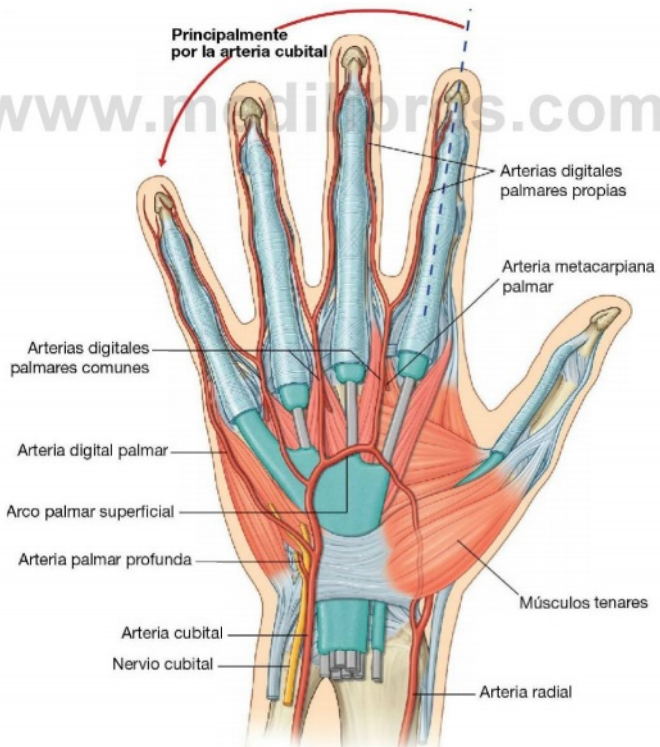

www.medilibros.com

Fig. 7.106 Arco palmar superficial.

El **arco palmar profundo** cruza la palma en sentido medial, entre los huesos metacarpianos y los tendones flexores largos de los dedos. En la zona medial de la palma se comunica con la rama palmar profunda de la arteria cubital (figs. 7.105 y 7.107).

Antes de abandonar el dorso de la mano, la arteria radial emite dos vasos:

- La **rama dorsal del carpo**, que se dirige medialmente como **arco dorsal del carpo**, cruza la muñeca y da las **arterias metacarpianas dorsales**, que luego se dividen para convertirse en las pequeñas arterias digitales dorsales y dirigirse a los dedos.
- La primera **arteria metacarpiana dorsal**, que irriga las zonas adyacentes del dedo índice y del pulgar.

Hay dos vasos, la **arteria principal del pulgar** y la **arteria radial del índice**, que surgen de la arteria radial en el plano entre el primer interóseo dorsal y el aductor del pulgar. La arteria principal del pulgar es el vaso fundamental en la irrigación del pulgar, y la arteria radial del índice irriga la zona lateral del dedo índice.

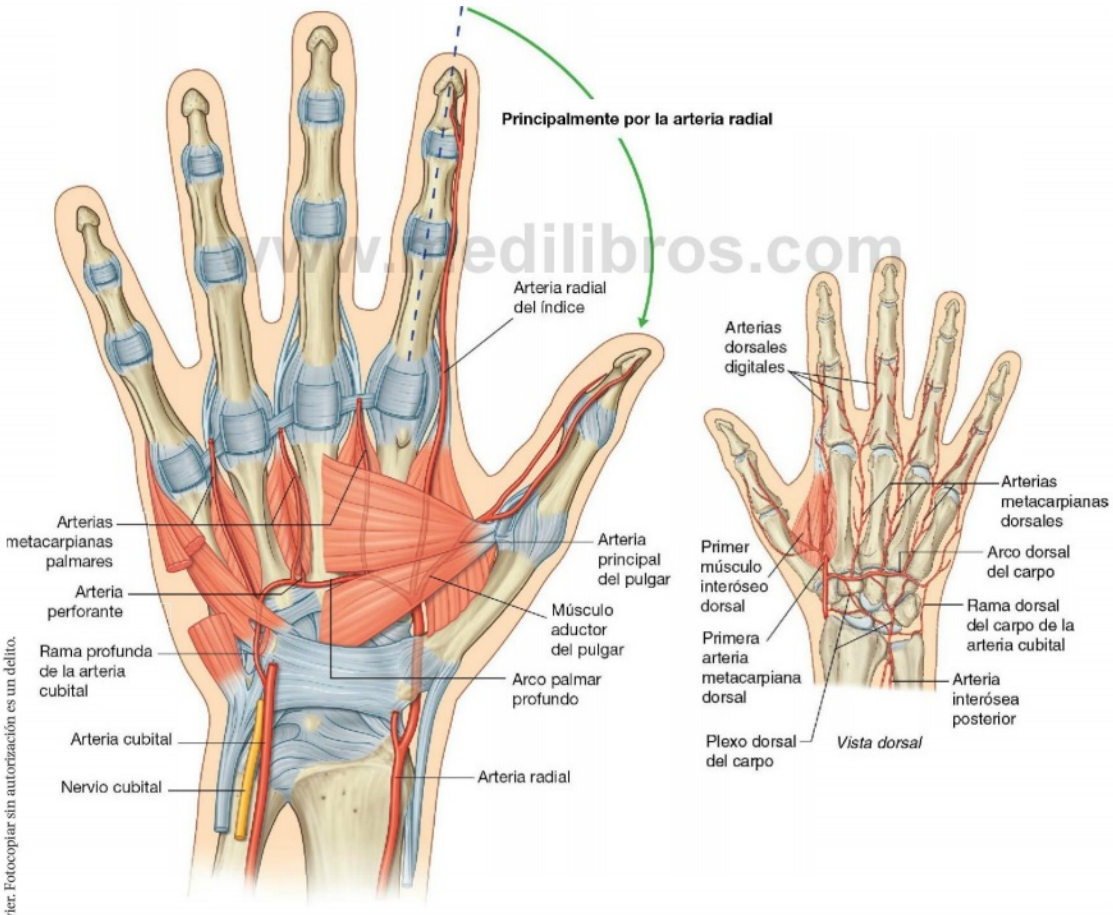

www.edilibros.com

Fig. 7.107 Arco palmar profundo.

© Elsevier. Fotocopiar sin autorización es un delito.

El arco palmar profundo origina las siguientes arterias:

- Tres **arterias metacarpianas palmares,** que se unen a la arteria digital palmar común del arco radial superficial.
- Tres **ramas perforantes,** que se dirigen posteriormente entre las cabezas de origen de los interóseos dorsales para anastomosarse con las arterias metacarpianas dorsales, procedentes del arco dorsal del carpo.

Conceptos prácticos

Prueba de Allen

Para explorar si existen conexiones adecuadas entre las arterias cubital y radial, se pueden comprimir ambas arterias en la muñeca. Después se libera una de ellas, y se valora si se produce una revascularización adecuada de la mano. Si existen escasas conexiones entre las arterias palmares profunda y superficial, cuando se quite la presión de la arteria radial sólo se rellenarán de sangre (adquirirán color rojo) el dedo pulgar y la cara lateral del índice.

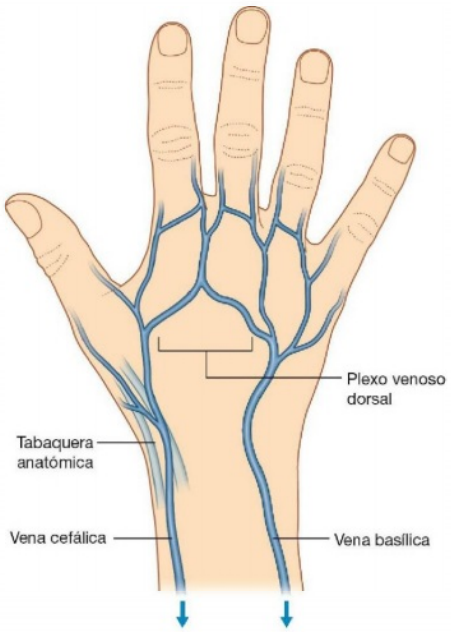

Fig. 7.108 Arco venoso dorsal de la mano.

www.medilibros.com

Venas

Como suele ocurrir en la extremidad superior, la mano contiene plexos interconectados de venas superficiales y profundas. Las venas profundas siguen el recorrido de las arterias; las superficiales drenan en un plexo venoso dorsal en el dorso de la mano, situado sobre los huesos metacarpianos (fig. 7.108).

La vena cefálica se origina en la zona lateral del plexo venoso dorsal y pasa sobre la tabaquera anatómica, en dirección al antebrazo.

La vena basílica tiene su origen en la zona medial del plexo venoso dorsal y se dirige hacia la zona dorsomedial del antebrazo.

Conceptos prácticos

Venopunción

En muchos pacientes se requiere un acceso venoso para obtener sangre para las pruebas de laboratorio y administrar líquidos y medicamentos por vía intravenosa. Los sitios ideales para el acceso venoso son típicamente en la fosa cubital y en la vena cefálica adyacente a la tabaquera anatómica. Las venas se distienden simplemente con el empleo de un torniquete. Debe aplicarse éste el tiempo suficiente para hacer que las venas se vuelvan notorias. Para pruebas hemáticas sencillas, el sitio preferido suele ser la vena antecubital, y aunque no siempre sea visible, se palpa fácilmente. La vena cefálica es generalmente el sitio preferido para la inserción a corto plazo de una cánula intravenosa.

Nervios

La mano está inervada por los nervios cubital, mediano y radial (figs. 7.109-7.111). Todos ellos son responsables de la inervación sensitiva cutánea o general. El nervio cubital inerva todos los músculos intrínsecos de la mano, excepto los tres músculos de la eminencia tenar y los dos lumbricales laterales, que son inervados por el nervio mediano. El nervio radial sólo inerva la piel de la zona dorsolateral de la mano.

Nervio cubital

El nervio cubital entra en la mano lateral al hueso pisiforme y dorsomedial a la arteria cubital (fig. 7.109). Inmediatamente distal al pisiforme, se divide en un ramo profundo, principalmente motor, y un ramo superficial, sobre todo sensitivo.

El **ramo profundo** del nervio cubital acompaña a la rama profunda de la arteria cubital (fig. 7.109). Perfora e inerva los músculos de la eminencia hipotenar para alcanzar el plano profundo de la palma. Gira en sentido lateral cruzando la palma, profundo a los flexores largos de los dedos, e inerva los músculos interóseos, el aductor del pulgar y los dos lumbricales mediales. Además, el ramo profundo del nervio cubital da pequeños ramos articulares para la articulación de la muñeca.

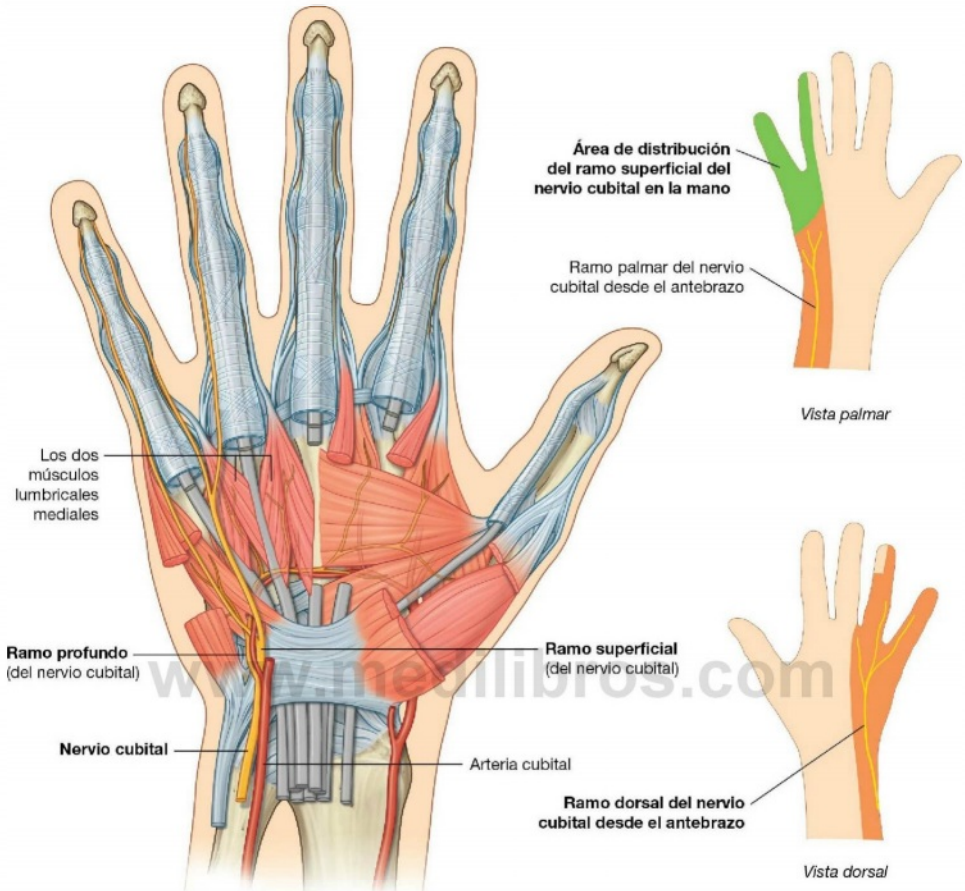

Fig. 7.109 Nervio cubital en la mano.

© Elsevier. Fotocopiar sin autorización es un delito.

Conceptos prácticos

Lesión del nervio cubital

El nervio cubital se lesiona con mayor frecuencia en dos localizaciones, el codo y la muñeca:

- En el codo, el nervio se sitúa posterior al epicóndilo medial.
- En la muñeca pasa superficial al retináculo flexor y lateral al hueso pisiforme.

Las lesiones del nervio cubital se caracterizan porque producen la «mano en garra», en la que las articulaciones metacarpofalángicas de los dedos están hiperextendidas y las interfalángicas están flexionadas, debido a que se pierde la función de la mayoría de los músculos intrínsecos de la mano (fig. 7.110).

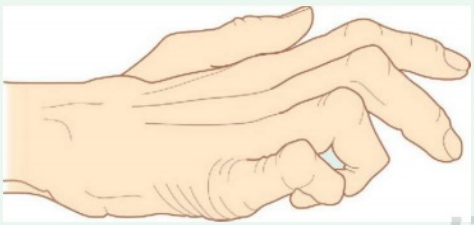

Fig. 7.110 Aspecto típico de una "mano en garra" por lesión del nervio cubital.

La «garra» es más llamativa en los dedos mediales porque la función de todos los músculos intrínsecos de estos dedos se pierde, mientras que los lumbricales de los dos dedos laterales se conservan, al estar inervados por el nervio mediano. También se pierde la función del aductor del pulgar.

En las lesiones del nervio cubital en el codo, la función del músculo flexor cubital del carpo y del flexor profundo de los dedos índice y corazón también se pierde. La mano en garra, en especial de los dedos meñique y anular, es peor cuando la lesión del nervio cubital tiene lugar en la muñeca que cuando se produce en el codo. Esto se debe a que la interrupción del nervio en el codo paraliza la mitad cubital del flexor profundo de los dedos, lo que provoca la falta de flexión de las articulaciones interfalángicas distales de estos dedos.

Las lesiones del nervio cubital en el codo y en la muñeca producen una alteración de la inervación sensitiva de la cara palmar del dedo pulgar y de la mitad medial del índice.

La lesión de este nervio en la muñeca y las localizadas proximales se pueden distinguir explorando la función del **ramo dorsal** (cutáneo) del nervio cubital, que se origina en la zona distal del antebrazo. Este ramo inerva la piel de la superficie dorsal de la mano en la cara medial.

www.medilibros.com

En su recorrido por la palma, el ramo profundo del nervio cubital se sitúa en un túnel fibroóseo (el canal de Guyon) entre el gancho del ganchoso y los tendones flexores. En ocasiones, aparecen pequeñas bolsas de membrana sinovial (gangliones) de las articulaciones del carpo, que comprimen el nervio en este canal y producen síntomas sensitivos y motores.

El ramo superficial del nervio cubital inerva el músculo palmar corto y se continúa por la palma para inervar la piel de la superficie palmar del meñique y la mitad medial del dedo anular (fig. 7.109).

Nervio mediano

El nervio mediano es el principal nervio sensitivo de la mano, porque inerva la piel de los dedos pulgar, índice y medio, así como la zona lateral del anular (fig. 7.111). El sistema nervioso, mediante el tacto, recibe información sobre el entorno desde esta zona, en especial de la piel del pulgar y del índice. Además, la información sensitiva de los tres dedos laterales y de la mitad del índice permite situar los dedos con la cantidad adecuada de fuerza durante el «agarre de precisión».

El nervio mediano también inerva los músculos de la eminencia tenar, que son responsables de la oposición del pulgar a los otros dedos.

El nervio mediano entra en la mano pasando por el túnel del carpo y se divide en un ramo recurrente y en los ramos digitales palmares (fig. 7.111).

El **ramo recurrente** del nervio mediano inerva los tres músculos de la eminencia tenar. Se origina en la zona lateral del nervio mediano, cerca del borde distal del retináculo flexor, por cuyo borde se curva, y pasa por la zona proximal sobre el flexor corto del pulgar. A continuación pasa entre el flexor corto del pulgar y el abductor corto del pulgar para terminar en el oponente del pulgar.

Los **nervios digitales palmares** cruzan la palma situados profundos a la aponeurosis palmar y al arco palmar superficial para dirigirse a los dedos. Inervan la piel de las superficies palmares de los tres dedos laterales y la mitad del índice, así como las regiones cutáneas dorsales de las falanges distales (lechos ungueales) de estos mismos dedos. Además de la piel, los nervios digitales inervan los dos músculos lumbricales laterales.

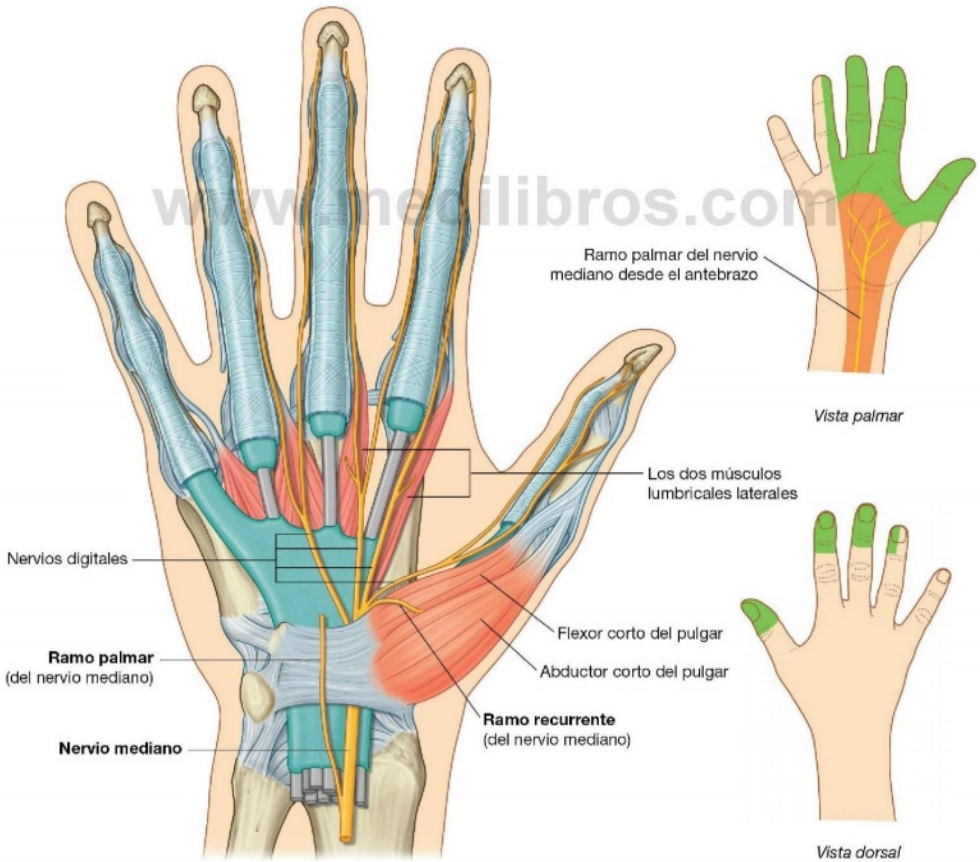

Fig. 7.111 Nervio mediano en la mano.

© Elsevier. Fotocopiar sin autorización es un delito.

Ramo superficial del nervio radial

La única parte del nervio radial que llega a la mano es el ramo superficial (fig. 7.112). Éste entra en la mano pasando sobre la tabaquera anatómica, en la zona dorsolateral de la muñeca. Los ramos terminales del nervio se pueden palpar o «hacer rodar» sobre el tendón del extensor largo del pulgar cuando cruzan por la tabaquera anatómica.

El ramo superficial del nervio radial inerva la piel de la zona dorsolateral de la palma, así como las caras dorsales de los tres dedos laterales y la mitad del índice hasta, aproximadamente, la zona distal a las articulaciones interfalángicas distales.

Conceptos prácticos

Lesión del nervio radial

Cerca de la articulación del codo, el nervio radial se divide en sus dos ramos terminales: el ramo superficial y el ramo profundo.

La lesión más frecuente del nervio radial es el daño del nervio en el surco del nervio radial del húmero, que produce una parálisis global de los músculos del compartimento posterior del antebrazo, lo que provoca la muñeca caída. La lesión del nervio radial puede ser consecuencia de una fractura de la diáfisis del húmero, puesto que este nervio desciende en espiral alrededor del surco radial. La lesión típica produce una disminución de la sensibilidad en las zonas de inervación cutánea, en especial sobre la cara dorsal de la mano. Si se secciona el nervio interóseo posterior (continuación del ramo profundo del nervio radial) se pueden paralizar los músculos del compartimento posterior, pero la inervación que queda es variable. Por lo general el paciente puede ser incapaz de extender los dedos.

Los ramos distales del ramo superficial se pueden palpar como «cordones» que pasan sobre el tendón del extensor largo del pulgar en la tabaquera anatómica. La lesión de estos ramos tiene escasos efectos, puesto que sólo inervan pequeñas zonas de piel.

www.medilibros.com

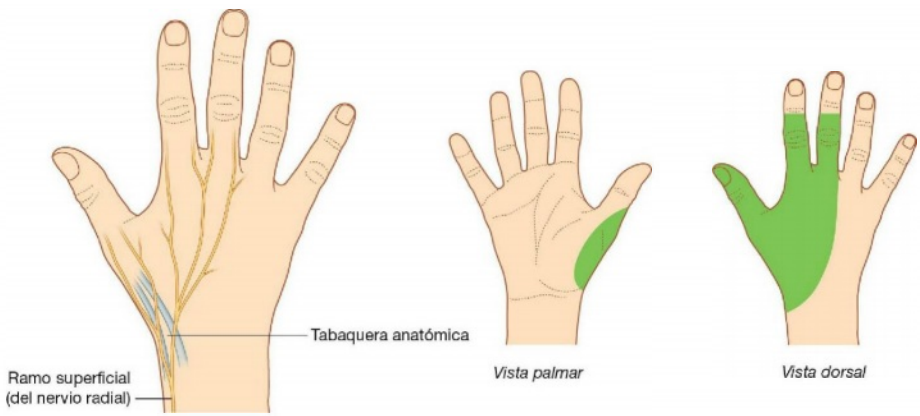

Fig. 7.112 Nervio radial en la mano.

Anatomía de superficie

Anatomía de superficie de la extremidad superior

Los tendones, los músculos y las referencias óseas de la extremidad superior se utilizan para localizar las principales arterias, venas y nervios de la extremidad. Para realizar la exploración neurológica es fundamental pedir al paciente que mueva la extremidad superior de una manera específica:

- Los tendones se utilizan para explorar los reflejos relacionados con segmentos específicos de la médula.
- Los vasos se usan en la clínica como accesos vasculares (para obtener sangre y para administrar fármacos y nutrientes), así como para determinar la presión arterial y los pulsos.
- Los nervios pueden quedar atrapados o ser lesionados en las regiones en las que están asociados al hueso o en las que pasan a través de espacios limitados.

Referencias óseas y músculos de la región posterior de la escápula

El borde medial, el ángulo inferior y parte del borde lateral de la escápula se pueden palpar en el paciente, al igual que la espina y el acromion. Sin embargo, el borde superior y el ángulo superior de la escápula se encuentran debajo de partes blandas, por lo que no se palpan con facilidad. Los músculos supraespinoso e infraespinoso se pueden palpar por encima y por debajo de la espina, respectivamente (fig. 7.113).

El músculo trapecio es el responsable del suave contorno en las zonas lateral del cuello y superior del hombro.

El músculo deltoides forma la prominencia muscular situada inferior al acromion y alrededor de la articulación glenohumeral. El nervio axilar pasa en sentido posterior alrededor del cuello quirúrgico del húmero, en profundidad al músculo deltoides.

El músculo dorsal ancho forma la mayor parte de la masa muscular situada por debajo del pliegue cutáneo axilar posterior y se extiende en dirección oblicua ascendente desde el tronco hasta el brazo. El músculo redondo mayor se dirige desde el ángulo inferior de la escápula hasta la zona superior del húmero y colabora en la formación lateral del pliegue posterior de la axila.

www.medilibros.com

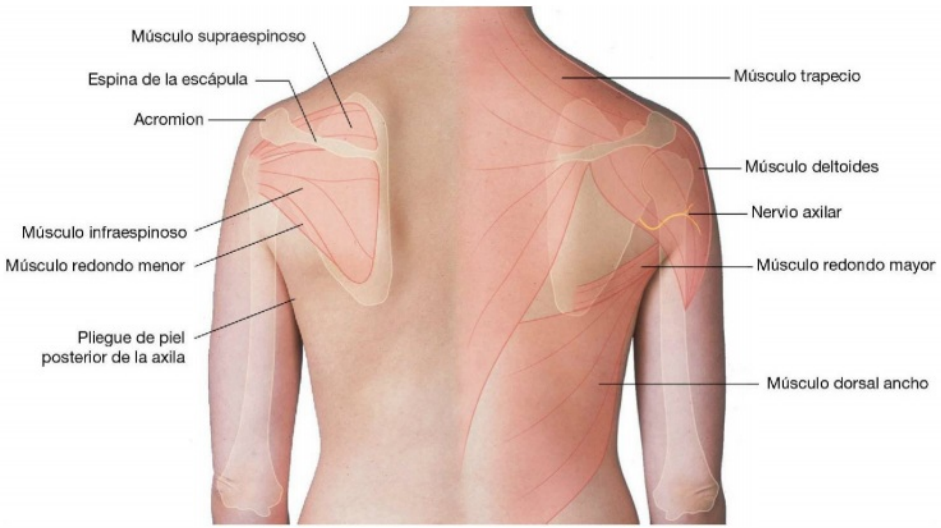

Fig. 7.113 Referencias óseas y músculos de la región posterior de la escápula. Vista posterior del hombro y de la espalda.

© Elsevier. Fotocopiar sin autorización es un delito.

Visualización de la axila y localización del contenido y de las estructuras relacionadas

La entrada, la salida y las paredes de la axila se pueden delimitar utilizando los pliegues de la piel y palpando puntos óseos de referencia (fig. 7.114):

- El borde anterior de la entrada a la axila es la clavícula, que se puede palpar en toda su longitud. El límite lateral de la entrada se sitúa aproximadamente en la punta de la apófisis coracoides, que se puede tocar inmediatamente por debajo del tercio lateral de la clavícula, y en profundidad al borde medial del músculo deltoides.
- El borde inferior de la pared axilar anterior es el pliegue cutáneo anterior de la axila, que se sitúa sobre el borde inferior del músculo pectoral mayor.
- El borde inferior de la pared posterior de la axila es el pliegue cutáneo posterior de ésta, que se encuentra sobre el borde del músculo redondo mayor en la zona lateral, y sobre el músculo dorsal ancho en la zona medial.
- La pared medial de la axila es la zona superior del músculo serrato anterior, que cubre la pared torácica. El nervio

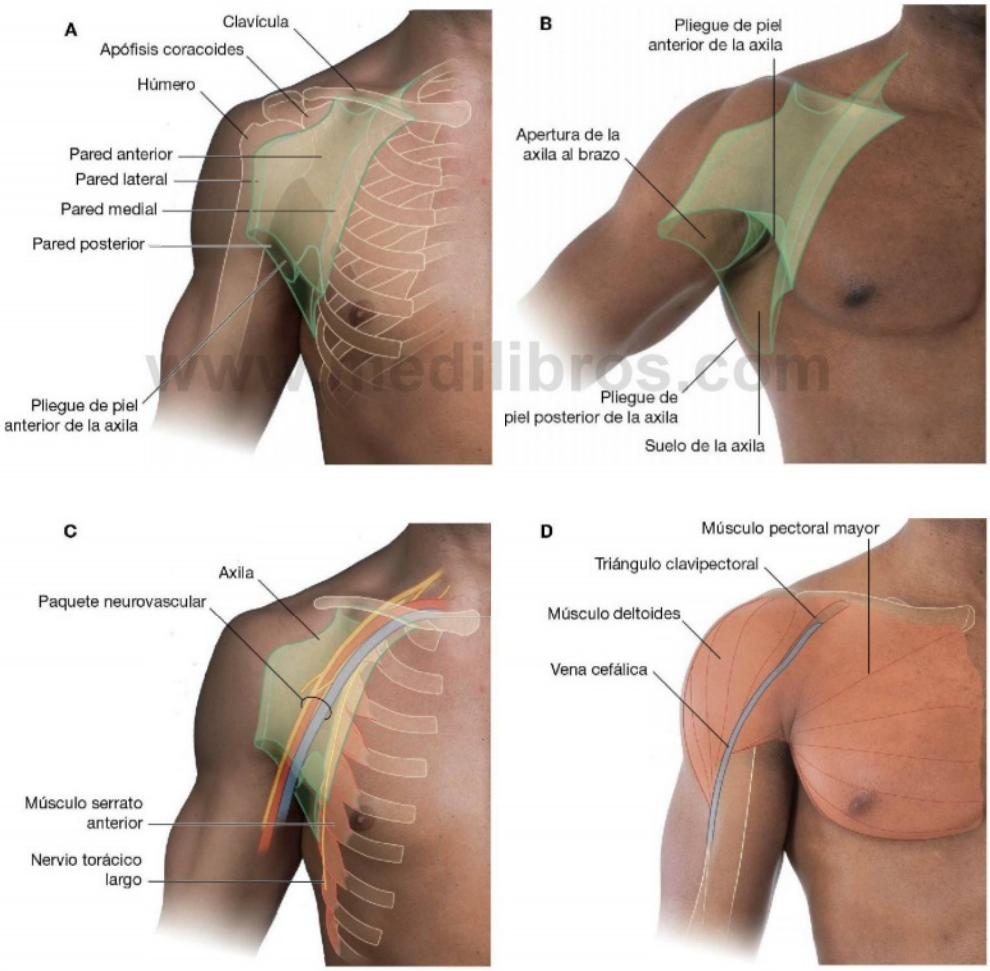

www.mediLibros.com

Fig. 7.114 Visualización de la axila y localización de su contenido y de las estructuras relacionadas. **A.** Zona anterior del hombro que muestra los pliegues y las paredes de la axila. **B.** Zona anterior del hombro que muestra la salida y el suelo de la axila. **C.** Vista anterior que muestra el paquete neurovascular de la axila y el nervio torácico largo. **D.** Vista anterior del hombro que muestra el triángulo clavipectoral con la vena cefálica.

torácico largo sale de la axila siguiendo una dirección vertical, descendiendo por la superficie lateral del músculo serrato anterior, en una posición inmediatamente anterior al pliegue cutáneo posterior de la axila.
- El límite lateral de la axila es el húmero.
- El suelo de la axila es una zona de piel con forma de bóveda que se ubica entre los pliegues cutáneos anterior y posterior de la axila.

Los principales vasos sanguíneos, nervios y vasos linfáticos que discurren entre la extremidad superior y el tronco pasan por la axila.

La arteria axilar, la vena axilar y los componentes del plexo braquial atraviesan la axila y se dirigen al brazo por la zona lateral de la bóveda de piel que forma el suelo de la axila. Este paquete vasculonervioso se puede palpar colocando una mano sobre esta bóveda de piel del suelo y presionando lateralmente contra el húmero.

La vena cefálica discurre por la fascia superficial en un surco situado entre los músculos deltoides y pectoral mayor, y perfora la fascia profunda en el triángulo clavipectoral para drenar a la vena axilar.

Localización de la arteria braquial en el brazo

La arteria braquial se sitúa en la zona medial del brazo, en un surco entre los músculos bíceps braquial y tríceps braquial (fig. 7.115). El nervio mediano acompaña a la arteria braquial, mientras que el nervio cubital se separa en la zona distal para dirigirse en sentido posterior.

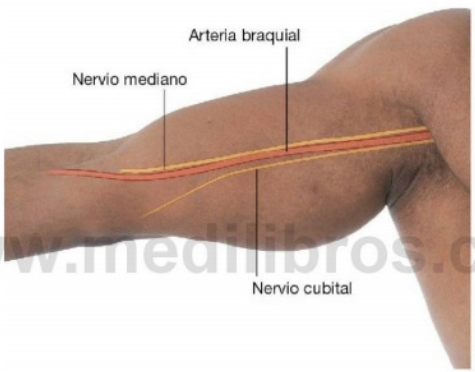

www.medilibros.com

Fig. 7.115 Localización de la arteria braquial en el brazo (vista medial del brazo con la arteria braquial, el nervio mediano y el nervio cubital).

© Elsevier. Fotocopiar sin autorización es un delito.

El tendón del tríceps braquial y la posición del nervio radial

El músculo tríceps braquial forma la masa de partes blandas posterior al húmero, y su tendón se inserta en el olécranon del cúbito, que es fácilmente palpable y forma la prominencia ósea de la «punta» del codo (fig. 7.116).

El músculo braquiorradial también se puede identificar como una masa muscular en la zona lateral del brazo. Es especialmente notorio cuando el antebrazo está a mitad de pronación, flexionado contra resistencia en la articulación del codo, y se visualiza desde la parte anterior.

El nervio radial en la zona distal del brazo aparece por detrás del húmero para situarse en profundidad al músculo braquiorradial.

Fosa cubital (visión anterior)

La fosa cubital se sitúa anterior a la articulación del codo y contiene el tendón del bíceps braquial, la arteria braquial y el nervio mediano (fig. 7.117).

La base de la fosa cubital es una línea imaginaria que pasa por los epicóndilos medial y lateral del húmero, ambos fácilmente palpables. Los bordes lateral y medial están formados por los músculos braquiorradial y pronador redondo, respectivamente. El borde del braquiorradial se puede identificar pidiendo al paciente que flexione contra resistencia el antebrazo, a mitad de la pronación. El borde del pronador redondo se puede calcular trazando una línea oblicua desde el epicóndilo medial hasta una zona situada en la superficie lateral del antebrazo, más o menos a mitad de la longitud de éste. El vértice de la fosa cubital se sitúa aproximadamente en el lugar donde esta línea cruza el borde del músculo braquiorradial.

El contenido de la fosa cubital, de lateral a medial, es: el tendón del bíceps braquial, la arteria braquial y el nervio mediano. El tendón del bíceps braquial se palpa con facilidad. A menudo las venas cefálica, basílica y mediana del codo se visualizan en la fascia subcutánea que cubre la fosa cubital.

El nervio cubital pasa por detrás del epicóndilo medial del húmero y se puede «hacer rodar» en su recorrido sobre el hueso.

El nervio radial se dispone en el antebrazo profundo al borde del músculo braquiorradial, anterior a la articulación del codo.

www.medilibros.com

Fig. 7.116 Tendón del tríceps braquial y posición del nervio radial (vista posterior del brazo).

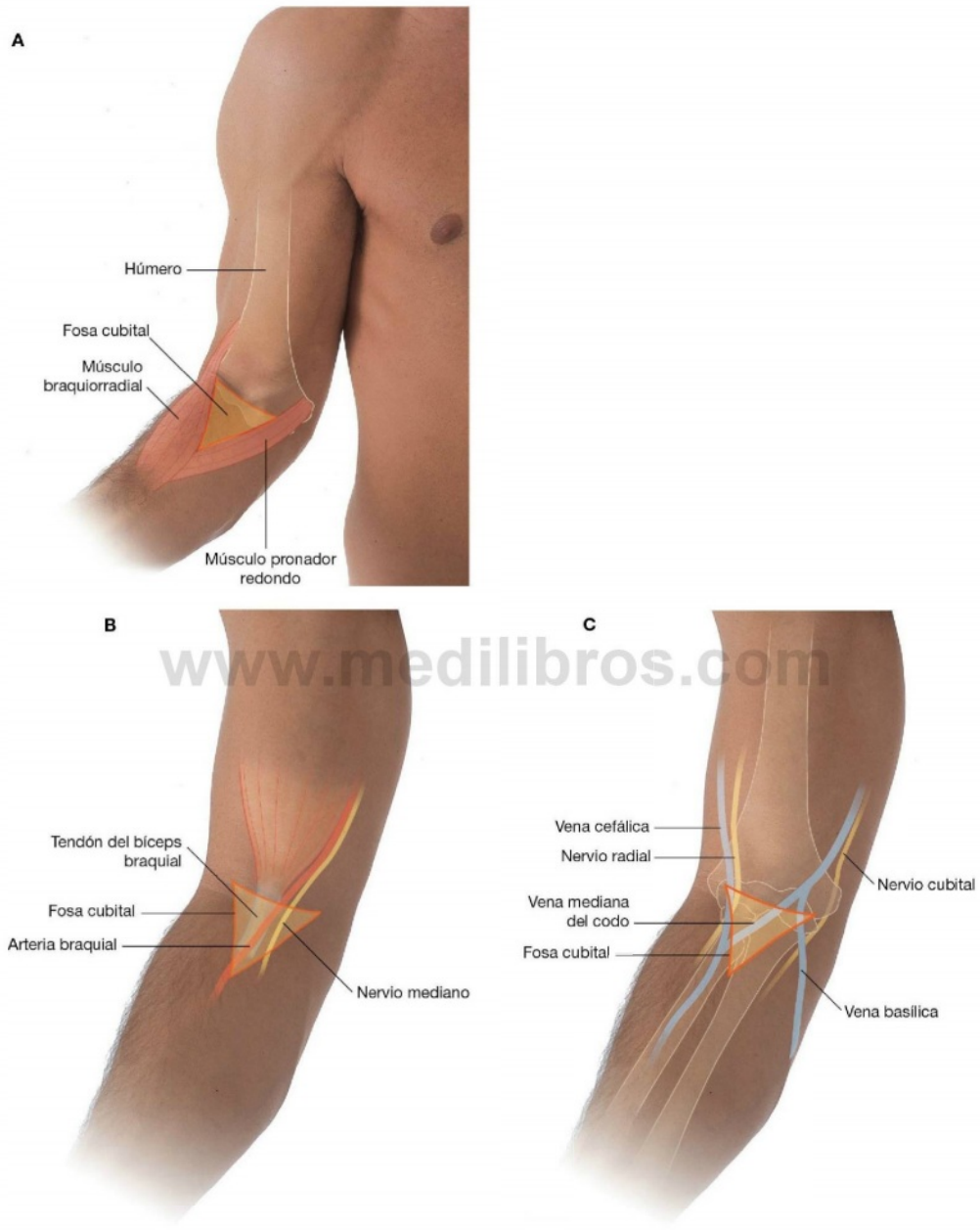

www.medilibros.com

Fig. 7.117 **A.** Fosa cubital (vista anterior). **B.** Límites y contenido. **C.** Representación del nervio radial, el nervio cubital y las venas.

© Elsevier. Fotocopiar sin autorización es un delito.

Identificación de los tendones y localización de los principales vasos y nervios de la zona distal del antebrazo

Los tendones que pasan desde el antebrazo a la mano se identifican con facilidad en la zona distal del antebrazo y pueden utilizarse como puntos de referencia para localizar los principales vasos y nervios.

En la cara anterior de la zona distal del antebrazo, los tendones de los músculos flexor radial del carpo, flexor cubital del carpo y palmar largo se pueden localizar con sencillez mediante palpación, o pidiendo al paciente que flexione la muñeca contra resistencia.

- El tendón del flexor radial del carpo se localiza, de manera aproximada, en la unión entre los tercios lateral y medio de una línea imaginaria trazada en sentido transversal por la zona distal del antebrazo. La arteria radial se sitúa inmediatamente lateral a este tendón, y es el sitio que se utiliza para determinar el pulso radial (fig. 7.118A).
- El tendón del flexor cubital del carpo se palpa con facilidad a lo largo del borde medial del antebrazo. Su inserción en el pisiforme también es palpable siguiendo el tendón hasta la base de la eminencia hipotenar de la mano. La arteria cubital y el nervio cubital se dirigen por la zona distal del antebrazo hacia la mano bajo el borde lateral del tendón del flexor cubital del carpo y laterales al hueso pisiforme.

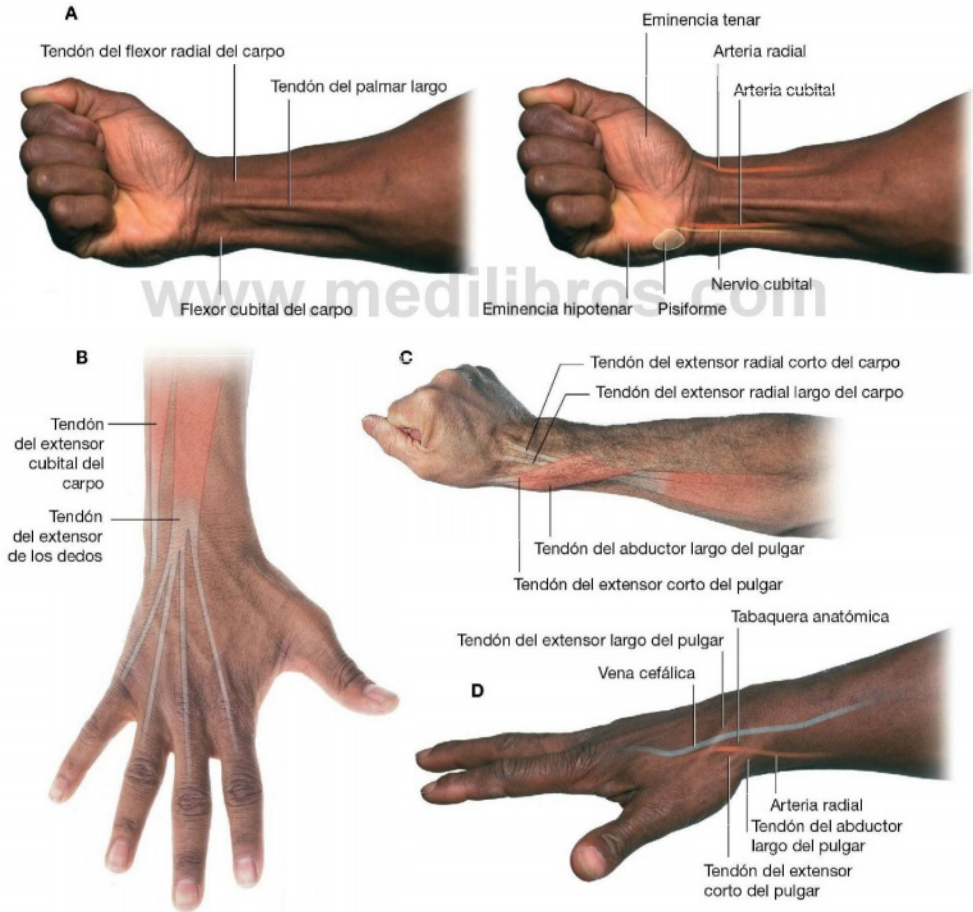

www.medilibros.com

Fig. 7.118 Identificación de los tendones y localización de los principales vasos y nervios de la zona distal del antebrazo. **A.** Cara anterior de la parte distal del antebrazo y de la muñeca. **B.** Cara posterior de la parte distal del antebrazo y de la muñeca. **C.** Vista lateral de la cara posterior de la muñeca y del antebrazo. **D.** Tabaquera anatómica.

- El tendón del palmar largo puede faltar, pero cuando está presente, se sitúa medial al tendón del flexor radial del carpo y es especialmente notorio al flexionar la muñeca contra resistencia. El nervio mediano también es medial al tendón del flexor radial del carpo y se ubica bajo el tendón del palmar largo.
- Los tendones largos de los dedos de la mano se disponen profundos al nervio mediano y entre los tendones flexores largos de la muñeca. Su posición se puede identificar flexionando y extendiendo de forma rápida y repetida los dedos de medial a lateral.
- En la zona posterior y distal del antebrazo y de la muñeca, los tendones del extensor de los dedos (fig. 7.118B) se sitúan en la línea media y se irradian desde la muñeca a los dedos índice, medio, anular y meñique.
- Los extremos distales de los tendones de los músculos extensor radial largo del carpo y extensor radial corto del carpo se encuentran en la zona lateral de la muñeca (fig. 7.118C) y se hacen más notorios si se cierra fuerte el puño y se extiende la muñeca contra resistencia.
- El tendón del extensor cubital del carpo se puede tocar en la zona más medial de la muñeca, entre el extremo distal del cúbito y la muñeca.
- La hiperextensión y abducción del pulgar pone de manifiesto la tabaquera anatómica (fig. 7.118D). El borde medial de esta zona triangular es el tendón del extensor largo del pulgar, que bordea el tubérculo dorsal del radio para dirigirse hacia el pulgar. El borde lateral está formado por los tendones del extensor corto del pulgar y el abductor largo de éste. La arteria radial pasa por la tabaquera anatómica cuando discurre por la zona lateral de la muñeca para acceder al dorso de la mano, y perfora la base del primer interóseo dorsal para alcanzar la zona profunda de la palma de la mano. El pulso de la arteria radial se puede explorar en el suelo de la tabaquera anatómica, con la muñeca relajada. La vena cefálica cruza el techo de la tabaquera anatómica, y los ramos cutáneos del nervio radial se pueden identificar si se desplaza un dedo de delante a atrás por el tendón del músculo extensor largo del pulgar.

Aspecto normal de la mano

En posición de reposo, la palma y los dedos de la mano tienen un aspecto característico. Los dedos se encuentran flexionados y forman una arcada. El dedo meñique es el que está más flexionado y el índice el que menos (fig. 7.119A). La yema del pulgar se dispone a 90° respecto de las yemas de los otros dedos.

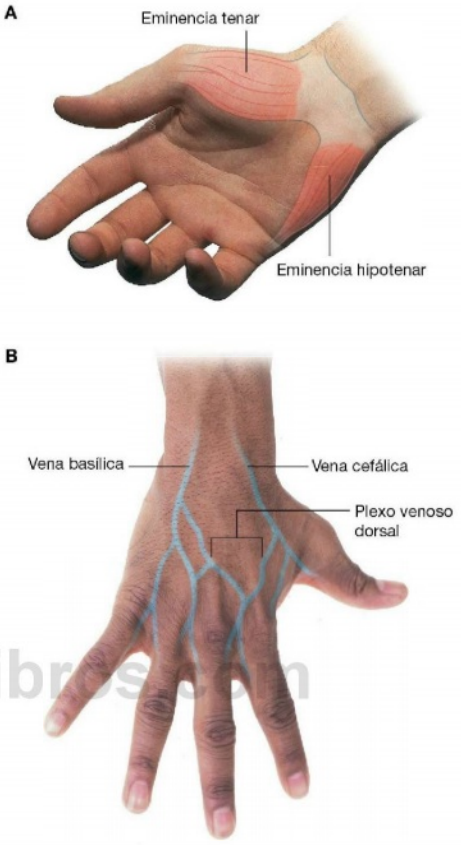

Fig. 7.119 Aspecto normal de la mano. **A.** Vista palmar que muestra las eminencias tenar e hipotenar y la arcada de los dedos. **B.** Vista dorsal que muestra el plexo venoso dorsal.

La eminencia tenar se encuentra en la base del pulgar, y está formada por los músculos subyacentes. Una eminencia similar, la hipotenar, está presente en el borde medial de la palma, en la base del meñique. El aspecto de ambas eminencias, así como la posición de los dedos, se altera cuando se lesionan los nervios cubital y mediano.

Las principales venas superficiales de la extremidad superior comienzan en la mano, en el plexo venoso dorsal (fig. 7.119B), que se sitúa sobre los metacarpianos. La vena basílica se origina en la zona medial del plexo y la cefálica en la zona lateral.

© Elsevier. Fotocopiar sin autorización es un delito.

Posición del retináculo flexor y del ramo recurrente del nervio mediano

El borde proximal del retináculo flexor se puede determinar utilizando dos puntos óseos de referencia:

- El hueso pisiforme, que se puede palpar con facilidad en el extremo distal del tendón del flexor cubital del carpo.
- El tubérculo del escafoides, palpable en el extremo distal del tendón del flexor radial del carpo, cuando éste llega a la muñeca (fig. 7.120).

Una línea imaginaria trazada entre estos dos puntos señala el borde proximal del retináculo flexor. El borde distal del retináculo flexor se sitúa aproximadamente por debajo del punto donde el borde anterior de la eminencia tenar coincide con la eminencia hipotenar, cerca de la base de la palma.

El ramo recurrente del nervio mediano se sitúa profundo a la piel y a la fascia profunda que cubre el borde anterior de la eminencia tenar, cerca de la línea media de la palma.

Función motora de los nervios mediano y cubital en la mano

La capacidad de flexionar las articulaciones metacarpofalángicas al mismo tiempo que se extienden las articulaciones interfalángicas de los dedos depende completamente de los músculos intrínsecos de la mano (fig. 7.121A). La mayoría de estos músculos recibe la inervación del ramo profundo del nervio cubital, que transporta fibras del segmento medular (C8)T1.

La aducción de los dedos para agarrar un objeto situado entre ellos está a cargo de los músculos interóseos palmares, inervados por el ramo profundo del nervio cubital, que lleva fibras del segmento medular (C8)T1.

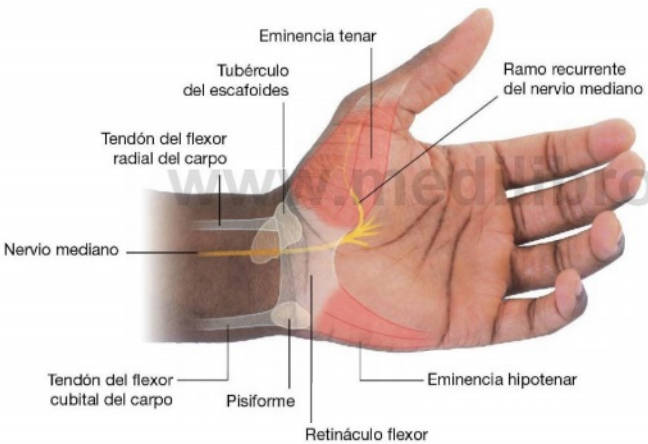

Fig. 7.120 Vista anterior de la mano que muestra la posición del retináculo flexor y del ramo recurrente del nervio mediano.



Fig. 7.121 Función motora de los nervios mediano y cubital en la mano. **A.** Flexión de las articulaciones metacarpofalángicas y extensión de las articulaciones interfalángicas: la posición de «adiós». **B.** Agarre de un objeto entre los dedos. **C.** Agarre de un objeto entre la yema del pulgar y la del índice.

La capacidad de agarrar un objeto entre la yema del pulgar y la yema de otro de los dedos depende de la función normal de los músculos de la eminencia tenar, que están inervados por el ramo recurrente del nervio mediano que transporta fibras del segmento medular (C8)T1.

Visualización de la posición de los arcos palmares superficial y profundo

La posición de los arcos palmares superficial y profundo en la mano se puede determinar utilizando puntos óseos de referencia, eminencias musculares y pliegues cutáneos (fig. 7.122).

- El arco palmar superficial comienza como una continuación de la arteria cubital, que se sitúa lateral al hueso pisiforme en la muñeca. El arco se curva en sentido lateral cruzando la palma, anterior a los tendones flexores largos de la mano. Alcanza en su zona más distal el surco transverso proximal de la piel de la palma, y termina en la zona lateral uniéndose a un vaso de tamaño variable, que procede de la arteria radial en la zona distal del antebrazo, y cruza la eminencia tenar.
- El arco palmar profundo se origina en la zona lateral de la palma, profundo a los tendones flexores largos, y entre los extremos proximales del I y II metacarpiano. Se curva en sentido medial, cruzando la palma de la mano. Termina uniéndose a la rama profunda de la arteria cubital, que pasa por la base de los músculos de la eminencia hipotenar y entre el pisiforme y el gancho del ganchoso. El arco palmar profundo se sitúa más proximal en la mano que el arco palmar superficial. Se localiza aproximadamente en un punto intermedio entre el pliegue cutáneo distal de la muñeca y el pliegue cutáneo transverso proximal de la palma.

Puntos de exploración del pulso periférico

Los pulsos periféricos se pueden palpar en seis puntos en la extremidad superior (fig. 7.123):

- Pulso axilar: la arteria axilar se sitúa en la axila lateral al vértice de la bóveda de piel que cubre el suelo de la axila.
- Pulso braquial en la mitad del brazo: la arteria braquial se localiza en la cara medial del brazo, en una hendidura entre los músculos bíceps braquial y tríceps braquial. Ésta es la posición en la que se coloca el manguito para medir la presión arterial.
- Pulso braquial en la fosa cubital: la arteria braquial se ubica medial al tendón del músculo bíceps braquial. Ésta es la posición donde se coloca el estetoscopio para auscultar el pulso cuando se mide la presión arterial.
- Pulso radial en la zona distal del antebrazo: la arteria radial se dispone inmediatamente lateral al tendón del músculo flexor radial del carpo. Éste es el lugar más frecuente para «tomar el pulso».
- Pulso cubital en la zona distal del antebrazo: la arteria cubital se sitúa justo debajo del borde lateral del tendón del flexor cubital del carpo y proximal al pisiforme.
- Pulso radial en la tabaquera anatómica: la arteria radial se localiza en la zona lateral de la muñeca, entre los tendones del extensor largo del pulgar y los tendones del extensor corto del pulgar y del abductor largo del pulgar.

www.elsevierlibros.com

Fig. 7.122 Posición de los arcos palmares superficial y profundo. Se señalan el surco cutáneo transverso proximal de la palma y el surco distal de la muñeca; los arcos superficial y profundo se ven por transparencia. También se muestra la posición del pisiforme y del gancho del ganchoso.

© Elsevier. Fotocopiar sin autorización es un delito.

www.medilibros.com

Fig. 7.123 Lugares donde se explora el pulso arterial periférico en la extremidad superior. **A.** Puntos donde se palpa el pulso. **B.** Colocación del manguito y del estetoscopio para determinar la presión arterial.

Casos clínicos

Caso 1

PROBLEMA EN EL HOMBRO DESPUÉS DE UNA CAÍDA CON LA MANO EXTENDIDA

Un hombre de 45 años se presentó con dolor y debilidad en el hombro derecho. El dolor comenzó aproximadamente 6 meses antes, después de una caída con la mano extendida. El paciente recordaba haber tenido algunas molestias poco intensas en el hombro, sin otros síntomas específicos. No presentaba ningún otro problema de salud.

En la exploración del hombro había una marcada atrofia de los músculos de las fosas supraespinosa e infraespinosa. El paciente tenía dificultad para iniciar la abducción y mostraba debilidad en la rotación lateral del húmero.

Los músculos atrofiados eran el supraespinoso y el infraespinoso. La razón de la atrofia era el desuso.

La atrofia muscular se produce por diversos motivos. La atrofia por desuso es una de las causas más frecuentes. Entre los ejemplos de atrofia por desuso se encuentra la pérdida de masa muscular después de la inmovilización de una fractura con una escayola. También se puede ver lo contrario: cuando se produce un exceso de uso, los músculos se vuelven más voluminosos (se hipertrofian).

Los músculos supraespinoso e infraespinoso están inervados por el nervio supraescapular (C5, C6), que se origina en el tronco superior del plexo braquial. Puesto que sólo estaban afectados estos músculos, lo más probable es que la atrofia muscular estuviese producida por desnervación. La desnervación puede ser consecuencia de una sección directa del nervio, de la compresión, o de un efecto farmacológico en el nervio.

El lugar típico de compresión del nervio supraescapular es la escotadura (agujero) supraescapular, en el borde superior de la escápula.

Aparentemente, el traumatismo leve del paciente lesionó el rodete glenoideo fibrocartilaginoso, lo que permitió la formación de un quiste que pasó por el borde superior de la escápula para entrar en la escotadura (agujero) supraescapular. El quiste se extendió hacia arriba, comprimiendo el nervio supraescapular.

La resección quirúrgica del rodete glenoideo lesionado y la extirpación del quiste mejoraron los síntomas del paciente.

www.medilibros.com

Caso 2

ESCÁPULA ALADA

Una mujer de 57 años fue sometida a una mastectomía derecha debido a un cáncer de mama. En el informe de la cirugía se reflejaba que se había extirpado todo el tejido mamario, incluido el proceso axilar. Además se había realizado una disección de todos los nódulos linfáticos de la axila, junto con la grasa que los rodeaba. La paciente tuvo una recuperación sin complicaciones.

En la primera visita de seguimiento, el marido de la paciente comentó al cirujano que a la paciente le había aparecido una «espina» ósea en la espalda. El cirujano, intrigado, le pidió que le mostrara esta espina. En la exploración se apreciaba que la espina correspondía al ángulo inferior de la escápula, que formaba una prominencia que sobresalía en la parte posterior («forma de ala»). Si se elevaban los brazos se acentuaba esta estructura.

El borde medial de la escápula aparecía muy marcado y se apreciaba cierta pérdida de masa del músculo serrato anterior, que se inserta en la punta de la escápula.

El nervio dirigido a este músculo estaba lesionado.

Durante la cirugía de la axila se había lesionado el nervio torácico largo en su recorrido descendente por la región lateral de la pared torácica, en la superficie externa del serrato anterior, justo por debajo de la piel y de la fascia subcutánea.

Aunque es poco probable que la paciente mejorase, puesto que el nervio se había seccionado, quedó satisfecha al tener una explicación adecuada de la procedencia de la espina.

© Elsevier. Fotocopiar sin autorización es un delito.

Caso 3

BLOQUEO NERVIOSO DEL PLEXO BRAQUIAL

Un cirujano quería realizar una intervención complicada en la muñeca de un paciente y consultó con el anestesista si se podía «dormir» todo el brazo, estando el paciente despierto. En 20 minutos el anestesista lo había conseguido mediante la inyección de 10 ml de anestesia local en la axila. El cirujano realizó la operación y el paciente no sintió dolor en absoluto.

La anestesia se inyectó en la vaina axilar.

Sería prácticamente imposible anestesiar la muñeca en el antebrazo, porque la anestesia tendría que inyectarse de forma precisa alrededor de los nervios cubital, mediano y radial. Además, todos los ramos cutáneos del antebrazo se tendrían que anestesiar de forma individual, lo que supondría emplear mucho tiempo, y probablemente sólo se conseguiría una anestesia parcial.

Los nervios de la extremidad superior se originan en el plexo braquial, que rodea la arteria axilar en la axila. Un hecho destacado es que la arteria axilar, la vena axilar y el plexo braquial están envueltos por un manguito de fascia, que se denomina vaina axilar. Si se inyecta la anestesia en el espacio rodeado por la vaina axilar, todos los nervios del plexo braquial quedan anestesiados.

Si el paciente coloca el brazo en abducción y rotación lateral (la palma detrás de la cabeza), se puede palpar fácilmente la arteria axilar, y por tanto localizar la posición de la vaina axilar. Una vez que se identifica la arteria axilar, se coloca una pequeña aguja a ambos lados de la arteria y se inyecta anestesia local. El anestésico se difundirá por la vaina axilar en esta región. El plexo braquial que rodea la arteria axilar será anestesiado de forma completa, y se conseguirá así un «bloqueo» anestésico local eficaz.

El paciente preguntó si podría haber alguna complicación.

Las posibles complicaciones son que la aguja se clave directamente en los ramos del plexo braquial, una lesión de la arteria axilar, y la inyección intraarterial inadvertida del anestésico local. Por fortuna, estas complicaciones son infrecuentes en manos experimentadas.

www.medilibros.com

Caso 4

COMPLICACIÓN DE UNA FRACTURA DE LA PRIMERA COSTILLA

Una joven de 25 años sufrió un accidente de tráfico y cayó de su motocicleta. Cuando llegó a urgencias se encontraba inconsciente. Se realizaron varias exploraciones y pruebas, entre las que se incluyó una radiografía de tórax. El médico que la atendió apreció una fractura compleja de la primera costilla izquierda.

Muchas estructuras esenciales de la extremidad superior pasan sobre la costilla I.

Es fundamental explorar los nervios que inervan el brazo y la mano, aunque resulta extremadamente difícil en un paciente inconsciente. No obstante, algunos de los reflejos musculares se pueden explorar percutiendo con un martillo de reflejos. También es posible explorar la respuesta al dolor en un paciente que tenga alterado el nivel de conciencia. Es necesario palpar el pulso de las arterias axilar, braquial, radial y cubital, puesto que una fractura de la primera costilla puede seccionar e interrumpir la arteria subclavia, que pasa sobre esta costilla.

Se insertó de inmediato un drenaje torácico, puesto que el pulmón estaba colapsado. La primera costilla fracturada había dañado las pleuras visceral y parietal, lo que permitía que el aire del pulmón lesionado se escapara a la cavidad pleural. El pulmón colapsado, así como la cavidad pleural llena de aire, habían alterado la función pulmonar.

Se insertó un tubo de drenaje torácico entre las costillas y se drenó el aire para reexpandir el pulmón.

La primera costilla es una estructura profunda, situada en la base del cuello. No es infrecuente que las costillas se fracturen durante traumatismos leves, incluidas las lesiones deportivas. Sin embargo, la primera costilla, ubicada en la base del cuello, está rodeada de músculos y partes blandas que le aportan una protección considerable. Por tanto, un paciente que haya tenido una fractura de la primera costilla, ha sufrido sin duda un traumatismo de alta energía, que suele deberse a lesiones por desaceleración. Es preciso descartar la presencia de otras lesiones y tratar al paciente considerando la posibilidad de lesiones de las estructuras profundas del cuello y del mediastino.

Caso 5

COMPRESIÓN DEL NERVIO MEDIANO

Una mujer de 35 años consultó a su médico por hormigueo y entumecimiento en las yemas de los dedos primero, segundo y tercero (dedos pulgar, índice y medio). Los síntomas aparecían al extender el brazo. También había anestesia local alrededor de la base de la eminencia tenar.

El problema fue diagnosticado como compresión del nervio mediano.

El nervio mediano está formado por los fascículos lateral y medial del plexo braquial anterior a la arteria axilar y se introduce en el brazo por delante de la arteria braquial. En el codo se sitúa en un plano medial con respecto a la arterial braquial y ambas estructuras están en un plano medial con respecto al tendón del bíceps. El trayecto del nervio en el antebrazo discurre por el compartimento anterior y pasa por debajo del retináculo flexor. Inerva la mayoría de los músculos del antebrazo, los músculos de la eminencia tenar, los dos lumbricales laterales y la piel de la superficie palmar de la parte lateral de los tres primeros dedos y de la mitad del cuarto dedo y la cara lateral de la palma de la mano y de la parte media de la muñeca.

Se pensó que el nervio mediano estaba comprimido por debajo del retináculo flexor (síndrome del túnel carpiano).

El síndrome del túnel carpiano es un problema común en pacientes jóvenes y de mediana edad. Es típico que el nervio quede comprimido en el interior del túnel carpiano, lo que puede asociarse con numerosas afecciones médicas, como tiroidopatía y embarazo. A veces, un pequeño ganglión o un tumor situado en el interior del túnel carpiano puede comprimir también el nervio. Otras posibilidades son tenosinovitis en pacientes con artritis reumatoide.

Se efectuaron estudios de conducción nerviosa para confirmar los hallazgos clínicos. Los estudios de conducción nerviosa son una serie de pruebas que envían pequeños impulsos eléctricos a lo largo de una variedad de nervios con el fin de medir la velocidad con la que el nervio conduce estos impulsos. Puede medirse la velocidad del pulso nervioso y recibe la denominación de latencia. En nuestra paciente se observó que el nervio tenía una latencia normal hasta la articulación del codo; sin embargo, por debajo de la articulación del codo había un aumento de la latencia.

Los estudios de conducción nerviosa indicaban la compresión en la articulación del codo.

Los hallazgos clínicos no son compatibles con el síndrome del túnel carpiano. El médico debería haber mostrado alerta en relación con este problema, ya que la paciente había experimentado entumecimiento sobre la eminencia tenar de la mano. Esta pista indica conocimientos de la anatomía. La compresión del nervio dentro del túnel carpiano no produce este entumecimiento porque la pequeña rama cutánea que inerva esta región es proximal al retináculo flexor.

La etiología del compromiso nervioso se debía al ligamento de Struthers, un resto embriológico del músculo coracobraquial, y es un hallazgo extraordinariamente infrecuente. A veces puede osificarse y cruzar el nervio, la arteria y la vena para producir compresión con la extensión del brazo. Aunque es muy infrecuente e inusual, ilustra el trayecto complejo del nervio mediano.

www.medilibros.com

Caso 6

INMOVILIZACIÓN DEL EXTENSOR DE LOS DEDOS

Después de una dura jornada de estudio, dos alumnos de medicina quedaron para tomar un café. El más veterano de los dos le dijo al de primer año que apostaba 50 dólares a que no podría levantar una caja de cerillas con un dedo. El estudiante de primer año colocó los 50 dólares en la mesa y aceptó la apuesta. El más veterano pidió al de primer año que cerrara el puño y lo colocara con la palma hacia abajo, de modo que las falanges medias de los dedos estuvieran en contacto con la barra. Después le dijo que extendiera el dedo medio, de modo que quedase estirado, mientras que las falanges medias de los dedos índice, anular y meñique seguían apoyadas en la superficie de la barra.

Colocó la caja de cerillas sobre la uña del dedo medio del estudiante de primer año y le pidió que la elevara.

El estudiante de primer año no fue capaz de hacerlo, y perdió la apuesta.

La extensión de los dedos índice, medio, anular y meñique se realiza por el músculo extensor de los dedos.

Si se cierra el puño con la palma hacia abajo y se coloca en una mesa mientras se presionan las falanges medias contra ella, se inmoviliza la acción de este músculo. Por tanto, el estudiante de primer año era incapaz de elevar el dedo medio (que era el que estaba estirado). Se debe recordar que si se realiza el mismo procedimiento siendo el dedo índice o el meñique los que quedan libres para moverse, sí podrá realizarse el movimiento. Esto se debe a que la extensión de estos dos dedos no sólo se realiza por el músculo extensor de los dedos, sino que también poseen un extensor del índice y un extensor del meñique, capaces de ejecutar esta función.

© Elsevier. Fotocopiar sin autorización es un delito.

Caso 7

ROTURA DEL TENDÓN DEL SUPRAESPINOSO

Una mujer de 70 años consultó a un traumatólogo por dolor en el hombro derecho e incapacidad para iniciar la abducción del hombro. La exploración mostró pérdida de masa muscular en la fosa supraespinosa. El músculo supraespinoso estaba lesionado.

La abducción del húmero en la articulación glenohumeral se inicia por el músculo supraespinoso. Una vez que se han abducido los primeros 10-15°, el músculo deltoides continúa el movimiento. La paciente era capaz de abducir el brazo si descendía e inclinaba la articulación glenohumeral hacia abajo, de modo que conseguía una ventaja mecánica para el deltoides.

La pérdida de la masa muscular en la fosa supraespinosa sugería atrofia muscular.

La atrofia muscular se produce cuando un músculo no se utiliza. El traumatólogo pensó que se trataba de una rotura del tendón del supraespinoso por debajo del acromion. Si esto hubiera ocurrido, el músculo se habría atrofiado.

El diagnóstico se confirmó mediante ecografía.

Se sentó a la paciente en un taburete y se le descubrió el hombro derecho. Se colocó su mano sobre la nalga derecha. Esta posición consigue una rotación lateral y extensión del hombro, de modo que el tendón del supraespinoso queda expuesto para realizar la ecografía. La imagen mostró una rotura completa del tendón, y la presencia de líquido libre en la bolsa subacromial subdeltoidea (fig. 7.124). La paciente fue sometida a una reparación quirúrgica y consiguió una buena recuperación.

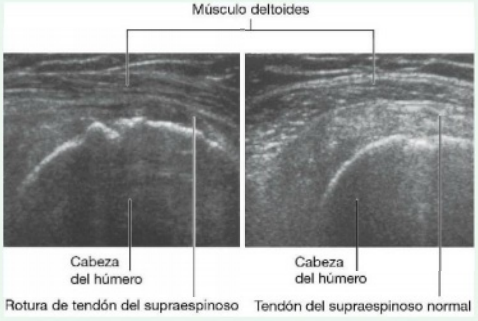

Fig. 7.124 Ecografía que muestra una rotura completa del tendón supraespinoso con líquido en la bolsa subacromial subdeltoidea.

www.medilibros.com

Caso 8

CÓMO EXPLORAR LA MANO

Se pidió a un residente que realizara una exploración clínica de la mano de un paciente. El residente examinó lo siguiente:

Sistema musculoesquelético

El sistema musculoesquelético está formado por los huesos, las articulaciones, los músculos y los tendones. El residente observó si había anomalías y atrofias musculares. Si se conocen las zonas atrofiadas, se puede identificar el nervio que las inerva. Palpó cada uno de los huesos y también el escafoides en la muñeca con desviación cubital. Exploró asimismo los movimientos de las articulaciones, puesto que éstos pueden verse limitados en enfermedades articulares o si no se puede realizar la contracción muscular.

Circulación

Es necesario palpar los pulsos radial y cubital. El residente examinó el relleno capilar para comprobar la adecuada perfusión de la mano.

Exploración de los nervios

Se deben explorar los tres nervios principales de la mano:

Nervio mediano
El nervio mediano inerva la piel de la cara palmar de los tres dedos laterales y la mitad lateral del cuarto, la cara dorsal de las falanges distales y la mitad de las falanges medias de los mismos dedos, así como una extensión variable de la cara radial de la palma de la mano. La lesión del nervio mediano produce atrofia de la eminencia tenar, ausencia de la abducción del pulgar y ausencia de la oposición de este mismo dedo.

Nervio cubital
El nervio cubital inerva la piel de las superficies anterior y posterior del meñique y la cara cubital del dedo anular, la piel de la eminencia hipotenar y una franja similar de piel en la zona posterior. Algunas veces el nervio cubital inerva toda la piel del dedo anular y la cara cubital del dedo medio.

La parálisis del nervio cubital produce atrofia de la eminencia hipotenar, ausencia de flexión de las articulaciones interfalángicas distales de los dedos meñique y anular, y ausencia de la abducción y aducción de los dedos. También está afectada la aducción del pulgar.

Nervio radial
Este nervio inerva una pequeña superficie de piel sobre la cara lateral del I metacarpiano y el dorso del primer espacio interdigital.

El nervio radial también produce la extensión de la muñeca, y extensión de las articulaciones metacarpofalángicas e interfalángicas y de los dedos.

Una exploración sencilla debe incluir pruebas para comprobar la función del nervio mediano mediante la oposición del pulgar, del nervio cubital mediante la abducción y aducción de los dedos, y del nervio radial mediante la extensión de la muñeca y de los dedos y mediante la sensibilidad en el dorso del primer espacio interdigital.

www.medilibros.com

© Elsevier. Fotocopiar sin autorización es un delito.

Caso 9

PROBLEMA DE LA ARTICULACIÓN DEL HOMBRO

Un pitcher de béisbol de 35 años llegó a la clínica con una historia de luxación recurrente del hombro (fig. 7.125). Se efectuó una exploración por RM para valorar la articulación del hombro antes de proceder a cualquier tratamiento.

La RM demuestra las estructuras anatómicas en múltiples planos, lo que permitió al médico una visión de conjunto del hombro y valorar cualquier estructura intra o extraarticular que pudiera haber sido dañada y requerir reparación quirúrgica.

La RM demostró un pique (*divot*) en la cara posterosuperior de la cabeza humeral y un pequeño fragmento de hueso y de rodete glenoideo que se había separado en la cara anteroinferior de la cavidad glenoidea.

La luxación del hombro no es un problema infrecuente y puede ocurrir como algo excepcional o con las lesiones repetitivas puede ser recurrente. Las luxaciones recurrentes pueden ser bilaterales y simétricas (puede recordarse como «laxo desgarrado o laxo congénito»).

Los hallazgos por RM son típicos en relación con la luxación anteroinferior, que es el tipo más común; además, la RM demuestra las lesiones que se producen en el interior de la articulación en el momento de la luxación. Estas lesiones incluyen el punto de contacto de la cara posterosuperior de la cabeza humeral en la cara anteroinferior de la cavidad glenoidea. Este tipo de lesión, cuando es recurrente, puede arrancar un pequeño fragmento del rodete glenoideo y en algunos casos puede unirse a un pequeño fragmento de hueso (lesión de Bankart). Cuando se recoloca el hombro, la integridad de la inserción capsular en la parte anteroinferior ha sido afectada, lo que hace que el hombro sea potencialmente propenso a una nueva luxación.

Se llevó a cabo una reparación artroscópica.

La artroscopia del hombro es un método establecido para valorar la articulación del hombro. Las puertas de entrada son por la parte anterior y la posterior mediante pequeños orificios realizados percutáneamente en la cápsula. Se rellena la articulación del hombro con solución salina, con lo que se distiende y se permite que el artroscopio se mueva alrededor de la articulación e inspeccione las superficies articulares, incluido el rodete. Se reinsertaron y suturaron el rodete y su fragmento óseo mediante suturas de anclaje (similares a grapas). La cara anterior de la cápsula también se tensa.

El paciente tuvo una recuperación sin incidentes.

Después del procedimiento el brazo se mantuvo en rotación interna y permaneció en aducción. Se llevó a cabo un programa de ejercicios suaves y fisioterapia y el paciente volvió a jugar al béisbol.

Fig. 7.125 La radiografía, proyección anteroposterior, demuestra una luxación anteroinferior de la cabeza humeral en la articulación glenohumeral.

www.freedilibros.com

8

Cabeza y cuello

Contenido adicional *online* disponible en
www.studentconsult.com

- Biblioteca de imágenes: ilustraciones de la anatomía de la cabeza y el cuello
- Autoevaluación: preguntas de elección múltiple tipo National Board
- Preguntas cortas
- Anatomía de superficie interactiva: animaciones
- Casos clínicos médicos
  - Tumor de Pancoast
  - Síndrome de robo de la subclavia
  - Quiste branquial
  - Epiglotitis
  - Otoesclerosis
  - Laceración del cuero cabelludo
  - Escafocefalia
  - Arteritis de la temporal
  - Amigdalitis
- Casos clínicos
  - Bocio multinodular
  - Cálculos en el conducto parotídeo
  - Hematoma extradural
  - Estenosis de la arteria carótida interna
  - Aneurisma de la arteria comunicante posterior
  - Epistaxis recurrente
  - Complicaciones de una fractura orbitaria
  - Tumor del tronco del encéfalo
  - Macroadenoma hipofisario

Curso de autoaprendizaje *online* de Anatomía y embriología

- Módulos de anatomía 1-3 y 39-52
- Módulos de embriología 72-77

Conceptos generales *837*

Descripción general 837
- Cabeza 837
- Cuello 839

Funciones 841
- Protección 841
- Contiene los tramos superiores de los aparatos respiratorio y digestivo 841
- Comunicación 841
- Posición de la cabeza 841
- Conecta la porción superior e inferior de los aparatos respiratorio y digestivo 841

Componentes 842
- Cráneo 842
- Vértebras cervicales 844
- Hueso hioides 845
- Paladar blando 846
- Músculos 846

Relación con otras regiones 847
- Tórax 847
- Extremidades superiores 847

Aspectos clave 848
- Niveles vertebrales CIII/IV y CV/VI 848
- La vía aérea en el cuello 849
- Nervios craneales 850
- Nervios cervicales 851
- Separación funcional de los aparatos digestivo y respiratorio 851
- Triángulos del cuello 854

Anatomía regional *855*

Cráneo 855
- Visión anterior 855
- Visión lateral 857
- Visión posterior 859
- Visión superior 860
- Visión inferior 860

© 2015. Elsevier España, S.L.U. Reservados todos los derechos

Cavidad craneal 864
- Techo 864
- Suelo 865

Meninges 873
- Duramadre craneal 873
- Aracnoides 876
- Piamadre 877
- Meninges y espacios meníngeos 877

Encéfalo e irrigación 879
- Encéfalo 879
- Irrigación cerebral 880
- Drenaje venoso 886

Nervios craneales 894
- Nervio olfatorio [I] 896
- Nervio óptico [II] 896
- Nervio oculomotor [III] 897
- Nervio troclear [IV] 897
- Nervio trigémino [V] 898
- Nervio oftálmico [V_1] 898
- Nervio maxilar [V_2] 898
- Nervio mandibular [V_3] 898
- Nervio abducens [VI] 898
- Nervio facial [VII] 898
- Nervio vestibulococlear [VIII] 899
- Nervio glosofaríngeo [IX] 899
- Nervio vago [X] 900
- Nervio accesorio [XI] 900
- Nervio hipogloso [XII] 900

Cara 904
- Músculos 904
- Glándula parótida 911
- Inervación 914
- Vasos 916

Cuero cabelludo 922
- Capas 922
- Inervación 924
- Vasos 925
- Drenaje linfático 926

Órbita 927
- Órbita ósea 927
- Párpados 928
- Aparato lagrimal 932
- Fisuras y agujeros 934
- Especializaciones de las fascias 935
- Músculos 936
- Vasos 941
- Inervación 942
- Globo ocular 946

Oído 953
- Oído externo 954
- Oído medio 958
- Oído interno 965

Fosas temporal e infratemporal 972
- Estructura ósea 973
- Articulación temporomandibular 975
- Músculo masetero 977
- Fosa temporal 978
- Fosa infratemporal 981

Fosa pterigopalatina 992
- Paredes óseas 993
- Vías de acceso 994
- Contenidos 994

Cuello 1000
- Fascia cervical 1000
- Drenaje venoso superficial 1003
- Triángulo anterior del cuello 1006
- Triángulo posterior del cuello 1023
- Raíz del cuello 1030

Faringe 1040
- Estructura esquelética 1041
- Pared faríngea 1042
- Fascia 1045
- Espacios en la pared faríngea y estructuras que pasan a través de éstos 1046
- Nasofaringe 1046
- Orofaringe 1048
- Laringofaringe 1048
- Amígdalas 1048
- Vasos 1049
- Nervios 1051

Laringe 1052
- Cartílagos laríngeos 1053
- Ligamentos extrínsecos 1056
- Ligamentos intrínsecos 1057
- Articulaciones laríngeas 1058
- Cavidad de la laringe 1059
- Músculos intrínsecos 1061
- Función de la laringe 1064
- Vasos 1066
- Nervios 1068

Cavidades nasales 1069
- Pared lateral 1070
- Regiones 1071
- Inervación e irrigación sanguínea 1072
- Estructura esquelética 1072
- Nariz 1074
- Senos paranasales 1074
- Paredes, suelo y techo 1076
- Narinas 1080
- Coanas 1081
- Vías de entrada 1082
- Vasos 1082
- Inervación 1085

Cavidad oral 1087
- Numerosos nervios inervan la cavidad oral 1088
- Estructura esquelética 1088
- Paredes: las mejillas 1091
- Suelo 1092

www.medilibros.com

Lengua 1095
Glándulas salivales 1102
Techo de la cavidad oral 1105
Hendidura bucal y labios 1113
Istmo de las fauces 1114
Dientes y encías 1114

***Anatomía de superficie* 1120**

Anatomía de superficie de la cabeza y el cuello 1120
Posición anatómica de la cabeza y los elementos principales 1120
Visualización de estructuras en los niveles vertebrales CIII/CIV y CVI 1121
Cómo delimitar los triángulos anterior y posterior del cuello 1122
Cómo localizar el ligamento cricotiroideo 1123
Cómo localizar la glándula tiroides 1124
Estimación de la posición de la arteria meníngea media 1124
Características principales de la cara 1125
El ojo y el aparato lagrimal 1126
Oído externo 1127
Puntos de palpación del pulso 1128

***Casos clínicos* 1129**

Conceptos generales

DESCRIPCIÓN GENERAL

www.medilibros.com

La cabeza y el cuello son regiones del cuerpo anatómicamente complejas.

Cabeza

Componentes principales

La cabeza se compone de una serie de compartimentos formados por huesos y partes blandas, entre los que se incluyen:

- La cavidad craneal.
- Los dos oídos.
- Las dos órbitas.
- Las dos cavidades nasales.
- La cavidad oral (fig. 8.1).

La **cavidad craneal** es el compartimento de mayor tamaño y alberga el encéfalo y sus membranas asociadas (las meninges).

La mayor parte del aparato auditivo de cada lado se localiza en el interior de uno de los huesos que forma el suelo de la cavidad craneal. Los pabellones auriculares se extienden lateralmente a partir de estas regiones.

Las dos **órbitas** contienen los globos oculares. Son dos cámaras de morfología cónica cuyos vértices se dirigen posteromedialmente, y se sitúan directamente debajo del extremo anterior de la cavidad craneal. Las paredes orbitarias son óseas, mientras que la base de cada cámara cónica puede ser abierta y cerrada por los párpados.

Las **cavidades nasales** representan el segmento más superior del aparato respiratorio y se sitúan entre ambas órbitas. Se encuentran formadas por unas paredes, un suelo y un techo compuestos, en su mayoría, por hueso y cartílago. Las aberturas anteriores de las cavidades nasales se denominan **orificios nasales (narinas)** y las aberturas posteriores son las **coanas (aberturas nasales posteriores).**

En comunicación con las cavidades nasales se encuentran unas extensiones neumáticas **(senos paranasales),** que se proyectan lateral, superior y posteriormente en los huesos adyacentes. Los senos de mayor tamaño, los **senos maxilares,** están situados por debajo de cada órbita.

La **cavidad oral** es inferior a las cavidades nasales y se encuentra separada de ellas por el **paladar duro** y el **paladar blando.** El suelo de la cavidad oral está formado en su totalidad por tejidos blandos.

La abertura anterior de la cavidad oral es la **hendidura bucal** (boca), y la abertura posterior se denomina **istmo de las fauces.** A diferencia de las narinas y las coanas, que se encuentran abiertas continuamente, tanto la hendidura bucal como el istmo de las fauces pueden abrirse o cerrarse por medio de los tejidos blandos circundantes.

© Elsevier. Fotocopiar sin autorización es un delito.

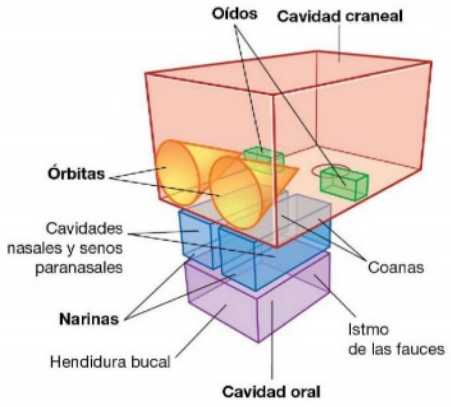

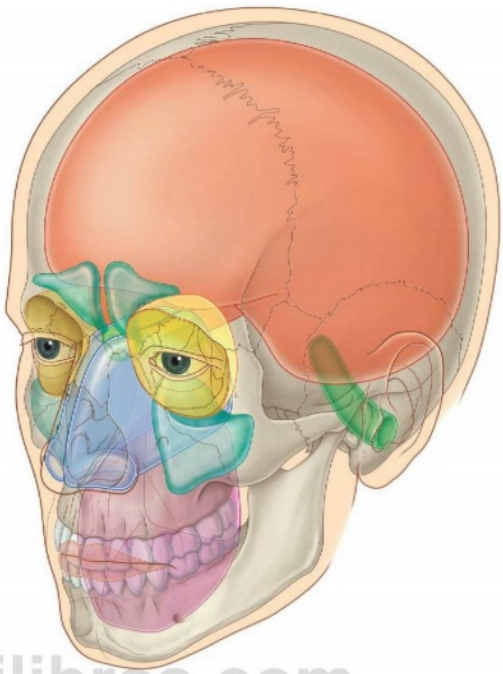

www.medilibros.com

Fig. 8.1 Compartimentos principales de la cabeza y del cuello.

Otras regiones definidas anatómicamente

Además de los compartimentos principales de la cabeza, se distinguen otras dos regiones definidas anatómicamente a cada lado (la fosa infratemporal y la fosa pterigopalatina), que representan áreas de transición entre los diferentes compartimentos de la cabeza (fig. 8.2). La cara y el cuero cabelludo también son regiones definidas anatómicamente y se relacionan con las superficies externas.

La **fosa infratemporal** ocupa el área situada entre el borde posterior de la mandíbula (rama) y una superficie ósea plana (la lámina lateral de la apófisis pterigoides), posterior al maxilar. Esta fosa, limitada por hueso y tejidos blandos, es el espacio por el que discurre uno de los nervios craneales principales, el nervio mandibular (la división mandibular del nervio trigémino [V_3]), en su trayecto entre la cavidad craneal y la cavidad oral.

Las **fosas pterigopalatinas** se localizan a ambos lados, por detrás del maxilar. Estas pequeñas fosas comunican con la cavidad craneal, la fosa infratemporal, la órbita, la cavidad nasal y la cavidad oral. El nervio maxilar (la división maxilar del nervio trigémino [V_2]) es una de las estructuras más importantes que discurren a través de la fosa pterigopalatina.

La **cara** es la región anterior de la cabeza. En ella se encuentra un único grupo de músculos, capaces de mover la piel en

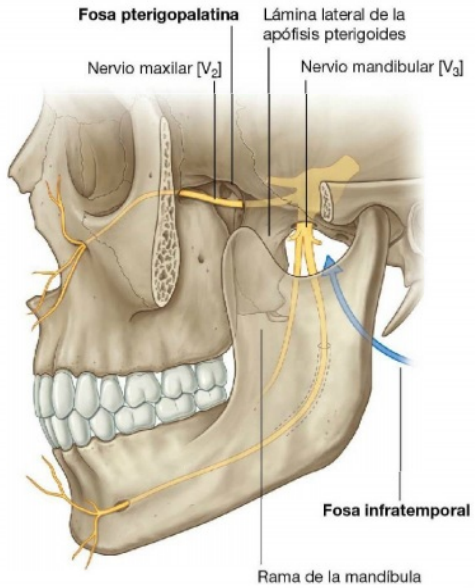

Fig. 8.2 Áreas de transición entre los diferentes compartimentos de la cabeza.

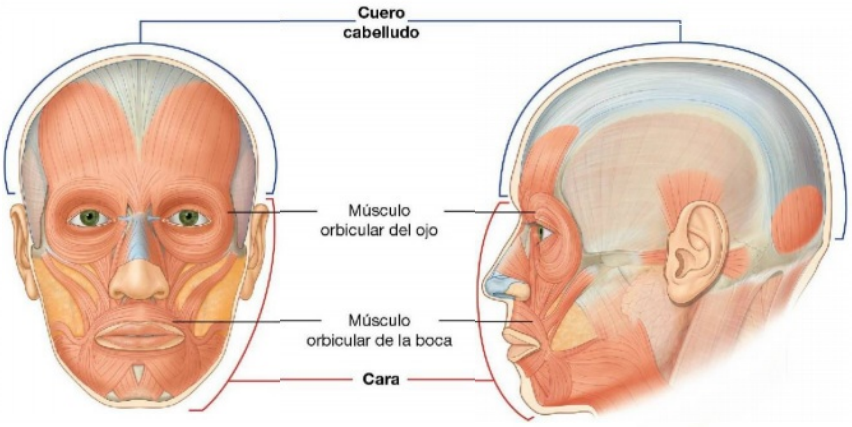

Fig. 8.3 Músculos de la cara.

relación con el hueso subyacente y que controlan la abertura anterior de las órbitas y de la cavidad oral (fig. 8.3).

El **cuero cabelludo** es la cubierta de la región superior, posterior y lateral de la cabeza (fig. 8.3).

www.medilibros.com

Cuello

El cuello se extiende desde la cabeza en su región superior hasta el tórax y los hombros en su región inferior (fig. 8.4). Su límite superior lo constituye el borde inferior de la mandíbula y los elementos óseos de la región posterior del cráneo. La parte posterior del cuello se encuentra a un nivel más elevado con respecto a la anterior. De ese modo, conecta las vísceras cervicales con las aberturas posteriores de las cavidades oral y nasal.

El límite inferior del cuello se extiende desde el reborde superior del esternón, a lo largo de la clavícula, y sobre el acromion adyacente, una prominencia ósea de la escápula. En la región posterior, el límite inferior del cuello se encuentra peor definido, situándose aproximadamente en la línea que une el acromion y la apófisis espinosa de la vértebra CVII, que es prominente y fácilmente palpable. El borde inferior del cuello forma la **base del cuello.**

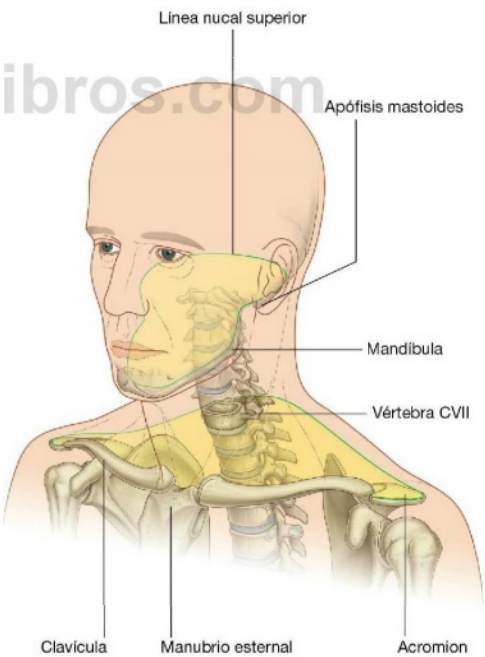

Fig. 8.4 Límites del cuello.

© Elsevier. Fotocopiar sin autorización es un delito.

Compartimentos

El cuello se divide en cuatro compartimentos principales (fig. 8.5), rodeados por la lámina superficial de la fascia cervical:

- El compartimento vertebral contiene las vértebras cervicales y los músculos posturales asociados.
- El compartimento visceral contiene importantes glándulas (el tiroides, las paratiroides y el timo), así como los tramos del aparato respiratorio y digestivo que discurren entre la cabeza y el tórax.
- Los dos compartimentos vasculares, uno a cada lado, contienen los vasos sanguíneos principales y el nervio vago.

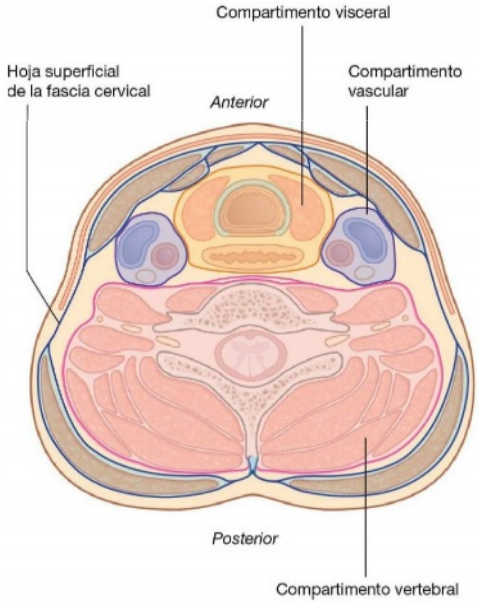

Fig. 8.5 Compartimentos principales del cuello.

Laringe y faringe

El cuello contiene dos estructuras especializadas asociadas con el aparato digestivo y el respiratorio: la faringe y la laringe.

La **laringe** (fig. 8.6) es la parte superior de la vía aérea inferior. Se continúa hacia abajo con la región superior de la tráquea y se une por arriba, a través de una membrana flexible, con el hueso hioides, que a su vez se relaciona con el suelo de la cavidad oral. Una serie de cartílagos proporcionan la estructura de soporte de la laringe, que presenta en el centro un conducto hueco. Las dimensiones de este conducto central pueden regularse mediante las estructuras blandas asociadas con la pared laríngea. Las más importantes de ellas son dos pliegues vocales laterales, que se proyectan uno hacia el otro a

www.medilibros.com

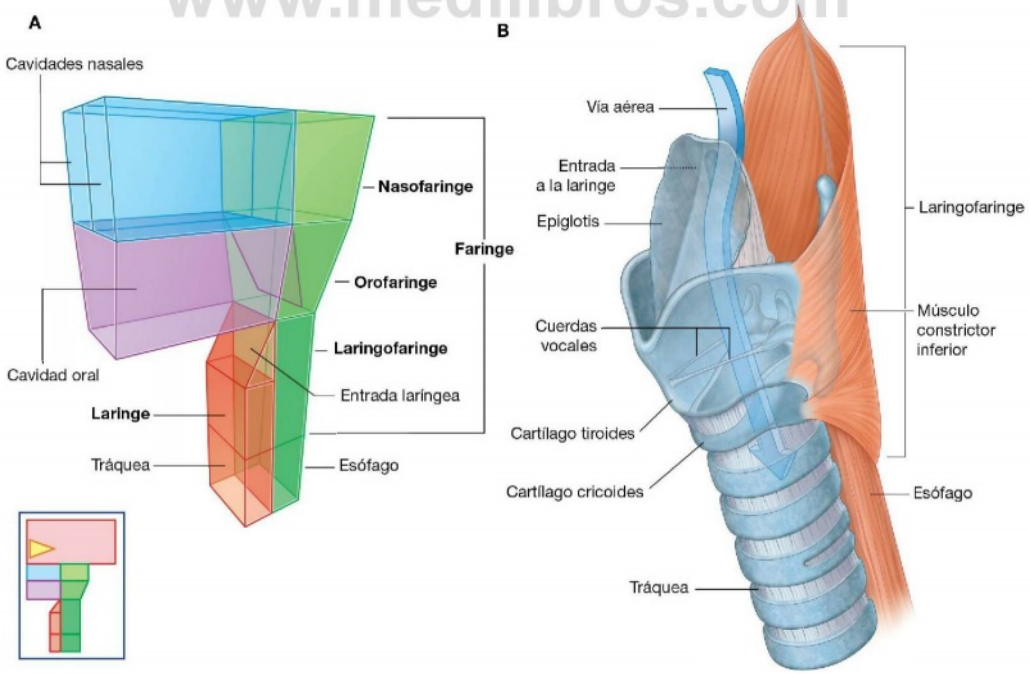

Fig. 8.6 Estructuras especializadas del cuello. **A.** Representación esquemática. **B.** Representación anatómica.

partir de puntos adyacentes de la cavidad laríngea. La abertura laríngea superior **(entrada a la laringe)** está inclinada posteriormente, y se continúa con la faringe.

La **faringe** (fig. 8.6) es una estructura hemicilíndrica con paredes compuestas por músculos y fascias que se une por arriba con la base del cráneo y se continúa por abajo con el esófago. A cada lado, las paredes del hemicilindro se encuentran unidas a los márgenes laterales de las cavidades nasales, la cavidad oral y la laringe. De este modo, las dos cavidades nasales, la cavidad oral y la laringe se abren en la zona anterior de la faringe, y el esófago se abre inferiormente.

Las regiones de la faringe situadas por detrás de las cavidades nasales, la cavidad oral y la laringe se denominan **nasofaringe**, **orofaringe** y **laringofaringe** respectivamente.

FUNCIONES

Protección

La cabeza alberga y protege el encéfalo y todos los sistemas de receptores asociados con los sentidos especiales: las cavidades nasales asociadas con el olfato, las órbitas con la visión, los oídos con la audición y el equilibrio, y la cavidad oral con el gusto.

Contiene los tramos superiores de los aparatos respiratorio y digestivo

La cabeza contiene los tramos superiores de los sistemas respiratorio y digestivo (las cavidades oral y nasales) que poseen la capacidad de modificar las características del aire o de los alimentos que entran en cada sistema.

Comunicación

La cabeza y el cuello están implicados en la comunicación. Los sonidos producidos por la laringe son modificados en la faringe y en la cavidad oral para producir el lenguaje. Además, los músculos de la expresión facial modifican la morfología facial para transmitir señales no verbales.

Posición de la cabeza

El cuello sujeta la cabeza y la mantiene en posición, permitiendo al individuo situar los sistemas sensoriales de la cabeza en relación con los estímulos medioambientales sin necesidad de mover todo el cuerpo.

Conecta la porción superior e inferior de los aparatos respiratorio y digestivo

El cuello contiene estructuras especializadas (la laringe y la faringe) que conectan las regiones superiores de los aparatos respiratorio y digestivo (cavidades nasales y oral) en la cabeza, con la tráquea y el esófago, que se encuentran en una posición relativamente baja en el cuello antes de pasar al tórax.

www.medilibros.com

© Elsevier. Fotocopiar sin autorización es un delito.

COMPONENTES

Cráneo

Los numerosos huesos de la cabeza en conjunto forman el cráneo (fig. 8.7A). La mayoría de estos huesos están interconectados por **suturas,** que son articulaciones fibrosas inmóviles (fig. 8.7B).

En el feto y en el recién nacido, existen unas uniones membranosas de gran tamaño, no osificadas **(fontanelas)** entre los huesos del cráneo, en particular entre los grandes huesos planos de la región superior de la cavidad craneal (fig. 8.7C), que permiten:

- La deformación de la cabeza durante su paso por el canal del parto.
- El crecimiento posnatal.

La mayor parte de las fontanelas se cierra durante el primer año de vida. La osificación completa del delgado tejido conjuntivo ligamentoso que separa los huesos en las líneas de sutura, comienza a finales de la segunda década de la vida y generalmente finaliza en la quinta década.

En la cabeza únicamente existen tres articulaciones sinoviales. La de mayor tamaño es la articulación temporomandibular, entre la mandíbula y el hueso temporal. Las otras dos articulaciones sinoviales se establecen entre los tres huesecillos del oído medio: el martillo, el yunque y el estribo.

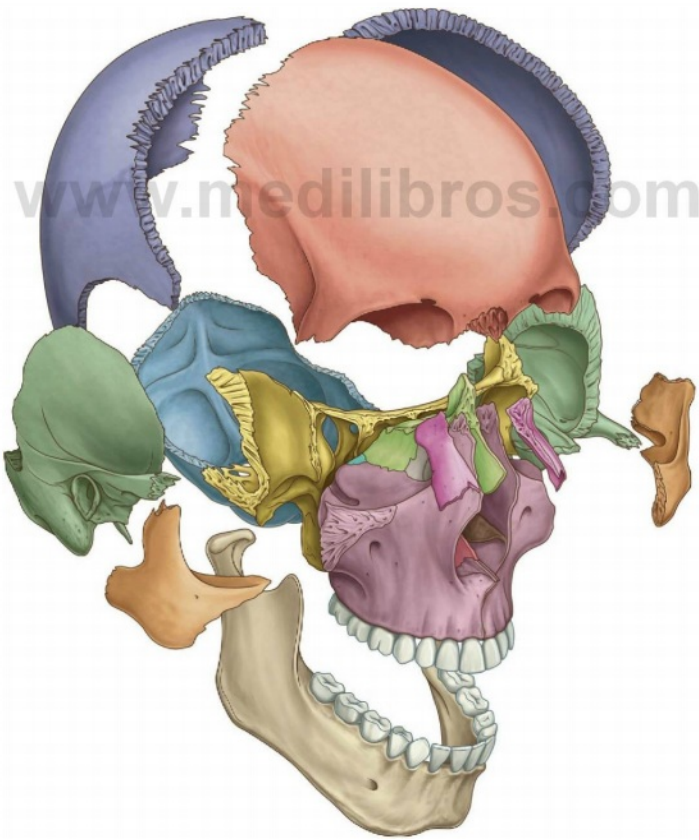

www.medilibros.com

Fig. 8.7 Cráneo. **A.** Huesos.

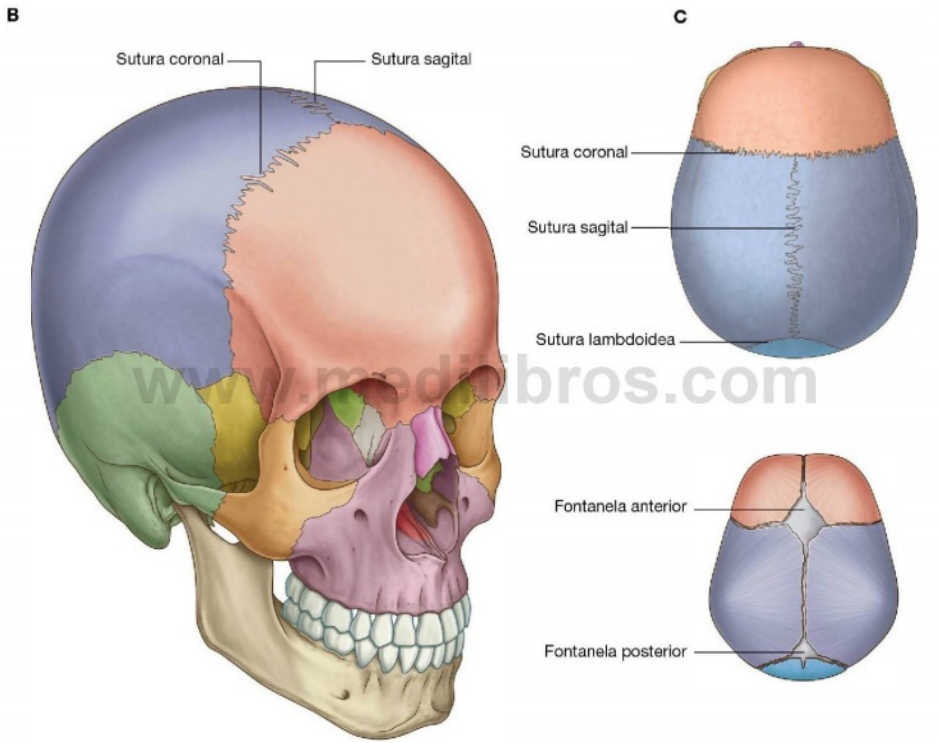

www.medilibros.com

Fig. 8.7 *(cont.)* Cráneo. **B.** Suturas. **C.** Fontanelas y sutura lambdoidea.

© Elsevier. Fotocopiar sin autorización es un delito.

Vértebras cervicales

Las siete vértebras cervicales componen el armazón óseo del cuello.

Las vértebras cervicales (fig. 8.8A) se caracterizan por poseer:

- Cuerpos pequeños.
- Apófisis espinosas bífidas.
- Apófisis transversas que contienen un agujero **(agujero transverso).**

En conjunto, los agujeros transversos forman un conducto longitudinal a cada lado de la columna cervical que es ocupado por los vasos sanguíneos (arteria y venas vertebrales) que discurren entre la base del cuello y la cavidad craneal.

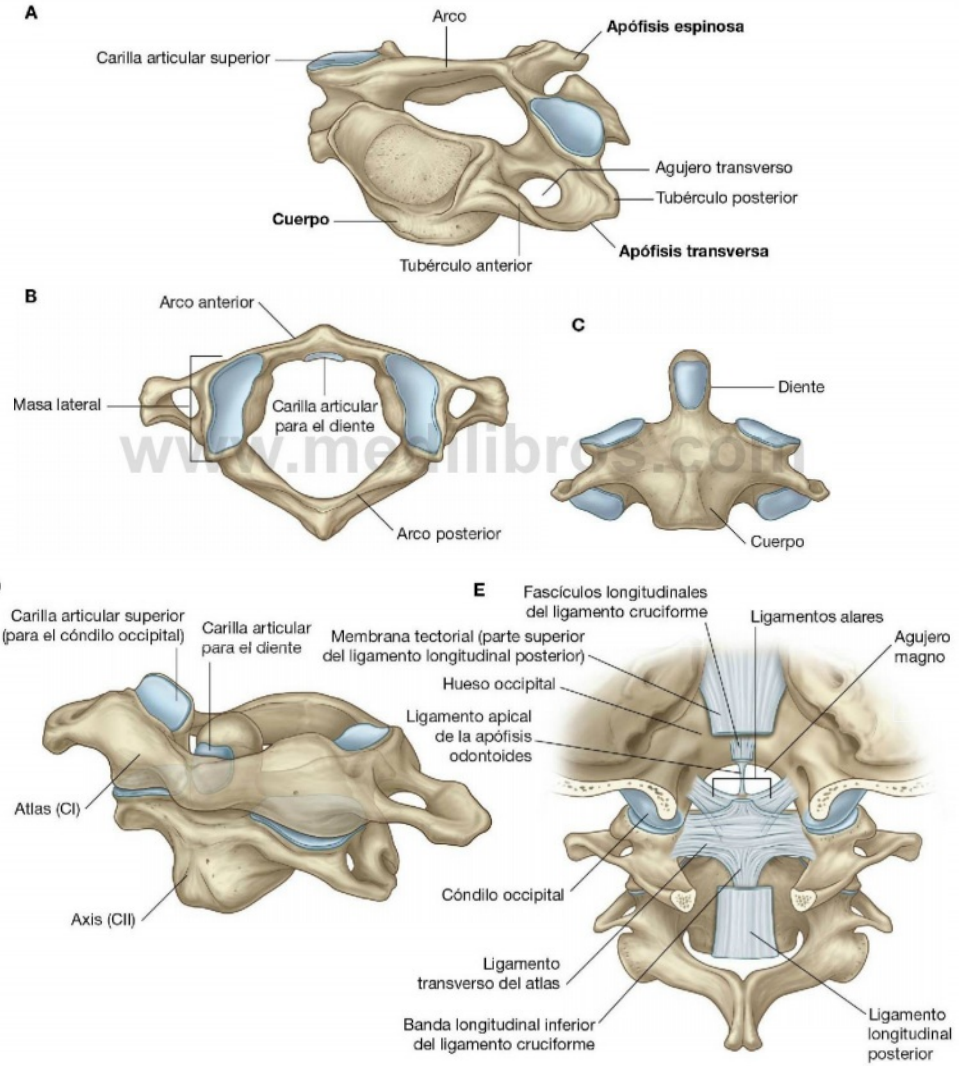

www.medilibros.com

Fig. 8.8 Vértebras cervicales. **A.** Características morfológicas típicas. **B.** Atlas: vértebra CI (visión superior). **C.** Axis: vértebra CII (visión superior). **D.** Atlas y axis (visión anterolateral). **E.** Articulación atlantooccipital (visión posterior).

La apófisis transversa típica de una vértebra cervical también consta de un **tubérculo anterior** y un **tubérculo posterior,** que sirven de inserción muscular. Los tubérculos anteriores derivan de los mismos elementos embrionarios que originan las costillas en la región torácica. En ocasiones, a partir de estos elementos se desarrollan costillas cervicales, en especial en las vértebras cervicales inferiores.

Las dos primeras vértebras cervicales (CI y CII) presentan modificaciones para permitir los movimientos de la cabeza (fig. 8.8B-E; v. también cap. 2).

Hueso hioides

El hueso hioides es un pequeño hueso en forma de U (fig. 8.9A), que se dispone en un plano horizontal justo por encima de la laringe, donde puede ser palpado y movilizado de un lado al otro.

- El **cuerpo del hueso hioides** es anterior y forma la base de la U.
- Las dos ramas de la U **(astas mayores)** se proyectan posteriormente a partir de los extremos laterales del cuerpo.

El hueso hioides no se articula directamente con ningún otro elemento esquelético de la cabeza o del cuello.

El hueso hioides constituye un anclaje óseo potente y muy móvil para diversos músculos y tejidos blandos de la cabeza y del cuello. Se encuentra en la encrucijada de tres compartimentos dinámicos:

- Superiormente, se encuentra sujeto al suelo de la cavidad oral.
- Inferiormente, está sujeto a la laringe.
- Posteriormente, está sujeto a la faringe (fig. 8.9B).

www.medilibros.com

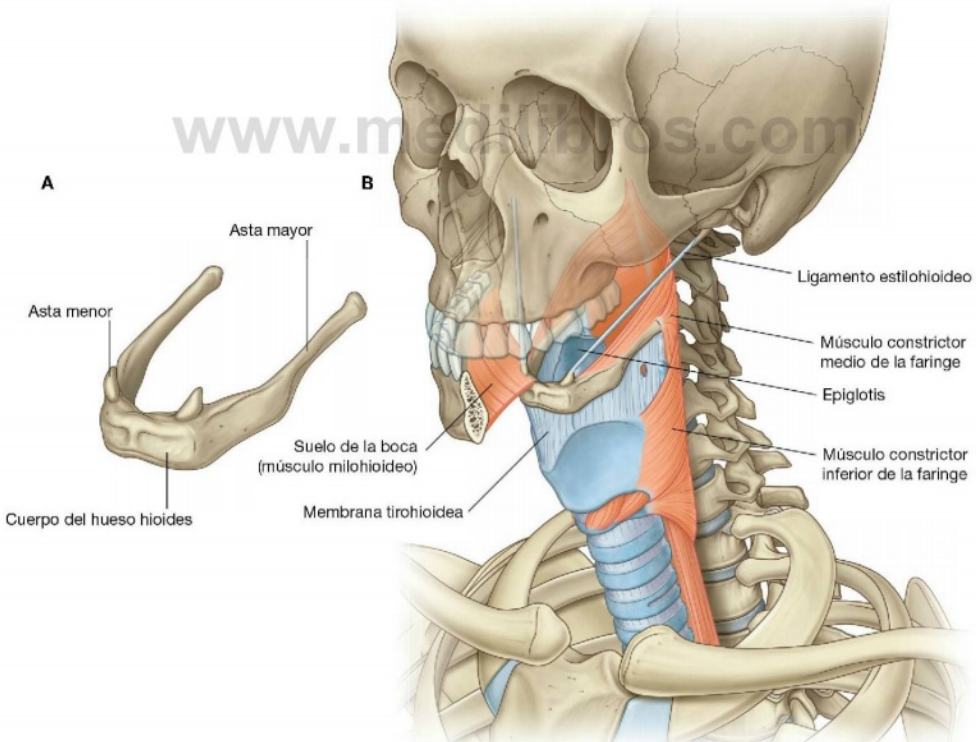

Fig. 8.9 Hioides. **A.** Hueso. **B.** Relaciones.

© Elsevier. Fotocopiar sin autorización es un delito.

Paladar blando

El paladar blando es una estructura tisular blanda, que a modo de colgajo se sitúa posterior al paladar duro, como si de una «charnela» se tratara (fig. 8.10A), con su borde posterior libre. Puede ser elevado o deprimido por medio de la acción de varios músculos (fig. 8.10B).

El paladar blando y las estructuras asociadas pueden observarse con claridad tras la apertura bucal.

Músculos

Los músculos esqueléticos de la cabeza y del cuello pueden agruparse en base a su función, su inervación o su origen embrionario.

En la cabeza

Los grupos musculares en la cabeza incluyen:

- Los músculos extraoculares (movimientos del globo ocular y de la apertura del párpado superior).
- Los músculos del oído medio (regulan el movimiento de los huesecillos del oído medio).
- Los músculos de la expresión facial (mueven la cara).
- Los músculos masticadores (mueven la mandíbula; articulación temporomandibular).
- Los músculos del paladar blando (elevan y deprimen el paladar).
- Los músculos de la lengua (mueven y cambian la forma de la lengua).

En el cuello

En el cuello, los grupos musculares principales incluyen:

- Los músculos de la faringe (constrictores y elevadores de la faringe).
- Los músculos de la laringe (regulan las dimensiones de la vía aérea).
- Los músculos pretiroideos (anclan la posición de la laringe y el hueso hioides en el cuello).
- Los músculos de la lámina superficial de la fascia cervical (mueven la cabeza y el miembro superior).
- Los músculos posturales del compartimento muscular del cuello (posición del cuello y de la cabeza).

www.medilibros.com

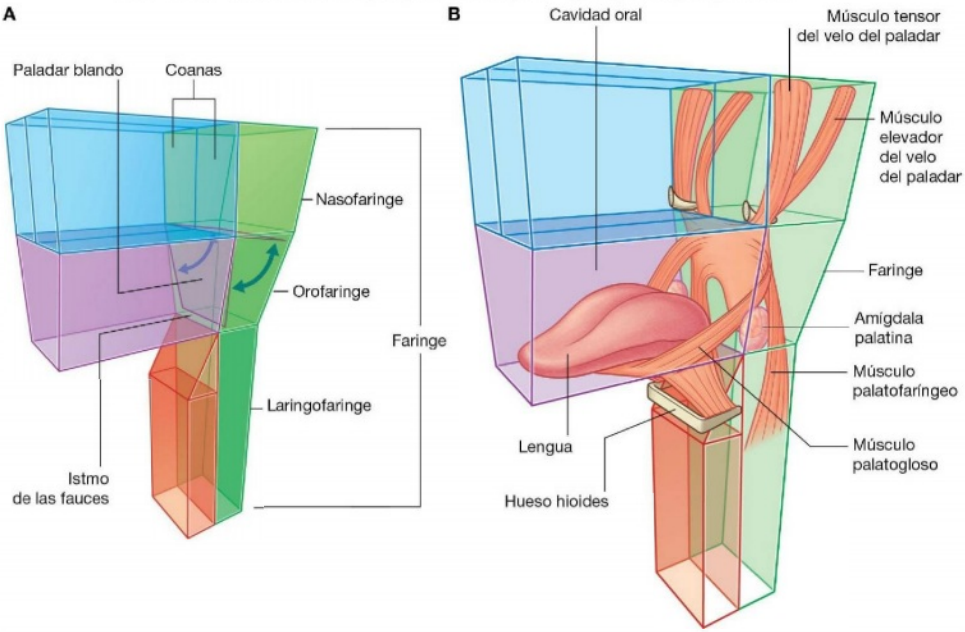

Fig. 8.10 Paladar blando. **A.** Posición. **B.** Músculos.

RELACIÓN CON OTRAS REGIONES

Tórax

La **abertura superior del tórax** (la **entrada torácica**) se encuentra directamente en la base del cuello (fig. 8.11). Las estructuras que cruzan entre la cabeza y el tórax ascienden y descienden a través de la abertura superior del tórax y el compartimento visceral del cuello. En la base del cuello, la tráquea se encuentra inmediatamente anterior al esófago, que a su vez se dispone directamente anterior a la columna vertebral. Importantes nervios, arterias y venas se encuentran anteriores y laterales a la tráquea.

Extremidades superiores

A cada lado de la abertura superior del tórax, en la base del cuello (fig. 8.11), se sitúa la entrada axilar (vía de acceso al miembro superior):

- Estructuras como vasos sanguíneos cruzan sobre la primera costilla a su paso entre la entrada axilar y el tórax.
- Los componentes cervicales del plexo braquial pasan directamente desde el cuello hasta el miembro superior a través de las entradas axilares.

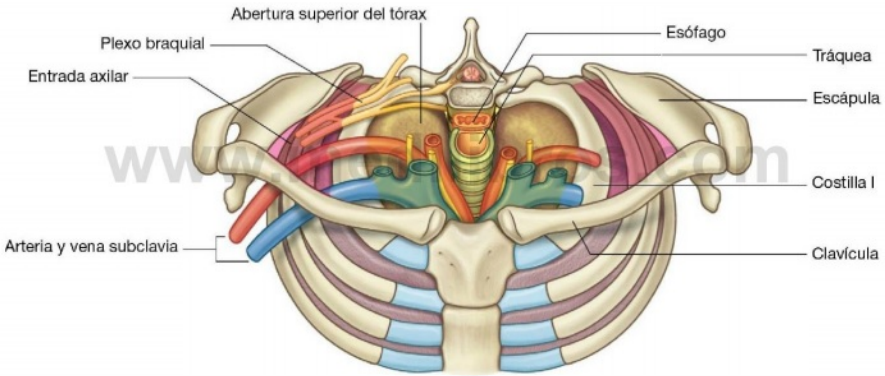

Fig. 8.11 Abertura superior del tórax y entradas axilares.

© Elsevier. Fotocopiar sin autorización es un delito.

ASPECTOS CLAVE

Niveles vertebrales CIII/IV y CV/VI

En el cuello, los dos niveles vertebrales importantes (fig. 8.12) son:

- Entre las vértebras CIII y CIV, aproximadamente en el borde superior del cartílago tiroides de la laringe (que puede palparse), donde la arteria principal en cada lado del cuello (la **arteria carótida común**) se bifurca en las arterias carótidas interna y externa.
- Entre las vértebras CV y CVI, que marca el límite inferior de la faringe y la laringe y el límite superior de la tráquea y del esófago; la indentación existente entre el cartílago cricoides de la laringe y el primer cartílago traqueal puede palparse.

La arteria carótida interna no se ramifica en el cuello y asciende hasta el cráneo para irrigar gran parte del encéfalo. También irriga el ojo y la órbita. Otras regiones de la cabeza y del cuello reciben su irrigación de la arteria carótida externa.

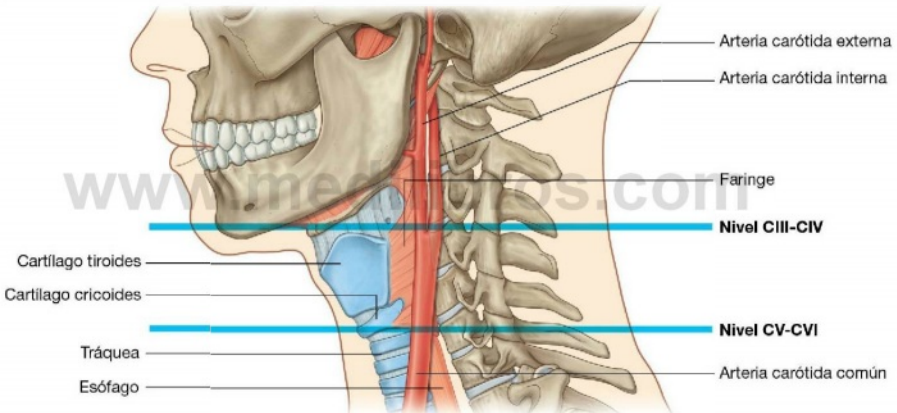

Fig. 8.12 Niveles vertebrales importantes: CIII/CIV y CV/CVI.

La vía aérea en el cuello

En el cuello, la laringe (fig. 8.13) y la tráquea son anteriores al aparato digestivo y se puede acceder a ellas directamente en caso de obstrucción de los tramos superiores. La ruta de acceso más directa es por medio de una **cricotirotomía**, a través del **ligamento cricotiroideo** (membrana cricovocal, membrana cricotiroidea), que se extiende entre los cartílagos cricoides y tiroides de la laringe. El ligamento se puede palpar en la línea media, y por encima de él por lo general sólo se encuentran vasos de pequeño calibre, tejido conjuntivo y piel (aunque en ocasiones es posible observar un pequeño lóbulo de la glándula tiroides: el lóbulo piramidal). Inferiormente, la vía aérea puede ser abordada quirúrgicamente a través de la pared anterior de la tráquea por medio de una **traqueotomía.** Esta ruta de entrada es complicada debido a que en esta región se encuentran venas de gran tamaño y parte de la glándula tiroides.

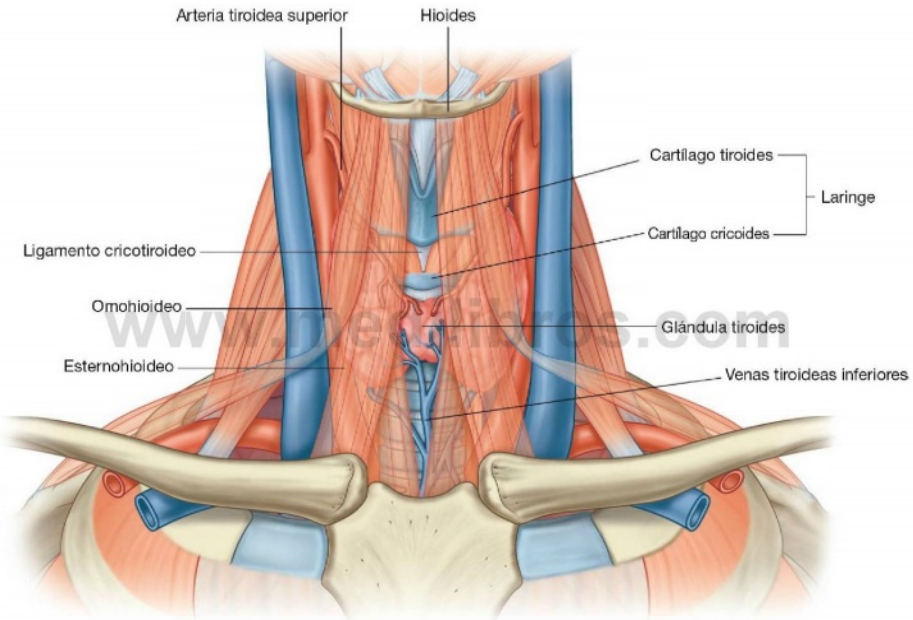

Fig. 8.13 Laringe y estructuras cervicales asociadas en el cuello.

© Elsevier. Fotocopiar sin autorización es un delito.

Nervios craneales

Hay doce nervios craneales y la característica que los define es que abandonan la cavidad craneal a través de agujeros o fisuras.

Todos los nervios craneales inervan estructuras de la cabeza o del cuello. Además, el **nervio vago [X]** desciende a lo largo del cuello hasta llegar al tórax y al abdomen, donde inerva diversas vísceras.

Las fibras parasimpáticas en la cabeza abandonan el encéfalo como parte de cuatro nervios craneales: el nervio oculomotor [III], el nervio facial [VII], el nervio glosofaríngeo [IX] y el nervio vago [X] (fig. 8.14). Las fibras parasimpáticas del nervio oculomotor [III], el nervio facial [VII] y el nervio glosofaríngeo [IX] destinadas a tejidos diana localizados en la cabeza abandonan estos nervios y se distribuyen con ramos del nervio trigémino [V].

El nervio vago [X], tras abandonar la cabeza y el cuello, proporciona la inervación parasimpática a las vísceras torácicas y abdominales.

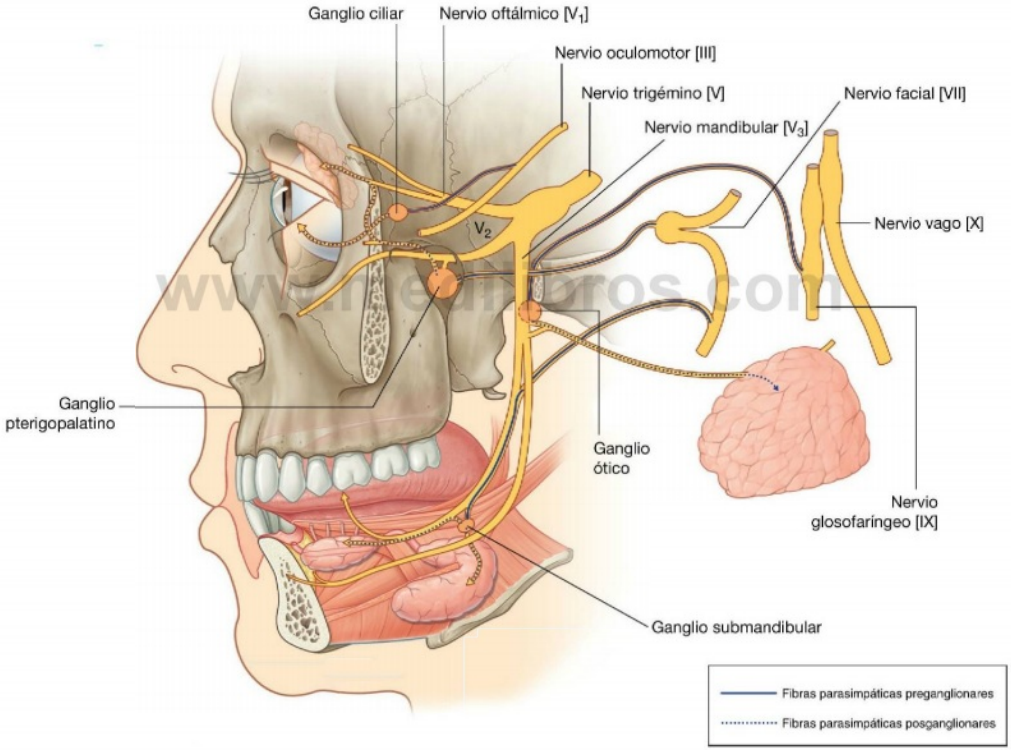

Fig. 8.14 Nervios craneales e inervación parasimpática.

Nervios cervicales

Existen ocho nervios cervicales (C1 a C8):

- Los nervios C1 a C7 abandonan el conducto vertebral por encima de sus respectivas vértebras.
- El nervio C8 sale entre las vértebras CVII y TI (fig. 8.15A).

Los ramos anteriores de los nervios C1 a C4 forman el **plexo cervical.** Los ramos principales de este plexo inervan los músculos pretiroideos, al diafragma (nervio frénico), a la piel de la región anterior y lateral del cuello, a la piel de la pared torácica anterosuperior y a la piel de las zonas inferiores de la cabeza (fig. 8.15B).

Los ramos anteriores de los nervios C5 a C8, junto a un gran componente del ramo anterior del nervio TI, forman el **plexo braquial,** encargado de la inervación del miembro superior.

Separación funcional de los aparatos digestivo y respiratorio

La faringe es una cámara común al aparato digestivo y al respiratorio. Por consiguiente, es posible respirar tanto a través de la boca como de la nariz; y el material desde la cavidad oral,

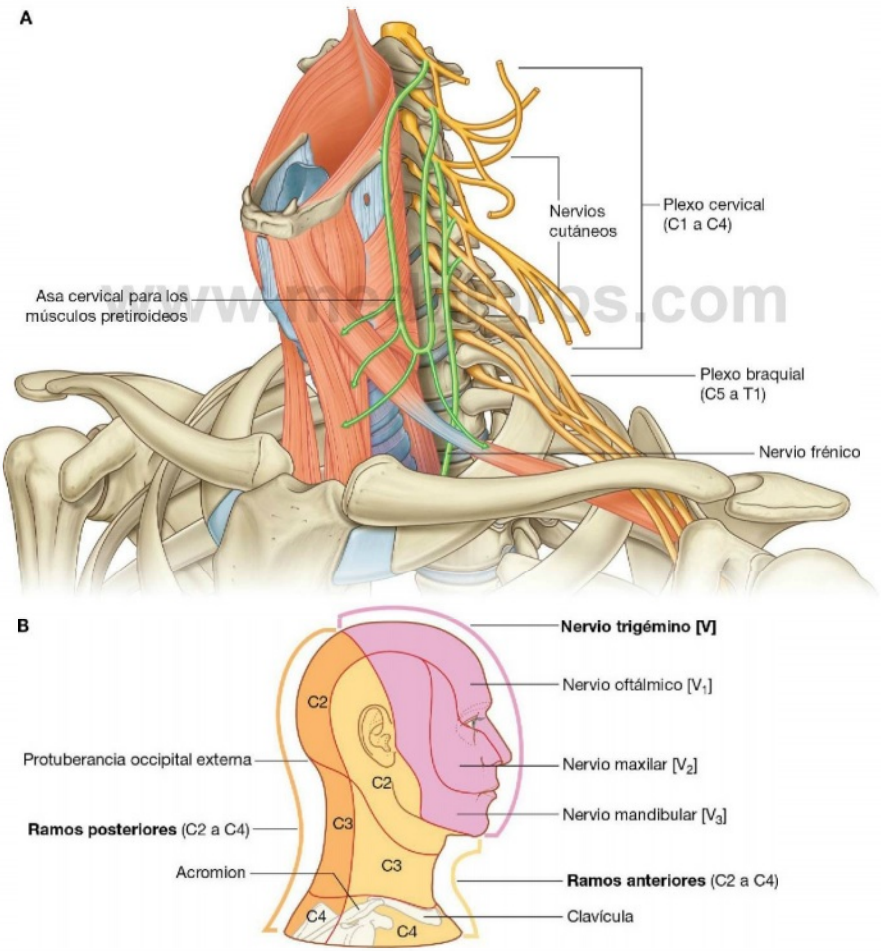

Fig. 8.15 Nervios cervicales. **A.** Estructura. **B.** Dermatomos.

© Elsevier. Fotocopiar sin autorización es un delito.

en potencia, puede introducirse tanto en el esófago como en la laringe. Esto implica lo siguiente:

- A través de la cavidad oral puede accederse a la vía aérea inferior mediante intubación.
- A través de la cavidad nasal se puede acceder al aparato digestivo (esófago) por medios de sondas nasogástricas.

En condiciones normales, el paladar blando, la epiglotis y los tejidos blandos del interior de la laringe actúan a modo de válvulas que impiden la entrada de líquido o de alimentos hacia los tramos inferiores del aparato respiratorio (fig. 8.16A).

Durante la respiración normal, la vía aérea está abierta y el aire pasa libremente a través de las cavidades nasales (o de la

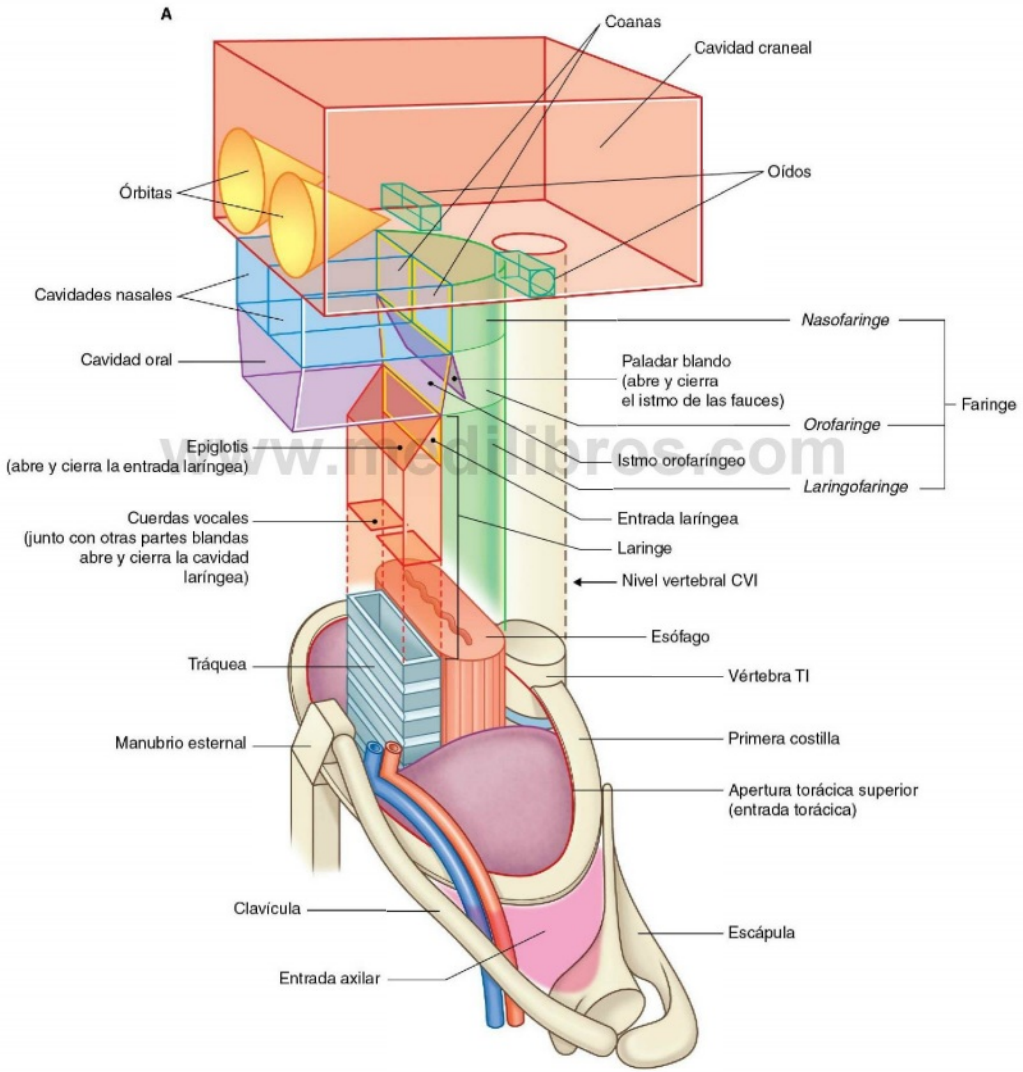

www.medilibros.com

Fig. 8.16 Laringe, paladar blando, epiglotis e istmo de las fauces. **A.** Visión general.

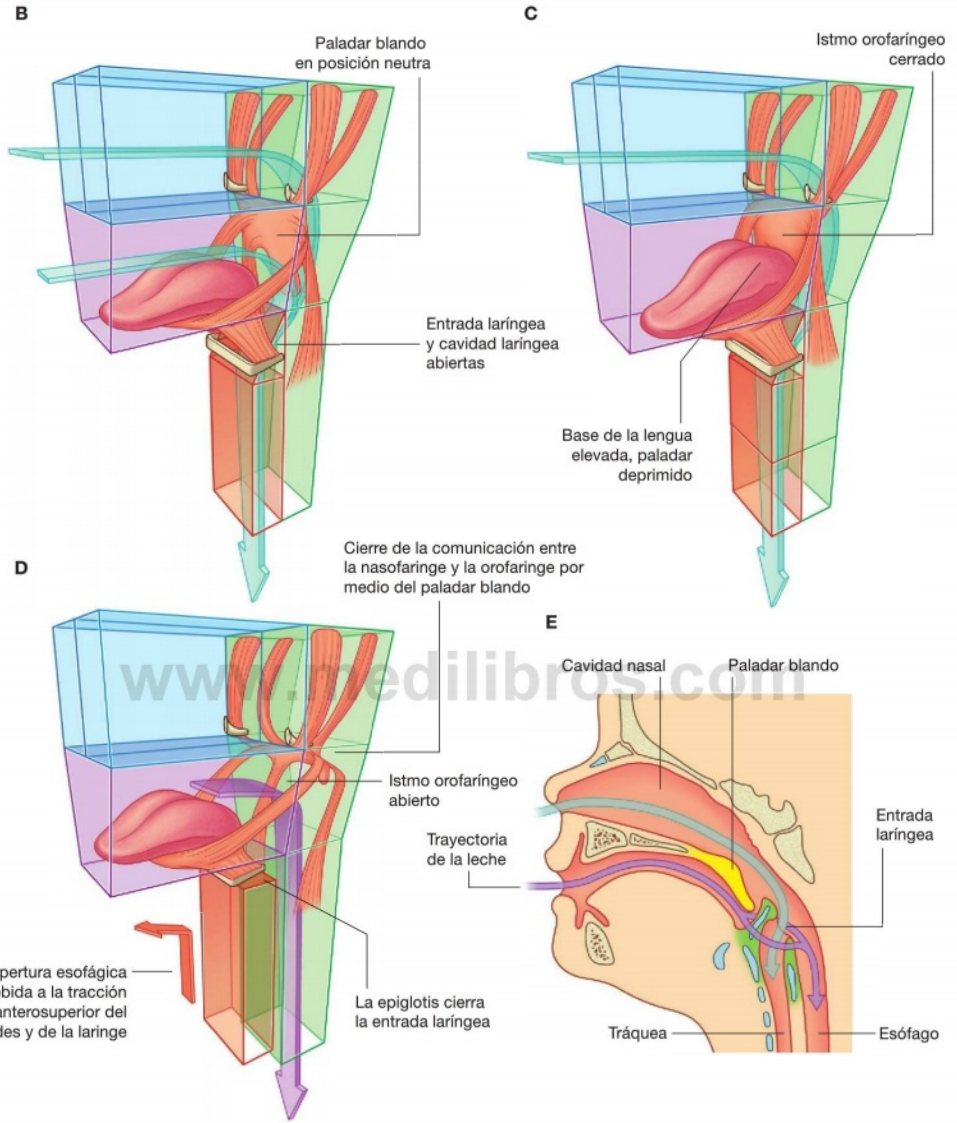

www.medilibros.com

Fig. 8.16 *(cont.)* **B.** Respiración normal. **C.** Respiración con alimentos o líquidos en la cavidad oral. **D.** Deglución. **E.** En el recién nacido.

cavidad oral), la faringe, la laringe y la tráquea (fig. 8.16B). La luz del esófago por lo general se encuentra cerrada debido a que, a diferencia de la vía aérea, no posee estructuras esqueléticas de sostén que lo mantengan abierto.

Cuando la cavidad oral se encuentra llena de líquido o de alimentos, el paladar blando desciende (se deprime) para cerrar el istmo de las fauces, permitiendo por tanto la entrada de líquidos y alimentos a la cavidad oral durante la respiración (fig. 8.16C).

Durante la deglución, el paladar blando y ciertas partes de la laringe actúan a modo de válvulas para asegurar el tránsito adecuado de los alimentos desde la cavidad oral hasta el esófago (fig. 8.16D).

© Elsevier. Fotocopiar sin autorización es un delito.

El paladar blando se eleva para abrir el istmo de las fauces a la vez que separa la parte nasal de la faringe de la parte oral. De este modo se impide que los alimentos y los líquidos asciendan hacia la nasofaringe o las cavidades nasales.

La epiglotis cierra la entrada laríngea y gran parte de la cavidad laríngea se ve ocluida por la oposición de las cuerdas vocales y de los pliegues de tejidos blandos superiores a ellas. Además, la laringe es traccionada hacia arriba y adelante para facilitar el movimiento del líquido y los alimentos por encima y alrededor de la laringe cerrada en su tránsito hacia el esófago.

Los recién nacidos presentan la laringe a un nivel más alto en el cuello y la epiglotis está por encima del nivel del paladar blando (fig. 8.16E), por lo que pueden alimentarse y respirar al mismo tiempo ya que el líquido circula alrededor de la laringe sin riesgo de penetrar en la vía aérea. Durante el segundo año de vida, la laringe desciende hacia la posición cervical inferior característica de los adultos.

Triángulos del cuello

Los dos músculos (trapecio y esternocleidomastoideo) que forman parte de la lámina superficial de la fascia cervical, dividen el cuello en un triángulo anterior y otro posterior a cada lado (fig. 8.17).

Los límites de cada triángulo anterior son los siguientes:

- La línea media vertical del cuello.
- El borde inferior de la mandíbula.
- El borde anterior del músculo esternocleidomastoideo.

El triángulo posterior se encuentra limitado por:

- El tercio medio de la clavícula.
- El borde anterior del trapecio.
- El borde posterior del esternocleidomastoideo.

A través del triángulo anterior se accede a las principales estructuras que pasan entre la cabeza y el tórax.

El triángulo posterior se encuentra situado en parte sobre la entrada axilar, y se asocia con estructuras (nervios y vasos) que se dirigen o retornan del miembro superior.

www.medilibros.com

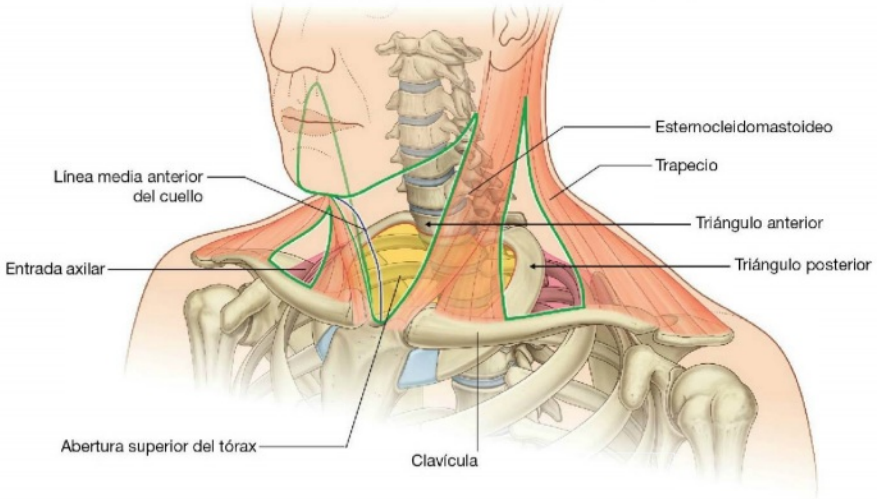

Fig. 8.17 Triángulos anterior y posterior del cuello.

Anatomía regional

CRÁNEO

El cráneo se compone de 22 huesos, sin contar los huesecillos del oído. Excepto la mandíbula, los huesos del cráneo se unen entre sí mediante suturas, son inmóviles y forman el **cráneo.**

El cráneo puede subdividirse en:

- Una porción superior (la **calvaria**), que conforma la cavidad craneal que alberga el encéfalo.
- Una base, que consiste en el suelo de la cavidad craneal.
- Una porción inferior, el **esqueleto facial (viscerocráneo).**

Los huesos que componen la calvaria son los temporales y los parietales, pares; y partes del frontal, el esfenoides, el etmoides y el occipital, impares.

Los huesos que forman la base del cráneo son principalmente partes del esfenoides, los temporales y el occipital.

Los huesos que forman el esqueleto facial son los huesos nasales, los huesos palatinos, los huesos lagrimales, los huesos cigomáticos, los maxilares y las conchas nasales inferiores, pares, y el vómer, impar.

La mandíbula no se considera un componente del cráneo ni del esqueleto facial.

Visión anterior

En la visión anterior del cráneo se distingue la **frente** en la zona superior, y en la zona inferior, las órbitas, la **región nasal,** la parte de la cara situada entre la órbita y el maxilar, el maxilar y la mandíbula (fig. 8.18).

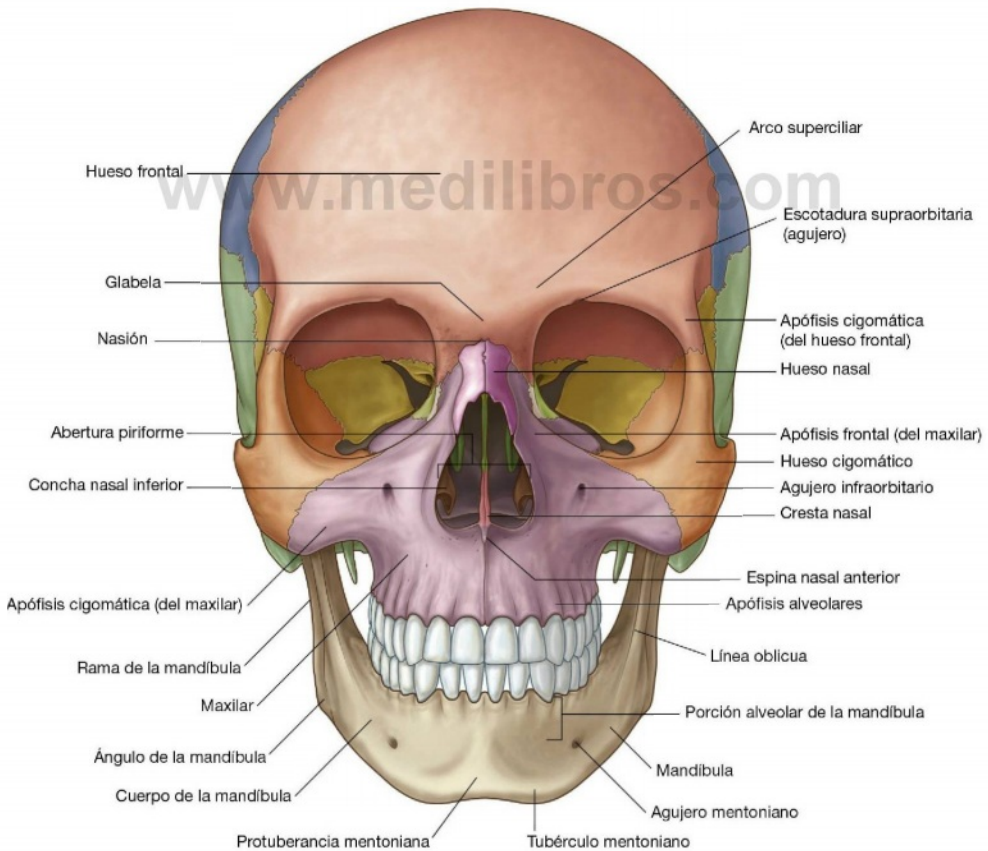

Fig. 8.18 Visión anterior del cráneo.

© Elsevier. Fotocopiar sin autorización es un delito.

Hueso frontal

La frente está formada por el **hueso frontal,** que también forma la parte superior del reborde orbitario (fig. 8.18).

Justo por encima del reborde orbitario en cada lado se encuentran unas elevaciones denominadas **arcos superciliares.** Los arcos superciliares son más pronunciados en los hombres que en las mujeres. Entre ellos se encuentra una pequeña depresión (la **glabela**).

En la región media del reborde orbitario superior de cada órbita se identifica con claridad el **agujero supraorbitario** (**escotadura supraorbitaria;** tabla 8.1).

El hueso frontal, medialmente, emite una prolongación inferior que forma parte del reborde orbitario medial.

Tabla 8.1 Agujeros externos del cráneo

Agujero	Estructuras que discurren a través de los agujeros
VISIÓN ANTERIOR	
Agujero supraorbitario	Nervio y vasos supraorbitarios
Agujero infraorbitario	Nervio y vasos infraorbitarios
Agujero mentoniano	Nervio y vasos mentonianos
VISIÓN LATERAL	
Agujero cigomaticofacial	Nervio cigomaticofacial
VISIÓN SUPERIOR	
Agujero parietal	Venas emisarias
VISIÓN INFERIOR	
Agujero incisivo	Nervio nasopalatino; vasos esfenopalatinos
Agujero palatino mayor	Nervio y vasos palatinos mayores
Agujero palatino menor	Nervio y vasos palatinos menores
Conducto pterigoideo	Nervio y vasos pterigoideos
Agujero oval	Nervio mandibular [V_3]; nervio petroso menor
Agujero espinoso	Arteria meníngea media
Agujero rasgado	Ocupado por cartílago
Orificio externo del conducto carotídeo	Arteria carótida interna y plexo nervioso
Agujero magno	Continuación del encéfalo y de la médula espinal; arterias vertebrales y plexos nerviosos; arteria espinal anterior; arterias espinales posteriores; raíces del nervio accesorio [XI]; meninges
Conducto condilar	Venas emisarias
Conducto del hipogloso	Nervio hipogloso [XII] y vasos
Agujero yugular	Vena yugular interna; seno petroso inferior; nervio glosofaríngeo [IX]; nervio vago [X]; nervio accesorio [XI]
Agujero estilomastoideo	Nervio facial [VII]

Lateralmente, el hueso frontal emite otra prolongación inferior, la **apófisis cigomática,** que forma el reborde lateral superior de la órbita. Esta apófisis se articula con la **apófisis frontal** del hueso cigomático.

Huesos cigomático y nasal

El **hueso cigomático** (malar) forma la porción inferior del reborde orbitario lateral, así como la porción lateral del reborde orbitario inferior.

Superiormente, en la región nasal, los huesos nasales pares se articulan entre sí en la línea media, y con el hueso frontal superiormente. El centro de la **sutura frontonasal,** formada por la articulación de los huesos nasales con el hueso frontal, constituye el **nasión.**

Cada hueso nasal se articula lateralmente con la **apófisis frontal** de cada maxilar.

En la región nasal, inferiormente se encuentra la **abertura piriforme,** que representa la gran abertura anterior en la región nasal de la cavidad nasal. Se encuentra limitada superiormente por los huesos nasales, y lateral e inferiormente por los huesos maxilares.

A través de la abertura piriforme son visibles las **crestas nasales** fusionadas, que forman la porción inferior del **tabique nasal** óseo y que termina anteriormente en la **espina nasal anterior,** así como los **cornetes nasales inferiores (conchas),** pares.

Hueso maxilar

www.medilibros.com

Los huesos maxilares ocupan la región de la cara comprendida entre la órbita y los dientes superiores.

Superiormente, cada hueso maxilar contribuye a formar los rebordes orbitarios inferior y medial.

Cada hueso maxilar posee una **apófisis cigomática,** que se articula lateralmente con el hueso cigomático, y una apófisis frontal que se articula medialmente con el hueso frontal.

Inferiormente, se encuentra el **cuerpo del maxilar,** que corresponde a la parte de maxilar lateral a la abertura de la cavidad nasal.

El **agujero infraorbitario** se encuentra en la superficie anterior del cuerpo del maxilar, inmediatamente por debajo del reborde orbitario inferior (tabla 8.1).

Inferiormente, cada maxilar termina en las **apófisis alveolares,** que contienen los dientes y forman el maxilar.

Mandíbula

En una visión anterior del cráneo, la mandíbula es la estructura más inferior. Está formado por el **cuerpo de la mandíbula** anteriormente y la **rama de la mandíbula** por detrás. Ambas partes se reúnen posteriormente en el **ángulo de la mandíbula.** Todas estas partes de la mandíbula son parcialmente visibles en una visión anterior.

El cuerpo de la mandíbula se divide arbitrariamente en dos partes:

- La parte inferior es la **base de la mandíbula.**
- La parte superior es la **porción alveolar de la mandíbula.**

La porción alveolar de la mandíbula contiene los dientes y sufre procesos de reabsorción cuando se pierden las piezas dentarias. La base de la mandíbula presenta una elevación en la línea media de su superficie anterior (la **protuberancia mentoniana**), donde se unen los dos lados de la mandíbula. Inmediatamente lateral a la protuberancia mentoniana, a cada lado, se encuentran unas regiones ligeramente más elevadas (los **tubérculos mentonianos**).

Lateralmente, se observa el **agujero mentoniano** (tabla 8.1), a media distancia entre el borde superior de la porción alveolar y el borde inferior de la base de la mandíbula. A continuación de este orificio, se encuentra una cresta (la **línea oblicua**) que se dirige desde la parte anterior de la rama de la mandíbula hasta el cuerpo mandibular. La línea oblicua es un punto de inserción de los músculos que deprimen el labio inferior.

Visión lateral

En una visión lateral del cráneo se observa su pared externa, compuesta por la región lateral de la calvaria, del esqueleto facial, y la mitad de la mandíbula (fig. 8.19):

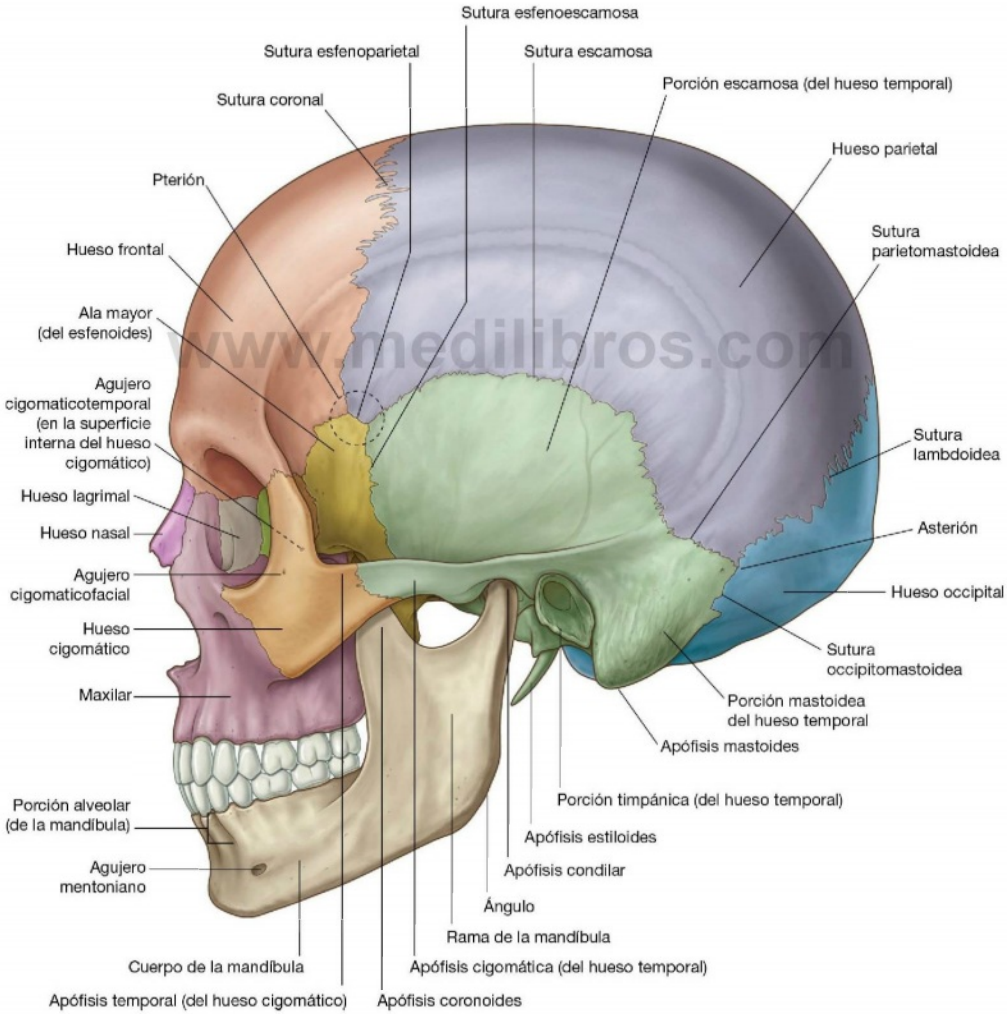

Fig. 8.19 Visión lateral del cráneo.

© Elsevier. Fotocopiar sin autorización es un delito.

- Los huesos que forman la porción lateral de la calvaria incluyen los huesos frontal, parietal, occipital, esfenoides y temporal.
- Los huesos que componen la parte visible del esqueleto facial incluyen el nasal, el maxilar y el cigomático.
- La mandíbula forma la porción visible del maxilar inferior.

Porción lateral de la calvaria

La porción lateral de la calvaria comienza anteriormente con el hueso frontal. En su extremo superior, el hueso frontal se articula con el hueso parietal por medio de la **sutura coronal.** El hueso parietal a su vez se articula con el hueso occipital a través de la **sutura lambdoidea.**

En la zona inferior de la región lateral de la calvaria, el hueso frontal se articula con el **ala mayor del hueso esfenoides** (fig. 8.19), que a su vez se articula con el hueso parietal por medio de la **sutura esfenoparietal,** y con el borde anterior del hueso temporal por medio de la **sutura esfenoescamosa.**

La región donde los huesos frontal, parietal, esfenoides y temporal están muy próximos se denomina **pterión.** Las consecuencias clínicas de una fractura de cráneo en esta zona pueden ser muy graves. En esta región el hueso es particularmente fino y se encuentra sobre la zona de división anterior de la arteria meníngea media, que puede romperse durante la fractura de cráneo y dar lugar a un hematoma extradural.

La última articulación en la porción inferior de la región lateral de la calvaria se establece entre el hueso temporal y el occipital, por medio de la **sutura occipitomastoidea.**

Hueso temporal

El hueso temporal constituye gran parte de la porción inferior de la pared lateral del cráneo (fig. 8.19). En él pueden distinguirse las siguientes partes:

- La **porción escamosa,** una superficie plana de gran tamaño que forma las partes anterior y superior del hueso temporal, contribuye a la pared lateral del cráneo y se articula anteriormente con el ala mayor del hueso esfenoides por medio de la sutura esfenoescamosa, y superiormente con el hueso parietal por medio de la sutura escamosa.
- La **apófisis cigomática** es una proyección ósea anterior que emerge de la superficie inferior de la porción escamosa del hueso temporal que inicialmente se proyecta lateralmente y a continuación se curva anteriormente hasta articularse con la apófisis temporal del hueso cigomático para formar el **arco cigomático.**
- Inmediatamente por debajo del origen de la apófisis cigomática de la porción escamosa del hueso temporal se encuentra la **porción timpánica,** siendo claramente visible sobre su superficie el **orificio auditivo externo** que conduce al **conducto auditivo externo.**
- La porción petromastoidea que, por lo general y con fines descriptivos, se divide en una **porción petrosa** o **peñasco** y una **porción mastoidea.**

La región mastoidea es la parte más posterior del hueso temporal y la única parte de la porción petromastoidea que se observa en una visión lateral del cráneo. Se continúa por delante con la porción escamosa del temporal, se articula superiormente con el hueso parietal por medio de la **sutura parietomastoidea,** y posteriormente lo hace con el hueso occipital a través de la sutura occipitomastoidea. Estas dos suturas se continúan entre sí, y la sutura parietomastoidea se continúa con la escamosa.

Desde el borde inferior de la porción mastoidea del hueso temporal se proyecta inferiormente una gran prominencia ósea (la **apófisis mastoides**), que sirve de punto de inserción de diversos músculos.

Medial a la apófisis mastoides, la **apófisis estiloides** se proyecta desde el borde inferior del hueso temporal.

Parte visible del esqueleto facial

En una visión lateral del cráneo pueden observarse diversos huesos del viscerocráneo, entre los que se incluyen el hueso nasal, el maxilar y el cigomático (fig. 8.19), de la forma siguiente:

www.medilibros.com

- Un hueso nasal anteriormente.
- El maxilar en la región media, con sus alveolos dentarios, que contienen los dientes, forman el maxilar; anteriormente se articula con el hueso nasal; superiormente contribuye a la formación del reborde orbitario inferior y medial; en la región interna, su apófisis frontal se articula con el hueso frontal, y lateralmente, la apófisis cigomática se articula con el hueso cigomático.
- El hueso cigomático, un hueso de morfología irregular cuya superficie lateral redondeada forma la prominencia de la mejilla, es un elemento central en esta visión lateromedial y contribuye a la formación del reborde orbitario inferior por su articulación con la apófisis cigomática del hueso maxilar; superiormente, su apófisis frontal se articula con la apófisis cigomática del hueso frontal, participando en la formación del reborde orbitario lateral; en esta visión lateral del cráneo destaca la apófisis temporal horizontal del hueso cigomático, que se proyecta en dirección posterior para articularse con la apófisis cigomática del hueso temporal y crear de este modo el arco cigomático.

En la superficie lateral del hueso cigomático suele observarse un pequeño orificio (el **agujero cigomático facial;** v. tabla 8-1). En la superficie medial profunda del hueso puede observarse el **agujero cigomático temporal**.

Mandíbula

La mandíbula es la estructura ósea más inferior y anterior que se observa en una visión lateral del cráneo. Se distingue una porción anterior, o cuerpo mandibular, y una porción posterior o rama de la mandíbula. El ángulo de la mandíbula representa la unión del borde inferior de la mandíbula con el borde posterior de la rama de la mandíbula (fig. 8.19).

Los dientes se sitúan en la porción alveolar del cuerpo mandibular. En esta visión lateral es posible observar la protuberancia mentoniana.

El agujero mentoniano se localiza sobre la superficie lateral del cuerpo de la mandíbula y del extremo superior de la rama de la mandíbula se extienden la **apófisis condilar** y la **apófisis coronoides.**

El cóndilo participa en la articulación de la mandíbula con el hueso temporal, y la apófisis coronoides es el punto de inserción del músculo temporal.

Visión posterior

En la visión posterior del cráneo se observan los huesos occipital, parietal y temporal.

Hueso occipital

En esta visión del cráneo, la principal estructura que se observa en el centro es la **escama del hueso occipital**, una región plana (fig. 8.20) que se articula superiormente con los huesos parietales pares por medio de las suturas lambdoideas y lateralmente con los huesos temporales, por las suturas occipitomastoideas. A lo largo de la sutura lambdoidea pueden observarse pequeños islotes óseos (**huesos suturales** o huesos wormianos).

En el hueso occipital se distinguen numerosos detalles anatómicos. En la línea media existe un saliente (la **protuberancia occipital externa**) a partir del cual se proyectan lateralmente

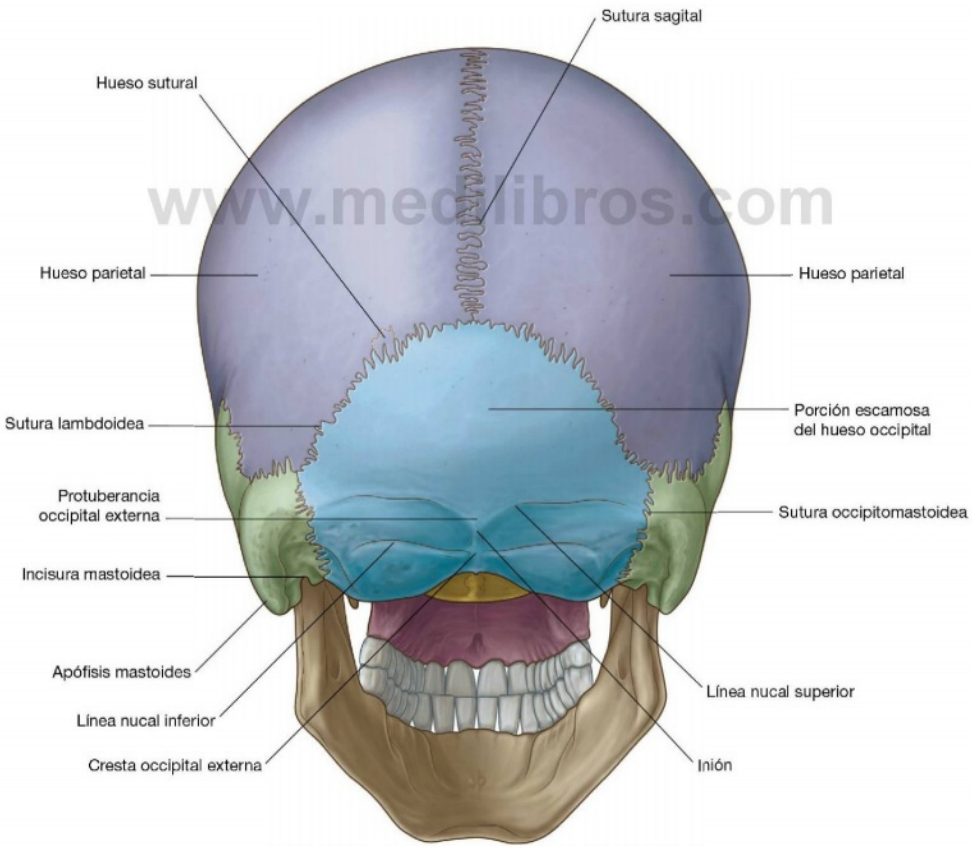

www.medilibros.com

Fig. 8.20 Visión posterior del cráneo.

© Elsevier. Fotocopiar sin autorización es un delito.

unas líneas curvas (las **líneas nucales superiores**). El punto más saliente de la protuberancia occipital externa es el **inión**. A 2,5 cm (1 pulgada) aproximadamente por debajo de la líneas nucales superiores, se encuentran otras dos líneas adicionales curvas lateralmente (las **líneas nucales inferiores**). La **cresta occipital externa** se extiende hacia abajo a partir de la protuberancia occipital externa.

Huesos temporales

En una visión posterior del cráneo, lateralmente se observan los huesos temporales, con las destacadas apófisis mastoides (fig. 8.20). En el borde inferomedial de cada apófisis mastoides se encuentra una escotadura (la **incisura mastoidea**), que sirve de punto de inserción del vientre posterior del músculo digástrico.

Visión superior

En una visión superior del cráneo se observan el hueso frontal, los huesos parietales y el hueso occipital (fig. 8.21). Estos huesos forman la parte superior de la **calvaria.**

En dirección anteroposterior se distingue:

- El hueso frontal, único, se articula con los huesos parietales mediante la sutura coronal.
- Los dos huesos parietales se articulan entre sí en la línea media a través de la sutura sagital.
- Los huesos parietales se articulan con el occipital, hueso único, por medio de la sutura lambdoidea.

La confluencia de las suturas sagital y coronal constituye el **bregma** y la unión de las suturas sagital y lambdoidea forma el punto **lambda.**

Los únicos orificios visibles en esta visión del cráneo son los agujeros parietales, situados uno en cada parietal a los lados de la sutura sagital, en su región posterior (fig. 8.21).

Los huesos que componen la calvaria (fig. 8.22) poseen una estructura característica, consistente en unas tablas interna y externa densas de hueso compacto, separadas por una capa de hueso esponjoso (el **diploe**).

Visión inferior

En una visión inferior del cráneo se observa su base, que se extiende anteriormente desde los dientes incisivos medios hasta las líneas nucales superiores posteriormente, y lateralmente hasta las apófisis mastoides y los arcos cigomáticos (fig. 8.23).

Con fines descriptivos, la base del cráneo se suele dividir en:

www.medilibros.com

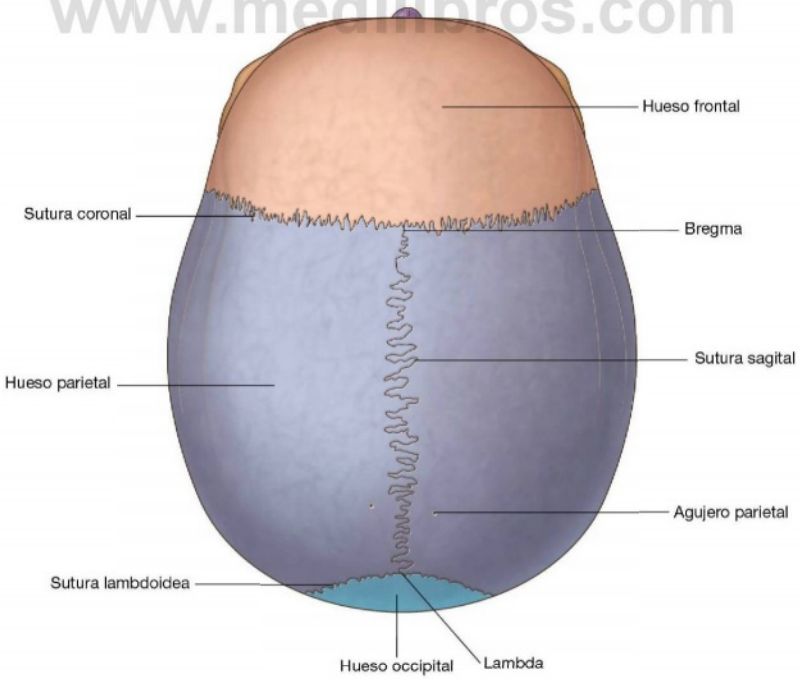

Fig. 8.21 Visión superior del cráneo.

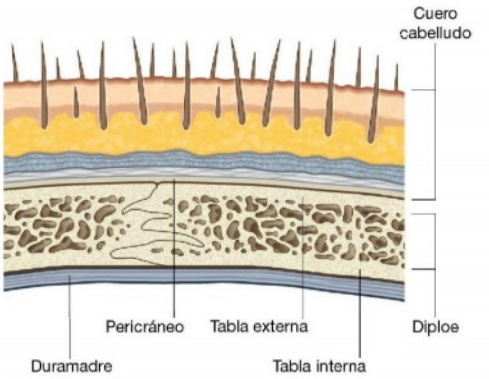

Fig. 8.22 Calvaria.

- Una parte anterior, que incluye los dientes y el paladar óseo.
- Una región media, que se extiende desde la porción posterior del paladar duro hasta el borde anterior del agujero magno.
- Una parte posterior, que se extiende desde el borde anterior del agujero magno hasta las líneas nucales superiores.

Parte anterior

Los principales elementos de la parte anterior de la base del cráneo son los dientes y el paladar óseo.

Los dientes se proyectan desde los **arcos alveolares** de ambos maxilares. Estos arcos poseen una forma de U y bordean el paladar duro por los tres lados (fig. 8.23).

El **paladar óseo** está formado anteriormente por las **apófisis palatinas** de ambos huesos maxilares y posteriormente por las **láminas horizontales** de cada **hueso palatino.**

Las apófisis palatinas pares de cada maxilar se unen en la línea media a través de la **sutura intermaxilar.** Los huesos maxilares pares y los huesos palatinos pares se articulan por medio de la **sutura palatomaxilar** y las láminas horizontales de cada hueso palatino se unen en la línea media por la **sutura interpalatina.**

Cuando se examina el paladar duro, se distinguen los siguientes detalles anatómicos:

- En la línea media anterior, inmediatamente posterior a los dientes se encuentra la **fosa incisiva,** cuyas paredes contienen el **agujero incisivo** (la abertura de los **conductos incisivos,** que representan vías de paso entre el paladar duro y la cavidad nasal).
- Próximos al borde posterolateral del paladar óseo, a ambos lados, se encuentran los **agujeros palatinos mayores,** que llevan a los **conductos palatinos mayores.**
- Posteriores a los agujeros palatinos mayores, en la **apófisis piramidal** de cada hueso palatino se encuentran los **agujeros palatinos menores,** que llevan a los **conductos palatinos menores.**
- En la línea media del borde posterior libre del paladar óseo se observa una proyección ósea afilada (la **espina nasal posterior**).

Región media

La región media de la base del cráneo es compleja:

- Su mitad anterior está formada por los huesos vómer y esfenoides.
- Su mitad posterior está formada por los huesos occipital y temporales pares.

Mitad anterior

Vómer

El pequeño hueso vómer se sitúa en la línea media anteriormente, sobre el hueso esfenoides (fig. 8.23). Contribuye a la formación del tabique nasal óseo que separa ambas coanas.

Esfenoides

El hueso esfenoides constituye la mayor parte de la mitad anterior de la región media de la base del cráneo.

Posee un **cuerpo** situado centralmente a partir del cual se proyectan lateralmente un par de **alas mayores** y otro par de **alas menores.** En dirección caudal se proyectan las **apófisis pterigoides,** inmediatamente laterales a cada coana.

En la visión inferior del cráneo se observan tres partes del hueso esfenoides: el cuerpo, las alas mayores y las apófisis pterigoides (fig. 8.23). Las alas menores del esfenoides no se observan en la visión inferior.

Cuerpo

El cuerpo del esfenoides es un cubo de hueso situado centralmente y posee dos grandes senos neumáticos separados por un tabique.

Se articula anteriormente con el vómer, el etmoides y los huesos palatinos; posterolateralmente con los huesos temporales y posteriormente con el hueso occipital.

Apófisis pterigoides

Las apófisis pterigoides se proyectan en dirección caudal desde la unión entre el cuerpo y las alas mayores (fig. 8.23). Cada apófisis posee una **lámina medial** estrecha y una **lámina lateral,** más ancha, separadas por la **fosa pterigoidea.**

Cada lámina medial de la apófisis pterigoides finaliza inferiormente por una proyección unciforme, el **gancho de la apófisis pterigoides,** se divide superiormente para formar una fosa pequeña y plana, la **fosa escafoidea.**

© Elsevier. Fotocopiar sin autorización es un delito.

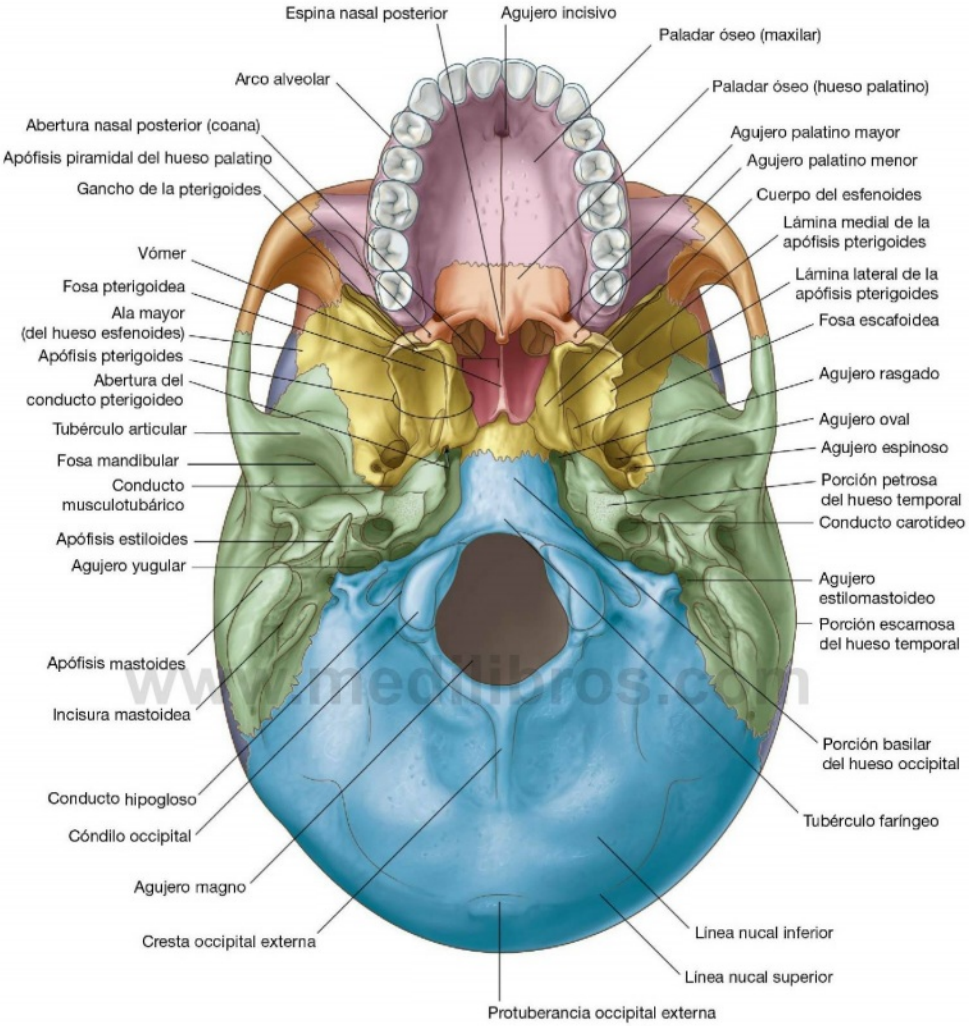

Fig. 8.23 Visión inferior del cráneo.

Inmediatamente superior a la fosa escafoidea, en la raíz de la lámina medial de la apófisis pterigoides, se encuentra la abertura del **conducto pterigoideo**, cerca del borde anterior del agujero rasgado.

Ala mayor

El ala mayor del esfenoides es lateral y posterolateral a la lámina lateral de la apófisis pterigoides (fig. 8.23). No sólo forma parte de la base del cráneo, sino que también continúa lateralmente para formar parte de la pared lateral del cráneo. Se articula posterior y lateralmente con partes del hueso temporal.

En la visión inferior de la superficie del ala mayor, sobre su borde posterolateral, cerca del extremo superior de la lámina lateral de la apófisis pterigoides, se observan dos estructuras importantes, el agujero oval y el agujero espinoso (o redondo menor).

Mitad posterior

La mitad posterior de la región media de la base del cráneo está integrada por el hueso occipital y los huesos temporales (fig. 8.23).

Hueso occipital

El hueso occipital, o más concretamente su **porción basilar**, se encuentra en la línea media, inmediatamente posterior al cuerpo del esfenoides. Se extiende posteriormente hasta el **agujero magno** y está limitada lateralmente por los huesos temporales.

En la porción basilar del hueso occipital destaca el **tubérculo faríngeo**, una protuberancia ósea en la que se insertan estructuras de la faringe en la base del cráneo (fig. 8.23).

Hueso temporal

Inmediatamente lateral a la región basilar del hueso occipital se encuentra la porción petrosa de la región petromastoidea de cada hueso temporal.

La porción petrosa del hueso temporal posee una forma de cuña de **vértice** anteromedial. Limita con el ala mayor del esfenoides anteriormente y la porción basilar del hueso occipital posteriormente. Su vértice forma uno de los límites del **agujero rasgado**, una abertura irregular que durante la vida se encuentra ocupada por un cartílago (fig. 8.23).

El agujero rasgado se encuentra limitado medialmente por la porción basilar del hueso occipital y anteriormente por el cuerpo del esfenoides.

Posterolateral al agujero rasgado, ya en la porción petrosa del hueso temporal, se encuentra la gran abertura circular del **conducto carotídeo**.

Entre la porción petrosa del hueso temporal y el ala mayor del esfenoides se localiza un surco para la porción cartilaginosa de la **trompa faringotimpánica (trompa auditiva)**. Este surco se continúa posterolateralmente con un conducto óseo en la porción petrosa del hueso temporal, también para la trompa faringotimpánica.

La escama del hueso temporal, situada lateral al ala mayor del esfenoides, forma la articulación temporomandibular. Contiene la **fosa mandibular**, una concavidad donde el cóndilo de la mandíbula se articula con la base del cráneo. El prominente **tubérculo articular** es un detalle anatómico importante de esta articulación y consiste en la proyección inferior del borde anterior de la fosa mandibular (fig. 8.23).

Parte posterior

La parte posterior de la base del cráneo se extiende desde el borde anterior del agujero magno posteriormente hasta las líneas nucales superiores (fig. 8.23). Se encuentra formada por partes del hueso occipital en el centro y los huesos temporales lateralmente.

Hueso occipital

El hueso occipital es el principal elemento óseo de esta región de la base del cráneo (fig. 8.23). Posee cuatro partes organizadas alrededor del agujero magno, un detalle anatómico importante de esta región a través del cual se continúa el encéfalo con la médula espinal.

Las partes del hueso occipital son la escama, posterior al agujero magno; las **porciones laterales**, externas al agujero magno; y la **porción basilar**, anterior a éste (fig. 8.23).

Las porciones laterales y la escama son elementos constituyentes de la región posterior de la base del cráneo.

Cuando se examina la base del cráneo, la característica más destacada de la escama del hueso occipital es una cresta ósea (la cresta occipital externa) que se prolonga en dirección inferior desde la protuberancia occipital externa hasta el agujero magno. Las líneas nucales inferiores se extienden lateralmente a partir del punto medio de esta cresta.

Las porciones laterales del hueso occipital inmediatamente por fuera del agujero magno, poseen numerosos detalles anatómicos de importancia.

A cada lado del reborde anterolateral del agujero magno se observan los **cóndilos occipitales** (fig. 8.23), unas estructuras redondeadas pares que se articulan con el atlas (vértebra CI). Posterior a cada cóndilo se encuentra una depresión (la **fosa condilar**), que contiene el **conducto condíleo** y anterior y superior a éstos se encuentra el gran **conducto del hipogloso**. Lateral a cada conducto del hipogloso se sitúa el **agujero yugular**, un orificio irregular y de gran tamaño formado por la unión de las **escotaduras yugulares** de los huesos occipital y temporal.

Hueso temporal

El hueso temporal ocupa la porción lateral de la región posterior de la base del cráneo. Las partes del hueso temporal visibles en esta zona son la porción mastoidea de la región petromastoidea y la apófisis estiloides (fig. 8.23).

El borde lateral de la porción mastoidea se identifica por la apófisis mastoides, cónica y de gran tamaño que se proyecta desde su superficie inferior. Esta destacada estructura ósea es el punto de inserción de diversos músculos. En la cara medial de la apófisis mastoides se encuentra la profunda incisura mastoidea, otro punto de inserción muscular.

Anteromedial a la apófisis mastoides se encuentra la apófisis estiloides, una estructura acicular que se proyecta a partir del borde inferior del hueso temporal. La apófisis estiloides también representa un punto de inserción de numerosos músculos y ligamentos.

© Elsevier. Fotocopiar sin autorización es un delito.

Por último, entre las apófisis estiloides y mastoides se encuentra el agujero estilomastoideo.

CAVIDAD CRANEAL

La cavidad craneal es el espacio que, limitado por la calvaria, alberga el encéfalo, las meninges, las porciones proximales de los nervios craneales, los vasos sanguíneos y los senos venosos craneales.

Techo

La calvaria es el techo en forma de cúpula que protege la superficie cerebral superior. Está compuesto por el hueso frontal por delante, los huesos parietales pares en su región media y el hueso occipital posteriormente (fig. 8.24).

Las suturas visibles internamente incluyen:

- La sutura coronal, entre el hueso frontal y los parietales.
- La sutura sagital, entre los huesos parietales pares.
- La sutura lambdoidea, entre los huesos parietales y el occipital.

Los cruces visibles de estas suturas son el bregma, donde se unen las suturas sagital y coronal, y el lambda, entre las suturas sagital y lambdoidea.

Otros detalles de la superficie interna de la calvaria incluyen las crestas óseas y numerosos surcos y depresiones.

Los detalles visibles en la superficie ósea del techo de la cavidad craneal son, de anterior a posterior:

- Una cresta ósea en la línea media, que se extiende desde la superficie del hueso frontal (la **cresta frontal**) y sirve de inserción a la **hoz del cerebro** (una especialización de la duramadre que separa parcialmente los dos hemisferios cerebrales).
- En el punto superior de la terminación de la cresta frontal se observa el inicio del **surco del seno sagital superior**, que se ensancha y profundiza en dirección posterior, y marca la

www.medilibros.com

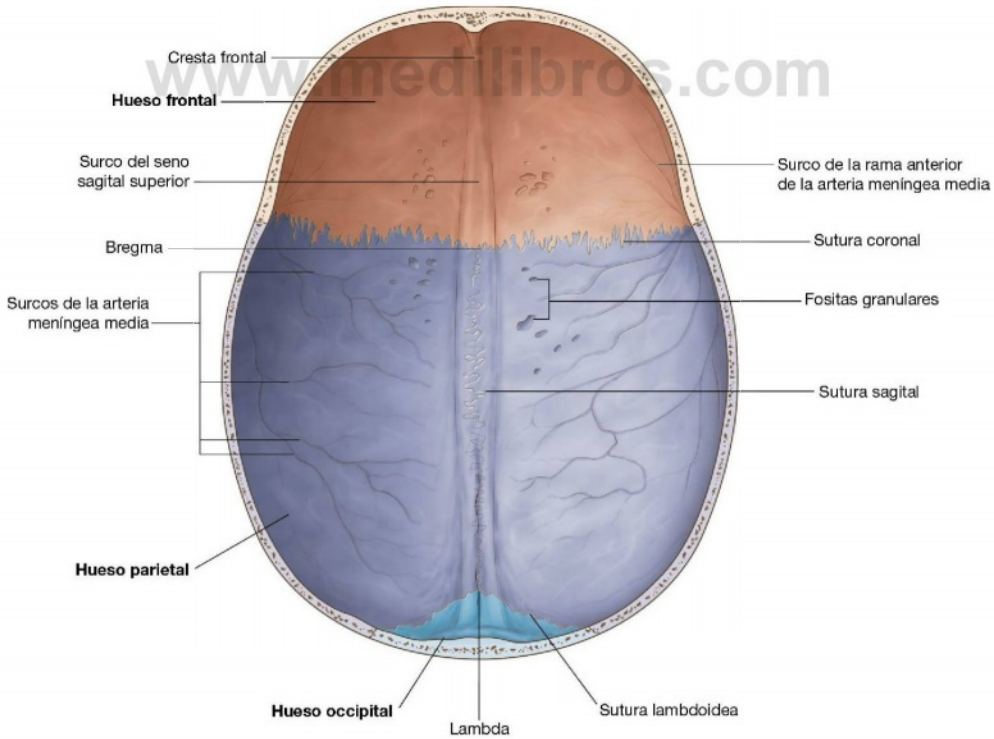

Fig. 8.24 Techo de la cavidad craneal.

posición del seno sagital superior (una estructura venosa intradural).

- A ambos lados del surco del seno sagital superior y a lo largo de su curso, se encuentran un pequeño número de depresiones y fosas (las **fositas granulares**), que indican la situación de las granulaciones aracnoideas (unas estructuras prominentes, fácilmente identificables cuando se examina un cerebro con sus cubiertas meníngeas, que participan en la reabsorción del líquido cefalorraquídeo).
- Surcos menores creados por diversos vasos meníngeos, visibles en las partes laterales del techo de la cavidad craneal.

Suelo

El suelo de la cavidad craneal se divide en tres compartimentos: la fosa craneal anterior, la fosa craneal media y la fosa craneal posterior.

Fosa craneal anterior

La fosa craneal anterior está integrada por partes del hueso frontal, del etmoides y del esfenoides (fig. 8.25). En su suelo participan:

- El hueso frontal, en la región anterior y lateral.
- El hueso etmoides, en la línea media.

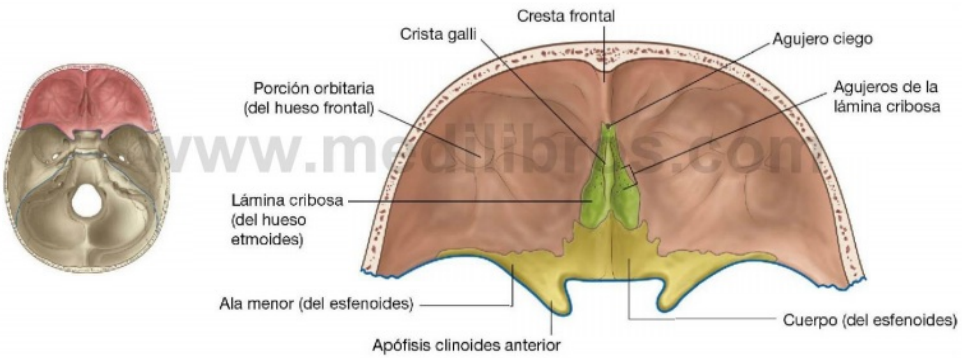

Fig. 8.25 Fosa craneal anterior.

© Elsevier. Fotocopiar sin autorización es un delito.

- Posteriormente dos partes del hueso esfenoides, el cuerpo (en la línea media) y las alas menores (lateralmente).

La fosa craneal anterior se localiza por encima de la cavidad nasal y de las órbitas, y se encuentra ocupada por los lóbulos frontales de los hemisferios cerebrales.

Anteriormente en la línea media, a partir del hueso frontal, se observa un pequeño saliente óseo con forma de cuña (la cresta frontal). Esta cresta representa el punto de inserción de la hoz del cerebro. Inmediatamente por detrás de la cresta frontal se encuentra el **agujero ciego** (tabla 8.2), situado entre el hueso frontal y el etmoides. Este orificio permite el paso de las venas emisarias que conectan la cavidad nasal con el seno sagital superior.

Posterior a la cresta frontal, y como parte del hueso **etmoides,** se proyecta superiormente una prominencia ósea en forma de cuña (la apófisis **crista galli**), que representa otro de los puntos de inserción de la hoz del cerebro, la extensión vertical de la duramadre que separa parcialmente los dos hemisferios cerebrales.

Lateral a la apófisis crista galli se encuentra la **lámina cribosa** del hueso etmoides (fig. 8.25), una estructura perforada por numerosos orificios que permite el paso de las pequeñas fibras de los nervios olfatorios a través de sus orificios desde la mucosa nasal hasta el bulbo olfatorio. Los nervios olfatorios por lo general reciben en conjunto la denominación de nervio olfatorio [I].

A cada lado del hueso etmoides, el suelo de la fosa craneal anterior está formado por una lámina relativamente fina que pertenecen al hueso frontal (la **porción orbitaria** del hueso frontal), que a su vez forma el techo de la órbita que se encuentra debajo. Posterior al hueso frontal y al etmoides, el resto del suelo de la fosa craneal anterior está formado por el cuerpo y las alas menores del hueso esfenoides. En la línea media, el cuerpo se extiende anteriormente entre las porciones orbitarias del hueso frontal, hasta alcanzar al hueso etmoides, y posteriormente se extiende hasta la fosa craneal media.

El límite entre las fosas craneales anterior y media en la línea media es el borde anterior del surco prequiasmático, un surco liso que se extiende entre los conductos ópticos, a través del cuerpo del esfenoides.

Alas menores del esfenoides

Las dos alas menores del esfenoides se proyectan lateralmente desde el cuerpo y limitan claramente las partes laterales de las fosas craneales anterior y media.

En la porción anterior de la fosa craneal media, cada ala menor termina afilándose en su extremo lateral, en la unión entre el hueso frontal y el ala mayor del esfenoides, próximo al borde lateral superior de la fisura orbitaria superior, formada entre las alas mayor y menor.

Medialmente, cada ala menor se ensancha, se curva posteriormente y finaliza en las **apófisis clinoides anteriores** (fig. 8.25). Estos salientes sirven de punto de inserción ante-

www.medilibros.com

Tabla 8.2 Agujeros internos del cráneo

Agujero	Estructuras que pasan a través de los agujeros
FOSA CRANEAL ANTERIOR	
Agujero ciego	Venas emisarias hacia la cavidad nasal
Agujeros olfatorios de la lámina cribosa	Nervios olfatorios [I]
FOSA CRANEAL MEDIA	
Conducto óptico	Nervio óptico [II]; arteria oftálmica
Fisura orbitaria superior	Nervio oculomotor [III]; nervio troclear [IV]; división oftálmica del nervio trigémino [V_1]; nervio abducens [VI]; venas oftálmicas
Agujero redondo	División maxilar del nervio trigémino [V_2]
Agujero oval	División mandibular del nervio trigémino [V_3]; nervio petroso menor
Agujero espinoso	Arteria meníngea media
Hiato del conducto para el nervio petroso mayor	Nervio petroso mayor
Hiato del conducto para el nervio petroso menor	Nervio petroso menor
FOSA CRANEAL POSTERIOR	
Agujero magno	Porción final del tronco del encéfalo/comienzo de la médula espinal; arterias vertebrales; raíces espinales del nervio espinal, meninges
Conducto auditivo interno	Nervio facial [VII]; nervio vestibulococlear [VIII]; arteria laberíntica
Agujero yugular	Nervio glosofaríngeo [IX]; nervio vago [X]; nervio accesorio [XI]; seno petroso inferior, seno sigmoideo (forma de la vena yugular interna)
Conducto del hipogloso	Nervio hipogloso [XII]; rama meníngea de la arteria faríngea ascendente
Conducto condíleo	Vena emisaria

rior de la **tienda del cerebelo**, una lámina de duramadre que separa la parte posterior de los hemisferios cerebrales del cerebelo. Por delante de cada apófisis clinoides anterior, en el ala menor del esfenoides, se encuentra una abertura circular (el **conducto óptico**) por el que el nervio óptico [II] y la arteria oftálmica abandonan la cavidad craneal para entrar en la órbita. Los conductos ópticos se incluyen por lo general en la fosa craneal media.

Fosa craneal media

En la composición de la fosa craneal media participan porciones del hueso esfenoides y del hueso temporal (fig. 8.26).

En la línea media, el límite entre la fosa craneal anterior y la fosa craneal media se corresponde con el borde anterior del surco quiasmático, un surco suave sobre el cuerpo del esfenoides que conecta los conductos ópticos.

Los límites posteriores de la fosa craneal media se encuentran formados por la superficie anterior, tan elevada como el borde superior, de la porción petrosa de la región petromastoidea del hueso temporal.

Esfenoides

El suelo de la fosa craneal media se encuentra elevado en la línea media y está formado por el cuerpo del esfenoides. Lateral a él existen dos grandes depresiones formadas a cada lado por el ala mayor del esfenoides y la escama del hueso temporal. Estas depresiones alojan los lóbulos temporales del cerebro.

Silla turca

Inmediatamente posterior al surco quiasmático se encuentra una zona modificada del cuerpo del esfenoides (la **silla turca**), que consta de un área central profunda (la **fosa hipofisaria**), que aloja a la glándula hipófisis y dos paredes óseas verticales, una anterior y otra posterior (fig. 8.26).

La pared anterior de la silla es el **tubérculo de la silla**, una pared ósea vertical cuyo borde superior es visible como una ligera elevación en el borde posterior del surco quiasmático.

En ocasiones es posible observar unas proyecciones laterales a partir de los extremos del tubérculo de la silla (las **apófisis clinoides medias**).

La pared posterior de la silla turca, o **dorso de la silla turca**, es una gran cresta ósea que se proyecta en dirección superior y anterior. Los extremos laterales del borde superior del dorso de la silla turca dan lugar a unas proyecciones redondeadas (las **apófisis clinoides posteriores**), que al igual que las apófisis clinoides anteriores, son puntos donde se inserta la tienda del cerebelo.

Fisuras y agujeros

El suelo de la fosa craneal media, lateral a cada lado del cuerpo del esfenoides, está formado por las alas mayores del esfenoides (fig. 8.26).

La **fisura orbitaria superior** es una hendidura diagonal que separa el ala mayor del esfenoides del ala menor y supone una importante vía de comunicación entre la fosa craneal

www.medilibros.com

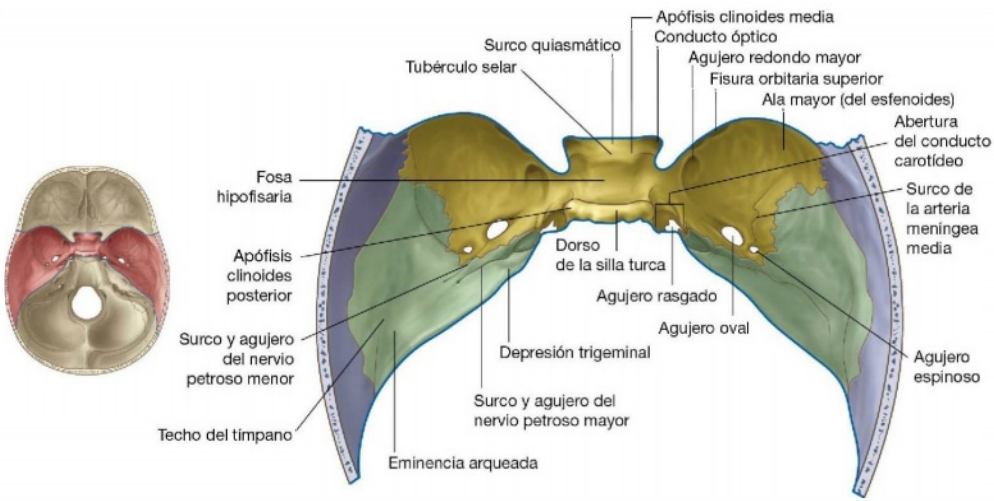

Fig. 8.26 Fosa craneal media.

© Elsevier. Fotocopiar sin autorización es un delito.

media y la órbita. A través de la fisura pasan el nervio oculomotor [III], el nervio troclear [IV], el nervio oftálmico [V_1], el nervio abducens [VI] y las venas oftálmicas.

En el suelo de la fosa craneal media, posterior al extremo medial de la fisura orbitaria superior, se encuentra un agujero redondeado que se proyecta en dirección anterior (el **agujero redondo mayor**), por el que pasa el nervio maxilar [V_2] desde la fosa craneal media hasta la fosa pterigopalatina.

Posterolateral al **agujero redondo mayor** se encuentra una gran abertura oval (el **agujero oval**) que permite el paso de estructuras entre la fosa infratemporal extracraneal y la fosa craneal media. A través de este orificio pasan el nervio mandibular [V_3], el nervio petroso menor (que transporta fibras del plexo timpánico que originalmente se origina del nervio glosofaríngeo [IX]) y ocasionalmente un pequeño vaso (la arteria meníngea media accesoria).

El agujero espinoso (fig. 8.26) es un pequeño agujero posterolateral al agujero oval, que también conecta la fosa infratemporal con la fosa craneal media. La arteria meníngea media y sus venas asociadas pasan a través de este orificio, y una vez en el interior del cráneo, el surco de la arteria meníngea media marca claramente su recorrido sobre el suelo y la pared lateral de la fosa craneal media.

La **abertura intracraneal redondeada** del **conducto carotídeo** se sitúa posteromedial al agujero oval. Directamente por debajo de este orificio se encuentra un orificio irregular (el **agujero rasgado**) (fig. 8.26). Este agujero, claramente visible en una visión inferior del cráneo, se encuentra cerrado en el vivo por cartílago y a su través no pasa ninguna estructura.

Hueso temporal

El límite posterior de la fosa craneal media se encuentra formado por la superficie anterior de la porción petrosa de la región petromastoidea del hueso temporal.

Medialmente, en su superficie anterior (fig. 8.26), se encuentra una depresión suave **(impresión trigeminal),** donde se localiza el ganglio sensitivo del nervio trigémino [V].

Sobre la superficie anterior de la porción petrosa del hueso temporal, lateral a la impresión trigeminal, se encuentra un pequeño surco lineal que discurre en dirección superolateral y finaliza en un orificio (el **surco** y el **hiato del conducto del nervio petroso mayor**). El nervio petroso mayor es un ramo del nervio facial [VII].

Anterolateral al surco del nervio petroso mayor se encuentra un segundo **surco,** de menor tamaño, así como el **hiato del conducto del nervio petroso menor,** un ramo del plexo timpánico que transporta fibras originadas inicialmente del nervio glosofaríngeo [IX] (fig. 8.26).

Por arriba y lateral a los pequeños agujeros de los nervios petrosos mayores y menores, cerca de la cresta superior de la porción petrosa del hueso temporal, se encuentra una protrusión ósea redondeada (la **eminencia arcuata**) producida por el canal semicircular anterior subyacente del oído interno.

Justo por delante y lateral a la eminencia arcuata la superficie anterior del peñasco del hueso temporal se encuentra ligeramente deprimida. Esta región es el **techo del tímpano** y se corresponde con la fina lámina ósea que forma el techo de la cavidad del oído medio.

Fosa craneal posterior

La fosa craneal posterior está formada en su mayor parte por los huesos temporales y el hueso occipital, y en menor medida por el hueso esfenoides y los huesos parietales (fig. 8.27). Es la mayor y la más profunda de las tres fosas craneales y alberga al tronco del encéfalo (mesencéfalo, protuberancia y bulbo raquídeo) y al cerebelo.

Límites

Los límites anteriores de la fosa craneal posterior en la línea media son el dorso de la silla turca y el **clivus** (fig. 8.27). El clivus es una pendiente ósea que se extiende hacia arriba desde el agujero magno. Está formado por parte del cuerpo del esfenoides y por la porción basilar del hueso occipital.

Lateralmente, los límites anteriores de la fosa craneal posterior corresponden al borde superior de la porción petrosa de la región petromastoidea del hueso temporal.

El principal límite posterior lo constituye la escama del hueso occipital, hasta el surco transverso, mientras que lateralmente los límites de la fosa corresponden a la porción petromastoidea del hueso temporal y en menor medida, a pequeñas partes de los huesos parietales y del hueso occipital en los bordes.

Agujero magno

El agujero magno es el orificio craneal de mayor tamaño y se localiza en la zona central y más profunda de la fosa craneal posterior. Está limitado anteriormente por la porción basilar del hueso occipital, por las porciones laterales del hueso occipital a cada lado y por la escama del hueso occipital posteriormente.

La médula espinal asciende a través del agujero magno para continuarse con el tronco del encéfalo.

A través del agujero magno también discurren las arterias vertebrales, las meninges y las raíces espinales del nervio accesorio [XI].

Surcos y agujeros

El clivus se dirige hacia delante y arriba desde el agujero magno. Lateral al clivus, entre la porción basilar del hueso occipital y la porción petrosa de la región petromastoidea del hueso temporal (fig. 8.27), se encuentra el **surco del seno petroso inferior.**

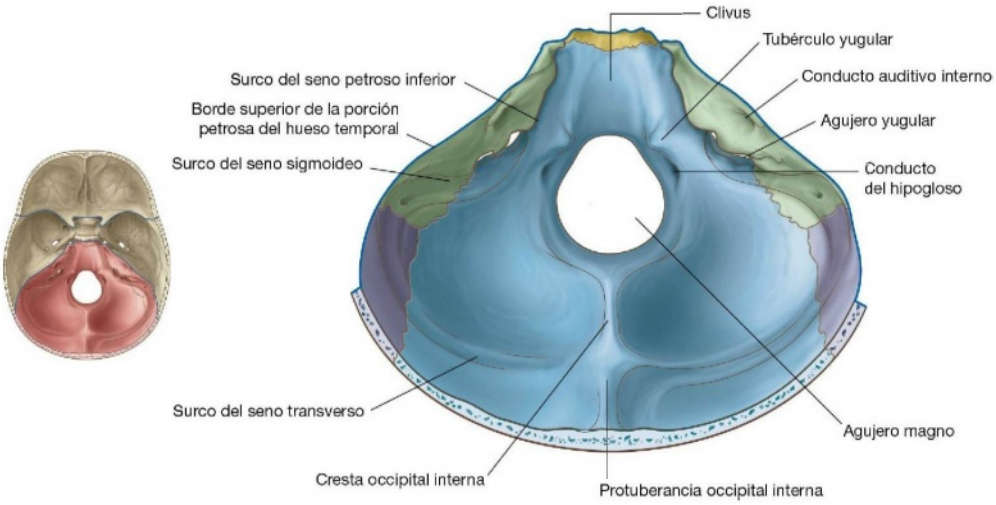

Fig. 8.27 Fosa craneal posterior.

www.medilibros.com

El **orificio del conducto auditivo interno** es un agujero oval que se encuentra lateralmente, sobre la mitad superior de la superficie posterior de la porción petrosa del hueso temporal. A través de este orificio pasan los nervios facial [VII] y vestibulococlear [VIII], así como la arteria laberíntica.

Inferior al conducto auditivo interno, el hueso temporal está separado del hueso occipital por medio de un orificio de gran tamaño, el agujero yugular (fig. 8.27). En el lado medial de este agujero se encuentra el surco del seno petroso inferior y en el lado lateral se observa el **surco del seno sigmoideo.**

El seno sigmoideo pasa a través del agujero yugular y se continúa con la vena yugular interna, mientras que el seno petroso inferior drena en la vena yugular interna en la zona del agujero yugular.

A través del agujero yugular también pasan los nervios glosofaríngeo [IX], vago [X] y accesorio [XI].

En el hueso occipital, medial al agujero yugular, se observa una gran elevación redondeada (el **tubérculo yugular**). Inmediatamente inferior a éste, y superior al agujero magno, se encuentra el **conducto del hipogloso,** a través del cual el nervio hipogloso [XII] abandona la fosa craneal posterior y penetra a dicha fosa una rama meníngea de la arteria faríngea ascendente.

Posterolateral al conducto del hipogloso, se observa en ocasiones el **conducto condíleo,** que cuando existe, aloja una vena emisaria.

Porción escamosa del hueso occipital

La escama del hueso occipital posee diversos detalles importantes (fig. 8.27):

- La cresta occipital interna, que se dirige hacia arriba a partir del agujero magno.
- A cada lado de la cresta occipital interna, el suelo de la fosa craneal posterior es cóncavo para albergar a los hemisferios cerebelosos.
- La cresta occipital interna finaliza superiormente en una prominencia ósea (la protuberancia occipital interna).
- A partir de la protuberancia occipital interna se extienden lateralmente los surcos producidos por los senos transversos, que se continúan lateralmente hasta unirse finalmente con los surcos de los senos sigmoideos, que a su vez se dirigen inferiormente hacia el agujero yugular.

Los senos transversos y sigmoideos son senos venosos de la duramadre.

Orificios y fisuras que comunican la cavidad craneal con otras regiones

En la figura 8.28 se presentan los orificios y fisuras a través de los cuales pasan importantes estructuras de la cavidad craneal a otras regiones.

© Elsevier. Fotocopiar sin autorización es un delito.

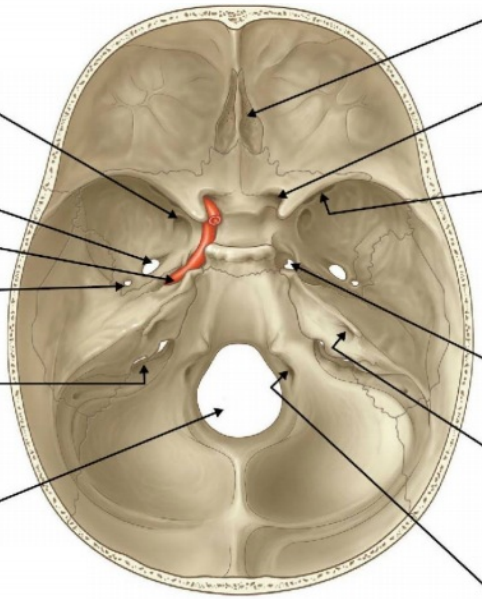

Agujero redondo:
(fosa craneal media/ fosa pterigopalatina)
• [V_2] División maxilar del [V] (nervio trigémino)

Agujero oval:
(fosa craneal media/ fosa infratemporal)
• [V_2] División mandibular del [V] (nervio trigémino)

Conducto carotídeo:
(fosa craneal media/cuello)
• Arteria carótida interna

Agujero espinoso:
(fosa craneal media/ fosa infratemporal)
• Arteria meníngea media

Agujero yugular:
(fosa craneal posterior/cuello)
• [IX] Nervio glosofaríngeo
• [X] Nervio vago
• [XI] Nervio accesorio
• Vena yugular interna

Agujero magno:
(fosa craneal posterior/cuello)
• Médula espinal
• Arterias vertebrales
  ○ Las raíces del nervio accesorio [XI] pasan desde la región superior de la médula espinal a través del agujero magno hacia la cavidad craneal y luego salen de ella a través del agujero yugular

Lámina cribosa:
(fosa craneal anterior/cavidad nasal)
• [I] Nervios olfatorios

Conducto óptico:
(fosa craneal media/órbita)
• [II] Nervio óptico
• Arteria oftálmica

Fisura orbitaria superior:
(osa craneal media/órbita)
• [V_1] División oftálmica de [V] (nervio trigémino)
• [III] Nervio oculomotor
• [IV] Nervio troclear
• [VI] Nervio abducens
• Vena oftálmica superior

Agujero rasgado
(relleno de cartílago durante la vida)

Conducto auditivo interno:
(fosa craneal posterior/oído y cuello a través del agujero estilomastoideo)
• [VII] Nervio facial
• [VIII] Nervio vestibulococlear
  ○ Arteria y vena laberínticas

Conducto del hipogloso:
(fosa craneal posterior/cuello)
• [XII] Nervio hipogloso

A

www.medilibros.com

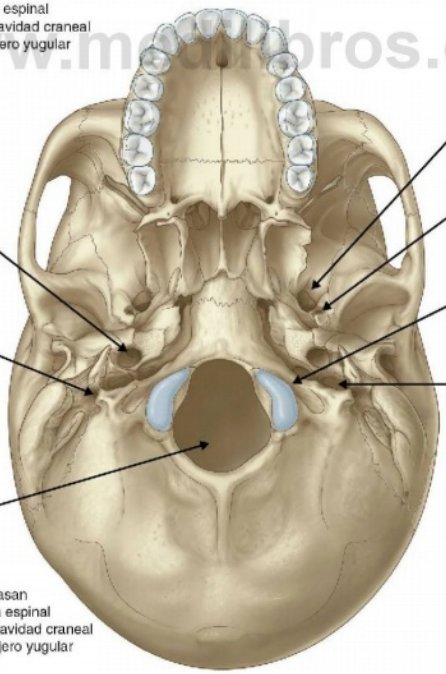

Conducto carotídeo:
• Arteria carótida interna

Agujero estilomastoideo:
• [VII] Nervio facial

Agujero magno:
• Médula espinal
• Arterias vertebrales
  ○ Las raíces del nervio accesorio [XI] pasan desde la región superior de la médula espinal a través del agujero magno hacia la cavidad craneal y luego salen de ella a través del agujero yugular

Agujero oval:
• [V_2] División mandibular del [V] (nervio trigémino)

Agujero espinoso:
• Arteria meníngea media

Conducto del hipogloso:
• [XII] Nervio hipogloso

Agujero yugular:
• [IX] Nervio glosofaríngeo
• [X] Nervio vago
• [XI] Nervio accesorio
• Vena yugular interna

B

Fig. 8.28 Conjunto de agujeros y fisuras a través de los que diferentes estructuras entran y salen de la cavidad craneal. **A.** Suelo de la cavidad craneal. También están indicadas las regiones a través de las que se comunica cada agujero o fisura. **B.** Cara inferior del cráneo.

Conceptos prácticos

Técnicas de imagen en la exploración de la cabeza

Radiografía

Hasta hace dos décadas el método estándar de exploración de la cabeza era la radiografía simple. Las radiografías se obtenían en tres proyecciones fundamentales: posteroanterior, lateral y de Towne (axial anteroposterior [AP], con la cabeza en posición anatómica). Para explorar los agujeros de la base del cráneo y los huesos faciales se empleaban otras proyecciones adicionales. En la actualidad las radiografías del cráneo se emplean ante traumatismos, aunque su uso se encuentra en declive. Las fracturas craneales se diagnostican con facilidad (fig. 8.29). Tras la exploración del paciente, el tratamiento depende del estado neurológico o de las posibles complicaciones neurológicas.

Tomografía computarizada

Desde la aparición de la primera tomografía computarizada (TC) cerebral, esta técnica se usa de forma rutinaria en la exploración neurorradiológica. Se emplea ante traumatismos craneales, ya que permite una exploración rápida y sencilla del encéfalo y de sus cubiertas y permite la detección de sangre con facilidad. Los huesos también pueden mostrarse modificando los algoritmos matemáticos de los datos.

Con la administración intravenosa de un contraste, la TC angiográfica puede emplearse para demostrar la situación y el tamaño de un aneurisma intracerebral antes de su tratamiento endovascular.

Resonancia magnética

La técnica de resonancia magnética (RM) es la que posee una mejor resolución de contraste en comparación con el resto de las técnicas de imagen. Permite realizar una exploración rápida y sencilla del encéfalo y sus cubiertas, del líquido cefalorraquídeo (LCR) y de la columna vertebral. Las secuencias de imágenes más modernas permiten la supresión del LCR para definir las lesiones periventriculares.

La resonancia magnética angiográfica ha resultado de extrema utilidad para determinar el estado de los vasos intracraneales (polígono de Willis), lo que es necesario en ciertas enfermedades de tratamiento quirúrgico.

La RM también es una técnica útil para la valoración de la estenosis carotídea.

Ecografía

Hoy en día es posible realizar estudios de eco-Doppler intracraneales que permiten al cirujano detectar si un paciente está sufriendo una embolización cerebral a partir de una placa carotídea.

La ecografía extracraneal resulta sumamente importante para el estadiaje tumoral, para la valoración de las masas cervicales y para la exploración de la bifurcación carotídea (fig. 8.30).

El estudio ecográfico es útil en los niños ya que las fontanelas actúan de ventana acústica.

Fig. 8.29 Radiografía de la cabeza donde se observa una fractura de cráneo (paciente en decúbito supino).

(Continúa)

© Elsevier. Fotocopiar sin autorización es un delito.

Conceptos prácticos *(cont.)*

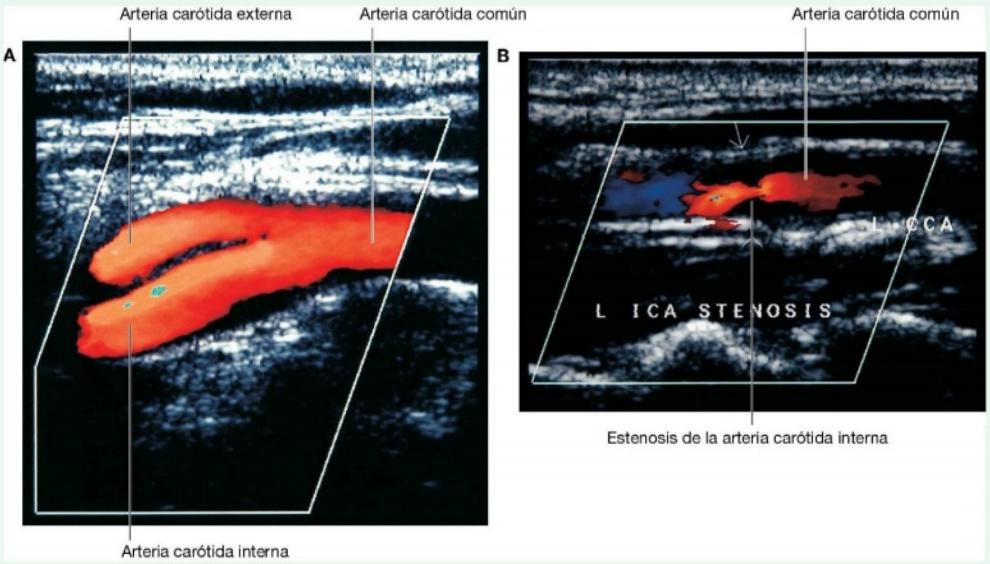

Fig. 8.30 Imagen ecográfica. **A.** Bifurcación carotídea normal. **B.** Estenosis de la arteria carótida interna.

www.medilibros.com

Conceptos prácticos

Fracturas de la bóveda craneal

La bóveda craneal es una estructura extraordinariamente fuerte ya que debe proteger al cerebro, nuestro órgano más vital. La morfología de la bóveda craneal posee importancia crítica ya que su biomecánica impide la producción de fracturas. Desde el punto de vista clínico, el tipo de fractura craneal informa de la naturaleza y la fuerza del traumatismo, así como de sus posibles complicaciones. La fractura en sí suele acarrear pocas consecuencias (a diferencia, por ejemplo, de una fractura de tibia). Más que concentrarse en la fractura craneal, resulta de vital importancia disminuir la extensión del daño cerebral primario y tratar las complicaciones secundarias potenciales. Las fracturas hundidas del cráneo, las fracturas abiertas y las fracturas del pterión poseen una importancia especial.

Fracturas craneales hundidas

En una fractura craneal hundida, un fragmento óseo se encuentra deprimido respecto a la convexidad normal del cráneo. De este modo pueden producirse lesiones arteriales y venosas secundarias con formación de hematomas. Este tipo de fractura puede dar lugar a lesiones cerebrales primarias.

Fracturas abiertas

En una fractura abierta existe una fractura del hueso junto a una herida cutánea, lo que puede permitir la entrada de infecciones. Estas fracturas se asocian típicamente con laceraciones del cuero cabelludo y pueden tratarse por lo general con antibióticos.

Entre las complicaciones importantes de las fracturas abiertas se incluye la meningitis, que puede resultar mortal.

Un tipo más sutil de fractura abierta es la que afecta a los senos. Estas fracturas pueden pasar inadvertidas en una primera exploración y pueden convertirse en una causa potencial importante de morbilidad, por lo que deberían considerarse en todos los pacientes que desarrollen infecciones intracraneales secundarias a un traumatismo.

Fracturas del pterión

El pterión es un punto clínico importante localizado en la cara lateral del cráneo. Su ubicación exacta se encuentra en la región de confluencia entre una línea imaginaria trazada a 2,5 cm (1 pulgada) por encima del arco cigomático y otra que pase a 2,5 cm (1 pulgada) posterior al reborde orbitario lateral. En el punto pterión confluyen el hueso frontal, el parietal, el ala mayor del esfenoides y el hueso temporal. La importancia de este punto radica en que a este nivel, dentro del cráneo, se encuentra la arteria meníngea media. Los traumatismos que afecten a esta región resultan sumamente graves ya que la lesión de este vaso puede producir un hematoma extradural importante, con consecuencias que pueden ser mortales.

MENINGES

El encéfalo y la médula espinal se encuentran rodeados por tres capas de membranas (las **meninges,** fig. 8.31A): una capa externa resistente (la **duramadre**), una capa media delicada (la **aracnoides**) y una capa interna firmemente adherida a la superficie cerebral (la **piamadre**).

Las meninges craneales se continúan a través del agujero magno con sus homólogas, las meninges espinales, con una importante distinción, la duramadre craneal consta de dos capas y tan solo una de ellas continúa pasado el agujero magno (fig. 8.31B).

Duramadre craneal

La duramadre craneal es una envoltura gruesa y fuerte que cubre externamente al encéfalo. Está compuesta por una capa perióstica externa y una capa meníngea interna (fig. 8.31A):

- La **capa perióstica** externa se encuentra firmemente adherida al cráneo, constituye el periostio de la cavidad craneal, contiene las arterias meníngeas y se continúa con el periostio de la superficie externa del cráneo en el agujero magno y en otros orificios intracraneales (fig. 8.31B).
- La **capa meníngea** interna se encuentra estrechamente relacionada con la aracnoides y se continúa con la duramadre espinal tras atravesar el agujero magno.

Las dos capas de la duramadre se encuentran separadas entre sí en numerosas localizaciones, originando dos tipos de estructuras especializadas (fig. 8.31A):

- Tabiques durales, que se proyectan hacia dentro y separan parcialmente diversas partes del cerebro.
- Estructuras venosas intracraneales.

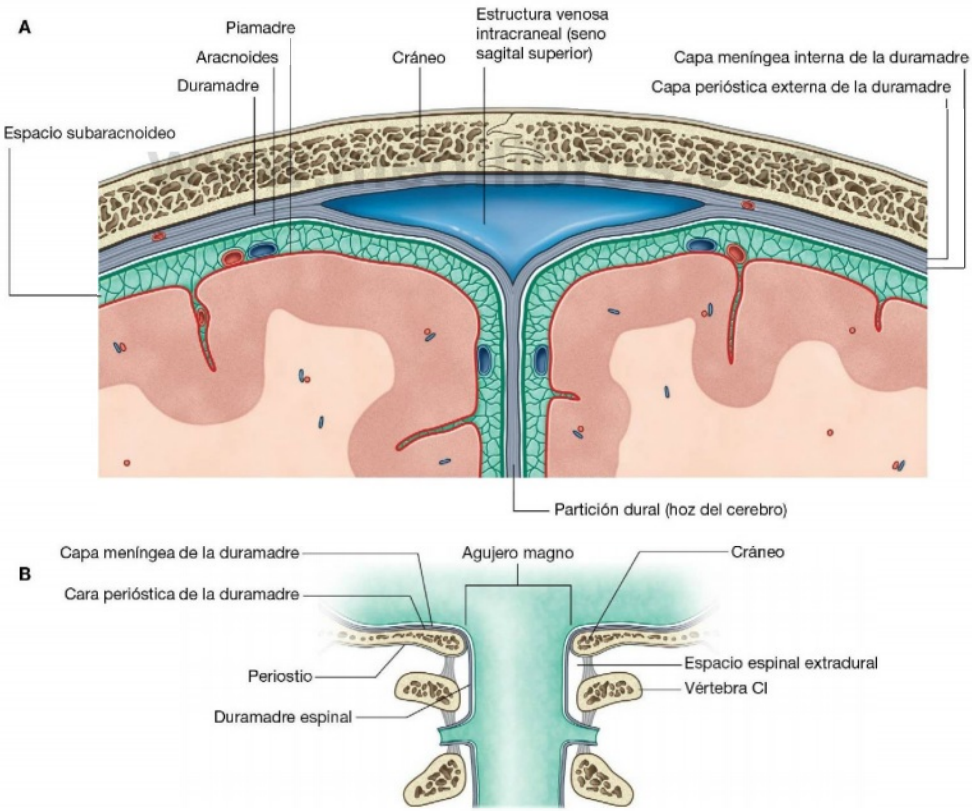

Fig. 8.31 Meninges craneales. **A.** Visión coronal superior. **B.** Continuación con las meninges medulares.

© Elsevier. Fotocopiar sin autorización es un delito.

Tabiques durales

Los tabiques durales se proyectan hacia la cavidad craneal, subdividiéndola parcialmente. En estas estructuras se incluyen la hoz del cerebro, la tienda del cerebelo, la hoz del cerebelo y el diafragma sellar.

Hoz del cerebro

La hoz del cerebro (fig. 8.32) es una estructura con forma de medialuna que se proyecta en dirección inferior entre los dos hemisferios cerebrales desde la duramadre que tapiza la calvaria. Se inserta anteriormente en la apófisis crista galli del hueso etmoides y en la cresta frontal del hueso frontal; y posteriormente se inserta y continúa con la tienda del cerebelo.

Tienda del cerebelo

La tienda del cerebelo (fig. 8.32) es una proyección horizontal de la duramadre que cubre y separa al cerebelo en la fosa craneal posterior de la superficie posterior de los hemisferios cerebrales. Se inserta posteriormente en el hueso occipital, a lo largo de los surcos de los senos transversos. Lateralmente se inserta en el borde superior de la porción petrosa del hueso temporal, finalizando anteriormente en las apófisis clinoides anteriores y posteriores.

Los bordes anterior e interno de la tienda del cerebelo son libres y forman en la línea media una abertura ovalada **(escotadura de la tienda del cerebelo)** a través de la cual pasa el mesencéfalo.

Hoz del cerebelo

La hoz del cerebelo (fig. 8.32) es una pequeña proyección de duramadre meníngea en la línea media de la fosa craneal posterior. Se inserta posteriormente en la cresta occipital interna del hueso occipital y superiormente en la tienda del cerebelo. Su borde anterior es libre y está entre los dos hemisferios cerebelosos.

Diafragma sellar

El último tabique dural es el diafragma sellar (fig. 8.32). Esta pequeña lámina horizontal de duramadre meníngea cubre la fosa hipofisaria en la silla turca del hueso esfenoides. En el centro del diafragma de la silla turca existe un orificio a través del cual pasa el **infundíbulo**, que conecta el tallo de la hipófisis con la base del cerebro, junto a los vasos sanguíneos acompañantes.

www.medilibros.com

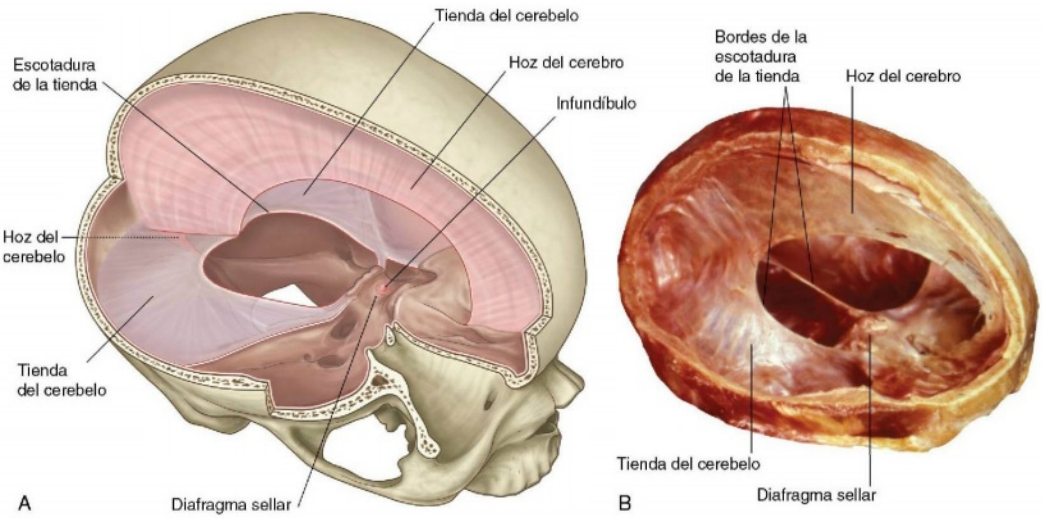

Fig. 8.32 Tabiques durales. **A.** Esquema. **B.** Disección.

Irrigación arterial

La irrigación arterial de la duramadre (fig. 8.33) discurre a través de la capa perióstica externa de la duramadre y proviene de:

- Las **arterias meníngeas anteriores** en la fosa craneal anterior.
- Las **arterias meníngeas medias** y **accesorias** en la fosa craneal media.
- La **arteria meníngea posterior** y otras ramas meníngeas en la fosa craneal posterior.

Todas son arterias de pequeño calibre excepto la arteria meníngea media, un vaso de mayor tamaño que irriga la mayor parte de la duramadre.

Las arterias meníngeas anteriores son ramas de las **arterias etmoidales.**

La arteria meníngea media es una rama de la arteria maxilar. Penetra en la fosa craneal media a través del agujero espinoso y se divide en una rama anterior y otra posterior:

- La rama anterior sigue una dirección casi vertical hasta alcanzar el vértice del cráneo, cruzando el pterión durante su recorrido.
- La rama posterior sigue una dirección posterosuperior e irriga esta región de la fosa craneal media.

La arteria meníngea accesoria suele ser una pequeña rama de la arteria maxilar, que penetra en la fosa craneal media a través del agujero oval e irriga las regiones mediales a este orificio.

La arteria meníngea posterior y otras ramas meníngeas que irrigan la duramadre de la fosa craneal posterior poseen diversos orígenes (fig. 8.33):

- La arteria meníngea posterior, una rama terminal de la **arteria faríngea ascendente,** penetra en la fosa craneal posterior a través del agujero yugular.
- Una rama meníngea de la arteria faríngea ascendente alcanza la fosa craneal posterior a través del conducto del hipogloso.
- Las ramas meníngeas de la **arteria occipital** penetran en la fosa craneal posterior por el agujero yugular y por el agujero mastoideo.
- La **arteria vertebral** proporciona una rama meníngea mientras atraviesa el agujero magno para alcanzar la fosa craneal posterior.

www.medilibros.com

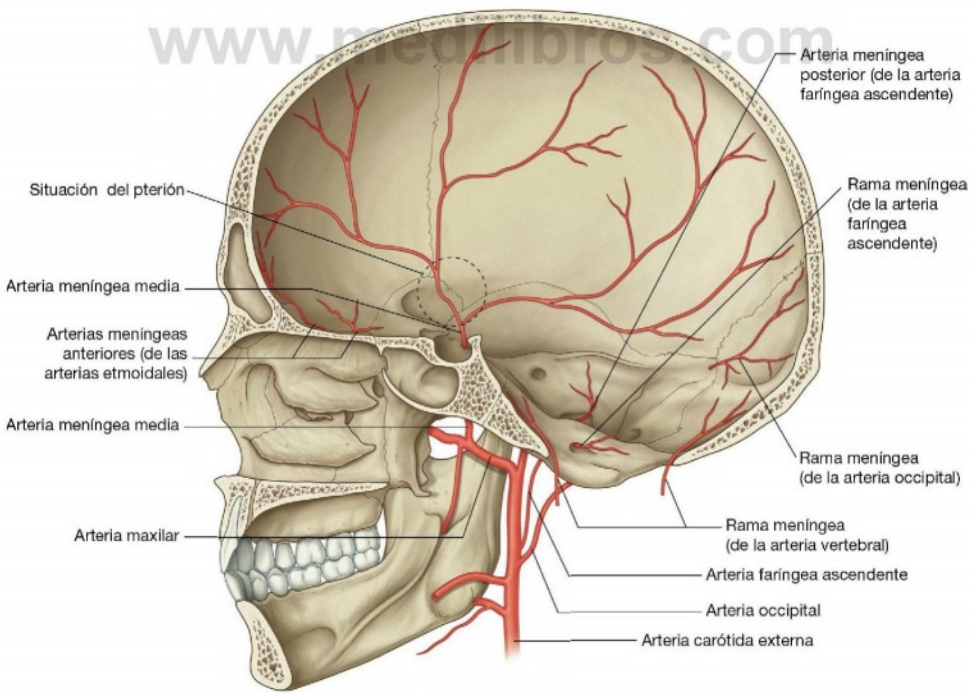

Fig. 8.33 Vascularización arterial de la duramadre.

© Elsevier. Fotocopiar sin autorización es un delito.

Inervación

La inervación de la duramadre (fig. 8.34) proviene de pequeños ramos meníngeos de las tres divisiones del nervio trigémino [V_1, V_2 y V_3], del nervio vago [X] y de los nervios cervicales primero, segundo, y en ocasiones también del tercero. (En la fosa craneal posterior también se ha descrito la posible participación de los nervios glosofaríngeo [IX] e hipogloso [XII].)

En la fosa craneal anterior, los ramos meníngeos de los nervios etmoidales, que son ramos del nervio oftálmico [V_1], inervan el suelo y la porción anterior de la hoz del cerebro.

Además, un ramo meníngeo del nervio oftálmico [V_1] cambia de dirección y se dirige posteriormente inervando la tienda del cerebelo y la porción posterior de la hoz del cerebro.

La fosa craneal media se encuentra inervada medialmente por ramos meníngeos del nervio maxilar [V_2], y lateralmente, siguiendo la distribución de la arteria meníngea media, por ramos meníngeos del nervio mandibular [V_3].

La inervación de la fosa craneal posterior depende de ramos meníngeos de los nervios cervicales primero y segundo, y en ocasiones también del tercero, que penetran en la fosa craneal posterior a través del agujero magno, del conducto del hipogloso y del agujero yugular. También se han descrito ramos meníngeos del nervio vago [X]. (También se ha descrito la posible participación de los nervios glosofaríngeo [IX] e hipogloso [XII].)

Aracnoides

La aracnoides es una fina membrana avascular que tapiza, sin llegar a fusionarse, la superficie interna de la duramadre (fig. 8.35). Desde su superficie interna se proyectan finos procesos o trabéculas que cruzan el espacio subaracnoideo y se continúan con la piamadre.

La aracnoides, a diferencia de la piamadre, no se introduce en los surcos o fisuras cerebrales, excepto en la fisura longitudinal existente entre los dos hemisferios cerebrales.

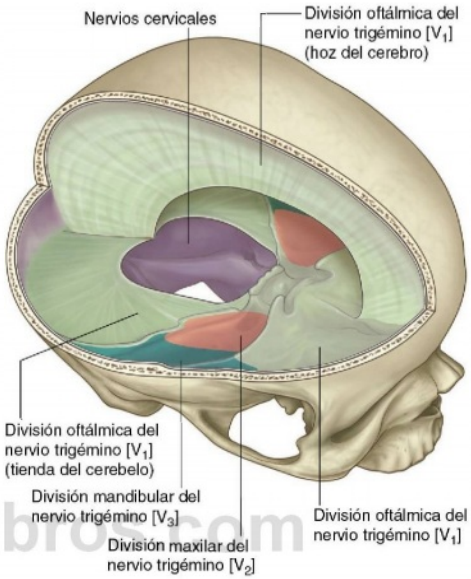

Fig. 8.34 Inervación de la duramadre.

www.medilibros.com

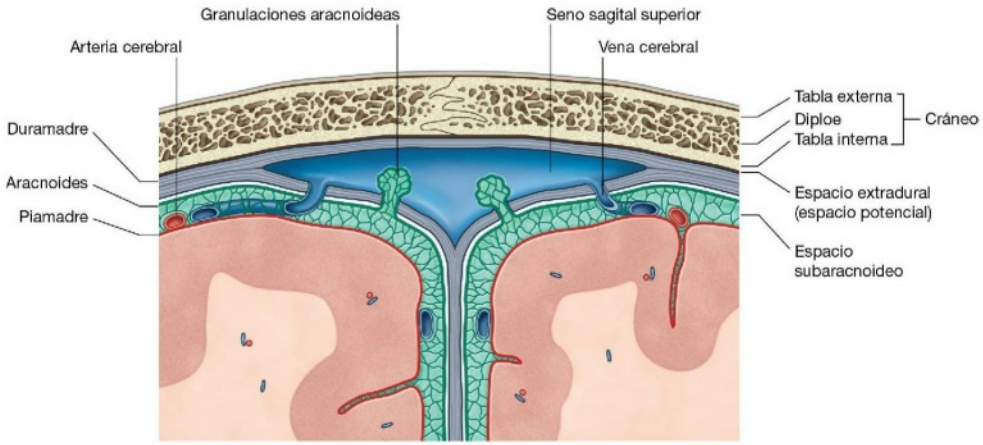

Fig. 8.35 Meninges y espacios meníngeos.

Piamadre

La piamadre es una membrana fina y frágil que recubre íntimamente la superficie del encéfalo (fig. 8.35). Se adapta a la morfología cerebral, penetrando en los surcos y fisuras y también se relaciona estrechamente con las raíces de los nervios craneales en sus orígenes.

Meninges y espacios meníngeos

La disposición de las meninges en la cavidad craneal es característica, originando la formación de espacios reales y espacios potenciales (fig. 8.35).

Los espacios potenciales se relacionan con la duramadre, mientras que entre la aracnoides y la piamadre existe un espacio real.

Espacio extradural

El espacio potencial entre la duramadre y el hueso es el **espacio extradural** (fig. 8.35). Normalmente la capa externa o perióstica de la duramadre se encuentra firmemente adherida a los huesos que forman la cavidad craneal.

Este espacio potencial entre la duramadre y el hueso puede transformarse en un espacio real, ocupado por líquido, a consecuencia de un traumatismo que origine una hemorragia vascular. La hemorragia en el espacio extradural debido a la rotura de la arteria meníngea media o de un seno venoso dural produce un hematoma extradural.

Espacio subdural

Desde el punto de vista anatómico no existe un verdadero espacio subdural. La acumulación de sangre en esta región por una lesión (hematoma subdural) se debe a la disección de la capa de células del borde dural, que es la capa más interna de la duramadre meníngea. Esta capa está formada por células aplanadas rodeadas de espacios rellenos de material amorfo. Aunque es muy infrecuente, a veces se observa una unión entre estas células y la aracnoides subyacente. Una hemorragia debida a la rotura de una vena en el punto en el que atraviesa la duramadre hacia un seno venoso dural puede originar un hematoma subdural.

Espacio subaracnoideo

En condiciones normales el único espacio meníngeo ocupado por líquido asociado a las meninges es el **espacio subaracnoideo** (fig. 8.35). Ello se debe a que la aracnoides se adhiere a la superficie interna de la duramadre y no sigue el contorno del cerebro, mientras que la piamadre, al tapizar la superficie cerebral, sigue fielmente los surcos y fisuras de la superficie del cerebro. Por tanto, entre estas dos membranas se crea un estrecho espacio (fig. 8.35).

El espacio subaracnoideo rodea al encéfalo y a la médula espinal y en ciertos puntos aumenta de tamaño creando expansiones (**cisternas** subaracnoideas). Contiene el líquido cefalorraquídeo (LCR) y vasos sanguíneos.

El líquido cefalorraquídeo se produce en los plexos coroideos, principalmente en los ventrículos encefálicos. Se trata de un líquido claro, incoloro y acelular que circula en el espacio subaracnoideo que rodea al encéfalo y a la médula espinal.

El LCR retorna al sistema venoso por medio de las **vellosidades aracnoideas.** Estas granulaciones se proyectan de forma agrupada **(granulaciones aracnoideas)** en el seno sagital superior, que es un seno venoso dural, y en sus extensiones laterales, las **lagunas laterales** (fig. 8.35).

www.medilibros.com

Conceptos prácticos

Hidrocefalia

La hidrocefalia consiste en la dilatación del sistema ventricular cerebral. Entre sus posibles causas se encuentran la obstrucción al flujo del LCR, la superproducción de LCR o la interrupción de su reabsorción.

El líquido cefalorraquídeo es secretado por las células epiteliales de los plexos coroideos de los ventrículos cerebrales laterales, y del tercer y cuarto ventrículos. A medida que se produce, circula desde los ventrículos laterales a través del agujero interventricular (el agujero de Monro) hasta el tercer ventrículo. Desde el tercer ventrículo pasa a través del acueducto cerebral (acueducto de Silvio) al cuarto ventrículo, y desde aquí alcanza el espacio subaracnoideo a través de un orificio en la línea media o de dos orificios laterales (agujeros de Magendie y Luschka).

El LCR circula alrededor de la médula espinal inferiormente y del encéfalo superiormente y se reabsorbe a través de las granulaciones aracnoideas en las paredes de los senos venosos durales. En los adultos, la producción diaria aproximada de LCR es de casi medio litro.

La causa más frecuente de hidrocefalia en el adulto es el cese de la reabsorción normal del LCR a través de las granulaciones aracnoideas. Esto ocurre tras una hemorragia subaracnoidea cuando el espacio subaracnoideo es invadido por sangre, pasa a nivel encefálico e interfiere con la normal reabsorción del LCR. Para impedir una hidrocefalia grave, puede llegar a ser necesaria la colocación de un catéter de pequeño tamaño a través del cerebro hasta el sistema ventricular con el fin de aliviar la presión.

Otras causas de hidrocefalia incluyen la obstrucción congénita del acueducto de Silvio y ciertos tipos de tumores (p. ej., tumores mesencefálicos) que obstruyen el acueducto. Otras causas más infrecuentes incluyen los tumores del plexo coroideo que secreta LCR.

En niños, la hidrocefalia siempre conlleva dramáticas consecuencias en los últimos estadios. La hidrocefalia aumenta el tamaño y las dimensiones de los ventrículos,

(Continúa)

© Elsevier. Fotocopiar sin autorización es un delito.

Conceptos prácticos *(cont.)*

lo que se traduce en un aumento del tamaño cerebral. Como las suturas craneales no se encuentran fusionadas, la cabeza también aumenta. Este aumento de las dimensiones cefálicas durante la vida intrauterina puede imposibilitar el parto vaginal y obligar a la práctica de una cesárea.

Tanto la TC como la RM permiten al radiólogo determinar la localización de la obstrucción, y en la mayoría de los casos, su causa. Debe distinguirse entre el aumento del tamaño ventricular debido a una hidrocefalia y el secundario a otras causas (p. ej., atrofia cerebral).

Conceptos prácticos

Fuga de líquido cefalorraquídeo

Puede producirse tras realizar algún procedimiento en el encéfalo o en su proximidad, en la médula espinal o en las meninges. Entre los procedimientos se incluyen una cirugía en la columna lumbar, una inyección epidural o una aspiración de LCR.

En el «síndrome de fuga de LCR», la salida del líquido del espacio subaracnoideo atravesando la duramadre se produce sin causa aparente. Las consecuencias clínicas son la aparición de mareo, náuseas, cansancio y gusto metálico en la boca. Otros efectos son la parálisis del nervio facial y la visión doble.

Conceptos prácticos

Meningitis

La meningitis es una infección poco frecuente de las leptomeninges (el término **leptomeninge** hace referencia a la suma de la aracnoides y la piamadre). La infección de las meninges ocurre típicamente por ruta hemática, aunque en algunas ocasiones puede producirse por extensión directa (p. ej., tras traumatismos) o desde las cavidades nasales, a través de la lámina cribosa del etmoides.

Algunos tipos de inflamación bacteriana de las meninges son tan virulentos que inflamación incontenible y una sepsis con irritación cerebral pueden causar pronto en el paciente un estado comatoso potencialmente mortal.

Las meningitis suelen ser tratables con antibióticos.

Ciertos tipos de bacterias causantes de meningitis producen otros efectos como, por ejemplo, las hemorragias subcutáneas (equimosis) típicas de las meningitis meningocócicas.

En las primeras etapas, la clínica de una meningitis es inespecífica. El paciente puede experimentar cefalea leve, fiebre, somnolencia y náuseas. A medida que progresa la infección, puede acompañarse de fotofobia (intolerancia a la luz) y equimosis. La elevación de los miembros inferiores extendidos origina un dolor de nuca marcado (signo de Kernig). En estas etapas está justificado el ingreso hospitalario urgente.

El tratamiento debe iniciarse de modo inmediato y consiste en la administración de antibióticos intravenosos a dosis elevadas, junto a las medidas de sostén adecuadas.

Conceptos prácticos

Tumores cerebrales

La determinación de la estructura anatómica a partir de la cual se origina un tumor reviste la mayor importancia, máxime cuando el tumor se localiza en el interior de la cavidad craneal. La incorrecta localización de la lesión y de su lugar de origen puede acarrear consecuencias devastadoras al paciente.

Cuando se estudia una lesión cerebral, es importante definir si se trata de una lesión intraaxial (intracerebral) o extraaxial (localizada fuera del cerebro).

Los tumores extraaxiales más comunes incluyen los meningiomas (tumores originados en las meninges) y los neurinomas del acústico. Los meningiomas generalmente derivan de las meninges, y sus localizaciones preferidas incluyen las regiones próximas a la hoz del cerebro, el borde libre de la tienda del cerebelo y el borde anterior de la fosa craneal media. Los neurinomas del acústico se suelen situar en el nervio vestibulococlear [VIII] y sus regiones próximas, así como en el ángulo pontocerebeloso.

Las lesiones intraaxiales pueden ser primarias o secundarias. Las lesiones secundarias son con diferencia las más frecuentes y en la mayoría de los casos se trata de tumores metastásicos.

Las lesiones metastásicas tumorales más frecuentes proceden de un cáncer de mama o de pulmón, aunque muchos otros tumores pueden cursar con metástasis cerebrales.

Los tumores cerebrales primarios son poco frecuentes y pueden oscilar desde formas benignas a variedades muy agresivas de muy mal pronóstico. Estos tumores se originan de las distintas líneas celulares, siendo posible encontrar gliomas, oligodendrocitomas y tumores del plexo coroideo. Los tumores cerebrales primarios pueden presentarse a cualquier edad, aunque los picos de mayor incidencia se producen en los primeros años de vida y al comienzo de la edad media de la vida.

ENCÉFALO E IRRIGACIÓN

Encéfalo

El encéfalo es uno de los componentes del sistema nervioso central.

Durante el desarrollo, el encéfalo puede dividirse en cinco partes continuas (figs. 8.36 y 8.37). De rostral (o craneal) a caudal se distinguen:

- El **telencéfalo (cerebro),** se compone de los grandes hemisferios cerebrales. En su superficie se observan una serie de elevaciones (circunvoluciones) y de depresiones (surcos). Los hemisferios cerebrales se encuentran separados parcialmente por una profunda fisura longitudinal. El cerebro ocupa el espacio intracraneal existente por encima de la tienda del cerebelo y se subdivide en lóbulos según su posición.
- El **diencéfalo,** que en el cerebro adulto está oculto por los hemisferios cerebrales, está integrado por el tálamo, el hipotálamo y otras estructuras relacionadas. Clásicamente se considera como la región más rostral del tronco encefálico (sin embargo, en la actualidad el término tronco del encéfalo hace referencia al mesencéfalo, la protuberancia y el bulbo raquídeo).
- El **mesencéfalo** es la primera región del tronco encefálico que se observa en la exploración de un cerebro adulto intacto. Se encuentra en la zona de unión entre las fosas craneales media y posterior.
- El **metencéfalo,** integrado por el cerebelo (compuesto por dos hemisferios laterales y una porción media que ocupan la fosa craneal posterior por debajo de la tienda del cerebelo) y la protuberancia (una región prominente del tronco encefálico anterior al cerebelo, que ocupa la porción más anterior de la fosa craneal posterior, sobre el clivus y el dorso de la silla turca).
- El **mielencéfalo (bulbo raquídeo o médula oblongada),** es la porción más caudal del tronco encefálico. En él encontramos los nervios craneales VI a XII. Finaliza en el agujero magno o en la salida de las raíces más superior del primer nervio cervical.

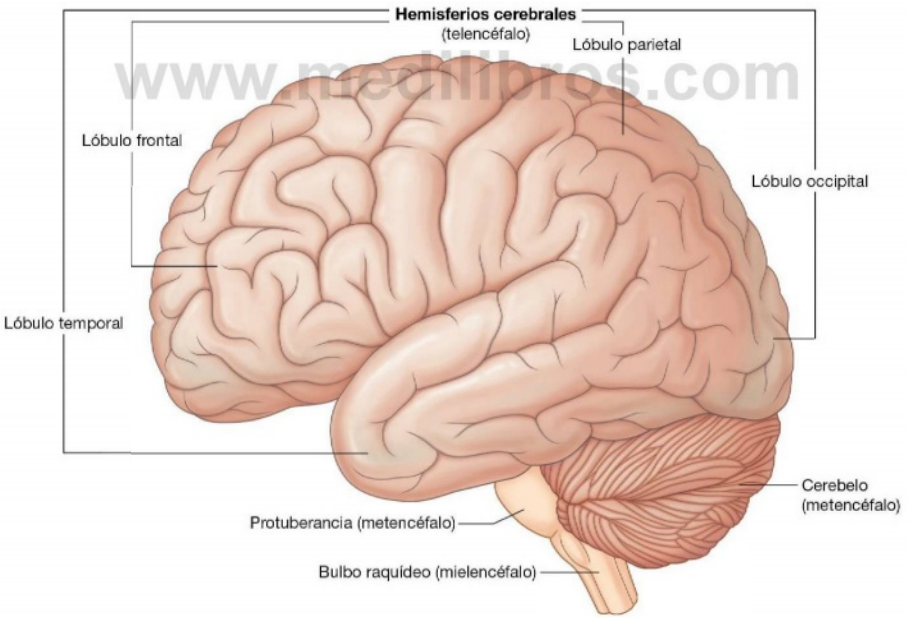

Fig. 8.36 Visión lateral del encéfalo.

© Elsevier. Fotocopiar sin autorización es un delito.

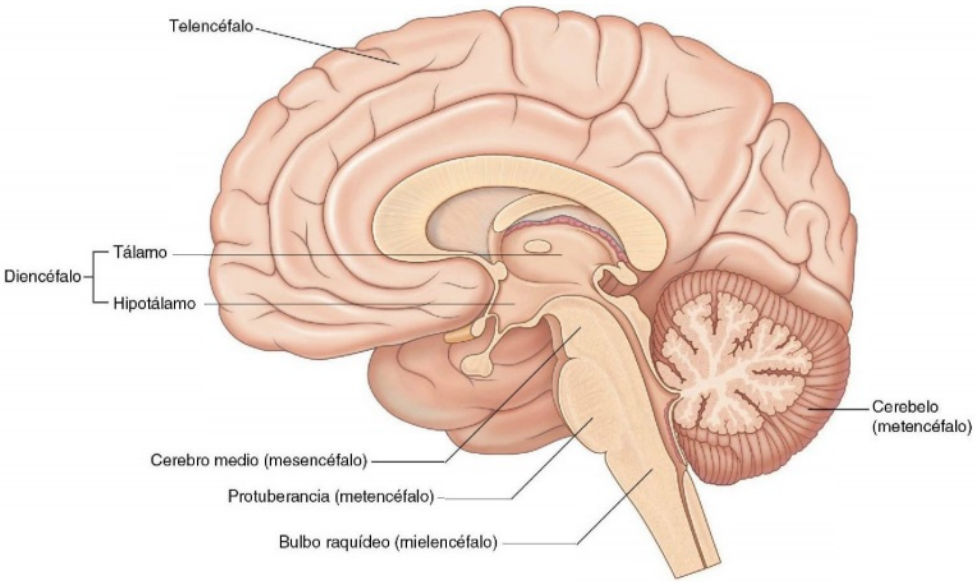

Fig. 8.37 Sección sagital del encéfalo.

www.medilibros.com

Irrigación cerebral

El encéfalo recibe su irrigación arterial a partir de dos pares de vasos, las **arterias carótidas internas** y las **arterias vertebrales** (fig. 8.38), que se interconectan en la cavidad craneal para formar un **círculo arterial** (el polígono de Willis).

Las dos arterias vertebrales penetran en la cavidad craneal a través del agujero magno y se fusionan en la zona inferior de la protuberancia, originando la **arteria basilar.**

Las dos arterias carótidas internas entran en la cavidad craneal a través de los dos conductos carotídeos.

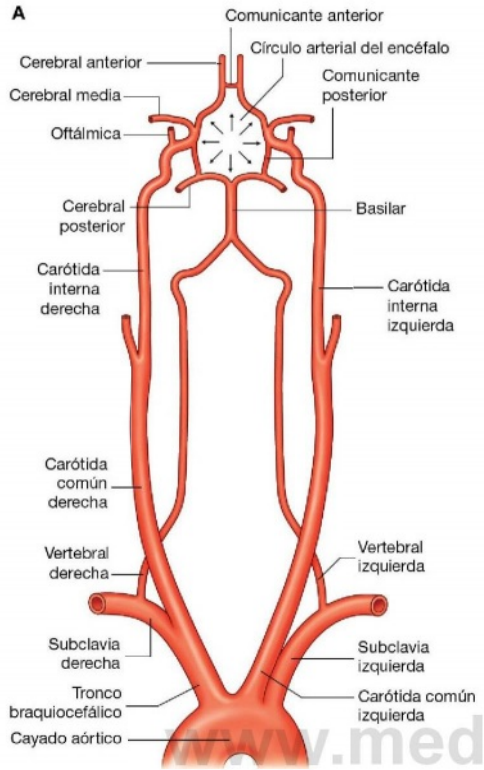

Fig. 8.38 Vascularización arterial del cerebro. **A.** Esquema. **B.** Angiograma mediante resonancia magnética. Se observan unas arterias carótidas y arterias vertebrales normales. **C.** TC con contraste de los vasos carotídeos.

www.medilibros.com

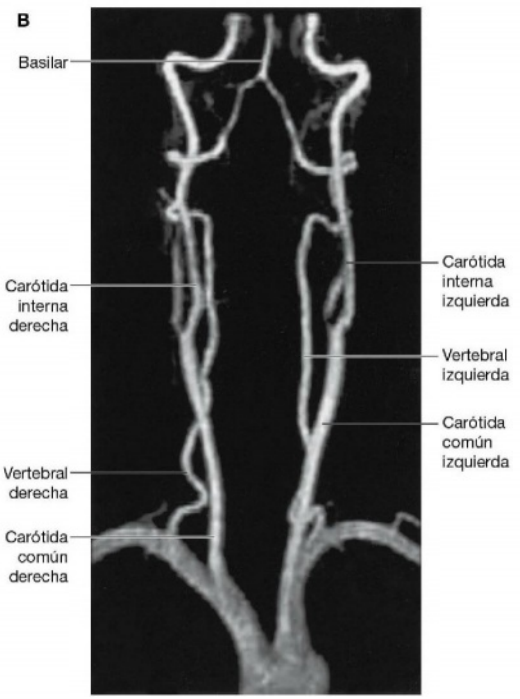

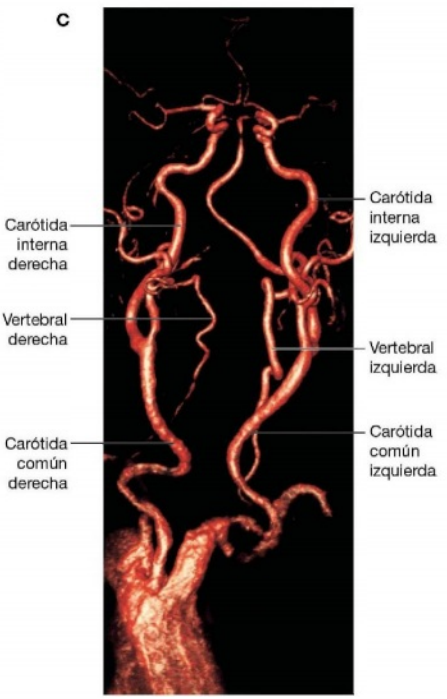

© Elsevier. Fotocopiar sin autorización es un delito.

Arterias vertebrales

Cada arteria vertebral se origina en la parte inferior del cuello a partir de la primera porción de cada **arteria subclavia** (fig. 8.38) y ascienden a través de los agujeros transversos de las primeras seis vértebras cervicales, para penetrar en la cavidad craneal a través del agujero magno, donde cada arteria vertebral emite una pequeña rama meníngea.

Más adelante, cada arteria vertebral emite tres ramas adicionales antes de unirse entre sí y dar lugar a la arteria basilar (figs. 8.38 y 8.39):

- Una rama se une con su homóloga contralateral originando la **arteria espinal anterior,** que desciende por la fisura mediana anterior de la médula espinal.
- La segunda rama es la **arteria espinal posterior,** que pasa posteriormente rodeando el bulbo para descender sobre la superficie posterior de la médula espinal en la zona de salida de las raíces posteriores. Existen dos arterias espinales posteriores, una a cada lado (aunque las arterias espinales posteriores pueden originarse directamente de las arterias vertebrales, con mayor frecuencia son ramificaciones de las arterias cerebelosas posteroinferiores).
- Inmediatamente antes de la unión de las dos arterias vertebrales, cada una emite una **arteria cerebelosa posteroinferior.**

La arteria basilar se dirige en dirección rostral a lo largo de la superficie anterior de la protuberancia (fig. 8.39). Entre sus ramas, siguiendo una dirección de caudal a rostral, se distinguen: las **arterias cerebelosas anteroinferiores,** varias **arterias pontinas** de pequeño calibre y las **arterias cerebelosas superiores.** La arteria basilar finaliza por medio de una bifurcación que da origen a las **arterias cerebrales posteriores.**

Arterias carótidas internas

Las dos arterias carótidas internas representan una de las dos ramas terminales de las arterias carótidas comunes (fig. 8.38). Ascienden hasta llegar a la base del cráneo, accediendo a su interior a través de los conductos carotídeos.

Una vez en el interior de la cavidad craneal, cada arteria carótida interna emite las siguientes ramas: la **arteria oftálmica,** la **arteria comunicante posterior,** la **arteria cerebral media** y la **arteria cerebral anterior** (fig. 8.39).

www.medilibros.com

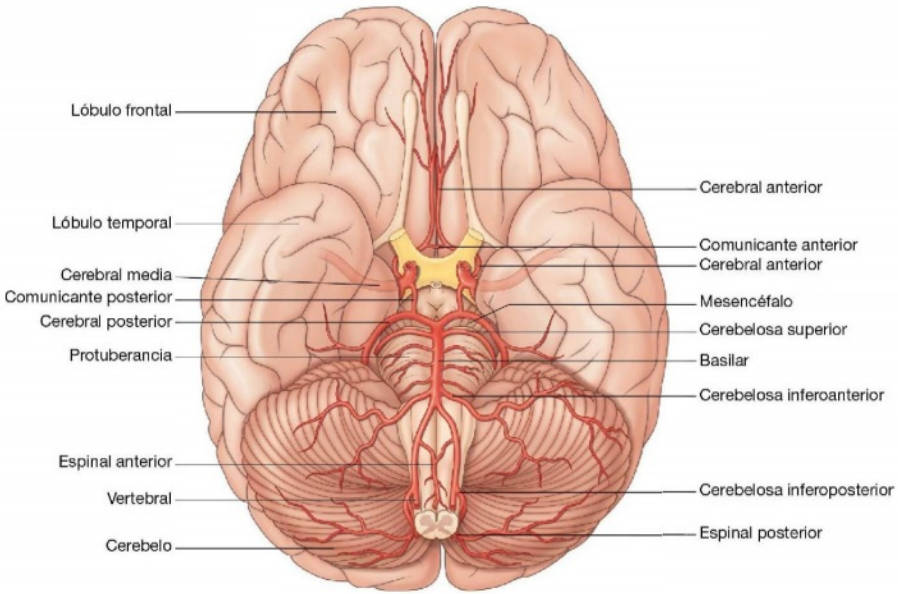

Fig. 8.39 Arterias de la base del cerebro.

Círculo arterial del cerebro

El círculo arterial del cerebro (polígono de Willis) se forma en la base del cerebro por la unión entre los vasos vertebrobasilares y las ramas de la arteria carótida interna (fig. 8.38). En esta interconexión anastomótica participan:

- Una arteria comunicante anterior que conecta entre sí a la arteria cerebral anterior izquierda con la derecha.
- Dos arterias comunicantes posteriores, una a cada lado, que conectan la arteria carótida interna con la arteria cerebral posterior (figs. 8.38 y 8.39).

Conceptos prácticos

Accidente cerebrovascular

Un accidente cerebrovascular (ACV) o ictus se define como la interrupción del flujo sanguíneo al encéfalo o al tronco del encéfalo que provoca una alteración de la función neurológica con una duración superior a las 24 horas. Si la alteración se resuelve antes se denomina accidente isquémico transitorio (AIT). Según su etiología los ictus pueden dividirse en isquémicos o hemorrágicos. Los isquémicos a su vez pueden subdividirse por su origen en trombóticos o embólicos. Estos últimos son con mucho los más frecuentes de todos los ictus y a menudo se deben a émbolos originados en placas de ateroma de las arterias carótidas que se desprenden y terminan obstruyendo vasos intracraneales de menor diámetro. Los ictus hemorrágicos son secundarios a la rotura de un vaso sanguíneo.

Los factores de riesgo de los ictus son los mismos que los de las enfermedades cardiovasculares: diabetes, hipertensión y tabaquismo. En pacientes jóvenes existen causas adicionales como coagulopatías subyacentes, uso de anticonceptivos orales y consumo de drogas (como cocaína).

Los síntomas y signos del ictus dependen de la distribución de la hipoperfusión cerebral. Son frecuentes las hemiparesias o hemiparestesias de rápida instauración, las alteraciones de los campos visuales, la disartria, las ataxias y la disminución del nivel de consciencia.

El ictus es una urgencia neurológica. Por ello es fundamental establecer el diagnóstico tan pronto como sea posible para administrar el tratamiento necesario e incluso para salvar la vida. Los trombolíticos potentes pueden restablecer la circulación sanguínea y mejorar el estado del paciente si se administran en las primeras 3-4,5 horas desde el inicio de los síntomas.

Tras la anamnesis y la exploración neurológica inicial se debe realizar una tomografía computarizada (TC) cerebral a todos los pacientes con sospecha de ictus. Con ello se trata de identificar los casos de origen hemorrágico en los que el tratamiento trombolítico está contraindicado y además pueden descartarse otros diagnósticos, como un posible tumor. En los ictus isquémicos la TC temprana puede ser normal o mostrar una zona relativamente oscura de baja densidad que corresponde a la región hipoperfundida. Debido al edema e inflamación del tejido cerebral también puede perderse el aspecto de los surcos normales (fig. 8.40A). Si se realiza una trombólisis, a las 24 horas hay que repetir la TC para valorar posibles complicaciones, como una hemorragia intracraneal.

Entre otras pruebas diagnósticas se realizan pruebas bioquímicas y hematológicas para identificar alteraciones de la glucemia o coagulopatías. Las pruebas toxicológicas pueden ser útiles para descartar intoxicaciones que pueden simular un ictus.

La extensión de la lesión neurológica puede evaluarse posteriormente mediante una resonancia magnética (RM) cerebral, que aporta mayor resolución en los tejidos blandos comparada con la TC. La RM también es útil para identificar ictus demasiado pequeños para la TC. La RM utiliza complejos algoritmos para formar series de imágenes conocidas como secuencias. Pueden obtenerse diversas secuencias para valorar diferentes propiedades anatómicas y fisiológicas del encéfalo. Un ictus, agudo o crónico, se observa como una región brillante en las secuencias sensibles a líquidos (potenciadas en T2) (fig. 8.40B). Para determinar si un ictus es agudo hay que obtener secuencias adicionales: potenciadas en difusión (DWI, por sus siglas en inglés) (fig. 8.40C) y mapa de coeficiente de difusión aparente (ADC) (fig. 8.40D). Con esto se evalúa la difusión de las moléculas de agua en el tejido cerebral. Si la región de la alteración aparece brillante en la secuencia DWI y oscura en el mapa ADC se trata de una difusión restringida compatible con un ictus agudo. Estas alteraciones pueden persistir hasta una semana después del inicio del cuadro.

También hay que realizar pruebas de imagen de las arterias carótidas y vertebrales para detectar aterosclerosis y estenosis. Pueden llevarse a cabo ecografías, TC o, con menor frecuencia, RM.

El manejo de un ictus es multidisciplinar. La prioridad es el tratamiento de soporte para la estabilización del paciente. En la rehabilitación participan especialistas en ictus, logopedas, terapeutas ocupacionales y fisioterapeutas. A largo plazo, para la prevención secundaria del ictus son fundamentales los antiagregantes plaquetarios, como la aspirina, y el control de los factores de riesgo cardiovascular.

(Continúa)

© Elsevier. Fotocopiar sin autorización es un delito.

Conceptos prácticos *(cont.)*

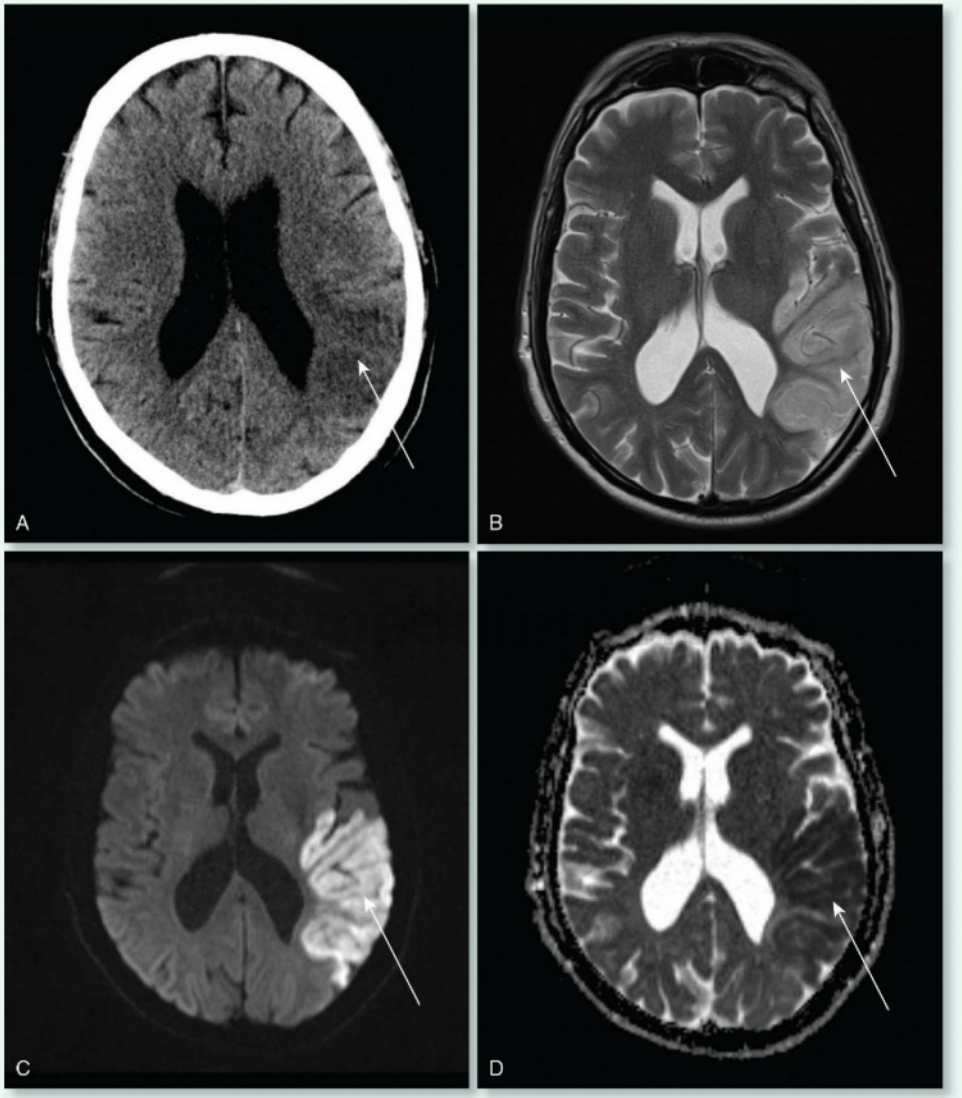

Fig. 8.40 Diferentes pruebas de imagen empleadas en la evaluación de un ictus *(flechas)*. **A.** TC. **B.** TC potenciada en T2. **C.** Imagen potenciada en difusión (DWI). **D.** Imagen del coeficiente de difusión aparente (ADC).

Conceptos prácticos

Endarterectomía

La endarterectomía es un procedimiento quirúrgico para extirpar las placas de ateroma de las arterias.

Las placas de ateroma se forman en la capa subendotelial de los vasos y están constituidas por depósitos de colesterol y macrófagos rellenos de lípidos. A largo plazo también se acumula tejido conjuntivo fibroso y se producen calcificaciones. Las placas suelen desarrollarse en las bifurcaciones de los vasos, lo que limita el flujo, y pueden terminar embolizando a órganos distales.

En la endarterectomía se extirpa la placa y se reabre el vaso. En muchos casos se sutura un parche sobre el orificio abierto, gracias a lo cual mejora el flujo y se previene el estrechamiento secundario a la sutura.

Conceptos prácticos

Aneurismas intracerebrales

Los aneurismas intracerebrales se originan de los vasos integrantes o próximos al círculo arterial del cerebro (polígono de Willis). Generalmente se producen en o alrededor de la arteria comunicante anterior, la arteria comunicante posterior, las ramas de la arteria cerebral media, el extremo distal de la arteria basilar (fig. 8.41) y la arteria cerebelosa posteroinferior.

A medida que los aneurismas aumentan de tamaño, se incrementa el riesgo de rotura. Por lo general los pacientes desconocen la existencia del aneurisma. Tras su rotura, el paciente experimenta de forma aguda una cefalea «terebrante» que produce rigidez de nuca y puede acompañarse de vómitos. En algunos pacientes el desenlace es mortal, pero un número elevado logra llegar al hospital con vida, siendo posible establecer el diagnóstico. La TC inicial demuestra la presencia de sangre en el espacio subaracnoideo, que puede asociarse con una hemorragia intracerebral. La angiografía cerebral permite al radiólogo determinar la localización, el tamaño y el origen del aneurisma.

Los pacientes suelen precisar intervenciones quirúrgicas complejas con el fin de ligar el cuello del aneurisma. Recientemente, las técnicas de radiología intervencionista han reemplazado al tratamiento quirúrgico convencional en algunos aneurismas de localizaciones específicas. Estas técnicas implican la cateterización de la arteria femoral y la colocación de un catéter de gran longitud que a través de la aorta llega a la circulación carotídea y de allí hasta la circulación encefálica. El extremo del catéter se sitúa en el aneurisma, que se rellena con minúsculas microespirales (fig. 8.42) que sellan el punto de rotura.

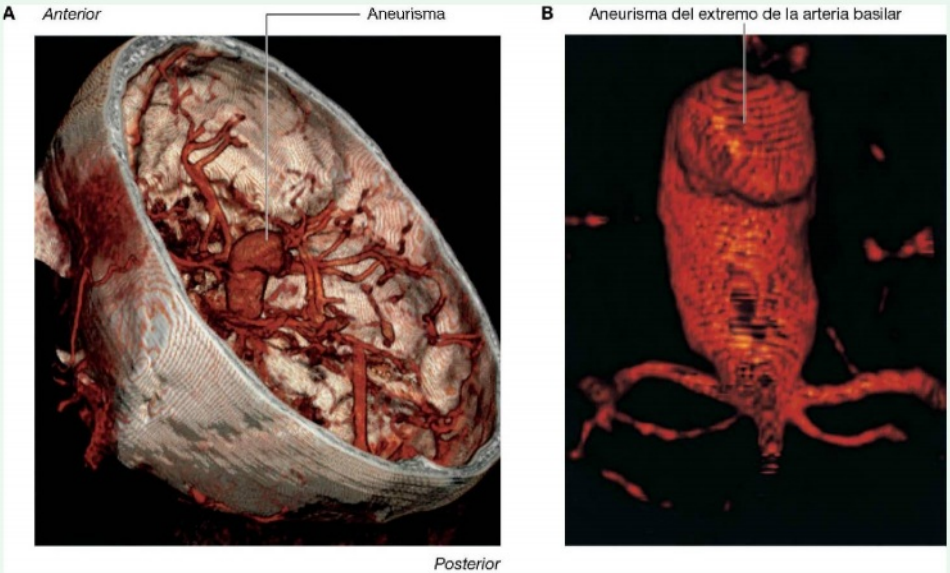

Fig. 8.41 Aneurisma del extremo de la arteria basilar. **A.** Sección tridimensional de una TC craneal. **B.** Detalle del aneurisma.

(Continúa)

© Elsevier. Fotocopiar sin autorización es un delito.

Conceptos prácticos *(cont.)*

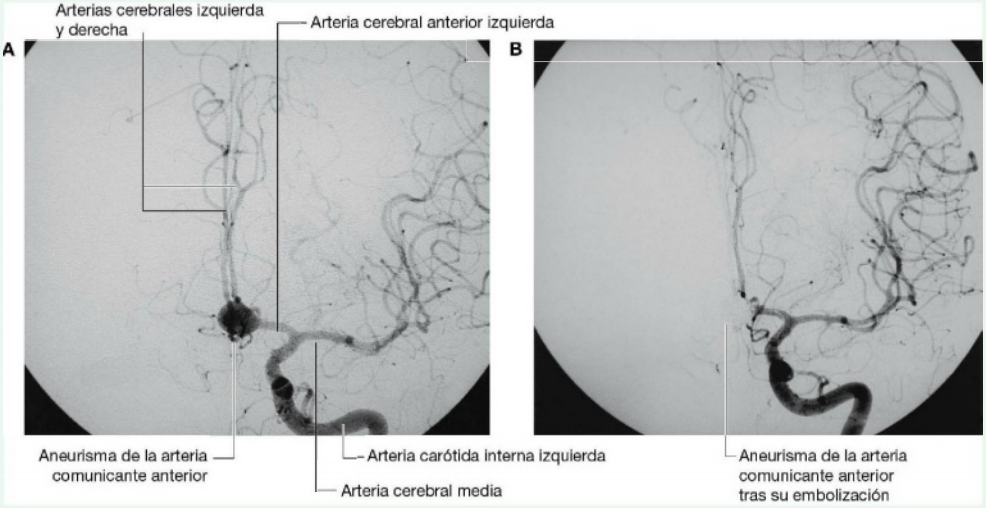

Fig. 8.42 Aneurisma de arteria comunicante anterior. **A.** Angiograma carotídeo izquierdo. **B.** Angiograma carotídeo izquierdo postembolización.

www.medilibros.com

Drenaje venoso

El drenaje de la sangre venosa del encéfalo comienza internamente en redes de pequeños conductos venosos que drenan en las venas cerebrales de mayor tamaño, las venas cerebelosas y las venas que drenan el tronco del encéfalo, que en última instancia finalizan en los **senos venosos durales.** Los senos venosos durales son espacios tapizados por endotelio que se localizan entre las capas perióstica externa y la meníngea interna de la duramadre, y drenan en las **venas yugulares internas.**

Las **venas diploicas,** que discurren entre las tablas externa e interna del hueso compacto del techo de la cavidad craneal, y las **venas emisarias,** que penetran desde el exterior de la cavidad craneal, también drenan en los senos venosos durales (fig. 8.43).

Las venas emisarias poseen importancia clínica debido a que al carecer de válvulas pueden ser una puerta de entrada de infecciones al interior de la cavidad craneal.

Senos venosos de la duramadre

Los senos venosos de la duramadre incluyen el seno sagital superior, el seno sagital inferior, el seno recto, los senos transversos, los senos sigmoideos, los senos occipitales, la confluencia de los senos, y los senos cavernosos, esfenoparietales, petrosos superiores, petrosos inferiores y basilares (fig. 8.44, tabla 8.3).

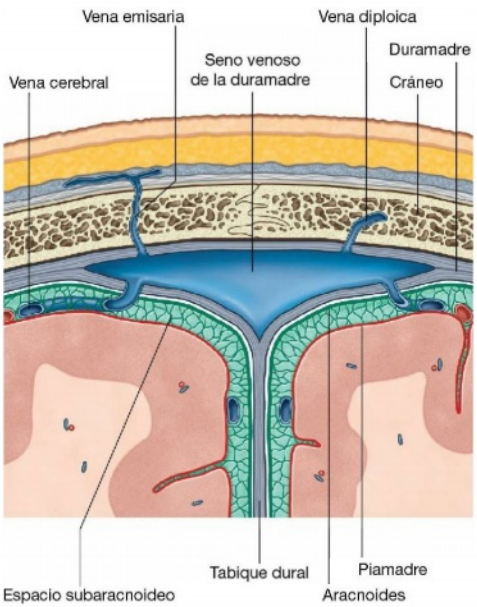

Fig. 8.43 Senos venosos de la duramadre.

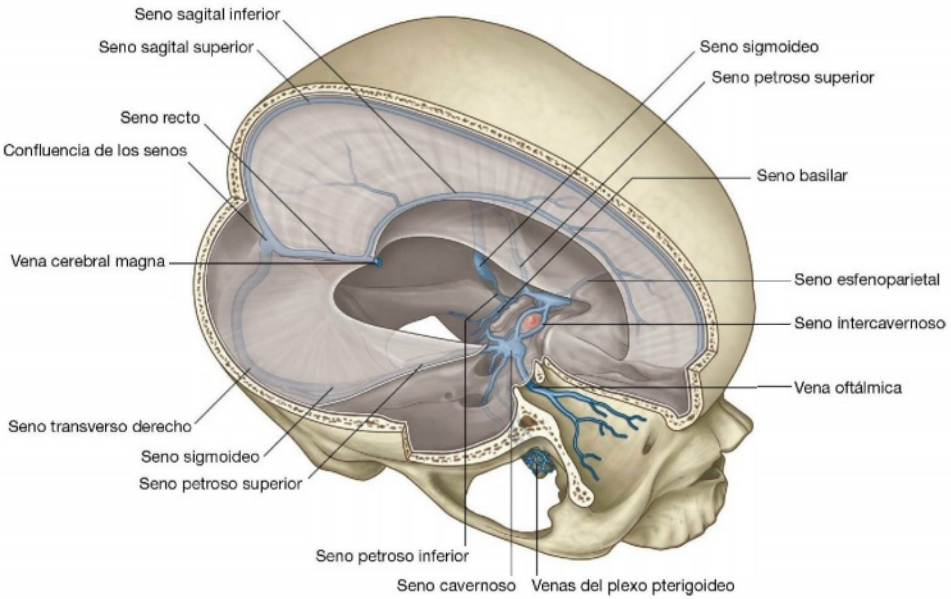

Fig. 8.44 Venas, meninges y senos venosos de la duramadre.

www.medilibros.com

Tabla 8.3 Senos venosos de la duramadre

Senos de la duramadre	Situación	Afluentes
Sagital superior	Borde superior de la hoz del cerebro	Venas emisarias, diploicas, cerebrales superiores y LCR
Sagital inferior	Margen inferior de la hoz del cerebro	Algunas venas cerebrales y venas de la hoz del cerebro
Recto	Unión de la hoz del cerebro y la tienda del cerebelo	Seno sagital inferior, vena cerebral magna, venas cerebrales posteriores, venas cerebelosas superiores y venas de la hoz del cerebro
Occipital	Hoz del cerebelo, frente al hueso occipital	Se comunica inferiormente con el plexo venoso vertebral
Confluencia de los senos	Dilatación en la protuberancia occipital interna	Seno sagital superior, seno recto y seno occipital
Transverso (derecho e izquierdo)	Extensiones horizontales de la confluencia de los senos a lo largo de las inserciones posterior y lateral de la tienda del cerebelo	Drena la confluencia de los senos (a la derecha: el seno transverso y por lo general el seno sagital superior; a la izquierda: el seno transverso y por lo general el seno recto); así como el seno petroso superior, y las venas cerebrales inferiores, cerebelosas, emisarias y diploicas
Sigmoideo (derecho e izquierdo)	Continuación de los senos transversos hacia la vena yugular interna, surco en los huesos parietal, occipital y temporal	Senos transversos y venas cerebrales, cerebelosas, emisarias y diploicas
Cavernoso (par)	Región lateral del cuerpo del esfenoides	Venas oftálmicas y cerebrales y venas emisarias del plexo pterigoideo de las venas y senos esfenoparietales
Intercavernoso	Cruza la silla turca	Interrelaciona los senos cavernosos
Esfenoparietal (par)	Superficie inferior de las alas menores del esfenoides	Venas meníngeas y diploicas
Petroso superior (par)	Borde superior de la porción petrosa del hueso temporal	Seno cavernoso y venas cerebrales y cerebelosas
Petroso inferior (par)	Surco entre la porción petrosa del hueso temporal y el hueso occipital, finalizando en la vena yugular interna	Seno cavernoso, venas cerebelosas y venas del oído interno y del tronco del encéfalo
Basilar	Clivus, justo posterior a la silla turca del esfenoides	Conecta los senos petrosos inferiores y se comunica con el plexo venoso vertebral

© Elsevier. Fotocopiar sin autorización es un delito.

Seno sagital superior

El seno sagital superior se dispone en el borde superior de la hoz del cerebro (fig. 8.44). Comienza anteriormente en el agujero ciego, donde puede recibir una pequeña vena emisaria de la cavidad nasal, y finaliza posteriormente en la confluencia de los senos, generalmente curvándose hacia la derecha para drenar en el seno transverso derecho. El seno sagital superior se comunica con extensiones laterales (lagunas laterales) del seno que contienen numerosas granulaciones aracnoideas.

El seno sagital superior recibe generalmente sangre de las venas cerebrales que provienen de la superficie superior de los hemisferios cerebrales, las venas diploicas, las venas emisarias y las venas de la hoz del cerebro.

Seno sagital inferior y seno recto

El seno sagital inferior se encuentra en el borde inferior de la hoz del cerebro (fig. 8.44). Recibe unas pocas venas cerebrales y venas de la hoz del cerebro, y finaliza posteriormente en el margen anterior de la tienda del cerebelo, donde se une a la vena cerebral magna, formando conjuntamente el seno recto (fig. 8.44).

El seno recto continúa en dirección posterior a lo largo de la unión de la hoz del cerebro y de la tienda del cerebelo y finaliza en la confluencia de los senos, curvándose generalmente hacia la izquierda para vaciarse en el seno transverso izquierdo.

El seno recto por lo general recibe sangre del seno sagital inferior, de las venas cerebrales (de la porción posterior de los hemisferios cerebrales), de la vena cerebral magna que drena las áreas profundas de los hemisferios cerebrales, las venas cerebelosas superiores y las venas de la hoz del cerebro.

Confluencia de los senos, seno sigmoideo y senos transversos

El seno sagital superior, el seno recto y el seno occipital (en la hoz del cerebelo) drenan en la confluencia de los senos, un espacio dilatado que se localiza en la protuberancia occipital interna (fig. 8.44) y que a su vez drena en los senos transversos derecho e izquierdo.

Los senos transversos pares se extienden siguiendo una dirección horizontal a partir de la confluencia de los senos, donde la tienda del cerebelo se une a las paredes posterior y lateral de la cavidad craneal.

Los senos transversos derecho e izquierdo reciben normalmente la sangre del seno sagital superior y del seno recto, respectivamente.

En los senos transversos también drenan el seno petroso superior, las venas de las regiones inferiores de los hemisferios cerebrales y del cerebelo, así como venas diploicas y emisarias.

Cuando los senos transversos abandonan la superficie del hueso occipital, pasan a denominarse senos sigmoideos (fig. 8.44). Los senos sigmoideos se dirigen inferiormente discurriendo a lo largo de surcos de los huesos parietales, temporales y occipital antes de finalizar en el origen de las venas yugulares internas. En los senos sigmoideos también drenan venas cerebrales, cerebelosas, diploicas y emisarias.

Senos cavernosos

Los senos cavernosos son dos estructuras que se aplican contra las paredes laterales del cuerpo del hueso esfenoides, a cada lado de la silla turca (fig. 8.45). Poseen una gran importancia clínica debido a sus conexiones y a las estructuras que los atraviesan.

En los senos cavernosos drena sangre no sólo de las venas cerebrales sino también de las venas oftálmicas (provenientes de la órbita) y de venas emisarias (del plexo venoso pterigoideo de la fosa infratemporal). Estas conexiones proporcionan vías a través de la cuales las infecciones pueden penetrar desde localizaciones extracraneales hacia el interior de la cavidad craneal. Además, las estructuras que pasan a través del seno cavernoso, localizadas en sus paredes, son susceptibles de lesionarse por la inflamación.

Las estructuras que atraviesan cada seno cavernoso son:

- La arteria carótida interna.
- El nervio abducens [VI].

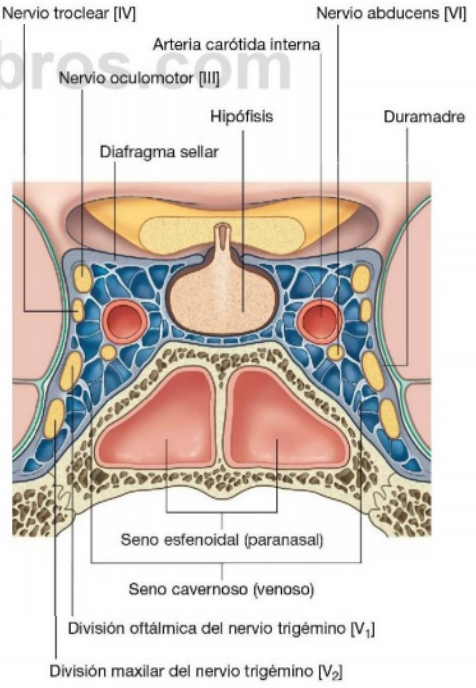

Fig. 8.45 Senos cavernosos.

www.medilibros.com

Las estructuras que se localizan en la pared lateral de cada seno cavernoso son, en dirección superoinferior:

- El nervio oculomotor [III].
- El nervio troclear [IV].
- El nervio oftálmico [V_1].
- El nervio maxilar [V_2].

Los senos cavernosos derecho e izquierdo se encuentran conectados por los senos intercavernosos, situados en los lados anterior y posterior del tallo hipofisario (fig. 8.44).

Los senos esfenoparietales drenan en el límite anterior de cada seno cavernoso. Estos pequeños senos se localizan a lo largo de la superficie inferior de las alas menores del esfenoides y reciben sangre de venas meníngeas y diploicas.

Senos petrosos superiores e inferiores

Los senos petrosos superiores drenan la sangre de los senos cavernosos hacia los senos transversos. Cada seno petroso superior comienza en el límite posterior de cada seno cavernoso y pasa posterolateralmente a lo largo del borde superior de la porción petrosa de cada hueso temporal hasta alcanzar el seno transverso (fig. 8.44). En los senos petrosos superiores también drenan venas cerebrales y cerebelosas.

Los dos senos petrosos inferiores también se originan en el límite posterior de los senos cavernosos. Se dirigen posteroinferiormente siguiendo un surco existente entre la porción petrosa del hueso temporal y la porción basal del hueso occipital, terminando en las venas yugulares internas. Estos senos contribuyen al drenaje de los senos cavernosos así como de las venas cerebelosas, las venas del oído interno y las venas del tronco del encéfalo.

Los senos basilares conectan los senos petrosos inferiores entre sí y con el plexo venoso vertebral. Se sitúan sobre el clivus, inmediatamente posteriores a la silla turca del hueso esfenoides (fig. 8.44).

www.medilibros.com

© Elsevier. Fotocopiar sin autorización es un delito.

Conceptos prácticos

Cuero cabelludo y meninges

Relaciones e implicaciones clínicas del cuero cabelludo y las meninges (fig. 8.46).

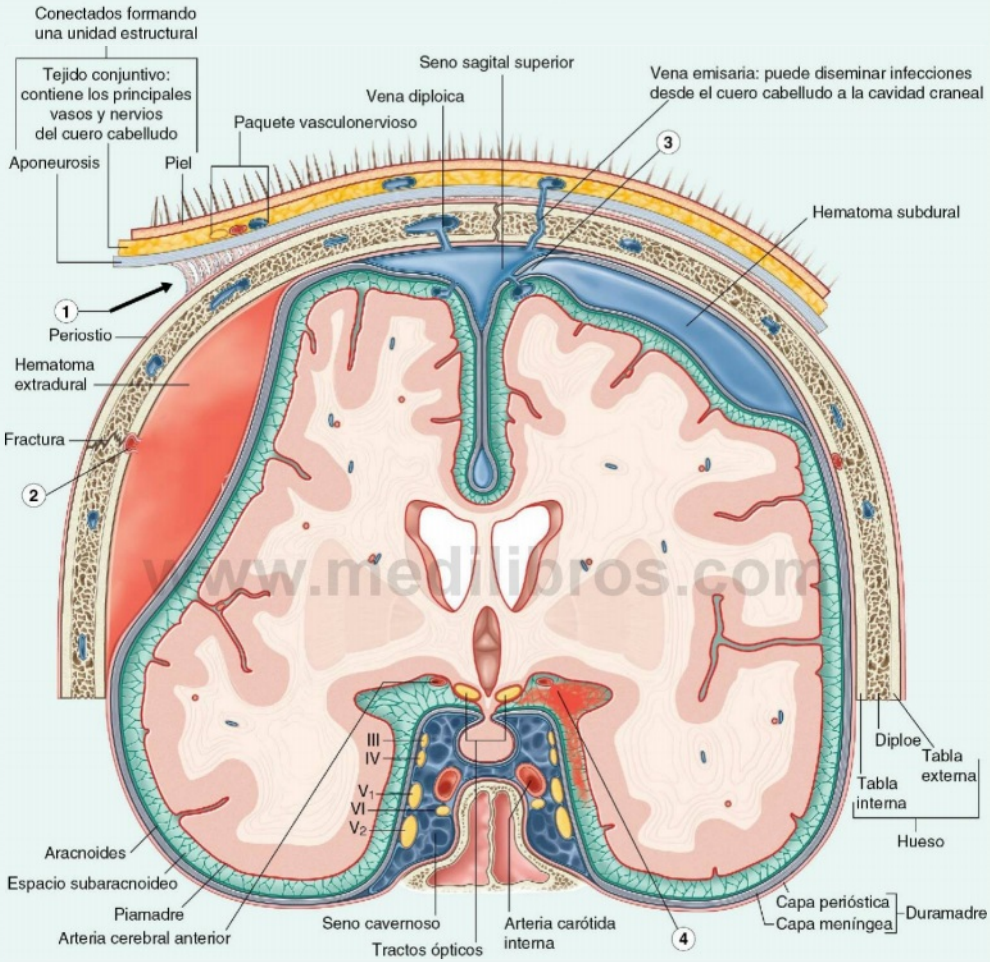

www.medilibros.com

1 Tejido conjuntivo laxo (zona de peligro)
- En las lesiones por arrancamiento esta es la capa en la que se produce la separación.
- En esta capa las infecciones se diseminan con facilidad.
- Las contusiones pueden provocar hemorragias en esta capa (la sangre puede desplazarse hacia la cara y dar lugar a los «ojos morados»).

2 La rotura de la arteria meníngea media (ramas) por la fractura de la tabla interna ósea provoca un hematoma extradural. Bajo presión, la sangre separa progresivamente la duramadre del hueso.

3 La rotura de una vena cerebral en el punto donde cruza la duramadre para entrar en el seno venoso craneal puede provocar un hematoma subdural. La rotura separa un fina capa de duramadre meníngea de otra que se mantiene unida a la capa perióstica. Como consecuencia de ello, el hematoma queda cubierto por una membrana limitante interna derivada de parte de la duramadre.

4 Aneurisma
- La rotura de aneurismas de vasos del círculo arterial del cerebro provoca una hemorragia directamente en el espacio subaracnoideo.

Fig. 8.46 Cuero cabelludo y meninges.

Conceptos prácticos

Traumatismo craneal

Los traumatismos craneales son lesiones frecuentes y suponen una fuente de morbimortalidad importante. Suelen ocurrir en hombres adultos jóvenes y representan un 10% de las causas de muerte en este grupo de edad. El traumatismo craneal puede ser la única lesión, pero a menudo el paciente presenta otras lesiones. Siempre debe sospecharse la presencia de un traumatismo craneal en todo paciente con lesiones múltiples. El 50% de los pacientes politraumatizados fallecen a consecuencia de un traumatismo craneal.

En el momento de producirse el traumatismo craneal se inician dos procesos:

- En primer lugar, la lesión cerebral primaria consiste en el daño celular y axonal primarios, producidos por las fuerzas de desaceleración dentro del cerebro. Estas lesiones por lo general son irreversibles. Otros tipos de lesiones cerebrales primarias incluyen la hemorragia intracerebral y las heridas penetrantes, que pueden destruir directamente la sustancia gris y la sustancia blanca.
- Las lesiones secundarias son secuelas del traumatismo inicial. Entre ellas se incluyen la laceración del cuero cabelludo, la fractura de la bóveda craneal, la rotura de las arterias y venas intracerebrales, el edema cerebral y la infección. En la mayoría de los casos estas complicaciones pueden tratarse si se diagnostican pronto. La instauración precoz de un tratamiento efectivo mejora de forma significativa la recuperación y el pronóstico del paciente.

Conceptos prácticos

Tipos de hemorragias intracraneales

Hemorragia cerebral primaria

Entre las múltiples causas de una hemorragia cerebral primaria se incluyen la rotura de un aneurisma, la hipertensión (hematoma intracerebral secundario a una presión arterial elevada) y la hemorragia secundaria a un infarto cerebral.

Hemorragia extradural

Una hemorragia extradural (fig. 8.47) se debe a una lesión arterial y se produce por la rotura de las ramas de la arteria meníngea media, lo que ocurre generalmente en la región del pterión. La sangre se acumula entre la capa perióstica de la duramadre y la calvaria, y la colección hemática se expande lentamente por efecto de la presión arterial.

Es típico que exista un antecedente de pérdida leve de consciencia tras recibir un golpe en la cabeza (a menudo durante la práctica de una actividad deportiva). Tras el traumatismo, el paciente generalmente recobra la consciencia y suele existir un período de lucidez de unas horas, transcurridas las cuales se instaura con rapidez un cuadro de somnolencia, se pierde de nuevo la consciencia, y se puede acompañar de un desenlace fatal.

Fig. 8.47 Hematoma extradural. TC axial cerebral.

(Continúa)

© Elsevier. Fotocopiar sin autorización es un delito.

Conceptos prácticos *(cont.)*

Hematoma subdural

El hematoma subdural (fig. 8.48) se debe a un sangrado venoso, generalmente por la rotura de las venas cerebrales en su punto de entrada al seno sagital superior. La rotura y la hemorragia que se desencadena separan la fina capa de células del borde dural del resto de la duramadre a medida que se forma el hematoma.

Los pacientes con más riesgo de sufrir un hematoma subdural son los más jóvenes y los más ancianos. En los pacientes con atrofia cerebral, el mayor tamaño del espacio subdural se traduce en que las venas cerebrales que penetran en el seno sagital están sometidas a una carga mayor de la normal. La historia clínica suele incluir el antecedente de un traumatismo insignificante seguido de una pérdida de consciencia insidiosa o de trastornos de la personalidad.

Hemorragia subaracnoidea

Las hemorragias subaracnoideas (fig. 8.49) pueden presentarse en pacientes que hayan sufrido traumatismos cerebrales de consideración, aunque típicamente se producen por la rotura de un aneurisma intracerebral que interesa a vasos relacionados con el círculo arterial (polígono de Willis).

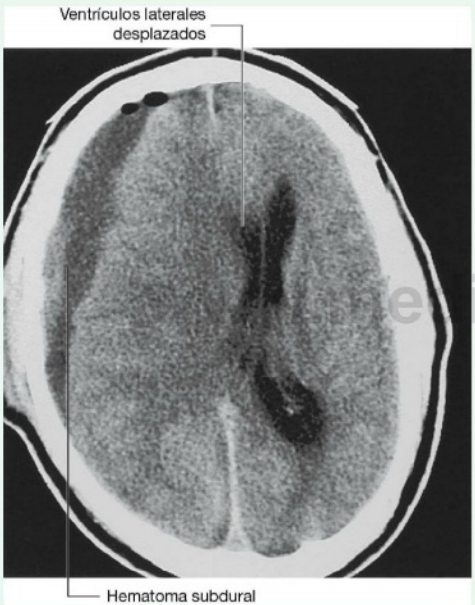

Fig. 8.48 Hematoma subdural crónico (hipodenso). TC axial cerebral.

Fig. 8.49 Hemorragia subaracnoidea. TC axial cerebral.

Conceptos prácticos

Venas emisarias

Las venas emisarias conectan las venas extracraneales con las intracraneales y son importantes desde el punto de vista clínico porque pueden constituir una vía de entrada para las infecciones hacia la cavidad craneal. Las venas emisarias carecen de válvulas, como sucede con la mayoría de las venas de la cabeza y el cuello.

Conceptos prácticos

Conmoción cerebral

La conmoción cerebral constituye el tipo más frecuente de lesión cerebral de origen traumático. Se suele producir por una rápida deceleración de la cabeza o por una rotación del encéfalo dentro de la cavidad craneal. Entre los síntomas generales se incluyen amnesia postraumática, confusión, pérdida de conocimiento, cefalea, mareo, vómitos, pérdida de coordinación motora y fotofobia. El diagnóstico se basa en el desencadenante, la situación neurológica y el nivel de consciencia del paciente.

Conceptos prácticos

Valoración clínica de pacientes con traumatismo craneal

La valoración clínica de los pacientes que han sufrido un traumatismo craneal siempre parece relativamente sencilla, aunque la realidad sea la contraria.

Los tipos de traumatismos pueden ser variados, desde una simple caída hasta un politraumatismo complejo. La edad del paciente y su capacidad para comunicarse y relatar lo sucedido son factores importantes.

Se deben documentar las circunstancias en las que ocurrió el accidente ya que algunos traumatismos craneales se producen como consecuencia de una agresión grave, por lo que el médico puede ser llamado a declarar ante un tribunal de justicia.

La determinación de la gravedad del traumatismo craneal puede ser difícil sobre todo en los casos en los que la lesión ocurre como resultado o asociada a una intoxicación alcohólica.

Tras el diagnóstico del traumatismo y una vez instaurado el tratamiento correcto, deben tenerse en cuenta las circunstancias en las que tuvo lugar y el entorno al que volverá el paciente tras finalizar el tratamiento con el fin de prevenir nuevas lesiones p. ej., una persona anciana que haya tropezado con la moqueta floja de una escalera).

La exploración clínica debe ser exhaustiva e incluir a todos los sistemas, pero prestando especial atención al sistema nervioso central y al periférico. Debe valorarse el nivel de consciencia y documentarlo con precisión empleando la escala de coma de Glasgow, que permite asignar un valor numérico al nivel de consciencia que presente el enfermo, de modo que puede medirse y cuantificarse cualquier signo de mejoría o empeoramiento.

Escala de coma de Glasgow

La escala de coma de Glasgow fue propuesta en 1974 y hoy en día es ampliamente aceptada en todo el mundo. La puntuación total es de 15 puntos, de modo que un resultado de 15/15 indica que el paciente se encuentra alerta y totalmente orientado, mientras que un resultado de 3/15 es indicativo de un coma profundo y grave. El sistema de puntos valora la mejor respuesta motora (un total de 6 puntos), la mejor respuesta verbal (un total de 5 puntos) y la mejor respuesta de la motilidad ocular (un total de 4 puntos).

www.medilibros.com

Conceptos prácticos

Tratamiento de los traumatismos craneales

El tratamiento de una lesión cerebral primaria es muy limitado. La interrupción axonal y la muerte celular suelen ser irreversibles. La lesión cerebral se acompaña, al igual que en la mayoría de los tejidos, de un aumento de volumen. Al encontrarse confinado en un espacio fijo (el cráneo), dicho aumento de volumen cerebral afecta a su funcionamiento y posee otros dos efectos importantes.

- Primero, el aumento de tamaño cerebral comprime los vasos craneales, lo que se traduce en un marcado aumento fisiológico de la presión arterial.
- Segundo, el aumento de volumen cerebral puede ser difuso, y con el tiempo conducir a la compresión del cerebro y del tronco del encéfalo a través del agujero magno **(enclavamiento).** Esta compresión y disrupción del tronco encefálico puede lesionar los centros de control de la función cardiorrespiratoria básica y tener un desenlace fatal. El edema cerebral focal puede producir la herniación de parte del cerebro bajo la hoz del cerebro **(herniación falcial).**

Para impedir el aumento de volumen cerebral se pueden instaurar medidas sencillas, como la hiperventilación (que altera el equilibrio ácido-base intracerebral y disminuye la hinchazón) y la administración intravenosa de corticoides (aunque a menudo son de acción retardada).

Los hematomas extracerebrales pueden ser eliminados quirúrgicamente.

El pronóstico de los pacientes con traumatismo cerebral depende del manejo de las lesiones secundarias derivadas. Un paciente que haya sufrido una lesión primaria grave puede recuperarse y llevar una vida normal.

© Elsevier. Fotocopiar sin autorización es un delito.

NERVIOS CRANEALES

Los 12 pares de nervios craneales pertenecen al sistema nervioso periférico (SNP) y abandonan el cráneo a través de orificios o fisuras de la cavidad craneal. Todos los nervios, excepto el nervio accesorio [XI], se originan en el encéfalo.

Además de contar con unos componentes somáticos y viscerales parecidos a los de los nervios espinales, algunos nervios craneales también poseen componentes motores y sensoriales especiales (v. tablas 8.4 y 8.5).

Los componentes sensoriales especiales se asocian con la audición, la visión, el olfato, el equilibrio y el gusto.

Los componentes motores especiales incluyen la inervación de los músculos esqueléticos derivados embrionariamente de los arcos faríngeos y no de somitos.

En embriología humana, se describen seis arcos faríngeos, pero el quinto arco faríngeo nunca se desarrolla. Cada uno de estos arcos faríngeos se desarrolla en asociación con un nervio craneal o con uno de sus ramos. Los nervios craneales transportan fibras

Tabla 8.4 Componentes funcionales de los nervios craneales

Componente funcional	Abreviatura	Función general	Nervios craneales que contienen componentes
Aferencia somática general	ASG	Percepción del tacto, del dolo y de la temperatura	Nervio trigémino [V]; nervio facial [VII]; nervio glosofaríngeo [IX]; nervio vago [X]
Aferencia visceral general	AVG	Aferencias viscerales	Nervio glosofaríngeo [IX]; nervio vago [X]
Aferencia especial*	AE	Olfato, gusto, visión, audición y equilibrio	Nervio olfatorio [I]; Nervio óptico [II]; nervio facial [VII]; nervio vestibulococlear [VIII]; nervio glosofaríngeo [IX]; nervio vago [X]
Eferencia somática general	ASG	Inervación motora de los músculos esqueléticos (voluntarios)	Nervio oculomotor [III]; nervio troclear [IV]; nervio abducens [VI]; nervio hipogloso [XII]; nervio accesorio [XI]
Eferencia visceral general	EVG	Inervación motora de los músculos lisos, el músculo cardíaco y las glándulas	Nervio oculomotor [III]; nervio facial [VII]; nervio glosofaríngeo [IX]; nervio vago [X]
Eferencia branquial**	EB	Inervación motora de los músculos esqueléticos derivados del mesodermo del arco faríngeo	Nervio trigémino [V]; nervio facial [VII]; nervio glosofaríngeo [IX]; nervio vago [X]

Otra terminología empleada en la descripción de los componentes funcionales:
*Sensibilidad especial o aferencia visceral especial (AVE): del olfato, del gusto. Aferencia somática especial (ASE): de la vista, del oído, del equilibrio.
**Eferencia visceral especial (EVE) o motora branquial.

www.medilibros.com

Tabla 8.5 Nervios craneales (v. abreviaturas en la tabla 8.4)

	COMPONENTES			
Nervio	**Aferencias**	**Eferencias**	**Salida del cráneo**	**Función**
Nervio olfatorio [I]	AE		Lámina cribosa del hueso etmoides	Olfato
Nervio óptico [II]	AE		Conducto óptico	Visión
Nervio oculomotor [III]		ESG, EVG	Fisura orbitaria superior	ESG: inervación de los músculos elevador del párpado superior, recto superior, recto inferior, recto medial y oblicuo inferior EVG: inervación del esfínter de la pupila para producir la constricción pupilar y del músculo ciliar para la acomodación del cristalino, para la visión cercana
Nervio troclear [IV]		ESG	Fisura orbitaria superior	Inervación del músculo oblicuo superior
Nervio trigémino [V]	ASG	EB	Fisura orbitaria superior: división oftálmica [V_1] Agujero redondo mayor: división maxilar [V_2] Agujero oval: división mandibular [V_3]	ASG: aferencia sensitiva de la división oftálmica [V_1]: ojos, conjuntiva, contenidos orbitarios, cavidad nasal, seno frontal, celdillas etmoidales, párpado superior, dorso de la nariz, cuero cabelludo anterior, duramadre de la fosa craneal anterior, parte superior de la tienda del cerebelo; la división maxilar [V_2]: duramadre de la fosa craneal media, nasofaringe, paladar, cavidad nasal, dientes superiores, seno maxilar, piel de la región lateral de la nariz, párpado inferior, mejilla, labio superior; la división mandibular [V_3]: piel de la región inferior de la cara, mejilla, labio inferior, oreja, parte anterior del oído externo, parte del conducto auditivo externo, fosa temporal, dos tercios anteriores de la lengua, dientes inferiores, celdillas mastoideas, mucosa de la mejilla, mandíbula, duramadre de la fosa craneal media EB: inervación de los músculos temporal, masetero, pterigoideo lateral y medial, tensor del tímpano, tensor del velo del paladar, vientre anterior del digástrico y milohioideo

Tabla 8.5 Nervios craneales (v. abreviaturas en la tabla 8.4) *(cont.)*

	COMPONENTES			
Nervio	**Aferencias**	**Eferencias**	**Salida del cráneo**	**Función**
Nervio abducens [VI]		ESG	Fisura orbitaria superior	Inervación del músculo recto lateral
Nervio facial [VII]	ASG, AE	EVG, EB	Agujero estilomastoideo [el nervio abandona la cavidad craneal a través del conducto auditivo interno]	ASG: aferencias sensitivas de parte del conducto auditivo externo y partes profundas del pabellón auricular AS: gusto de los dos tercios anteriores de la lengua EVG: inerva la glándula lagrimal, las glándulas salivales submandibular y sublingual, la mucosa de la cavidad nasal y el paladar óseo y el blando EB: inerva los músculos de la cara (músculos de la expresión facial) y el cuero cabelludo derivados del segundo arco faríngeo, y los músculos estapedio, vientre posterior del digástrico y estilohioideo
Nervio vestibulococlear [VIII]	AE		Conducto auditivo interno	Ramo vestibular: equilibrio Ramo coclear: oído
Nervio glosofaríngeo [IX]	AVG, AE, ASG	EVG, EB	Agujero yugular	AVG: aferencias sensitivas del cuerpo y el seno carotídeo ASG: tercio posterior de la lengua, amígdalas palatinas, orofaringe, mucosa del oído medio y de la trompa faringotimpánica y celdillas mastoideas AE: gusto del tercio posterior de la lengua EVG: inerva la glándula parótida EB: inerva el músculo estilofaríngeo
Nervio vago [X]	ASG, AVG, AE	EVG, EB	Agujero yugular	ASG: Aferencia sensitiva de la piel posterior de la oreja y del conducto auditivo externo y de la duramadre de la fosa craneal posterior AVG: aferencia sensitiva de los quimiorreceptores del cayado aórtico y de los barorreceptores del cayado aórtico, de la mucosa faríngea, laríngea, esofágica, bronquial, pulmonar, cardíaca, y de las vísceras abdominales del intestino anterior y medio AE: gusto de la epiglotis EVG: inerva la musculatura lisa y las glándulas de la faringe, laringe, vísceras torácicas y vísceras abdominales del intestino anterior y medio EB: inerva un músculo lingual (el palatogloso), los músculos del paladar blando (excepto el tensor del velo del paladar), la faringe (excepto el estilofaríngeo) y de la laringe
Nervio accesorio [XI]		ESG	Agujero yugular	Inerva los músculos esternocleidomastoideo y trapecio
Nervio hipogloso [XII]		ESG	Conducto del hipogloso	Inerva los músculos hiogloso, geniogloso y estilogloso, y todos los músculos intrínsecos de la lengua

www.medilibros.com

© Elsevier. Fotocopiar sin autorización es un delito.

eferentes que inervan la musculatura derivada del arco faríngeo correspondiente.

La inervación de la musculatura derivada de los cinco arcos faríngeos que se desarrollan es la siguiente:

- Primer arco: nervio trigémino [V_3].
- Segundo arco: nervio facial [VII].
- Tercer arco: nervio glosofaríngeo [IX].
- Cuarto arco: ramo laríngeo superior del nervio vago [X].
- Sexto arco: ramo laríngeo recurrente del nervio vago [X].

Nervio olfatorio [I]

El **nervio olfatorio [I]** transporta las fibras aferentes especiales (AE) encargadas del sentido del olfato. Sus neuronas sensoriales poseen:

- Terminaciones periféricas en la mucosa nasal, que actúan a modo de receptores.
- Terminaciones centrales que transmiten la información al cerebro.

Los receptores se encuentran en el techo y en las zonas superiores de la cavidad nasal y las terminaciones centrales, tras reunirse en fascículos pequeños, acceden al interior de la cavidad craneal a través de la lámina cribosa del hueso etmoides (fig. 8.50). Las sinapsis con las segundas neuronas tienen lugar en los bulbos olfatorios (fig. 8.51).

Nervio óptico [II]

El **nervio óptico [II]** vehiculiza fibras AE encargadas de la visión. Estas fibras transportan al cerebro la información

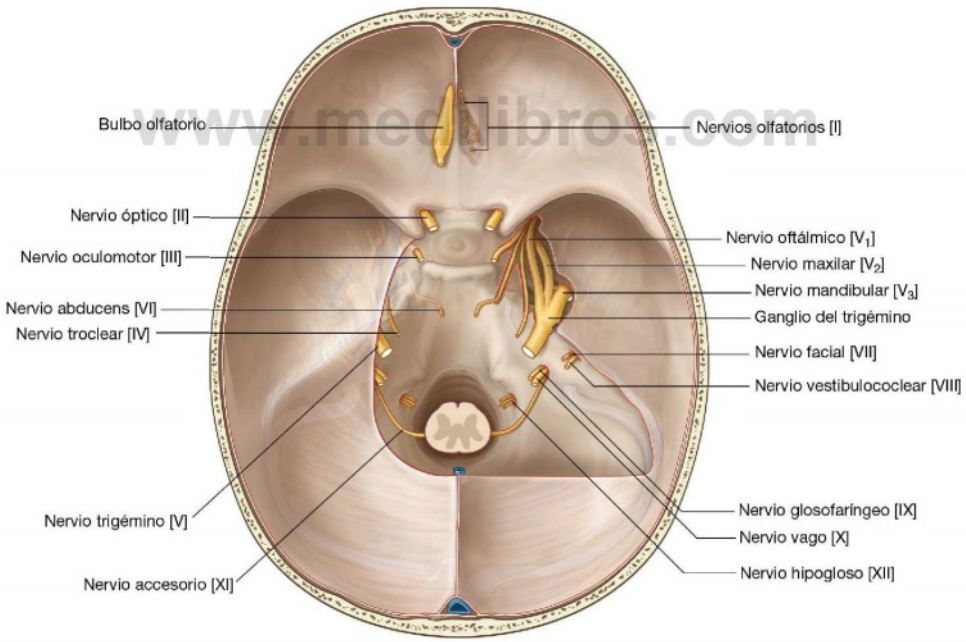

Fig. 8.50 Salida de la cavidad craneal de los nervios craneales.

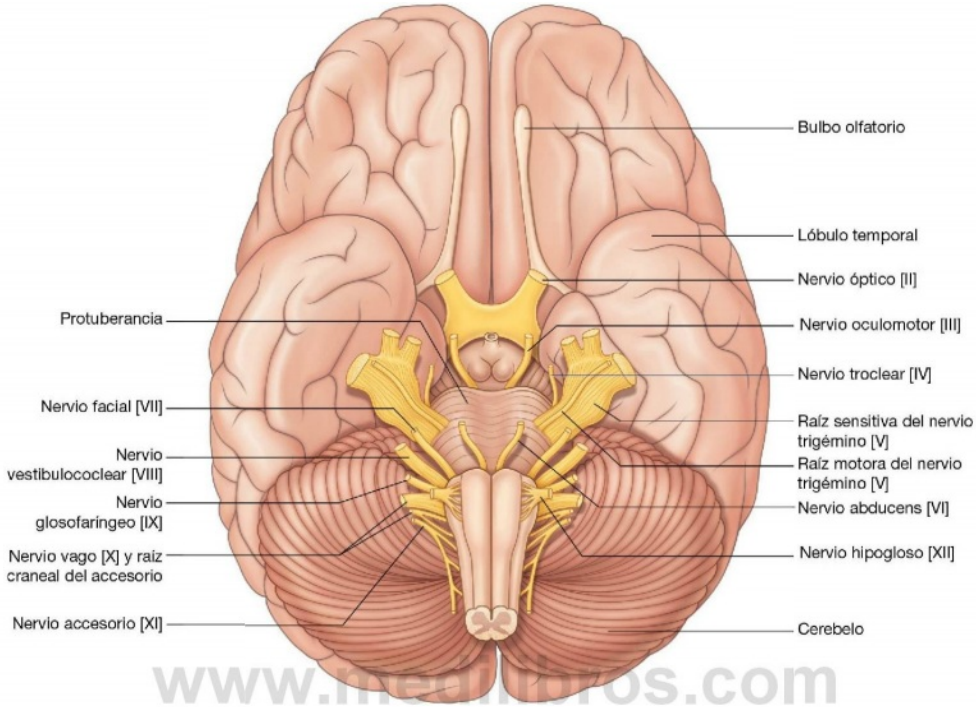

www.meandros.com

Fig. 8.51 Nervios craneales en la base del encéfalo.

desde los fotorreceptores en la retina. Los procesos neuronales abandonan los receptores retinianos, se reúnen en pequeños fascículos y son transportados por el nervio óptico hacia otros componentes del sistema visual en el cerebro. Los nervios ópticos acceden a la cavidad craneal a través de los conductos ópticos (fig. 8.50).

Nervio oculomotor [III]

El **nervio oculomotor [III]** transporta dos tipos de fibras:

- Fibras eferentes somáticas generales (ESG), que inervan la mayoría de los músculos extraoculares.
- Fibras eferentes viscerales generales (EVG), que son parte de la fracción parasimpática de la división autónoma del sistema nervioso periférico (SNP).

El nervio oculomotor [III] abandona la superficie anterior del tronco del encéfalo entre el mesencéfalo y la protuberancia (fig. 8.51). Alcanza el borde anterior de la tienda del cerebelo, continúa en dirección anterior por la pared lateral del seno cavernoso (figs. 8.50 y 8.51; v. fig. 8.45), y abandona la cavidad craneal a través de la fisura orbitaria superior.

En la órbita, las fibras ESG del nervio oculomotor inervan los músculos elevador del párpado superior, recto superior, recto inferior, recto medial y oblicuo inferior.

Las fibras EVG son fibras parasimpáticas preganglionares que sinaptan en el ganglio ciliar antes de inervar el músculo esfínter de la pupila, responsable de la contracción pupilar, y al músculo ciliar, encargado de la acomodación del cristalino para la visión próxima.

Nervio troclear [IV]

El **nervio troclear [IV]** es el nervio craneal que transporta las fibras ESG que inervan en la órbita al músculo oblicuo superior, un músculo extraocular. Surge del mesencéfalo y es el único nervio craneal que abandona el tronco del encéfalo por su cara posterior (fig. 8.51). Tras incurvarse alrededor del mesencéfalo, penetra por la superficie inferior del borde libre de la tienda del cerebelo, continúa en dirección anterior por la pared lateral del seno cavernoso (figs. 8.50 y 8.51; v. fig. 8.45) y entra en la órbita a través de la fisura orbitaria superior.

© Elsevier. Fotocopiar sin autorización es un delito.

Nervio trigémino [V]

El **nervio trigémino [V]** es el nervio sensitivo general más importante de la cabeza y también inerva los músculos encargados del movimiento de la mandíbula. Transporta fibras aferentes somáticas generales (ASG) y fibras eferentes branquiales (EB):

- Las fibras ASG proporcionan las aferencias sensitivas de la cara, la mitad anterior del cuero cabelludo, las membranas mucosas de la cavidad oral, la cavidad nasal y los senos paranasales, la nasofaringe, parte de la oreja y del conducto auditivo externo, parte de la membrana timpánica, los contenidos orbitarios y la conjuntiva y la duramadre de la fosa craneal anterior y media.
- Las fibras EB inervan los músculos de la masticación, al músculo tensor del tímpano, al músculo tensor del velo del paladar, al milohioideo y al vientre anterior del digástrico.

El nervio trigémino emerge por la superficie anterolateral de la protuberancia, distinguiéndose una gran raíz sensitiva grande y una raíz motora, más pequeña (fig. 8.51). Estas raíces se dirigen hacia delante, abandonan la fosa craneal posterior y alcanzan la fosa craneal media tras pasar por encima del extremo medial de la porción petrosa del hueso temporal (fig. 8.50).

En la fosa craneal media, la raíz sensitiva se expande y forma el **ganglio del trigémino** (fig. 8.50), que alberga los cuerpos celulares de las neuronas sensitivas del nervio trigémino y es comparable a un ganglio espinal. El ganglio se ubica en una depresión (la depresión del trigémino) localizada sobre la superficie anterior de la porción petrosa del hueso temporal, en una cavidad dural (la **cavidad trigeminal**). Llegado a este punto, la raíz motora es inferior a la raíz sensitiva, encontrándose ambas raíces totalmente separadas.

Las tres divisiones terminales del nervio trigémino emergen del borde anterior del ganglio del trigémino. En sentido descendente, distinguimos:

- El **nervio oftálmico (división oftálmica [V_1]).**
- El **nervio maxilar (división maxilar [V_2]).**
- El **nervio mandibular (división mandibular [V_3]).**

Nervio oftálmico [V_1]

El **nervio oftálmico [V_1]** se dirige en dirección anterior en la duramadre de la pared lateral del seno cavernoso (v. fig. 8.45), abandona la cavidad craneal y alcanza la órbita a través de la fisura orbitaria superior (fig. 8.50).

El nervio oftálmico [V_1] transporta los ramos sensitivos de los globos oculares, la conjuntiva y el contenido orbitario, incluida la glándula lagrimal. También recibe ramos sensitivos de la cavidad nasal, el seno frontal, el seno etmoidal, la hoz del cerebro, la duramadre de la fosa craneal anterior y la parte superior de la tienda del cerebelo, el párpado superior, el dorso de la nariz y la zona anterior del cuero cabelludo.

Nervio maxilar [V_2]

El **nervio maxilar [V_2]** se dirige hacia delante en la duramadre de la pared lateral del seno cavernoso, justo por debajo del nervio oftálmico [V_1] (v. fig. 8.45), abandona la cavidad craneal por el agujero redondo (fig. 8.50) y penetra en la fosa pterigopalatina.

El nervio maxilar [V_2] recibe ramos sensitivos de la duramadre de la fosa craneal media, la nasofaringe, el paladar, la cavidad nasal, los dientes del maxilar, el seno maxilar, la piel que cubre la región lateral de la nariz, el párpado inferior, la mejilla y el labio superior.

Nervio mandibular [V_3]

El **nervio mandibular [V_3]** sale del margen inferior del ganglio del trigémino y abandona el cráneo a través del agujero oval (fig. 8.50).

La raíz motora del nervio trigémino también discurre por el agujero oval y se une al componente sensitivo del nervio mandibular [V_3] fuera del cráneo. Por tanto, el nervio mandibular [V_3] es la única división del nervio trigémino que contiene un componente motor.

Ya una vez fuera del cráneo, las fibras motoras inervan los cuatro músculos masticadores (el músculo temporal, el masetero, el pterigoideo medial y el pterigoideo lateral); así como el músculo tensor del tímpano, el tensor del velo del paladar, el vientre anterior del digástrico y el milohioideo.

El nervio mandibular [V_3] también recibe ramos sensitivos de la piel de la región inferior de la cara, la mejilla, el labio inferior, la parte anterior del pabellón auricular, parte del conducto auditivo externo y de la región temporal, los dos tercios anteriores de la lengua, los dientes de la mandíbula, las celdillas mastoideas, las membranas mucosas de la mejilla, la mandíbula y la duramadre de la fosa craneal media.

Nervio abducens [VI]

El **nervio abducens [VI]** transporta fibras ESG que inervan el músculo recto lateral en la órbita. Surge del tronco del encéfalo, entre la protuberancia y el bulbo raquídeo, y se dirige en dirección anterior, atravesando la duramadre que cubre el clivus (figs. 8.50 y 8.51). Continúa en dirección superior en el interior de un conducto dural, discurre por el borde superior de la porción petrosa del hueso temporal, entra en el seno cavernoso (v. fig. 8.45) y lo cruza en una disposición inferolateral con respecto a la arteria carótida interna. Por último, alcanza la órbita a través de la fisura orbitaria superior.

Nervio facial [VII]

El **nervio facial [VII]** transporta fibras EB, EVG, AE y ASG:

- Las fibras ASG vehiculizan aferencias sensitivas de parte del conducto auditivo externo y de las regiones más profundas de la oreja.
- Las fibras AE se encargan del gusto de los dos tercios anteriores de la lengua.
- Las fibras EVG son parte de la división parasimpática de la división autónoma del SNP y estimulan la actividad secretora de la glándula lagrimal, las glándulas salivales submandibular y sublingual y de las membranas mucosas de la cavidad nasal, el paladar duro y el paladar blando.
- Las fibras EB inervan los músculos de la cara (músculos de la expresión facial) y del cuero cabelludo derivados del segundo arco faríngeo, el músculo estapedio, el vientre posterior del digástrico y el estilohioideo.

El nervio facial [VII] emerge por la superficie lateral del tronco encefálico, entre la protuberancia y el bulbo raquídeo (fig. 8.51). Se compone de una raíz motora de gran tamaño, y una raíz sensitiva más pequeña (el **nervio intermedio**):

- El nervio intermedio contiene las fibras AE encargadas del gusto, las fibras EVG parasimpáticas y las fibras ASG.
- La raíz motora, de mayor tamaño, transporta las fibras EB.

Las raíces sensitiva y motora cruzan la fosa craneal posterior y abandonan la cavidad craneal a través del conducto auditivo interno (fig. 8.50). Tras entrar en el conducto del nervio facial, en la porción petrosa del hueso temporal, las dos raíces se fusionan, dando lugar al nervio facial [VII]. Próximo a este punto, el nervio aumenta de tamaño y forma el **ganglio geniculado,** similar a un ganglio espinal, que contiene los cuerpos celulares de las neuronas sensitivas.

En el ganglio geniculado, el nervio facial [VII] cambia de dirección y emite al **nervio petroso mayor**, que transporta principalmente fibras parasimpáticas preganglionares (EVG) (tabla 8.6).

El nervio facial [VII] continúa a lo largo del conducto óseo, emitiendo el **nervio estapedio** y el **nervio cuerda del tímpano,** antes de abandonar el cráneo a través del agujero estilomastoideo.

La cuerda del tímpano transporta las fibras (AE) encargadas del gusto de los dos tercios anteriores de la lengua así como las fibras parasimpáticas preganglionares (EVG) destinadas al ganglio submandibular (tabla 8.6).

Nervio vestibulococlear [VIII]

El **nervio vestibulococlear [VIII]** transporta las fibras AE relacionadas con la audición y el equilibrio. Se compone de dos partes:

- Un componente vestibular, relacionado con el equilibrio.
- Un componente coclear, encargado de la audición.

El nervio vestibulococlear [VIII] emerge por la superficie lateral del tronco encefálico, entre la protuberancia y el bulbo raquídeo, discurre por el conducto auditivo interno y cruza la fosa craneal posterior (figs. 8.50 y 8.51), donde las dos divisiones se fusionan dando lugar a un solo nervio, dentro de la porción petrosa del hueso temporal.

Nervio glosofaríngeo [IX]

El **nervio glosofaríngeo [IX]** transporta fibras AVG, ASG, AE, EVG y EB:

- Las fibras AVG vehiculizan las aferencias sensitivas del cuerpo y el seno carotídeo.
- Las fibras ASG vehiculizan las aferencias sensitivas del tercio posterior de la lengua, las amígdalas palatinas, la faringe superior, la mucosa del oído medio y de la trompa faringotimpánica y las celdillas mastoideas.
- Las fibras AE son las encargadas del gusto del tercio posterior de la lengua.
- Las fibras EVG pertenecen a la fracción parasimpática de la división autónoma del SNP y estimulan la actividad secretora de la glándula parótida.
- Las fibras EB inervan los músculos derivados del tercer arco faríngeo (el músculo estilofaríngeo).

Tabla 8.6 Ganglios parasimpáticos de la cabeza

Ganglio	Nervio craneal origen de las fibras preganglionares	Ramo con fibras preganglionares	Función
Ciliar	Nervio oculomotor [III]	Ramo al ganglio ciliar	Inervación del músculo constrictor de la pupila productor de la constricción pupilar y del músculo ciliar para la acomodación del cristalino a la visión cercana
Pterigopalatino	Nervio facial [VII]	Nervio petroso mayor	Inervación de la glándula lagrimal y de las glándulas mucosas de la cavidad nasal, del seno maxilar y paladar
Ótico	Nervio glosofaríngeo [IX]	Nervio petroso menor	Inervación de la glándula parótida
Submandibular	Nervio facial [VII]	Cuerda del tímpano al nervio lingual	Inervación de las glándulas submandibular y sublingual

© Elsevier. Fotocopiar sin autorización es un delito.

El nervio glosofaríngeo [IX] emerge de varias raíces de pequeño tamaño de la superficie anterolateral de la región superior del bulbo raquídeo (fig. 8.51). Las raicillas cruzan la fosa craneal posterior y se introducen en el agujero yugular (fig. 8.50). Dentro del agujero yugular, y antes de salir de éste, las pequeñas raíces se fusionan para dar lugar al nervio glosofaríngeo.

En el interior del agujero yugular o inmediatamente tras su salida, se encuentran dos ganglios (el **ganglio superior** y el **ganglio inferior**), que albergan los cuerpos celulares de las neuronas sensitivas del nervio glosofaríngeo [IX].

Nervio timpánico

El nervio glosofaríngeo [IX] emite el **nervio timpánico** en el interior del agujero yugular o inmediatamente a su salida. Este ramo vuelve a entrar en el hueso temporal, se dirige a la cavidad del oído medio y contribuye a la formación del **plexo timpánico**. En el interior de la cavidad del oído medio proporciona la inervación sensitiva a la mucosa de dicha cavidad, a la trompa faringotimpánica y a las celdillas mastoideas.

El nervio timpánico también posee fibras EVG que abandonan el plexo timpánico en el **nervio petroso menor**, un pequeño nervio que sale del hueso temporal, entra en la fosa craneal media y desciende a través del agujero oval hasta abandonar la cavidad craneal, portando fibras parasimpáticas preganglionares hasta el ganglio ótico (tabla 8.6).

www.medilibros.com

Nervio vago [X]

El **nervio vago [X]** se compone de fibras ASG, AVG, AE, EVG y EB:

- Las fibras ASG transportan las aferencias sensitivas de la laringe, la laringofaringe, las partes más profundas de la oreja, parte del conducto auditivo externo y la duramadre de la fosa craneal posterior.
- Las fibras AVG transportan las aferencias sensitivas de los quimiorreceptores del cuerpo aórtico, los barorreceptores del cayado aórtico, el esófago, los bronquios, los pulmones, el corazón y las vísceras abdominales del intestino anterior y del intestino medio.
- Las fibras AE se encargan del gusto de la región de la epiglotis y la faringe.
- Las fibras EVG son una parte de la división parasimpática de la parte autónoma del SNP y estimulan al músculo liso y a las glándulas de la laringe, la faringe, las vísceras torácicas y las vísceras abdominales del intestino anterior y del intestino medio.
- Las fibras EB inervan un músculo de la lengua (el palatogloso), los músculos del paladar blando (excepto el tensor del velo del paladar), la faringe (menos al estilofaríngeo) y la laringe.

El nervio vago emerge por medio de varias raíces de pequeño tamaño sobre la superficie anterolateral del bulbo raquídeo, inmediatamente inferior a las raíces que forman el nervio glosofaríngeo [IX] (fig. 8.51). Las raíces cruzan la fosa craneal posterior hasta penetrar por el agujero yugular (fig. 8.50). En el interior del agujero, y antes de salir de éste, las raíces se fusionan, dando lugar al nervio vago [X]. En el interior del agujero yugular, o inmediatamente por fuera de éste, se encuentran dos ganglios, el **ganglio superior** (yugular) y el **ganglio inferior** (nodoso), que poseen los cuerpos celulares de las neuronas sensitivas del nervio vago [X].

Nervio accesorio [XI]

El **nervio accesorio [XI]** es un nervio craneal que transporta las fibras ESG que proporcionan la inervación a los músculos esternocleidomastoideo y trapecio. Es un nervio craneal singular, ya que sus raíces se originan en las neuronas motoras de los cinco primeros segmentos de la médula espinal cervical. Estas fibras abandonan la superficie lateral de la médula espinal, y a medida que ascienden se van fusionando. Penetra en la cavidad craneal a través del agujero magno (fig. 8.51), continúa por la fosa craneal posterior y abandona el cráneo a través del agujero yugular (fig. 8.50) para descender por el cuello e inervar los músculos esternocleidomastoideo y trapecio por sus superficies internas.

Raíz craneal del nervio accesorio

Algunas descripciones del nervio accesorio [XI] incluyen una raíz «craneal». Se trata de unas pocas raíces de pequeño tamaño que se originan en la superficie anterolateral de la porción caudal del bulbo raquídeo, inmediatamente inferiores a las raíces que originan el nervio vago [X] (fig. 8.51). Tras abandonar el bulbo raquídeo, las raíces craneales se introducen junto con las raíces «espinales» del nervio accesorio [XI] en el agujero yugular, donde las raíces craneales se unen al nervio vago [X]. Transportadas por el nervio vago, estas raíces se distribuyen por la musculatura faríngea inervada por el nervio vago [X], por lo que suelen describirse como pertenecientes a dicho nervio.

Nervio hipogloso [XII]

El **nervio hipogloso [XII]** transporta las fibras ESG que inervan todos los músculos intrínsecos y la mayoría de los músculos extrínsecos de la lengua. Se origina a modo de varias raíces de pequeño tamaño en la superficie anterior del bulbo raquídeo (fig. 8.51) para dirigirse en dirección lateral a través de la fosa craneal posterior y abandonar el cráneo por el conducto del hipogloso (fig. 8.50). El nervio hipogloso inerva toda la musculatura intrínseca de la lengua y el músculo hiogloso, el estilogloso y el geniogloso.

Conceptos prácticos

Lesiones de los nervios craneales

Nervio craneal	Hallazgos clínicos	Ejemplo de lesión
Nervio olfatorio [I]	Pérdida de olfato (anosmia)	Lesión de la lámina cribosa; ausencia congénita
Nervio óptico [II]	Ceguera/alteraciones del campo visual, pérdida de la constricción pupilar	Traumatismo orbitario directo; interrupción de la vía visual
Nervio oculomotor [III]	Pupila dilatada, ptosis, pérdida de los reflejos pupilar normales, el ojo sólo se mueve inferior y lateralmente (abajo y fuera)	Presión de un aneurisma de las arterias comunicante posterior, cerebral posterior o cerebelosa superior; presión debida a la herniación del uncus cerebral (signo localizador falso); masa o trombosis del seno cavernoso
Nervio troclear [IV]	Incapacidad de mirar inferiormente cuando el ojo está en aducción (abajo y adentro)	A lo largo del curso del nervio alrededor del tronco del encéfalo; fractura orbitaria
Nervio trigémino [V]	Pérdida de la sensibilidad y del dolor en la región de la cara inervada por los tres ramos del nervio; pérdida de la función motora de los músculos masticadores del lado de la lesión	Típicamente en la región del ganglio del trigémino, aunque las masas locales alrededor de los agujeros por los que emergen los tres ramos pueden producir síntomas
Nervio abducens [VI]	Incapacidad de mover el ojo lateralmente	Lesión cerebral o lesión del seno cavernoso con extensión orbitaria
Nervio facial [VII]	Parálisis de los músculos faciales Sentido del gusto alterado en los dos tercios anteriores de la lengua, sequedad conjuntiva Parálisis de los músculos faciales contralaterales por debajo del ojo	Daño de sus ramos en el interior de la glándula parótida Lesión del hueso temporal; inflamación del nervio de origen viral Lesión del tronco encefálico
Nervio vestibulococlear [VIII]	Pérdida auditiva unilateral, progresiva y tinnitus (ruidos en los oídos)	Tumor del ángulo pontocerebeloso
Nervio glosofaríngeo [IX]	Pérdida del sentido del gusto en el tercio posterior de la lengua y de la sensibilidad del paladar blando	Lesión del tronco del encéfalo; lesión penetrante del cuello
Nervio vago [X]	Desviación del paladar blando con desviación de la úvula hacia el lado sano, parálisis de la cuerda vocal	Lesión del tronco del encéfalo; lesión penetrante del cuello
Nervio accesorio [XI]	Parálisis de los músculos esternocleidomastoideo y trapecio	Lesión penetrante en el triángulo posterior del cuello
Nervio hipogloso [XII]	Atrofia ipsilateral de los músculos linguales y desviación lingual hacia el lado afecto; alteraciones del habla	Lesión penetrante del cuello y patología de la base del cráneo

www.medicalbrochure.com

Conceptos prácticos

Visión general de los nervios craneales

Reflejos de los nervios craneales

Reflejo corneal
- Aferente: nervio trigémino (NC V)
- Eferente: nervio facial (NC VII)

Reflejo nauseoso
- Aferente: nervio glosofaríngeo (NC IX)
- Eferente: nervio vago (NC X)

Reflejo pupilar
- Aferente: nervio óptico (NC II)
- Eferente: nervio oculomotor (NC III)

(Continúa)

© Elsevier. Fotocopiar sin autorización es un delito.

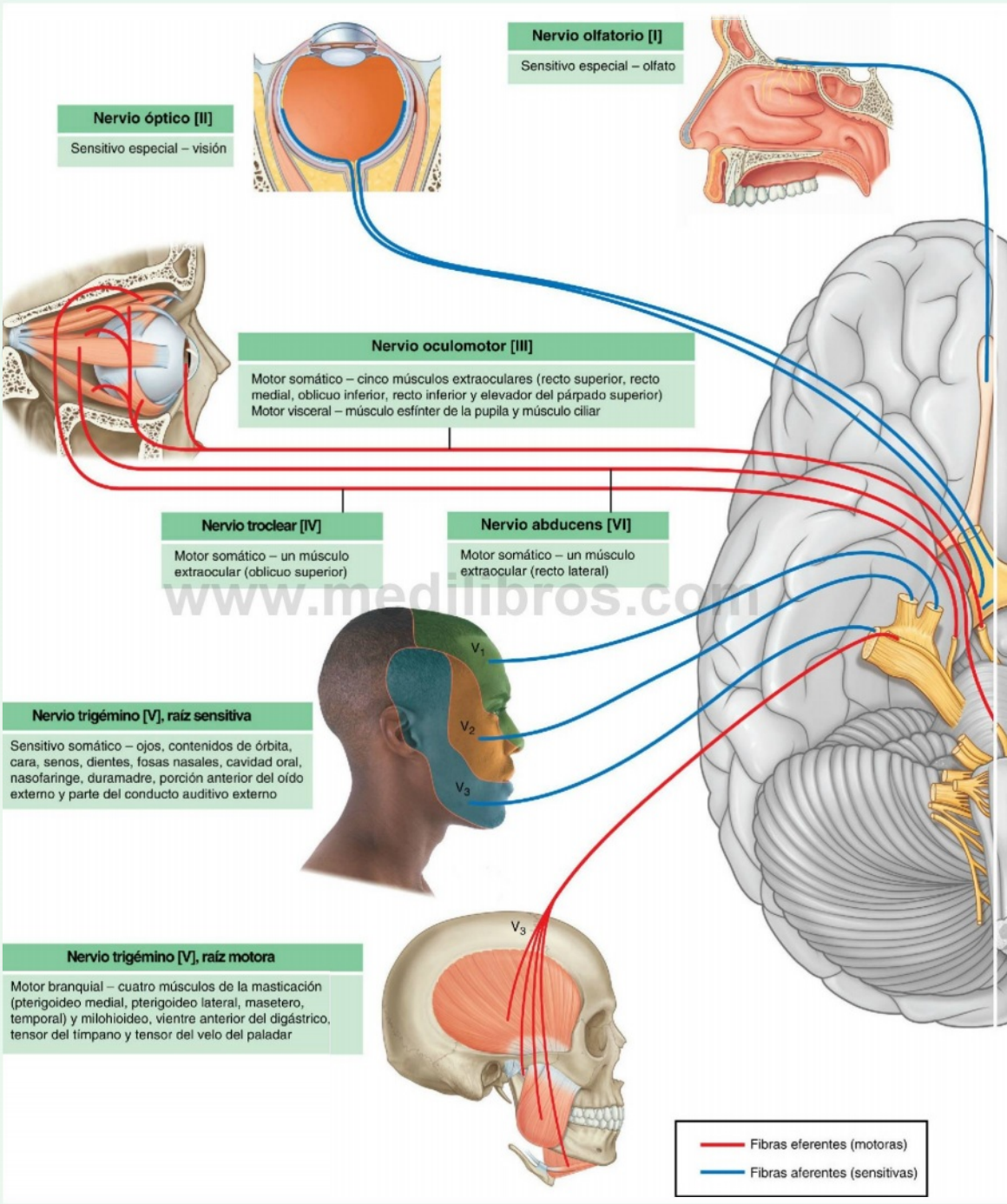

www.medilibros.com

Fig. 8.52 Visión general de los nervios craneales.

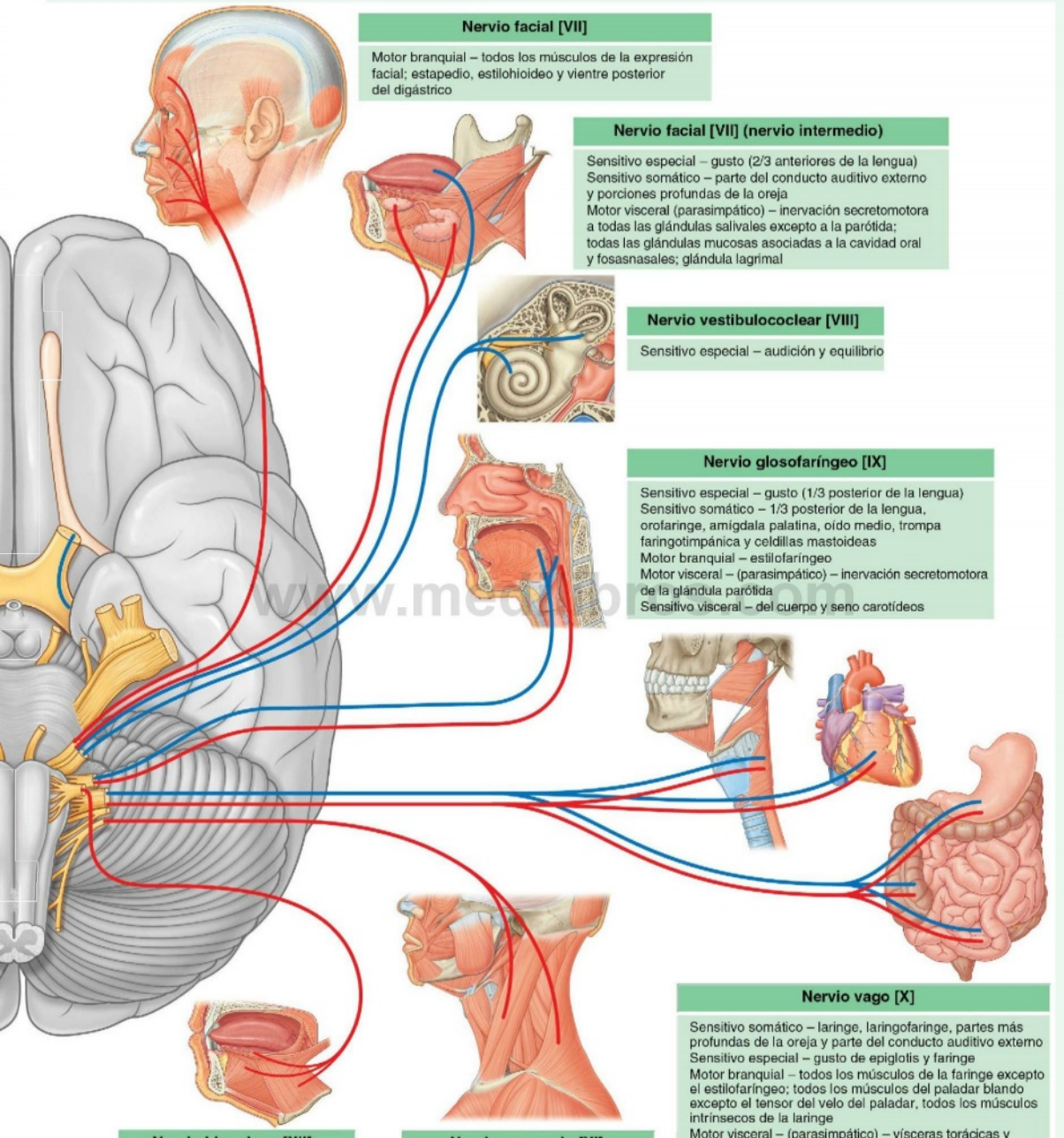

Nervio facial [VII]

Motor branquial – todos los músculos de la expresión facial; estapedio, estilohioideo y vientre posterior del digástrico

Nervio facial [VII] (nervio intermedio)

Sensitivo especial – gusto (2/3 anteriores de la lengua)
Sensitivo somático – parte del conducto auditivo externo y porciones profundas de la oreja
Motor visceral (parasimpático) – inervación secretomotora a todas las glándulas salivales excepto a la parótida; todas las glándulas mucosas asociadas a la cavidad oral y fosasnasales; glándula lagrimal

Nervio vestibulococlear [VIII]

Sensitivo especial – audición y equilibrio

Nervio glosofaríngeo [IX]

Sensitivo especial – gusto (1/3 posterior de la lengua)
Sensitivo somático – 1/3 posterior de la lengua, orofaringe, amígdala palatina, oído medio, trompa faringotimpánica y celdillas mastoideas
Motor branquial – estilofaríngeo
Motor visceral – (parasimpático) – inervación secretomotora de la glándula parótida
Sensitivo visceral – del cuerpo y seno carotídeos

Nervio vago [X]

Sensitivo somático – laringe, laringofaringe, partes más profundas de la oreja y parte del conducto auditivo externo
Sensitivo especial – gusto de epiglotis y faringe
Motor branquial – todos los músculos de la faringe excepto el estilofaríngeo; todos los músculos del paladar blando excepto el tensor del velo del paladar, todos los músculos intrínsecos de la laringe
Motor visceral – (parasimpático) – vísceras torácicas y abdominales hasta el intestino medio
Sensitivo visceral – vísceras torácicas y abdominales hasta el intestino medio, quimio- y barorreceptores (y cuerpo carotídeo en algunos casos)

Nervio accesorio [XI]

Motor somático – esternocleidomastoideo y trapecio

Nervio hipogloso [XII]

Motor somático – todos los músculos de la lengua excepto el palatogloso

CARA

El encuentro cara a cara es una importante forma de contacto inicial entre los seres humanos. Parte de este intercambio incluye el uso de expresiones faciales para transmitir emociones. De hecho, un médico puede obtener información valiosa acerca del estado de salud del paciente mediante la simple inspección de su rostro.

Por tanto, el conocimiento de la organización especial de las diferentes estructuras existentes en la cara; es decir, el área definida como la cara y limitada por los arcos superciliares superiormente, el borde inferior de la mandíbula inferiormente y los pabellones auriculares a cada lado posteriormente, resulta de gran utilidad en la práctica médica.

Músculos

Los músculos faciales (fig. 8.53) se desarrollan a partir del segundo arco faríngeo y están inervados por ramos del nervio

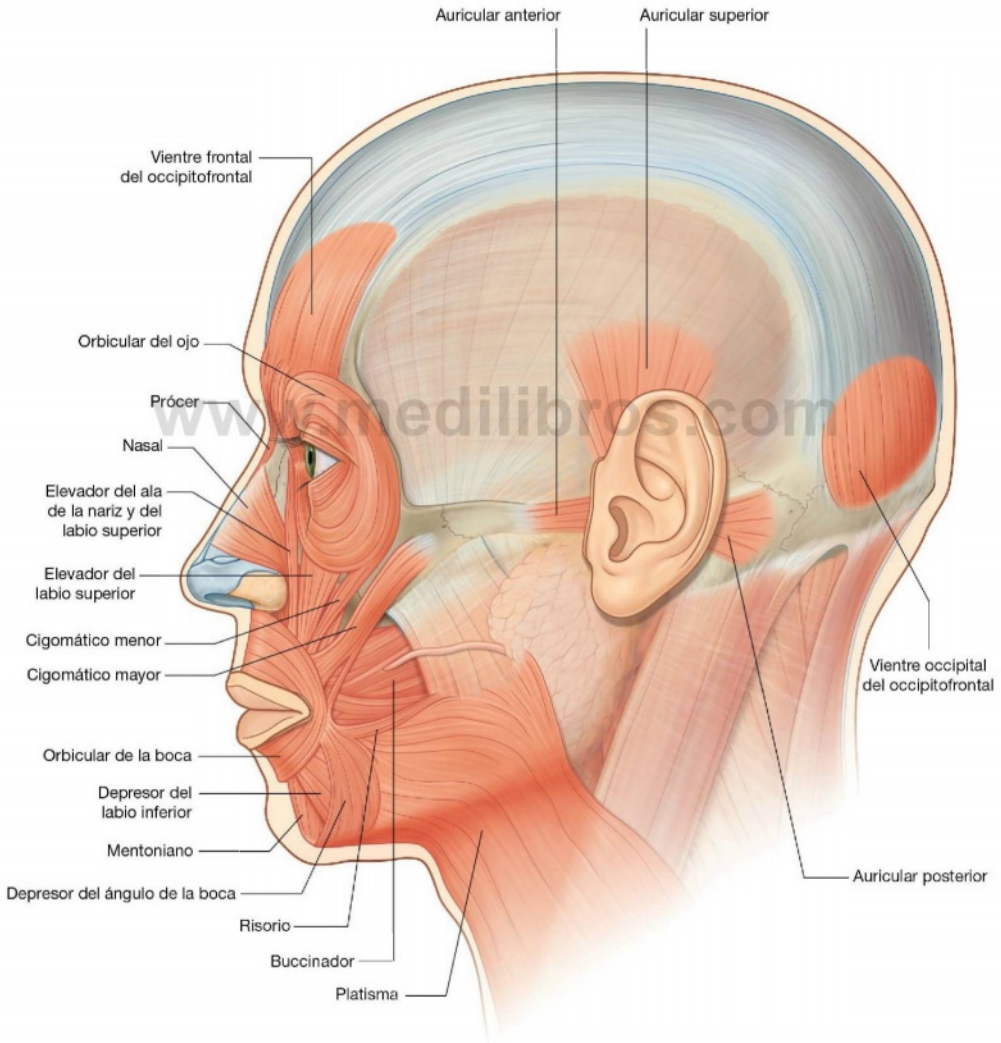

www.medilibros.com

Fig. 8.53 Músculos faciales.

facial [VII]. Se sitúan en la fascia superficial. Pueden originarse tanto en los huesos faciales como en las fascias y se insertan en la piel.

Como estos músculos son los responsables de las expresiones de la cara, a veces se les conoce como «músculos de la expresión facial». También actúan como esfínteres y dilatadores de los orificios faciales (es decir, las órbitas, la nariz y la boca). El modelo lógico de estudio de estos músculos (tabla 8.7) es acorde a su disposición en grupos funcionales.

Grupo orbitario

El grupo orbitario de músculos faciales se compone de dos músculos: el orbicular del ojo y el corrugador de la ceja.

Tabla 8.7 Músculos de la cara

Músculo	Origen	Inserción	Inervación	Función
GRUPO ORBITARIO				
Orbicular del ojo				
—Porción palpebral	Ligamento palpebral medial	Rafe palpebral lateral	Nervio facial [VII]	Oclusión palpebral suave
—Porción orbitaria	Porción nasal del hueso frontal; apófisis frontal del maxilar; ligamento palpebral medial	Fibras de una elipse ininterrumpida alrededor de la órbita	Nervio facial [VII]	Oclusión palpebral forzada
Corrugador de la ceja	Extremo medial del arco superciliar	Piel de la mitad medial de la ceja	Nervio facial [VII]	Desplazamiento inferomedial de las cejas
GRUPO NASAL				
Nasal				
—Porción transversa	Maxilar, lateral a la nariz	Aponeurosis del dorso de la nariz con fibras musculares contralaterales	Nervio facial [VII]	Comprime la abertura nasal
—Porción alar	Maxilar, sobre el incisivo lateral	Cartílago alar de la nariz	Nervio facial [VII]	Desplazamiento inferolateral del cartílago, abriendo las narinas
Prócer	Hueso nasal y zona superior del cartílago nasal lateral	Piel de la región frontal inferior, entre las cejas	Nervio facial [VII]	Desplazamiento inferior del ángulo medial de la ceja originando pliegues transversales sobre el puente de la nariz
Depresor del tabique nasal	Maxilar, sobre el incisivo medial	Porción móvil del septo nasal	Nervio facial [VII]	Tracción nasal inferior
GRUPO ORAL				
Depresor del ángulo de la boca	Línea oblicua mandibular por debajo del canino, premolar y primer molar	Piel del ángulo de la boca, en unión con el orbicular de la boca	Nervio facial [VII]	Desplazamiento de las comisuras bucales inferior y lateralmente
Depresor del labio inferior	Porción anterior de la línea oblicua mandibular	Línea media del labio inferior, se fusiona con el músculo contralateral	Nervio facial [VII]	Desplazamiento del labio inferior, inferior y lateralmente
Mentoniano	Mandíbula hasta los dientes incisivos	Piel del mentón	Nervio facial [VII]	Elevación y prominencia del labio inferior, formación de pliegues en la piel del mentón
Risorio	Fascia del músculo masetero	Piel del ángulo de la boca	Nervio facial [VII]	Retracción del ángulo de la boca

(Continúa)

www.medilibros.com

© Elsevier. Fotocopiar sin autorización es un delito.

Tabla 8.7 Músculos de la cara *(cont.)*

Músculo	Origen	Inserción	Inervación	Función
Cigomático mayor	Porción posterior de la superficie lateral del hueso cigomático	Piel del ángulo de la boca	Nervio facial [VII]	Desplazamiento superolateral del ángulo de la boca
Cigomático menor	Porción anterior de la superficie lateral del hueso cigomático	Labio superior, medial a la comisura bucal	Nervio facial [VII]	Desplazamiento superior del labio superior
Elevador del labio superior	Borde infraorbitario del maxilar	Piel de la mitad lateral superior del labio superior	Nervio facial [VII]	Elevación del labio superior; contribuye a la formación del surco nasolabial
Elevador del ala de la nariz y del labio superior	Apófisis frontal del maxilar	Cartílago alar de la nariz y labio superior	Nervio facial [VII]	Elevación del labio superior y apertura de las narinas
Elevador del ángulo de la boca	Maxilar por debajo del agujero infraorbitario	Piel del ángulo de la boca	Nervio facial [VII]	Elevación del ángulo de la boca; contribuye a la formación del surco nasolabial
Orbicular de la boca	A partir de músculos locales; maxilar y mandíbula en la línea media	Forma una elipse alrededor de la boca	Nervio facial [VII]	Oclusión labial; protrusión labial
Buccinador	Porciones posteriores del maxilar y de la mandíbula; rafe pterigomandibular	Se fusiona con el orbicular de la boca y los labios	Nervio facial [VII]	Presiona las mejillas contra los dientes; comprime las mejillas distendidas
OTROS MÚSCULOS O GRUPOS				
Auricular anterior	Región anterior de la fascia temporal	En la hélix de la oreja	Nervio facial [VII]	Tracción de las orejas hacia arriba y delante
Auricular superior	Aponeurosis epicraneal, a cada lado de la cabeza	Parte superior de la oreja	Nervio facial [VII]	Elevación de las orejas
Auricular posterior	Apófisis mastoides del hueso temporal	Convexidad de la concha de la oreja	Nervio facial [VII]	Tracción de las orejas hacia arriba y atrás
Occipitofrontal				
—Vientre frontal	Piel de las cejas	Aponeurosis epicraneal	Nervio facial [VII]	Formación de pliegues frontales; elevación de las cejas
—Vientre occipital	Porción lateral de la línea nucal superior del hueso occipital y apófisis mastoides del hueso temporal	Aponeurosis epicraneal	Nervio facial [VII]	Tracción posterior del cuero cabelludo

www.medilibros.com

Músculo orbicular del ojo

El **músculo orbicular del ojo** es un músculo grande que rodea por completo a cada órbita y se extiende por cada uno de los párpados (fig. 8.54). Este músculo cierra los párpados. Se compone de dos partes principales:

- La **porción orbitaria,** externa. Se trata de fibras musculares que rodean en círculo a cada órbita y se extienden por fuera del reborde orbitario.
- La **porción palpebral,** interna. Estas fibras musculares se localizan en los párpados y se originan en el canto interno del ojo y se arquean a lo largo de cada párpado hasta insertarse en la región externa.

Las porciones orbitaria y palpebral desempeñan funciones diferentes durante el cierre de los párpados. La porción palpebral produce una oclusión suave, mientras que la porción orbitaria es la responsable del cierre forzado de los párpados y da lugar a la formación de pliegues en la frente.

El músculo orbicular del ojo posee un pequeño fascículo adicional, la porción lagrimal, de situación más profunda y localización medial, que se inserta en el hueso posterior al saco lagrimal del aparato lagrimal en la órbita.

Músculo corrugador de la ceja

El **músculo corrugador de la ceja,** el segundo músculo del grupo orbitario, es mucho más pequeño que el anterior (fig. 8.54). Se encuentra profundo a la ceja, por debajo del músculo orbicular de los párpados y participa cuando se frunce el entrecejo. Se origina en el extremo medial del arco superciliar y se dirige hacia arriba y fuera para insertarse en la piel de la mitad medial de la ceja. Tracciona de la ceja hacia la línea media, originando pliegues verticales en la parte superior de la nariz.

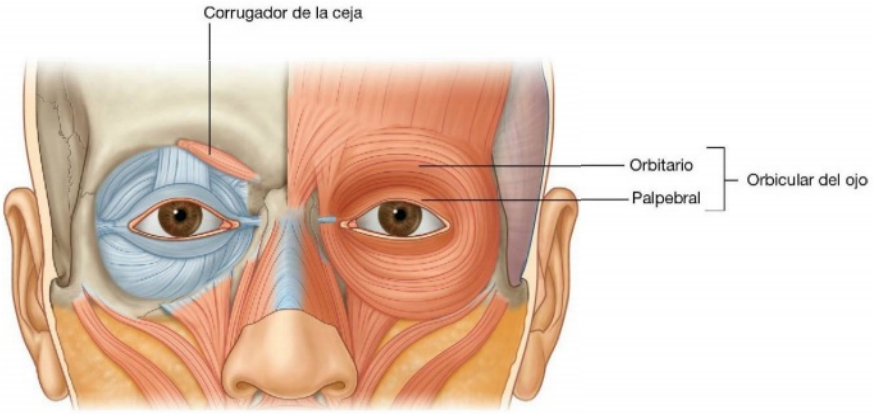

Fig. 8.54 Músculos faciales. Grupo orbitario.

Grupo nasal

El grupo nasal se compone de tres músculos: el nasal, el prócer y el depresor del tabique (fig. 8.55).

www.medilibros.com

Músculo nasal

El **músculo nasal** es el músculo de mayor tamaño y mejor desarrollado del grupo nasal. Participa en la apertura de las narinas (fig. 8.55). Se compone de una porción transversa (el compresor de una narina) y una porción alar (el dilatador de la narina):

- La **porción transversa** del músculo nasal comprime la narina; se origina en el maxilar y tras dirigirse hacia arriba y medialmente, se inserta, junto con fibras del músculo nasal contralateral, en una aponeurosis sobre el dorso de la nariz.
- La **porción alar** del músculo nasal tracciona de los cartílagos del ala de la nariz hacia abajo y afuera, abriendo la narina; se origina en el hueso maxilar, por debajo y medial al origen de la porción transversa y se inserta en el cartílago alar.

Músculo prócer

El músculo **prócer** es un músculo pequeño, superficial al hueso nasal y cuya contracción contribuye a fruncir el entrecejo (fig. 8.55). Se origina en el hueso nasal y en la porción superior

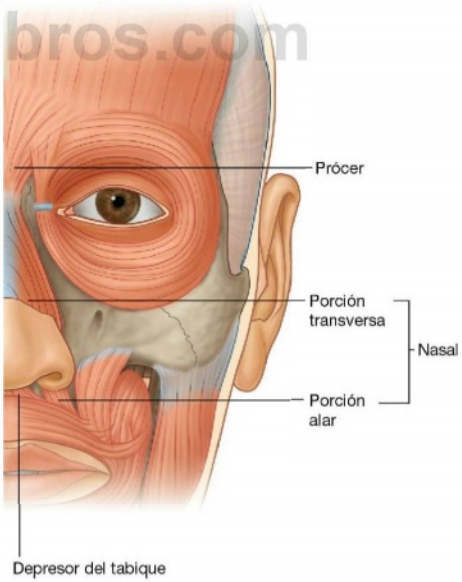

Fig. 8.55 Músculos faciales. Grupo nasal.

© Elsevier. Fotocopiar sin autorización es un delito.

del cartílago nasal lateral y se inserta en la piel de la región frontal inferior, entre las cejas. Puede continuarse con el vientre frontal del músculo occipitofrontal del cuero cabelludo.

La contracción del músculo prócer tracciona del borde medial de las cejas hacia abajo y da lugar a la formación de pliegues transversales sobre el puente de la nariz.

Músculo depresor del tabique

El último músculo del grupo nasal es el músculo **depresor del tabique** que también contribuye a la apertura de las narinas (fig. 8.55). Sus fibras se originan en el maxilar, por encima del diente incisivo central y ascienden para insertarse en la porción inferior del tabique nasal.

La contracción del músculo depresor del tabique produce una tracción inferior de la nariz, facilitando la apertura de las narinas a la porción alar del músculo nasal.

Grupo oral

Los músculos del grupo oral mueven los labios y la mejilla. En este grupo se incluyen el músculo orbicular de la boca, el buccinador y un grupo de músculos superiores e inferiores (fig. 8.56). Muchos de estos músculos se entrecruzan inmediatamente por fuera de las comisuras bucales, en una estructura denominada modiolo.

Músculo orbicular de la boca

El músculo **orbicular de la boca** es un músculo complejo compuesto por fibras que rodean la boca por completo (fig. 8.56). Su acción se pone de manifiesto cuando se «frunce» los labios, como ocurre cuando se silba. Algunas de sus fibras se originan cerca de la línea media, en el maxilar superiormente y en la mandíbula inferiormente; mientras que

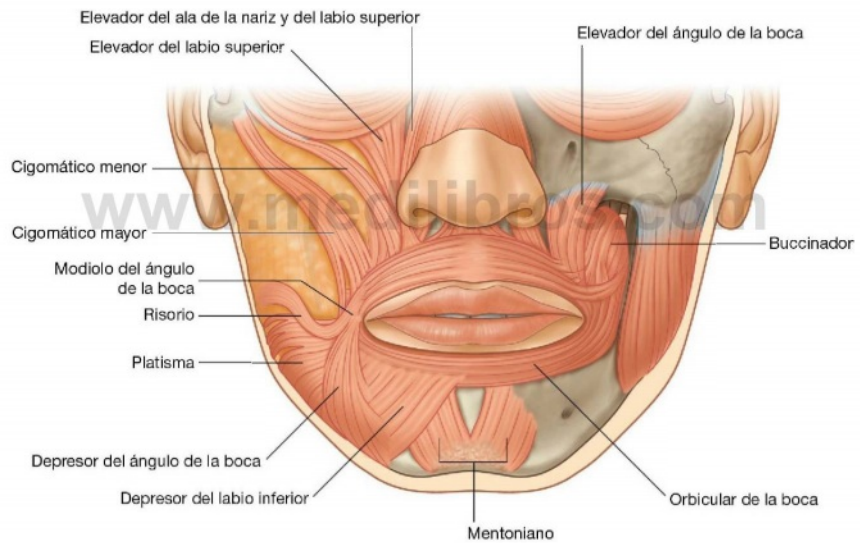

Fig. 8.56 Músculos faciales. Grupo oral.

otras fibras derivan del músculo buccinador en la mejilla y del resto de los numerosos músculos que actúan sobre los labios. Se inserta en la piel, en las membranas mucosas de los labios y sobre él mismo.

La contracción del orbicular de la boca estrecha la hendidura bucal y aproxima los labios.

Músculo buccinador

El músculo buccinador forma el componente muscular de la mejilla y se emplea siempre que se desea expulsar enérgicamente el aire de los carrillos (fig. 8.56 y 8.57). Se localiza en el espacio existente entre el maxilar y la mandíbula, profundo al resto de los músculos de esta región facial.

El músculo buccinador se origina de la porción posterior del maxilar y de la mandíbula, en la zona de los dientes molares, así como en el **rafe pterigomandibular**, que es una banda tendinosa que se extiende entre el gancho pterigoideo superiormente y la mandíbula inferiormente y que sirve de inserción al músculo buccinador y a los músculos constrictores superiores de la faringe.

Las fibras del músculo buccinador se dirigen hacia las comisuras bucales para insertarse en los labios, mezclándose con fibras del orbicular de la boca de un modo característico. Las fibras centrales del músculo buccinador se cruzan antes de insertarse, de modo que las fibras inferiores alcanzan al labio superior y las superiores al inferior (fig. 8.57). Las fibras más superiores e inferiores no se cruzan sino que se insertan en el labio superior e inferior, respectivamente.

La contracción del músculo buccinador presiona la mejilla contra los dientes, tensándola y ayudando a la masticación al impedir la acumulación de los alimentos entre los dientes y la mejilla. También contribuye a la expulsión enérgica del aire de los carrillos.

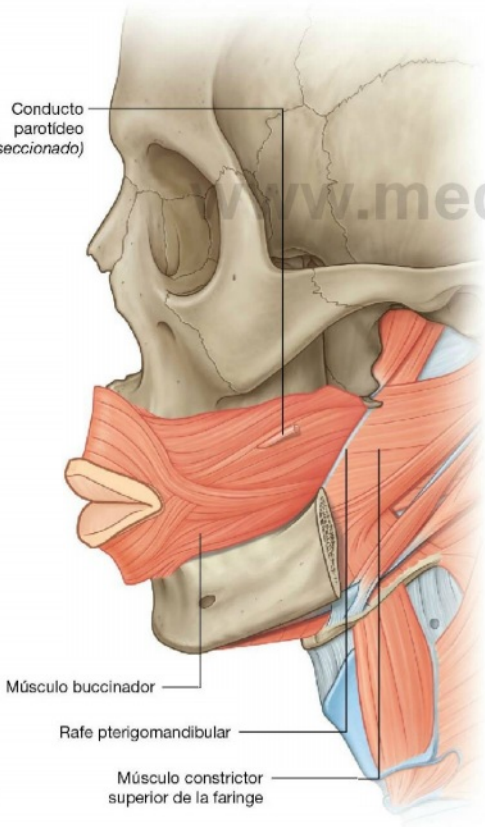

Fig. 8.57 Músculo buccinador.

Grupo inferior de músculos orales

Los músculos del grupo inferior son el músculo depresor del ángulo de la boca, el músculo depresor del labio inferior y el músculo mentoniano (fig. 8.56).

- El músculo **depresor del ángulo de la boca** se contrae cuando se frunce el ceño. Se origina a lo largo de la cara externa de la mandíbula, por debajo de los dientes caninos, premolares y primer molar y se inserta en la piel y en la porción superior del orbicular de la boca, cerca de la comisura bucal. Su contracción deprime la comisura bucal.
- El músculo **depresor del labio inferior** se origina en la parte anterior de la mandíbula, profundo al músculo depresor del ángulo de la boca. Sus fibras se dirigen superior y medialmente, algunas fusionándose con fibras de su homólogo contralateral y con fibras del músculo orbicular de la boca, antes de insertarse en el labio inferior. Su contracción deprime el labio inferior y lo mueve lateralmente.
- El músculo **mentoniano** ayuda a mantener la posición del labio cuando se bebe de una taza o cuando se gesticula haciendo un mohín. Es el músculo más profundo de los del grupo inferior y se origina de la mandíbula inmediatamente inferior a los dientes incisivos. Sus fibras se dirigen hacia abajo y adentro y se insertan en la piel del mentón. Eleva y propulsa el labio inferior y da lugar a la formación de pliegues en la piel del mentón.

Grupo superior de músculos orales

Al grupo superior de músculos orales pertenecen el músculo risorio, el cigomático mayor, el cigomático menor, el elevador del labio superior, el elevador del ala de la nariz y del labio superior y el elevador del ángulo de la boca (fig. 8.56).

- El músculo **risorio** participa en la producción de la risa franca (fig. 8.56). Es un músculo delgado y superficial, que se extiende lateralmente desde la comisura bucal siguiendo una dirección ligeramente superior. La contracción de sus fibras tracciona el ángulo de la boca lateralmente y hacia arriba.

© Elsevier. Fotocopiar sin autorización es un delito.

- Los músculos **cigomático mayor** y **cigomático menor** contribuyen a la producción de la sonrisa (fig. 8.56). El músculo cigomático mayor es un músculo superficial que se origina profundo al músculo orbicular del ojo, a lo largo de la porción posterior de la superficie lateral del hueso cigomático. Se dirige hacia abajo y adelante, mezclándose con el orbicular de la boca y se inserta en la piel del ángulo de la boca. El músculo cigomático menor se origina en el hueso cigomático, anterior al origen del músculo cigomático mayor. Discurre paralelo al cigomático mayor y se inserta en el labio superior, medial al ángulo de la boca. Ambos músculos cigomáticos desplazan los ángulos de la boca lateralmente y hacia arriba.
- El músculo **elevador del labio superior** profundiza el surco existente entre la nariz y el ángulo de la boca durante la expresión de tristeza (fig. 8.56). Se origina en el hueso maxilar, justo craneal al agujero infraorbitario, y sus fibras se dirigen en dirección inferior y medial, mezclándose con el músculo orbicular de la boca, hasta insertarse en la piel del labio superior.
- El músculo **elevador del ala de la nariz y del labio superior** es medial al músculo elevador del labio superior. Se origina en el hueso maxilar, cerca de la nariz, y se inserta en el cartílago alar de la nariz y en la piel del labio superior (fig. 8.56). Puede contribuir al ensanchamiento de las narinas.
- El músculo **elevador del ángulo de la boca** posee una situación más profunda y se encuentra cubierto por los otros dos músculos elevadores y por los músculos cigomáticos (fig. 8.56). Se origina en el hueso maxilar, justo inferior al agujero infraorbitario y se inserta en la piel del ángulo de la boca; se encarga de elevar la comisura de la boca y puede contribuir a profundizar el surco existente entre la nariz y el ángulo de la boca durante la expresión de tristeza.

Otros músculos o grupos musculares

Existen otros músculos o grupos musculares considerados como músculos de la expresión facial, también derivados del segundo arco faríngeo e inervados por el nervio facial [VII], que no se encuentran en el área definida como la cara. En este grupo se incluyen el músculo platisma, los auriculares y el occipitofrontal (v. fig. 8.53).

Músculo platisma

El músculo **platisma** es una lámina muscular delgada y extensa que se encuentra en la fascia superficial del cuello. Se origina por debajo de la clavícula, en la región torácica superior y asciende por el cuello hasta alcanzar la mandíbula. Las fibras más mediales se insertan en la mandíbula, mientras que las más laterales se unen a los músculos periorales.

La contracción del platisma tensa la piel del cuello y puede desplazar hacia abajo el labio inferior y las comisuras bucales.

Músculos auriculares

Los **músculos auriculares**, anterior, superior y posterior, son tres músculos que pertenecen al grupo denominado como «otros músculos de la expresión facial» y se encuentran relacionados con la oreja (fig. 8.58):

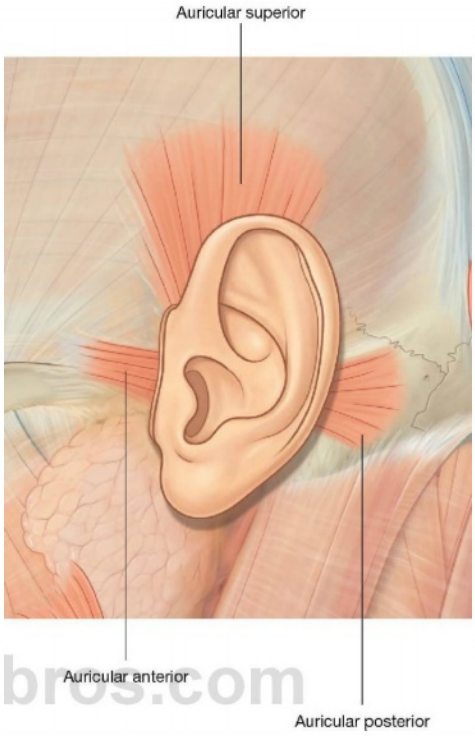

Fig. 8.58 Músculos auriculares.

- El músculo auricular anterior es anterolateral y tracciona de la oreja hacia arriba y adelante.
- El músculo auricular superior es superior y su contracción eleva la oreja.
- El músculo auricular posterior es posterior y su contracción repliega la oreja y la eleva.

Músculo occipitofrontal

El músculo **occipitofrontal** es el último músculo de esta categoría denominada como «otros músculos de la expresión facial» y se asocia al cuero cabelludo (v. fig. 8.53). Se compone de un vientre frontal anterior y un vientre occipital posterior, conectados mediante un tendón aponeurótico:

- El vientre frontal cubre la región de la frente y se inserta en la piel de las cejas.
- El vientre occipital se origina en la región craneal posterior y es menor que el vientre frontal.

La contracción del músculo occipitofrontal mueve el cuero cabelludo y produce pliegues en la frente.

Glándula parótida

La **glándula parótida** es la mayor de las tres glándulas salivales principales de la cabeza y a través de ella discurren numerosas estructuras. Se sitúa anterior y caudal a la mitad inferior de la oreja; superficial, posterior y profunda a la rama de la mandíbula (fig. 8.59). Se extiende caudalmente hasta el borde inferior de la mandíbula y cranealmente hasta el arco cigomático. Posteriormente cubre la parte anterior del músculo esternocleidomastoideo y se extiende anteriormente hasta la mitad del músculo masetero.

El **conducto parotídeo** abandona el borde anterior de la glándula parótida a mitad de camino entre el arco cigomático y la comisura bucal (fig. 8.59). Atraviesa la cara siguiendo una dirección transversal y, tras cruzar el borde medial del músculo masetero, se introduce profundamente en la almohadilla grasa de la boca y atraviesa el músculo buccinador. Desemboca en el interior de la boca cerca del segundo molar superior.

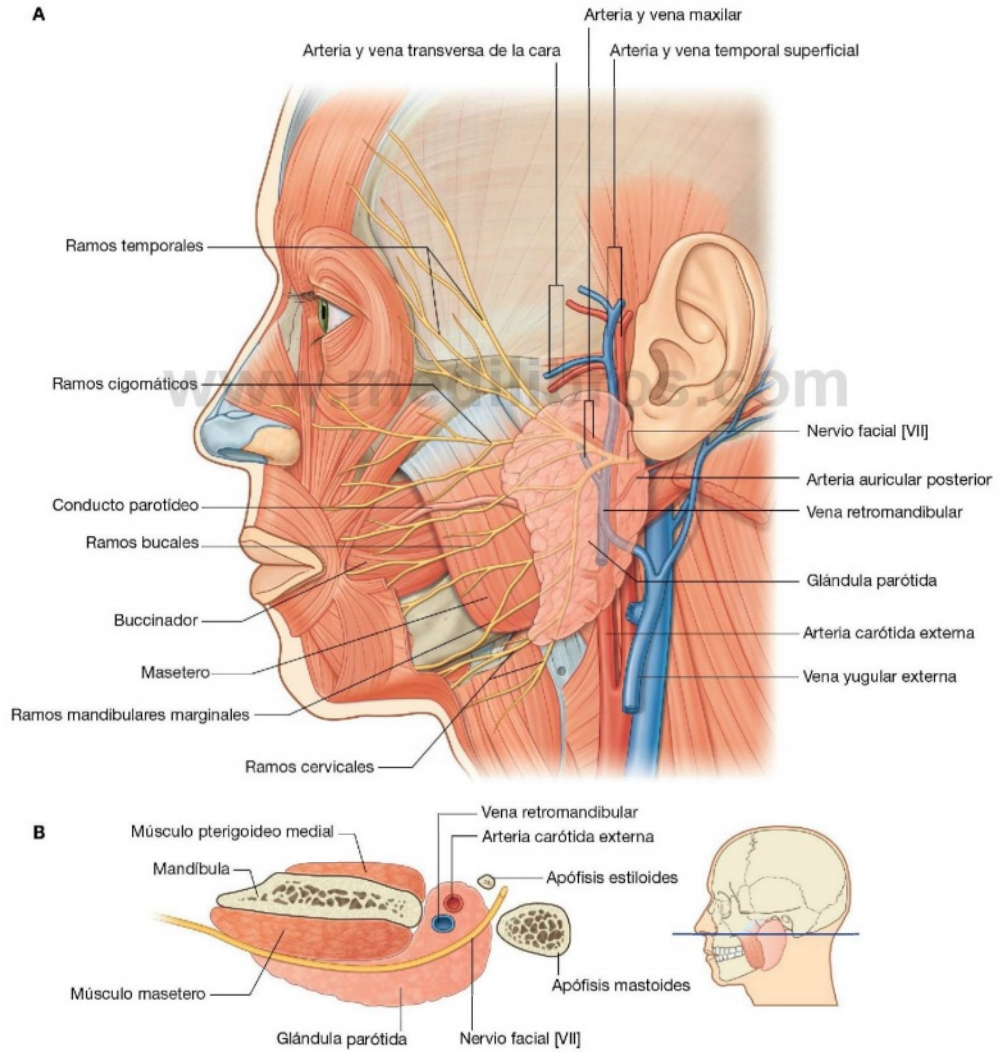

Fig. 8.59 Glándula parótida. **A.** Visión lateral. **B.** Sección transversal.

© Elsevier. Fotocopiar sin autorización es un delito.

Relaciones importantes

A través de la glándula parótida, o profundas a ésta, discurren diversas estructuras importantes, entre las que se incluyen el nervio facial [VII], la arteria carótida externa y sus ramas, y la vena retromandibular y sus venas tributarias (fig. 8.59).

Nervio facial

El nervio facial [VII] abandona el cráneo a través del agujero estilomastoideo y se introduce en el espesor de la glándula parótida, donde generalmente se divide en un tronco superior y otro inferior, que discurren a través del parénquima de la glándula, donde pueden seguir ramificándose y anastomosándose entre sí.

De los bordes superior, anterior e inferior de la glándula parótida emergen cinco grupos de ramos terminales del nervio facial [VII]: los **ramos temporales, cigomáticos, bucales, marginal de la mandíbula** y **cervical** (fig. 8.59).

Esta íntima relación entre el nervio facial [VII] y la glándula parótida implica que durante la extirpación quirúrgica de la glándula será difícil la disección si hay que respetar todos los ramos del nervio facial [VII].

Arteria carótida externa y sus ramas

La arteria carótida externa penetra en el interior de la glándula parótida o bien discurre profunda al extremo inferior de la glándula (fig. 8.59). En su recorrido en dirección superior da la **arteria auricular posterior** antes de dividirse en sus dos ramas terminales (la **arteria maxilar** y la **arteria temporal superficial**), cerca del borde inferior de la oreja:

- La arteria maxilar discurre horizontalmente, profunda a la mandíbula.
- La arteria temporal superficial continúa en una dirección superior y abandona el borde superior de la glándula tras emitir la **arteria transversa de la cara.**

Vena retromandibular y sus tributarias

La vena retromandibular se forma en el parénquima de la glándula parótida por la unión de las venas maxilar y temporal superficial (fig. 8.59) y discurre inferiormente en su interior. Suele dividirse en una rama anterior y otra posterior justo por debajo del borde inferior de la glándula.

Irrigación arterial

La glándula parótida recibe su irrigación de las numerosas arterias que atraviesan su parénquima.

Inervación

La inervación sensitiva de la glándula parótida depende del nervio auriculotemporal, un ramo del nervio mandibular [V_3]. Esta división del nervio trigémino abandona el cráneo a través del agujero oval.

El nervio auriculotemporal también transporta fibras secretomotoras a la glándula parótida. Estas fibras parasimpáticas posganglionares tienen su origen en el ganglio ótico asociado al nervio mandibular [V_3], situado inmediatamente inferior al agujero oval. Las fibras parasimpáticas preganglionares del ganglio ótico provienen del nervio glosofaríngeo [IX].

www.medilibros.com

Conceptos prácticos

Glándula parótida

La glándula parótida, par, es la glándula salival de mayor tamaño. Se encuentra rodeada por una vaina visceral, que forma parte de la fascia cervical profunda.

La glándula parótida produce una saliva acuosa y amilasa salival, necesarias para la formación del bolo alimenticio, la digestión oral y para facilitar un descenso suave del bolo alimenticio hacia los tramos superiores del aparato gastrointestinal.

Tumores de la glándula parótida

Los tumores más frecuentes de la glándula parótida (fig. 8.60) son benignos y por regla general suelen afectar a la porción superficial de la glándula. Entre estos tumores se incluyen el adenoma pleomórfico y el adenolinfoma. Su importancia estriba en las relaciones anatómicas de la glándula. Debe definirse la relación de cualquier tumor con los ramos del nervio facial [VII], ya que la resección tumoral puede dañar dicho nervio.

Cálculos de la glándula parótida

La formación de cálculos en el interior de la glándula parótida no es un hecho infrecuente. Se producen generalmente en la confluencia de los conductos y en el conducto parotídeo principal. El paciente suele referir un dolor intenso con la salivación y tiende a evitar los alimentos que producen dicho síntoma. El dolor puede provocarse fácilmente en la clínica si se pide al paciente que retenga en la boca el zumo de un limón.

El tratamiento quirúrgico depende de la localización del cálculo. Si se sitúa en la parte anterior del conducto parotídeo, la simple incisión a través de la mucosa bucal, junto con una esfinterotomía, puede ser suficiente para su eliminación. La extirpación glandular completa puede ser necesaria cuando el cálculo se localiza en el conducto principal pero a un nivel más posterior.

Fig. 8.60 Tumor de la glándula parótida. TC axial.

© Elsevier. Fotocopiar sin autorización es un delito.

Inervación

Durante el desarrollo, cada arco faríngeo se asocia con un nervio craneal. La cara deriva principalmente del primer y segundo arco faríngeo, por lo que la inervación de las estructuras faciales vecinas depende de:

- El nervio trigémino [V], que inerva las estructuras derivadas del primer arco faríngeo.
- El nervio facial [VII], que inerva los componentes faciales derivados del segundo arco faríngeo.

Inervación sensitiva

Durante el desarrollo, la cara se origina de diferentes estructuras que derivan del primer arco faríngeo, por lo que la inervación cutánea de la cara depende de ramos del nervio trigémino [V].

El nervio trigémino [V], antes de abandonar la fosa craneal media, se divide en tres ramos principales: el nervio oftálmico [V_1], el nervio maxilar [V_2] y el nervio mandibular [V_3] (fig. 8.61). Cada una de estas divisiones, tras salir de la cavidad craneal, inerva una región facial, de modo que la mayor parte de la piel de la cara está inervada sólo por los ramos del nervio trigémino [V]. La excepción consiste en una pequeña área que comprende el ángulo y el borde inferior de la rama de la mandíbula y partes de la oreja, que es inervada además por los nervios facial [VII] y vago [X] y por nervios cervicales.

Nervio oftálmico [V_1]

El nervio oftálmico [V_1] abandona el cráneo y penetra en la órbita a través de la fisura orbitaria superior. Los ramos (fig. 8.61) que proporcionan inervación a las estructuras faciales son:

- Los **nervios supratroclear** y **supraorbitario,** que abandonan la órbita superiormente e inervan el párpado superior, la frente y el cuero cabelludo.

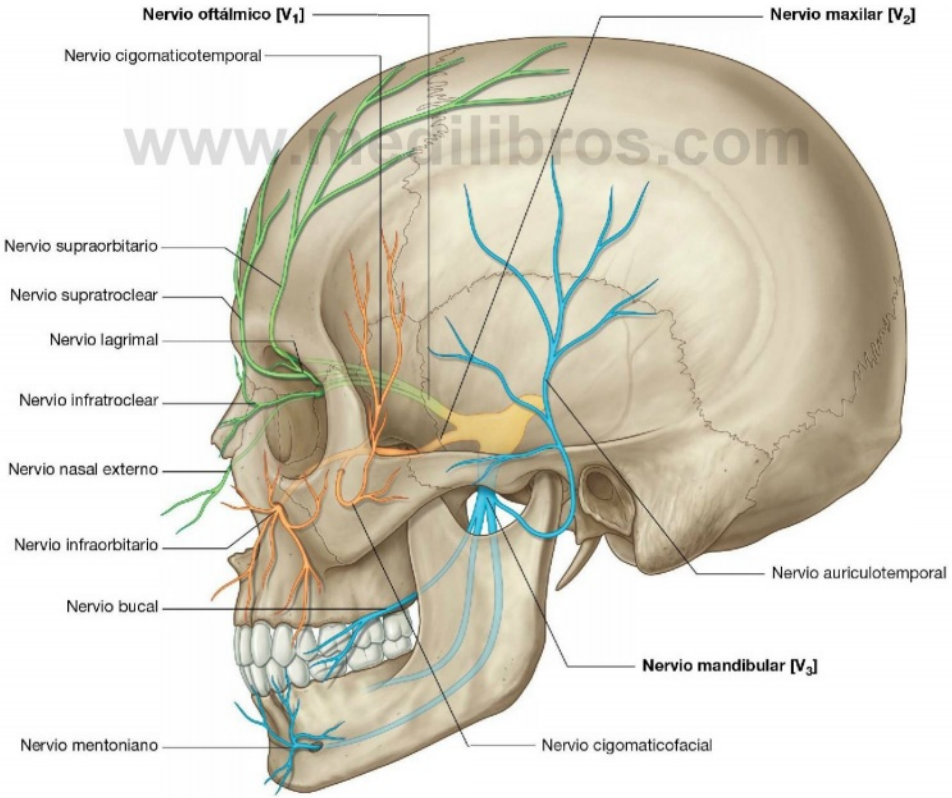

www.medilibros.com

Fig. 8.61 Salida craneal del nervio trigémino [V].

- El **nervio infratroclear**, que sale de la órbita por su ángulo medial para inervar la mitad interna del párpado superior, la piel del área del ángulo medial y de la región lateral de la nariz.
- El **nervio lagrimal**, que abandona la órbita por el ángulo lateral para inervar la mitad externa del párpado superior y la piel del ángulo lateral.
- El **nervio nasal externo**, que inerva la región anterior de la nariz (fig. 8.62).

Nervio maxilar [V_2]

El nervio maxilar [V_2] abandona el cráneo a través del agujero redondo mayor. Los ramos que inervan la cara (fig. 8.61) son los siguientes:

- Un pequeño **ramo cigomaticotemporal**, que tras abandonar el hueso cigomático inerva una pequeña zona de la región anterior de la sien, por encima del arco cigomático.
- Un pequeño **ramo cigomaticofacial**, que abandona el hueso cigomático e inerva una pequeña zona de la piel que cubre al hueso cigomático.
- El gran **nervio infraorbitario**, que abandona el hueso maxilar a través del agujero infraorbitario e inmediatamente se divide en múltiples ramos que inervan el párpado inferior, la mejilla, la región lateral de la nariz y el labio superior (fig. 8.62).

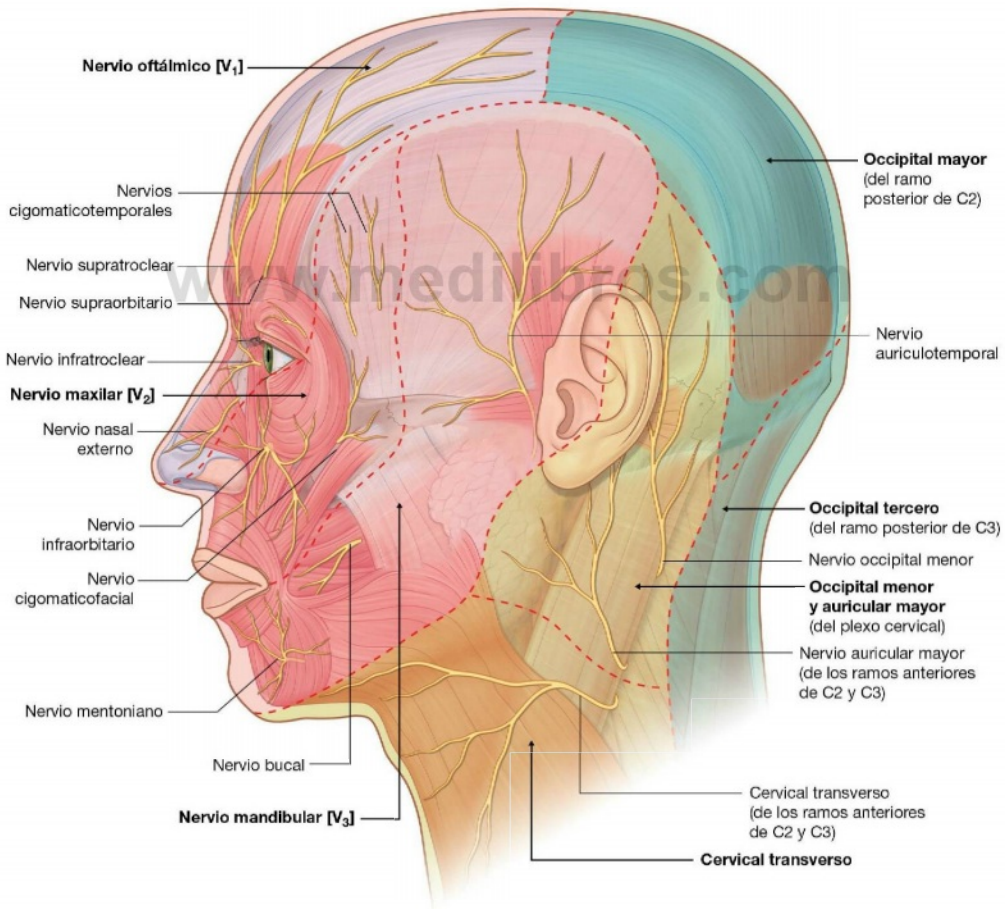

Fig. 8.62 Distribución cutánea del nervio trigémino [V].

© Elsevier. Fotocopiar sin autorización es un delito.

Nervio mandibular [V_3]

El nervio mandibular [V_3] sale del cráneo a través del agujero oval. Los ramos que inervan la cara (fig. 8.62) son:

- El **nervio auriculotemporal**, que alcanza la cara inmediatamente posterior a la articulación temporomandibular, atraviesa la glándula parótida y asciende anterior a la oreja para inervar el conducto auditivo externo, la superficie de la membrana timpánica y una amplia zona de la sien.
- El **nervio bucal**, que discurre sobre la superficie del músculo buccinador e inerva la mejilla.
- El **nervio mentoniano**, que tras abandonar la mandíbula a través del agujero mentoniano se divide en múltiples ramos que inervan la piel y las membranas mucosas del labio inferior así como la piel del mentón (fig. 8.62).

Inervación motora

Los músculos de la cara, así como los asociados con la oreja y el cuero cabelludo, derivan del segundo arco faríngeo, por lo que reciben su inervación a partir de ramos del nervio craneal asociado con dicho arco, el nervio facial [VII].

El nervio facial [VII] abandona la fosa craneal posterior por el conducto auditivo interno. Pasa a través del hueso temporal, donde emite varios ramos y tras salir de la base del cráneo por el agujero estilomastoideo (fig. 8.63) emite el **nervio auricular posterior.** Este ramo se dirige hacia arriba, por detrás de la oreja, para inervar el vientre occipital del músculo occipitofrontal del cuero cabelludo y el músculo auricular posterior de la oreja.

A continuación, el tronco principal del nervio facial [VII] emite otro ramo, que inerva el vientre posterior del músculo digástrico y al músculo estilohioideo, tras lo cual se introduce en la glándula parótida (fig. 8.63B).

Una vez en el interior de la glándula parótida, el tronco del nervio facial [VII] se bifurca generalmente en un ramo superior (temporofacial) y un ramo inferior (cervicofacial), que a su vez pueden ramificarse o bien formar una red anastomótica (el plexo parotídeo) en el interior del parénquima de la glándula parótida.

Con independencia del tipo de interconexión que se establezca, de la glándula parótida emergen cinco grupos de ramos terminales del nervio facial [VII]: los ramos temporales, cigomáticos, bucales, marginales de la mandíbula y cervicales (fig. 8.63A).

Aunque pueden existir variaciones en el patrón de distribución de los cinco grupos de ramos terminales, el patrón básico es el siguiente:

- Los ramos temporales emergen por el borde superior de la glándula parótida e inervan los músculos del área de la sien, la frente y la zona supraorbitaria.
- Los ramos cigomáticos surgen del borde anterosuperior de la glándula parótida e inervan los músculos del área infraorbitaria, la región nasal lateral y el labio superior.
- Los ramos bucales salen del borde anterior de la glándula parótida para inervar los músculos de la mejilla, el labio superior y la comisura bucal.
- Los ramos marginales de la mandíbula emergen por el borde anteroinferior de la glándula parótida para inervar los músculos del labio inferior y del mentón.
- Los ramos cervicales abandonan la glándula parótida por su borde inferior e inervan el músculo platisma.

www.edilibros.com

Vasos

Las arterias que irrigan la cara son principalmente ramas de la arteria carótida externa, y en menor medida de una rama de la arteria carótida interna.

De modo similar, la mayor parte del retorno venoso es subsidiario de la vena yugular interna, aunque algunas conexiones faciales importantes resultan en que parte de la circulación venosa se realiza a través de una vía intracraneal importante desde el punto de vista clínico, en la que participa el seno cavernoso.

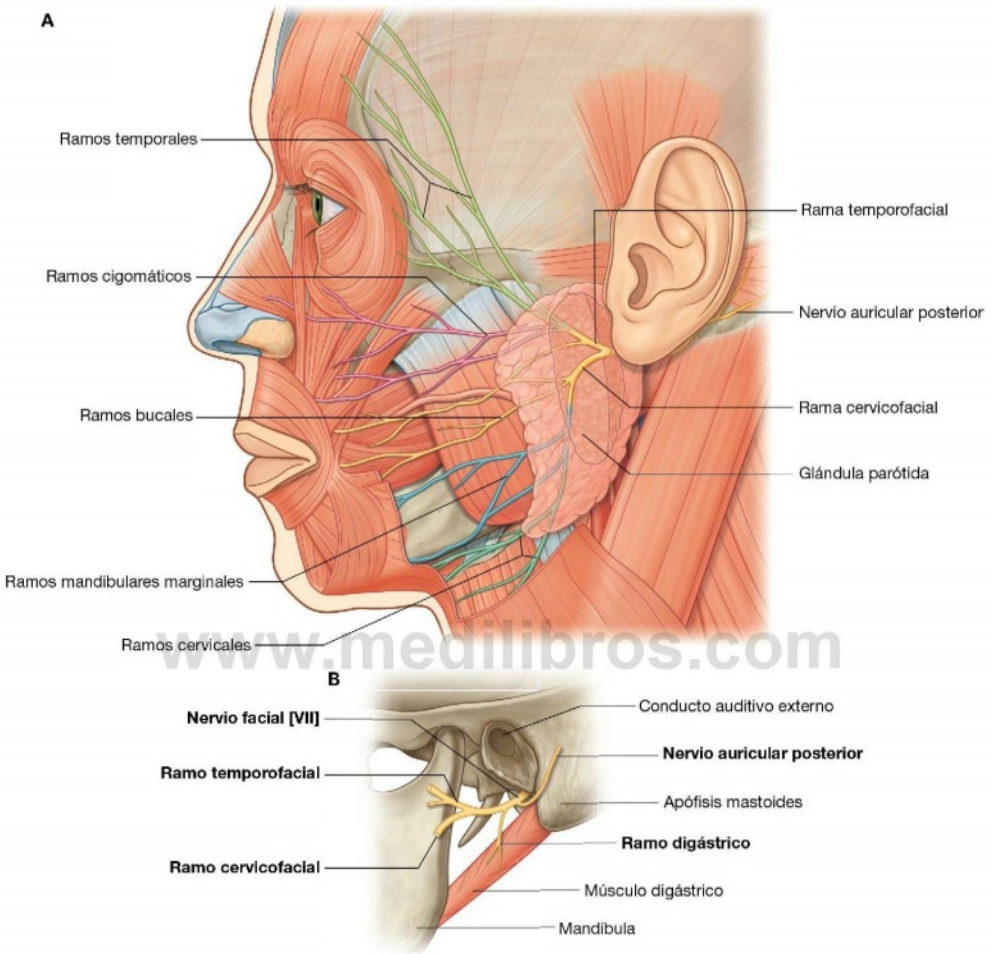

www.medilibros.com

Fig. 8.63 Nervio facial [VII] en la cara. **A.** Ramos terminales. **B.** Ramos anteriores a su entrada en la glándula parótida.

Arterias

Arteria facial

La arteria facial es el vaso más importante para la irrigación de la cara (fig. 8.64). Tras surgir de la superficie anterior de la arteria carótida externa, asciende atravesando las estructuras profundas del cuello y emerge por el borde inferior de la mandíbula, tras pasar posterior a la glándula submandibular. Sigue un trayecto curvo alrededor del borde inferior de la mandíbula, inmediatamente anterior al músculo masetero, donde puede palparse su latido, hasta alcanzar la región de la cara. A partir de este punto la arteria facial se dirige hacia arriba y medialmente siguiendo un curso tortuoso. Asciende por la región lateral de la nariz y finaliza por medio de la **arteria angular** en el ángulo medial del ojo.

A lo largo de su recorrido, la arteria facial discurre profunda a los músculos platisma, risorio, cigomático mayor y cigomático menor, superficial a los músculos buccinador y elevador del ángulo de la boca, y puede discurrir superficialmente o atravesar el músculo elevador del labio superior.

Entre las ramas de la arteria facial se incluyen las ramas labial superior e inferior y la rama nasal lateral (fig. 8.64).

© Elsevier. Fotocopiar sin autorización es un delito.

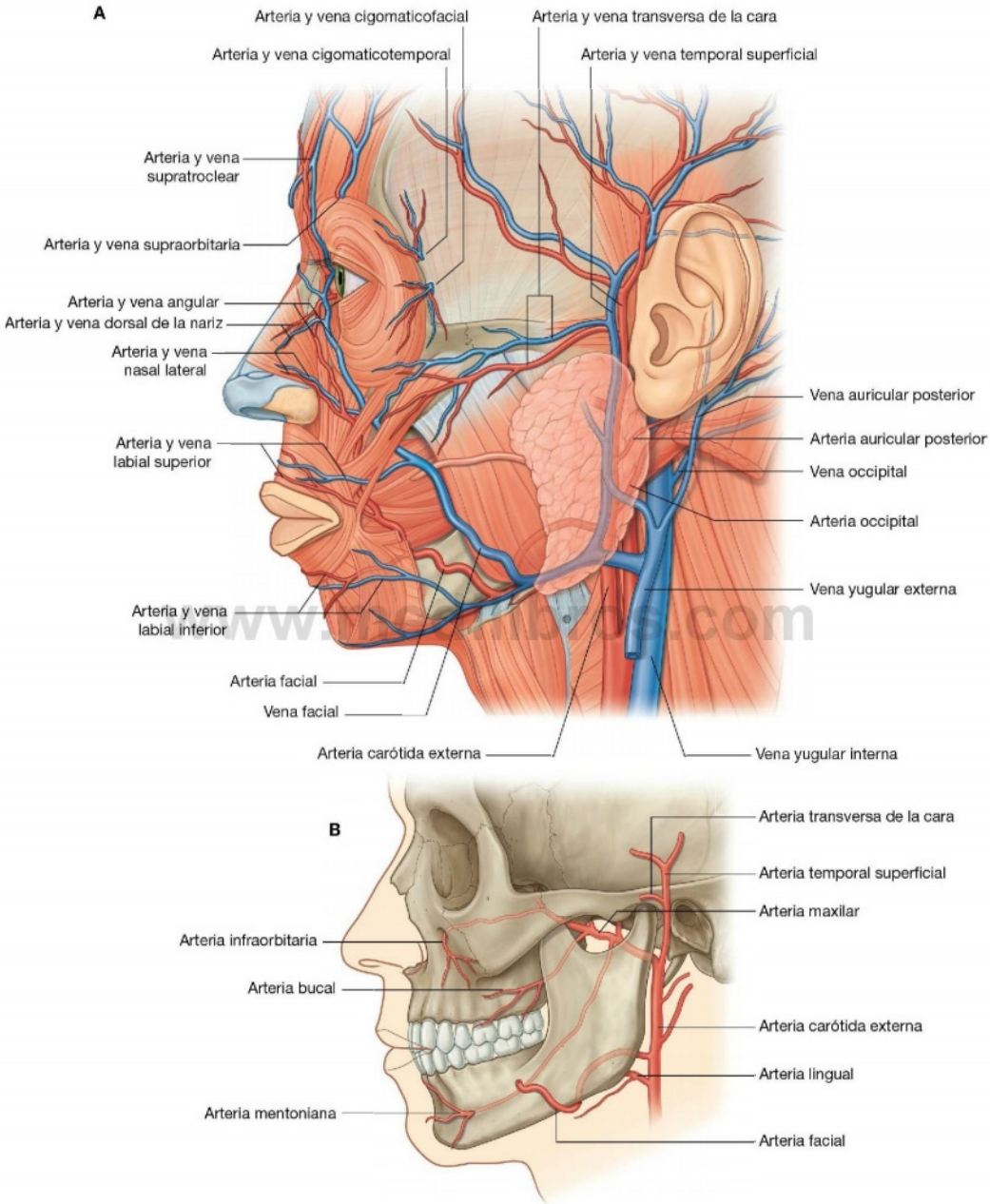

Fig. 8.64 Vascularización de la cara. **A.** Visión lateral. **B.** Ramas de la arteria maxilar.

Las ramas labiales se originan próximas al ángulo de la boca:

- La **rama labial inferior** irriga el labio inferior.
- La **rama labial superior** irriga el labio superior y también emite una rama para el tabique nasal.

Las ramas labiales superior e inferior se anastomosan cerca de la línea media con sus homólogas contralaterales. Estas anastomosis establecen una conexión importante entre las arterias faciales y las arterias carótidas externas de ambos lados.

La **rama nasal lateral** es una pequeña rama que surge de la arteria facial mientras discurre por la región lateral de la nariz. Aporta la irrigación a la superficie lateral y al dorso de la nariz.

Arteria transversa de la cara

La arteria transversa de la cara, una rama de la arteria temporal superficial (la menor de las dos ramas terminales de la arteria carótida externa), es otro vaso que contribuye a la irrigación de la región facial (fig. 8.64).

La arteria transversa de la cara surge de la arteria temporal superficial en el interior del parénquima de la glándula parótida, atraviesa la glándula y cruza la cara siguiendo una dirección transversal. Discurre sobre la superficie externa del músculo masetero, entre el arco cigomático y el conducto parotídeo.

Ramas de la arteria maxilar

La arteria maxilar, la mayor de las dos ramas terminales de la arteria carótida externa, emite varias ramas de pequeño tamaño que contribuyen a la irrigación de la cara:

- La **arteria infraorbitaria** alcanza la cara a través del agujero infraorbitario e irriga el párpado inferior, el labio superior y el área comprendida entre estas dos estructuras.
- La **arteria bucal** llega a la cara por la superficie externa del músculo buccinador e irriga las estructuras de la zona.
- La **arteria mentoniana** alcanza la cara tras salir del agujero mentoniano e irriga la zona del mentón.

Ramas de la arteria oftálmica

En la irrigación de la cara también participan tres pequeñas arterias que derivan de una rama de la arteria carótida interna, la **arteria oftálmica**, una vez que penetra en la órbita:

- Las **arterias cigomaticofacial y cigomaticotemporal** derivan de la rama lagrimal de la arteria oftálmica (fig. 8.64), alcanzan la cara a través de los agujeros cigomaticofacial y cigomaticotemporal y aportan la irrigación del área facial sobre el hueso cigomático.
- La **arteria dorsal de la nariz**, una rama terminal de la arteria oftálmica, abandona la órbita por su ángulo medial e irriga el dorso de la nariz.

La zona anterior del cuero cabelludo recibe su irrigación a través de otras ramas de la arteria oftálmica (las arterias supraorbitaria y supratroclear).

Venas

Vena facial

La vena facial es la principal vía de retorno venoso de la cara (fig. 8.64). Se origina cerca del ángulo interno de la órbita, mediante la unión de las **venas supraorbitaria** y **supratroclear** en la **vena angular.** A medida que discurre en dirección inferior, la vena angular pasa a denominarse vena facial, situándose inmediatamente posterior a la arteria facial. La vena facial desciende a través de la cara junto a la arteria facial hasta que alcanza el borde inferior de la mandíbula. En este punto ambos vasos se separan y la vena facial se hace superficial a la glándula submandibular antes de alcanzar la vena yugular interna.

www.medilibros.com

© Elsevier. Fotocopiar sin autorización es un delito.

A lo largo de su recorrido, la vena facial recibe venas tributarias de los párpados, la nariz, los labios, la mejilla y el mentón, que discurren acompañadas por ramas de la arteria facial.

Vena transversa de la cara

La vena transversa de la cara es una vena de pequeño tamaño que acompaña a la arteria transversa de la cara en su recorrido (fig. 8.64). Drena en la vena temporal superficial, en el interior del parénquima de la glándula parótida.

Conexiones venosas intracraneales

La vena facial durante su recorrido por la cara establece numerosas conexiones con los conductos venosos que se dirigen hacia las zonas más profundas de la cabeza (fig. 8.65):

- Cerca del ángulo interno de la órbita se comunica con las venas oftálmicas.
- En la región de la mejilla se reúne con las venas que atraviesan el agujero infraorbitario.
- Se comunica también con las venas que se dirigen a las regiones más profundas de la cara (es decir, con la vena facial profunda que conecta con el plexo venoso pterigoideo).

Todos estos conductos venosos establecen conexiones con el seno cavernoso intracraneal por medio de venas emisarias que comunican las venas intracraneales con las extracraneales.

La vena facial y el resto de los conductos venosos en la cabeza carecen de válvulas, por lo que la sangre puede moverse en cualquier dirección. Debido a las interconexiones venosas, las infecciones de la cara, principalmente las localizadas por encima de la boca (es decir, la «zona de peligro») deberían ser tratadas con sumo cuidado para impedir la diseminación del material infeccioso hacia estructuras intracraneales.

Drenaje linfático

El drenaje linfático de la cara se dirige principalmente hacia tres grupos de nódulos linfáticos (fig. 8.66):

- Los **nódulos submentonianos** inferiores y posteriores al mentón, drenan los linfáticos de la región medial del labio inferior y de la barbilla bilateralmente.
- Los **nódulos submandibulares,** superficiales a la glándula submandibular e inferiores al cuerpo de la mandíbula, drenan los linfáticos del ángulo interno de la órbita, la mayor parte de la zona externa de la nariz, la zona medial de la mejilla, el labio superior y la zona lateral del labio inferior, siguiendo el curso de la arteria facial.
- Los **nódulos parotídeos y preauriculares,** se encuentran por delante de la oreja y drenan los linfáticos de la mayor parte de los párpados, parte de la zona externa de la nariz y la región lateral de la mejilla.

www.medilibros.com

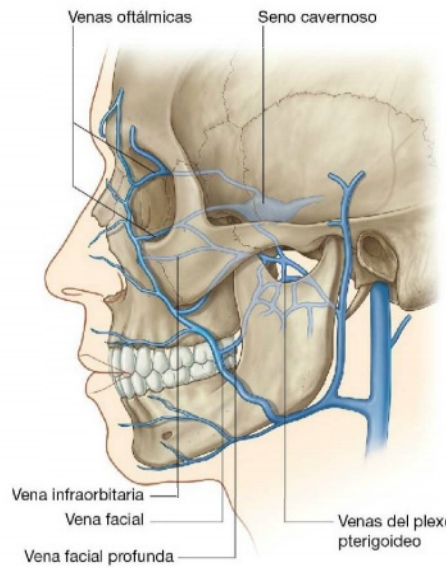

Fig. 8.65 Conexiones venosas intracraneales.

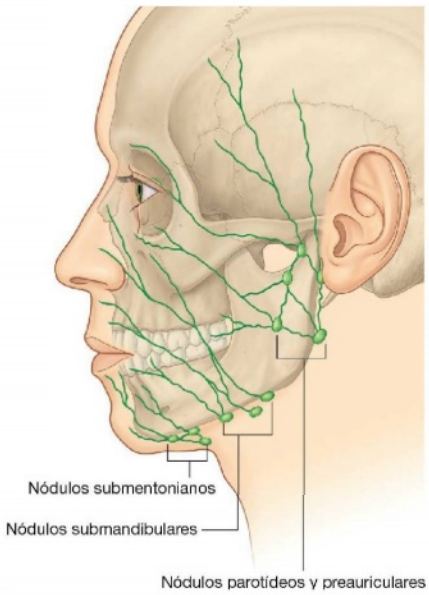

Fig. 8.66 Drenaje linfático de la cara.

Conceptos prácticos

Parálisis del nervio facial [VII] (parálisis de Bell)

La complejidad del nervio facial [VII] queda demostrada por los diferentes procesos patológicos que puede sufrir y por las distintas localizaciones en los que estos procesos tienen lugar.

El nervio facial [VII] se origina a partir de los núcleos presentes en el tronco del encéfalo y emerge en la unión entre la protuberancia y el bulbo raquídeo. Se introduce por el conducto auditivo interno, llega al ganglio geniculado (donde emite una serie de ramos) y emerge de la base del cráneo tras un complejo recorrido en el interior del hueso temporal, para abandonar el cráneo por el agujero estilomastoideo. Penetra en el interior de la glándula parótida y emite cinco grupos de ramos terminales que inervan los músculos de la cara y un número de ramos adicionales que inervan los músculos más profundos o más posteriores. Existen diversas lesiones que pueden dañar al nervio facial a lo largo de su recorrido, siendo posible, con los conocimientos clínicos adecuados, determinar el punto exacto de la lesión en relación con el recorrido del nervio.

Lesiones centrales

Una lesión primaria en el tronco del encéfalo afecta tanto a la función sensorial como a la función motora del nervio facial [VII], incluyendo sus componentes especiales. Si la lesión acontece antes de que las fibras nerviosas crucen la línea media (antes de que se decusen), el síntoma principal consistirá en una debilidad de la hemicara inferior contralateral (del lado opuesto). La conservación o la pérdida de las funciones especiales vienen determinadas por la extensión de la lesión.

Lesiones del ganglio geniculado y de sus zonas vecinas

Las lesiones en o alrededor del ganglio geniculado típicamente se acompañan de una pérdida de la función motora en toda la hemicara ipsilateral (del mismo lado de la lesión). Como la lesión es anterior al nervio petroso mayor y a la cuerda del tímpano, ramos del nervio facial, es probable que también se encuentren afectados el gusto de los dos tercios anteriores de la lengua, la secreción lagrimal y la salivación.

Lesiones en el agujero estilomastoideo y en sus zonas vecinas

Las lesiones en el agujero estilomastoideo o a su alrededor constituyen la patología más frecuente del nervio facial [VII]. La etiología más habitual suele ser la inflamación de origen viral del nervio en el interior del conducto óseo antes de emerger por el agujero estilomastoideo. El paciente típicamente se presenta con una pérdida de la función motora de toda la hemicara ipsilateral. Los pacientes, aparte de un aspecto característico, suelen tener complicaciones durante la masticación de los alimentos. Si la lesión es distal a los nervios petroso mayor y cuerda del tímpano, que se originan en el interior del hueso temporal, la secreción lagrimal y el gusto pueden no verse afectados.

Conceptos prácticos

Neuralgia del trigémino

La neuralgia del trigémino (tic doloroso) es un trastorno sensorial complejo de la raíz sensitiva del nervio trigémino. El dolor típicamente se localiza en el área de distribución del nervio mandibular [V_3] y del nervio maxilar [V_2] y se caracteriza por la aparición súbita de un dolor insoportable que puede ser desencadenado tras tocar una zona de piel sensible.

La etiología de la neuralgia del trigémino es desconocida, aunque se invoca la participación de vasos sanguíneos anómalos presentes en la ruta sensorial de los nervios maxilar [V_2] y mandibular [V_3].

La persistencia de los síntomas y la falta de respuesta al tratamiento médico puede hacer necesaria una exploración quirúrgica del nervio trigémino (no exenta de riesgos) con el fin de eliminar cualquier vaso aberrante.

© Elsevier. Fotocopiar sin autorización es un delito.

CUERO CABELLUDO

El cuero cabelludo es la región de la cabeza que se extiende desde los arcos superciliares anteriormente hasta la protuberancia occipital externa y las líneas nucales superiores posteriormente. Lateralmente se continúa inferiormente hasta el arco cigomático.

El cuero cabelludo es una estructura estratificada cuya composición puede deducirse a partir de las letras que componen el término en lengua inglesa (SCALP):

- S: piel (***s**kin*).
- C: tejido **c**onjuntivo denso.
- A: capa **a**poneurótica.
- L: tejido conjuntivo **l**axo.
- P: **p**ericráneo (fig. 8.67).

Capas

La exploración de la estructura estratificada del cuero cabelludo revela que las tres primeras capas se encuentran firmemente unidas, formando una sola unidad. Esta unidad es denominada en ocasiones como cuero cabelludo propiamente dicho y es el tejido que se levanta durante los «arrancamientos» importantes del cuero cabelludo.

Piel

La piel es la capa más externa del cuero cabelludo (figs. 8.67 y 8.68). Su estructura es similar a la de la piel del resto del cuerpo con la excepción de que cuenta con una mayor cantidad de pelo.

Tejido conjuntivo denso

Por debajo de la piel se encuentra el tejido conjuntivo denso. Esta capa ancla la piel a la tercera capa y contiene las arterias, las venas y los nervios del cuero cabelludo. Cuando se secciona el cuero cabelludo, el tejido conjuntivo denso que rodea los vasos sanguíneos tiende a mantener abiertos los vasos seccionados, resultando en una hemorragia intensa.

Capa aponeurótica

La capa aponeurótica es la capa más profunda de las tres primeras capas del cuero cabelludo. Se encuentra unida firmemente

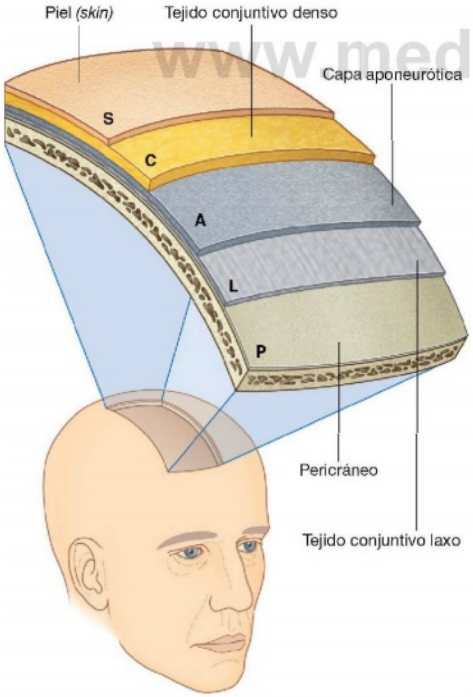

Fig. 8.67 Cuero cabelludo (SCALP).

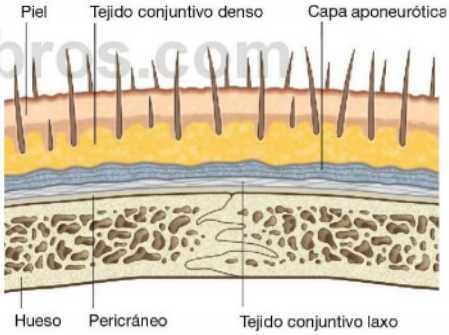

Fig. 8.68 Capas del cuero cabelludo.

www.medilibros.com

a la piel por medio del tejido conjuntivo denso de la segunda capa. Está compuesta por el músculo occipitofrontal, que posee un vientre frontal anterior, un vientre occipital posterior y un tendón aponeurótico, la **aponeurosis epicraneana** (**galea aponeurótica**) que los conecta (fig. 8.69).

El vientre frontal del músculo occipitofrontal se inserta anteriormente en la piel de las cejas, se dirige hacia arriba, cruza la frente, hasta continuarse con el tendón aponeurótico.

Posteriormente, cada vientre occipital del músculo occipitofrontal se origina en la zona lateral de las líneas nucales superiores del hueso occipital y de las apófisis mastoides del hueso temporal. Desde su origen se dirige hacia arriba para insertarse en el tendón aponeurótico.

La contracción del músculo occipitofrontal mueve el cuero cabelludo, forma pliegues en la frente y eleva las cejas. El vientre frontal está inervado por ramos temporales del nervio facial [VII] y el vientre posterior por el ramo auricular posterior.

Tejido conjuntivo laxo

El tejido conjuntivo laxo forma una capa que separa la capa aponeurótica del pericráneo y facilita el movimiento del cuero cabelludo propiamente dicho sobre la calvaria (figs. 8.67 y 8.69). Debido a su consistencia, las infecciones tienden a localizarse y extenderse a través del tejido conjuntivo laxo (v. también Conceptos prácticos, «Cuero cabelludo y meninges»).

Pericráneo

El pericráneo es la capa más profunda del cuero cabelludo y se corresponde con el periostio de la superficie externa de la calvaria. Se encuentra unido a los huesos del cráneo, de los que puede ser separado, excepto en las zonas de sutura.

www.medilibros.com

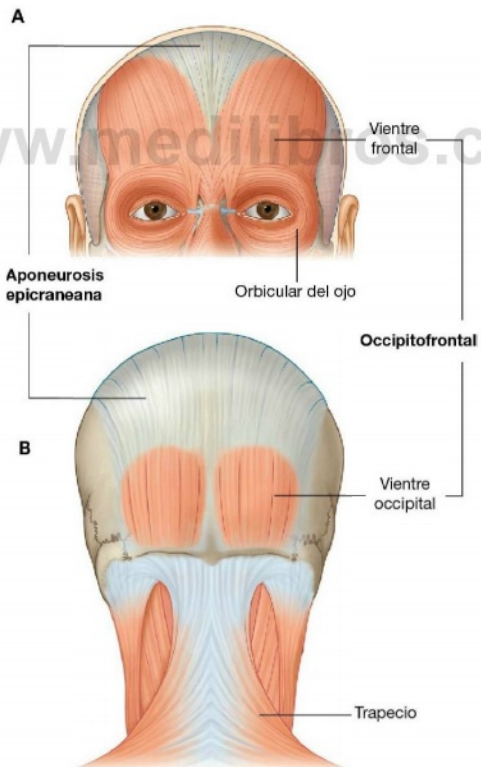

Fig. 8.69 Músculo occipitofrontal. **A.** Vientre frontal. **B.** Vientre occipital.

© Elsevier. Fotocopiar sin autorización es un delito.

Inervación

La inervación sensitiva del cuero cabelludo depende de dos fuentes principales, los nervios craneales y los nervios cervicales, según sea la localización, anterior o posterior a las orejas y al vértex de la cabeza (fig. 8.70). El músculo occipitofrontal recibe su inervación a partir de ramos del nervio facial [VII].

Por delante de las orejas y del vértex de la cabeza

El cuero cabelludo por delante de las orejas y del vértex de la cabeza recibe su inervación de ramos del nervio trigémino [V] (fig. 8.70). Estos ramos son los nervios auriculotemporal, cigomaticotemporal, supraorbitario y supratroclear.

- El **nervio supratroclear** tras abandonar la órbita atraviesa el músculo frontal, se dirige superiormente a través de la frente y la inerva en la zona próxima a la línea media.
- El **nervio supraorbitario** sale de la órbita a través del agujero o escotadura supraorbitaria, atraviesa el músculo frontal y continúa superiormente a través del cuero cabelludo por detrás hasta el vértex de la cabeza.
- El **nervio cigomaticotemporal** abandona el cráneo a través de un orificio en el hueso cigomático e inerva una pequeña zona de cuero cabelludo de la parte anterior de la sien.
- El **nervio auriculotemporal,** tras abandonar el cráneo, continúa en un plano profundo a la glándula parótida hasta la región auricular anterior, desde donde se dirige hacia arriba, por delante de la oreja, hasta cerca del vértex de la cabeza. Inerva el cuero cabelludo desde la región temporal y la región auricular anterior, hasta cerca del vértex.

Por detrás de las orejas y del vértex de la cabeza

La inervación sensitiva del cuero cabelludo por detrás de las orejas y del vértex de la cabeza depende de los nervios cervicales, en

www.medilibros.com

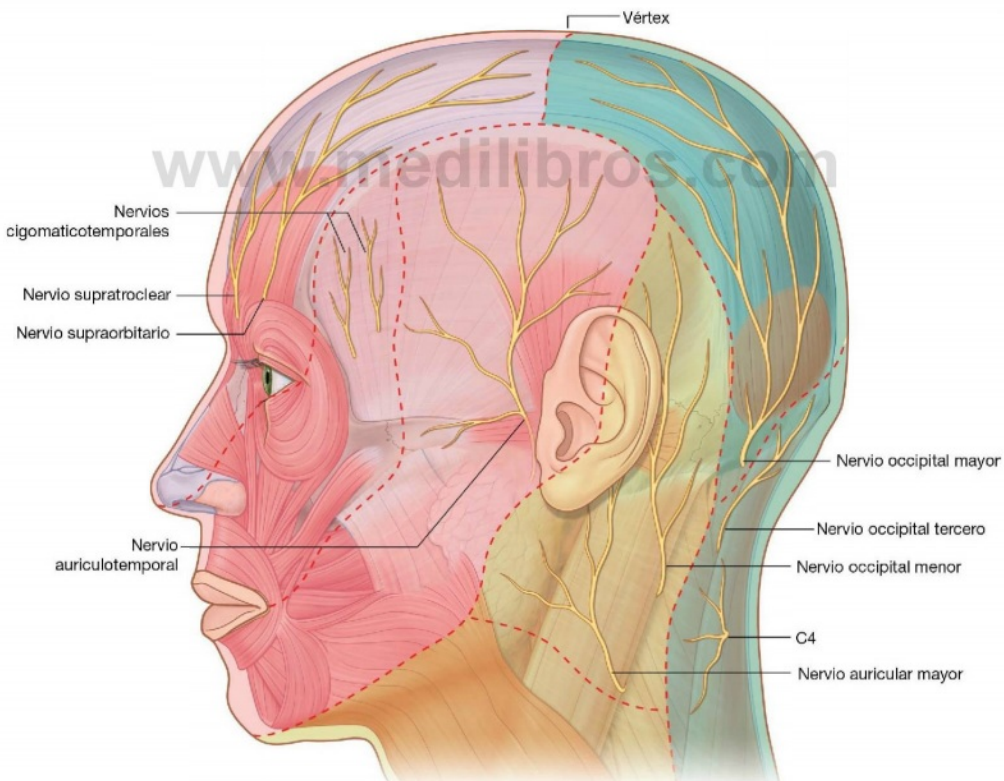

Fig. 8.70 Inervación del cuero cabelludo.

concreto de ramos de los niveles medulares C2 y C3 (fig. 8.70). Estos ramos son el nervio auricular mayor, el occipital menor, el occipital mayor y el occipital tercero.

- El **nervio auricular mayor** es un ramo del plexo cervical. Se origina de los ramos anteriores de los nervios espinales C2 y C3, asciende sobre la superficie del músculo esternocleidomastoideo e inerva una pequeña zona del cuero cabelludo por detrás de la oreja.
- El **nervio occipital menor** también es un ramo del plexo cervical. Surge del ramo anterior del nervio espinal C2, asciende sobre el borde posterior del músculo esternocleidomastoideo e inerva una zona del cuero cabelludo posterior y superior a la oreja.
- El **nervio occipital mayor** es un ramo de la raíz posterior del nervio espinal C2, emerge inmediatamente por debajo del músculo oblicuo inferior de la cabeza, asciende superficial al triángulo suboccipital, atraviesa los músculos trapecio y semiespinoso de la cabeza y a continuación se ramifica para inervar una gran parte del cuero cabelludo posterior que alcanza en dirección superior hasta el vértex de la cabeza.
- El **nervio occipital tercero** es un ramo de la raíz posterior del nervio espinal C3, atraviesa los músculos trapecio y semiespinoso de la cabeza e inerva una pequeña zona de la región inferior del cuero cabelludo.

Vasos

Arterias

Las arterias que irrigan el cuero cabelludo (fig. 8.71) son ramas bien de la arteria carótida externa o de la arteria oftálmica, una rama de la arteria carótida interna.

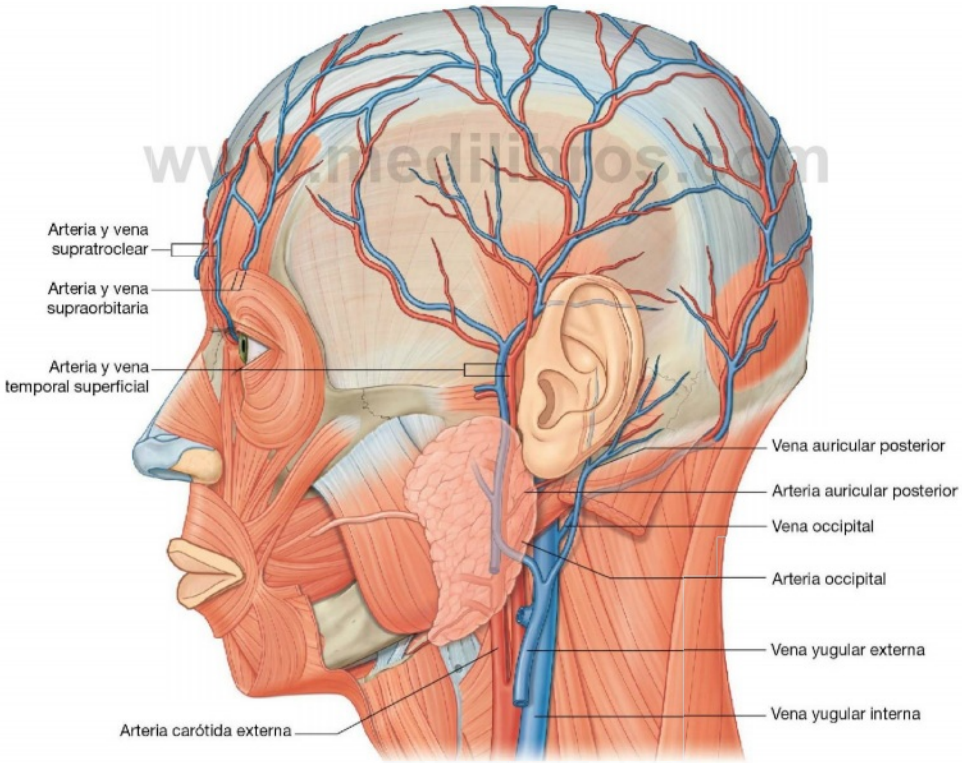

Fig. 8.71 Vascularización del cuero cabelludo.

© Elsevier. Fotocopiar sin autorización es un delito.

Conceptos prácticos

Laceración del cuero cabelludo

El cuero cabelludo posee una irrigación muy rica que proviene de las arterias carótidas externas, por lo que las laceraciones del cuero cabelludo tienden a cursar con hemorragias importantes. Estas hemorragias suelen ser de predominio arterial, hecho explicado por dos razones. En primer lugar, en la posición erguida, la presión venosa es extremadamente baja y, en segundo lugar, los vasos no se retraen y se cierran cuando son seccionados debido a que el tejido conjuntivo en el que se encuentran los mantiene abiertos.

Ramas de la arteria oftálmica

Las arterias supraorbitaria y supratroclear irrigan la zona anterosuperior del cuero cabelludo. La arteria oftálmica emite estas dos ramas en el interior de la órbita, continúan a su través y la abandonan para discurrir sobre la frente, junto a los nervios supraorbitario y supratroclear. Al igual que estos nervios, las arterias ascienden a través de la frente para irrigar el cuero cabelludo, alcanzando posteriormente hasta el vértex de la cabeza.

Ramas de la arteria carótida externa

La mayor parte del cuero cabelludo recibe su irrigación a partir de tres ramas de la arteria carótida externa: las arterias occipital, auricular posterior y temporal superficial, que irrigan las porciones posterior y laterales del cuero cabelludo (fig. 8.71):

- La rama de menor tamaño (la **arteria auricular posterior**) abandona la cara posterior de la arteria carótida externa, atraviesa estructuras más profundas y emerge para irrigar el área del cuero cabelludo posterior a la oreja.
- La **arteria occipital** también surge de la cara posterior de la arteria carótida externa, asciende en dirección posterior, atraviesa diversas capas de la musculatura de la espalda y emerge para irrigar una gran parte de la zona posterior del cuero cabelludo.
- La **arteria temporal superficial** es la tercera rama que irriga el cuero cabelludo. Es una rama terminal de la arteria carótida externa que asciende anterior a la oreja. Se divide en una rama anterior y otra posterior, que irrigan casi por completo la zona lateral del cuero cabelludo.

Venas

Las venas que drenan el cuero cabelludo siguen un patrón de distribución similar al de las arterias:

- Las venas supraorbitaria y supratroclear drenan la región anterior del cuero cabelludo, desde los arcos superciliares hasta el vértex de la cabeza (fig. 8.71), discurren por debajo de los arcos superciliares, establecen conexiones con las venas oftálmicas en la órbita, y continúan inferiormente para participar en la formación de la vena angular, que es una vena tributaria superior de la vena facial.
- La **vena temporal superficial** drena toda la zona lateral del cuero cabelludo antes de discurrir inferiormente para contribuir a la formación de la vena retromandibular.
- La **vena auricular posterior** drena la región del cuero cabelludo posterior a la oreja y desemboca en una tributaria de la vena retromandibular.
- La **vena occipital** drena la zona posterior del cuero cabelludo desde la protuberancia occipital externa y las líneas nucales superiores hasta el vértex de la cabeza. A nivel más profundo, atraviesa la musculatura posterior del cuello para contribuir a la formación del plexo venoso del triángulo suboccipital.

Drenaje linfático

El drenaje linfático del cuero cabelludo suele seguir el patrón de distribución arterial.

Los linfáticos de la región occipital inicialmente drenan en los nódulos occipitales, próximos a la inserción del músculo trapecio en la base del cráneo (fig. 8.72). En dirección más

www.medilibros.com

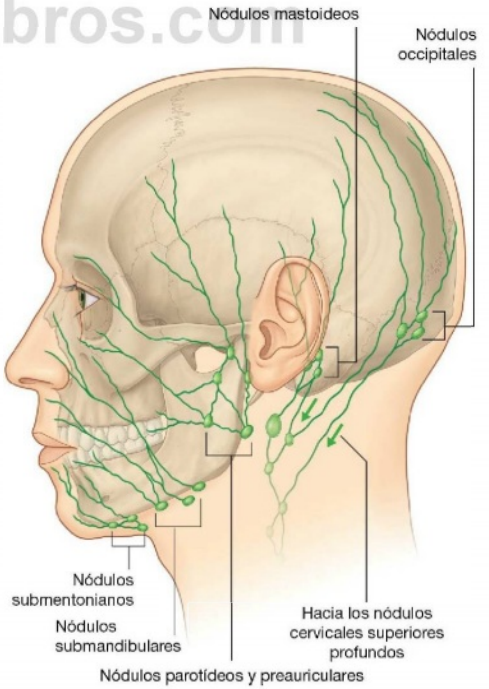

Fig. 8.72 Drenaje linfático del cuero cabelludo.

distal, los nódulos occipitales drenan en los nódulos cervicales profundos superiores. También existe un drenaje directo desde esta zona del cuero cabelludo hasta los nódulos cervicales profundos superiores.

Los linfáticos de la región superior del cuero cabelludo drenan en dos direcciones:

- Los linfáticos posteriores al vértex de la cabeza drenan en los **nódulos mastoideos** (nódulos auriculares posteriores/retroauriculares) que se encuentran posteriores a la oreja, cerca de la apófisis mastoides del hueso temporal. Los vasos eferentes de estos nódulos drenan en los nódulos cervicales profundos superiores.
- Los linfáticos anteriores al vértex de la cabeza drenan por delante de la oreja, en los nódulos parotídeos y preauriculares de la superficie de la glándula parótida.

Por último, pueden existir vías de drenaje linfático desde la frente hasta los nódulos submandibulares a través de vasos eferentes que siguen la arteria facial.

ÓRBITA

Las órbitas son estructuras bilaterales situadas en la mitad superior de la cara, por debajo de la fosa craneal anterior y anteriores a la fosa craneal media. Contienen el globo ocular, el nervio óptico, los músculos extraoculares, el aparato lagrimal, tejido adiposo, fascia, así como los vasos y los nervios que irrigan e inervan estas estructuras.

Órbita ósea

Los huesos maxilar, cigomático, frontal, etmoides, lagrimal, esfenoides y palatino son los siete huesos que participan en la composición de cada órbita (fig. 8.73). En conjunto, confieren a la órbita ósea la forma de una pirámide con una base amplia que se abre anteriormente en la cara y un vértice que se dirige en dirección posteromedial. El resto de la pirámide está constituido por sus paredes medial, lateral, superior e inferior.

El vértice de la órbita ósea piramidal es el agujero óptico y la base (el reborde orbitario) está formado por:

- El hueso frontal superiormente.
- La apófisis frontal del hueso maxilar medialmente.
- La apófisis cigomática del hueso maxilar y el hueso cigomático inferiormente.
- El hueso cigomático, la apófisis frontal del hueso cigomático y la apófisis cigomática del hueso frontal lateralmente.

Techo

El **techo (pared superior)** de la órbita ósea está compuesto por la porción orbitaria del hueso frontal y una pequeña contribución del hueso esfenoides (fig. 8.73). Esta delgada lámina ósea separa los contenidos orbitarios del cerebro de la fosa craneal anterior.

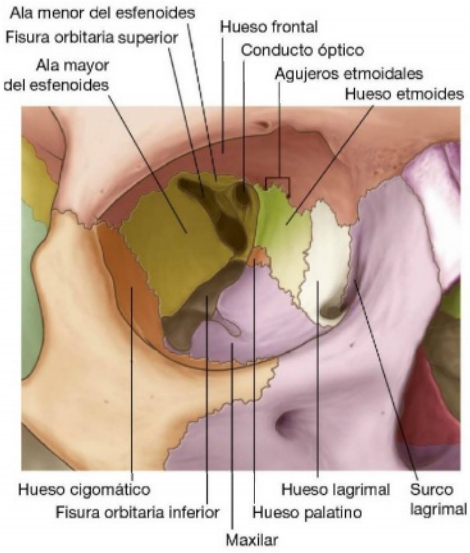

Fig. 8.73 Huesos de la órbita.

www.medilibros.com

Entre las características propias de esta pared superior se incluyen:

- En su zona anteromedial, la posible prominencia de parte del seno frontal y de la fosita troclear, donde se inserta la polea a través de la cual se refleja el músculo oblicuo superior.
- En su zona anterolateral, se observa una depresión (la fosa lagrimal) para la porción orbitaria de la glándula lagrimal.

El techo se completa posteriormente por el ala menor del hueso esfenoides.

Pared medial

Las **paredes mediales** de las órbitas óseas son paralelas entre sí y están formadas por cuatro huesos: el maxilar, el lagrimal, el etmoides y el esfenoides (fig. 8.73).

La mayor parte de la pared orbitaria medial depende del hueso etmoides, que en esta región se caracteriza por la presencia de las celdillas etmoidales, visibles claramente en un cráneo óseo.

En la unión entre el techo de la órbita y su pared medial, se observan los **agujeros etmoidales anterior y posterior,** localizados generalmente en la sutura frontoetmoidal. A través de estos orificios los vasos y los nervios etmoidales anteriores y posteriores abandonan la órbita.

Anterior al hueso etmoides se encuentra el pequeño hueso lagrimal. La porción más anterior de la pared orbitaria medial

© Elsevier. Fotocopiar sin autorización es un delito.

se completa con la apófisis frontal del hueso maxilar. Estos dos huesos participan en la formación del **surco lagrimal**, que aloja al saco lagrimal y se encuentra limitado por la **cresta lagrimal posterior** (en el hueso lagrimal) y la **cresta lagrimal anterior** (en el hueso maxilar).

En la composición de la pared orbitaria medial posterior al hueso etmoidal participa una pequeña porción del hueso esfenoides, que contribuye en parte a la formación de la pared medial del conducto óptico.

Suelo

El **suelo** de la órbita ósea **(pared inferior)** es a su vez el techo del seno maxilar. En su formación participa mayoritariamente la superficie orbitaria del maxilar (fig. 8.73) y en menor medida los huesos cigomático y palatino.

La fisura orbitaria inferior comienza posteriormente y continúa en el límite lateral del suelo de la órbita. El hueso cigomático completa el suelo orbitario por delante de la fisura orbitaria inferior.

En su región posterior, la apófisis orbitaria del hueso palatino hace una pequeña contribución al suelo orbitario, cerca de la unión entre los huesos esfenoides, etmoides y maxilar.

Pared lateral

La **pared lateral** de la órbita ósea está integrada anteriormente por el hueso cigomático y posteriormente por el ala mayor del hueso esfenoides (fig. 8.73). La fisura orbitaria superior se encuentra entra el ala mayor y el ala menor del esfenoides que forma parte del techo.

Párpados

Los párpados superiores e inferiores son estructuras de disposición anterior cuyo cierre sirve de protección de la superficie del globo ocular.

La **hendidura palpebral** es el espacio existente entre los párpados cuando éstos se encuentran abiertos.

Los párpados se componen de varias capas, distinguiéndose en dirección anteroposterior la piel, el tejido celular subcutáneo, la capa de músculo voluntario, el tabique orbitario, el tarso y la conjuntiva (fig. 8.74).

La estructura del párpado superior e inferior es similar, excepto por la presencia de dos músculos adicionales en el párpado superior.

Piel y tejido celular subcutáneo

La piel de los párpados es fina y la capa de tejido celular subcutáneo que separa la piel de la capa de músculo voluntario también es delgada (fig. 8.74). La presencia de esta delgada capa de tejido conjuntivo y la laxitud de sus uniones con el resto de las estructuras palpebrales explica la acumulación de fluidos (sangre) tras un traumatismo.

Músculo orbicular del ojo

En una dirección anteroposterior, la siguiente capa palpebral se compone de las fibras musculares pertenecientes a la **porción palpebral** del **músculo orbicular del ojo** (fig. 8.74). El músculo orbicular del ojo consta de dos porciones: la **porción orbitaria**, que rodea a la órbita, y la porción palpebral, que se localiza en los párpados. El músculo orbicular del ojo recibe su inervación del nervio facial [VII] y su acción consiste en el cierre palpebral.

www.medicalbooks.mx

Conceptos prácticos

Fractura orbitaria

Las fracturas orbitarias no son infrecuentes y pueden afectar a los bordes de la órbita y extenderse a los huesos maxilar, frontal y cigomático. Estas fracturas a menudo forman parte de complejas fracturas faciales. Con frecuencia se producen en el suelo y en la pared medial; sin embargo, también pueden afectarse las paredes lateral y superior. Las fracturas del suelo constituyen uno de los tipos de lesión más frecuentes. Pueden arrastrar al músculo recto inferior y a sus tejidos asociados hacia la línea de fractura. En estos casos los pacientes presentan trastornos de la desviación de la mirada hacia arriba (diplopía en la mirada superior) en el ojo afectado. Las fracturas de la pared medial suelen mostrar en las radiografías de forma característica aire en el interior de la órbita. Esto se debe a la afectación del laberinto etmoidal, que permite la continuidad entre la órbita y los senos etmoidales. En ocasiones, los pacientes refieren sensación de presión en la órbita al sonarse la nariz.

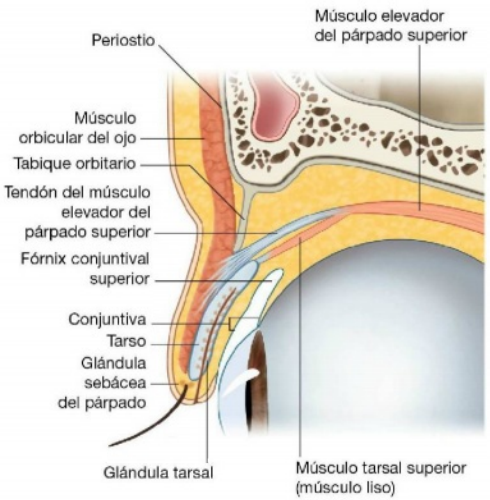

Fig. 8.74 Párpados.

La porción palpebral es delgada y se inserta en su región interna a la cresta lagrimal anterior, mediante el **ligamento palpebral medial** (fig. 8.75). Lateralmente se une a las fibras musculares del párpado inferior en el **ligamento palpebral lateral** (fig. 8.75).

Una tercera parte del músculo orbicular de los párpados que puede ser identificado son las fibras del borde interno, cuya región profunda se inserta en la cresta lagrimal posterior. Estas fibras forman la porción lagrimal del músculo orbicular del ojo, que participa en el sistema de drenaje de las lágrimas.

Tabique orbitario

Profundo a la porción palpebral del músculo orbicular del ojo, tanto en el párpado superior como en el inferior, se encuentra el **tabique orbitario,** una capa de periostio que se extiende a partir del reborde orbitario (fig. 8.76). El tabique orbitario se extiende hacia abajo hasta el párpado superior y hacia arriba hasta el párpado inferior y se continúa con el periostio externo e interno de la órbita (fig. 8.76). En el párpado superior el tabique orbitario se inserta en el tendón del músculo elevador del párpado superior, mientras que en el párpado inferior se inserta en el tarso.

Tarsos y músculo elevador del párpado superior

Los tarsos son las principales estructuras de sostén palpebral (fig. 8.77). Hay un **tarso superior** mayor en el párpado superior y un **tarso inferior** más pequeño en el párpado inferior (fig. 8.77). El extremo medial de estas placas de tejido conjuntivo denso se inserta en la cresta lagrimal anterior del hueso maxilar por medio del ligamento palpebral medial, mientras que lateralmente se inserta en el tubérculo orbitario del hueso cigomático por medio del ligamento palpebral lateral.

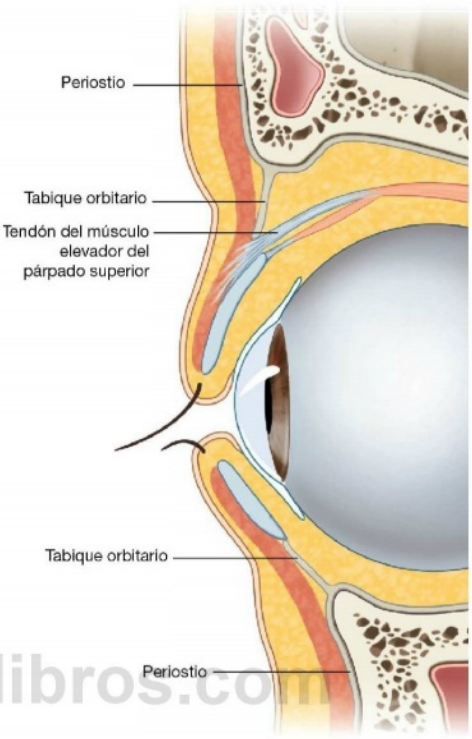

Fig. 8.76 Tabique orbitario.

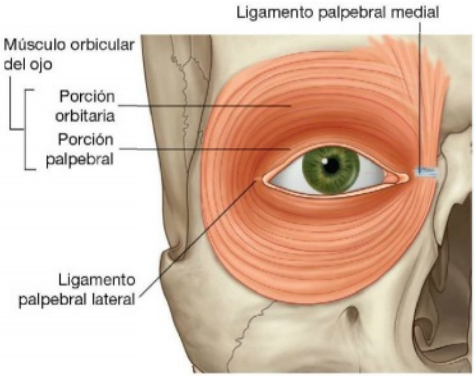

Fig. 8.75 Músculo orbicular del ojo.

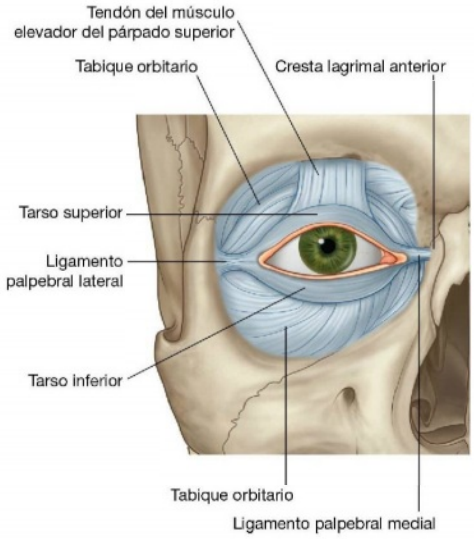

Fig. 8.77 Tarsos.

© Elsevier. Fotocopiar sin autorización es un delito.

La estructura y la función de los tarsos son similares tanto en el párpado superior como en el inferior, sin embargo, entre ellos existe una diferencia importante. Asociado con el tarso en el párpado superior se encuentra el músculo **elevador del párpado superior** (fig. 8.77), encargado de la elevación del párpado superior. El músculo elevador del párpado superior se origina en la porción posterior del techo de la órbita, inmediatamente superior al agujero óptico, y se inserta en su mayor parte en la superficie anterior del tarso superior, mientras que algunas fibras lo hacen en la piel del párpado superior. Se encuentra inervado por el nervio oculomotor [III].

Junto al músculo elevador del párpado superior existe un grupo de fibras de músculo liso que se dirigen desde la superficie inferior del músculo elevador hasta el borde superior del tarso superior (v. fig. 8.74). Se trata del **músculo tarsal superior**, inervado por fibras simpáticas posganglionares del ganglio cervical superior.

El déficit funcional del músculo elevador del párpado superior o del músculo tarsal superior resulta en la ptosis o caída del párpado superior.

Conjuntiva

La estructura del párpado se completa por una membrana delgada (la **conjuntiva**) que cubre la superficie posterior de cada párpado (v. fig. 8.74). Esta membrana tapiza por completo la superficie posterior de cada párpado antes de reflejarse sobre la superficie externa **(esclera)** del globo ocular. Se inserta en el globo ocular en la unión entre la esclera y la córnea. Durante la oclusión palpebral se crea un **saco conjuntival**, cuyas prolongaciones superiores e inferiores se denominan **fórnix conjuntivales superior** e **inferior** (v. fig. 8.74).

Glándulas

En el espesor de las placas tarsales se encuentran las glándulas tarsales (v. fig. 8.74), que drenan su secreción al borde libre de cada párpado. Se trata de glándulas sebáceas modificadas que secretan una sustancia oleaginosa que aumenta la viscosidad de las lágrimas y contribuye a reducir la tasa de evaporación de las lágrimas de la superficie del globo ocular. La obstrucción y la inflamación de una glándula tarsal resultan en la formación de un **chalazión**, localizado en la superficie palpebral interna.

Las glándulas tarsales no son las únicas glándulas asociadas con los párpados. Los folículos de las pestañas se asocian con glándulas sebáceas y glándulas sudoríparas (v. fig. 8.74). La obstrucción y la inflamación de cualquiera de estas glándulas resultan en la formación de un **orzuelo** sobre el borde libre palpebral.

Vasos

La irrigación palpebral proviene de las numerosas arterias locales (fig. 8.78), entre las que se incluyen:

- Las arterias supratroclear, supraorbitaria, lagrimal y del dorsal de la nariz, ramas de la arteria oftálmica.
- La arteria angular, rama de la arteria facial.
- La arteria transversa de la cara, rama de la arteria temporal superficial.
- Ramas de la arteria temporal superficial.

El drenaje venoso se realiza a través de un sistema externo formado por las venas asociadas a las arterias mencionadas y un sistema interno en dirección hacia la órbita por medio de conexiones con las venas oftálmicas.

El drenaje linfático se realiza principalmente hacia los nódulos parotídeos. El ángulo interno del ojo puede drenar en los nódulos submandibulares por medio de los vasos linfáticos asociados con las arterias facial y angular.

www.medilibros.com

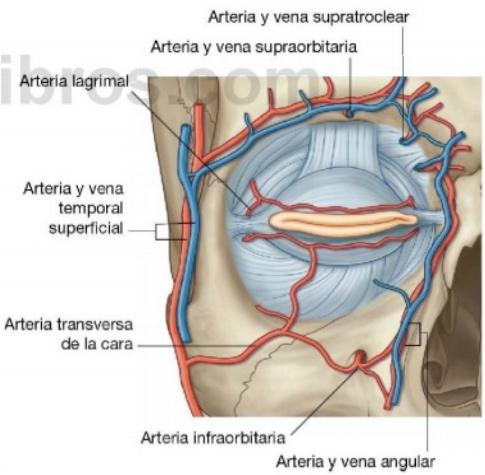

Fig. 8.78 Vascularización de los párpados.

Inervación

La inervación palpebral consta de elementos motores y sensitivos.

Todos los nervios sensitivos son ramos del nervio trigémino [V] (fig. 8.79). Los ramos palpebrales se originan de:

- Los nervios supraorbitario, supratroclear, infratroclear y lagrimal, ramos del nervio oftálmico [V_1].
- El ramo infraorbitario del nervio maxilar [V_2].

La inervación motora proviene de:

- El nervio facial [VII], que inerva la porción palpebral del músculo orbicular del ojo.
- El nervio oculomotor [III], que inerva el músculo elevador del párpado superior.
- Las fibras simpáticas, que inervan el músculo tarsal superior.

Las lesiones del nervio facial [VII] que afectan la inervación del músculo orbicular del ojo se traducen en la incapacidad del cierre forzado de los párpados y en la eversión del párpado inferior, que se acompaña de lagrimeo.

La pérdida de la inervación del músculo elevador del párpado superior por el nervio oculomotor se traduce en la incapacidad de elevar voluntariamente el párpado superior, lo que produce una ptosis completa.

El déficit inervacional del músculo tarsal superior por las fibras simpáticas produce una ptosis parcial continua.

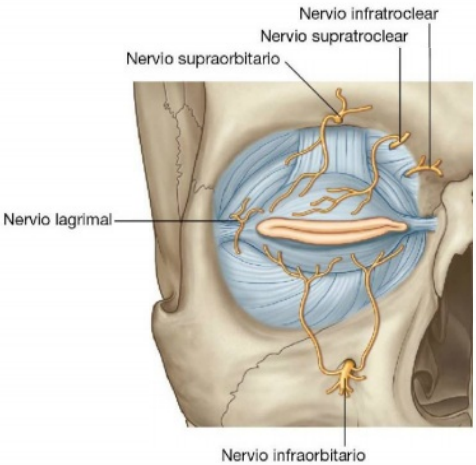

Fig. 8.79 Inervación de los párpados.

Conceptos prácticos

Síndrome de Horner

El síndrome de Horner se debe a cualquier lesión que conduzca a una pérdida de función simpática en la cabeza. Se caracteriza por la siguiente tríada:

- Miosis, debida a la parálisis del músculo dilatador de la pupila.
- Ptosis parcial (caída del párpado superior), causada por la parálisis del músculo tarsal superior.
- Anhidrosis en el lado ipsilateral de la cara y del cuello, secundaria al déficit inervacional de glándulas sudoríparas.

Como signos secundarios también es posible observar:

- Vasodilatación ipsilateral, debida a la pérdida del control simpático normal de los vasos sanguíneos subcutáneos.
- Enoftalmos (ojo hundido), se cree que es debido a la parálisis del músculo orbitario, aunque ésta es una característica poco frecuente del síndrome de Horner.

El músculo orbitario se extiende sobre la fisura orbitaria inferior y contribuye a mantener el contenido orbitario en posición anterior.

La causa más frecuente del síndrome de Horner es la existencia de un tumor que lesione el ganglio cervicotorácico, signo típico de los tumores del vértice pulmonar.

Síndrome de Horner posquirúrgico

En los pacientes que sufren una hiperhidrosis grave (sudoración excesiva) puede ser necesario inducir quirúrgicamente un síndrome de Horner.

Esta enfermedad puede ser tan incapacitante que en ocasiones los pacientes viven recluidos sin salir de casa por sentirse avergonzados. El tratamiento es relativamente sencillo. Tras anestesiar al paciente, se introduce un tubo endotraqueal bifurcado por los bronquios principales derecho e izquierdo. Se realiza una pequeña incisión en el espacio intercostal del lado correspondiente y se induce un neumotórax. El paciente es ventilado por su pulmón contralateral.

Con la ayuda de un sistema endoscópico, se observa el vértice de la cavidad torácica desde su interior, identificándose fácilmente el ganglio cervicotorácico. Las técnicas obliterativas incluyen la termocoagulación y la extirpación quirúrgica. Tras la destrucción del ganglio, se retira el tubo endoscópico, se reinsufla el pulmón y se sutura la pequeña incisión.

© Elsevier. Fotocopiar sin autorización es un delito.

Aparato lagrimal

El aparato lagrimal es el responsable de la producción, la circulación y el drenaje de la secreción lagrimal de la superficie del globo ocular. Está compuesto por la **glándula lagrimal** y sus conductos, los **conductillos lagrimales**, el **saco lagrimal** y el **conducto nasolagrimal**.

La glándula lagrimal se localiza en la parte anterior de la región orbitaria superolateral (fig. 8.80) y está dividida en dos porciones por el músculo elevador del párpado superior (fig. 8.81):

- La **porción orbitaria** es la de mayor tamaño y se localiza en la fosa lagrimal, una depresión del hueso frontal.
- La **porción palpebral**, más pequeña, es inferior al músculo elevador del párpado superior y se sitúa en la porción superolateral del globo ocular.

Las secreciones glandulares se drenan a través de numerosos conductos hacia la región lateral del fórnix conjuntival superior.

La glándula lagrimal produce su secreción de modo continuo y es repartida por la superficie del globo ocular mediante el parpadeo.

La secreción lagrimal se acumula medialmente en el **lago lagrimal** y se drena de dicho lago por medio de cada uno de los conductillos lagrimales existentes en cada párpado (fig. 8.80). El **punto lagrimal** es la abertura a través de la cual penetra la secreción lagrimal en los conductillos lagrimales.

Los conductillos lagrimales se dirigen medialmente y se unen antes de desembocar en el saco lagrimal. El saco lagrimal se encuentra entre las crestas lagrimales anterior y posterior, por detrás del ligamento palpebral medial y anterior a la porción lagrimal del músculo orbicular del ojo (figs. 8.82 y 8.83). La contracción del músculo orbicular del ojo durante el «parpadeo» hace que la pequeña porción lagrimal de dicho músculo dilate el saco lagrimal, lo que se acompaña de la entrada de la secreción lagrimal proveniente del saco conjuntival a través de los conductillos lagrimales.

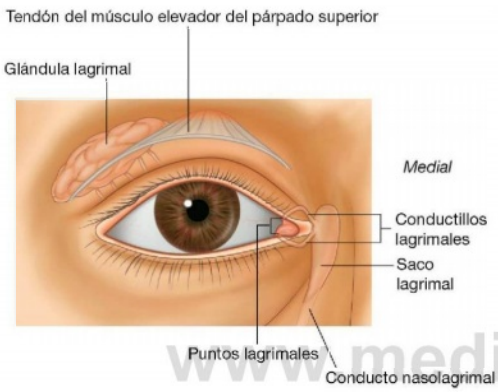

www.medilibros.com

Fig. 8.80 Glándula lagrimal, visión anterior.

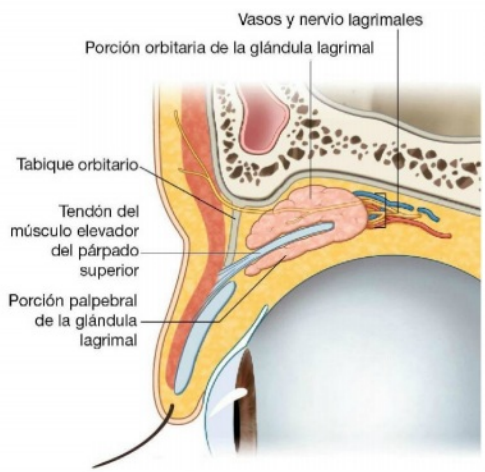

Fig. 8.81 Glándula lagrimal y músculo elevador del párpado superior.

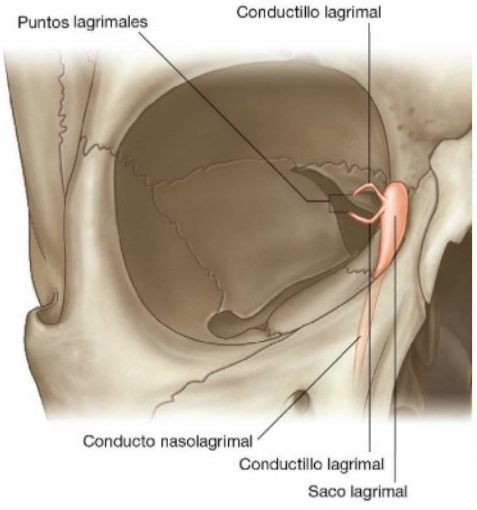

Fig. 8.82 El saco lagrimal.

Inervación

La inervación de la glándula lagrimal posee tres componentes distintos (fig. 8.84).

Inervación sensitiva

Las neuronas sensitivas de la glándula lagrimal regresan al SNC a través del ramo lagrimal del nervio oftálmico [V_1].

Inervación secretomotora (parasimpática)

Las fibras secretomotoras de la fracción parasimpática de la división autónoma del SNP estimulan la secreción de la glándula lagrimal. Estas neuronas parasimpáticas preganglionares abandonan el SNC a través del nervio facial [VII], se dirigen por el nervio petroso mayor (un ramo del nervio facial [VII]) y continúan con él hasta que se transforma en el **nervio del conducto pterigoideo** (fig. 8.84).

El nervio del conducto pterigoideo alcanza el ganglio pterigopalatino, donde las neuronas parasimpáticas preganglionares sinaptan con las neuronas parasimpáticas posganglionares. Las neuronas posganglionares alcanzan el nervio maxilar [V_2] y viajan en su interior hasta la ramificación del nervio cigomático, continúan con él hasta que se emite el nervio cigomaticotemporal, que al final distribuye las fibras parasimpáticas posganglionares en un pequeño ramo que se une al nervio lagrimal. El nervio lagrimal, por último, se distribuye por la glándula lagrimal.

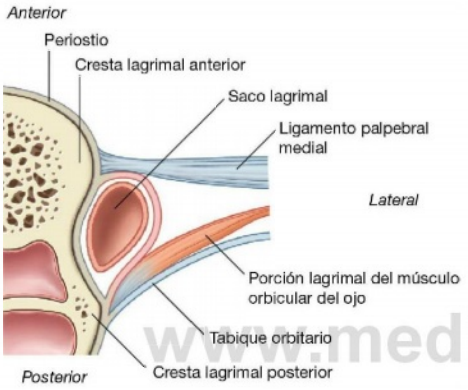

Fig. 8.83 Situación del saco lagrimal.

Inervación simpática

La inervación simpática de la glándula lagrimal sigue una ruta similar a la del sistema parasimpático. Las fibras simpáticas posganglionares, que se originan en el ganglio cervical superior, viajan con el plexo que rodea a la arteria carótida interna (fig. 8.84) hasta que lo abandona a través del nervio petroso profundo, que termina uniéndose a las fibras parasimpáticas en el nervio del conducto pterigoideo. Tras introducirse en el ganglio pterigopalatino, las fibras simpáticas siguen el mismo recorrido que las fibras parasimpáticas para alcanzar la glándula lagrimal.

Vasos

La irrigación arterial de la glándula lagrimal proviene de ramas de la arteria oftálmica y el drenaje venoso se realiza a través de las venas oftálmicas.

www.medilibros.com

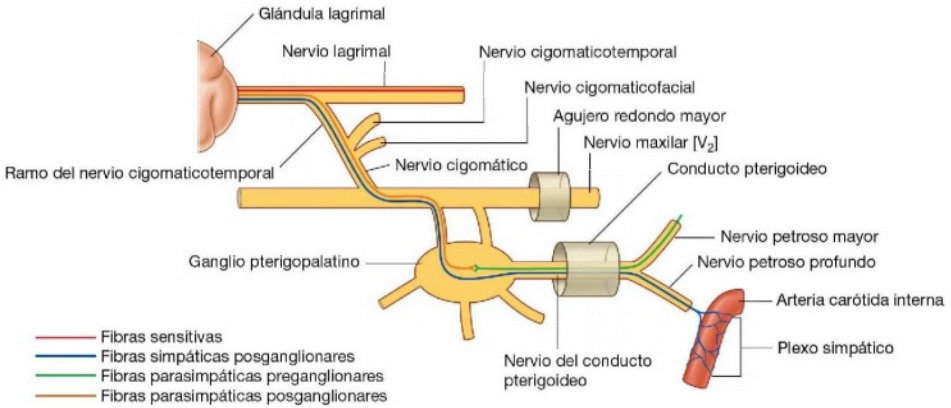

Fig. 8.84 Inervación de la glándula lagrimal.

© Elsevier. Fotocopiar sin autorización es un delito.

Fisuras y agujeros

La órbita posee diversos orificios a través de los cuales acceden y la abandonan numerosas estructuras (fig. 8.85).

Conducto óptico

El conducto óptico se observa en una visión anterolateral de la órbita ósea como la abertura redondeada presente en el vértice de la pirámide orbitaria. El conducto óptico alcanza la fosa craneal media, y se encuentra limitado por el cuerpo del esfenoides internamente y por el ala menor del esfenoides lateralmente. El nervio óptico y la arteria oftálmica discurren por el interior del conducto óptico (fig. 8.86).

Fisura orbitaria superior

Inmediatamente lateral al conducto óptico se localiza la fisura orbitaria superior, una hendidura triangular existente entre el techo y la pared lateral de la órbita ósea, que permite el paso de estructuras entre la órbita y la fosa craneal media (fig. 8.85).

A través de la fisura orbitaria superior pasan el ramo superior y el inferior del nervio oculomotor [III], el nervio troclear [IV], el nervio abducens [VI], los ramos nasociliar, frontal y lagrimal del nervio oftálmico [V_1] y la vena oftálmica superior (fig. 8.86).

Fisura orbitaria inferior

La fisura orbitaria inferior es la abertura longitudinal que separa la pared lateral de la órbita del suelo orbitario (fig. 8.85). Se encuentra limitada por el ala mayor del hueso esfenoides,

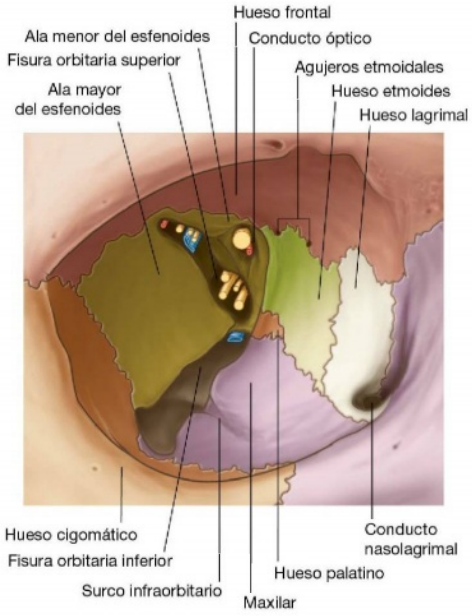

Fig. 8.85 Agujeros de la cavidad orbitaria.

www.medilibros.com

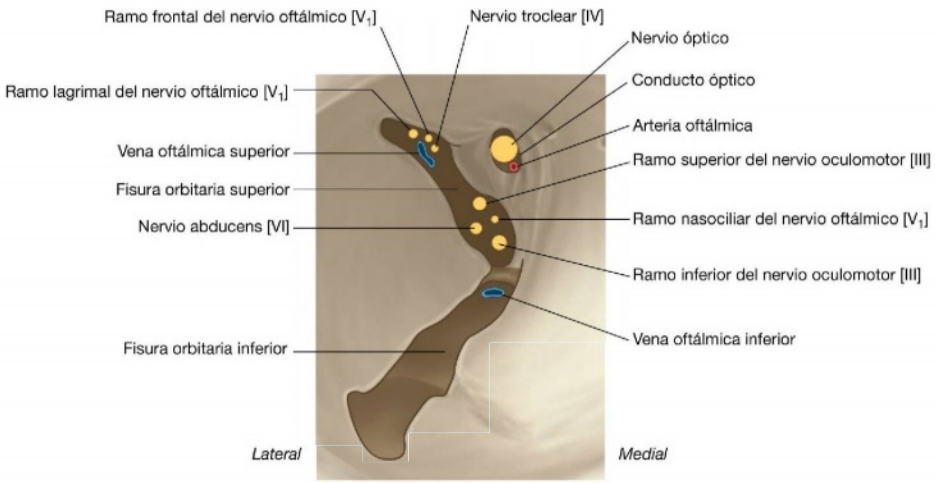

Fig. 8.86 Conducto óptico y fisura orbitaria superior.

el hueso maxilar, el hueso palatino y el hueso cigomático. Esta larga fisura permite la comunicación entre:

- La órbita y la fosa pterigopalatina posteriormente.
- La órbita y la fosa infratemporal en el medio.
- La órbita y la fosa temporal posterolateralmente.

A través de la fisura orbitaria inferior pasan el nervio maxilar [V_2] y su ramo cigomático, los vasos infraorbitarios y una vena comunicante con el plexo venoso pterigoideo.

Agujero infraorbitario

El **surco infraorbitario** comienza posteriormente y discurre sobre cerca de dos tercios de la fisura orbitaria inferior, continuando anteriormente a través del suelo de la órbita (fig. 8.85). Este surco enlaza con el **conducto infraorbitario,** que se abre en la cara por medio del **agujero infraorbitario.**

El nervio infraorbitario, parte del nervio maxilar [V_2] y sus vasos acompañantes alcanzan la región facial a través de este orificio.

Otros agujeros

En la pared medial de la órbita ósea se encuentran otros agujeros de menor tamaño (fig. 8.85).

Los **agujeros etmoidales anteriores** y **posteriores** se localizan en la unión entre la pared orbitaria medial y la superior. Los nervios y los vasos etmoidales anteriores y posteriores pasan de la órbita al hueso etmoides a través de estos orificios.

En la zona anteroinferior de la pared orbitaria medial se encuentra un canal o depresión formado por el hueso lagrimal y la apófisis frontal del hueso maxilar. En esta depresión claramente visible se encuentra el saco lagrimal. Esta depresión se continúa con el canal nasolagrimal, que alcanza el meato nasal inferior. El canal nasolagrimal aloja el conducto nasolagrimal, una parte del sistema lagrimal.

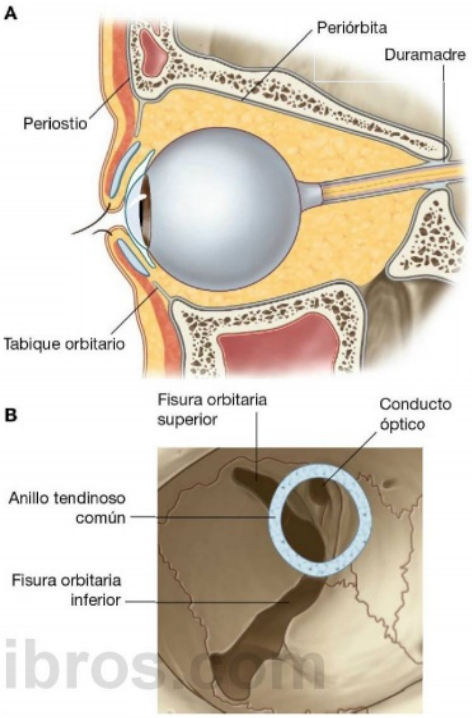

Fig. 8.87 Periórbita. **A.** Visión lateral. **B.** Anillo tendinoso común.

Especializaciones de las fascias

Periórbita

Se denomina **periórbita** al periostio que reviste los huesos que conforman la órbita (fig. 8.87A). En el reborde orbitario se continúa con el periostio de la superficie externa del cráneo y envía extensiones hacia los párpados superior e inferior (el **tabique orbitario**).

En los numerosos orificios que comunican la órbita con la cavidad craneal, la periórbita se continúa con la capa perióstica de la duramadre. En la parte posterior de la órbita, la periórbita se hace más densa alrededor del conducto óptico y de la parte central de la fisura orbitaria superior. Esta condensación, conocida como **anillo tendinoso común,** es el punto de origen de los cuatro músculos rectos.

© Elsevier. Fotocopiar sin autorización es un delito.

Vaina del globo ocular

La **vaina del globo ocular** (vaina bulbar) es una fascia que recubre gran parte del globo ocular (figs. 8.88 y 8.89):

- Posteriormente se halla firmemente unida a la esclera (la cubierta de color blanco del globo ocular) alrededor de la zona de entrada del nervio óptico al globo ocular.
- Anteriormente se encuentra unida con firmeza a la esclera cerca del límite con la córnea (la capa transparente del globo ocular).
- Además, a medida que los músculos se aproximan a su punto de inserción en el globo ocular, la fascia que rodea a cada uno de ellos se fusiona con la vaina ocular.

El **ligamento suspensorio** (figs. 8.88 y 8.89) es una porción especializada de la zona inferior de la vaina ocular que sirve de sostén del globo ocular. Esta estructura de soporte está compuesta por la vaina ocular y por elementos que dependen de los dos músculos oculares inferiores y de los músculos rectos medial y lateral.

Expansiones de los músculos recto medial y recto lateral

Las expansiones son otra especialización de la fascia orbitaria (fig. 8.89). Cubren a los músculos recto medial y recto lateral, que se insertan en la pared medial y lateral de la órbita ósea, respectivamente:

- La expansión medial es una extensión de la fascia que cubre el músculo recto medial y se inserta inmediatamente por detrás de la cresta lagrimal posterior del hueso lagrimal.
- La expansión lateral es una extensión de la fascia que cubre el músculo recto lateral y se inserta en el tubérculo orbitario del hueso cigomático.

Desde el punto de vista funcional, se cree que estas expansiones limitan los músculos recto medial y recto lateral, de ahí el nombre que reciben estas zonas especializadas de la fascia.

Músculos

En el interior de la órbita pueden distinguirse dos grupos musculares:

- La **musculatura ocular extrínseca (músculos extraoculares)**, encargada de los movimientos del globo ocular y de la elevación del párpado superior.
- La musculatura ocular intrínseca, en el interior del globo ocular, que controla la forma del cristalino y el tamaño de la pupila.

www.medilibros.com

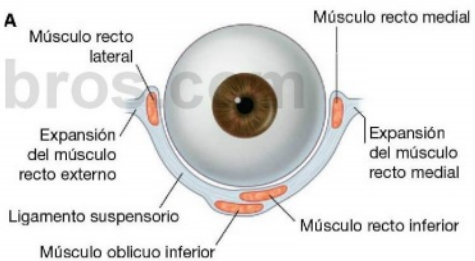

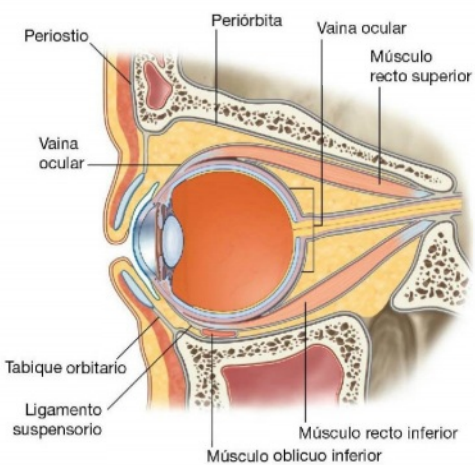

Fig. 8.88 Vainas del globo ocular.

Fig. 8.89 Expansiones fasciales. **A.** Visión anterior. **B.** Visión superior.

Tabla 8.8 Musculatura ocular extrínseca (músculos extraoculares)

Músculo	Origen	Inserción	Inervación	Función
Elevador del párpado superior	Ala menor del esfenoides anterior al conducto óptico	Superficie tarsal anterior; algunas fibras a la piel y al fórnix conjuntival superior	Nervio oculomotor [III]: ramo superior	Elevación del párpado superior
Recto superior	Porción superior del anillo tendinoso común	Mitad anterior de la zona superior del globo ocular	Nervio oculomotor [III]: ramo superior	Elevación, aducción y rotación interna del globo ocular
Recto inferior	Porción inferior del anillo tendinoso común	Mitad anterior de la zona inferior del globo ocular	Nervio oculomotor [III]: ramo inferior	Depresión, aducción y rotación externa del globo ocular
Recto medial	Porción medial del anillo tendinoso común	Mitad anterior de la zona interna del globo ocular	Nervio oculomotor [III]: ramo inferior	Aducción del globo ocular
Recto lateral	Porción lateral del anillo tendinoso común	Mitad lateral de la zona superior del globo ocular	Nervio abducens [VI]	Abducción del globo ocular
Oblicuo superior	Cuerpo del esfenoides, superomedial al conducto óptico	Cuadrante posteroexterno del globo ocular	Nervio troclear [IV]	Depresión, abducción y rotación interna del globo ocular
Oblicuo inferior	Suelo medial de la órbita, posterior al reborde; maxilar lateral al surco nasolagrimal	Cuadrante posteroexterno del globo ocular	Nervio oculomotor [III]: ramo inferior	Elevación, abducción y rotación externa del globo ocular

Entre los músculos extrínsecos se incluyen el músculo elevador del párpado superior, el recto superior, el recto inferior, el recto medial, el recto lateral, el oblicuo superior y el oblicuo inferior.

Los músculos oculares intrínsecos son el músculo ciliar, el esfínter pupilar y el dilatador de la pupila.

www.medilibros.com

Músculos extrínsecos

De los siete músculos que forman el grupo de los músculos extraoculares, uno se encarga de elevar el párpado superior, mientras que los otros seis mueven el globo ocular (tabla 8.8).

En las tres dimensiones se distinguen los siguientes movimientos oculares (fig. 8.90):

- Elevación: desplazamiento superior de la pupila.
- Depresión: desplazamiento inferior de la pupila.
- Abducción: desplazamiento lateral de la pupila.
- Aducción: desplazamiento medial de la pupila.
- Rotación interna (intorsión): rotación medial de la parte superior de la pupila (hacia la nariz).
- Rotación externa (extorsión): rotación lateral de la parte superior de la pupila (hacia la sien).

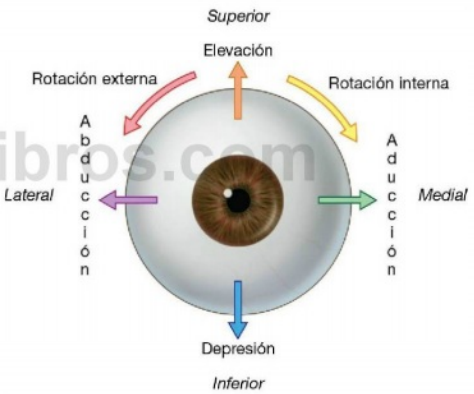

Fig. 8.90 Movimientos oculares.

Cada globo ocular está dirigido anteriormente, pero el eje orbitario se dirige ligeramente hacia fuera en dirección posteroanterior (fig. 8.91), por lo que la contracción de algunos músculos produce distintos movimientos del globo ocular, mientras que otros ejercen una acción única.

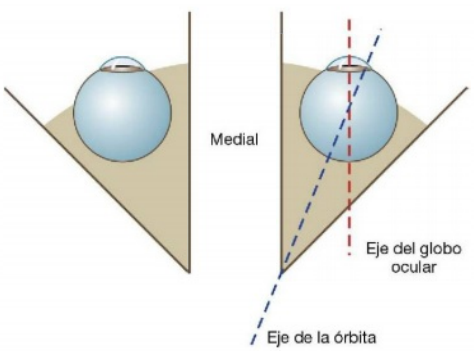

Fig. 8.91 Ejes del globo ocular y de la órbita.

Músculo elevador del párpado superior

El músculo elevador del párpado superior se encarga de la elevación de dicho párpado (tabla 8.8). Es el músculo de localización más superior en la órbita. Se origina en el techo, inmediatamente anterior al conducto óptico, sobre la superficie inferior del

© Elsevier. Fotocopiar sin autorización es un delito.

ala menor del esfenoides (fig. 8.92B). Su inserción principal se encuentra en la superficie anterior del tarso superior, pero unas pocas fibras también se insertan en la piel del párpado superior y en el fórnix conjuntival superior.

La inervación se realiza por el ramo superior del nervio oculomotor [III].

Su contracción se traduce en la elevación del párpado superior.

Una característica singular del músculo elevador del párpado superior es la presencia de fibras de músculo liso que desde su superficie inferior se dirigen al borde superior del tarso superior (v. fig. 8.74). Este grupo de fibras de músculo liso (el músculo tarsal superior) contribuyen al mantenimiento de la elevación palpebral y recibe su inervación de las fibras simpáticas posganglionares del ganglio cervical superior.

El déficit funcional del nervio oculomotor [III] resulta en una ptosis o caída del párpado superior completa, mientras que en la pérdida de la inervación simpática del músculo tarsal superior, la ptosis acompañante es sólo parcial.

Músculos rectos

Los cuatro músculos rectos ocupan una posición medial, lateral, superior e inferior en su recorrido desde su origen posterior hasta sus puntos de inserción en la mitad anterior del globo ocular (fig. 8.92 y tabla 8.8). Todos ellos se originan en el anillo tendinoso común del vértice de la órbita y forman un cono muscular a medida que se dirigen anteriormente hasta su inserción sobre el globo ocular.

Músculos rectos superior e inferior

Los músculos rectos superior e inferior ejercen acciones complicadas debido a que el vértice de la órbita, donde se originan los músculos, es medial al eje central del globo ocular en la mirada recta de frente:

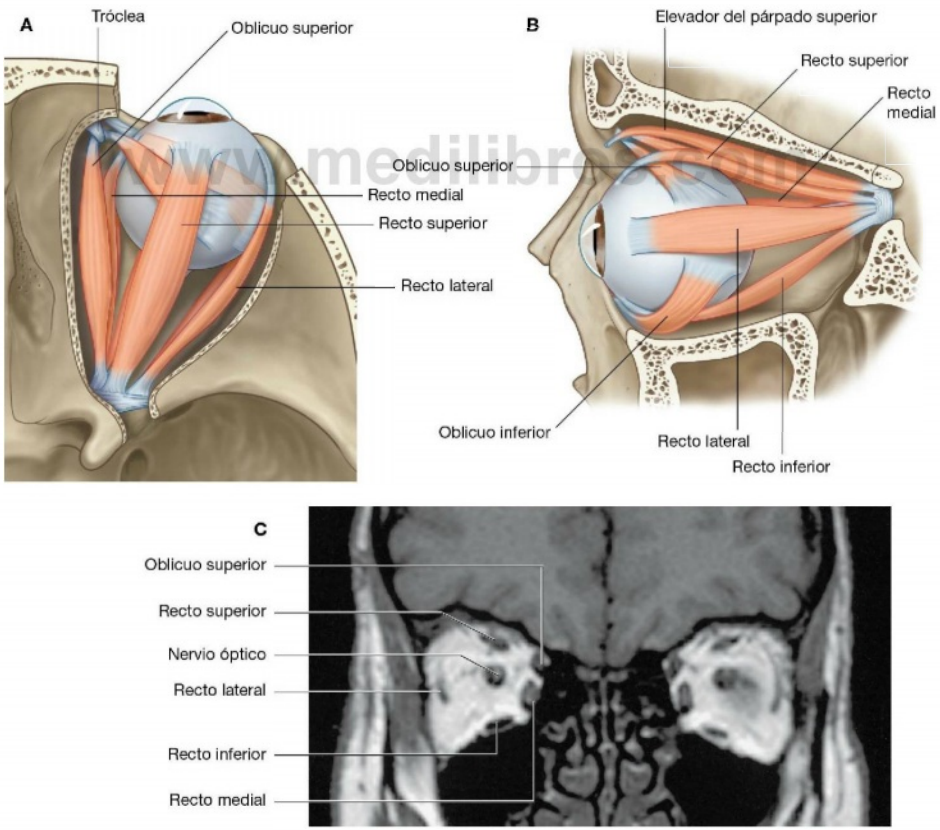

Fig. 8.92 Músculos extraoculares. **A.** Visión superior. **B.** Visión lateral. **C.** Resonancia magnética coronal a nivel del ojo.

- El músculo **recto superior** se origina en la porción superior del anillo tendinoso común, por encima del conducto óptico.
- El músculo **recto inferior** se origina en la porción inferior del anillo tendinoso común, por debajo del conducto óptico (fig. 8.93).

Para insertarse en la mitad anterior del globo ocular, estos músculos siguen una dirección anterior y lateral (fig. 8.92). Debido a esta orientación:

- La contracción del músculo recto superior eleva, aduce y rota internamente el globo ocular (fig. 8.94A).
- La contracción del músculo recto inferior deprime, aduce y rota externamente el globo ocular (fig. 8.94A).

Los **ramos superior e inferior** del nervio oculomotor [III] inervan el músculo recto superior e inferior, respectivamente.

Para explorar y aislar la acción de los músculos rectos superior e inferior, se pide al paciente que siga el dedo del médico lateralmente y una vez en esta posición, hacia arriba o hacia abajo (fig. 8.94B). La primera parte del movimiento alinea el eje del globo ocular con el eje longitudinal de los músculos recto superior e inferior. El músculo que se explora cuando el paciente sigue un objeto que se mueve hacia arriba es el recto superior y cuando el objeto se mueve hacia abajo se explora el recto inferior (fig. 8.94B).

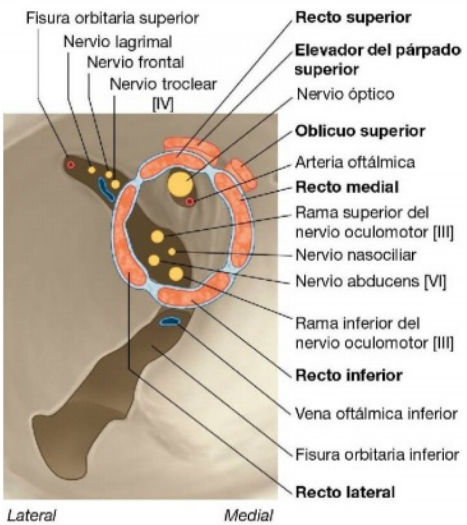

Fig. 8.93 Origen de los músculos extraoculares, visión coronal.

Músculos recto lateral y recto medial

La orientación y las acciones de los músculos recto medial y lateral son más sencillas que las de los músculos recto superior e inferior.

El músculo **recto medial** se origina de la porción medial del anillo tendinoso común, caudal y medial al conducto óptico, mientras que el músculo **recto lateral** se origina de la porción lateral del anillo tendinoso común, en la zona en la que dicho anillo cruza la fisura orbitaria superior (fig. 8.93).

Los músculos recto medial y lateral se dirigen hacia delante y se insertan en la mitad anterior del globo ocular (fig. 8.92).

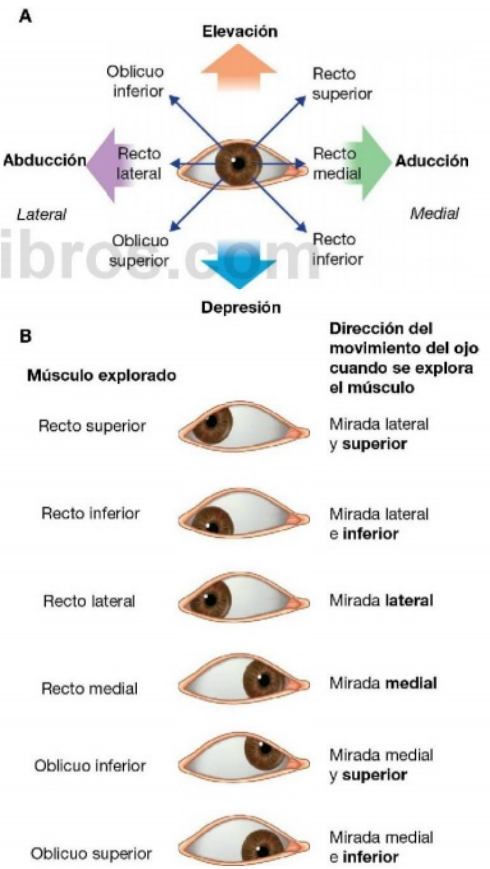

Fig. 8.94 Acciones de los músculos extraoculares. **A.** Acción de los músculos individuales (acción anatómica). **B.** Movimiento ocular para explorar un músculo específico (exploración clínica).

www.medilibros.com

© Elsevier. Fotocopiar sin autorización es un delito.

La contracción del músculo recto medial y lateral produce la aducción o la abducción del globo ocular, respectivamente (fig. 8.94A).

El músculo recto medial recibe su inervación del ramo inferior del nervio oculomotor [III] y el músculo recto lateral la recibe del nervio abducens [VI].

Para explorar y aislar la acción de los músculos rectos medial y lateral, se pide al paciente que siga el dedo del médico medial y lateralmente, respectivamente, en un plano horizontal (fig. 8.94B).

Músculos oblicuos

Los músculos oblicuos ocupan las regiones orbitarias superior e inferior, no se originan en el anillo tendinoso común, describen un ángulo en su aproximación al globo ocular y, a diferencia de los músculos rectos, se insertan en la mitad posterior del globo ocular (tabla 8.8).

Músculo oblicuo superior

El músculo oblicuo superior se origina en el cuerpo del esfenoides superior y medial al conducto óptico y medial al origen del músculo elevador del párpado superior (figs. 8.92 y 8.93). Se dirige hacia delante, a lo largo del borde medial del techo orbitario hasta que alcanza una polea fibrocartilaginosa (la **tróclea**) insertada en la fosita troclear del hueso frontal.

El tendón del oblicuo superior pasa a través de la tróclea y se dirige lateralmente, cruzando el globo ocular en dirección posterolateral, profundo al músculo recto superior, hasta insertarse en el cuadrante posteroexterno del globo ocular.

La contracción del músculo oblicuo superior dirige la pupila hacia abajo y afuera (fig. 8.94A).

El nervio troclear [IV] inerva el músculo oblicuo superior a lo largo de su superficie superior.

Para explorar el músculo oblicuo superior y aislar su acción, se pide al paciente que siga el dedo del médico medialmente, para alinear el eje del tendón muscular con el eje del globo ocular, y ya en esta posición, se pide al paciente que mire hacia abajo (fig. 8.94B).

Músculo oblicuo inferior

El músculo oblicuo inferior es el único músculo extrínseco que no se origina en la parte posterior de la órbita sino que lo hace en la zona medial del suelo orbitario, inmediatamente posterior al reborde orbitario; y se inserta en la superficie orbitaria del maxilar, lateral al surco nasolagrimal (fig. 8.92).

El músculo oblicuo inferior cruza el suelo de la órbita siguiendo una dirección posterolateral, situado entre el músculo recto inferior y el suelo orbitario, para insertarse en el cuadrante posteroexterno, por debajo del recto lateral.

La contracción del músculo oblicuo inferior dirige la pupila hacia arriba y afuera (fig. 8.94A).

El músculo recibe su inervación a partir del ramo inferior del nervio oculomotor.

Para explorar el músculo oblicuo inferior y aislar su acción, se pide al paciente que siga primero el dedo del médico medialmente, para alinear el eje del globo ocular con el eje muscular, y desde esta posición, ya para explorar el músculo, debe mirar hacia arriba (fig. 8.94B).

Musculatura ocular extrínseca y movimientos del globo ocular

Seis de los siete músculos oculares extrínsecos se encuentran implicados directamente en los movimientos del globo ocular.

Cada uno de los músculos rectos (superior, inferior, lateral y medial), y de los oblicuos superior e inferior ejerce una acción o grupo de acciones (tabla 8.8). Sin embargo, estos músculos no actúan de modo aislado sino como un equipo de músculos que se encargan de los movimientos coordinados del globo ocular para colocar la pupila donde sea necesario.

Por ejemplo, aunque el recto lateral es el principal músculo responsable de mover el globo ocular lateralmente, también participan en esta acción los músculos oblicuo superior y oblicuo inferior.

Conceptos prácticos

Exploración ocular

La exploración ocular debe incluir la valoración de la función visual y del estado de la musculatura ocular extrínseca, así como descartar la presencia de patologías que puedan afectar al globo ocular bien de modo aislado o como parte de un proceso sistémico.

La exploración de la función visual incluye la medición de la agudeza visual, la exploración del astigmatismo, de los campos visuales, de la visión de colores (para descartar una ceguera para los colores). También deben explorarse la retina, el nervio óptico y sus cubiertas, el cristalino y la córnea.

Los músculos extrínsecos son inervados por el nervio abducens [VI], el troclear [IV] y el oculomotor [III].

Los músculos oculares extrínsecos actúan de modo sinérgico para producir los movimientos oculares conjugados de una manera apropiada.

- Músculo recto lateral: nervio abducens [VI].
- Músculo oblicuo superior: nervio troclear [IV].
- El resto: nervio oculomotor [III].

El ojo puede verse afectado en diversas enfermedades sistémicas. La diabetes mellitus cursa por lo general con afectación ocular, que se traduce en la formación de cataratas, enfermedades maculares y hemorragias retinianas, que dañan la visión.

Ocasionalmente puede encontrarse una parálisis unilateral de los músculos extraoculares, debido a una

Conceptos prácticos *(cont.)*

lesión del tronco del encéfalo o a una lesión directa del nervio, que puede ser causada por un traumatismo o por la compresión tumoral. La parálisis de un músculo se demuestra con facilidad cuando se pide al paciente que mueva el ojo en la dirección asociada con la acción normal de dicho músculo. El paciente típicamente refiere visión doble (diplopía).

Alteraciones de la inervación de los músculos perioculares

La pérdida de la inervación del músculo orbicular del ojo por una lesión del nervio facial [VII] se traduce en la incapacidad para cerrar los párpados con fuerza y en la eversión del párpado inferior, con el consiguiente lagrimeo acompañante. La pérdida de la secreción lagrimal contribuye a la desecación conjuntival, que puede ulcerarse e infectarse de modo secundario.

Las alteraciones de la inervación del músculo elevador del párpado superior por la lesión del nervio oculomotor [III] producen una ptosis (la incapacidad para elevar el párpado superior). Las lesiones del nervio oculomotor [III] suelen deberse por lo general a lesiones graves de la cabeza.

La pérdida de la inervación simpática del músculo tarsal superior produce una ptosis parcial constante. Cualquier tipo de lesión producida a lo largo del tronco simpático puede dar lugar a este cuadro. Siempre debe sospecharse un tumor pulmonar apical maligno, ya que la ptosis puede ser parte de un síndrome de Horner (v. Conceptos prácticos, «Síndrome de Horner»).

Vasos

Arterias

La irrigación arterial de las estructuras de la órbita, incluyendo el globo ocular, depende de la arteria oftálmica (fig. 8.95), una rama de la arteria carótida interna que se origina inmediatamente tras abandonar el seno cavernoso. La arteria oftálmica alcanza la órbita a través del conducto óptico, junto al nervio óptico.

En la órbita, la arteria oftálmica se encuentra inicialmente inferior y lateral al nervio óptico (fig. 8.95). A medida que avanza en dirección anterior en el interior de la órbita, cruza superior al nervio óptico, dirigiéndose anteriormente en la región orbitaria interna.

La arteria oftálmica emite numerosas ramas en la órbita:

- La **arteria lagrimal**, que se origina de la arteria oftálmica lateral al nervio óptico y discurre anteriormente por la zona lateral de la órbita, irrigando la glándula lagrimal, los músculos y las regiones laterales de los párpados. A su vez emite la rama ciliar anterior para el globo ocular.
- La **arteria central de la retina**, que se introduce en el nervio óptico para alcanzar la retina, donde es fácilmente visible durante la exploración oftalmoscópica; la oclusión patente de este vaso o de la arteria produce un cuadro de ceguera.
- Las **arterias ciliares posteriores cortas** y **largas** penetran el globo ocular por su región posterior, atraviesan la esclera e irrigan estructuras intraoculares.
- Las **arterias musculares** irrigan la musculatura ocular intrínseca.
- La **arteria supraorbitaria**, que suele derivar de la arteria oftálmica inmediatamente después de haber cruzado el nervio óptico, se dirige anteriormente y abandona la órbita a través del agujero supraorbitario, junto al nervio supraorbitario, irriga la frente y el cuero cabelludo en su recorrido hasta el vértex del cráneo.
- La **arteria etmoidal posterior** abandona la órbita a través del agujero etmoidal posterior e irriga las celdillas etmoidales y la cavidad nasal.
- La **arteria etmoidal anterior** sale de la órbita por medio del agujero etmoidal anterior, se introduce en la cavidad craneal donde emite la rama meníngea anterior y continúa hacia la cavidad nasal donde irriga el tabique nasal

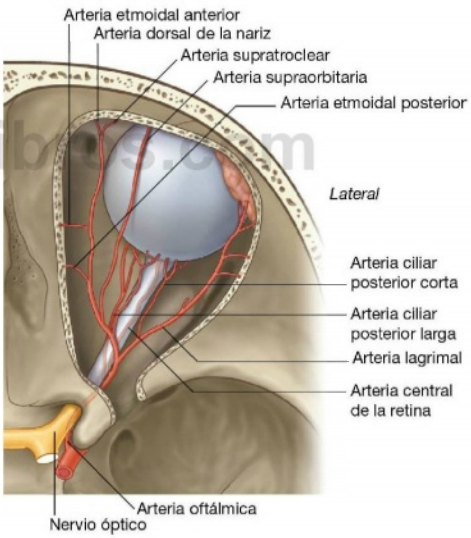

Fig. 8.95 Irrigación arterial de la órbita y del globo ocular.

© Elsevier. Fotocopiar sin autorización es un delito.

y la pared lateral, finalizando como la arteria dorsal de la nariz.

- Las **arterias palpebrales mediales** son ramas de pequeño tamaño que irrigan la zona medial de los párpados superior e inferior.
- La **arteria dorsal de la nariz** es una de las dos ramas terminales de la arteria oftálmica. Abandona la órbita para irrigar la superficie superior de la nariz.
- La **arteria supratroclear** es la otra rama terminal de la arteria oftálmica. Abandona la órbita junto al nervio supratroclear e irriga la frente durante su recorrido en dirección superior.

Venas

En la órbita existen dos conductos venosos, las venas oftálmicas superior e inferior (fig. 8.96).

La **vena oftálmica superior** se origina en la región orbitaria anterior mediante la unión de la vena supraorbitaria y la vena angular. Discurre por la parte superior de la órbita, recibiendo tributarias de las venas que acompañan a las ramas de la arteria oftálmica y de las venas que drenan el polo posterior del globo ocular. La vena oftálmica superior abandona la órbita a través de la fisura orbitaria superior para introducirse en el seno cavernoso.

La **vena oftálmica inferior** es más pequeña que la vena oftálmica superior. Se origina anteriormente y discurre a través de la región inferior de la órbita. Durante este recorrido recibe venas tributarias de los músculos y de la parte posterior del globo ocular.

La vena oftálmica inferior abandona la órbita posteriormente y:

- Se une con la vena oftálmica superior.
- Atraviesa sola la fisura orbitaria superior para unirse al seno cavernoso.
- Atraviesa la fisura orbitaria inferior para unirse al plexo venoso pterigoideo en la fosa infratemporal.

La comunicación entre las venas oftálmicas y el seno cavernoso crea una ruta a través de la cual las infecciones pueden extenderse desde el exterior hacia el interior de la cavidad craneal.

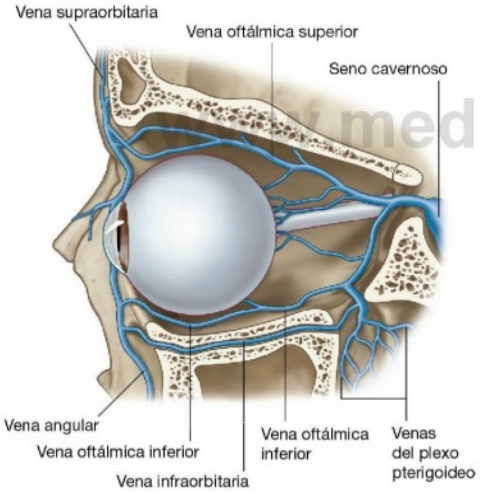

Fig. 8.96 Drenaje venoso de la órbita y del globo ocular.

Inervación

En la órbita se introducen diversos nervios que inervan estructuras dentro de sus paredes óseas. Entre ellos se incluyen el nervio óptico [II], el nervio oculomotor [III], el nervio troclear [IV], el nervio abducens [VI] y los nervios autónomos. Otros nervios, como el nervio oftálmico [V_1], inervan estructuras orbitarias y después abandonan la órbita para inervar otras regiones.

Nervio óptico

El nervio óptico [II] no es un nervio craneal verdadero sino una expansión del cerebro que transporta fibras aferentes desde la retina en el globo ocular hasta los centros visuales del cerebro. Está recubierto por las meninges craneales y el espacio subaracnoideo, que se extiende anteriormente hasta el globo ocular.

Cualquier aumento de la presión intracraneal resulta por tanto en un aumento de la presión en el espacio subaracnoideo que rodea el nervio óptico, lo que puede dificultar el retorno venoso en las venas retinianas, produciendo un edema de la papila óptica (papiledema) que puede observarse durante una exploración oftalmoscópica retiniana.

El nervio óptico abandona la órbita por el conducto óptico (fig. 8.97) acompañado por la arteria oftálmica.

Nervio oculomotor

El nervio oculomotor [III] emerge de la superficie anterior del tronco del encéfalo entre el mesencéfalo y la protuberancia. Se dirige hacia delante por la pared lateral del seno cavernoso.

El nervio oculomotor [III] se divide, justo antes de entrar en la órbita, en un ramo superior y otro inferior (fig. 8.98). Estos ramos penetran en la órbita a través de la fisura orbitaria superior, por dentro del anillo tendinoso común (fig. 8.97).

Dentro de la órbita, el pequeño ramo superior se dirige hacia arriba, sobre la superficie lateral del nervio óptico, para inervar el músculo recto superior y al elevador del párpado superior (fig. 8.98).

El ramo inferior, de mayor tamaño, se divide a su vez en tres ramos:

- Uno se dirige por debajo del nervio óptico a medida que avanza hacia la región medial de la órbita para inervar el músculo recto medial.
- El segundo ramo desciende para inervar el músculo recto inferior.
- El tercer ramo desciende y se dirige hacia delante por el suelo de la órbita hasta inervar el músculo oblicuo inferior (fig. 8.98).

El tercer ramo, durante su descenso, emite el **ramo del ganglio ciliar.** Este ramo es la raíz parasimpática del ganglio ciliar y transporta las fibras parasimpáticas preganglionares que harán sinapsis en el ganglio ciliar con las fibras parasimpáticas posganglionares. Las fibras posganglionares se distribuyen en el globo ocular por medio de los nervios ciliares cortos y se encargan de la inervación del músculo esfínter de la pupila y del músculo ciliar.

Nervio troclear

El nervio troclear [IV] emerge de la superficie posterior del mesencéfalo, al que rodea hasta alcanzar el borde de la tienda del cerebelo. Continúa su recorrido intradural hasta llegar a la pared lateral del seno cavernoso, en el que se introduce, situándose caudal al nervio oculomotor [III].

El nervio troclear, justo antes de entrar en la órbita, asciende y cruza el nervio oculomotor [III] para introducirse en la órbita a través de la fisura orbitaria superior, por encima del anillo tendinoso común (fig. 8.97). Ya una vez en el interior de la órbita, el nervio troclear [IV] asciende y realiza un giro, dirigiéndose medialmente, cruza sobre el músculo elevador del

www.medilibros.com

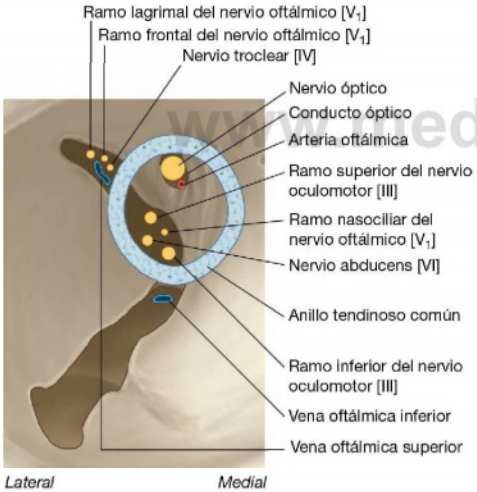

Fig. 8.97 Inervación de la órbita y del globo ocular.

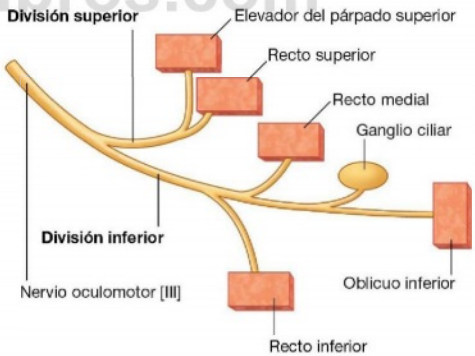

Fig. 8.98 Divisiones del nervio oculomotor [III].

© Elsevier. Fotocopiar sin autorización es un delito.

párpado superior y penetra por el borde superior del músculo oblicuo superior, al que inerva (fig. 8.99).

Nervio abducens

El nervio abducens [VI] se origina en el tronco del encéfalo, entre la protuberancia y el bulbo raquídeo. Penetra en la duramadre que cubre el clivus y continúa en un conducto dural hasta alcanzar el seno cavernoso.

El nervio abducens discurre en el interior del seno cavernoso, lateral a la arteria carótida interna. Tras salir del seno cavernoso, penetra en la órbita a través de la fisura orbitaria superior, por dentro del anillo tendinoso común (fig. 8.97). En el interior de la órbita se dirige lateralmente para inervar el músculo recto lateral.

Fibras simpáticas posganglionares

Las fibras simpáticas preganglionares surgen de los segmentos superiores de la médula espinal torácica, principalmente del segmento T1. Entran en la cadena simpática a través de los ramos comunicantes blancos y ascienden hasta llegar al **ganglio cervical superior**, donde sinaptan con las fibras simpáticas posganglionares.

Las fibras posganglionares se distribuyen junto a la arteria carótida interna y sus ramas.

Las fibras simpáticas posganglionares destinadas a la órbita viajan junto a la arteria oftálmica. En el interior de la órbita las fibras se distribuyen por el globo ocular de una de estas dos maneras:

- Tras atravesar el ganglio ciliar, sin establecer ninguna sinapsis, se unen a los nervios ciliares cortos, a través de los cuales se distribuyen por el globo ocular.
- A través de los nervios ciliares largos.

En el globo ocular, las fibras simpáticas posganglionares se encargan de la inervación del músculo dilatador de la pupila.

Nervio oftálmico [V_1]

El nervio oftálmico [V_1] es la más pequeña y la más superior de las tres divisiones del nervio trigémino. Este nervio puramente sensitivo recibe sus aferencias de las estructuras orbitarias y de ramos adicionales de la cara y del cuero cabelludo.

Tras abandonar el ganglio del trigémino, el nervio oftálmico [V_1] se dirige hacia delante en la pared lateral del seno cavernoso, inferior a los nervios troclear [IV] y oculomotor [III]. Inmediatamente antes de introducirse en la órbita, se divide en tres ramos: el nervio frontal, el nervio lagrimal y el nervio nasociliar (fig. 8.100). Estos ramos entran en la órbita por la fisura orbitaria superior, los nervios frontal y lagrimal por fuera del anillo tendinoso común y el nervio nasociliar por dentro del anillo (fig. 8.97).

Nervio lagrimal

El nervio lagrimal es el más pequeño de los tres ramos en los que se divide el nervio oftálmico [V_1]. Ya en el interior de la órbita se dirige hacia delante sobre el borde superior del músculo recto lateral (fig. 8.101). Recibe un ramo del nervio

www.medilibros.com

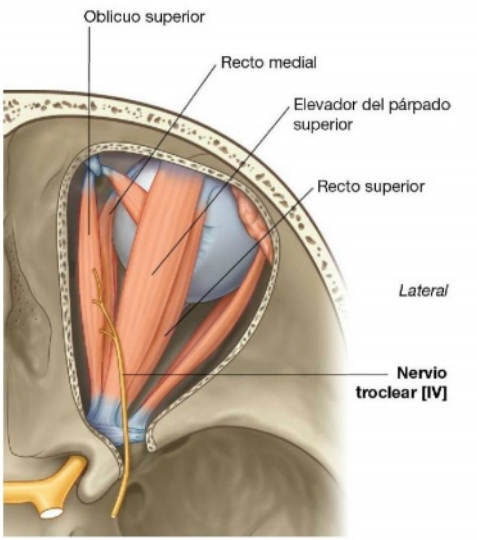

Fig. 8.99 Nervio troclear [IV] en la órbita.

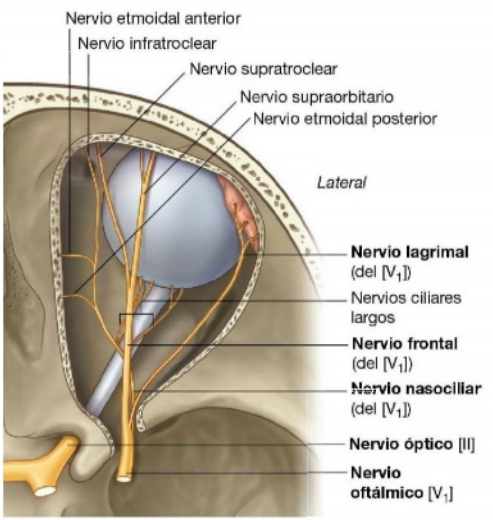

Fig. 8.100 Divisiones del nervio oftálmico [V_1].

cigomaticotemporal, que transporta fibras posganglionares simpáticas y parasimpáticas que se distribuyen por la glándula lagrimal.

Tras alcanzar la región orbitaria anterolateral, el nervio lagrimal inerva la glándula lagrimal, la conjuntiva y la porción lateral del párpado superior.

Nervio frontal

El nervio frontal es el ramo del nervio oftálmico [V_1] de mayor tamaño y recibe aferencias sensitivas de zonas extraorbitarias. Tras abandonar la fisura orbitaria superior, este ramo se dirige anteriormente entre el músculo elevador del párpado superior y la periórbita del techo orbitario (fig. 8.97). En mitad de su recorrido se divide en dos ramos terminales: los nervios supraorbitario y supratroclear (figs. 8.100 y 8.101).

- El **nervio supratroclear** se dirige hacia delante siguiendo una dirección anteromedial, pasa por encima de la tróclea y abandona la órbita medial al agujero supraorbitario. Inerva la conjuntiva, la piel del párpado superior y la piel de la zona inferomedial de la frente.
- El **nervio supraorbitario** es la mayor de los dos ramos, discurre entre el músculo elevador del párpado superior y la periórbita que tapiza el techo de la órbita (fig. 8.101), abandona la órbita a través de la escotadura supraorbitaria y asciende a través de la frente y del cuero cabelludo. Inerva el párpado superior, la conjuntiva y desde la frente hasta la mitad del cuero cabelludo en dirección posterior.

Nervio nasociliar

El tamaño del nervio nasociliar es intermedio en relación con el de los nervios frontal y lagrimal. Suele ser el primer ramo que emite el nervio oftálmico (fig. 8.100). Se sitúa el más profundo en la órbita, a la que accede por dentro del anillo tendinoso común, entre los ramos superior e inferior del nervio oculomotor [III] (v. fig. 8.97).

En el interior orbitario, el nervio nasociliar cruza la superficie superior del nervio óptico a medida que se dirige en dirección medial por debajo del músculo recto superior (figs. 8.100 y 8.102). Al inicio de su recorrido infraorbitario emite su primer ramo, el **ramo comunicante con el ganglio ciliar (raíz sensitiva del ganglio ciliar).**

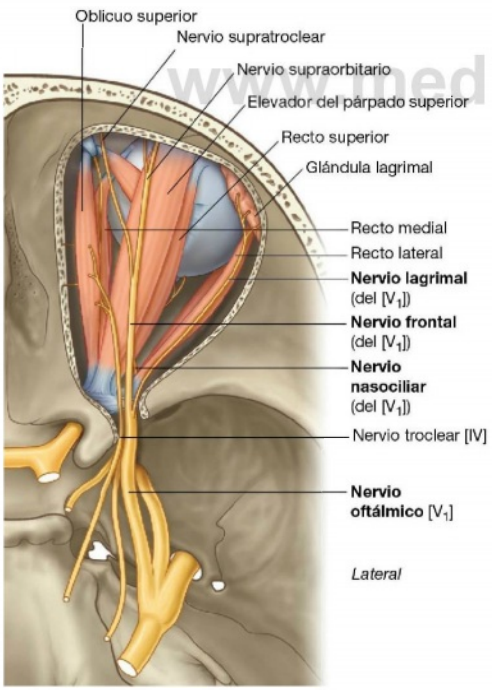

Fig. 8.101 Relaciones del nervio oftálmico [V_1] y de sus divisiones con los músculos extraoculares.

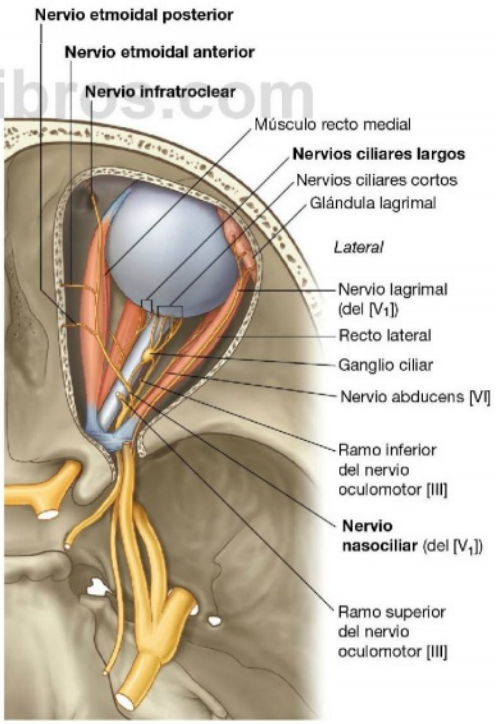

Fig. 8.102 Recorrido del nervio nasociliar (desde [V_1]) en la órbita.

www.medilibros.com

© Elsevier. Fotocopiar sin autorización es un delito.

El nervio nasociliar continúa en dirección anterior a lo largo de la pared orbitaria medial, entre los músculos oblicuo superior y recto medial (fig. 8.102), dando lugar a los siguientes ramos:

- Los **nervios ciliares largos.** Son nervios sensitivos del globo ocular que también pueden transportar fibras simpáticas encargadas de la dilatación pupilar.
- El **nervio etmoidal posterior,** que abandona la órbita a través del agujero etmoidal posterior para inervar las celdillas aéreas etmoidales posteriores y el seno esfenoidal.
- El **nervio infratroclear,** que se distribuye por la región medial de los párpados superior e inferior, el saco lagrimal y la piel de la mitad superior de la nariz.
- El **nervio etmoidal anterior,** que abandona la órbita a través del agujero etmoidal anterior para inervar la fosa craneal anterior, la cavidad nasal y la piel de la mitad inferior de la nariz (fig. 8.102).

Ganglio ciliar

El ganglio ciliar es un ganglio parasimpático del nervio oculomotor [III]. Se asocia con el ramo nasociliar del nervio oftálmico [V_1] y es donde hacen sinapsis las fibras preganglionares parasimpáticas de esta región de la división autónoma del SNP antes de dirigirse al globo ocular por medio de las fibras posganglionares. El ganglio ciliar también está atravesado por fibras simpáticas posganglionares y por fibras sensitivas que se dirigen hacia el globo ocular.

El ganglio ciliar posee un tamaño muy pequeño y se localiza en la región posterior de la órbita, inmediatamente lateral al nervio óptico, entre dicho nervio y el músculo recto lateral (fig. 8.102). Suele recibir al menos dos, y puede que tres, ramos o raíces de otros nervios en la órbita.

Raíz parasimpática

Cuando el ramo inferior del nervio oculomotor [III] discurre próximo al ganglio ciliar, emite un ramo a dicho ganglio (la raíz parasimpática). El ramo parasimpático transporta fibras parasimpáticas preganglionares que penetran en el ganglio ciliar y hacen sinapsis con las fibras parasimpáticas posganglionares (fig. 8.103).

Las fibras parasimpáticas posganglionares abandonan el ganglio ciliar por medio de los nervios ciliares cortos, que se introducen en el globo ocular por su región posterior, alrededor del nervio óptico.

En el interior del globo ocular, las fibras parasimpáticas inervan:

- El **músculo esfínter de la pupila,** responsable de la contracción de la pupila.
- El **músculo ciliar,** encargado de la acomodación del cristalino para la visión cercana.

Raíz sensitiva

El ganglio ciliar recibe un segundo ramo (la raíz sensitiva), procedente del nervio nasociliar (fig. 8.103). Este ramo penetra por la región posterosuperior del ganglio ciliar y transporta fibras sensitivas, que atraviesan el ganglio y continúan por los nervios ciliares cortos hasta alcanzar el globo ocular. Estas fibras son las responsables de la inervación sensitiva de todos los componentes del globo ocular; sin embargo, las fibras simpáticas pueden presentar recorridos alternativos hacia el globo ocular.

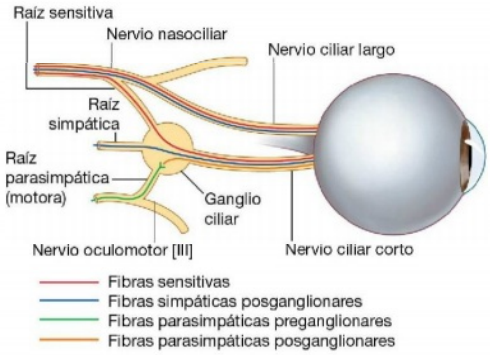

Fig. 8.103 Ganglio ciliar.

www.medilibros.com

Raíz simpática

El tercer ramo que alcanza el ganglio ciliar, la raíz simpática, es el más variable. Cuando está presente, transporta las fibras simpáticas posganglionares desde el ganglio cervical superior (fig. 8.103). Estas fibras ascienden por la arteria carótida interna, abandonan el plexo que rodea a la arteria en el seno cavernoso y acceden a la órbita a través del anillo tendinoso común. En la órbita alcanzan el ganglio ciliar por su región posterior, lo atraviesan y salen de éste en dirección al globo ocular por medio de los nervios ciliares cortos; sin embargo, las fibras simpáticas pueden presentar recorridos alternativos hacia el globo ocular.

Las fibras simpáticas del globo ocular no siempre penetran en el ganglio ciliar como un ramo separado. Las fibras simpáticas posganglionares pueden abandonar el plexo asociado a la arteria carótida interna en el seno cavernoso, unirse al nervio oftálmico [V_1] y alcanzar el ganglio ciliar por medio de la raíz sensitiva del nervio nasociliar. Además, las fibras simpáticas de este nervio pueden no entrar en el ganglio sino dirigirse directamente al globo ocular mediante los nervios ciliares largos (fig. 8.103). Con independencia de su recorrido, las fibras simpáticas posganglionares terminan alcanzando el globo ocular, donde inervan el músculo dilatador de la pupila.

Globo ocular

El globo ocular es un órgano esférico que ocupa la región anterior de la órbita. Su morfología redondeada se ve interrumpida

anteriormente por la existencia de una zona que protruye. Esta prominencia corresponde a la córnea, una capa transparente que representa alrededor de un sexto del área total del globo ocular (fig. 8.104).

Posterior a la córnea y en un sentido anteroposterior se encuentran la cámara anterior, el iris con la pupila, la cámara posterior, el cristalino, el cuerpo vítreo y la retina.

Cámara anterior y cámara posterior

La **cámara anterior** es el espacio limitado por la córnea y la región coloreada del ojo **(iris).** La **pupila** es la abertura central del iris. Posterior al iris y anterior al cristalino se encuentra la **cámara posterior,** más pequeña.

Las cámaras anterior y posterior se comunican a través de la abertura pupilar. Están ocupadas por un líquido **(humor acuoso)** que es secretado en la cámara posterior, desde donde circula hacia la cámara anterior a través de la pupila y es reabsorbido por el **seno venoso escleral** (el canal de Schlemm), un conducto venoso circular localizado en la unión entre la córnea y el iris (fig. 8.104).

El humor acuoso contiene los nutrientes para la córnea y el cristalino, dos estructuras avasculares, y mantiene la presión intraocular. Las alteraciones del ciclo de producción y absorción del humor acuoso que resultan en una mayor cantidad de éste se traducen en una elevación de la presión intraocular. Esta patología (glaucoma) puede dar lugar a diversos problemas visuales.

Cristalino y humor vítreo

El **cristalino** separa la quinta parte anterior del globo ocular de los cuatro quintos posteriores (fig. 8.104). Es un disco elástico, transparente y biconvexo que se inserta por su circunferencia

www.medilibros.com

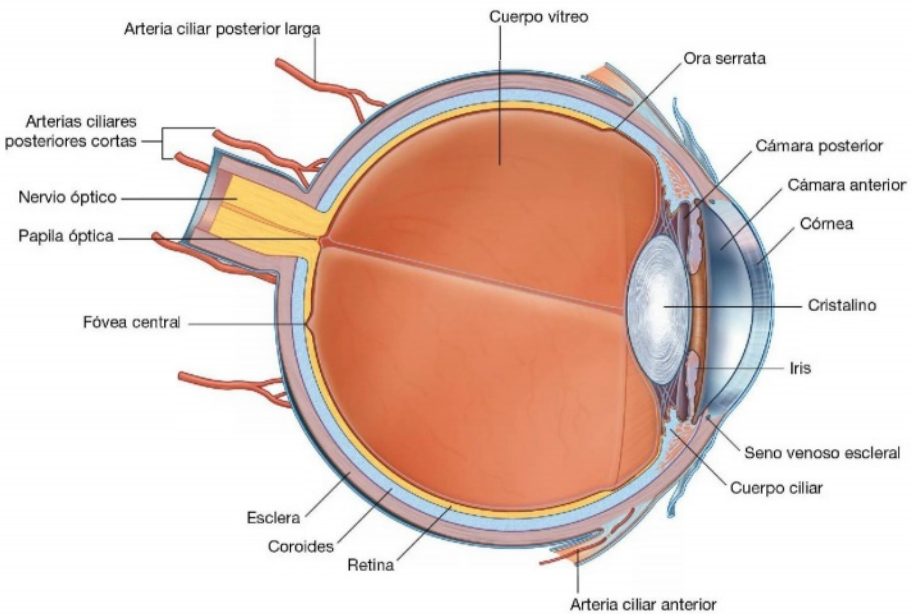

Fig. 8.104 Globo ocular.

© Elsevier. Fotocopiar sin autorización es un delito.

a músculos asociados con la pared del globo ocular. Esta inserción lateral permite al cristalino modificar sus propiedades refractivas con el fin de mantener la agudeza visual. El término clínico catarata hace referencia a la presencia de una opacidad cristaliniana.

Las cuatro quintas partes posteriores del globo ocular, desde el cristalino hasta la retina, se encuentran ocupadas por la cámara vítrea (fig. 8.104), rellena por una sustancia transparente y gelatinosa, el **cuerpo vítreo (humor vítreo).** A diferencia del humor acuoso, el humor vítreo no puede ser sustituido.

Paredes del globo ocular

Las paredes del globo ocular, que envuelven sus componentes internos, constan de tres capas: una capa fibrosa externa, una capa vascular intermedia y una capa retiniana interna (fig. 8.104).

- La capa fibrosa externa está formada por la esclera posteriormente y la córnea anteriormente.
- La capa vascular intermedia se compone por la **coroides** posteriormente, que se continúa con el cuerpo ciliar y el iris anteriormente.
- La capa interna consta de la porción de **retina** óptica posteriormente y de la porción de retina que no participa en la visión y que tapiza la superficie interna del cuerpo ciliar y del iris anteriormente.

Vasos

Irrigación arterial

El globo ocular recibe su irrigación a través de diversas fuentes:

- Las arterias ciliares posteriores cortas, ramas de la arteria oftálmica, atraviesan la esclera alrededor del nervio óptico y penetran en la capa coroidea (fig. 8.104).
- Las arterias ciliares posteriores largas, generalmente en número de dos, entran en la esclera medial y lateral al nervio óptico, dirigiéndose anteriormente en la capa coroidea hasta anastomosarse con las arterias ciliares anteriores.
- Las arterias ciliares anteriores son ramas de las arterias que irrigan los músculos (fig. 8.104), estas arterias atraviesan la esclera en las zonas de inserción muscular y se anastomosan con las arterias ciliares posteriores largas en la capa coroidea.
- La arteria central de la retina, que a través del nervio óptico alcanza la papila óptica y la retina.

Drenaje venoso

El drenaje venoso del globo ocular se realiza principalmente a través de la capa coroidea. En este proceso participan cuatro venas de gran tamaño (las **venas vorticosas**). Estas venas salen a través de la esclera de cada uno de los cuatro cuadrantes posteriores del globo ocular y drenan en las venas oftálmicas superior e inferior. También existe una vena central de la retina que acompaña a la arteria del mismo nombre.

Conceptos prácticos

Glaucoma

Cuando el ciclo normal de producción y reabsorción del humor acuoso se altera y aumenta su cantidad, el resultado es una elevación de la presión intraocular. Esta patología, conocida como glaucoma, puede dar lugar a diversas alteraciones visuales, incluida la ceguera, por la compresión que sufren tanto la retina como los vasos que la irrigan.

www.medilibros.com

Conceptos prácticos

Cataratas

El cristalino se opaca a medida que avanza la edad del paciente, o en ciertas condiciones patológicas. El aumento de la opacidad del cristalino resulta en unas dificultades visuales cada vez mayores. La eliminación del cristalino «turbio» y su sustitución por una lente artificial es un procedimiento quirúrgico frecuente.

Conceptos prácticos

Oftalmoscopia

En la mayoría de los casos, la cámara posterior (vítrea) del ojo puede visualizarse de un modo directo mediante el empleo de un oftalmoscopio, que consta de una pequeña fuente de iluminación que funciona mediante pilas y una lente pequeña, que permite la exploración directa de la cámara vítrea y de las paredes posteriores del ojo a través de la pupila y del cristalino. Para obtener una mejor visualización, en ocasiones es necesario dilatar la pupila mediante un fármaco.

El nervio óptico se visualiza fácilmente así como la fóvea y las cuatro ramas principales de la arteria central de la retina.

Mediante esta exploración pueden descartarse enfermedades del nervio óptico, anomalías vasculares y patologías retinianas (fig. 8.105).

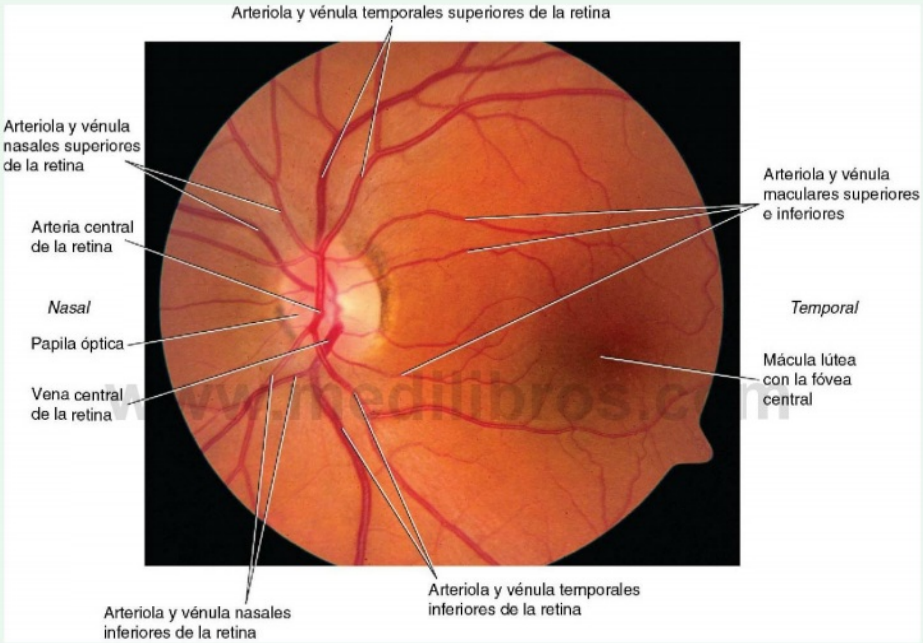

Fig. 8.105 Visión oftalmoscópica de la cámara posterior del ojo.

Capa fibrosa del globo ocular

La capa fibrosa del globo ocular se compone de dos partes: la esclera, que abarca las zonas laterales y posterior del globo ocular, casi las cinco sextas partes de su superficie; y la córnea, que cubre el polo anterior (fig. 8.104).

Esclera

La esclera o «parte blanca del ojo» es una capa opaca de tejido conjuntivo denso, visible en la porción anterior del ojo a través de la conjuntiva que la cubre. Se encuentra atravesada por numerosos vasos y nervios entre los que se incluye el nervio óptico en el polo posterior; y en ella se insertan los músculos implicados en la motilidad ocular extrínseca.

La superficie escleral externa se encuentra cubierta por la vaina del globo ocular desde la entrada del nervio óptico hasta la unión corneoescleral. Por su superficie interna, la esclera mantiene uniones laxas con la coroides de la capa vascular.

Córnea

La córnea es la cubierta transparente que continúa a la esclera anteriormente. Representa un sexto de la superficie anterior del globo ocular y al ser transparente permite la entrada de la luz al interior.

© Elsevier. Fotocopiar sin autorización es un delito.

Capa vascular del globo ocular

La capa vascular del globo ocular se compone de tres partes continuas, que en dirección posteroanterior son la coroides, el cuerpo ciliar y el iris (fig. 8.104).

Coroides

La coroides es la zona posterior de la capa vascular y representa alrededor de dos tercios de ésta. Es una capa fina y pigmentada, muy vascularizada, que se compone de vasos de pequeño calibre próximos a la retina y vasos mayores en las zonas más periféricas. La unión de su superficie interna con la retina es firme, mientras que la unión de su superficie externa con la esclera es más laxa.

Cuerpo ciliar

El cuerpo ciliar se extiende a partir del límite anterior de la coroides (fig. 8.104). Esta estructura de forma triangular que se encuentra entre la coroides y el iris, forma un anillo completo alrededor del globo ocular y está integrado por el músculo ciliar y los procesos ciliares (fig. 8.106).

El **músculo ciliar** se compone de fibras de músculo liso dispuestas de forma longitudinal, circular y radial. Recibe su inervación a partir de las fibras parasimpáticas que penetran en la órbita junto al nervio oculomotor [III] y su contracción produce una disminución del tamaño del anillo que forma el cuerpo ciliar.

Los **procesos ciliares** son crestas longitudinales que se proyectan desde la superficie interna del cuerpo ciliar (fig. 8.106). A partir de los procesos ciliares se extienden las **fibras zonulares,** que se insertan en el cristalino y lo mantienen en su posición anatómica. Las fibras zonulares en conjunto se denominan **ligamento suspensorio del cristalino.**

La contracción del músculo ciliar disminuye el tamaño del anillo que forma el cuerpo ciliar, reduce la tensión del ligamento suspensorio del cristalino y permite que éste adopte una morfología más redondeada (relajada). De este modo se produce la acomodación del cristalino para la visión cercana.

Los procesos ciliares también se encargan de la producción del humor acuoso.

Iris

El iris es la porción anterior de la capa vascular del globo ocular (fig. 8.104). Esta estructura circular que se proyecta a partir del cuerpo ciliar es la parte coloreada del ojo y presenta una abertura central (la pupila). El tamaño pupilar está controlado por fibras de músculo liso que se encuentran en el interior del iris (fig. 8.106):

- Las fibras del músculo **esfínter de la pupila** se disponen de modo circular (tabla 8.9), reciben su inervación del sistema parasimpático, y su contracción disminuye la abertura pupilar.

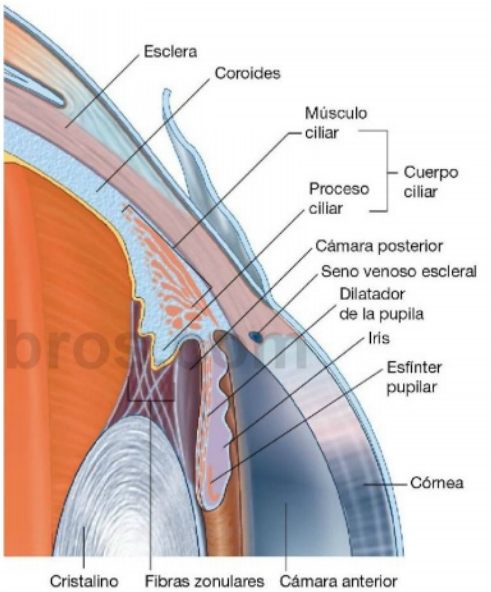

Fig. 8.106 Cuerpo ciliar.

Tabla 8.9 Musculatura intrínseca del ojo

Músculo	Situación	Inervación	Función
Ciliar	Fibras musculares del cuerpo ciliar	Parasimpática del nervio oculomotor [III]	Contracción del cuerpo ciliar, relajación de la tensión del cristalino, el cristalino se vuelve más redondeado
Esfínter de la pupila	Fibras musculares en el iris	Parasimpática del nervio oculomotor [III]	Constricción pupilar
Dilatador de la pupila	Fibras musculares dispuestas radialmente en el iris	Simpática del ganglio cervical superior (T1)	Dilatación pupilar

- Las fibras del músculo **dilatador de la pupila** se disponen de modo radial, reciben su inervación del sistema simpático, y su contracción aumenta o dilata el tamaño de la pupila.

Capa interna del globo ocular

La retina es la capa interna del globo ocular (fig. 8.104). Consta de dos partes: la **porción óptica de la retina,** sensible a la luz y ubicada posterior y lateralmente; y la **retina no visual,** situada anteriormente, tapizando la superficie interna del cuerpo ciliar y del iris. La unión entre ambas partes de la retina se realiza por medio de una línea irregular (la **ora serrata**).

Porción óptica de la retina

La porción óptica de la retina consta de dos capas, una capa pigmentada externa y una capa neural interna:

- La **capa pigmentada** se encuentra firmemente unida a la coroides y se continúa hacia delante sobre la superficie interna del cuerpo ciliar y del iris.
- La **capa neural** está formada por diversos componentes neurales, y sólo se encuentra unida a la capa pigmentada alrededor del nervio óptico y en la ora serrata.

La capa neural es la capa que se separa en los desprendimientos de retina.

En la zona posterior de la porción óptica de la retina se distinguen varias estructuras importantes.

La **papila óptica** es la región por la que el nervio óptico abandona la retina (fig. 8.105). Posee una coloración más clara que la de la retina adyacente y sobre su superficie se observa la salida de la arteria central de la retina y sus ramificaciones en los vasos que irrigan la retina. La papila óptica se conoce como la mancha ciega de la retina ya que carece de fotorreceptores sensibles a la luz.

Lateral a la papila óptica se encuentra la **mácula,** una zona de pequeño tamaño y con una leve coloración amarillenta que posee una depresión central, la **fóvea central** (fig. 8.105). La mácula es la zona de retina más delgada y la de mayor agudeza visual ya que posee menor número de **bastones** (receptores sensibles a la luz que funcionan en la oscuridad y son insensibles a los colores) y mayor concentración de **conos** (los receptores sensibles a la luz que funcionan bajo condiciones de luminosidad y son sensibles a los colores).

www.medilibros.com

Conceptos prácticos

Tomografía de coherencia óptica de alta definición

La tomografía de coherencia óptica de alta definición (TCO-HD) (fig. 8.107) es una técnica que se emplea para obtener imágenes infrasuperficiales en materiales opacos o traslúcidos. Es similar a la ecografía, pero se basa en la luz en vez de en el sonido para producir imágenes transversales en alta resolución. Es especialmente útil en el diagnóstico y manejo de los trastornos que afectan al nervio óptico y a la retina.

Membrana epirretiniana

Una membrana epirretiniana (fig. 8.108) es una fina capa de tejido fibroso que se forma en la superficie de la retina en la zona macular y que puede provocar problemas visuales. Si éstos son significativos puede ser necesaria la extirpación quirúrgica.

(Continúa)

© Elsevier. Fotocopiar sin autorización es un delito.

Conceptos prácticos *(cont.)*

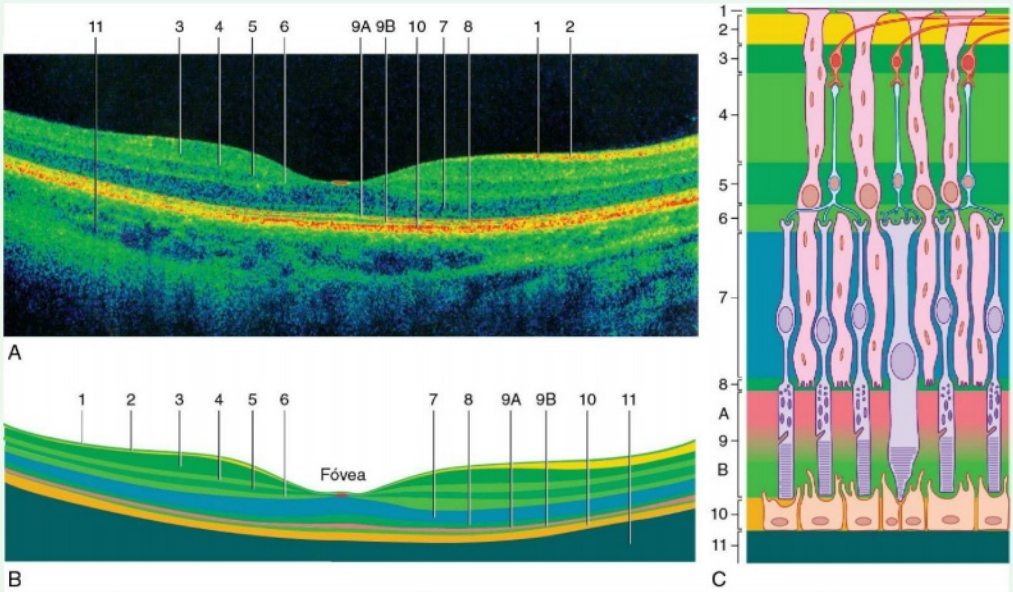

1 Membrana limitante interna
2 Capa de fibras nerviosas
3 Capa ganglionar
4 Capa plexiforme interna
5 Capa nuclear interna
6 Capa plexiforme externa
7 Capa nuclear externa
8 Capa limitante externa
9A Capa de células fotorreceptoras interna
9B Capa de células fotorreceptoras externa
10 Epitelio pigmentario
11 Coroides

www.medilibros.com

Fig. 8.107 Capas de la retina en un ojo sano. **A.** Tomografía de coherencia óptica de alta definición (TCO-HD). **B.** Esquema que muestra las capas de la retina en una TCO-HD. **C.** Esquema que ilustra las capas de la retina.

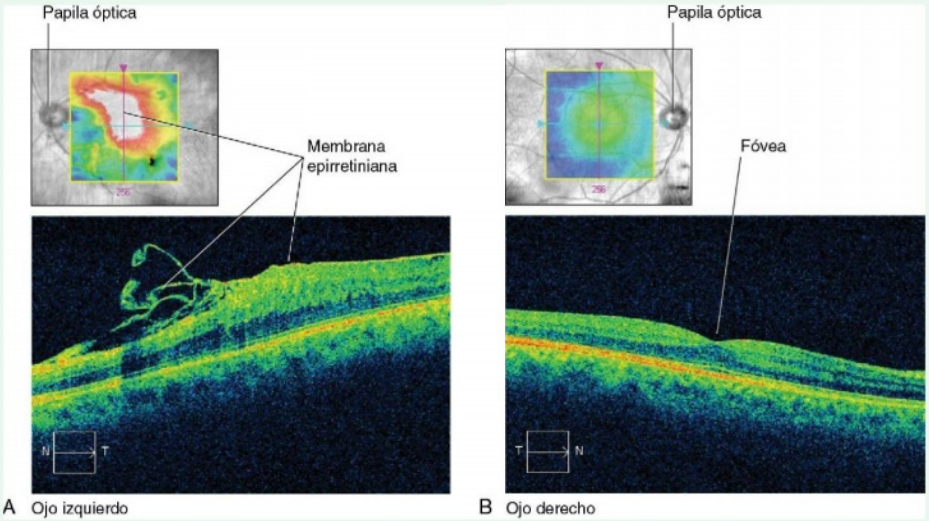

Fig. 8.108 Tomografía de coherencia óptica de alta definición (TCO-HD). **A.** Ojo enfermo. **B.** Ojo sano.

OÍDO

El oído es el órgano encargado de la audición y del equilibrio. Se compone de tres partes (fig. 8.109):

- La primera parte es el **oído externo**, formado por un órgano localizado en la zona lateral de la cabeza y un conducto que se dirige hacia el interior.
- La segunda parte es el **oído medio**, una cavidad ubicada en la porción petrosa del hueso temporal, limitada lateralmente por una membrana que la separa del conducto externo, e internamente se comunica con la faringe a través de otro estrecho conducto.
- La tercera parte es el **oído interno**, que consiste en una serie de cavidades alojadas en el interior de la porción petrosa del hueso temporal, entre el oído medio lateralmente y el conducto auditivo interno medialmente.

El oído interno transforma las señales mecánicas recibidas del oído medio, originadas a su vez por el sonido captado por el oído externo, en señales eléctricas que transfieren la información al cerebro. El oído interno también contiene receptores que detectan la posición y el movimiento.

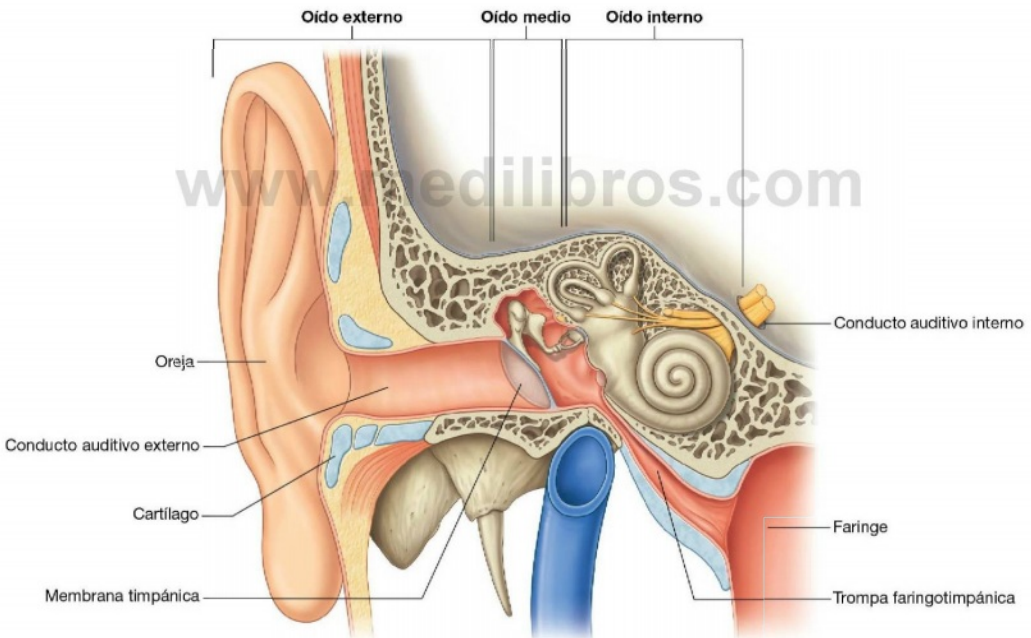

Fig. 8.109 Oído derecho.

© Elsevier. Fotocopiar sin autorización es un delito.

Oído externo

El oído externo se compone de dos partes. La estructura que se proyecta a ambos lados de la cabeza es la **oreja** o pabellón auricular **(pinna)** y el canal que se dirige hacia el interior es el **conducto auditivo externo.**

Oreja

Las orejas se localizan a ambos lados de la cabeza y se encargan de la captación del sonido. Están compuestas de cartílago cubierto por piel y en su morfología se distinguen una serie de elevaciones y depresiones (fig. 8.110).

El reborde externo de la oreja o **hélix** termina inferiormente en el lóbulo de la oreja, la única zona de la oreja que posee una consistencia carnosa por carecer de cartílago.

El conducto auditivo externo parte de la región más profunda de la depresión central, o **concha de la oreja.**

El **trago** es una elevación anterior a la abertura del conducto auditivo externo, por delante de la concha. El **antitrago** es otra elevación que se encuentra por encima del **lóbulo** de la oreja, enfrente del trago. El **antihélix** es otro reborde curvo, de menor tamaño paralelo y anterior al hélix.

Músculos

En la oreja encontramos numerosos músculos intrínsecos y extrínsecos asociados:

- Los músculos intrínsecos se disponen entre las porciones cartilaginosas de la oreja y pueden modificar su morfología.
- Los músculos extrínsecos son los músculos auricular anterior, auricular superior y auricular posterior. Se trata de músculos que, tras insertarse en la oreja a partir de su origen en el cráneo o en el cuero cabelludo, pueden desempeñar un papel en la orientación de la oreja.

Ambos grupos musculares se encuentran inervados por el nervio facial [VII].

Inervación

La inervación sensitiva del pabellón auricular procede de diversas fuentes (fig. 8.111):

- Las regiones más superficiales de la oreja reciben su inervación a través de los nervios auricular mayor (porciones

www.medilibros.com

Fig. 8.110 Oreja.

Fig. 8.111 Inervación sensitiva de la oreja.

anterior y posterior inferior) y el occipital menor (porción posterior superior) del plexo cervical, y el ramo auriculotemporal del nervio mandibular [V_3] (porción superior anterior).

- Las regiones más profundas de la oreja están inervadas por el nervio vago [X] (ramo auricular) y el nervio facial [VII] (que emite un ramo para el ramo auricular del nervio vago [X]).

Vasos

La irrigación arterial de la oreja posee múltiples fuentes. La arteria carótida externa proporciona la arteria auricular posterior, la arteria temporal superficial emite ramas auriculares anteriores y la arteria occipital proporciona una rama.

El drenaje venoso se realiza por medio de los vasos que acompañan a las arterias.

El drenaje linfático de la oreja sigue anteriormente hasta los nódulos parotídeos y posteriormente hasta los nódulos mastoideos y posiblemente hasta los nódulos cervicales superiores profundos.

Conducto auditivo externo

El conducto auditivo externo se extiende desde la profundidad de la concha hasta la **membrana timpánica** (tímpano), cubriendo una distancia aproximada de 2,5 cm (fig. 8.112). Sus paredes se componen de hueso y cartílago. El tercio lateral está integrado por extensiones cartilaginosas de algunos de los cartílagos auriculares y los dos tercios mediales se corresponden con un conducto óseo excavado en el hueso temporal.

El conducto auditivo externo está tapizado en toda su longitud por piel, que en ciertas zonas posee pelos y glándulas sudoríparas modificadas, productoras de **cerumen** (cera de los oídos). Su diámetro es variable, mayor en su zona externa y menor en la interna.

El recorrido del conducto auditivo externo no es recto. Desde su orificio externo sigue primero un curso anterosuperior, continúa en dirección ligeramente posterosuperior y en su último tramo realiza un suave descenso en dirección anterior. La exploración del conducto auditivo externo y de la membrana timpánica se ve facilitada traccionando el pabellón auricular en dirección superior, posterior y ligeramente lateral.

www.medilibros.com

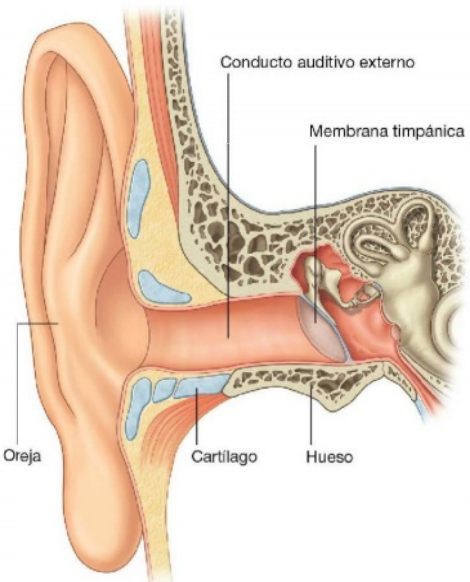

Fig. 8.112 Conducto auditivo externo.

© Elsevier. Fotocopiar sin autorización es un delito.

Inervación

El conducto auditivo externo recibe su inervación sensitiva por medio de diversos nervios craneales. Las aferencias sensitivas más importantes viajan a través de los ramos del nervio auriculotemporal, un ramo del nervio mandibular [V_3] (paredes anterior y superior) y del ramo auricular del nervio vago [X] (paredes inferior y posterior). Aferencias sensitivas secundarias también pueden proceder de un ramo del nervio facial [VII] al ramo auricular del nervio vago [X].

Membrana timpánica

La membrana timpánica separa el conducto auditivo externo del oído medio (figs. 8.113 y 8.114). Está en ángulo inclinado medialmente de craneal a caudal y de posterior a anterior; de modo que su superficie lateral se orienta inferior y anteriormente. Está compuesta por un núcleo de tejido conjuntivo cuya superficie externa se encuentra tapizada por piel y la interna por una membrana mucosa.

La membrana timpánica se inserta en la porción timpánica del hueso temporal por medio de un anillo fibrocartilaginoso existente a lo largo de su reborde periférico. En el centro de la membrana se observa una concavidad causada por la inserción

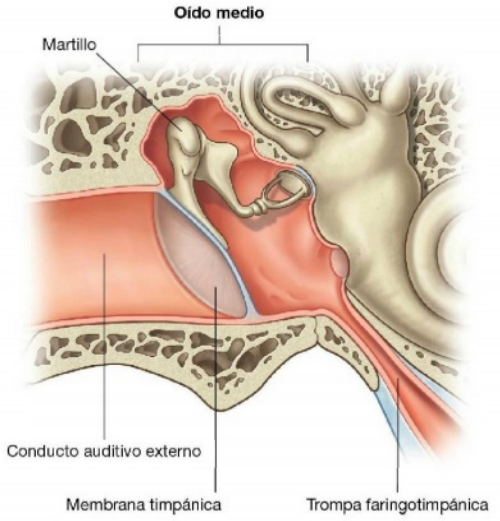

Fig. 8.113 Oído medio.

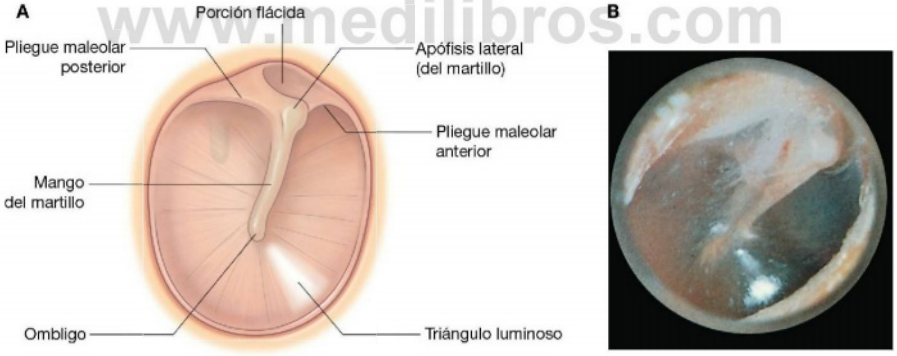

www.medilibros.com

Fig. 8.114 Membrana timpánica (oído derecho). **A.** Esquema. **B.** Visión otoscópica.

en su superficie interna del extremo inferior del **mango del martillo,** una parte del hueso martillo del oído medio. Este punto de inserción constituye el **ombligo de la membrana del tímpano.**

Durante la exploración otoscópica de la membrana timpánica generalmente puede observarse un reflejo luminoso brillante anteroinferior al ombligo, denominado triángulo luminoso.

Superior al ombligo, en una dirección anterior, se observa la inserción del resto del mango del martillo (fig. 8.114). En el punto más superior de esta línea de inserción se encuentra un pequeño abultamiento de la membrana timpánica que se corresponde con la indentación de la **apófisis lateral** del martillo sobre la superficie timpánica interna. De esta elevación parten los **pliegues maleolares anterior y posterior.** Sobre la superficie interna de la membrana superior a estos pliegues la membrana timpánica es delgada y poco tensa **(porción flácida),** mientras que el resto de la membrana es gruesa y tirante **(porción tensa).**

Inervación

Las superficies externa e interna de la membrana timpánica reciben su inervación a través de varios nervios craneales:

- La inervación sensitiva de la piel de la superficie externa de la membrana timpánica depende principalmente del nervio auriculotemporal, un ramo del nervio mandibular [V_3], con participación adicional del ramo auricular del nervio vago [X], una pequeña participación de un ramo del nervio facial [VII] al ramo auricular del nervio vago [X], y posiblemente un ramo del nervio glosofaríngeo [IX].
- La inervación sensitiva de la membrana mucosa de la superficie interna de la membrana timpánica depende en su totalidad del nervio glosofaríngeo [IX].

Conceptos prácticos

Exploración del oído

El órgano de la audición se compone de tres partes: el oído externo, el oído medio y el oído interno.

La exploración clínica debe incluir la determinación del nivel de audición y del sentido del equilibrio. También debe realizarse una exploración otoscópica o mediante otras técnicas de imagen.

Oído externo

La exploración del oído externo es sencilla. La inspección del conducto auditivo externo y de la membrana timpánica requiere el empleo de un otoscopio (fig. 8.114B), un instrumento que proyecta luz y a través del cual se percibe una imagen aumentada de dichas estructuras.

La exploración se inicia traccionando suavemente hacia atrás de la zona posterosuperior de la oreja para alinear el conducto auditivo externo. En condiciones normales la membrana timpánica es relativamente translúcida y posee una coloración grisáceo-rojiza. El mango del martillo es visible próximo al centro de la membrana. En la posición de las cinco horas siempre puede observarse un reflejo luminoso en forma de triángulo.

Oído medio y oído interno

La valoración del estado del martillo, el yunque y el estribo durante una exploración del oído medio requiere el empleo de la RM o de la TC. Deben evaluarse las relaciones de estos huesecillos en la cavidad del oído medio así como la presencia de cualquier masa.

La exploración del oído interno también requiere la práctica de una RM o una TC.

Conceptos prácticos

Oído del nadador

Se trata de una otitis externa, un cuadro doloroso secundario a la infección del conducto auditivo externo. Se produce con frecuencia en los nadadores.

© Elsevier. Fotocopiar sin autorización es un delito.

Conceptos prácticos

Oído del surfista

Este cuadro, que es prevalente entre los individuos que nadan o practican surf en aguas frías, consiste en el desarrollo de una exostosis en el conducto auditivo externo. La exostosis termina provocando la estenosis del conducto y reduce la audición en el lado afectado.

Conceptos prácticos

Perforación de la membrana timpánica

Las perforaciones de la membrana timpánica (tímpano) pueden poseer múltiples etiologías, pero las causas más frecuentes siguen siendo hoy día las de origen infeccioso y traumático.

La mayoría de las perforaciones timpánicas tienden a cicatrizar espontáneamente, pero si el tamaño de la perforación es importante, es precisa su reparación quirúrgica.

En algunas ocasiones es necesario acceder a la cavidad del oído medio a través de la membrana timpánica. Las incisiones deben realizarse por debajo del tercio superior de ésta, para no lesionar el nervio cuerda del tímpano que se encuentra a ese nivel. La mayor irrigación de la porción posterior de la membrana timpánica determina que el abordaje quirúrgico estándar sea a través de la zona posteroinferior.

La otitis media (la infección del oído medio) es un cuadro común y puede terminar provocando la perforación del tímpano. La infección puede resolverse generalmente con el uso de antibióticos. Si la infección persiste, los cambios inflamatorios crónicos pueden dañar la cadena de huesecillos y otras estructuras del oído medio y originar un cuadro de sordera.

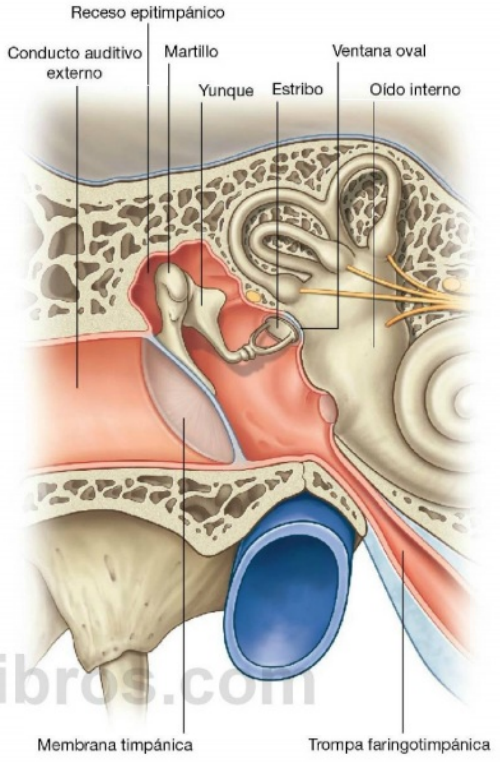

Fig. 8.115 Componentes del oído medio.

Oído medio

El oído medio es una cavidad del hueso temporal, ocupada por aire y tapizada por una membrana mucosa. Se encuentra limitado entre la membrana timpánica lateralmente y la pared lateral del oído interno medialmente. Consta de dos partes (fig. 8.115):

- La **cavidad timpánica**, inmediatamente contigua a la membrana timpánica.
- El **receso epitimpánico**, superiormente.

El oído medio se comunica posteriormente con la región mastoidea y anteriormente con la nasofaringe (a través de la trompa faringotimpánica). Su función principal es la transmisión de las vibraciones de la membrana timpánica a través de la cavidad del oído medio hasta el oído interno, por medio de tres huesecillos móviles interconectados, situados entre la membrana timpánica y el oído interno. Estos huesos son el martillo (en contacto con la membrana timpánica), el yunque (conectado con el martillo por medio de una articulación sinovial) y el estribo (conectado con el yunque por medio de una articulación sinovial y con la pared lateral del oído interno, por medio de la ventana oval).

Límites

En el oído medio se distingue un techo, un suelo y unas paredes anterior, posterior, medial y lateral (fig. 8.116).

Pared tegmentaria

La pared tegmentaria (techo) del oído medio consiste en una delgada lámina ósea que separa el oído medio de la fosa craneal media. Esta capa de hueso es el techo del tímpano, situado en la superficie anterior de la porción petrosa del hueso temporal.

Pared yugular

La pared yugular (suelo) del oído medio es otra delgada capa de hueso que separa el oído medio de la vena yugular interna. El suelo presenta en ocasiones un grosor mayor debido a la presencia de las celdillas mastoideas.

Próximo al borde medial del suelo del oído medio existe una pequeña abertura a través de la cual el ramo timpánico del nervio glosofaríngeo [IX] accede al oído medio.

Pared membranosa

La pared membranosa (lateral) del oído medio está compuesta casi por completo por la membrana timpánica. La porción superior de la pared membranosa del oído medio es la pared lateral ósea del receso epitimpánico ya que la membrana timpánica no se extiende superiormente hasta el receso epitimpánico.

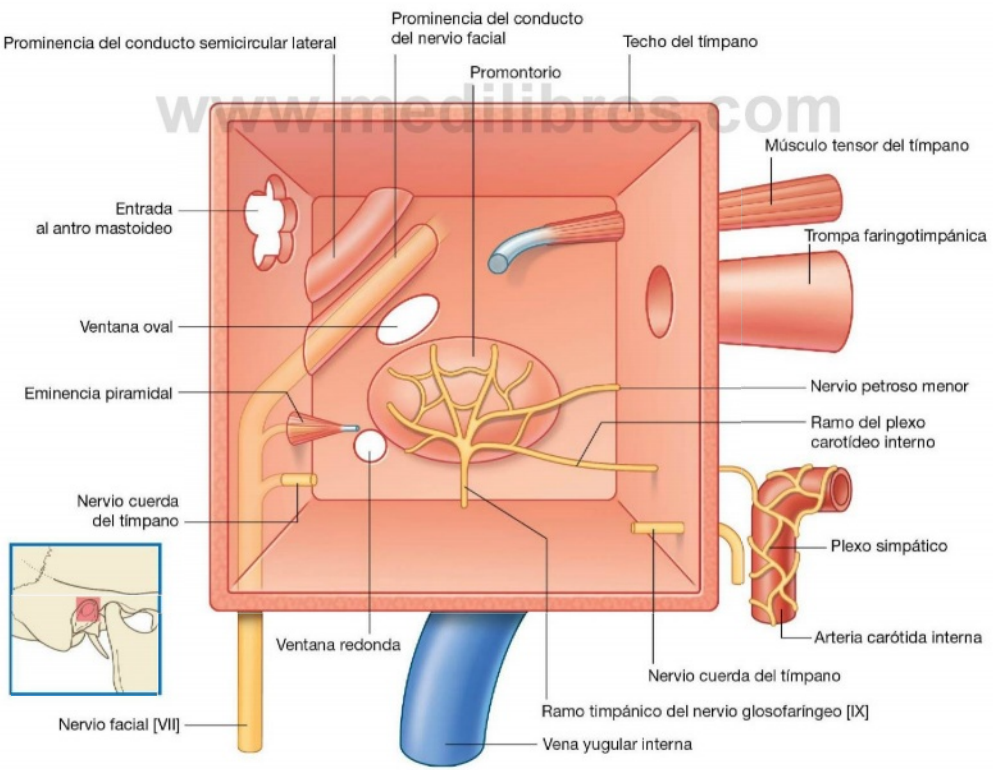

Fig. 8.116 Límites del oído medio derecho.

© Elsevier. Fotocopiar sin autorización es un delito.

Pared mastoidea

La pared mastoidea (posterior) del oído medio no es una pared totalmente completa. La porción inferior de esta pared es un tabique óseo que separa la cavidad timpánica de las celdillas mastoideas, mientras que superiormente, el receso epitimpánico se continúa con la **entrada al antro mastoideo** (figs. 8.116 y 8.117).

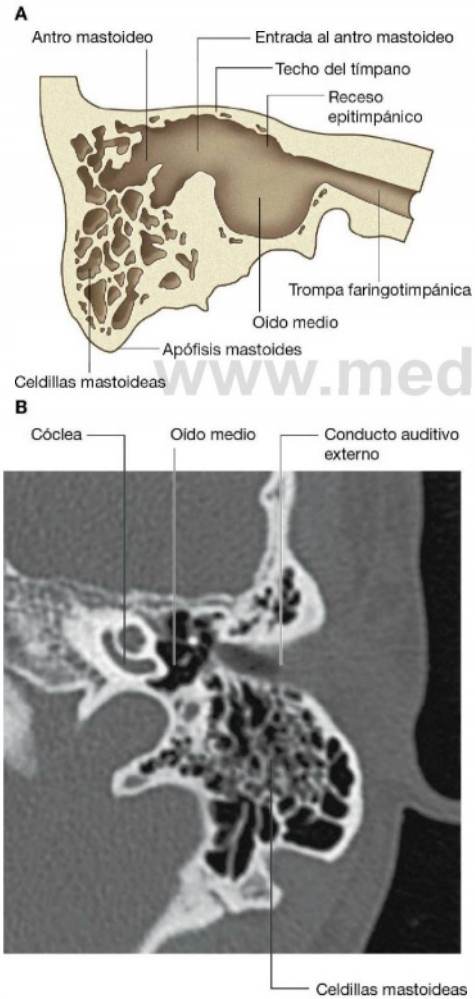

Fig. 8.117 Antro mastoideo y hueso circundante. **A.** Esquema. **B.** TC de alta resolución del oído izquierdo (porción petrosa del hueso temporal).

La pared mastoidea se asocia con:

- La eminencia piramidal, una pequeña elevación a través de la cual accede al oído medio el tendón del músculo estapedio.
- El orificio de acceso al oído medio del nervio cuerda del tímpano, un ramo del nervio facial [VII].

Pared anterior

La pared anterior del oído medio tampoco es una pared completa. Su porción inferior es una delgada lámina ósea que separa la cavidad timpánica de la arteria carótida interna. Superiormente la pared está incompleta debido a la presencia de:

- Una gran abertura para la entrada de la trompa faringotimpánica al oído medio.
- Una abertura de menor tamaño para el conducto del músculo tensor del tímpano.

El orificio por el que el nervio cuerda del tímpano abandona el oído medio también se encuentra en esta pared (fig. 8.116).

Pared laberíntica

La pared laberíntica (medial) del oído medio es a su vez la pared lateral del oído interno. En esta pared destaca un abultamiento redondeado (el **promontorio**), producido por la espiral basal de la **cóclea**, una estructura del oído interno relacionada con la audición (fig. 8.116).

En la membrana mucosa que tapiza el promontorio se encuentra un plexo nervioso (el **plexo timpánico**), compuesto principalmente por fibras del ramo timpánico del nervio glosofaríngeo [IX] y del plexo carotídeo interno. El plexo timpánico inerva la membrana mucosa del oído medio, la región mastoidea y la trompa faringotimpánica.

Además, un ramo del plexo timpánico (el nervio petroso menor) abandona el promontorio y el oído medio, discurre a través de la superficie anterior del peñasco del hueso temporal, y abandona la fosa craneal media a través del agujero oval para introducirse en el ganglio ótico. En la pared laberíntica también se encuentran dos orificios, las ventanas oval y redonda, y dos elevaciones prominentes (fig. 8.116):

- La **ventana oval**, una estructura posterosuperior al promontorio, es el punto de apoyo de la **base del estribo**, el último elemento de la cadena de huesecillos que transfiere las vibraciones iniciadas en la membrana timpánica hasta la cóclea en el oído interno.
- La **ventana redonda** es una estructura posteroinferior al promontorio.
- En la pared medial, posterosuperior a la ventana oval, se encuentra la **prominencia del conducto del nervio facial**, un relieve óseo producido por el recorrido del conducto del nervio facial [VII] en el hueso temporal.

www.medilib.com

- Por encima y posterior a la prominencia del conducto del nervio facial se observa un relieve óseo de mayor tamaño (la **prominencia del conducto semicircular lateral**) producido por el conducto semicircular lateral, una estructura encargada de la detección del movimiento.

Región mastoidea

La entrada al antro mastoideo se encuentra posterior al receso epitimpánico del oído medio (fig. 8.117).

El **antro mastoideo** es una cavidad que se continúa con una serie de oquedades neumáticas (las **celdillas mastoideas**) repartidas por toda la región mastoidea del hueso temporal, incluida la apófisis mastoides. La separación entre el antro mastoideo y la fosa craneal media, superior a éste, se realiza tan sólo por la delgada lámina ósea del techo del tímpano.

La membrana mucosa que reviste las celdillas mastoideas es la misma membrana mucosa que tapiza el resto del oído medio. Por tanto, las infecciones del oído medio pueden extenderse fácilmente a la región mastoidea.

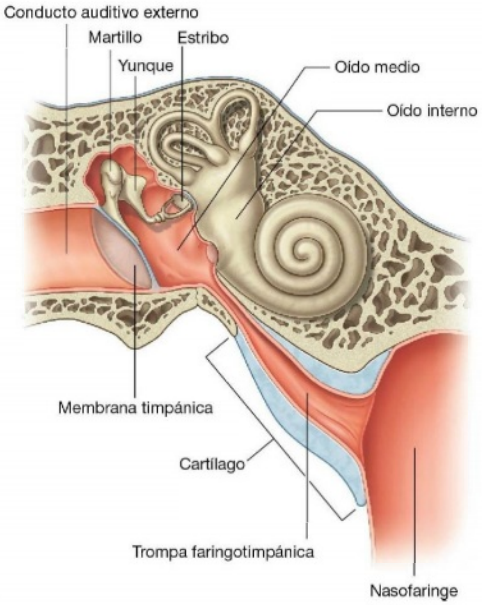

Fig. 8.118 Trompa faringotimpánica.

www.medilibros.com

Conceptos prácticos

Mastoiditis

La infección del antro mastoideo y de las celdillas mastoideas suele ser secundaria a una infección del oído medio. Las celdillas mastoideas proporcionan un excelente medio de cultivo a los gérmenes causantes de las infecciones. También puede producirse una infección del hueso (osteomielitis), que puede extenderse hacia la fosa craneal media.

El drenaje de la colección purulenta de las celdillas mastoideas puede realizarse a través de diversos abordajes. Siempre debe extremarse la precaución para no dañar la pared mastoidea del oído medio y evitar lesionar el nervio facial [VII]. Cualquier fractura de la tabla interna de la cavidad craneal permite la entrada de bacterias, con el riesgo de desarrollar una meningitis.

Trompa faringotimpánica

La trompa faringotimpánica comunica el oído medio con la nasofaringe (fig. 8.118), igualando la presión a ambos lados de la membrana timpánica. En el oído medio, su abertura se localiza en la pared anterior, desde donde se extiende de hacia abajo, adentro y adelante hasta alcanzar la nasofaringe, por detrás del meato inferior de la cavidad nasal. Se compone de:

- Una **porción ósea** (el tercio más cercano al oído medio).
- Una **porción cartilaginosa** (los dos tercios restantes).

La abertura de la porción ósea es claramente visible en la superficie inferior del cráneo, en la unión entre la porción petrosa y la escama del hueso temporal, inmediatamente por detrás del agujero oval y del agujero espinoso.

Vasos

La irrigación arterial de la trompa faringotimpánica procede de diversas fuentes. La **arteria faríngea ascendente** (una rama de la arteria carótida externa) proporciona varias ramas y la arteria maxilar emite dos ramas (la arteria meníngea media y la arteria del conducto pterigoideo).

El drenaje venoso de la trompa faringotimpánica se realiza por medio del plexo venoso pterigoideo de la fosa infratemporal.

Inervación

La inervación de la membrana mucosa que tapiza la trompa faringotimpánica depende principalmente del plexo timpánico, ya que es la misma mucosa que tapiza la cavidad timpánica, la superficie interna de la membrana timpánica, el antro mastoideo y las celdillas mastoideas. La principal contribución a este plexo la realiza el nervio timpánico, un ramo del nervio glosofaríngeo [IX].

© Elsevier. Fotocopiar sin autorización es un delito.

Huesecillos del oído

Los huesecillos del oído medio son el martillo, el yunque y el estribo. Forman una cadena ósea que atraviesa el oído medio desde la membrana timpánica hasta la ventana oval del oído interno (fig. 8.119).

Fig. 8.119 Huesecillos del oído. **A.** Martillo. **B.** Yunque. **C.** Estribo.

Los músculos asociados con los huesecillos modulan el movimiento de éstos durante la transmisión de las vibraciones.

Martillo

El martillo es el huesecillo de mayor tamaño y se encuentra unido a la membrana timpánica. En su anatomía destacan la **cabeza**, el **cuello**, las **apófisis anterior** y **lateral**, y el **manubrio** (fig. 8.119). La cabeza del martillo es la porción superior redondeada que se encuentra en el receso epitimpánico. Su superficie posterior se articula con el yunque.

Por debajo de la cabeza se encuentra un cuello estrecho y más hacia abajo se observan las apófisis anterior y lateral:

- La apófisis anterior se encuentra unida a la pared anterior del oído medio a través de un ligamento.
- La apófisis lateral se une a los pliegues maleolares anterior y posterior de la membrana timpánica.

El mango del martillo es una prolongación inferior que surge por debajo de las apófisis anterior y lateral y se encuentra unido a la membrana timpánica.

www.medilibros.com

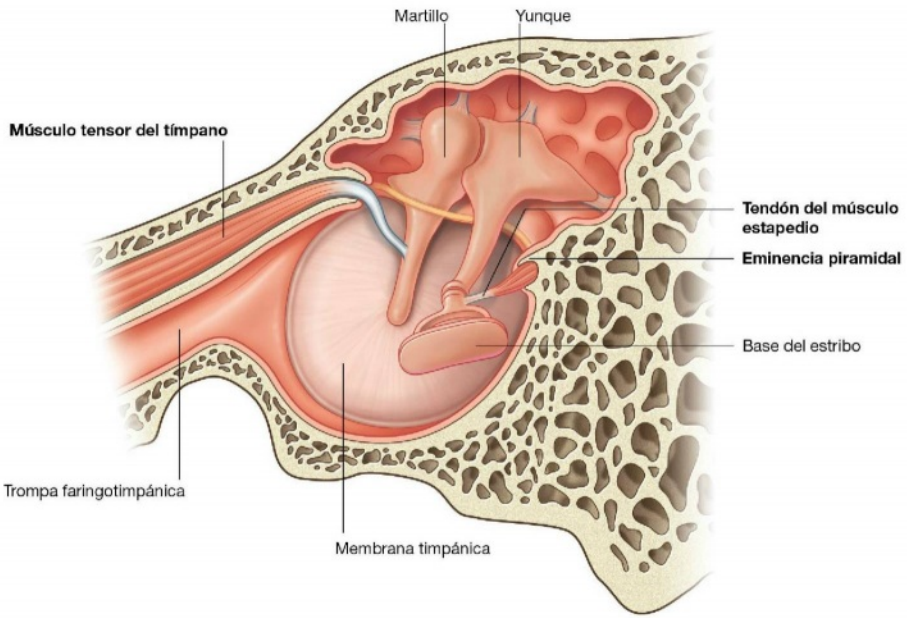

Fig. 8.120 Músculos asociados a los huesecillos del oído (oído derecho).

Yunque

El yunque es el segundo hueso de la cadena de huesecillos. Se compone de tres partes: el **cuerpo**, la **rama larga** y la **rama corta** (fig. 8.119).

- El cuerpo voluminoso del yunque se articula con la cabeza del martillo y se localiza en el receso epitimpánico.
- La rama larga se extiende hacia abajo a partir del cuerpo, paralela al mango del martillo, y termina dirigiéndose medialmente para articularse con el estribo.
- La rama corta se dirige posteriormente y se une mediante un ligamento a la zona superior de la pared posterior del oído medio.

Estribo

El estribo es el componente más medial de la cadena de huesecillos y se encuentra apoyado sobre la ventana oval. En su anatomía se distinguen la **cabeza**, las **ramas anterior** y **posterior** y la **base del estribo** (fig. 8.119):

- La cabeza del estribo se dirige lateralmente y se articula con la rama larga del yunque.
- Las dos ramas se separan entre sí y se unen a la base oval.
- La base del estribo se apoya sobre la ventana oval de la pared laberíntica del oído medio.

Músculos asociados a los huesecillos

Los músculos que se asocian con los huesecillos del oído medio son el músculo tensor del tímpano y el músculo estapedio (fig. 8.120 y tabla 8.10).

Músculo tensor del tímpano

El músculo tensor del tímpano se aloja en un conducto óseo existente por encima de la trompa faringotimpánica. Se origina en la porción cartilaginosa de la trompa faringotimpánica, el ala mayor del esfenoides y en su propio conducto óseo. Se dirige a través de su conducto óseo en dirección posterior, finalizando por medio de un tendón redondeado que se inserta en la porción superior del manubrio del martillo.

La inervación del músculo tensor del tímpano depende de un ramo del nervio mandibular [V_3].

La contracción del músculo tensor del tímpano tracciona del mango del martillo en dirección medial y tensa la membrana timpánica, por lo que disminuye la fuerza de las vibraciones en respuesta a los ruidos fuertes.

Músculo estapedio

El músculo estapedio es un músculo muy pequeño que se origina en el interior de la eminencia piramidal, una pequeña proyección de la pared mastoidea del oído medio (fig. 8.120). Su tendón emerge del ápex de la eminencia piramidal y se dirige hacia delante para insertarse en la superficie posterior del cuello del estribo.

El músculo estapedio recibe su inervación de un ramo del nervio facial [VII].

La contracción del músculo estapedio, por lo general en respuesta a los ruidos fuertes, tracciona del estribo posteriormente e impide la oscilación excesiva.

Vasos

La irrigación arterial de las estructuras del oído medio posee numerosas fuentes:

- Las dos ramas más importantes son la **rama timpánica** de la arteria maxilar y la **rama mastoidea** de la arteria auricular posterior u occipital.
- La arteria meníngea media, la arteria faríngea ascendente, la arteria del conducto pterigoideo y las ramas timpánicas de la arteria carótida interna proporcionan ramas más pequeñas.

El drenaje venoso del oído medio se realiza a través del plexo venoso pterigoideo y del seno petroso superior.

Inervación

El plexo timpánico inerva la membrana mucosa que reviste las paredes y las estructuras del oído medio así como la región mastoidea y la trompa faringotimpánica. El plexo timpánico se

Tabla 8.10 Músculos del oído medio

Músculo	Origen	Inserción	Inervación	Función
Tensor del tímpano	Porción cartilaginosa de la trompa faringotimpánica, ala mayor del esfenoides y en su propio conducto óseo	Porción superior del mango del martillo	Ramo del nervio mandibular [V_3]	La contracción tracciona del manubrio del martillo medialmente tensando la membrana timpánica
Estapedio	Interior de la eminencia piramidal	Cuello del estribo	Ramo del nervio facial [VII]	La contracción tracciona del estribo posteriormente evitando una oscilación excesiva

© Elsevier. Fotocopiar sin autorización es un delito.

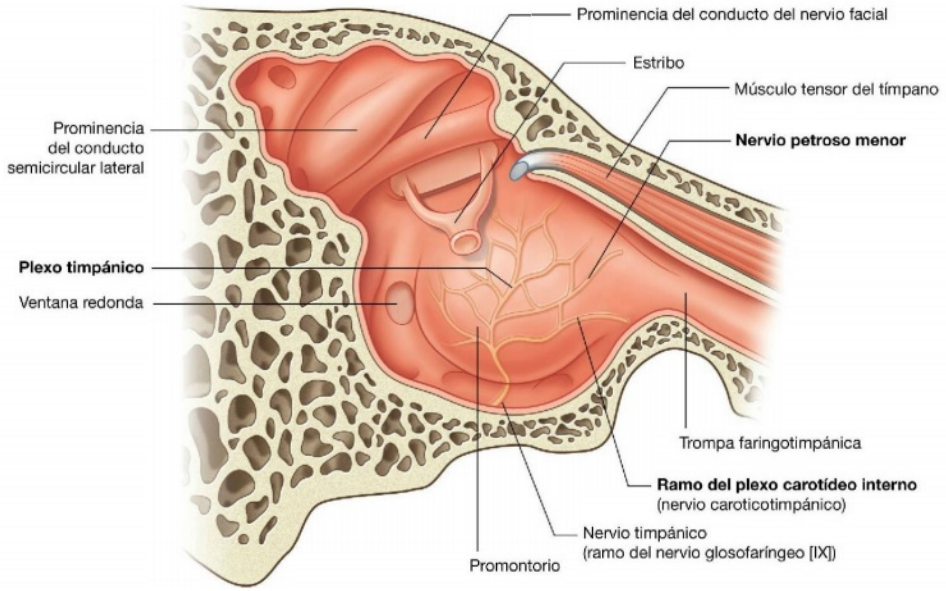

Fig. 8.121 Inervación del oído medio.

www.medilibros.com

encuentra formado por el **nervio timpánico,** ramo del nervio glosofaríngeo [IX], y por ramos del plexo carotídeo interno y se localiza sobre la mucosa que tapiza el promontorio, el abultamiento redondeado que se observa en la pared laberíntica del oído medio (fig. 8.121).

El nervio glosofaríngeo [IX] emite el nervio timpánico cuando sale del cráneo por el agujero yugular. Este ramo vuelve a penetrar en el cráneo a través de un pequeño orificio y realiza un recorrido intraóseo hasta alcanzar el oído medio.

El nervio timpánico forma el **plexo timpánico** junto a ramos del plexo nervioso que rodea a la arteria carótida interna **(nervios caroticotimpánicos),** en la membrana mucosa que tapiza el promontorio del oído medio. Los ramos del plexo timpánico inervan las membranas mucosas del oído medio, incluyendo la trompa faringotimpánica y la región mastoidea.

El plexo timpánico también emite un ramo importante (el nervio petroso menor), que suministra fibras parasimpáticas preganglionares al ganglio ótico (fig. 8.121).

El nervio petroso menor abandona la región del promontorio, sale del oído medio y discurre a través de la porción petrosa del hueso temporal, abandonándola por su superficie anterior, a través de un orificio que se encuentra por debajo del agujero del nervio petroso mayor (fig. 8.122). Continúa diagonalmente por la superficie anterior del hueso temporal, antes de abandonar la fosa craneal media a través del agujero oval. Una vez en el exterior del cráneo, se introduce en el ganglio ótico.

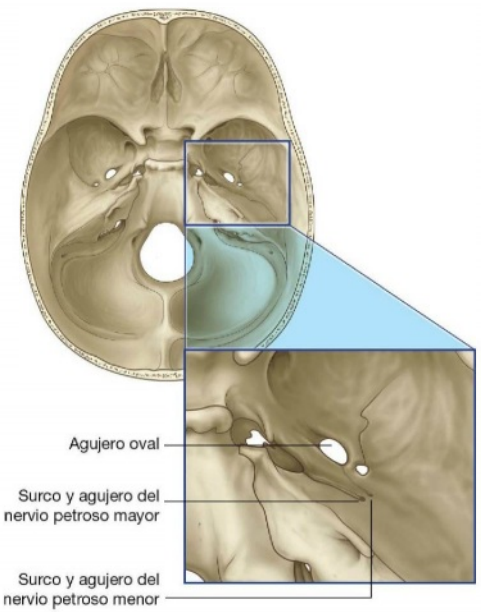

Fig. 8.122 Surcos y agujeros de los nervios petrosos mayor y menor.

Oído interno

El oído interno está formado por una serie de cavidades óseas (el **laberinto óseo**), así como por los conductos membranosos y los sacos (el **laberinto membranoso**) presentes en su interior. Todas estas estructuras se encuentran en la porción petrosa del hueso temporal, entre el oído medio lateralmente y el conducto auditivo interno medialmente (figs. 8.123 y 8.124).

El laberinto óseo se compone del **vestíbulo**, los tres **conductos semicirculares** y la **cóclea** (fig. 8.124). Estas cavidades óseas están revestidas de periostio y contienen un líquido transparente (la **perilinfa**).

El laberinto membranoso se encuentra suspendido en la perilinfa, sin llegar a ocupar todo el espacio del laberinto óseo, y se compone de los **conductos semicirculares**, el **conducto coclear**, y dos sacos (el **utrículo** y el **sáculo**). Estas estructuras membranosas están ocupadas por **endolinfa**.

Los componentes del oído interno transportan al cerebro la información relacionada con la audición y el equilibrio:

- El conducto coclear es el órgano de la audición.
- Los conductos semicirculares, el utrículo y el sáculo son los órganos del equilibrio.

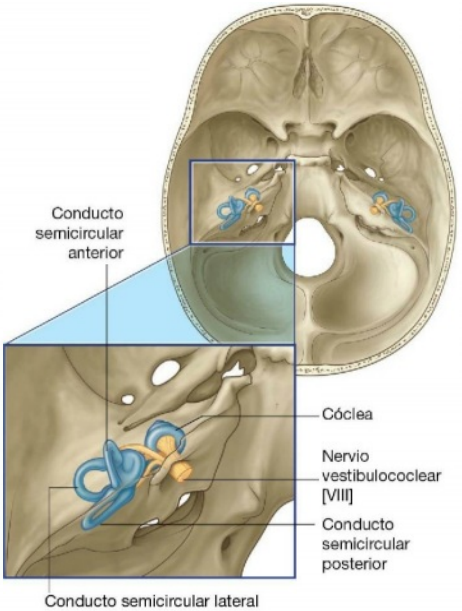

Fig. 8.123 Situación del oído interno en el hueso temporal.

www.medilibros.com

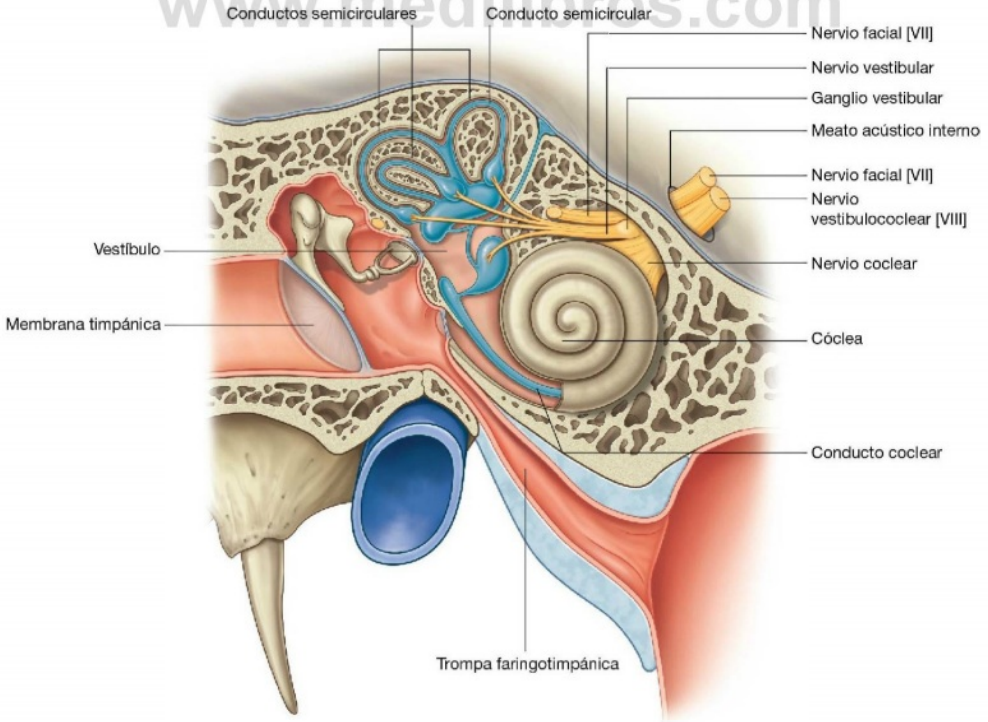

Fig. 8.124 Oído interno.

© Elsevier. Fotocopiar sin autorización es un delito.

El nervio encargado de estas funciones es el nervio vestibulococlear [VIII], que se divide en una porción vestibular (equilibrio) y otra coclear (audición) después de su entrada al conducto auditivo interno (fig. 8.124).

Laberinto óseo

El vestíbulo, en cuya pared lateral se encuentra la ventana oval, es la porción central del laberinto óseo (fig. 8.125). Se comunica anteriormente con la cóclea y posterosuperiormente con los conductos semicirculares.

Del vestíbulo parte un conducto estrecho (el **acueducto vestibular**), que atraviesa el hueso temporal hasta abrirse en la superficie posterior de la porción petrosa del hueso temporal.

Conductos semicirculares

Los **conductos semicirculares anterior, posterior** y **lateral** (fig. 8.125) se proyectan en dirección posterosuperior desde el vestíbulo. Cada uno de los conductos describe un recorrido de dos tercios de circunferencia conectada por ambos extremos al vestíbulo y con uno de los extremos dilatado para formar la **ampolla.** La orientación de los conductos es tal que cada uno forma un ángulo recto con los otros dos.

Cóclea

La cóclea es una estructura ósea que se proyecta en dirección anterior desde el vestíbulo. Estructuralmente consiste en una espiral ósea que da dos vueltas y media o dos vueltas y tres cuartos alrededor de una columna ósea central (el **modiolo**). Esta disposición origina una estructura de forma cónica, con una base **(base de la cóclea)** orientada posteromedialmente y un ápex anterolateral (fig. 8.126). De este modo, la gran base del modiolo se sitúa próxima al conducto auditivo interno, por donde entran los ramos de la porción coclear del nervio vestibulococlear [VIII].

A lo largo de toda la longitud del modiolo se proyecta lateralmente una fina lámina ósea (la **lámina del modiolo** o

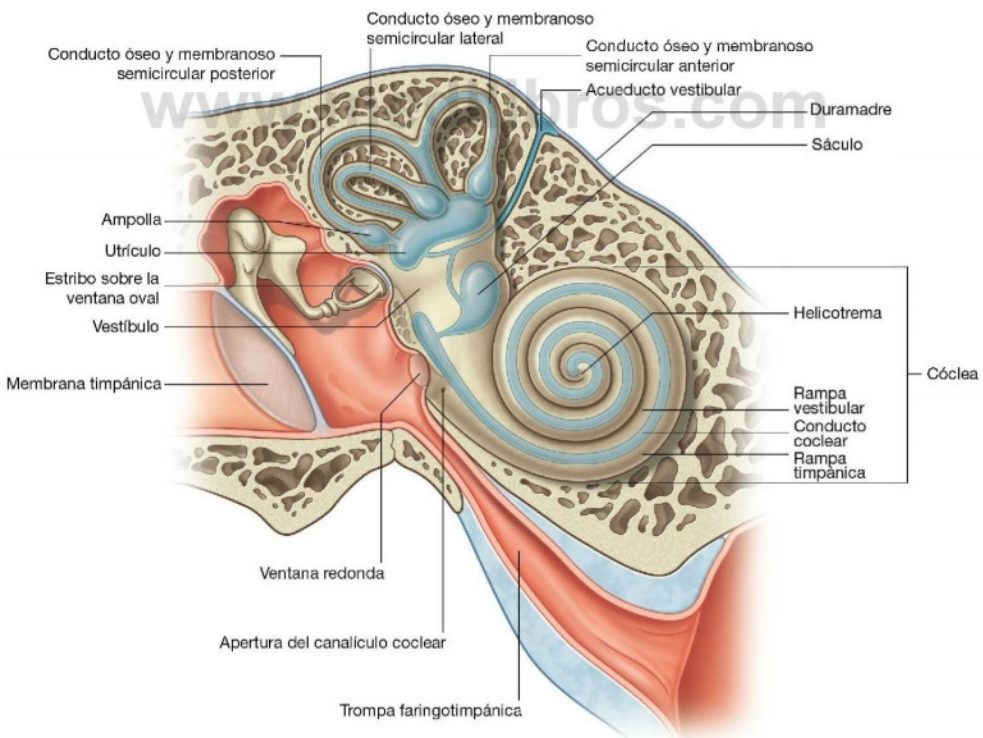

Fig. 8.125 Laberinto óseo.

lámina espiral). El conducto coclear, un componente del laberinto membranoso, da vueltas alrededor del modiolo y se mantiene en su situación central mediante su unión a la lámina del modiolo.

El conducto coclear, unido periféricamente a la pared externa de la cóclea, da lugar a dos conductos (la **rampa vestibular** y la **rampa timpánica**), que se continúan a lo largo de la cóclea y se comunican entre sí en el ápex, por medio de una hendidura estrecha (el **helicotrema**):

- La rampa vestibular se comunica con el vestíbulo.
- La rampa timpánica se encuentra separada del oído medio por la membrana timpánica secundaria, que cubre la ventana redonda (fig. 8.127).

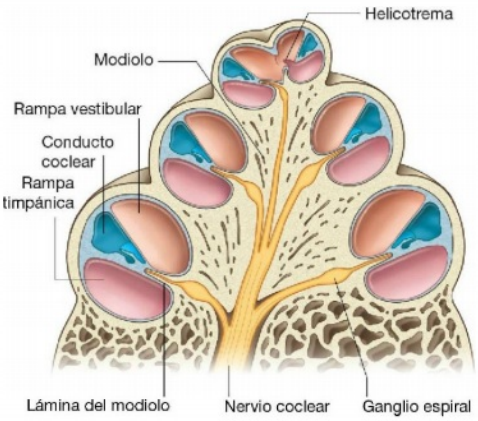

Fig. 8.126 Cóclea.

Por último, cerca de la ventana redonda existe un pequeño conducto (el **canalículo coclear**) que atraviesa el hueso temporal y se abre en su superficie inferior, en la fosa craneal posterior; comunicando la cóclea ocupada por perilinfa con el espacio subaracnoideo (fig. 8.127).

Laberinto membranoso

El laberinto membranoso es un sistema continuo de conductos y sacos localizados en el interior del laberinto óseo. Está ocupado por la endolinfa y separado del periostio, que tapiza las paredes del laberinto óseo por la perilinfa.

Se compone de dos sacos (el utrículo y el sáculo) y cuatro conductos (los tres conductos semicirculares y el conducto coclear). El laberinto membranoso participa en el sentido de la audición y del equilibrio:

- El utrículo, el sáculo y los tres conductos semicirculares forman parte del aparato vestibular (es decir, son los órganos del equilibrio).
- El conducto coclear es el órgano de la audición.

www.medilibros.com

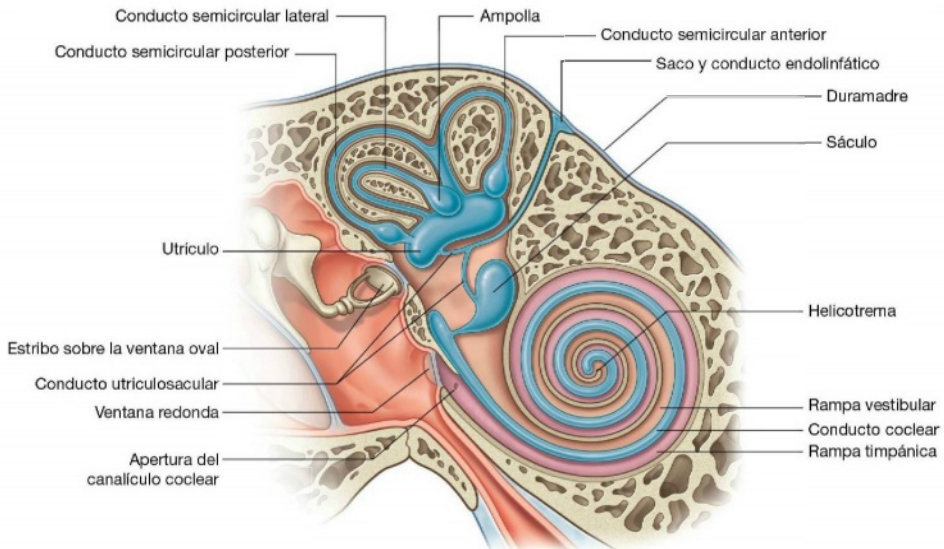

Fig. 8.127 Laberinto membranoso.

© Elsevier. Fotocopiar sin autorización es un delito.

La organización general de los componentes del laberinto membranoso es la siguiente (fig. 8.127):

- El conducto coclear se localiza en el interior de la cóclea del laberinto óseo, en la región anteriormente.
- Los tres conductos semicirculares se alojan en el interior de los tres conductos semicirculares del laberinto óseo, posteriormente.
- El utrículo y el sáculo se encuentran en la zona central del vestíbulo del laberinto óseo.

Órganos del equilibrio

De los seis componentes del laberinto membranoso, cinco se encargan del sentido del equilibrio. Estos elementos son dos sacos (el utrículo y el sáculo) y tres conductos (los conductos semicirculares anterior, posterior y lateral).

Utrículo, sáculo y conducto endolinfático

El utrículo es el mayor de los dos sacos. Su morfología es oval, alargada e irregular y se aloja en la porción posterosuperior del vestíbulo del laberinto óseo.

Los tres conductos semicirculares, de menor tamaño que los conductos óseos en los que se alojan, desembocan en el utrículo y poseen una morfología similar. En uno de sus extremos se observa una dilatación o ampolla.

El sáculo es un saco redondeado de menor tamaño, localizado en la región anteroinferior del vestíbulo del laberinto óseo (fig. 8.127). El conducto coclear desemboca en el sáculo.

El conducto utriculosacular interrelaciona a todos los componentes del laberinto membranoso y conecta el sáculo con el utrículo. De este conducto se desprende el **conducto endolinfático,** que penetra en el acueducto vestibular (un conducto que atraviesa el hueso temporal) y emerge en la fosa craneal posterior, en la superficie posterior de la porción petrosa del hueso temporal. En esta región el conducto endolinfático aumenta de tamaño y da lugar a una bolsa extradural, el **saco endolinfático,** encargado de la reabsorción de la endolinfa.

Receptores sensoriales

Desde un punto de vista funcional, los receptores sensoriales encargados del equilibrio se organizan de un modo especial en cada uno de los elementos del aparato vestibular. En el sáculo y en el utrículo estos órganos sensoriales son la **mácula del sáculo** y la **mácula del utrículo** respectivamente; y en la ampolla de cada uno de los tres conductos semicirculares se organizan en las **crestas.**

El utrículo responde a la aceleración vertical y a la centrífuga; y el sáculo a la aceleración lineal. Por el contrario, los receptores de los tres conductos semicirculares responden a todo tipo de movimiento con independencia de su dirección.

Órgano de la audición

Conducto coclear

El conducto coclear se sitúa en el centro de la cóclea del laberinto óseo, y la divide en dos conductos (la rampa vestibular y la rampa timpánica). El conducto coclear mantiene su posición mediante una inserción central a la delgada lámina ósea que se extiende a partir del modiolo (el eje óseo central de la cóclea), y otra unión periférica a la pared externa de la cóclea (fig. 8.128).

Por tanto, en el conducto coclear, de morfología triangular, se distinguen:

- Una pared externa en contacto con el hueso de la cóclea, que consiste en un engrosamiento perióstico tapizado por epitelio (el **ligamento espiral**).
- Un techo (la **membrana de la superficie vestibular**), compuesto por una membrana de tejido conjuntivo tapizada a ambos lados por epitelio, encargada de separar la endolinfa del conducto coclear de la perilinfa de la rampa vestibular.
- Un suelo, que separa la endolinfa del conducto coclear de la perilinfa de la rampa timpánica y consiste en el borde libre de la lámina del modiolo y una membrana (la **membrana basilar**) que se extiende desde dicho borde libre hasta una extensión del ligamento espiral que cubre la pared coclear externa.

www.medilibros.com

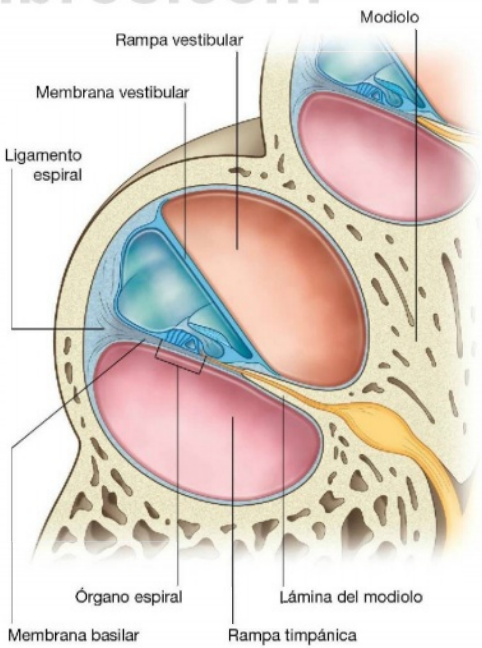

Fig. 8.128 Laberinto membranoso, sección transversal.

El **órgano espiral** u órgano de la audición se apoya sobre la membrana basilar y se proyecta hacia la cavidad cerrada y ocupada por endolinfa del conducto coclear (fig. 8.128).

Vasos

La irrigación arterial del oído interno es doble, diferenciándose los vasos que irrigan el laberinto óseo y los vasos del laberinto membranoso.

El laberinto óseo recibe su irrigación de las mismas arterias que irrigan el hueso temporal adyacente, entre las que se incluyen una rama timpánica anterior de la arteria maxilar, una rama estilomastoidea de la arteria auricular posterior y una rama petrosa de la arteria meníngea media.

El laberinto membranoso recibe su irrigación por medio de la **arteria laberíntica,** que puede ser bien rama de la arteria cerebelosa anteroinferior o bien ser una rama directa de la arteria basilar; con independencia de su origen, se introduce por el conducto auditivo interno junto al nervio facial [VII] y al nervio vestibulococlear [VIII], y acaba dividiéndose en:

- Una **rama coclear,** que atraviesa el modiolo e irriga el conducto coclear.
- Una o dos **ramas vestibulares,** que irrigan el aparato vestibular.

El drenaje venoso del laberinto membranoso se realiza por medio de las venas vestibulares y cocleares que acompañan a sus arterias homólogas. El conjunto de venas se reúnen para formar la **vena laberíntica,** que termina por drenar en el seno petroso inferior o en el seno sigmoideo.

Inervación

El nervio vestibulococlear [VIII] transporta las fibras aferentes especiales encargadas de la audición (el componente coclear) y del equilibrio (el componente vestibular). Abandona el hueso temporal por el conducto auditivo interno, cruza la fosa craneal posterior y alcanza la superficie lateral del tronco del encéfalo, introduciéndose entre la protuberancia y el bulbo raquídeo.

El nervio vestibulococlear se divide en el interior del hueso temporal, en el extremo distal del conducto auditivo interno, en:

- El **nervio coclear.**
- El **nervio vestibular.**

El nervio vestibular se dilata y da lugar al **ganglio vestibular** antes de producirse su división en sus **porciones superior** e **inferior,** que se distribuyen a lo largo de los tres conductos semicirculares, el utrículo y el sáculo (v. fig. 8.124).

El nervio coclear se introduce por la base de la cóclea y asciende a través del modiolo. Las células ganglionares del nervio coclear se encuentran en el **ganglio espiral**, en la base de la lámina del modiolo, a medida que asciende en espiral alrededor del modiolo (fig. 8.126). Los ramos del nervio coclear atraviesan la lámina del modiolo para inervar los receptores del órgano espiral.

El nervio facial [VII] en el hueso temporal

El nervio facial [VII] posee una relación estrecha con el nervio vestibulococlear [VIII] cuando se introduce por el conducto auditivo interno del hueso temporal. Durante su recorrido a través del hueso temporal, su trayectoria y la de algunos de sus ramos se relacionan directamente con los oídos medio e interno.

El nervio facial [VII] se introduce en el conducto auditivo interno de la porción petrosa del temporal (fig. 8.129A) junto al nervio vestibulococlear y la arteria laberíntica.

Tras alcanzar el extremo distal del conducto auditivo interno, el nervio facial [VII] se introduce en el conducto del nervio facial y continúa lateralmente entre los oídos medio e interno. En esta región, el nervio facial [VII] se dilata, originando el **ganglio geniculado,** y se curva posterior y lateralmente. Durante su trayecto a lo largo del conducto del nervio facial, el nervio realiza un cambio brusco de dirección, dirigiéndose casi vertical hacia abajo y abandona el cráneo a través del agujero estilomastoideo (fig. 8.129A).

Ramos

Nervio petroso mayor. El nervio facial [VII] emite su primer ramo, el nervio petroso mayor, en el ganglio geniculado (fig. 8.129A). El nervio petroso mayor abandona el ganglio geniculado, discurre anteromedialmente a través del hueso temporal y emerge por el orificio del nervio petroso mayor situado en la superficie anterior de la porción petrosa del hueso temporal (v. fig. 8.122). El nervio petroso mayor transporta fibras parasimpáticas preganglionares hasta el ganglio pterigopalatino.

Después de producirse el cambio brusco de dirección, la situación del nervio facial [VII] queda reflejada en la pared medial del oído medio por un abultamiento (v. fig. 8.121).

Nervio del músculo estapedio y nervio cuerda del tímpano. El nervio facial [VII], próximo al inicio de su descenso vertical, emite el nervio del músculo estapedio (fig. 8.129), un pequeño ramo que inerva el músculo estapedio; y justo antes de abandonar el cráneo emite el nervio cuerda del tímpano.

El nervio cuerda del tímpano no abandona el hueso temporal inmediatamente, sino que asciende para introducirse en el oído medio a través de su pared posterior. Durante su recorrido pasa cerca de la región superior de la membrana timpánica, entre el martillo y el yunque (fig. 8.129B). Abandona el oído medio a través de un conducto que desemboca en la **fisura petrotimpánica** y, después de abandonar el cráneo a través de esta fisura, se une al nervio lingual en la fosa infratemporal.

Transmisión del sonido

Las ondas acústicas que penetran por el conducto auditivo externo alcanzan la membrana timpánica y la desplazan

© Elsevier. Fotocopiar sin autorización es un delito.

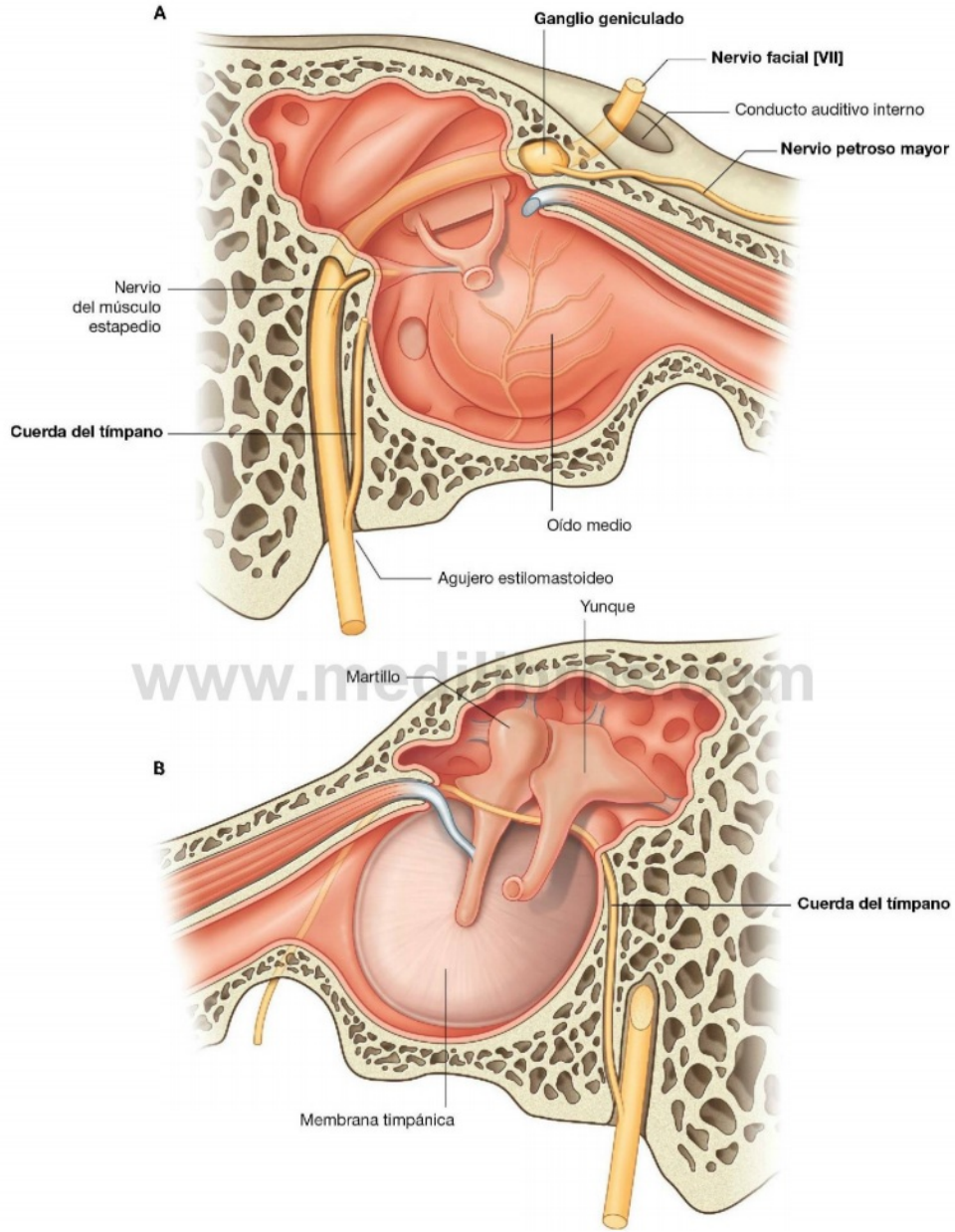

Fig. 8.129 **A.** Nervio facial en el hueso temporal. **B.** Cuerda del tímpano en el hueso temporal.

medialmente (fig. 8.130). El manubrio del martillo, unido a la membrana timpánica, también se mueve medialmente, mientras que su cabeza se desplaza lateralmente. Como la cabeza del martillo se articula con la del yunque, esta última también es desplazada lateralmente, a la vez que su rama larga es empujada medialmente. La rama larga del yunque se articula con el estribo, que también es desplazado medialmente. Por último, el desplazamiento de la base del estribo se transmite a la ventana oval, que a su vez también es empujada medialmente.

De este modo la onda acústica de gran amplitud y baja intensidad que hace vibrar a la membrana timpánica se transforma en una vibración de baja amplitud e intensidad alta en la ventana oval, que en último término genera una onda en el fluido que llena la rampa vestibular de la cóclea.

La onda generada en la perilinfa de la rampa vestibular se desplaza por la cóclea y produce un abultamiento hacia fuera de la membrana timpánica secundaria que cubre la ventana redonda en el extremo inferior de la rampa timpánica (fig. 8.130). El resultado es la vibración de la membrana basilar, que a su vez estimula a las células receptoras del órgano espiral.

Las células receptoras envían los impulsos de vuelta al encéfalo a través de la porción coclear del nervio vestibulococlear [VIII], donde son interpretadas como sonido.

Si los sonidos son demasiado fuertes y producen un movimiento excesivo de la membrana timpánica, el músculo tensor del tímpano (insertado en el martillo) y/o el músculo estapedio (insertado en el estribo) se contraen para reducir las vibraciones en los huesecillos y disminuir la intensidad de las vibraciones que alcanzan la ventana oval.

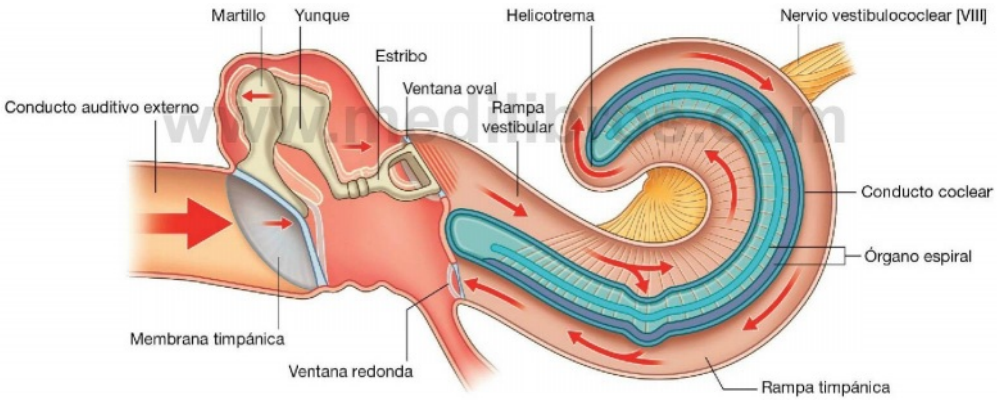

Fig. 8.130 Transmisión del sonido.

© Elsevier. Fotocopiar sin autorización es un delito.

FOSAS TEMPORAL E INFRATEMPORAL

Las fosas temporal e infratemporal son dos espacios interconectados de la región lateral de la cabeza (fig. 8.131). Sus límites están formados por huesos y por tejidos blandos.

La fosa temporal, superior a la fosa infratemporal, se encuentra por encima del arco cigomático y se comunica con la fosa infratemporal a través del espacio existente entre el arco cigomático lateral y la superficie del cráneo, medialmente.

La fosa infratemporal es un espacio en forma de cuña, profundo al músculo masetero y a la rama de la mandíbula. Está atravesada por las estructuras que viajan entre la cavidad craneal, el cuello, la fosa pterigopalatina, el suelo de la cavidad oral, el suelo de la órbita, la fosa temporal y las regiones superficiales de la cabeza.

De los cuatro músculos de la masticación (el masetero, el temporal, el pterigoideo medial y el pterigoideo lateral) que mueven la mandíbula por medio de la articulación temporomandibular, uno (el masetero) es lateral a la fosa infratemporal, dos (los músculos pterigoideos lateral y medial) se encuentran en la fosa infratemporal, y uno ocupa la fosa temporal.

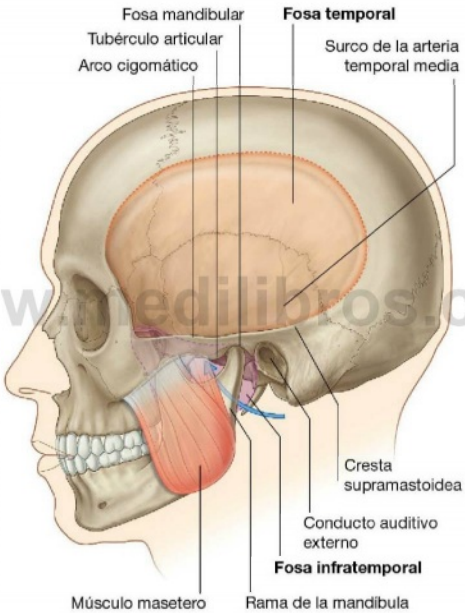

www.medilibros.com

Fig. 8.131 Fosas temporal e infratemporal.

Estructura ósea

Los huesos que contribuyen de manera importante a limitar las fosas temporal e infratemporal son el temporal, el cigomático, el esfenoides, el maxilar y la mandíbula (figs. 8.132 y 8.133).

El hueso frontal y el hueso parietal participan en menor medida.

Hueso temporal

La escama del hueso temporal forma parte de la estructura ósea de las fosas temporal e infratemporal.

La porción timpánica del hueso temporal forma el ángulo posteromedial del techo de la fosa infratemporal, y también participa, junto al cóndilo de la mandíbula, en la articulación temporomandibular.

La superficie lateral de la escama del hueso temporal forma la pared medial de la fosa temporal y en ella se distingue los siguientes elementos:

- La **cresta supramastoidea**, orientada transversalmente, se extiende posteriormente desde la base de la apófisis cigomática y forma el límite posteroinferior de la fosa temporal.
- El **surco de la arteria temporal media**, una rama de la arteria temporal superficial orientado verticalmente.

En la articulación temporomandibular, situada en el borde inferior de la raíz de la apófisis cigomática, participan el tubérculo articular y la fosa mandibular, dos estructuras elongadas de medial a lateral. Posterior a la fosa mandibular se encuentra el conducto auditivo externo. La porción timpánica del hueso temporal es una lámina ósea, lisa y cóncava, que se curva inferiormente desde la zona posterior de la fosa mandibular y forma parte de la pared del conducto auditivo externo.

Entre las porciones timpánica y escamosa del hueso temporal se observa en la visión inferior una clara **fisura timpanoescamosa.** Medialmente, un pequeño fragmento óseo de la porción petrosa del hueso temporal se introduce en la fisura y

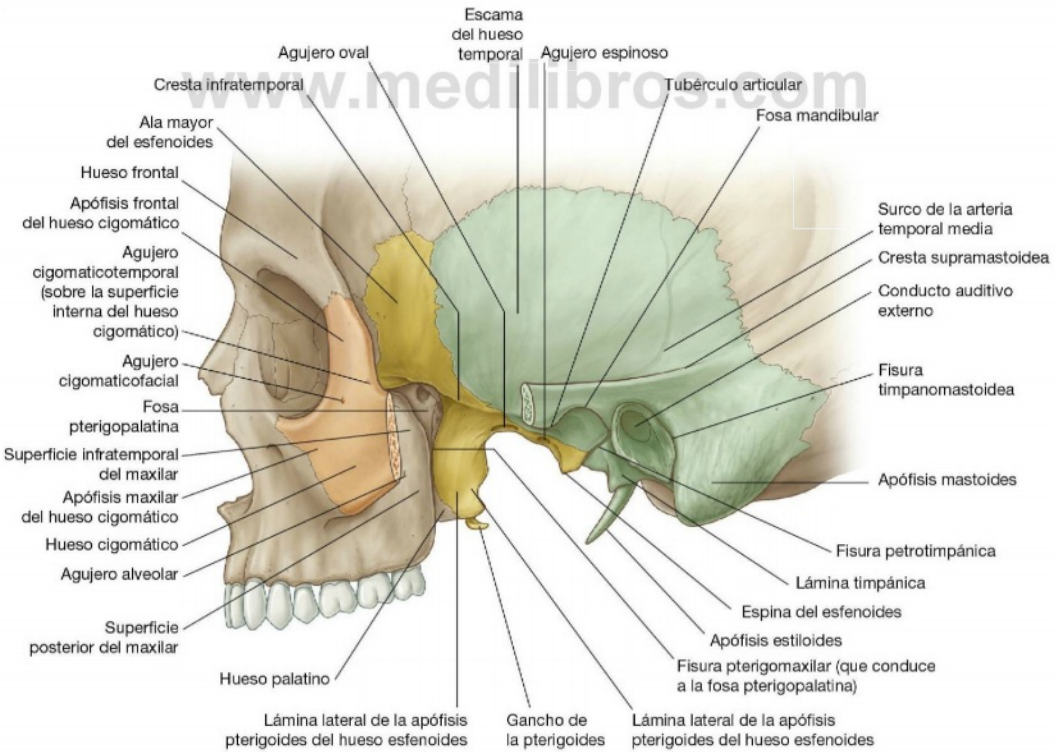

Fig. 8.132 Elementos óseos de las fosas temporal e infratemporal.

www.medilibros.com

© Elsevier. Fotocopiar sin autorización es un delito.

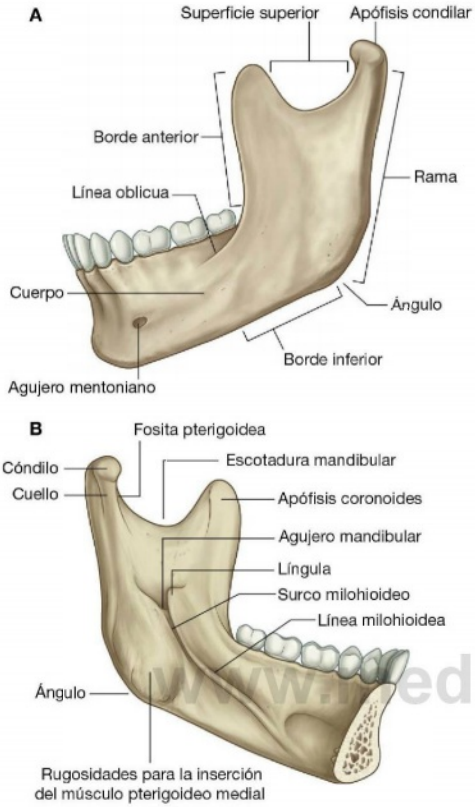

Fig. 8.133 Mandíbula. **A.** Visión lateral del lado izquierdo. **B.** Visión medial del lado izquierdo.

forma la **fisura petrotimpánica** entre dicho fragmento y la porción timpánica (fig. 8.132).

El nervio cuerda del tímpano abandona el cráneo y accede a la fosa infratemporal a través del extremo medial de la fisura petrotimpánica.

Hueso esfenoides

Las partes del hueso esfenoides que contribuyen a la estructura ósea de la fosa infratemporal son la lámina lateral de la apófisis pterigoides y el ala mayor (fig. 8.132). El ala mayor del esfenoides también contribuye a la formación de la pared medial de la fosa temporal.

Las alas mayores se sitúan a ambos lados del cuerpo del esfenoides y se proyectan lateralmente, curvándose superiormente. Las superficies inferior y lateral forman el techo de la fosa infratemporal y la pared medial de la fosa temporal, respectivamente.

La marcada angulación existente entre las superficies lateral e inferior del ala mayor da lugar a la **cresta infratemporal** (fig. 8.132).

En la base de las alas mayores existen dos orificios (el agujero oval y el agujero espinoso) a través de los cuales pasan el nervio mandibular [V_3] y la arteria meníngea media, respectivamente, en su discurrir entre la fosa craneal media y la fosa infratemporal. Además, en la base del ala mayor del esfenoides, anterior y medial al agujero oval, existen uno o más pequeños agujeros emisarios esfenoidales que permiten el paso de venas emisarias entre el plexo venoso pterigoideo de la fosa infratemporal y el seno cavernoso de la fosa craneal media.

La **espina del esfenoides** sirve de inserción al extremo craneal del ligamento esfenomandibular. Se trata de una estructura irregular del ala mayor del esfenoides, medial al agujero espinoso, que se proyecta verticalmente hacia abajo.

La lámina lateral de la apófisis pterigoides es una lámina ósea orientada verticalmente que se proyecta posterolateralmente (fig. 8.132). Sus superficies lateral y medial sirven de inserción para los músculos pterigoideos lateral y medial, respectivamente.

Maxilar

La superficie posterior del maxilar forma parte de la pared anterior de la fosa infratemporal (fig. 8.132). Esta superficie posee un orificio para el nervio y los vasos alveolares posterosuperiores. Su borde superior es el límite inferior de la fisura orbitaria inferior.

Hueso cigomático

El hueso cigomático posee una morfología cuadrangular y origina la prominencia ósea palpable en la mejilla. En él se distinguen:

- La **apófisis maxilar,** que se extiende anteromedialmente para articularse con la apófisis cigomática del hueso maxilar.
- La **apófisis frontal,** que se extiende superiormente para articularse con la apófisis cigomática del hueso frontal.
- La **apófisis temporal,** que se extiende posteriormente para articularse con la apófisis cigomática del hueso temporal, completando así el arco cigomático.

En la superficie lateral del hueso cigomático existe un pequeño orificio a través del cual salen el nervio y los vasos cigomaticofaciales para distribuirse por la mejilla.

A partir de la apófisis frontal se extiende posteromedialmente una delgada lámina ósea que contribuye a la formación de la pared orbitaria lateral por un lado y de la pared anterior de la fosa temporal por el otro. Sobre la superficie que forma parte de la fosa temporal, en su punto de unión con la apófisis frontal, existen uno o más pequeños orificios para la salida de los ramos terminales del nervio cigomaticotemporal.

www.medilibros.com

Rama de la mandíbula

La **rama de la mandíbula** posee una morfología cuadrangular y en ella se distinguen las caras medial y lateral y las apófisis coronoides y condilar (fig. 8.133):

La cara lateral de la rama de la mandíbula suele ser lisa excepto por la presencia de unas crestas orientadas oblicuamente. La mayor parte de la superficie lateral de las ramas de la mandíbula sirve de inserción para el músculo masetero.

La intersección de los bordes posterior e inferior de la rama de la mandíbula origina el **ángulo de la mandíbula.** El borde superior presenta una muesca, la **escotadura mandibular.** El borde anterior es afilado y se continúa inferiormente con la **línea oblicua** del cuerpo de la mandíbula.

La **apófisis coronoides** se dirige superiormente a partir de la unión entre los bordes superior y anterior de la rama de la mandíbula. Se trata de una apófisis plana y triangular que sirve de inserción para el músculo temporal.

La **apófisis condilar** se extiende superiormente desde los bordes superior y posterior de la rama de la mandíbula. Se compone de:

- El **cóndilo de la mandíbula,** que se expande medialmente y participa en la formación de la articulación temporomandibular.
- El **cuello de la mandíbula,** en cuya superficie anterior se encuentra una depresión poco profunda (la **fosita pterigoidea**), para la inserción del músculo pterigoideo lateral.

La superficie medial de la rama de la mandíbula forma la pared lateral de la fosa infratemporal (fig. 8.133B). El detalle anatómico más característico de esta superficie es el **agujero mandibular,** que representa la abertura superior del conducto mandibular y a cuyo través discurren el nervio y los vasos alveolares inferiores.

Inmediatamente anterosuperior al agujero mandibular se encuentra una elevación triangular (la **língula**) en la que se inserta el extremo mandibular del ligamento esfenomandibular.

A partir del agujero mandibular se extiende anteroinferiormente un surco alargado (el **surco milohioideo**) por el que discurre el **nervio del músculo milohioideo.**

La superficie medial de la rama de la mandíbula posteroinferior al surco milohioideo y al agujero mandibular, presenta una serie de rugosidades para la inserción del músculo pterigoideo medial.

Articulación temporomandibular

Las dos articulaciones temporomandibulares permiten la apertura y el cierre de la boca así como los movimientos de masticación compleja o los movimientos de lateralidad de la mandíbula.

Se trata de una articulación de tipo sinovial que se establece entre el cóndilo de la mandíbula y la fosa articular y el tubérculo articular del hueso temporal (fig. 8.134A).

A diferencia de la mayor parte del resto de las articulaciones sinoviales, donde las superficies articulares de los

www.medilibros.com

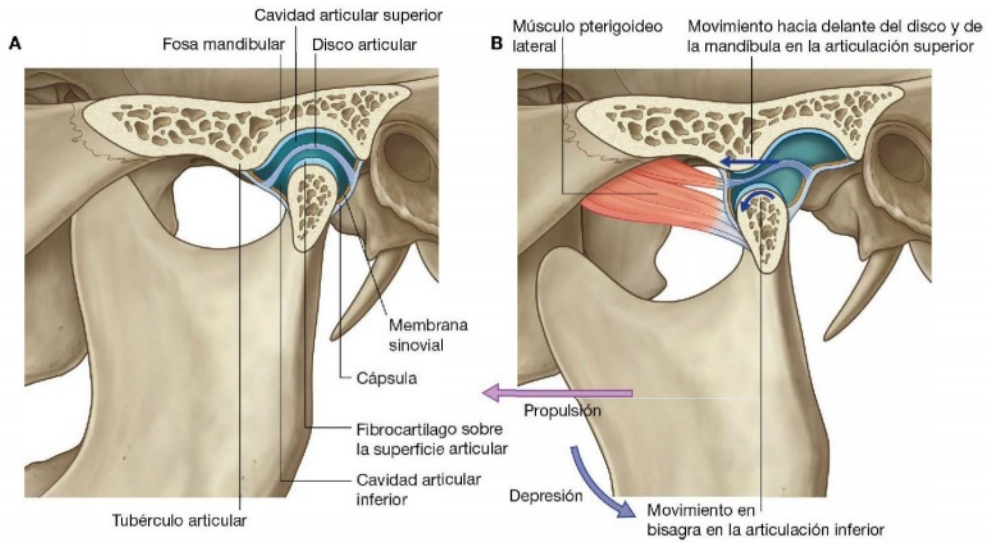

Fig. 8.134 Articulación temporomandibular. **A.** Boca cerrada. **B.** Boca abierta.

© Elsevier. Fotocopiar sin autorización es un delito.

huesos están recubiertas por una capa de cartílago hialino, las de la articulación temporomandibular se encuentran cubiertas de fibrocartílago. Además, la articulación está dividida por completo en dos partes por medio de un **disco articular** fibroso:

- La porción inferior de la articulación permite principalmente los movimientos tipo bisagra, de depresión y de elevación mandibular.
- La porción superior de la articulación permite que el cóndilo de la mandíbula se proyecte hacia delante (propulsión) hacia el tubérculo articular y hacia atrás (retropulsión) en la fosa mandibular.

En la apertura de la boca participan los mecanismos de depresión y propulsión (fig. 8.134B).

El movimiento hacia delante o de propulsión permite una mayor depresión de la mandíbula al impedir el desplazamiento posterior del ángulo de la mandíbula hacia las estructuras del cuello.

Cápsula articular

La **membrana sinovial** de la cápsula articular tapiza todas las superficies no articulares de los compartimentos superior e inferior de la articulación y se inserta en los extremos del disco articular.

La **membrana fibrosa** de la cápsula articular rodea todo el complejo de la articulación temporomandibular y se inserta:

- Por arriba, a lo largo del margen anterior del tubérculo articular.
- Lateral y medialmente, a lo largo de los márgenes de la fosa articular.
- Después, en la región de la sutura timpanoescamosa.
- Por debajo, alrededor de la porción superior del cuello de la mandíbula.

La periferia del disco articular se encuentra unida a la superficie interna de la membrana fibrosa.

Ligamentos extracapsulares

La articulación temporomandibular se asocia con tres ligamentos extracapsulares: los ligamentos lateral, esfenomandibular y estilomandibular (fig. 8.135).

- El **ligamento lateral** es el más próximo a la articulación, se dispone inmediatamente lateral a la cápsula y se dirige diagonalmente en dirección posterior desde el borde del tubérculo articular hasta el cuello de la mandíbula.
- El **ligamento esfenomandibular** es medial a la articulación temporomandibular, se dirige desde la espina del hueso esfenoides en la base del cráneo hasta la língula de la superficie medial de la rama de la mandíbula.
- El **ligamento estilomandibular** se extiende entre la apófisis estiloides del hueso temporal y el borde posterior y el ángulo de la mandíbula.

Movimientos de la mandíbula

Cuando los movimientos de las articulaciones temporomandibulares de ambos lados se encuentran coordinados, se produce el movimiento de masticación o de apretar los dientes. Los movimientos mandibulares incluyen la depresión, la elevación, la propulsión y la retropulsión (fig. 8.136):

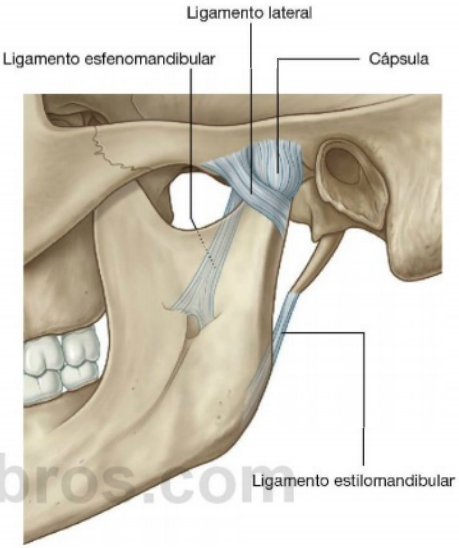

Fig. 8.135 Ligamentos asociados a la articulación temporomandibular.

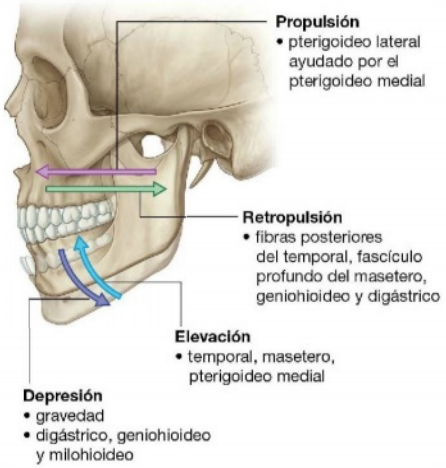

Fig. 8.136 Movimientos de la articulación temporomandibular.

www.medilibros.com

- El movimiento de depresión depende de los músculos digástrico, genihioideo y milohioideo de ambos lados y se ve favorecido por la acción de la gravedad. Los músculos pterigoideos laterales también participan, ya que durante la depresión mandibular también se ve implicado el desplazamiento anterior del cóndilo de la mandíbula hacia el tubérculo articular.
- La elevación es un movimiento muy potente generado por los músculos temporales, maseteros y pterigoideos mediales; que también implica el desplazamiento del cóndilo de la mandíbula en la fosa mandibular.
- La propulsión depende principalmente de la acción del músculo pterigoideo lateral, auxiliado en parte por el músculo pterigoideo medial.
- La retropulsión se lleva a cabo por la acción de los músculos genihioideo y digástrico y por las fibras posteriores y profundas de los músculos temporal y masetero, respectivamente.

A excepción del músculo genihioideo, inervado por el nervio espinal C1, el resto de los músculos que mueven la articulación temporomandibular están inervados por el nervio mandibular [V_3] a través de ramos originados en la fosa infratemporal.

Músculo masetero

El músculo **masetero** es un músculo masticador potente que se encarga de la elevación de la mandíbula (fig. 8.137 y tabla 8.11). Se encuentra aplicado contra la cara externa de la rama de la mandíbula.

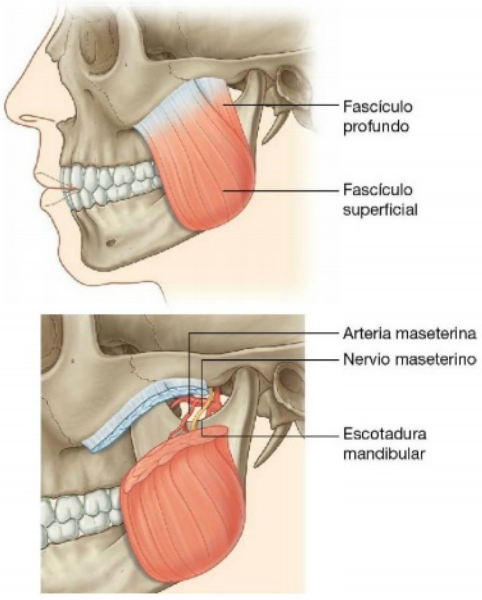

Fig. 8.137 Músculo masetero.

www.medilibros.com

Tabla 8.11 Músculos de la masticación

Músculo	Origen	Inserción	Inervación	Función
Masetero	Arco cigomático y apófisis maxilar del hueso cigomático	Superficie lateral de la rama de la mandíbula	Nervio maseterino desde el tronco anterior del nervio mandibular [V_3]	Elevación mandibular
Temporal	Hueso de la fosa temporal y fascia temporal	Apófisis coronoides de la mandíbula y borde anterior del ramo mandibular casi hasta el último molar	Nervios temporales profundos del tronco anterior del nervio mandibular [V_3]	Elevación y retropulsión mandibular
Pterigoideo medial	Cabeza profunda: superficie medial de la lámina lateral de la apófisis pterigoides y de la apófisis piramidal del hueso palatino; cabeza superficial: tuberosidad del maxilar y apófisis piramidal del hueso palatino	Superficie medial de la mandíbula cercana al ángulo	Ramo del músculo pterigoideo medial del nervio mandibular [V_3]	Elevación y lateropulsión mandibular
Pterigoideo lateral	Cabeza superior: techo de la fosa infratemporal; cabeza inferior: superficie lateral de la lámina lateral de la apófisis pterigoides	Cápsula de la articulación temporomandibular en la región de unión del disco articular y en la fosita pterigoidea del cuello de la mandíbula	Ramo del músculo pterigoideo lateral directamente del tronco anterior del nervio mandibular [V_3] o del ramo bucal	Propulsión y lateropulsión mandibular

© Elsevier. Fotocopiar sin autorización es un delito.

El músculo masetero posee una forma cuadrangular y se inserta por arriba en el arco cigomático y por debajo en casi toda la superficie lateral de la rama de la mandíbula.

La **porción superficial** del músculo masetero se origina en la apófisis maxilar del hueso cigomático y en los dos tercios anteriores de la apófisis cigomática del hueso maxilar. Se inserta en el ángulo de la mandíbula y en la porción posteroinferior de la superficie lateral de la rama de la mandíbula.

La **porción profunda** del músculo masetero se origina en la zona medial del arco cigomático y en la porción posterior de su borde inferior, y se inserta en las regiones central y superior de la rama de la mandíbula, alcanzando por arriba la apófisis coronoides.

El músculo masetero recibe su inervación del nervio maseterino, ramo del nervio mandibular [V_3]; y su irrigación de la arteria maseterina, rama de la arteria maxilar.

El nervio maseterino y la arteria maseterina se originan en la fosa infratemporal y se dirigen lateralmente por encima del borde de la escotadura mandibular hasta penetrar por la superficie profunda del músculo masetero.

Fosa temporal

La fosa temporal ocupa un espacio estrecho, en forma de abanico, sobre la superficie lateral del cráneo (fig. 8.138A):

- Su límite superior está definido por dos líneas temporales arqueadas que cruzan el cráneo desde la apófisis cigomática del hueso frontal hasta la cresta supramastoidea del hueso temporal.
- Su límite lateral es la **fascia temporal**, una aponeurosis robusta con forma de abanico, que recubre al músculo temporal. Su extremo superior se inserta en la línea temporal superior y su extremo inferior se inserta en el arco cigomático.
- Anteriormente se encuentra limitada por la superficie posterior de la apófisis frontal del hueso cigomático y la superficie posterior de la apófisis cigomática del hueso frontal, que separan la fosa temporal, por detrás, de la órbita por delante.

www.medilibros.com

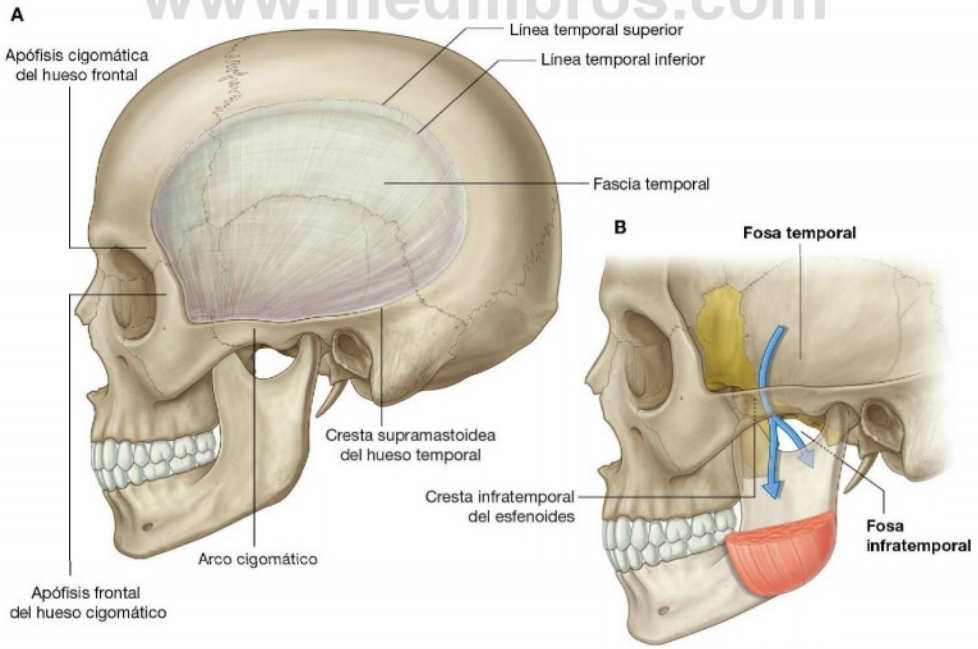

Fig. 8.138 Fosa temporal. **A.** Visión lateral. **B.** Visión lateral que muestra la fosa infratemporal.

- Su límite inferior es el arco cigomático lateralmente y la cresta infratemporal del ala mayor del esfenoides, medialmente (fig. 8.138B); entre estos dos elementos, el suelo de la fosa temporal se abre medialmente a la fosa infratemporal y lateralmente a la región donde se encuentra el músculo masetero.

Contenidos

El elemento más importante de la fosa temporal es el músculo temporal.

A través de la fosa temporal también discurren los ramos cigomaticotemporales del nervio maxilar [V_2], que acceden a esta región a través de un orificio localizado en el hueso cigomático, sobre la superficie que limita la fosa temporal.

Músculo temporal

El músculo **temporal** es un músculo robusto, en forma de abanico, que ocupa la mayor parte de la fosa temporal (fig. 8.139). Se origina en las superficies óseas de la fosa, insertándose superiormente en la línea temporal inferior y lateralmente en la superficie de la fascia temporal. Las fibras más anteriores poseen una orientación vertical, y las más posteriores, horizontal. Las fibras convergen inferiormente en un tendón que pasa entre el arco cigomático y la cresta infratemporal del ala mayor del esfenoides para insertarse en la apófisis coronoides de la mandíbula.

El músculo temporal se inserta a lo largo de la superficie anterior de la apófisis coronoides y en el borde anterior de la rama de la mandíbula, casi hasta el nivel del último molar.

El músculo temporal es un potente elevador de la mandíbula. Como este movimiento implica la translocación posterior del cóndilo de la mandíbula desde el tubérculo articular del hueso temporal y la vuelta a la fosa mandibular, el músculo temporal también retrae la mandíbula, o la tracciona posteriormente. Además, también participa en los movimientos de lateralidad de la mandíbula.

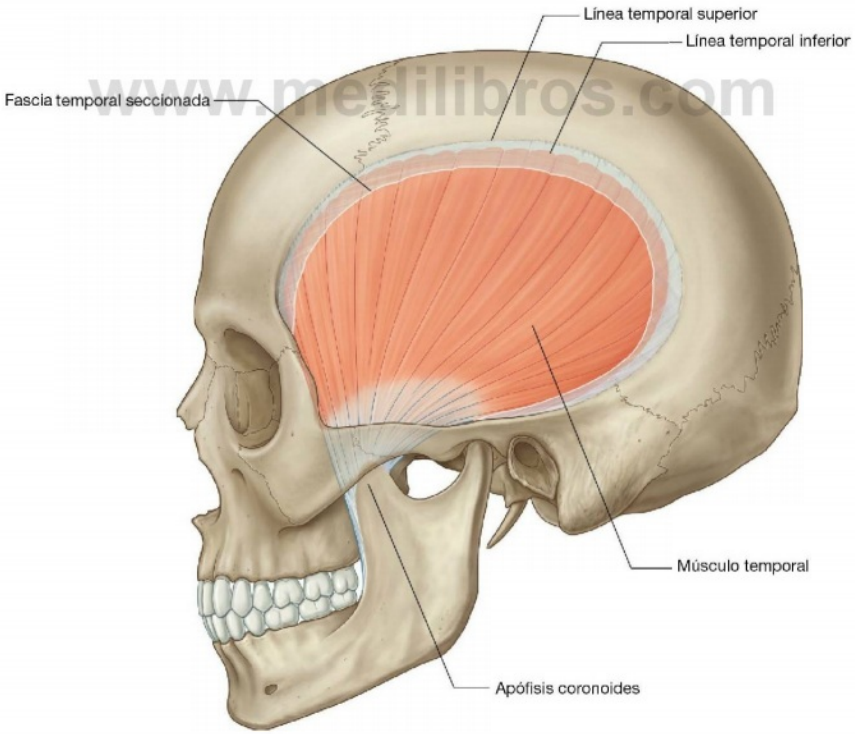

www.medilibros.com

Fig. 8.139 Músculo temporal. Visión lateral.

© Elsevier. Fotocopiar sin autorización es un delito.

El músculo temporal recibe su inervación de los nervios temporales profundos, que se originan del nervio mandibular [V_3] en la fosa infratemporal y que después pasan a la fosa temporal.

La irrigación del músculo temporal depende de las arterias temporales profundas, que viajan junto a los nervios, y de la arteria temporal media, que se introduce en la fascia temporal por el extremo posterior del arco cigomático.

Nervios temporales profundos

Los nervios temporales profundos, generalmente dos, se originan en la fosa infratemporal a partir del tronco anterior del nervio mandibular [V_3] (fig. 8.140). Se dirigen superiormente y alrededor de la cresta infratemporal del ala mayor del esfenoides para acceder a la fosa temporal profundos al músculo temporal, al que inervan.

Nervio cigomaticotemporal

El nervio cigomaticotemporal es un ramo del nervio cigomático (v. fig. 8.84), que a su vez es ramo del nervio maxilar [V_2], cuyo origen se encuentra en la fosa pterigopalatina y pasa al interior orbitario.

El nervio cigomaticotemporal accede a la fosa temporal a través de uno o más pequeños orificios de la superficie del hueso cigomático que forma parte de la fosa temporal.

Los ramos del nervio cigomaticotemporal se dirigen superiormente entre el hueso y el músculo temporal y atraviesan la fascia temporal para inervar la piel de la sien (fig. 8.140).

Arterias temporales profundas

Estas arterias, generalmente dos, se originan de la arteria maxilar en la fosa infratemporal y discurren junto a los nervios temporales profundos alrededor de la cresta infratemporal del ala mayor del esfenoides para irrigar al músculo temporal (fig. 8.140). Se anastomosan con ramas de la arteria temporal media.

Arteria temporal media

La arteria temporal media se origina de la arteria temporal superficial justo por encima de la raíz del arco cigomático, entre esta estructura y el oído externo (fig. 8.140). Atraviesa la fascia temporal, se introduce bajo el borde del músculo

www.medilibros.com

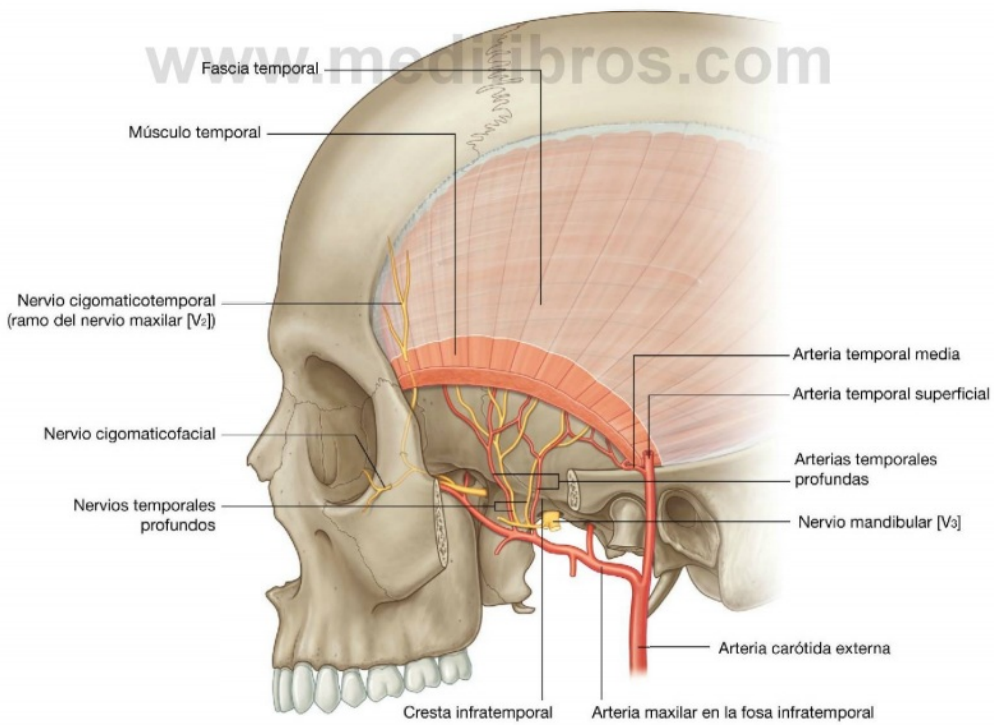

Fig. 8.140 Nervios y arterias de la fosa temporal.

temporal y discurre superiormente sobre la superficie interna del músculo.

La arteria temporal media irriga el músculo temporal y se anastomosa con ramas de las arterias temporales profundas.

Fosa infratemporal

La fosa infratemporal es un espacio con forma de cuña inferior a la fosa temporal, entre la rama de la mandíbula lateralmente y la pared faríngea medialmente. En ella se distinguen un techo, una pared lateral y una pared medial; y se abre al cuello posteroinferiormente (fig. 8.141):

- El **techo** está formado por las superficies inferiores del ala mayor del esfenoides y el hueso temporal. Contiene el agujero espinoso, el agujero oval y la fisura petrotimpánica. Se comunica superiormente con la fosa temporal, lateral a la cresta infratemporal del ala mayor del esfenoides.
- La **pared lateral** es la cara interna de la rama de la mandíbula, donde se observa la abertura del conducto mandibular.
- La **pared medial** se encuentra formada anteriormente por la lámina lateral de la apófisis pterigoides y posteriormente por la faringe y por dos músculos del paladar blando (los músculos tensor y elevador del velo del paladar). En su región anterior se encuentra la fisura pterigomaxilar, por la que discurren diversas estructuras entre las fosas infratemporal y pterigopalatina.
- La **pared anterior** se compone por una parte de la superficie posterior del hueso maxilar. En ella se encuentra el agujero alveolar, y su zona superior se abre a la órbita a través de la fisura infraorbitaria.

Contenidos

Entre las principales estructuras presentes en la fosa infratemporal se incluyen el ligamento esfenomandibular, los músculos pterigoideos lateral y medial (tabla 8.11), la arteria maxilar, el nervio mandibular [V_3], los ramos del nervio facial [VII], el nervio glosofaríngeo [IX] y el plexo venoso pterigoideo.

Ligamento esfenomandibular

El ligamento esfenomandibular es un ligamento extracapsular de la articulación temporomandibular. Se extiende desde su inserción superior en la espina del hueso esfenoides hasta la

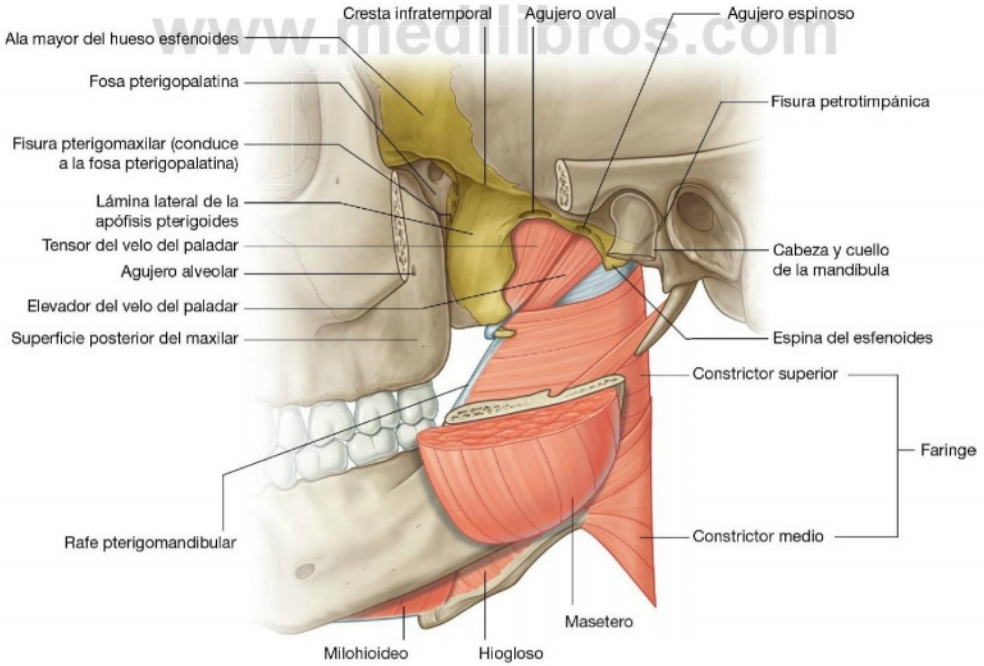

Fig. 8.141 Límites de la fosa infratemporal.

© Elsevier. Fotocopiar sin autorización es un delito.

língula de la mandíbula y el borde posterior del agujero mandibular (fig. 8.142).

Músculo pterigoideo medial

El **músculo pterigoideo medial** es un músculo cuadrangular que posee una cabeza superficial y otra profunda (fig. 8.142).

- La **cabeza profunda** se origina por encima de la superficie medial de la lámina lateral de la apófisis pterigoides y en la superficie asociada de la apófisis piramidal del hueso palatino. Desciende oblicuamente, medial al ligamento esfenomandibular, para insertarse en las rugosidades de la cara interna de la rama de la mandíbula, próxima al ángulo de ésta.
- La **cabeza superficial** se origina en la tuberosidad del maxilar y en la apófisis piramidal del hueso palatino adyacente. Se reúne con la cabeza profunda para insertarse en la mandíbula.

La función principal del músculo pterigoideo medial es la elevación de la mandíbula. Contribuye igualmente, junto al músculo pterigoideo lateral, a la propulsión de la mandíbula debido al recorrido oblicuo en dirección posterior que realiza para insertarse sobre ésta.

El músculo pterigoideo medial recibe su inervación del nervio del músculo pterigoideo medial, ramo del nervio mandibular [V_3].

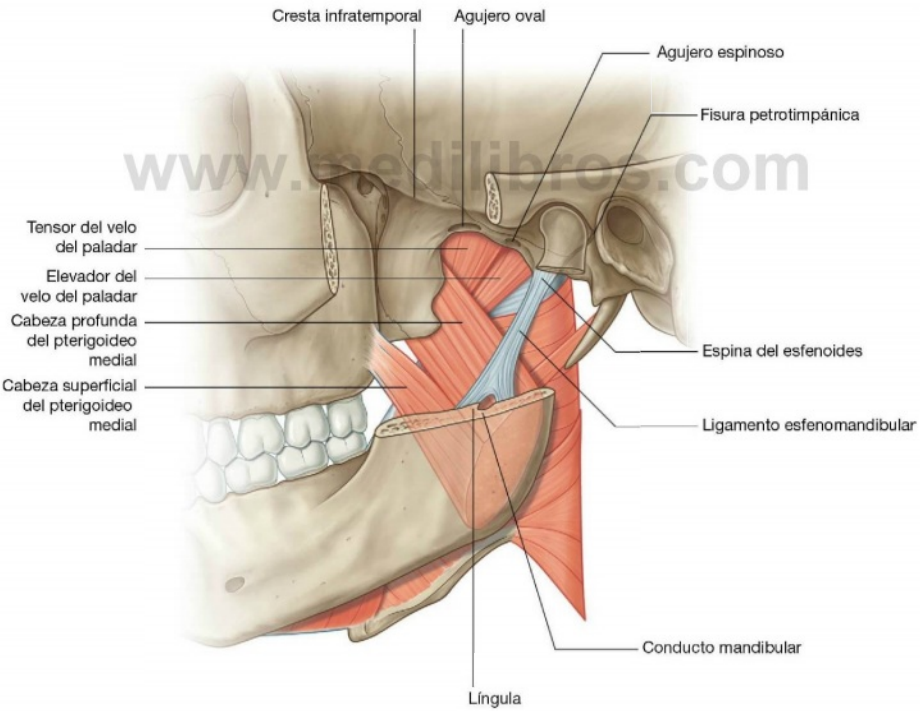

Fig. 8.142 Músculo pterigoideo medial.

Músculo pterigoideo lateral

El músculo pterigoideo lateral es un músculo triangular robusto que al igual que su homólogo medial posee dos cabezas (fig. 8.143):

- La **cabeza superior** se origina en el techo de la fosa infratemporal (la superficie inferior del ala mayor del esfenoides y la cresta infratemporal) lateral a los agujeros oval y espinoso.
- La **cabeza inferior,** mayor que la cabeza superior, se origina en la superficie lateral de la lámina lateral de la apófisis pterigoides. Su porción inferior se introduce entre las inserciones craneales de las dos cabezas del músculo pterigoideo medial.

Las fibras de ambas cabezas del músculo pterigoideo lateral convergen antes de insertarse en la fosita pterigoidea del cuello de la mandíbula y en la cápsula de la articulación temporomandibular, en la región donde la cápsula se encuentra unida internamente al disco articular.

A diferencia del músculo pterigoideo medial, cuyas fibras tienden a orientarse verticalmente, las del músculo pterigoideo lateral se orientan casi horizontalmente. Como resultado, la contracción del músculo pterigoideo lateral desplaza el disco articular y el cóndilo de la mandíbula en dirección anterior, hacia el tubérculo articular, por lo que es el principal músculo propulsor de la mandíbula.

El músculo pterigoideo lateral está inervado por el nervio del músculo pterigoideo lateral, ramo del nervio mandibular [V_3].

La contracción unilateral de los músculos pterigoideos lateral y medial se traduce en el desplazamiento de la «barbilla» hacia el lado opuesto. Cuando se coordinan los movimientos de las dos articulaciones temporomandibulares, se produce un movimiento «masticatorio».

Nervio mandibular [V_3]

El nervio mandibular [V_3] es el mayor de los tres ramos del nervio trigémino [V].

www.medilibros.com

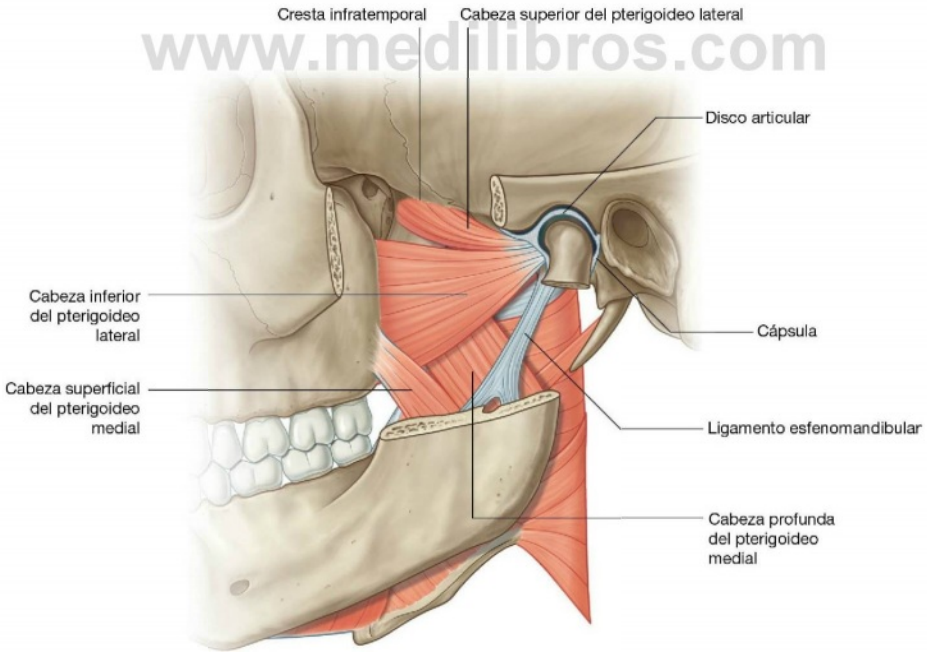

Fig. 8.143 Músculo pterigoideo lateral.

© Elsevier. Fotocopiar sin autorización es un delito.

A diferencia de los nervios oftálmico [V_1] y maxilar [V_2], que son puramente sensitivos, el nervio mandibular [V_3] es sensitivo y motor.

Además de transportar la sensibilidad general de los dientes y las encías de la mandíbula, de los dos tercios anteriores de la lengua, de la mucosa del suelo de la cavidad oral, del labio inferior, de la piel de la sien y de la región inferior de la cara y de una parte de la duramadre craneal, el nervio mandibular [V_3] también transporta la inervación motora a la mayoría de los músculos que mueven la mandíbula, a uno de los músculos del oído medio (el músculo tensor del tímpano) y a uno de los músculos del paladar blando (el tensor del velo del paladar).

Todos los ramos del nervio mandibular [V_3] se originan en la fosa infratemporal.

El ramo sensitivo del nervio mandibular [V_3], al igual que los nervios oftálmico [V_1] y maxilar [V_2], se origina del ganglio del trigémino, en la fosa craneal media (fig. 8.144):

- El ramo sensitivo del nervio mandibular [V_3] desciende verticalmente a través del agujero oval y accede a la fosa infratemporal entre el músculo tensor del velo del paladar y la cabeza superior del músculo pterigoideo lateral.
- La pequeña raíz motora del nervio trigémino [V] discurre medial al ganglio del trigémino en la cavidad craneal, se introduce por el agujero oval y se une de inmediato al ramo sensitivo del nervio mandibular [V_3].

Ramos

Tras la unión de la raíz motora y la sensitiva, el nervio mandibular [V_3] emite un pequeño ramo meníngeo y el nervio del músculo pterigoideo medial, para dividirse a continuación en un tronco anterior y un tronco posterior (fig. 8.144):

- Los ramos del tronco anterior son el nervio bucal, el nervio maseterino, el nervio temporal profundo y el nervio del músculo pterigoideo lateral, todos ellos nervios motores, excepto el nervio bucal (que es predominantemente sensitivo).
- Los ramos del tronco posterior son el nervio auriculotemporal, el nervio lingual y el nervio alveolar inferior, que a su vez emite el pequeño nervio del músculo milohioideo. Todos los ramos, excepto este pequeño nervio, son ramos sensitivos.

Ramo meníngeo

El ramo meníngeo se origina de la zona interna del nervio mandibular [V_3], asciende para abandonar la fosa infratemporal junto a la arteria meníngea media y vuelve a entrar en la cavidad craneal a través del agujero espinoso (fig. 8.144). Es un ramo que proporciona la inervación sensitiva a la duramadre, principalmente de la fosa craneal media y también inerva las celdillas mastoideas que se comunican con el oído medio.

www.medilibros.com

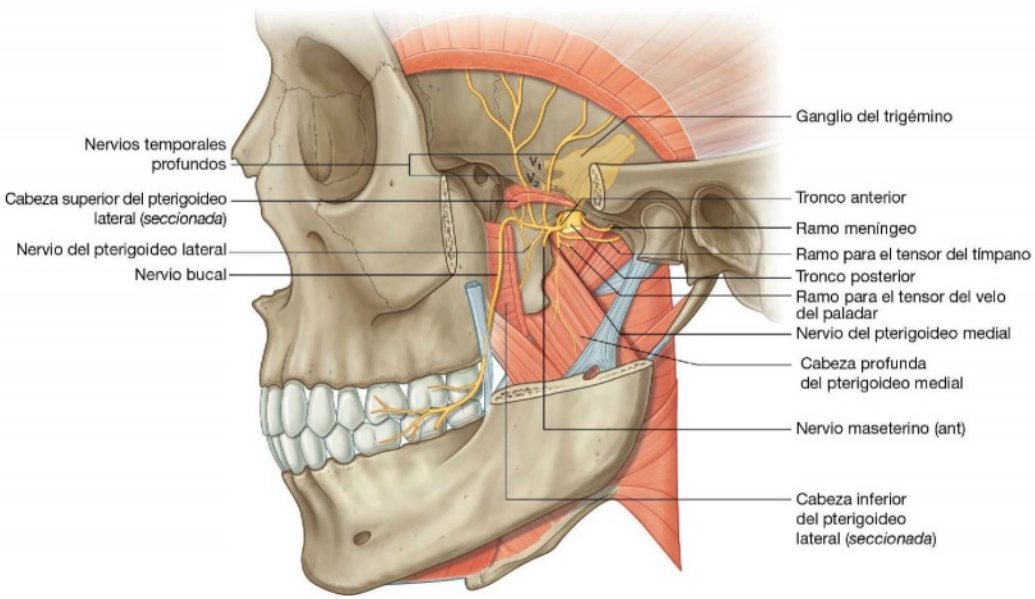

Fig. 8.144 Nervio mandibular [V_3], tronco anterior. Ramo meníngeo y nervio al músculo pterigoideo medial.

Nervio del músculo pterigoideo medial

El nervio del músculo pterigoideo medial también se origina de la zona interna del nervio mandibular [V_3] (fig. 8.144). Desciende hasta introducirse por la cara profunda del músculo pterigoideo medial, al que inerva. Próximo a su origen en el nervio mandibular [V_3], emite dos pequeños ramos:

- Uno de ellos inerva el músculo tensor del velo del paladar.
- El otro asciende para inervar el músculo tensor del tímpano, que se aloja en un pequeño conducto óseo del hueso temporal, superior y paralelo a la trompa faringotimpánica.

Nervio bucal

El nervio bucal es un ramo del tronco anterior del nervio mandibular [V_3] (fig. 8.144). Se trata principalmente de un nervio sensitivo aunque también puede aportar la inervación motora al músculo pterigoideo lateral y a una parte del músculo temporal.

El nervio bucal se dirige lateralmente entre la cabeza superior e inferior del músculo pterigoideo lateral para descender a continuación alrededor del borde anterior de la inserción del músculo temporal en el margen anterior de la rama de la mandíbula, a menudo junto al tendón del músculo temporal. Continúa hacia la mejilla, lateral al músculo buccinador, donde emite nervios sensitivos generales a la piel adyacente, la mucosa oral y las encías de los molares inferiores.

Nervio maseterino

El nervio maseterino es un ramo del tronco anterior del nervio mandibular [V_3] (fig. 8.144; v. también fig. 8.137). Discurre lateralmente sobre el músculo pterigoideo lateral y atraviesa la escotadura mandibular hasta alcanzar al músculo masetero, al que inerva.

Nervios temporales profundos

Los nervios temporales profundos, generalmente en número de dos, se originan del tronco anterior del nervio mandibular [V_3] (fig. 8.144; v. también fig. 8.140). Se dirigen lateralmente sobre el músculo pterigoideo lateral y describen una curva alrededor de la cresta infratemporal para ascender a la fosa temporal e inervar el músculo temporal desde su superficie interna.

Nervio del músculo pterigoideo lateral

El nervio del músculo pterigoideo lateral puede originarse directamente como un ramo del tronco anterior del nervio mandibular [V_3], o bien de su ramo bucal (fig. 8.144). Desde su origen, se dirige directamente a la superficie profunda del músculo pterigoideo lateral.

Nervio auriculotemporal

El nervio auriculotemporal es el primer ramo del tronco posterior del nervio mandibular [V_3]. Se origina a partir de dos raíces que se dirigen posteriormente alrededor de la arteria meníngea media, arteria que asciende hacia el agujero espinoso tras desprenderse de la arteria maxilar (fig. 8.145).

www.medilibros.com

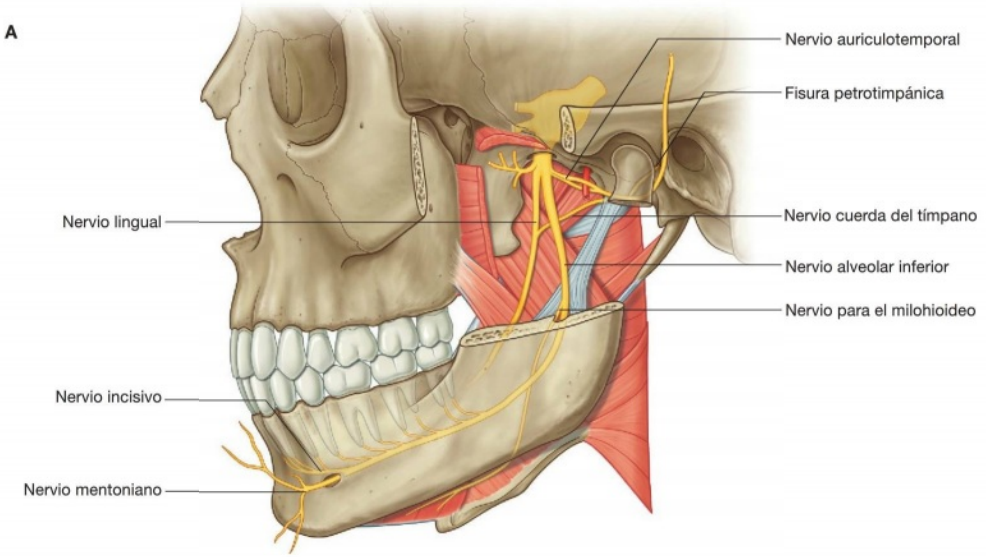

Fig. 8.145 Nervio mandibular [V_3]: tronco posterior. **A.** Visión lateral.

© Elsevier. Fotocopiar sin autorización es un delito.

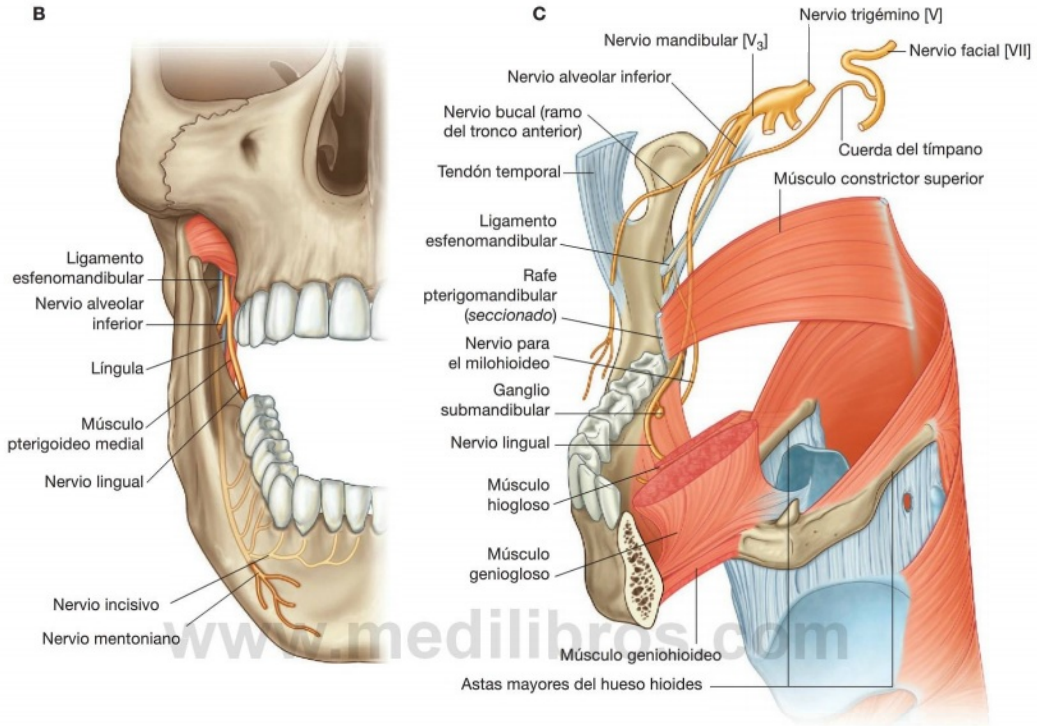

www.medilibros.com

Fig. 8.145 ***(cont.)*** **B.** Visión anterior. **C.** Visión anteromedial.

El nervio auriculotemporal primero discurre entre el músculo tensor del velo del paladar y la cabeza superior del pterigoideo lateral, y continúa entre el ligamento esfenomandibular y el cuello de la mandíbula. Realiza un giro lateral alrededor del cuello de la mandíbula, para ascender profundo a la glándula parótida entre la articulación temporomandibular y el oído.

Los ramos terminales del nervio auriculotemporal transportan la inervación sensitiva general de la piel de una región extensa de la sien. Además, el nervio auriculotemporal contribuye a la inervación sensitiva de la oreja, el conducto auditivo externo, la membrana timpánica y la articulación temporomandibular. También transporta fibras parasimpáticas posganglionares del nervio glosofaríngeo [IX] hasta la glándula parótida.

Nervio lingual

El **nervio lingual** es un ramo sensitivo importante que se origina del tronco posterior del nervio mandibular [V_3] (fig. 8.145A,B). Transporta la inervación sensitiva general de los dos tercios anteriores de la lengua, de la mucosa oral del suelo de la cavidad oral y de la encía lingual asociada con los dientes inferiores.

En la fosa infratemporal, el nervio lingual recibe al nervio cuerda del tímpano, un ramo del nervio facial [VII] (fig. 8.145C) que transporta:

- El gusto de los dos tercios anteriores de la lengua.
- Fibras parasimpáticas para todas las glándulas salivales que se encuentran por debajo de la hendidura bucal (orificio de la boca).

El nervio lingual desciende inicialmente entre el músculo tensor del velo del paladar y el músculo pterigoideo lateral, donde se reúne con el nervio cuerda del tímpano, para continuar su descenso a través de la superficie lateral del músculo pterigoideo medial y acceder así a la cavidad oral.

El nervio lingual alcanza la cavidad oral entre la inserción posterior del músculo milohioideo en la línea milohioidea y la

inserción del músculo constrictor superior de la faringe en el rafe pterigomandibular. Cuando el nervio lingual alcanza el suelo de la cavidad oral, se encuentra en un surco poco profundo de la superficie medial de la mandíbula, inmediatamente inferior al último molar. En esta posición, es palpable a través de la mucosa oral y puede lesionarse durante los actos quirúrgicos realizados sobre el último molar y su encía (fig. 8.145C).

El nervio lingual accede a la lengua sobre la superficie lateral del músculo hiogloso, unido al **ganglio submandibular.** Este ganglio es donde hacen sinapsis las fibras parasimpáticas preganglionares transportadas desde la fosa infratemporal al suelo de la cavidad oral por el nervio lingual con fibras parasimpáticas posganglionares (v. fig. 8.146).

Nervio alveolar inferior

El **nervio alveolar inferior,** al igual que el nervio lingual, es un ramo sensitivo muy importante del tronco posterior del nervio mandibular [V_3] (fig. 8.145A-C). Además de inervar todos los dientes inferiores y gran parte de las encías adyacentes, también inerva la mucosa y la piel del labio inferior y la piel del mentón. Emite un ramo motor para el músculo milohioideo y el vientre anterior del músculo digástrico.

El nervio alveolar inferior se origina a partir del tronco posterior del nervio mandibular [V_3], asociado al nervio lingual, profundo al músculo pterigoideo lateral. Desciende sobre la superficie lateral del músculo pterigoideo medial, continúa entre el ligamento esfenomandibular y la rama de la mandíbula para introducirse en el conducto mandibular a través del agujero mandibular. Antes de introducirse por el agujero mandibular emite el **nervio del músculo milohioideo** (fig. 8.145C), que se sitúa en el surco del nervio milohioideo inferior al agujero mandibular y se dirige anteriormente por debajo del suelo de la cavidad oral para inervar el músculo milohioideo y el vientre anterior del digástrico.

El nervio alveolar inferior se dirige hacia delante en el interior del conducto mandibular de la mandíbula. El conducto mandibular y su contenido se sitúan inferiores a las raíces de los molares, que en ocasiones se curvan alrededor del conducto, dificultando la extracción de estas piezas dentarias.

El nervio alveolar inferior emite ramos para los tres molares, el segundo premolar y la encía labial asociada. A continuación se divide en sus dos ramos terminales:

- El **nervio incisivo,** que continúa por el conducto mandibular para inervar el primer premolar, el canino, los incisivos y la encía asociada.
- El **nervio mentoniano**, que abandona la mandíbula por medio del agujero mentoniano e inerva el labio inferior y el mentón (fig. 8.145A,B). El nervio mentoniano es palpable y en ocasiones visible a través de la mucosa oral adyacente a las raíces de los dientes premolares.

Nervio cuerda del tímpano y nervio petroso menor

Los ramos del nervio mandibular [V_3] que reciben elementos de otros dos nervios craneales en la fosa infratemporal (fig. 8.146), son el nervio cuerda del tímpano, ramo del nervio facial [VII], y el nervio petroso menor, ramo del plexo timpánico del oído medio, originado de un ramo del nervio glosofaríngeo [IX] (v. fig. 8.121).

Nervio cuerda del tímpano

El nervio cuerda del tímpano (fig. 8.146) es el responsable de la percepción gustativa de los dos tercios anteriores de la lengua y transporta la inervación parasimpática a todas las glándulas salivales que se encuentran por debajo de la hendidura bucal.

Se origina a partir del nervio facial [VII] dentro del hueso temporal, relacionado con la pared mastoidea del oído medio. Avanza anteriormente a través de un pequeño conducto y penetra en el oído medio por su zona lateral. Atraviesa el oído medio anterosuperiormente, encontrándose separado de la membrana timpánica por el manubrio del martillo. Abandona el oído medio por el extremo medial de la fisura petrotimpánica; se introduce en la fosa infratemporal y desciende medial a la espina del esfenoides y al músculo pterigoideo lateral hasta su unión al nervio lingual.

Las fibras parasimpáticas preganglionares transportadas por el nervio cuerda del tímpano hacen sinapsis con las fibras parasimpáticas posganglionares en el ganglio submandibular, que «se desprende» del nervio lingual en el suelo de la cavidad oral (fig. 8.146).

Las fibras parasimpáticas posganglionares abandonan el ganglio submandibular, tras lo que:

- Vuelven al nervio lingual para ser transportadas hasta los tejidos correspondientes.
- O pasan directamente del ganglio submandibular a las glándulas (fig. 8.146).

Las fibras del sentido del gusto (AE) no atraviesan el ganglio y son distribuidas por medio de los ramos terminales del nervio lingual.

Conceptos prácticos

Lesión del nervio lingual

La lesión del nervio lingual proximal a su punto de unión con el nervio cuerda del tímpano en la fosa infratemporal, se acompaña de la pérdida de la sensibilidad general de los dos tercios anteriores de la lengua, la mucosa oral, la encía, el labio inferior y el mentón.

La lesión del nervio lingual distal al punto de unión con el nervio cuerda del tímpano se acompaña además de la pérdida de la secreción de las glándulas salivales inferiores a la hendidura bucal y del sentido del gusto de los dos tercios anteriores de la lengua.

© Elsevier. Fotocopiar sin autorización es un delito.

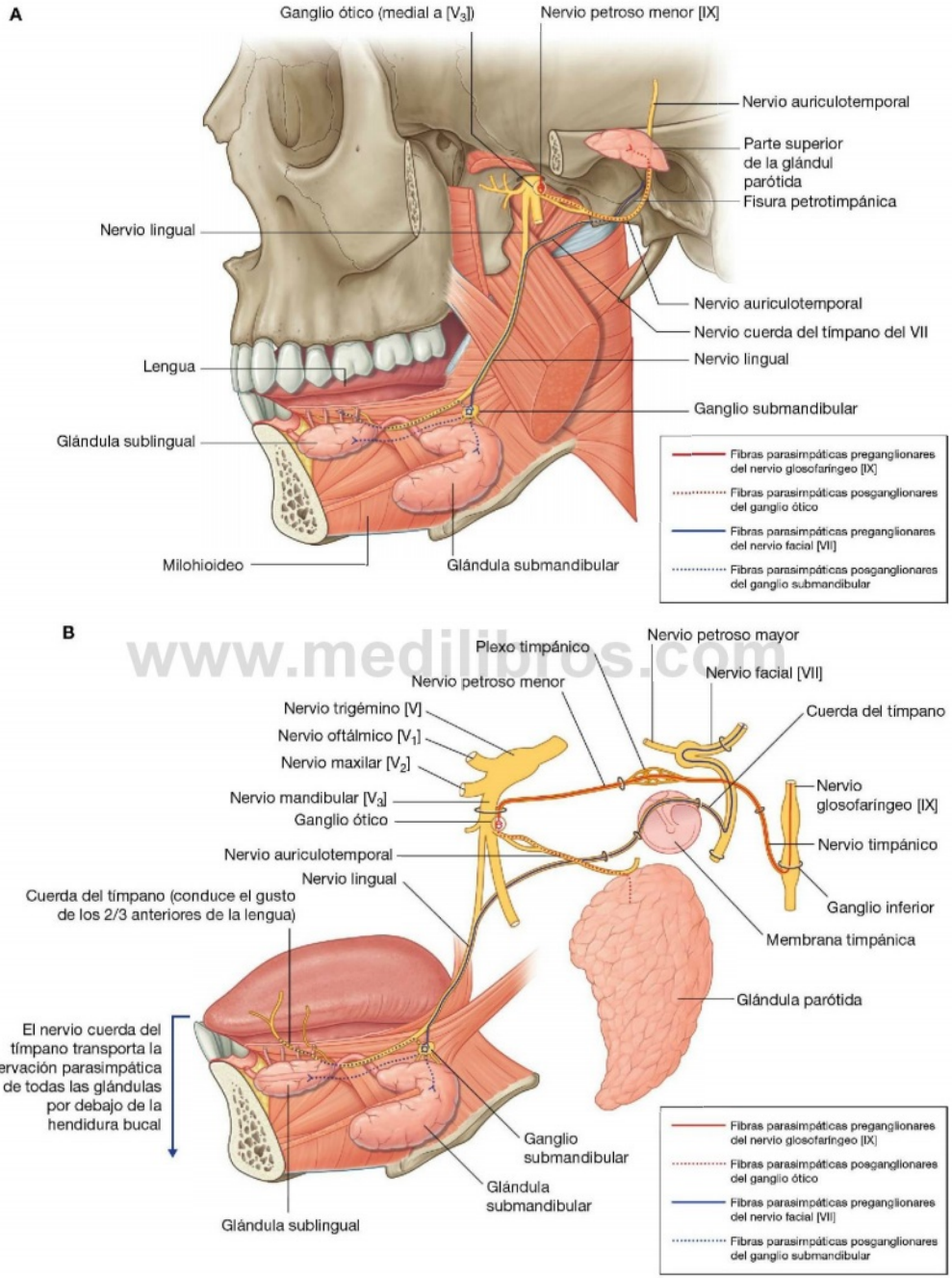

www.medilibros.com

Fig. 8.146 Nervio cuerda del tímpano y nervio petroso menor. **A.** Trayecto extracraneal. **B.** Trayecto de las fibras parasimpáticas.

Nervio petroso menor

El nervio petroso menor transporta principalmente las fibras parasimpáticas destinadas a la glándula parótida (fig. 8.146). Las fibras parasimpáticas preganglionares se sitúan en el nervio glosofaríngeo [IX] tras su salida del agujero yugular en la base del cráneo. El nervio glosofaríngeo [IX] emite el nervio timpánico en el interior del agujero yugular o inmediatamente después de su salida (fig. 8.146B).

El nervio timpánico vuelve a penetrar en el hueso temporal a través de un pequeño orificio localizado en el saliente óseo que separa el agujero yugular del conducto carotídeo y asciende en el interior de un pequeño conducto óseo (el canalículo timpánico inferior) hasta el promontorio localizado en la pared laberíntica (medial) del oído medio, donde contribuye a la formación del plexo timpánico. El nervio petroso menor es un ramo de dicho plexo (fig. 8.146B).

El nervio petroso menor transporta principalmente fibras parasimpáticas preganglionares. Abandona el oído medio y penetra en la fosa craneal media a través de un pequeño orificio presente en la superficie anterior de la porción petrosa del hueso temporal, inmediatamente lateral e inferior al agujero del nervio petroso mayor, ramo del nervio facial [VII]. A continuación, el nervio petroso menor se dirige medialmente y desciende a través del agujero oval junto al nervio mandibular [V_3].

En la fosa infratemporal, las fibras parasimpáticas preganglionares hacen sinapsis con los cuerpos celulares de las fibras parasimpáticas posganglionares del ganglio ótico, localizado en la zona medial del nervio mandibular [V_3], cerca del origen del nervio del músculo pterigoideo medial. Las fibras parasimpáticas posganglionares abandonan el ganglio ótico y se introducen en el nervio auriculotemporal, a través del cual alcanzan la glándula parótida.

Conceptos prácticos

Anestesia dental

La anestesia del nervio alveolar inferior, uno de los ramos más importantes del nervio mandibular [V_3], es un procedimiento común en la práctica de la mayoría de los odontólogos. Transporta los ramos sensitivos de los dientes y de la mandíbula y recibe información sensitiva de mayor parte de la piel que cubre la mandíbula.

El nervio alveolar inferior se dirige por el interior del conducto mandibular, pasa a través del cuerpo de la mandíbula, y finalmente emerge por el agujero mentoniano en el mentón.

Los procedimientos dentarios requieren la infiltración perineuronal del nervio alveolar inferior con anestésicos locales. Para anestesiar este nervio, la aguja debe introducirse lateral al arco anterior de las fauces de la cavidad oral (arco palatogloso) y se avanza a lo largo de su borde medial alrededor del tercio inferior de la rama de la mandíbula, donde se infiltra la solución anestésica.

También es posible anestesiar el nervio bucal y el nervio infraorbitario, según sean las necesidades anestésicas.

www.medilibros.com

© Elsevier. Fotocopiar sin autorización es un delito.

Arteria maxilar

La arteria maxilar es la rama más importante de la arteria carótida externa en el cuello y participa en la irrigación de la cavidad nasal, la pared lateral y el techo de la cavidad oral, todas las piezas dentarias y la duramadre de la cavidad craneal. Atraviesa la fosa infratemporal, a la que irriga, y se introduce en la fosa pterigopalatina, donde emite sus ramas terminales (fig. 8.147).

La arteria maxilar se origina en el interior del parénquima de la glándula parótida y se dirige en dirección anterior hasta la fosa infratemporal, entre el cuello de la mandíbula y el ligamento esfenomandibular. Asciende oblicuamente por la fosa infratemporal y se introduce por la fisura pterigomaxilar para acceder a la fosa pterigopalatina. En esta región, la arteria puede discurrir medial o lateral a la cabeza inferior del músculo pterigoideo lateral. Si avanza medial a ésta, para poder acceder a la **fisura pterigomaxilar**, debe realizar un giro lateral entre las cabezas superior e inferior del músculo pterigoideo lateral.

Ramas

La arteria maxilar emite las siguientes ramas (fig. 8.147):

- En su primera porción (entre el cuello de la mandíbula y el ligamento esfenomandibular) emite dos ramas principales (la arteria meníngea media y la arteria alveolar inferior) y una serie de ramas menores (la arteria auricular profunda, la arteria timpánica anterior y la arteria meníngea accesoria).
- Del segundo segmento de la arteria maxilar (la parte relacionada con el músculo pterigoideo lateral) se originan la arteria temporal profunda, la arteria maseterina, la arteria bucal y las ramas pterigoideas, que acompañan a los ramos del nervio mandibular [V_3].
- El tercer segmento de la arteria maxilar discurre por la fosa pterigopalatina (v. fig. 8.154).

Arteria meníngea media

La arteria meníngea media asciende verticalmente tras abandonar la arteria maxilar y accede a la cavidad craneal a través del agujero espinoso (fig. 8.147). En la fosa infratemporal, pasa superiormente entre el ligamento esfenomandibular en el lado medial y el músculo pterigoideo lateralmente. Justo inferior al agujero espinoso, discurre entre las dos raíces del nervio auriculotemporal, cuyo origen se sitúa en el nervio mandibular [V_3] (fig. 8.147).

La arteria meníngea media es el mayor de los vasos meníngeos e irriga la mayor parte de la duramadre, el hueso y la médula ósea de las paredes de la cavidad craneal.

En el interior de la cavidad craneal, la arteria meníngea media y sus ramas discurren en la capa perióstica (externa) de

www.medilibros.com

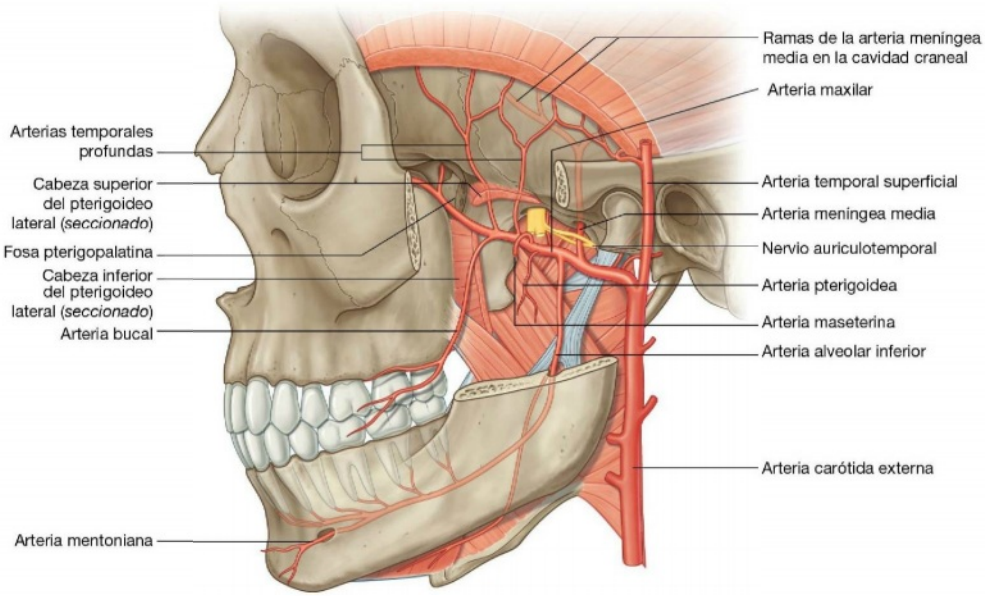

Fig. 8.147 Arteria maxilar.

la duramadre, que está estrechamente adherida a las paredes óseas. Las ramas principales de la arteria meníngea media en su discurrir superior por las paredes de la cavidad craneal pueden ser lesionadas por los traumatismos recibidos en la región lateral de la cabeza. Si los vasos son lacerados, la hemorragia resultante, al estar sometida a la presión arterial, separa lentamente la duramadre de su inserción ósea, produciéndose un hematoma extradural.

Arteria alveolar inferior

La arteria alveolar inferior desciende tras originarse en la arteria maxilar y se introduce en el conducto mandibular a través del agujero mandibular, acompañando al nervio alveolar inferior (fig. 8.147). Se distribuye junto a dicho nervio y proporciona la irrigación de todos los dientes inferiores. También contribuye a la irrigación de la encía bucal, el mentón y el labio inferior.

Antes de introducirse en la mandíbula, la arteria alveolar inferior da origen a una pequeña rama milohioidea, que acompaña al nervio milohioideo.

Arteria auricular profunda, arteria timpánica anterior y arteria meníngea accesoria

Las arterias auricular profunda, timpánica anterior y meníngea accesoria son pequeñas ramas del primer segmento de la arteria maxilar y contribuyen a la irrigación del conducto auditivo externo, la superficie interna de la membrana timpánica y la duramadre craneal, respectivamente.

La arteria meníngea accesoria también emite pequeñas ramas a los músculos adyacentes de la fosa infratemporal antes de ascender a través del agujero oval hacia la cavidad craneal para irrigar a la duramadre.

Ramas del segundo segmento

Las arterias temporales profundas, generalmente en número de dos, se originan en el segundo tramo de la arteria maxilar y discurren acompañando a los nervios temporales profundos para irrigar al músculo temporal en la fosa temporal (fig. 8.147).

Del segundo tramo de la arteria maxilar también se originan numerosas arterias pterigoideas, que proporcionan la irrigación a los músculos pterigoideos.

La arteria maseterina, originada también en el segundo tramo de la arteria maxilar, acompaña lateralmente al nervio maseterino al atravesar la escotadura mandibular e irriga al músculo masetero.

La arteria bucal se distribuye junto al nervio bucal e irriga la piel, el músculo y la mucosa oral de la mejilla.

Plexo pterigoideo

El **plexo pterigoideo** es una red venosa existente entre los músculos pterigoideos lateral y medial y entre los músculos temporal y pterigoideo lateral (fig. 8.148).

www.medilibros.com

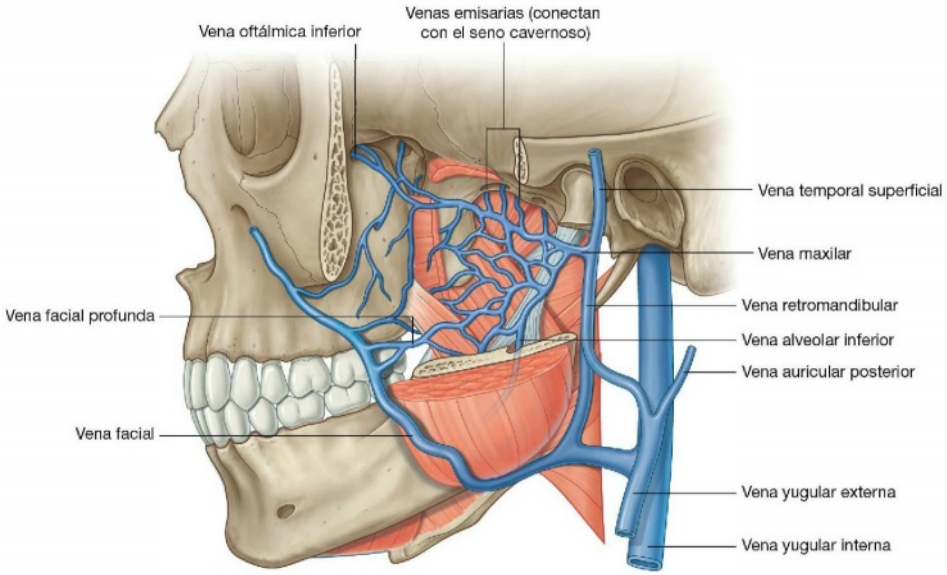

Fig. 8.148 Plexo venoso pterigoideo.

© Elsevier. Fotocopiar sin autorización es un delito.

Las venas que drenan las regiones irrigadas por las arterias que derivan de la arteria maxilar en la fosa infratemporal y en la fosa pterigopalatina se unen al plexo pterigoideo. En estas venas tributarias se incluyen las que drenan la cavidad nasal, el techo y la pared lateral de la cavidad oral, todos los dientes, los músculos de la fosa infratemporal, los senos paranasales y la nasofaringe. Además, la vena oftálmica inferior, de localización orbitaria, también drena a través de la fisura orbitaria inferior en el plexo pterigoideo.

El plexo pterigoideo de la fosa infratemporal a menudo se encuentra conectado con el seno cavernoso de la cavidad craneal a través de pequeñas venas emisarias. Estas venas emisarias que pasan a través del agujero oval, del cartílago que ocupa el agujero rasgado y de un pequeño agujero esfenoidal situado en la cara medial de la lámina lateral de la apófisis pterigoides de la base del cráneo, son una ruta a través de la cual puede extenderse una infección al interior de la cavidad craneal a partir de estructuras que, como los dientes, son drenadas por el plexo pterigoideo. También debe tenerse en cuenta que como las venas de la cabeza y del cuello carecen de válvulas, la inyección inadvertida de anestésicos a presión en las venas del plexo pterigoideo puede alcanzar tejidos o el interior de la cavidad craneal.

El plexo pterigoideo se comunica:

- Posteriormente, con la vena retromandibular en el cuello, a través de una corta vena maxilar.
- Anteriormente, con la vena facial en la cara, a través de una vena facial profunda.

FOSA PTERIGOPALATINA

La fosa pterigopalatina es un espacio en forma de «lágrima» invertida que se encuentra entre los huesos de la región lateral del cráneo, inmediatamente posterior al hueso maxilar (fig. 8.149).

Aunque de pequeño tamaño, la fosa pterigopalatina comunica por medio de las fisuras y los orificios de sus paredes con:

- La fosa craneal media.
- La fosa infratemporal.
- El suelo de la órbita.
- La pared lateral de la cavidad nasal.
- La orofaringe.
- El techo de la cavidad oral.

Debido a su situación estratégica, la fosa pterigopalatina es una zona de distribución importante del nervio maxilar [V_2] y de las ramas terminales de la arteria maxilar. También contiene el ganglio pterigopalatino, en el que las fibras parasimpáticas preganglionares que se originan del nervio facial [VII] hacen sinapsis con fibras parasimpáticas posganglionares, y estas fibras, junto con fibras simpáticas que se originan del nivel T1 de la médula espinal, se unen con ramos del nervio maxilar [V_2].

Todos los dientes superiores reciben su inervación y su irrigación arterial a partir de estructuras que discurren por la fosa pterigopalatina, como son el nervio maxilar [V_2] y las ramas terminales de la arteria maxilar, respectivamente.

www.medilibros.com

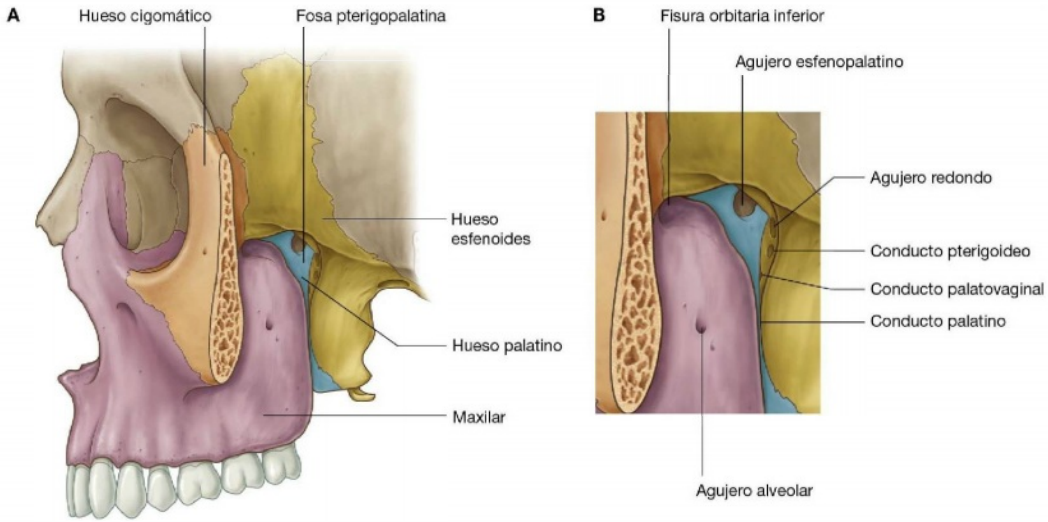

Fig. 8.149 Fosa pterigopalatina. **A.** Visión anteromedial. **B.** Visión lateral.

Paredes óseas

Las paredes óseas de la fosa pterigopalatina están formadas por partes del hueso palatino, el hueso maxilar y el hueso esfenoides (fig. 8.149):

- La pared anterior está formada por la superficie posterior del hueso maxilar.
- La pared medial corresponde a la superficie lateral del hueso palatino.
- La pared posterior y el techo son partes del hueso esfenoides.

Hueso esfenoides

La parte del hueso esfenoides que contribuye a la formación de la fosa pterigopalatina es la superficie anterosuperior de la apófisis pterigoides (fig. 8.150). En esta superficie se observan dos orificios de gran tamaño:

- El **agujero redondo** es el más lateral y superior de los dos. Comunica posteriormente con la fosa craneal media (fig. 8.150B) y por él discurre el nervio maxilar [V_2].
- La **abertura anterior del conducto pterigoideo**, más medial e inferior. Por ella discurre el nervio del conducto pterigoideo, que se dirige anteriormente hacia la fosa pterigopalatina tras formarse mediante la unión entre el nervio petroso mayor, ramo del nervio facial [VII] y las fibras simpáticas del plexo carotídeo interno.

Conducto pterigoideo

El **conducto pterigoideo** (fig. 8.150A) es un conducto óseo que discurre horizontalmente por la raíz de la apófisis pterigoides del hueso esfenoides. Se abre anteriormente en la fosa pterigopalatina. Posteriormente continúa a través del cartílago que rellena el agujero rasgado y se abre en la fosa

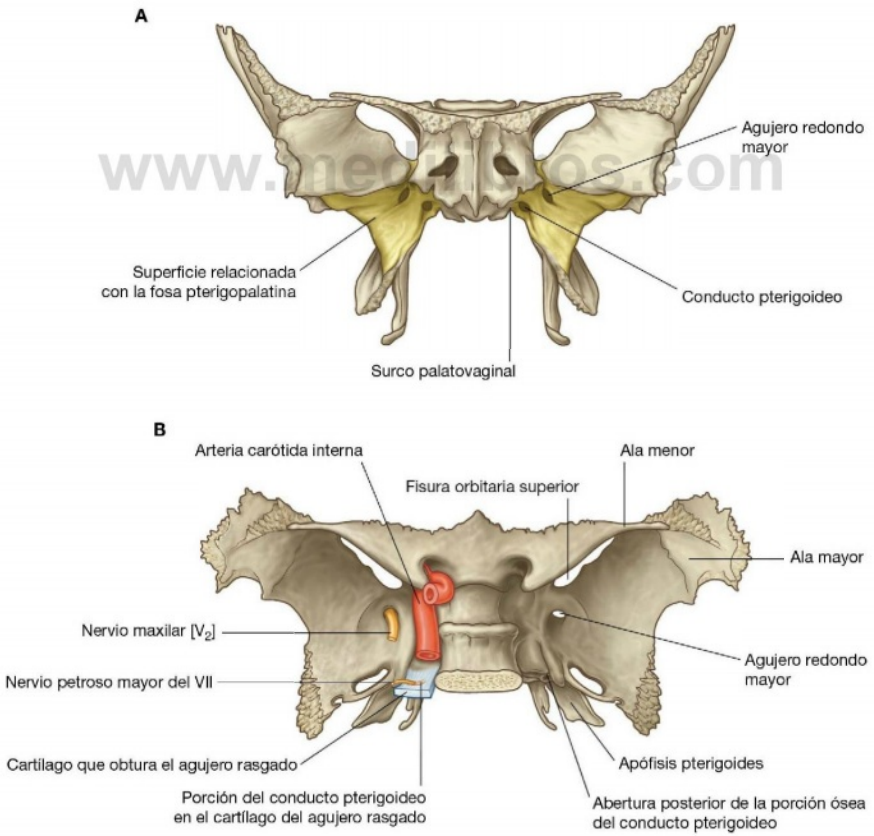

Fig. 8.150 Hueso esfenoides. **A.** Visión anterior. **B.** Visión posterosuperior.

© Elsevier. Fotocopiar sin autorización es un delito.

craneal media, anteroinferior a la entrada de la arteria carótida interna al interior de la cavidad craneal a través del conducto carotídeo (fig. 8.150B).

Vías de acceso

Las estructuras que penetran o abandonan la fosa pterigopalatina lo hacen por medio de siete orificios o fisuras (fig. 8.151):

- El agujero redondo mayor y el conducto pterigoideo comunican con la fosa craneal media y se abren en la pared posterior.
- El pequeño **conducto palatovaginal** se abre en la pared posterior y se comunica con la nasofaringe.
- El conducto palatino comunica con el techo de la cavidad oral (el paladar óseo) y se abre inferiormente.
- El agujero esfenopalatino se abre en la pared lateral de la cavidad nasal y se localiza en la pared medial.
- La **fisura pterigomaxilar** es la gran separación existente entre la superficie posterior del hueso maxilar y la apófisis pterigoides del hueso esfenoides. Comunica la zona lateral de la fosa pterigopalatina con la fosa infratemporal.
- La fisura orbitaria inferior comunica la zona superior de la pared anterior de la fosa pterigopalatina con el suelo de la órbita.

Contenidos

El nervio maxilar [V_2] y la porción terminal de la arteria maxilar penetran en la fosa pterigopalatina y se ramifican en su interior. El nervio del conducto pterigoideo, que también se introduce en la fosa, transporta:

- Fibras parasimpáticas preganglionares del nervio petroso mayor, ramo del nervio facial [VII].
- Fibras simpáticas posganglionares del ramo petroso profundo del plexo carotídeo.

Las fibras parasimpáticas preganglionares sinaptan en el ganglio pterigopalatino y tanto las fibras simpáticas como las fibras parasimpáticas posganglionares salen de la fosa por medio de ramos del nervio maxilar [V_2] hacia las regiones adyacentes.

Además de estos nervios y arterias, a través de la fosa pterigopalatina también discurren venas y linfáticos.

www.medilibros.com

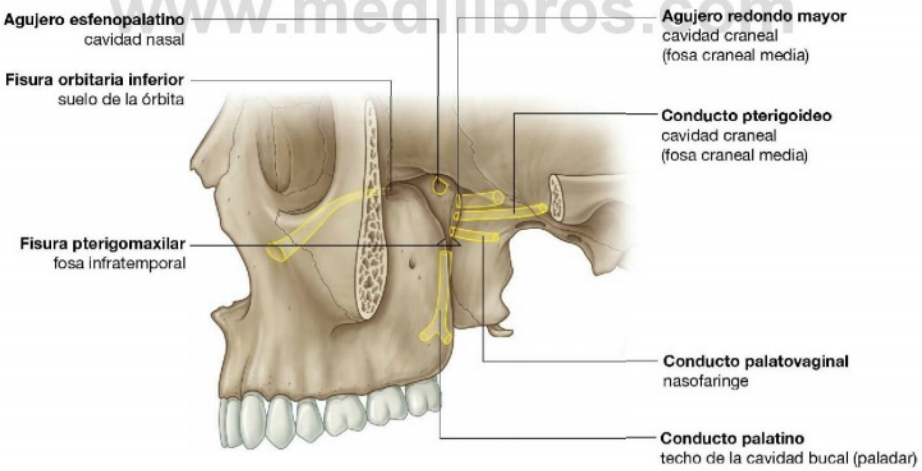

Fig. 8.151 Vías de acceso de la fosa pterigopalatina.

Nervio maxilar [V_2]

El nervio maxilar [V_2] es un nervio puramente sensitivo que se origina a partir del ganglio del trigémino en la cavidad craneal, abandona la fosa craneal media y entra en la fosa pterigopalatina a través del agujero redondo mayor (fig. 8.152). Se dirige anteriormente atravesando dicha fosa y la abandona a través de la fisura orbitaria inferior como el nervio infraorbitario.

El nervio maxilar [V_2], durante su trayecto en la fosa pterigopalatina, emite el nervio cigomático, el nervio alveolar posterosuperior y dos ramos ganglionares (fig. 8.152). Éstos se originan en su superficie inferior y atraviesan el ganglio pterigopalatino.

Las fibras parasimpáticas posganglionares originadas en el ganglio pterigopalatino se unen a los ramos sensitivos generales del nervio maxilar [V_2] en el ganglio pterigopalatino, al igual que las fibras simpáticas posganglionares del plexo carotídeo. Los tres tipos de fibras abandonan el ganglio como ramos orbitario, palatino, nasal y faríngeo.

Ramos

Ramos orbitarios. Los **ramos orbitarios** son pequeños y pasan a través de la fisura orbitaria inferior para contribuir a la inervación de la pared orbitaria y de los senos esfenoidales y etmoidales.

Nervios palatinos mayor y menor. Los **nervios palatinos mayor** y **menor** (fig. 8.152) se dirigen inferiormente a partir del ganglio pterigopalatino, entran y discurren por el conducto palatino y acceden a la superficie oral del paladar a través de los agujeros palatinos mayor y menor.

El nervio palatino mayor se dirige hacia delante por el techo de la cavidad oral e inerva la mucosa y las glándulas del paladar óseo y la encía adyacente, hasta alcanzar casi el nivel de los dientes incisivos.

El nervio palatino mayor emite en el conducto palatino a los **nervios nasales posteroinferiores,** que pasan medialmente a través de unos pequeños orificios de la lámina perpendicular del hueso palatino y contribuyen a la inervación de la pared nasal lateral.

El nervio palatino menor, tras pasar a través del agujero palatino menor, se dirige en dirección posterior para inervar el paladar blando.

Nervios nasales. Los nervios nasales (fig. 8.152), en un número aproximado de siete, atraviesan medialmente el agujero esfenopalatino para introducirse en la cavidad nasal. La mayoría se dirigen anteriormente para inervar la pared lateral de la cavidad nasal y otros atraviesan el techo para inervar la pared medial.

El **nervio nasopalatino,** uno de los nervios que cruzan el techo para inervar la pared medial de la cavidad nasal, es el nervio nasal más grande y desciende anteriormente por el tabique nasal, atraviesa el conducto y la fosa incisiva en el paladar óseo, hasta acceder al techo de la cavidad oral para inervar

www.medilibros.com

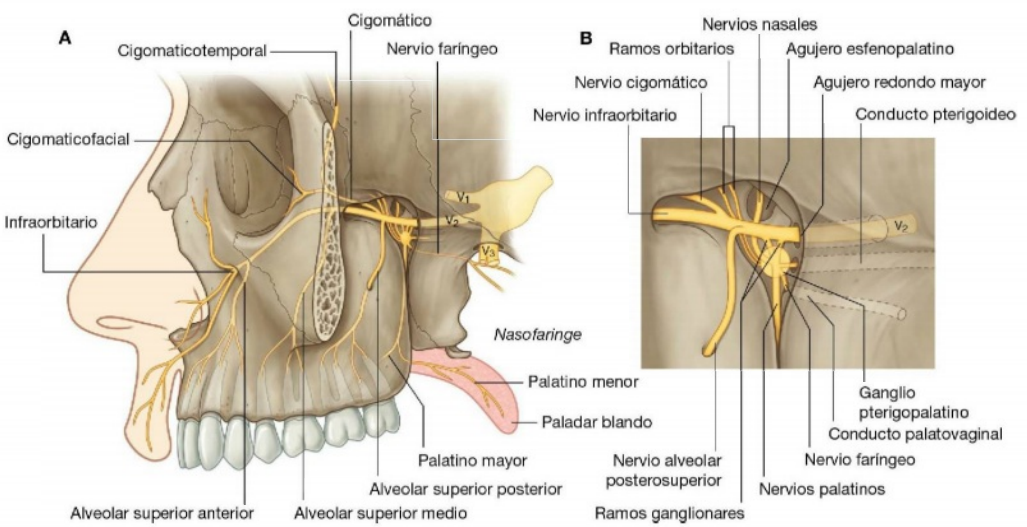

Fig. 8.152 Nervio maxilar [V_2]. **A.** Ramos terminales. **B.** Relaciones con el ganglio pterigopalatino.

© Elsevier. Fotocopiar sin autorización es un delito.

la mucosa, la encía y las glándulas adyacentes a los dientes incisivos.

Nervio faríngeo. El **nervio faríngeo** (fig. 8.152) se dirige posteriormente a partir del ganglio pterigopalatino y abandona la fosa a través del conducto palatovaginal, del que sale para inervar la mucosa y las glándulas de la nasofaringe.

Nervio cigomático. El **nervio cigomático** (fig. 8.152) se origina directamente del nervio maxilar [V_2] en la fosa pterigopalatina. Tras abandonar la fosa, accede a la órbita a través de la fisura orbitaria inferior. Se dirige hacia delante por la pared orbitaria lateral y se divide en los ramos cigomaticotemporal y cigomaticofacial:

- El **ramo cigomaticotemporal** se dirige hacia delante por la base de la pared orbitaria lateral, se introduce a través de un pequeño conducto óseo en el hueso cigomático y accede a la fosa temporal por medio de un pequeño orificio en el reborde orbitario lateral, sobre la superficie posterior de la apófisis frontal del hueso cigomático. Por último, se hace más superficial para inervar la piel de la región de la sien.
- El **ramo cigomaticofacial** también avanza por la base de la pared orbitaria lateral y se introduce por un pequeño conducto óseo del reborde orbitario que desemboca a través de múltiples orificios de pequeño tamaño en la superficie anterolateral del hueso cigomático. Sus ramos inervan la piel adyacente.

Nervio alveolar superior posterior. El **nervio alveolar superior posterior** (fig. 8.152) se origina a partir del nervio maxilar [V_2] en la fosa pterigopalatina, discurre en dirección lateral y abandona dicha fosa por medio de la fisura pterigomaxilar para acceder a la fosa infratemporal. Continúa lateral e inferiormente para penetrar por la superficie posterior del maxilar a través de un pequeño agujero alveolar que se encuentra aproximadamente a mitad de la distancia existente entre el último molar y la fisura orbitaria inferior. A continuación desciende hasta la mucosa del seno maxilar para unirse al **plexo dentario superior.**

El nervio alveolar superior posterior inerva los molares y su encía bucal asociada, y contribuye a la inervación del seno maxilar.

Nervio infraorbitario. El nervio infraorbitario (fig. 8.152) es la prolongación anterior del nervio maxilar [V_2]. Abandona la fosa pterigopalatina a través de la fisura orbitaria inferior, discurre inicialmente por el surco infraorbitario en el suelo de la órbita y se dirige hacia delante por el conducto infraorbitario.

Durante su trayecto por el surco y el conducto infraorbitario, el nervio infraorbitario emite los **nervios alveolares superior medio** y **superior anterior,** respectivamente, que por último se unen al **plexo alveolar superior** para inervar los dientes superiores:

- El nervio alveolar superior medio también inerva el seno maxilar.
- El nervio alveolar superior anterior también emite un pequeño ramo nasal que se dirige medialmente por la pared lateral de la cavidad nasal para inervar ciertas partes del suelo y de las paredes de la cavidad nasal.

www.medilibros.com

El nervio infraorbitario abandona el conducto infraorbitario a través del agujero infraorbitario inferior al reborde orbitario, y se divide en ramos nasales, palpebrales y labiales superiores:

- Los ramos nasales inervan la piel de la zona lateral de la nariz y parte del tabique nasal.
- Los ramos palpebrales inervan la piel del párpado inferior.
- Los ramos labiales superiores inervan la piel de la mejilla, el labio superior y la mucosa oral adyacente.

Nervio del conducto pterigoideo y del ganglio pterigopalatino

El nervio del conducto pterigoideo (fig. 8.153) se origina en la fosa craneal media por la unión de:

- El nervio petroso mayor (un ramo del nervio facial [VII]).
- El nervio petroso profundo (un ramo del plexo carotídeo interno).

El nervio del conducto pterigoideo accede a la fosa pterigopalatina, se introduce en el ganglio pterigopalatino y transporta principalmente fibras parasimpáticas preganglionares y fibras simpáticas posganglionares.

Nervio petroso mayor

El nervio petroso mayor se origina a partir del ganglio geniculado del nervio facial [VII] en el hueso temporal, abandona el hueso temporal por medio de un pequeño conducto que se abre a través de una fisura en la superficie anterior de la porción petrosa del hueso temporal. Se dirige anteromedialmente a lo largo del borde posterior de la fosa craneal media y por debajo de la arteria carótida interna, para alcanzar la superficie superior del cartílago que ocupa el agujero rasgado.

Cuando el nervio petroso mayor discurre por debajo de la arteria carótida interna, se reúne con el nervio petroso profundo para originar el nervio del conducto pterigoideo.

El nervio petroso mayor suministra la inervación parasimpática a todas las glándulas por encima de la hendidura bucal, entre las que se incluyen:

- Las glándulas mucosas de la cavidad nasal.
- Las glándulas salivales de la mitad superior de la cavidad oral.
- La glándula lagrimal de la órbita.

El nervio petroso mayor también transporta algunas fibras encargadas del gusto (AE) del paladar blando en el nervio palatino menor.

Nervio petroso profundo

El **nervio petroso profundo** está formado por las fibras simpáticas posganglionares que se originan en el **ganglio simpático cervical superior** del cuello y lo abandonan como el **nervio carotídeo interno.**

Las fibras preganglionares que sinaptan en el ganglio proceden del nervio espinal T1.

El nervio carotídeo interno forma el plexo carotídeo interno alrededor de la arteria carótida interna cuando ésta se introduce a través de los huesos del cráneo hacia el interior de la cavidad craneal. Algunas de las fibras del plexo carotídeo interno se reúnen para formar el nervio petroso profundo, que abandona el plexo en la fosa craneal media y se une al nervio petroso mayor, ramo del nervio facial [VII].

El nervio petroso profundo transporta fibras simpáticas posganglionares destinadas principalmente a los vasos sanguíneos.

Ganglio pterigopalatino

El nervio del conducto pterigoideo alcanza la superficie superior del cartílago que ocupa el agujero rasgado y lo atraviesa anteriormente hasta alcanzar su conducto, en la

www.mediLibros.com

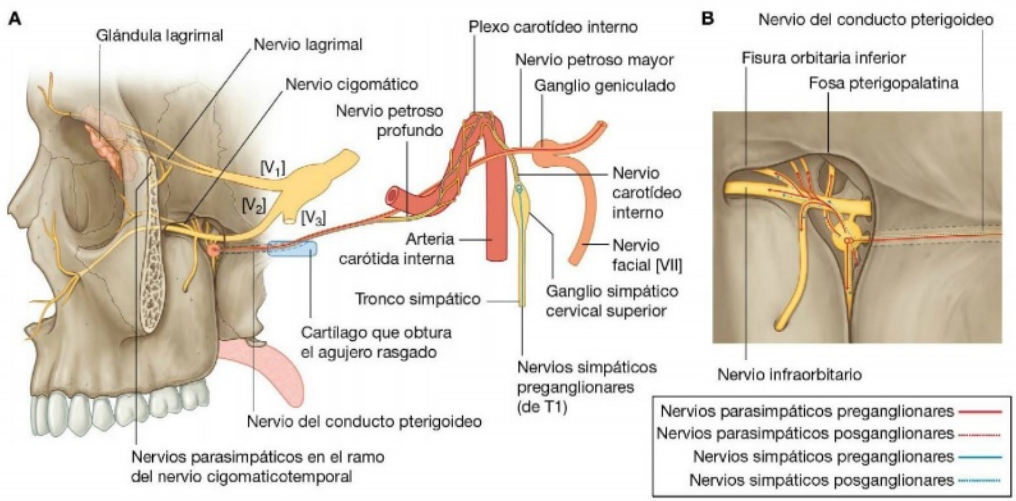

Fig. 8.153 Nervio del conducto pterigoideo. **A.** Visión de conjunto. **B.** Relaciones con el ganglio pterigopalatino.

© Elsevier. Fotocopiar sin autorización es un delito.

raíz de la apófisis pterigoides del hueso esfenoides. Atraviesa el conducto y alcanza la fosa pterigopalatina, donde se une al ganglio pterigopalatino formado alrededor de los ramos del nervio maxilar [V_2] (fig. 8.153).

El **ganglio pterigopalatino** es el mayor de los cuatro ganglios parasimpáticos de la cabeza y se encuentra formado por los cuerpos celulares de las neuronas posganglionares asociadas con las fibras parasimpáticas preganglionares del nervio facial [VII], que son transportadas por el nervio petroso mayor y el nervio del conducto pterigoideo.

Las fibras parasimpáticas posganglionares que se originan en el ganglio pterigopalatino, así como las fibras simpáticas posganglionares, se unen a fibras de los ramos ganglionares del nervio maxilar [V_2] para dar lugar a los ramos orbitario, palatino, nasal y faríngeo que abandonan el ganglio.

Algunas de las fibras simpáticas y parasimpáticas posganglionares ascienden a través de los ramos ganglionares del nervio maxilar [V_2] para penetrar en el tronco principal del nervio maxilar y ser distribuidas junto a los nervios cigomático, alveolar posterosuperior e infraorbitario. De todas ellas, las fibras simpáticas y parasimpáticas posganglionares que acceden a la órbita junto al nervio cigomático son particularmente importantes por inervar la glándula lagrimal.

Inervación de la glándula lagrimal

Las fibras simpáticas y las fibras parasimpáticas posganglionares, aproximadamente a mitad de su recorrido por la pared orbitaria, abandonan el ramo cigomaticotemporal del nervio cigomático y forman un nervio autónomo especial que asciende por la pared orbitaria lateral para reunirse con el nervio lagrimal (fig. 8.153; v. también fig. 8.84).

El nervio lagrimal es un importante ramo sensitivo general del nervio oftálmico [V_1], que se dirige hacia delante en el interior de la órbita, en la unión entre la pared lateral y el techo de ésta.

Las fibras simpáticas y parasimpáticas posganglionares acceden a la glándula lagrimal a través del nervio lagrimal.

Una lesión a cualquier nivel de las fibras parasimpáticas que abandonan el encéfalo como parte del nervio facial [VII] y que en último término alcanzan la glándula lagrimal por medio de los ramos del nervio oftálmico [V_1] da lugar a un cuadro de «ojo seco» que con el tiempo puede conducir a la pérdida de visión del ojo afectado.

Arteria maxilar

La arteria maxilar es una de las ramas principales de la arteria carótida externa en el cuello. Se origina próxima al cuello de la mandíbula, se dirige en dirección anterior a través de la fosa infratemporal y se introduce en la fosa pterigopalatina a través de la fisura pterigomaxilar (fig. 8.154).

En la fosa pterigopalatina la arteria maxilar (su tercer segmento) es anterior al ganglio pterigopalatino, de cuya superficie se originan las ramas que acompañan a los ramos del nervio maxilar [V_2] y al ganglio pterigopalatino.

Entre las ramas de la arteria maxilar se incluyen la arteria alveolar posterosuperior, la arteria infraorbitaria, la arteria palatina mayor, la arteria faríngea, la arteria esfenopalatina y la arteria del conducto pterigoideo (fig. 8.154). Estas ramas

www.medilibros.com

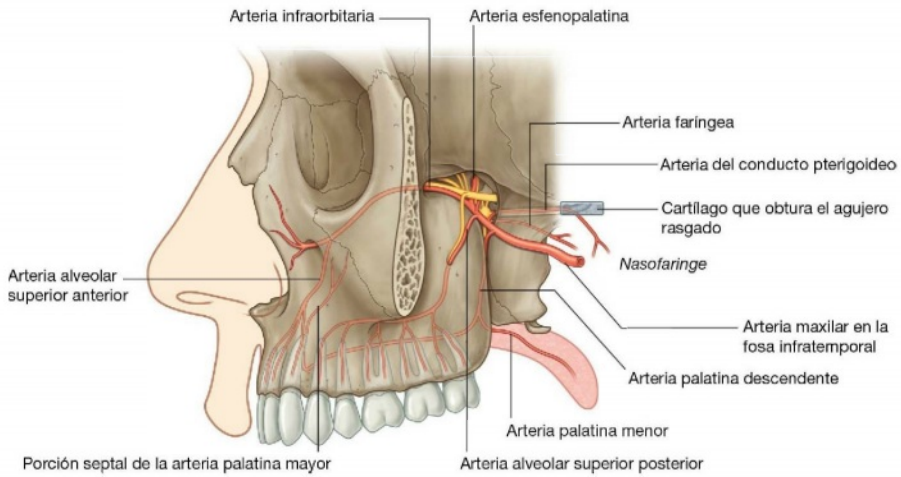

Fig. 8.154 Arteria maxilar en la fosa pterigopalatina.

irrigan en conjunto gran parte de la cavidad nasal, el techo de la cavidad oral y todos los dientes superiores. Además, contribuyen a la irrigación de los senos, la orofaringe y el suelo de la órbita.

Ramas

Arteria alveolar posterosuperior. La **arteria alveolar posterosuperior** (fig. 8.154) se origina de la arteria maxilar durante su trayecto por la fisura pterigomaxilar. Se reúne con el nervio alveolar posterosuperior y juntos atraviesan el agujero alveolar en la superficie infratemporal del maxilar, para irrigar los molares y premolares, la encía adyacente y el seno maxilar.

Arteria infraorbitaria. La arteria infraorbitaria (fig. 8.154) se dirige hacia delante junto al nervio infraorbitario y abandona la fosa pterigopalatina a través de la fisura orbitaria inferior. Arteria y nervio discurren por el surco y el conducto infraorbitario y emergen a través del agujero infraorbitario para irrigar e inervar parte de la cara.

Durante el recorrido en el conducto infraorbitario, la arteria infraorbitaria da lugar a:

- Ramas que contribuyen a la irrigación de las estructuras próximas al suelo orbitario, como son los músculos recto inferior y oblicuo inferior y el saco lagrimal.
- Las **arterias alveolares anterosuperiores** (fig. 8.154), que suministran la irrigación a los dientes caninos e incisivos y al seno maxilar.

Arteria palatina mayor. La **arteria palatina mayor** (fig. 8.154) desciende junto a los nervios palatinos en el interior del conducto palatino. De ella deriva la **arteria palatina menor** (fig. 8.154), una rama que atraviesa el agujero palatino menor para irrigar el paladar blando, y que continúa a través del agujero palatino mayor para irrigar el paladar óseo. Esta última rama se dirige hacia delante por la superficie inferior del paladar, alcanza la fosa incisiva y asciende por el conducto incisivo para irrigar la región anterior de la pared septal de la cavidad nasal.

Rama faríngea. La **rama faríngea** (fig. 8.154) de la arteria maxilar se dirige en dirección posterior y abandona la fosa pterigopalatina a través del conducto palatovaginal junto al nervio faríngeo. Suministra la irrigación de la zona posterior del techo de la cavidad nasal, el seno esfenoidal y la trompa faringotimpánica.

Arteria esfenopalatina. La **arteria esfenopalatina** (fig. 8.154) es la rama terminal de la arteria maxilar. Abandona la fosa pterigopalatina por su zona interna junto a los nervios nasales, a través del agujero esfenopalatino y emite:

- Las arterias nasales posterolaterales, que irrigan la pared lateral de la cavidad nasal y participan en la irrigación de los senos paranasales.
- Las ramas septales posteriores, que se dirigen medialmente a través del techo para irrigar el tabique nasal, la mayor de estas ramas se dirige hacia delante y desciende a través del tabique para anastomosarse con la arteria palatina mayor.

Arteria del conducto pterigoideo. La **arteria del conducto pterigoideo** se dirige posteriormente en el interior del conducto pterigoideo. Irriga las estructuras vecinas y finaliza, tras descender a través del cartílago que ocupa el agujero rasgado, en la mucosa de la nasofaringe.

Venas

Las venas encargadas del drenaje de las áreas irrigadas por las ramas terminales de la arteria maxilar generalmente acompañan a estas ramas de vuelta hacia la fosa pterigopalatina.

Las venas se unen en la fosa pterigopalatina para dirigirse a continuación lateralmente a través de la fisura pterigomaxilar hacia la fosa infratemporal y terminan drenando en el plexo venoso pterigoideo (fig. 8.155).

La vena infraorbitaria, que drena la región orbitaria inferior, puede acceder directamente a la fosa infratemporal por la zona lateral de la fisura orbitaria inferior, sin entrar en la fosa pterigopalatina.

www.meditools.com

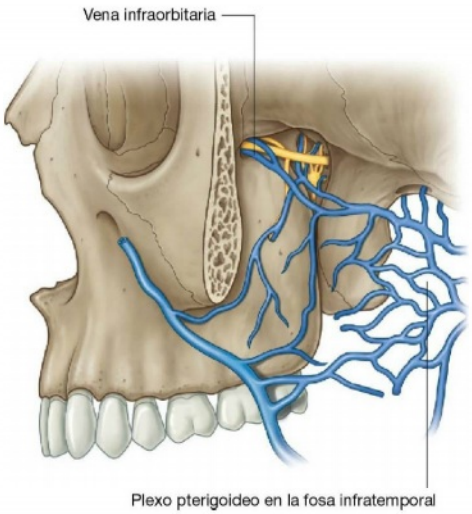

Fig. 8.155 Venas de la fosa infratemporal.

© Elsevier. Fotocopiar sin autorización es un delito.

CUELLO

El cuello es un cilindro que une la cabeza con el tronco. Se extiende anteriormente desde el borde inferior de la mandíbula hasta la parte superior del manubrio del esternón, y posteriormente desde la línea nucal superior, del occipital del cráneo, hasta el disco intervertebral situado entre las vértebras CVII y TI. Dentro del cuello existen cuatro compartimentos que lo organizan longitudinalmente (fig. 8.156):

- El compartimento visceral es anterior y contiene partes de los sistemas respiratorio y digestivo, y varias glándulas endocrinas.
- El compartimento vertebral es posterior y contiene las vértebras cervicales, la médula espinal, los nervios cervicales y los músculos asociados con la columna vertebral.
- Los dos compartimentos vasculares son laterales y tienen los vasos sanguíneos principales y el nervio vago [X].

Todos estos compartimentos se encuentran dentro de una única capa de la fascia cervical.

Con fines descriptivos, el cuello se divide en triángulo anterior y triángulo posterior (fig. 8.157):

- Los límites del **triángulo anterior** son el borde anterior del músculo esternocleidomastoideo, el borde inferior de la mandíbula y la línea media del cuello.
- Los límites del **triángulo posterior** son el borde posterior del músculo esternocleidomastoideo, el borde anterior del músculo trapecio y el tercio medio de la clavícula.

Fascia cervical

La fascia cervical tiene varias características únicas.

La **fascia superficial** del cuello contiene una delgada capa muscular **(platisma),** que se origina en la fascia superficial del tórax, se dirige hacia arriba para unirse a la mandíbula y se une con los músculos de la cara, está inervada por el ramo cervical del nervio facial [VII], y sólo se encuentra en esta localización.

Profunda a la fascia superficial se encuentra la fascia cervical profunda, que se organiza en varias capas diferentes (fig. 8.156). Éstas incluyen:

- Una lámina superficial, que rodea todas las estructuras del cuello.
- La lámina prevertebral, que rodea la columna vertebral y los músculos profundos del dorso.
- La lámina pretraqueal, que encierra las vísceras del cuello.
- La vaina carotídea, que recibe una aportación desde las otras tres capas fasciales y recubre los dos paquetes neurovasculares principales en ambos lados del cuello.

www.medilibros.com

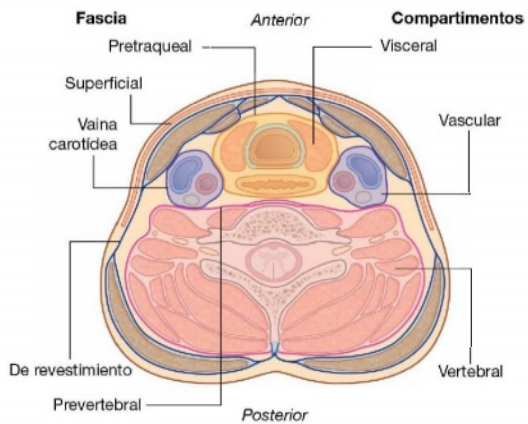

Fig. 8.156 Compartimentos del cuello.

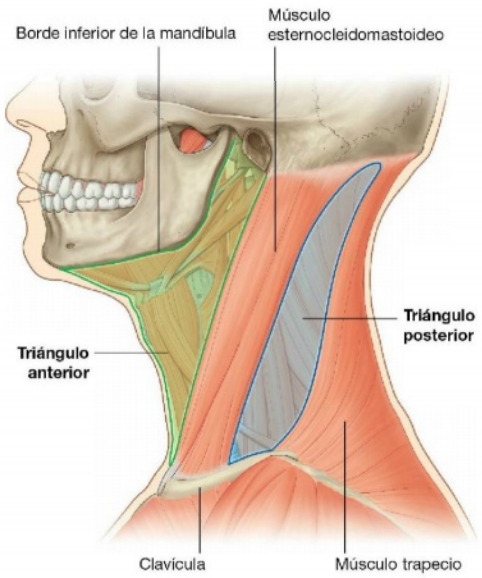

Fig. 8.157 Triángulos anterior y posterior del cuello.

Lámina superficial de la fascia cervical

La **lámina superficial de la fascia cervical** rodea completamente el cuello (fig. 8.158).

Está unida posteriormente al ligamento nucal y a la apófisis espinosa de la vértebra CVII, se divide cuando se dirige hacia delante para envolver el músculo trapecio, se une en una sola capa y forma la parte superior del triángulo posterior, se divide otra vez para rodear el músculo esternocleidomastoideo, y vuelve a unirse para juntarse con la misma capa del otro lado.

La lámina superficial de la fascia cervical rodea anteriormente los músculos infrahioideos.

La lámina superficial de la fascia cervical se une:

- Superiormente a la protuberancia occipital externa y a la línea nucal superior.
- Lateralmente a la apófisis mastoides y el arco cigomático.
- Inferiormente a la espina de la escápula, el acromion, la clavícula y el manubrio del esternón.

Las venas yugular externa y anterior, y los nervios occipital menor, auricular mayor, cervical transverso y supraclavicular, todos ellos ramos del plexo cervical, atraviesan la lámina superficial de la fascia cervical.

Lámina prevertebral

La lámina prevertebral es una capa cilíndrica de la fascia que rodea la columna vertebral y los músculos asociados a ella (fig. 8.158). Los músculos de este grupo incluyen los músculos prevertebrales, los músculos escalenos anterior, medio y posterior, y los músculos profundos del dorso.

La lámina prevertebral está unida posteriormente a lo largo del ligamento nucal, y superiormente forma una línea circular continua que se une a la base del cráneo. El círculo comienza:

- Anteriormente cuando la fascia se une a la parte basilar del hueso occipital, la zona del agujero yugular y el conducto carotídeo.
- Continúa lateralmente y se une a la apófisis mastoides.
- Continúa posteriormente a lo largo de la línea nucal suprema y termina en la protuberancia occipital externa, donde se une con su pareja del lado opuesto.

Anteriormente, la lámina prevertebral se une a las superficies anteriores de las apófisis transversas y los cuerpos de las vértebras CI a CVII.

www.medilibros.com

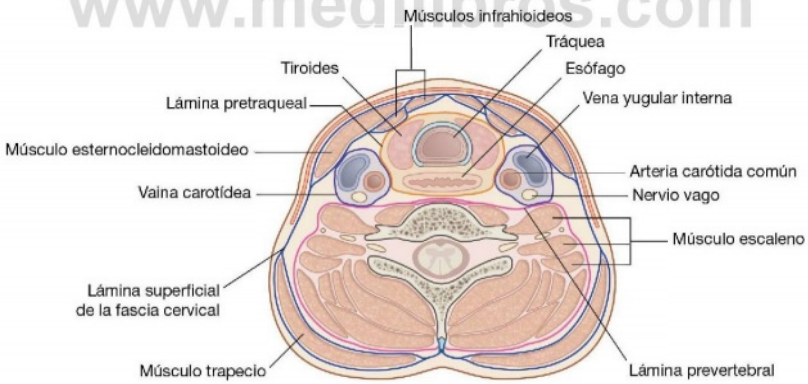

Fig. 8.158 Fascia del cuello, corte transversal.

© Elsevier. Fotocopiar sin autorización es un delito.

La lámina prevertebral que pasa entre los puntos de unión en las apófisis transversas es única. En esta localización se divide en dos capas, creando un espacio fascial longitudinal que contiene tejido conjuntivo indiferenciado que se extiende desde la base del cráneo hacia el tórax (figs. 8.158 y 8.159).

Existe una especialización adicional de la lámina prevertebral en la región inferior del cuello. La lámina prevertebral anterolateralmente se extiende desde los músculos escalenos anterior y medio para rodear el plexo braquial y la arteria subclavia cuando estas estructuras pasan por la axila. Esta extensión fascial es la **vaina axilar.**

Lámina pretraqueal

La **lámina pretraqueal** consta de una colección de fascias que rodean la tráquea, el esófago y la glándula tiroides (fig. 8.158). Anteriormente, consta de una fascia pretraqueal que cruza el cuello posteriormente a los músculos infrahioideos, y cubre la tráquea y la glándula tiroides. La fascia pretraqueal comienza superiormente en el hueso hioides y termina inferiormente en la cavidad torácica superior. Lateralmente, esta fascia cubre la glándula tiroides y más posteriormente se continúa con la fascia que rodea el esófago.

Posteriormente a la faringe, la lámina pretraqueal se denomina fascia bucofaríngea y separa la faringe de la lámina prevertebral (fig. 8.159).

La fascia bucofaríngea comienza superiormente en la base del cráneo y se fusiona con la que cubre el esófago para continuar inferiormente en la cavidad torácica.

Vaina carotídea

Cada **vaina carotídea** es una fascia que rodea la arteria carótida común, la arteria carótida interna, la vena yugular interna y el nervio vago cuando estas estructuras pasan por el cuello (fig. 8.158).

Recibe contribuciones, en cantidades variables, desde las capas de revestimiento, prevertebral y pretraqueal.

Compartimentos fasciales

Según la disposición de varias capas de la fascia cervical, el cuello se organiza en cuatro compartimentos longitudinales (fig. 8.156):

- El primer compartimiento es el más grande, incluye a los otros tres y consiste en el área rodeada por la lámina superficial de la fascia cervical.
- El segundo compartimiento consiste en la columna vertebral, los músculos profundos asociados con esta estructura, y es el área contenida dentro de la lámina prevertebral.
- El tercer compartimiento (el compartimiento visceral) contiene la faringe, la tráquea, el esófago y la glándula tiroides, que están rodeadas por la lámina pretraqueal.
- Finalmente, hay un compartimiento (la vaina carotídea) que consiste en estructuras neurovasculares que pasan desde la base del cráneo a la cavidad torácica, y la vaina que encierra estas estructuras recibe contribuciones de otras fascias cervicales.

Espacios fasciales

Entre las capas fasciales en el cuello hay espacios que pueden servir de vías de propagación de infecciones desde el cuello al mediastino. En este proceso pueden intervenir tres espacios (fig. 8.159).

- El primero es el **espacio pretraqueal,** entre la lámina superficial de la fascia cervical (que cubre la superficie posterior de los músculos infrahioideos) y la lámina pretraqueal (que cubre la superficie anterior de la tráquea y

www.medilibros.com

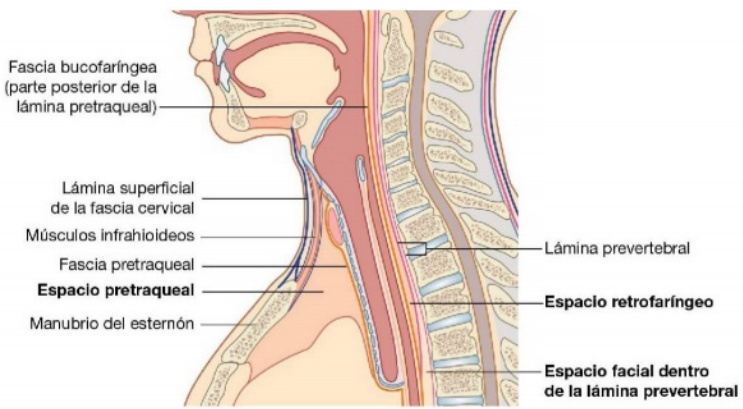

Fig. 8.159 Fascia del cuello, corte sagital.

la tiroides), que pasa entre el cuello y la parte anterior del mediastino superior.

- El segundo es el **espacio retrofaríngeo**, entre la fascia bucofaríngea (sobre la superficie posterior de la faringe y el esófago) y la lámina prevertebral (sobre la superficie anterior de las apófisis transversas y los cuerpos de las vértebras cervicales), que se extiende desde la base del cráneo a la parte superior del mediastino posterior.
- El **tercer espacio** está dentro de la capa prevertebral y cubre la superficie anterior de las apófisis transversas y los cuerpos de las vértebras cervicales. Esta capa se divide en dos láminas para crear el espacio fascial que empieza en la base del cráneo y se extiende desde el mediastino posterior hasta el diafragma.

Drenaje venoso superficial

Las venas yugulares externa y anterior son los conductos principales del drenaje venoso superficial del cuello (fig. 8.160).

Venas yugulares externas

La vena yugular externa se forma posteriormente al ángulo de la mandíbula por la unión de la vena auricular posterior y la vena retromandibular:

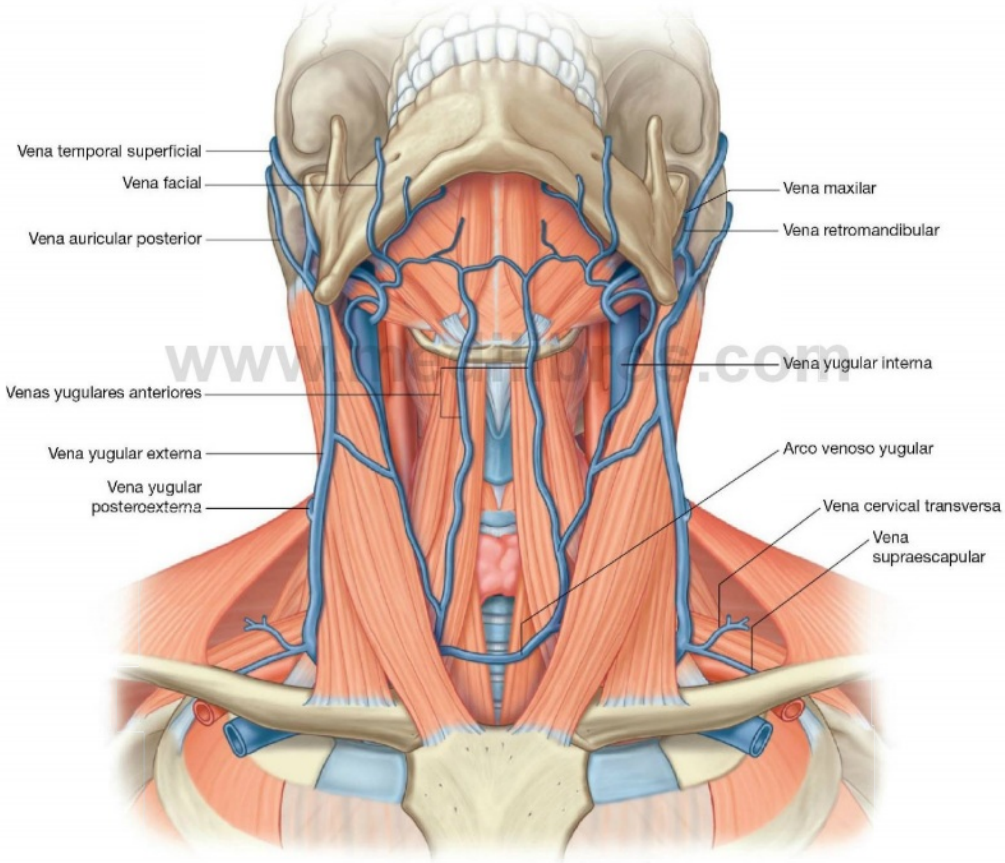

Fig. 8.160 Venas superficiales del cuello.

© Elsevier. Fotocopiar sin autorización es un delito.

- La vena auricular posterior drena el cuero cabelludo por detrás y por encima del pabellón auricular.
- La vena retromandibular se forma cuando las **venas temporal superficial** y **maxilar** se unen en el cuerpo de la glándula parótida y desciende por el ángulo de la mandíbula, donde se divide en una parte anterior y otra posterior (fig. 8.160). La parte posterior se une a la vena auricular posterior para formar la vena yugular externa. La parte anterior se une a la **vena facial** para formar la vena facial común, que se hace más profunda y se convierte en tributaria de la vena yugular interna.

Una vez formada, la vena yugular externa se dirige caudalmente en el cuello, en la fascia superficial y es externa al músculo esternocleidomastoideo a lo largo de su recorrido, cruzándolo diagonalmente cuando desciende.

Al alcanzar la parte inferior del cuello, por encima de la clavícula e inmediatamente posterior al músculo esternocleidomastoideo, la vena yugular externa perfora la capa de revestimiento de la fascia cervical, desciende hacia la clavícula y desemboca en la **vena subclavia.**

Entre las tributarias que recibe la vena yugular externa a lo largo de su recorrido se incluyen la **vena yugular externa posterior** (que drena las zonas superficiales de la parte posterior del cuello) y las **venas cervical transversa** y **suprascapular** (que drenan la región escapular posterior).

Venas yugulares anteriores

Las **venas yugulares anteriores,** aunque variables e inconsistentes, generalmente se describen como las que drenan las partes anteriores del cuello (fig. 8.160). Estos conductos venosos pares comienzan como pequeñas venas y se reúnen a la altura del hueso hioides o en su parte superior. Una vez formada, cada vena yugular anterior desciende al lado de la línea media del cuello.

Inferiormente, cerca de la unión medial del músculo esternocleidomastoideo, cada vena yugular anterior perfora la capa de revestimiento de la fascia cervical para desembocar en la vena subclavia. A veces, la vena yugular anterior puede desembocar en la yugular externa justo antes de que ésta lo haga en la subclavia.

Las venas yugulares anteriores derecha e izquierda suelen comunicarse por un **arco venoso yugular** en la zona de la escotadura supraesternal.

www.medilibros.com

Conceptos prácticos

Planos fasciales de la cabeza y el cuello

El cuello contiene una serie de compartimentos, que están delimitados por fascias cerradas. Todos estos compartimentos están dentro de la capa de revestimiento de la fascia cervical que los rodea. Desde un punto de vista clínico, la importancia de estos compartimentos es que las infecciones tienden a extenderse por los compartimentos o dentro de los espacios que hay entre las distintas láminas fasciales. Por ejemplo, si la infección se origina en el espacio pretraqueal, puede extenderse inferiormente al mediastino superior y dirigirse anteriormente hacia el pericardio.

Conceptos prácticos

Acceso venoso central

En la mayoría de los casos, para administrar fármacos y líquidos por vía intravenosa, y para obtener sangre para analizarla, es suficiente acceder a las venas periféricas del brazo y la pierna. A veces es necesario colocar un catéter más grande en las venas centrales, por ejemplo para administrar fármacos que puedan producir flebitis, para la nutrición parenteral o para la diálisis.

En la práctica normal se realiza la «punción a ciegas» de las venas subclavia y yugular para conseguir un acceso venoso central. Sin embargo, la punción de la vena subclavia no carece de complicaciones. Cuando la vena subclavia pasa inferiormente, posterior a la clavícula, cruza el vértice del pulmón. Cualquier movimiento erróneo de la aguja dentro o a través de esta estructura puede perforar la cúpula pleural, produciendo un neumotórax. La punción arterial inadvertida y la laceración venosa también pueden producir un hemoneumotórax.

La punción de la vena yugular interna (fig. 8.161) es menos arriesgada, pero existen complicaciones importantes, como el hematoma local y la lesión de la arteria carótida.

En la práctica habitual se utiliza la ecografía para identificar los vasos sanguíneos principales y la visión directa para conseguir acceso venoso central, para evitar complicaciones importantes.

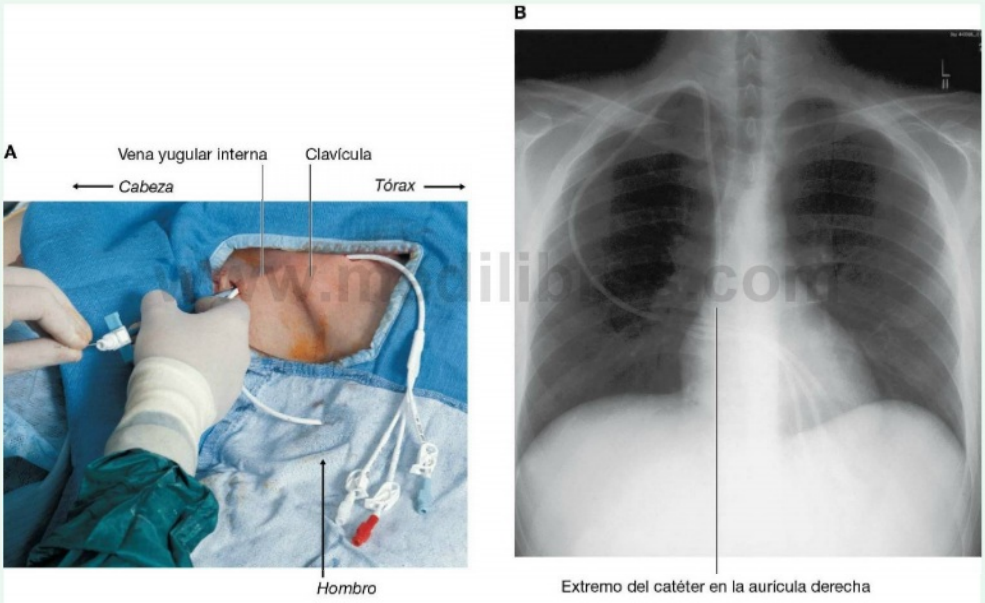

Fig. 8.161 Colocación de un catéter venoso central en el cuello. **A.** Procedimiento clínico. **B.** Radiografía de tórax que muestra que el extremo del catéter está en el origen de la aurícula derecha.

© Elsevier. Fotocopiar sin autorización es un delito.

Triángulo anterior del cuello

El triángulo anterior del cuello está limitado lateralmente por el borde anterior del músculo esternocleidomastoideo, superiormente por el borde inferior de la mandíbula, y medialmente por la línea media del cuello (fig. 8.162). A su vez se divide en varios triángulos más pequeños, como se expone a continuación:

- El **triángulo submandibular** está limitado superiormente por el borde inferior de la mandíbula e inferiormente por los vientres anterior y posterior del músculo digástrico.
- El **triángulo submentoniano** está limitado inferiormente por el hueso hioides, lateralmente por el vientre anterior del músculo digástrico, y la línea media.
- El **triángulo muscular** está limitado superiormente por el hueso hioides, lateralmente por el vientre superior del músculo omohioideo y el borde anterior del músculo esternocleidomastoideo, y la línea media.
- El **triángulo carotídeo** está limitado anteroinferiormente por el vientre superior del músculo omohioideo, superiormente por el músculo estilohioideo y el vientre posterior del digástrico, y posteriormente por el borde anterior del músculo esternocleidomastoideo.

Cada uno de estos triángulos contiene numerosas estructuras que pueden identificarse por estar en un triángulo específico, entrar en un triángulo específico desde la zona que lo rodea, originarse en un triángulo y pasar a otro, o pasar a través de varios triángulos mientras cruza la región.

Por tanto, un estudio del triángulo anterior del cuello debe incluir un enfoque sistémico, describiendo los músculos, vasos sanguíneos y nervios de la zona, y un enfoque regional, describiendo el contenido de cada triángulo.

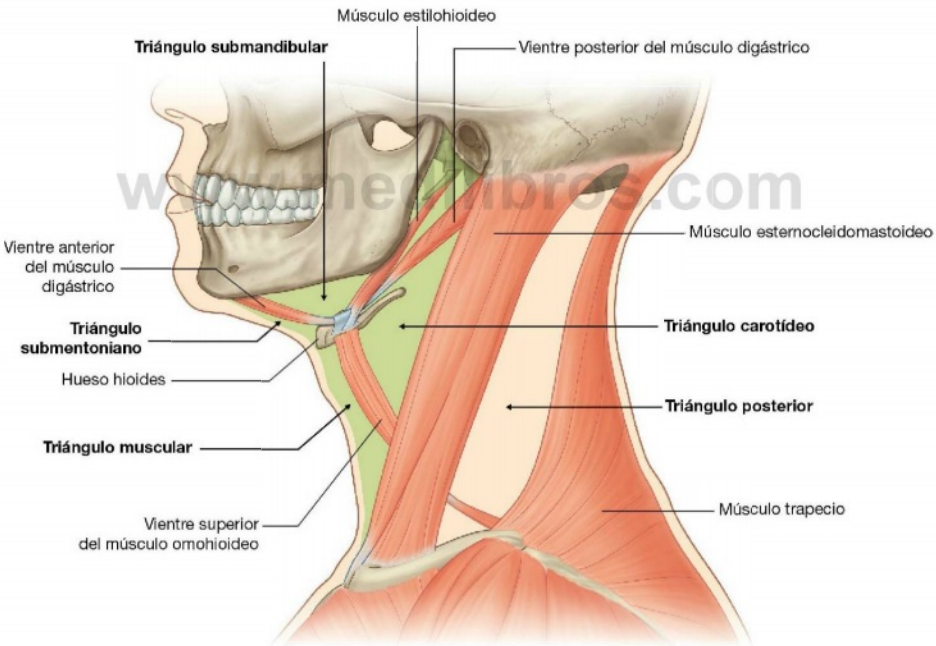

Fig. 8.162 Límites y subdivisiones del triángulo anterior del cuello.

Músculos

Los músculos del triángulo anterior del cuello (tabla 8.12) pueden agruparse según su localización con respecto al hueso hioides:

- Los músculos superiores al hioides se clasifican como **músculos suprahioideos** e incluyen el estilohioideo, digástrico, milohioideo y genihioideo.
- Los músculos inferiores al hioides son los **músculos infrahioideos** e incluyen el omohioideo, esternohioideo, tirohioideo y esternotiroideo.

Músculos suprahioideos

Los cuatro músculos suprahioideos están en los triángulos submentoniano y submandibular (fig. 8.162). Se dirigen hacia arriba desde el hueso hioides hacia el cráneo o la mandíbula, y elevan el hioides, como ocurre durante la deglución.

Tabla 8.12 Triángulo anterior del cuello (músculos suprahioideos e infrahioideos)

Músculo	Origen	Inserción	Inervación	Función
Estilohioideo	Base de la apófisis estiloides	Zona lateral del cuerpo del hueso hioides	Nervio facial [VII]	Tira del hioides hacia arriba en dirección posterosuperior
Digástrico				
—Vientre anterior	Fosa digástrica en la zona inferior de la mandíbula	Unión del tendón intermedio al cuerpo del hueso hioides	Nervio milohioideo desde el ramo alveolar inferior del nervio mandibular [V_3]	Abre la boca bajando la mandíbula; levanta el hueso hioides
—Vientre posterior	Escotadura mastoidea sobre la cara medial de la apófisis mastoidea del hueso temporal	Unión del tendón intermedio al cuerpo del hueso hioides	Nervio facial [VII]	Tracciona del hueso hioides hacia arriba y atrás
Milohioideo	Línea milohioidea de la mandíbula	Cuerpo del hueso hioides y fibras del músculo de la cara opuesta	Nervio milohioideo desde el ramo inferior alveolar del nervio mandibular [V_3]	Soporta y eleva el suelo de la boca; elevación del hioides
Genihioideo	Espina mentoniana inferior sobre la superficie interior de la mandíbula	Superficie anterior del cuerpo del hueso hioides	Ramo del ramo anterior de C1 (que va a lo largo del nervio hipogloso [XII])	Eleva la mandíbula, fija y tira del hueso hioides hacia delante; con el hueso hioideo fijo tira de la mandíbula hacia abajo y hacia dentro
Esternohioideo	Parte posterior de la unión esternoclavicular y manubrio del esternón adyacente	Cuerpo del hueso hioides medial a la unión del músculo omohioideo	Ramos anteriores de C1 a C3 a través del asa cervical	Deprime el hueso hioides después de la deglución
Omohioideo	Borde superior de la escápula medial a la escotadura de la escápula	Borde inferior del cuerpo del hueso hioides lateralmente a la unión del esternohioideo	Ramos anteriores de C1 a C3 a través del asa cervical	Deprime y fija el hueso hioides
Tirohioideo	Línea oblicua sobre la lámina del cartílago tiroideo	Asta mayor y zona adyacente del cuerpo del hueso hioides	Fibras del ramo anterior de C1 que van a lo largo del nervio hipogloso [XII]	Deprime el hueso hioides, pero cuando el hueso hioides está fijo levanta la laringe
Esternotiroideo	Superficie posterior del manubrio del esternón	Línea oblicua sobre la lámina del cartílago tiroides	Ramos anteriores de C1 a C3 a través del asa cervical	Tira de la laringe (cartílago tiroides) hacia abajo

www.medilibros.com

© Elsevier. Fotocopiar sin autorización es un delito.

Estilohioideo

El músculo **estilohioideo** se origina en la base de la apófisis estiloides y se dirige anteroinferiormente para unirse a la zona lateral del cuerpo del hueso hioides (fig. 8.163). Durante la deglución eleva el hueso hioides posterosuperiormente y es inervado por el nervio facial [VII].

Digástrico

El músculo **digástrico** tiene dos vientres conectados por un tendón, que se une al cuerpo del hueso hioides (fig. 8.163):

- El **vientre posterior** se origina en la escotadura mastoidea en la cara medial de la apófisis mastoidea del hueso temporal.
- El **vientre anterior** se origina en la fosa digástrica sobre la cara inferior interna de la mandíbula.

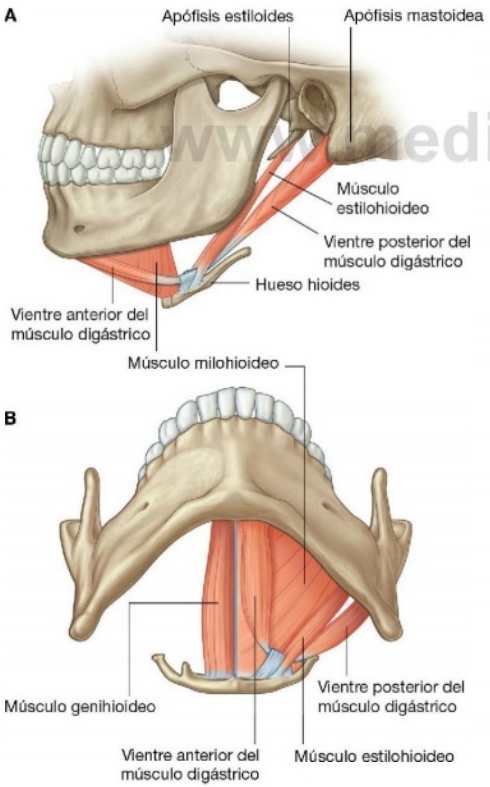

Fig. 8.163 Músculos suprahioideos. **A.** Visión lateral. **B.** Visión inferior.

El tendón entre los dos vientres, anclado al cuerpo del hueso hioides, es el punto de inserción de ambos vientres. Debido a esta configuración, el músculo tiene múltiples acciones dependiendo de en qué hueso se inserte:

- Cuando la mandíbula está fija, el músculo digástrico eleva el hueso hioides.
- Cuando el cuerpo del hioides está fijo, el músculo digástrico abre la boca bajando la mandíbula.

La inervación del músculo digástrico procede de dos nervios craneales diferentes.

El nervio facial [VII] inerva el vientre posterior, mientras que la división mandibular [V_3] del nervio trigémino [V] inerva el vientre anterior.

Milohioideo

El **músculo milohioideo** es suprayacente al vientre anterior del digástrico y, con su pareja del lado opuesto, forma el suelo de la boca (fig. 8.163). Se origina en la línea milohioidea de la superficie medial del cuerpo de la mandíbula y se inserta en el hueso hioides, y también se une con el músculo milohioideo del lado opuesto.

El músculo milohioideo soporta y eleva el suelo de la boca y eleva el hueso hioides. Está inervado por la división mandibular [V_3] del nervio trigémino [V].

www.medilibros.com

Genihioideo

El **músculo genihioideo** es superior al suelo de la cavidad oral y no suele considerarse un músculo del triángulo anterior del cuello; sin embargo, constituye el último de los músculos del grupo suprahioideo (fig. 8.163). Es un músculo estrecho, suprayacente a la parte medial de cada músculo milohioideo. Los músculos de cada lado están próximos en la línea media.

El genihioideo se origina en la espina mentoniana de la mandíbula y se dirige hacia atrás y hacia abajo para insertarse en el cuerpo del hueso hioides.

Tiene dos funciones, dependiendo del lugar de inserción:

- Si la mandíbula está fija, eleva y tira del hueso hioides hacia delante.
- Si el hueso hioides está fijo, tira de la mandíbula hacia abajo y hacia dentro.

El genihioideo está inervado por un ramo del ramo anterior de C1 que discurre a lo largo del nervio hipogloso [XII].

Músculos infrahioideos

Los cuatro músculos infrahioideos están relacionados con el triángulo muscular (fig. 8.162). Unen el hueso hioides a las estructuras inferiores y deprimen el hueso hioides. También proporcionan un punto estable de unión para los músculos suprahioideos. Debido a su aspecto, a veces se denominan **«músculos en bandolera»**.

Esternohioideo

El músculo esternohioideo es un músculo largo y fino que se origina en la parte posterior de la unión esternoclavicular y en el manubrio esternal adyacente (fig. 8.164). Asciende para insertarse en el cuerpo del hueso hioides. Hace descender el hueso hioides y está inervado por los ramos anteriores de C1 a C3 a través del asa cervical.

Omohioideo

El músculo omohioideo es lateral al músculo esternohioideo (fig. 8.164). Consiste en dos vientres con un tendón intermedio tanto en el triángulo posterior como en el triángulo anterior del cuello:

- El **vientre inferior** empieza en el borde superior de la escápula, medial a la escotadura de la escápula, y pasa hacia delante y hacia arriba cruzando el triángulo posterior y terminando en el tendón intermedio.
- El **vientre superior** empieza en el tendón intermedio y asciende para unirse al cuerpo del hueso hioides lateralmente a la unión del esternohioideo.
- El tendón intermedio se adhiere a la clavícula, cerca de su extremo medial, por una dependencia fascial.

El omohioideo desciende y fija el hueso hioides. Está inervado por los ramos anteriores de C1 a C3 a través del asa cervical.

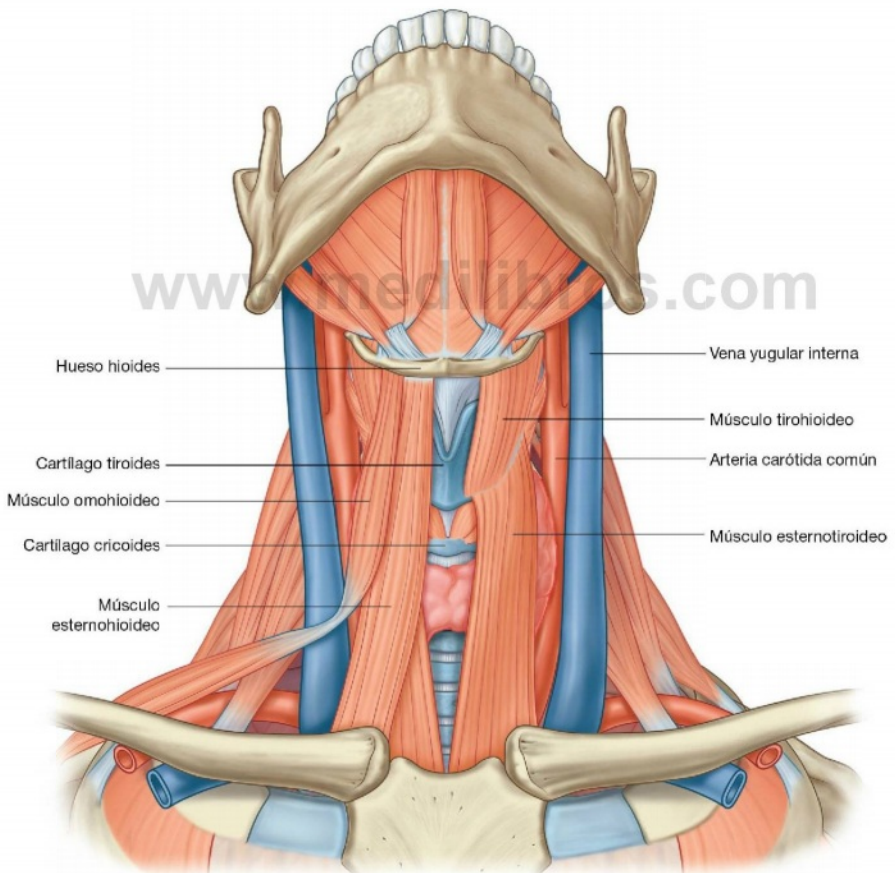

Fig. 8.164 Músculos infrahioideos.

© Elsevier. Fotocopiar sin autorización es un delito.

Tirohioideo

El músculo tirohioideo es profundo a las zonas superiores del omohioideo y el esternohioideo (fig. 8.164). Se origina en la línea oblicua de la lámina del cartílago tiroides y se dirige hacia arriba para insertarse en el asta mayor y en las partes adyacentes del cuerpo del hueso hioides.

Este músculo tiene distintas funciones, dependiendo de qué hueso esté sujeto. Generalmente desciende el hioides, pero cuando el hioides está sujeto eleva la laringe (p. ej., cuando se cantan notas altas). Está inervado por fibras del ramo anterior de C1 que viajan con el nervio hipogloso [XII].

Esternotiroideo

Encontrándose por debajo del esternohioideo y continuándose con el tirohioideo, el esternotiroideo es el último músculo del grupo infrahioideo (fig. 8.164). Se origina en la cara posterior del manubrio del esternón y se dirige hacia arriba para unirse a la línea oblicua de la lámina del cartílago tiroides.

El músculo esternotiroideo tira de la laringe (cartílago tiroides) hacia abajo y es inervado por los ramos anteriores de C1 a C3 a través del asa cervical.

Vasos sanguíneos

Las arterias carótidas comunes y sus ramas, las arterias carótidas interna y externa, pasan a través del triángulo anterior del cuello. Estos vasos irrigan todas las estructuras de la cabeza y el cuello.

La vena yugular interna y sus tributarias se asocian con este sistema arterial. Estos vasos reciben sangre de todas las estructuras de la cabeza y el cuello.

Sistema carotídeo

Arterias carótidas comunes

Las **arterias carótidas comunes** son el comienzo del sistema carotídeo (fig. 8.165):

- La **arteria carótida común derecha** se origina en el tronco braquiocefálico inmediatamente posterior a la articulación esternoclavicular derecha y todo su curso discurre por el cuello.
- La **arteria carótida común izquierda** comienza en el tórax como una rama directa del cayado aórtico y se dirige superiormente para entrar en el cuello cerca de la articulación esternoclavicular izquierda.

Tanto la arteria carótida común derecha como la izquierda ascienden por el cuello, lateralmente a la tráquea y el esófago, dentro de un compartimiento fascial (la vaina carotídea). Durante su trayecto cervical no emiten ramas.

Cerca del borde superior del cartílago tiroides cada arteria carótida común se divide en sus dos ramas terminales: las **arterias carótidas interna** y **externa** (fig. 8.166).

La parte superior de cada arteria carótida común y su división en arterias carótidas interna y externa se produce en

www.medilibros.com

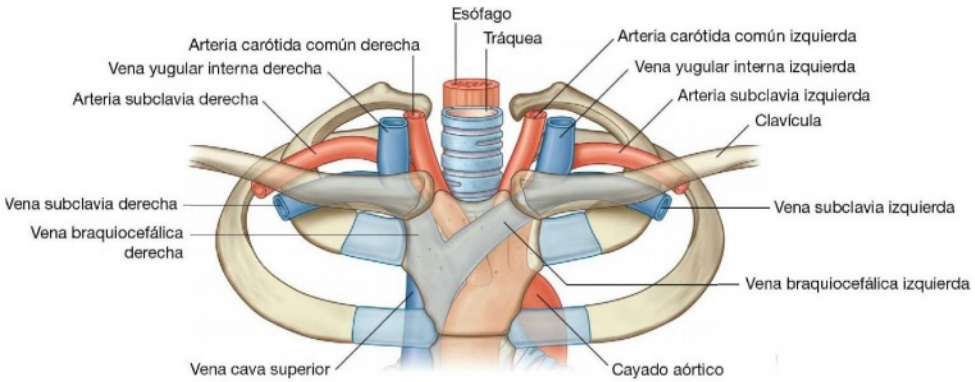

Fig. 8.165 Origen de las arterias carótidas comunes.

el triángulo carotídeo (fig. 8.166), que es una subdivisión del triángulo anterior del cuello (v. fig. 8.162).

En la bifurcación, la arteria carótida común y el comienzo de la arteria carótida interna se dilatan. Esta dilatación es el **seno carotídeo** (fig. 8.167), que contiene receptores que detectan cambios en la presión arterial y está inervado por un ramo del nervio glosofaríngeo [IX].

En la zona de la bifurcación hay otro grupo de receptores que es responsable de detectar cambios en la bioquímica sanguínea, principalmente el contenido en oxígeno. Es el **cuerpo carotídeo** y está inervado por ramos de los nervios glosofaríngeo [IX] y vago [X].

Arterias carótidas internas

Después de su origen, la arteria carótida interna asciende hacia la base del cráneo (fig. 8.167). No tiene ramas en el cuello y entra en la cavidad craneal a través del conducto carotídeo, en la porción petrosa del hueso temporal.

Las arterias carótidas internas irrigan los hemisferios cerebrales, los ojos y el contenido de las órbitas, y la frente.

Arterias carótidas externas

Las arterias carótidas externas empiezan emitiendo ramas inmediatamente después de la bifurcación de las arterias carótidas comunes (fig. 8.167 y tabla 8.13) de la siguiente manera:

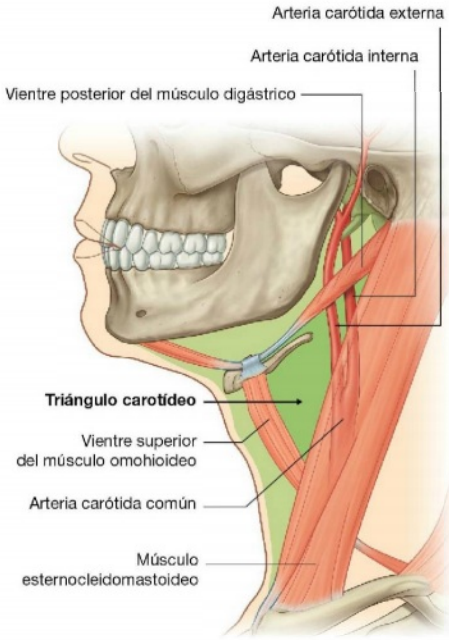

Fig. 8.166 Triángulo carotídeo.

www.medilibros.com

© Elsevier. Fotocopiar sin autorización es un delito.

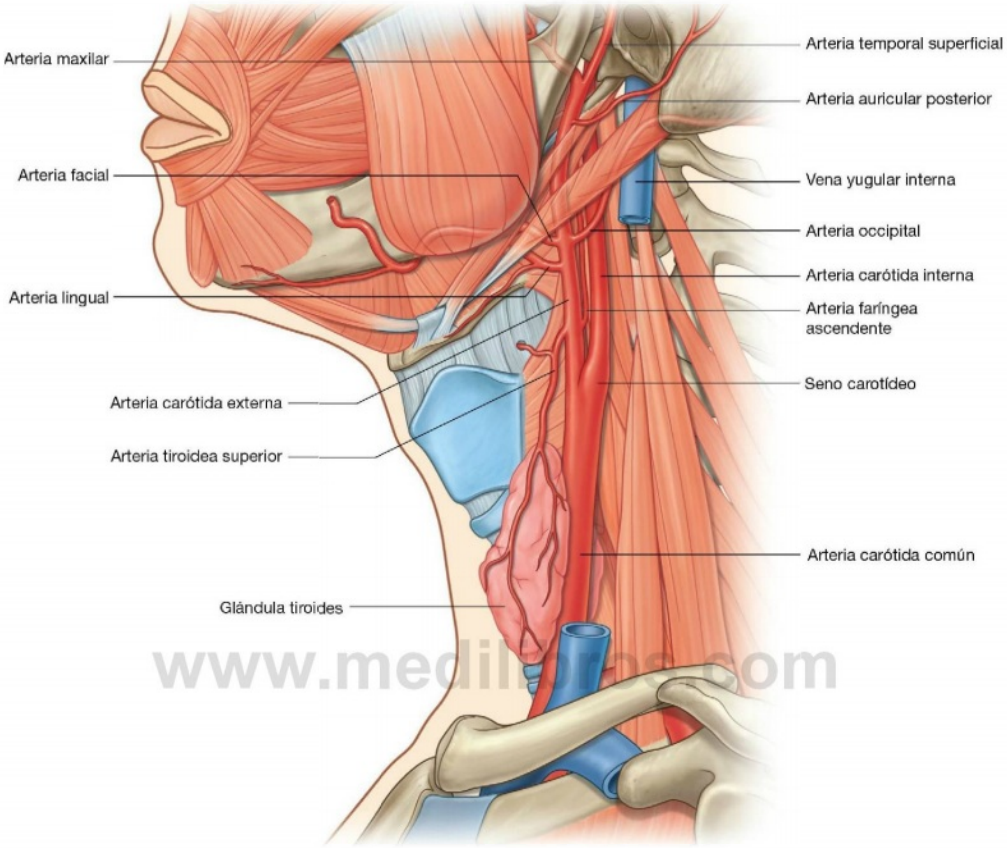

Fig. 8.167 Sistema carotídeo.

Tabla 8.13 Ramas de la arteria carótida externa

Rama	Irrigación
Arteria tiroidea superior	Músculo tirohioideo, estructuras internas de la laringe, músculos esternocleidomastoideo y cricotiroideo, glándula tiroides
Arteria faríngea ascendente	Músculos constrictores faríngeos y estilofaríngeos, paladar, amígdalas, trompa auditiva, meninges en la fosa craneal posterior
Arteria lingual	Músculos de la lengua, amígdala palatina, paladar blando, epiglotis, suelo de la boca, glándula sublingual
Arteria facial	Todas las estructuras de la cara desde el borde inferior de la mandíbula anterior al músculo masetero al ángulo medial del ojo, el paladar blando, la amígdala palatina, la trompa auditiva, la glándula submandibular
Arteria occipital	Músculo esternocleidomastoideo, meninges en la fosa craneal posterior, celdillas mastoideas, músculos profundos del dorso, cuero cabelludo posterior
Arteria auricular posterior	Glándula parótida y músculos cercanos, oído externo y cuero cabelludo posterior a la oreja, oído medio e interno
Arteria temporal superficial	Conducto y glándula parótida, músculo masetero, cara lateral, parte anterior del oído externo, músculo temporal, fosas parietal y temporal
Arteria maxilar	Conducto auditivo externo, superficies lateral y medial de la membrana timpánica, articulación temporomandibular, duramadre de la pared lateral del cráneo y parte interna de los huesos craneales, ganglio trigémino y dura en las zonas próximas, músculo milohioideo, dientes mandibulares, piel de la barbilla, músculo temporal, parte exterior de los huesos del cráneo en la fosa temporal, estructuras de la fosa infratemporal, seno maxilar, dientes y encías superiores, piel infraorbitaria, paladar, raíz de la faringe, cavidad nasal

- La **arteria tiroidea superior** es la primera rama; se origina cerca o en la superficie anterior de la bifurcación y se dirige hacia abajo y hacia delante para alcanzar el polo superior de la glándula tiroides.
- La **arteria faríngea ascendente** es la segunda rama y la más pequeña; se origina de la parte posterior de la arteria carotídea externa y asciende entre la arteria carótida interna y la faringe.
- La **arteria lingual** se origina en la superficie anterior de la arteria carótida externa, justo por encima de la arteria tiroidea superior a nivel del hueso hioides, se dirige profundamente hacia el nervio hipogloso [XII] y pasa entre los músculos constrictor medio e hiogloso.
- La **arteria facial** es la tercera rama anterior de la arteria carótida externa, se origina por encima de la arteria lingual, pasa por debajo de los músculos estilohioideo y el vientre posterior del digástrico, continúa hacia abajo entre la glándula submandibular y la mandíbula, y emerge sobre el borde de la mandíbula, anteriormente al músculo masetero, para entrar en la cara.
- La **arteria occipital** se origina en la superficie posterior de la arteria carótida externa, cerca del nivel de origen de la arteria facial, se dirige hacia arriba y posteriormente profunda al vientre posterior del músculo digástrico, y emerge en la parte posterior del cuero cabelludo.
- La **arteria auricular posterior** es una rama pequeña que se origina en la superficie posterior de la arteria carótida externa, y se dirige hacia arriba y posteriormente.
- La **arteria temporal superficial** es una de las ramas terminales y aparece como una continuación hacia arriba de la arteria carótida externa, comienza por detrás del cuello de la mandíbula, se dirige anteriormente hacia el oído, cruza el proceso cigomático del hueso temporal y por encima de este punto se divide en las ramas anterior y posterior.
- La **arteria maxilar** es la mayor de las dos ramas terminales de la arteria carótida externa, se origina detrás del cuello de la mandíbula, se dirige hacia la glándula parótida, continúa medialmente hacia el cuello de la mandíbula y entra en la fosa infratemporal, y continúa a través de esta zona hasta la fosa pterigopalatina.

Venas

La **vena yugular interna** comienza como una dilatación del **seno sigmoideo,** que es un seno venoso dural, y recoge la sangre procedente del cráneo, el cerebro, la superficie de la cara y partes del cuello. Esta parte dilatada inicial se denomina **bulbo superior de la vena yugular** y recibe otros senos venosos (el **seno petroso inferior**) poco después de formarse. Sale del cráneo hacia el agujero yugular asociado con los nervios glosofaríngeo [IX], vago [X] y accesorio [XI], y entra en la vaina carotídea.

La vena yugular interna atraviesa el cuello dentro de la vaina carotídea, al principio discurre posterior a la arteria carótida interna, pero después pasa a una posición más lateral. Permanece lateral a la arteria carótida común con el nervio vago [X] posterior y parcialmente situado entre los dos vasos.

Los pares de venas yugulares internas se unen con las venas subclavias posteriormente al extremo esternal de la clavícula para formar las **venas braquiocefálicas** derecha e izquierda (fig. 8.165).

Las tributarias de cada vena yugular interna incluyen el seno petroso inferior y las **venas facial, lingual, faríngea, occipital, tiroidea superior** y **tiroidea media.**

Conceptos prácticos

Pulso venoso yugular

El pulso venoso yugular es un signo clínico importante que permite al médico evaluar la presión venosa y la forma de onda y es un reflejo del funcionamiento de la parte derecha del corazón.

Nervios

Muchos nervios craneales y periféricos:

- Pasan a través del triángulo anterior del cuello y continúan hasta su destino final.
- Envían ramos a las estructuras que forman los límites del triángulo anterior del cuello.
- Mientras están en el triángulo anterior del cuello, envían ramos a las estructuras cercanas.

Los nervios craneales incluyen el facial [VII], glosofaríngeo [IX], vago [X], accesorio [XI] e hipogloso [XII].

Los ramos de los nervios espinales incluidos en esta categoría son el nervio cervical transverso del plexo cervical y los ramos superiores e inferiores del asa cervical.

Nervio facial [VII]

Después de salir del agujero estilomastoideo, el nervio facial [VII] emite ramos que inervan dos músculos asociados con el triángulo anterior del cuello:

- El vientre posterior del digástrico.
- Estilohioideo.

El nervio facial [VII] también inerva el músculo platisma que recubre el triángulo anterior y parte del triángulo posterior del cuello.

Nervio glosofaríngeo [IX]

El nervio glosofaríngeo [IX] sale de la cavidad craneal por el agujero yugular. Comienza su descenso entre la arteria carótida interna y la vena yugular interna, se sitúa profundo con respecto a la apófisis estiloides y los músculos asociados con ella. Cuando el nervio glosofaríngeo [IX] completa su descenso, se dirige hacia delante entre las arterias carótidas externa e

© Elsevier. Fotocopiar sin autorización es un delito.

interna, y se curva alrededor del borde lateral del músculo estilofaríngeo (fig. 8.168). En este punto, continúa en dirección anterior, profundo al músculo hipogloso, alcanza la base de la lengua y la zona de la amígdala palatina.

Cuando el nervio glosofaríngeo [IX] pasa a través de la zona del triángulo anterior del cuello, inerva el músculo estilofaríngeo, envía un ramo al seno carotídeo y proporciona ramos sensitivos a la faringe.

Nervio vago [X]

El nervio vago [X] sale de la cavidad craneal por el agujero yugular entre los nervios glosofaríngeo [IX] y accesorio [XI].

Fuera del cráneo, el nervio vago [X] entra en la vaina carotídea y desciende por el cuello dentro de esta estructura, medial a la vena yugular interna y posterior a las arterias carótida interna y carótida común (fig. 8.169).

Cuando los ramos del nervio vago [X] pasan a través del triángulo anterior del cuello, incluyen un ramo motor para la faringe, un ramo para el cuerpo carotídeo, el nervio laríngeo superior (que se divide en ramos laríngeos externo e interno) y, posiblemente, un ramo cardíaco.

Nervio accesorio [XI]

El nervio accesorio [XI] es el más posterior de los tres nervios craneales que salen de la cavidad craneal a través del agujero yugular. Empieza su descenso medial a la vena yugular interna, sale entre la arteria carótida interna y la vena yugular interna, cruza la superficie lateral de esta última a medida que

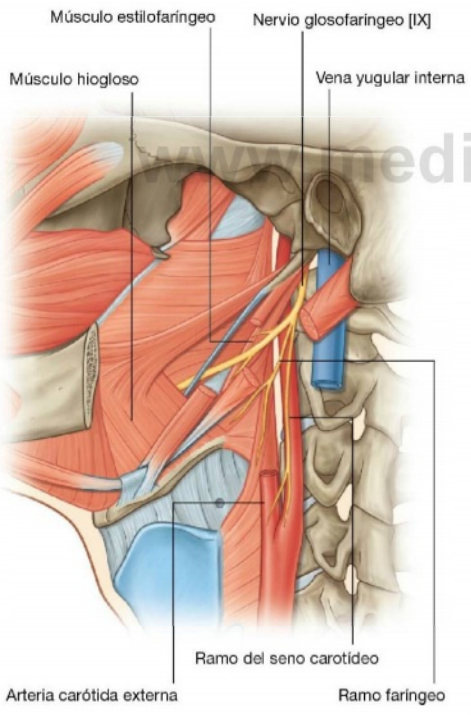

Fig. 8.168 Nervio glosofaríngeo [IX] en el triángulo anterior del cuello.

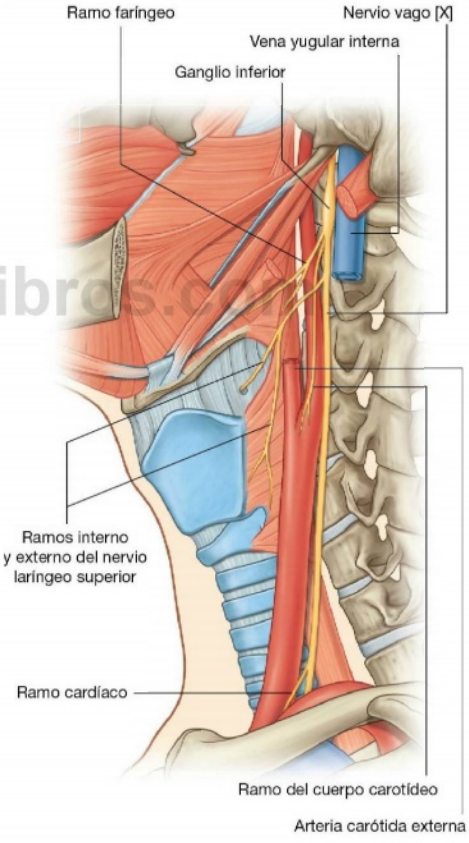

Fig. 8.169 Nervio vago [X] en el triángulo anterior del cuello.

www.medilibros.com

se dirige hacia abajo y hacia atrás para desaparecer dentro o debajo del borde anterior del músculo esternocleidomastoideo (fig. 8.170).

El nervio accesorio no emite ramos cuando pasa a través del triángulo anterior del cuello.

Nervio hipogloso [XII]

El nervio hipogloso [XII] abandona la cavidad craneal a través del conducto del hipogloso y es medial a la vena yugular interna y a la arteria carótida interna, nada más salir del cráneo. Cuando desciende, se dirige hacia fuera entre la vena yugular interna y la arteria carótida interna (fig. 8.171). En este punto pasa hacia delante, gira alrededor de la arteria occipital, cruza las superficies laterales de las arterias carótidas externa e interna y la arteria lingual, continúa hacia abajo profundo al vientre posterior de los músculos digástrico y estilohioideo, pasa bajo la superficie del músculo hiogloso y desaparece profundo al músculo milohioideo.

El nervio hipogloso [XII], que inerva la lengua, no emite ramos cuando pasa a través del triángulo anterior del cuello.

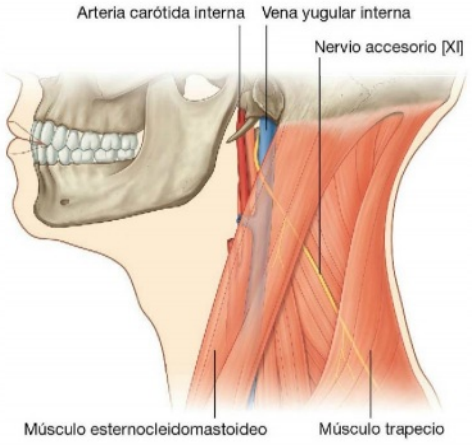

Fig. 8.170 Nervio accesorio [XI] en el triángulo posterior del cuello.

www.medilibros.com

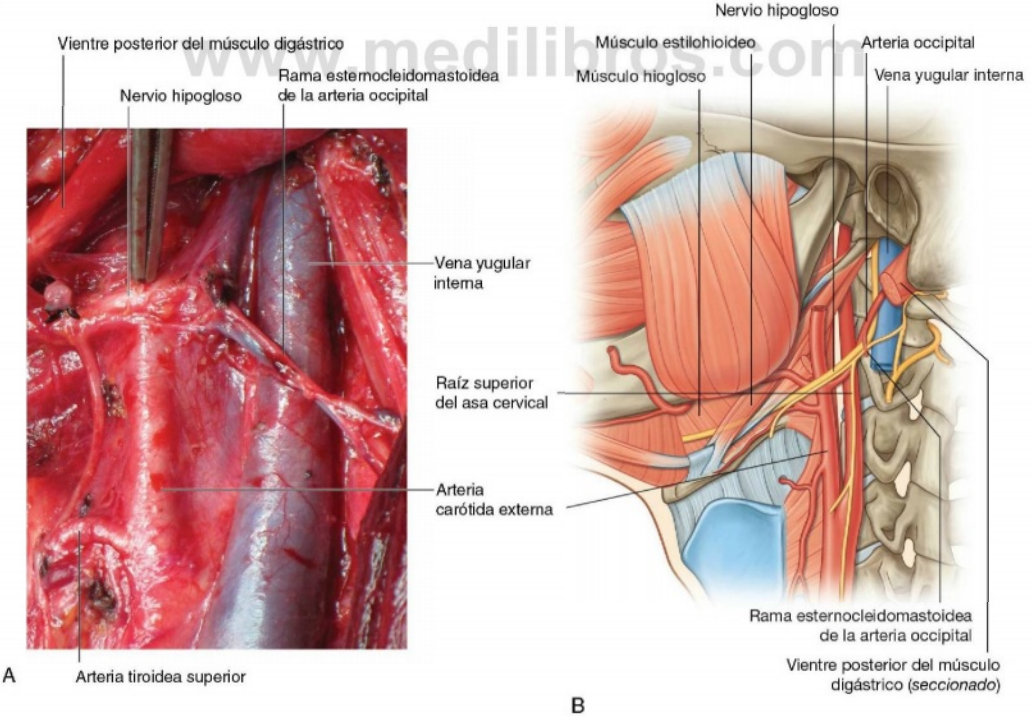

Fig. 8.171 Nervio hipogloso [XII]. **A.** Imagen quirúrgica del nervio hipogloso en el triángulo anterior del cuello. **B.** Esquema.

© Elsevier. Fotocopiar sin autorización es un delito.

Nervio cervical transverso

El nervio cervical transverso es un ramo del plexo cervical que se origina en los ramos anteriores de los nervios cervicales C2 y C3. Emerge desde abajo del borde posterior del músculo esternocleidomastoideo, cerca del centro del músculo, y gira alrededor del esternocleidomastoideo para cruzar su superficie anterior en sentido transverso (fig. 8.172). Continúa cruzando el cuello y proporciona inervación cutánea a esta zona.

Asa cervical

El asa cervical es un lazo de fibras nerviosas de los nervios cervicales C1 a C3 que inervan los «músculos en bandolera» en el triángulo anterior del cuello (fig. 8.173). Comienza a medida que ramos del nervio cervical C1 se reúnen con el nervio hipogloso [XII] poco después de salir del cráneo.

Cuando el nervio hipogloso [XII] completa su descenso y empieza a pasar hacia delante cruzando las arterias carótidas externa e interna, algunas fibras nerviosas cervicales lo

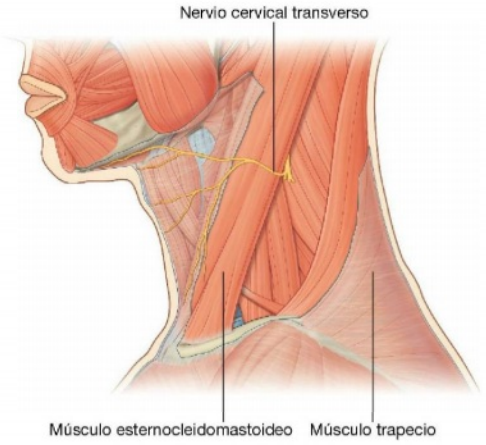

Fig. 8.172 Nervio cervical transverso en el triángulo anterior del cuello.

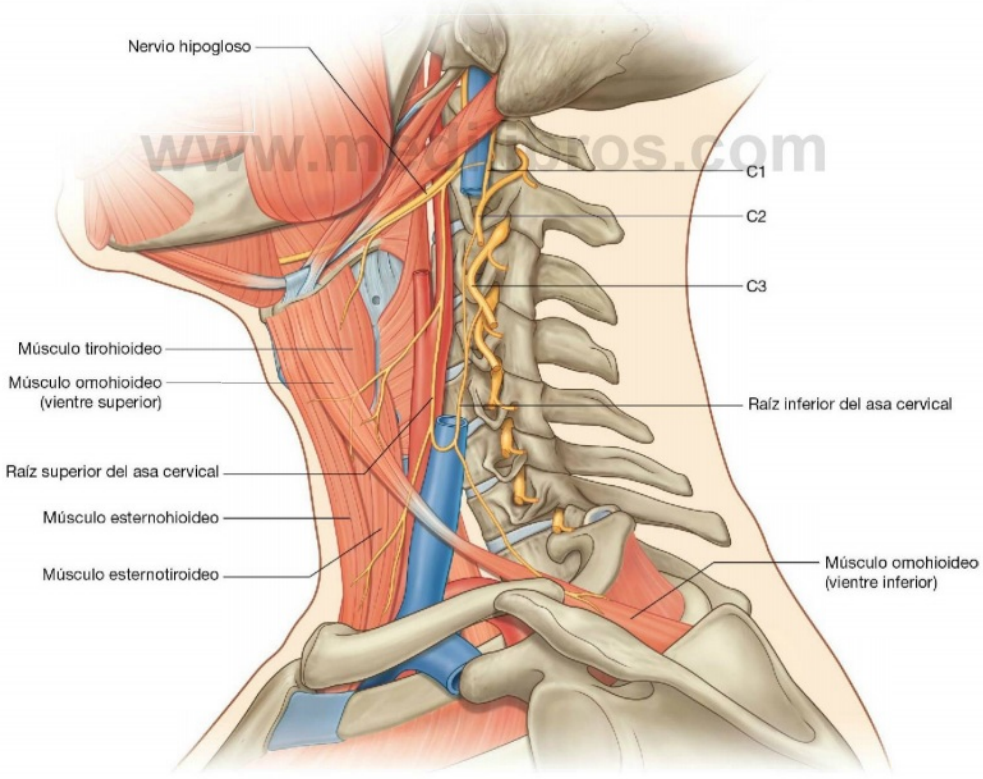

Fig. 8.173 Asa cervical.

abandonan y descienden entre la vena yugular interna y las arterias carótidas común e interna. Estas fibras nerviosas son la **raíz superior** del asa cervical e inervan el vientre superior del músculo omohioideo y la parte superior de los músculos esternohioideo y esternotiroideo.

Un ramo directo del plexo cervical que contiene fibras nerviosas del segundo y tercer nervios cervicales C2 y C3 (fig. 8.173) completa el asa. Es la **raíz inferior** del asa cervical. Desciende medial o lateralmente a la vena yugular interna antes de dar la vuelta medialmente para unirse a la raíz superior. En esta localización, el asa cervical emite ramos para inervar el vientre inferior del omohioideo y las partes inferiores de los músculos esternohioideo y esternotiroideo.

Elementos de los sistemas digestivo y respiratorio

El esófago, la tráquea, la faringe y la laringe se sitúan en el cuello y están relacionados con los triángulos anteriores.

Esófago

El esófago forma parte del sistema digestivo y sólo presenta un corto recorrido en la parte inferior del cuello. Se origina a nivel de la vértebra CVI, donde se continúa con la faringe hacia arriba, y discurre inferiormente para atravesar el orificio torácico superior. Se sitúa directamente anterior a la columna vertebral (fig. 8.174B).

Tráquea

La tráquea forma parte de las vías respiratorias inferiores y, como el esófago, se origina a nivel de la vértebra CVI, donde se continúa con la laringe hacia arriba (fig. 8.174B). La tráquea se sitúa directamente anterior al esófago y discurre inferiormente en la línea media para entrar en el tórax.

Faringe y laringe

La faringe es la vía común para el alimento y el aire y conecta los espacios respiratorio y digestivo en la cabeza con compartimentos similares a los de la parte inferior del cuello.

La laringe constituye el extremo superior de las vías aéreas inferiores. Forma un continuo con la tráquea inferiormente y con la faringe posterosuperiormente.

Glándulas tiroides y paratiroides

Las glándulas tiroides y paratiroides son glándulas endocrinas que se sitúan en la parte anterior del cuello.

Las dos glándulas se originan de un crecimiento faríngeo que migra caudalmente hacia su posición final cuando continúa su desarrollo.

La glándula tiroides es grande e impar, mientras que las glándulas paratiroides, generalmente en número de cuatro, son pequeñas y están en la superficie posterior de la glándula tiroides.

Glándula tiroides

La glándula tiroides está en la parte anterior del cuello, por debajo y lateralmente al cartílago tiroides (fig. 8.174). Consta de dos **lóbulos** laterales (que cubren las superficies anterolaterales de la tráquea, el cartílago cricoides y la parte inferior del cartílago tiroides) con un **istmo** que conecta los lóbulos laterales y cruza las superficies anteriores del segundo y el tercer cartílagos traqueales.

La glándula tiroides está en el compartimiento visceral del cuello y se sitúa bajo los músculos esternohioideo, esternotiroideo y omohioideo. Este compartimiento también incluye la faringe, la tráquea y el esófago, y está rodeado por la capa pretraqueal de la fascia.

La glándula tiroides se origina a partir de un crecimiento medio del suelo de la faringe, cerca de la base de la lengua. El agujero ciego de la lengua indica la zona de origen y el conducto tirogloso marca el camino de migración de la glándula tiroides hasta su localización adulta final. Generalmente, el conducto tirogloso desaparece pronto en el desarrollo, pero pueden quedar restos como un quiste o como una conexión con el agujero ciego (es decir, una fístula).

También puede haber restos funcionantes de glándula tiroides:

- Asociados con la lengua (como tiroides lingual).
- A lo largo del camino de migración de la glándula tiroides.
- Por encima de la glándula a lo largo del camino del conducto tirogloso (como un lóbulo piramidal).

www.medilibros.com

© Elsevier. Fotocopiar sin autorización es un delito.

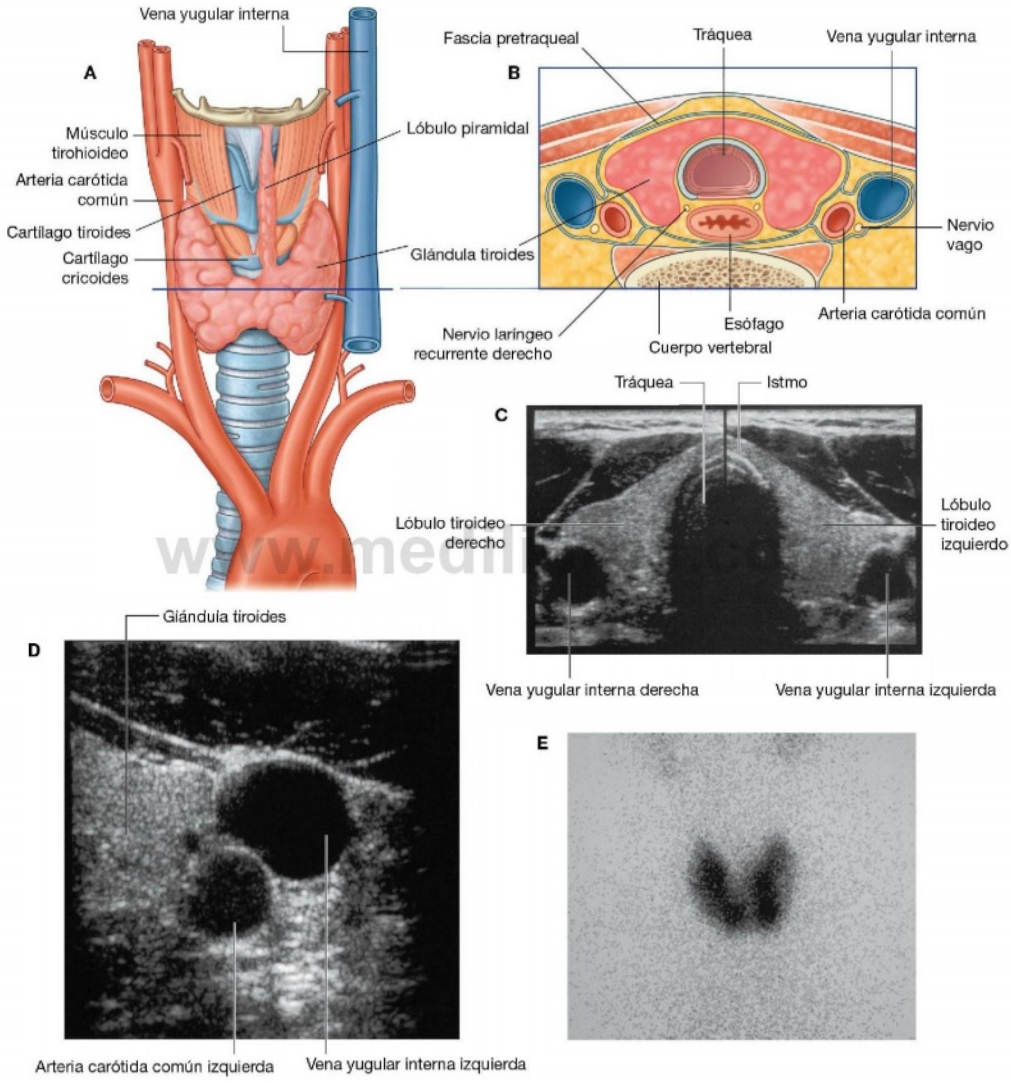

Fig. 8.174 Glándula tiroides en el triángulo anterior del cuello. **A.** Visión anterior. **B.** Corte transversal. **C.** Ecografía: corte axial compuesta del cuello. **D.** Ecografía: corte axial del cuello. **E.** Gammagrafía: captación tiroidea normal de pertecnectato de tecnecio 99m en el cuello.

Irrigación arterial

Dos arterias principales irrigan la glándula tiroides.

Arteria tiroidea superior. La arteria tiroidea superior es la primera rama de la arteria carótida externa (fig. 8.175). Desciende, se dirige a lo largo del margen lateral del músculo tirohioideo, para alcanzar el polo superior del lóbulo lateral de la glándula cuando se divide en ramas glandulares anterior y posterior:

- La **rama glandular anterior** discurre a lo largo del borde superior de la glándula tiroides y se anastomosa con su homóloga del lado opuesto sobre el istmo (fig. 8.175).
- La **rama glandular posterior** se dirige a la cara posterior de la glándula y puede anastomosarse con la arteria tiroidea inferior (fig. 8.176).

Arteria tiroidea inferior. La **arteria tiroidea inferior** es una rama del **tronco tirocervical,** que se origina en la primera parte de la arteria subclavia (figs. 8.175 y 8.176). Asciende a lo largo del borde medial del músculo escaleno anterior, se dirige posteriormente a la vaina carotídea y alcanza el polo inferior del lóbulo lateral de la glándula tiroides.

En la glándula tiroides la arteria tiroidea inferior se divide en:

- Una rama inferior, que irriga la parte inferior de la glándula tiroides y se anastomosa con la rama posterior de la arteria tiroidea superior.
- Una rama ascendente, que irriga las glándulas paratiroides.

En ocasiones, se origina una pequeña **arteria tiroidea ima** del tronco braquiocefálico o del cayado aórtico, y asciende sobre la superficie anterior de la tráquea para irrigar la glándula tiroides.

Drenaje venoso y linfático

Tres venas drenan la glándula tiroides (fig. 8.175):

- La **vena tiroidea superior** drena principalmente la zona irrigada por la arteria tiroidea superior.
- Las **venas tiroideas inferior** y **media** drenan el resto de la glándula tiroides.

Las venas tiroideas superior y media drenan en la vena yugular interna y las venas tiroideas inferiores drenan en las venas braquiocefálicas derecha e izquierda, respectivamente.

www.medilibros.com

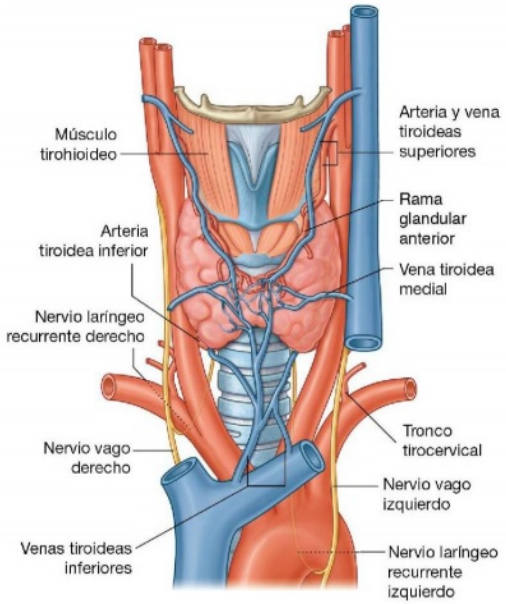

Fig. 8.175 Irrigación vascular de la tiroides: visión anterior.

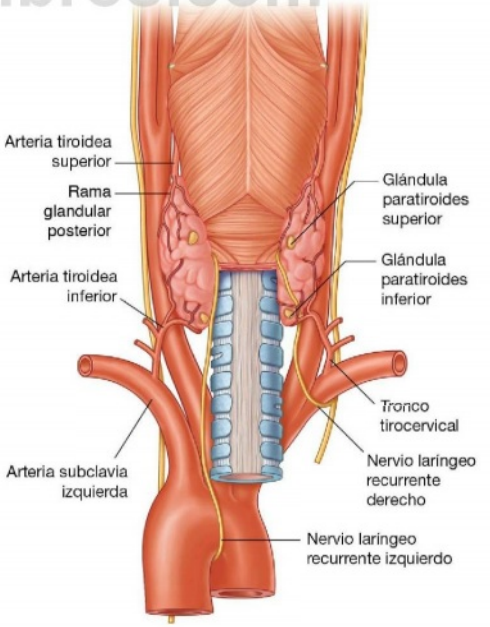

Fig. 8.176 Arterias tiroideas superior e inferior y nervio laríngeo recurrente izquierdo y derecho: visión posterior.

© Elsevier. Fotocopiar sin autorización es un delito.

El drenaje linfático de la glándula tiroides se hace en los nódulos cercanos a la tráquea (nódulos paratraqueales) y en los nódulos cervicales profundos inferiores al músculo omohioideo a lo largo de la vena yugular interna.

Nervios laríngeos recurrentes

La glándula tiroides está estrechamente relacionada con los nervios laríngeos recurrentes. Después de haberse ramificado desde el nervio vago [X] y hacer un lazo alrededor de la arteria subclavia sobre la derecha y el cayado aórtico sobre la izquierda, los **nervios laríngeos recurrentes** ascienden en un surco entre la tráquea y el esófago (fig. 8.176). Pasan profundos a la superficie posteromedial de los lóbulos laterales de la glándula tiroides y entran en la laringe bajo el borde inferior del constrictor inferior de la faringe.

Junto con ramas de las arterias tiroideas inferiores, los nervios laríngeos recurrentes están relacionados claramente con ligamentos que fijan la glándula tiroides a la tráquea y al cartílago cricoides de la laringe y pueden pasar a su través, uno a cada lado. Estas relaciones deben ser tenidas en cuenta cuando la glándula tiroides es eliminada o manipulada quirúrgicamente.

Glándulas paratiroides

Las glándulas paratiroides son dos pares de pequeñas estructuras ovoides, amarillentas, que se encuentran en la superficie interna de los lóbulos laterales de la glándula tiroides. Se denominan glándulas paratiroides superiores e inferiores (fig. 8.176). Sin embargo, su posición es bastante variable y pueden encontrase en cualquier lugar entre la bifurcación carotídea superiormente y el mediastino inferiormente.

Derivadas de la tercera (glándulas paratiroides inferiores) y cuarta (glándulas paratiroides superiores) bolsas faríngeas, estas estructuras pares migran a su posición final adulta y se nombran de acuerdo con ello.

Las arterias que irrigan las glándulas paratiroides son las arterias tiroideas inferiores, y los drenajes venoso y linfático son los mismos que los de la glándula tiroides.

www.medilibros.com

Conceptos prácticos

Glándula tiroides

La glándula tiroides se desarrolla desde una pequeña región tisular cerca de la base de la lengua. Este tejido desciende como conducto tirogloso desde el agujero ciego en la parte posterior de la lengua para dirigirse adyacentemente a la cara anterior de la parte medial del hueso hioides. El tejido tiroideo continúa para migrar inferiormente, y finalmente se queda en la cara anterior de la tráquea en la raíz del cuello.

Como consecuencia, la migración del tejido tiroideo puede detenerse en algún lugar a lo largo del descenso embriológico de la glándula. El tejido tiroideo ectópico es relativamente raro. Lo que se observa con más frecuencia es el cambio quístico que se origina del conducto tirogloso. Los quistes del conducto tirogloso generalmente se presentan como una masa en la línea media. Con la ecografía pueden ponerse de manifiesto fácilmente sus características y posición, y se tratan mediante escisión quirúrgica. Para prevenir su recurrencia, debe escindirse la totalidad del conducto, así como una pequeña parte de la cara anterior del hueso hioides.

Conceptos prácticos

Tiroidectomía

Una tiroidectomía es un procedimiento quirúrgico frecuente. En la mayoría de los casos consiste en la escisión de parte o la mayoría de la glándula tiroides. Generalmente, la intervención se realiza en enfermedades como el bocio multinodular y el carcinoma tiroideo.

Debido a la localización de la glándula tiroides, cuando se realiza una tiroidectomía es posible lesionar otras estructuras, concretamente las glándulas paratiroides y los nervios laríngeos recurrentes (fig. 8.177). Es necesario explorar los pliegues vocales antes y después de la cirugía ya que los nervios están íntimamente relacionados con los ligamentos que unen la glándula a la laringe y pueden lesionarse fácilmente durante la intervención.

Fig. 8.177 Imagen quirúrgica del lóbulo izquierdo rechazado en un caso de bocio que muestra su íntima relación con el nervio laríngeo recurrente.

www.medilibros.com

Conceptos prácticos

Patología de la glándula tiroides

La patología de la glándula tiroides es extremadamente compleja y, en esencia, debe enfocarse desde dos puntos de vista. En primer lugar, la glándula tiroides puede aumentar de tamaño de forma difusa o focal, debido a numerosas causas. En segundo lugar, la glándula tiroides puede producir niveles de tiroxina demasiado bajos o demasiado altos.

Una de las alteraciones más comunes de la glándula tiroides es el **bocio multinodular,** que es un aumento de tamaño difuso e irregular de la glándula tiroides con áreas de hipertrofia tiroidea y formación de quistes coloidales. La mayoría de los pacientes son eutiroideos (es decir, tienen niveles normales de tiroxina). El síntoma típico de presentación es una masa difusa en el cuello, que puede tratarse médicamente o necesitar escisión quirúrgica si es lo bastante grande como para afectar a la vida de los pacientes o causar problemas respiratorios.

Los nódulos aislados de la glándula tiroides pueden ser un nódulo dominante en una glándula multinodular o posiblemente un tumor aislado de la glándula tiroides. Los tumores aislados pueden secretar tiroxina o no, dependiendo de su morfología celular. Generalmente el tratamiento es la escisión.

Las enfermedades inmunológicas pueden afectar a la glándula tiroides y sobreestimularla para producir un exceso de tiroxina. Estas enfermedades pueden asociarse con otras manifestaciones extratiroideas, que incluyen exoftalmos, mixedema pretibial y cambios en la uñas. Otras causas de estimulación tiroidea difusa incluyen la tiroiditis viral. Algunas enfermedades pueden causar atrofia de la glándula tiroides, produciendo la hiposecreción de tiroxina **(mixedema).**

© Elsevier. Fotocopiar sin autorización es un delito.

Conceptos prácticos

Glándulas paratiroides ectópicas

Las glándulas paratiroides se originan a partir de la tercera y cuarta bolsas faríngeas y se desplazan a su posición definitiva a lo largo del desarrollo. Esta posición es muy variable y en ocasiones se sitúan más altas en el cuello o en el tórax. Los tumores pueden desarrollarse en cualquiera de estas localizaciones (fig. 8.178).

Fig. 8.178 Adenoma paratiroideo ectópico en el mediastino superior. Tomografía computarizada de emisión de fotón único/tomografía computarizada híbrida sin contraste (SPECT/TC). **A.** Visión transversal. **B.** Visión sagital. **C.** Visión coronal.

Localización de estructuras en regiones diferentes del triángulo anterior del cuello

La localización regional de las estructuras principales en el triángulo anterior del cuello se resume en la tabla 8.14. Las estructuras pueden identificarse por localizarse en una subdivisión específica, por pasar a una subdivisión específica desde fuera de esta región, por originarse en una subdivisión y pasar a otra subdivisión, o por pasar a través de varias subdivisiones mientras atraviesa la región.

www.mediltas.com

Tabla 8.14 Subdivisiones del triángulo anterior del cuello: un enfoque regional

Subdivisión	Límites	Contenidos
Triángulo submentoniano (impar)	Sínfisis mandibular; vientre anterior del músculo digástrico; cuerpo del hueso hioides	Nódulos linfáticos submentonianos; las tributarias forman la vena yugular anterior
Triángulo submandibular (par)	Borde inferior de la mandíbula; vientre anterior del músculo digástrico; vientre posterior del músculo digástrico	Glándula submandibular; nódulos linfáticos submandibulares; nervio hipogloso [XII]; nervio milohioideo; arteria y vena faciales
Triángulo carotídeo (par)	Vientre posterior del músculo digástrico; vientre superior del músculo omohioideo; borde anterior del músculo esternocleidomastoideo	Tributarias de la vena facial común; ramo cervical del nervio facial [VII]; arteria carótida común; arterias carótidas externa e interna; arterias tiroidea superior, faríngea ascendente, lingual, facial y occipital; vena yugular interna; nervios vago [X], accesorio [XI] e hipogloso [XII]; raíces superior e inferior del asa cervical; nervio cervical transverso
Triángulo muscular (par)	Línea media del cuello; vientre superior del músculo omohioideo; borde anterior del músculo esternocleidomastoideo	Músculos esternohioideo, omohioideo, y tirohioideo; glándulas tiroides y paratiroides; cavidad nasal

Triángulo posterior del cuello

El triángulo posterior del cuello se encuentra sobre la cara lateral del cuello y continúa directamente con el miembro superior (fig. 8.179). Está limitado:

- Anteriormente por el borde posterior del músculo esternocleidomastoideo.
- Posteriormente por el borde anterior del músculo trapecio.
- Su base se encuentra en el tercio medio de la clavícula.
- Su vértice es el hueso occipital en la parte posterior a la apófisis mastoidea, donde se unen el trapecio y el esternocleidomastoideo.

La raíz del triángulo posterior consiste en una capa de revestimiento de la fascia cervical que rodea los músculos esternocleidomastoideo y trapecio y que pasa a través de la región.

El suelo muscular del triángulo posterior está cubierto por la capa prevertebral de la fascia cervical; y desde la parte superior a la inferior consta de los músculos esplenio de la cabeza, elevador de la escápula y escaleno posterior, medio y anterior.

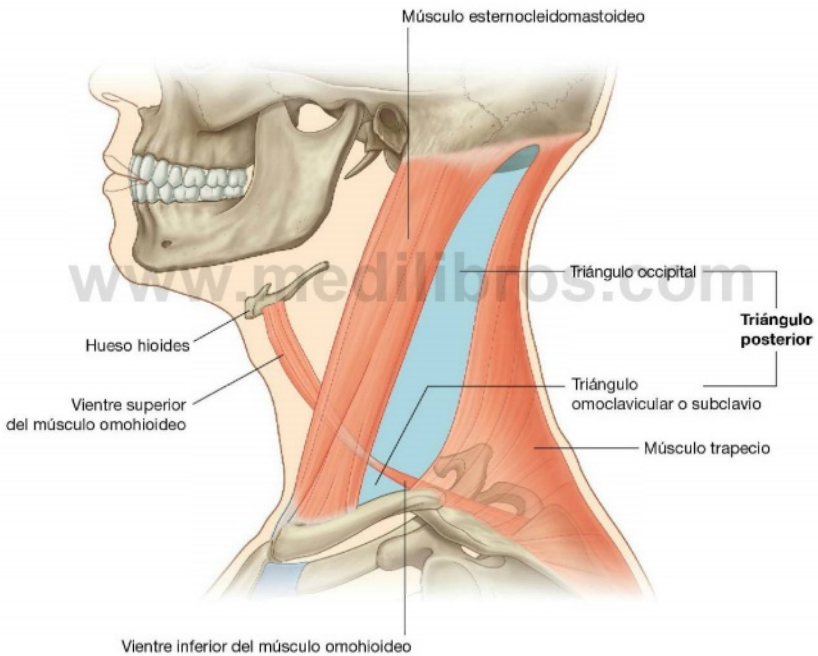

www.medilibros.com

Fig. 8.179 Límites del triángulo posterior del cuello.

© Elsevier. Fotocopiar sin autorización es un delito.

Músculos

Muchos de los músculos que participan en la formación de los bordes y el suelo del triángulo posterior del cuello (tabla 8.15).

Además, el músculo **omohioideo** cruza la parte inferior del triángulo posterior antes de desaparecer debajo del músculo esternocleidomastoideo, y emerge en el triángulo anterior (fig. 8.180). Está encerrado en la capa de revestimiento de la fascia cervical y cruza el triángulo posterior desde la parte lateral a la medial y continúa en una dirección superior. Se origina sobre el borde superior de la escápula, medial a la escotadura de la escápula, y termina insertándose en el borde inferior del cuerpo del hueso hioides. Tiene dos vientres conectados por un tendón, que se sujeta a la clavícula mediante una adherencia fascial:

- El **vientre superior** está en el triángulo anterior.
- El **vientre inferior** cruza el triángulo posterior, subdividiéndolo en un **triángulo omoclavicular o subclavio** pequeño inferiormente y en un **triángulo occipital** mucho más grande superiormente.

El omohioideo está inervado por ramos del asa cervical (ramos anteriores de C1 a C3) y desciende el hueso hioides.

Vasos sanguíneos

Vena yugular externa

Una de las estructuras más superficiales que pasan a través del triángulo posterior del cuello es la vena yugular externa (fig. 8.181). Esta gran vena se forma cerca del ángulo de la mandíbula, cuando se unen las ramas posteriores de las venas retromandibular y auricular posterior, y desciende por el cuello en la fascia superficial.

Después de cruzar el músculo esternocleidomastoideo, la vena yugular externa entra en el triángulo posterior y continúa su descenso vertical.

Tabla 8.15 Músculos asociados con el triángulo posterior del cuello. Los paréntesis indican sus posibles implicaciones

Músculo	Origen	Inserción	Inervación	Función
Esternocleidomastoideo				
—Cabeza esternal	Parte superior de la superficie anterior del manubrio del esternón	Mitad lateral de la línea nucal superior	Nervio accesorio [XI] y ramos de los ramos anteriores de C2 a C3 (C4)	Individualmente: inclina la cabeza hacia el hombro del mismo lado girando la cabeza para volver la cara hacia el lado opuesto
—Cabeza clavicular	Superficie superior del tercio medial de la clavícula	Superficie lateral de la apófisis mastoides		
Trapecio	Línea nucal superior; protuberancia occipital externa; ligamento de la nuca; apófisis espinosas de las vértebras CVII a TXII	Tercio lateral de la clavícula; acromion; espina de la escápula	Motor: nervio accesorio [XI]; propiocepción: C3 y C4	Ayuda a la rotación de la escápula durante la abducción del húmero desde arriba y horizontal; fibras superiores: elevan, fibras medias: aducción, fibras inferiores: deprimen la escápula
Esplenio de la cabeza	Mitad inferior del ligamento nucal; apófisis espinosas de las vértebras CVII a TIV	Apófisis mastoidea, cráneo bajo el tercio lateral de la línea nucal superior	Ramos posteriores de los nervios cervicales medios	Juntos, tiran de la cabeza hacia atrás; individualmente, tiran de la cabeza y la giran hacia un lado (giran la cara hacia el mismo lado)
Elevador de la escápula	Apófisis transversas de CI a CIV	Parte superior del borde medial de la escápula	C3, C4; y el nervio escapular dorsal (C4, C5)	Levanta la escápula
Escaleno posterior	Tubérculos posteriores de las apófisis transversas de las vértebras CIV a CVI	Superficie posterior de la costilla II	Ramos anteriores de C5 a C7	Levanta la costilla II
Escaleno medio	Apófisis transversas de las vértebras CII a CVII	Superficie superior de la primera costilla, posterior al surco de la arteria subclavia	Ramos anteriores de C3 a C7	Levanta la costilla I
Escaleno anterior	Tubérculos anteriores de las apófisis transversas de las vértebras CIII a CVI	Tubérculo del escaleno y superficie superior de la costilla I	Ramos anteriores de C4 a C7	Eleva la costilla I
Omohioideo	Borde superior de la escápula medial a la escotadura escapular	Borde inferior del cuerpo del hueso hioides	Asa cervical; ramos anteriores de C1 a C3	Deprime el hueso hioides

www.medilibros.com

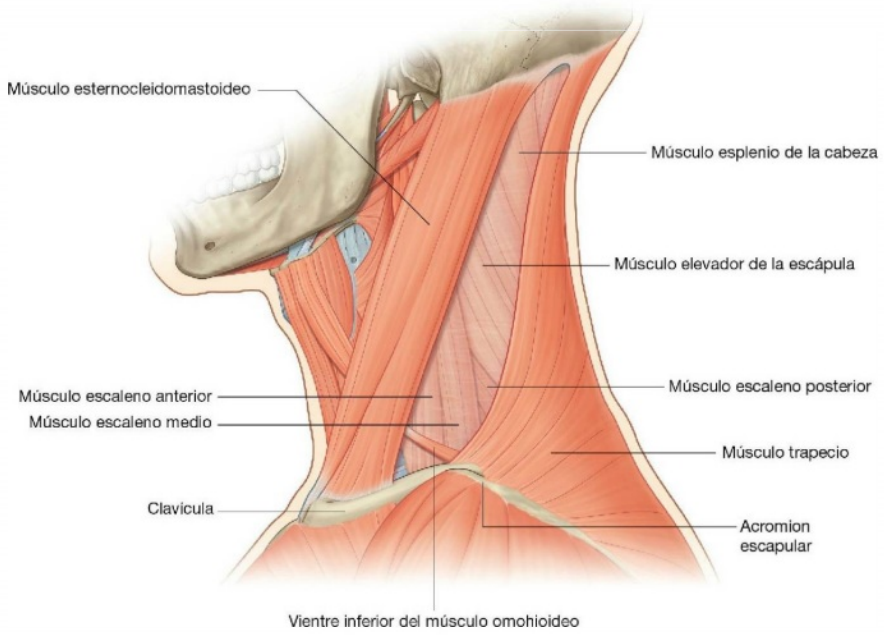

Fig. 8.180 Músculos del triángulo posterior del cuello.

www.medilibros.com

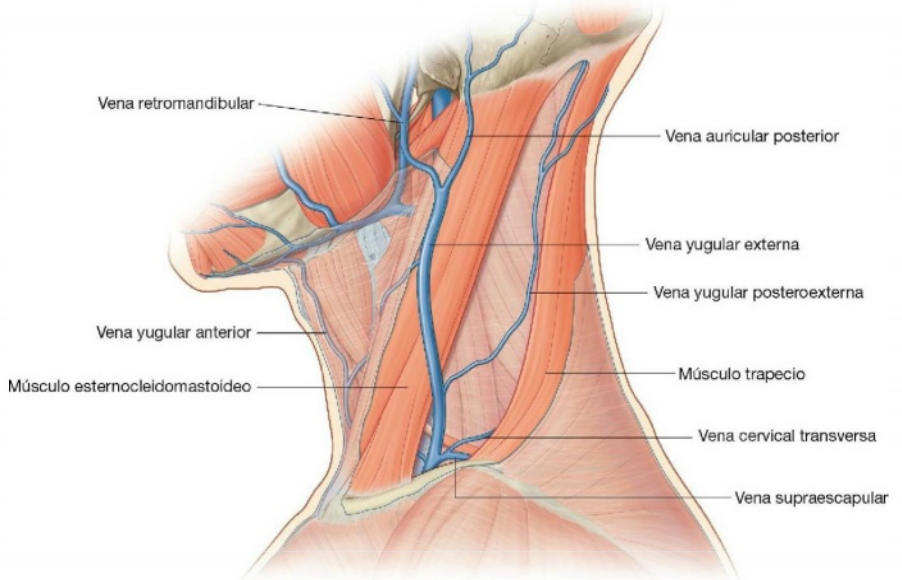

Fig. 8.181 Vena yugular externa en el triángulo posterior del cuello.

© Elsevier. Fotocopiar sin autorización es un delito.

En la zona más baja del triángulo posterior, la vena yugular externa atraviesa la capa de revestimiento de la fascia cervical y finaliza en la vena subclavia.

Las tributarias de la vena yugular externa mientras atraviesa el triángulo posterior del cuello incluyen las venas cervical transversa, supraescapular y yugular anterior.

Arteria subclavia y sus ramas

Dentro de los límites del triángulo posterior del cuello se encuentran varias arterias. La más grande es la tercera parte de la arteria subclavia cuando cruza la base del triángulo posterior (fig. 8.182).

La **primera parte de la arteria subclavia** asciende hacia el borde medial del músculo escaleno anterior desde el tronco braquiocefálico sobre la cara derecha, o directamente desde el cayado aórtico sobre la cara izquierda. Tiene muchas ramas.

La **segunda parte de la arteria subclavia** pasa lateralmente entre los músculos escalenos anterior y medio, y desde ahí puede originarse una rama.

La **tercera parte de la arteria subclavia** emerge entre los músculos escaleno anterior y medio para cruzar la base del triángulo posterior (fig. 8.182). Se extiende desde el borde lateral del músculo escaleno anterior hacia el borde lateral de la costilla I, donde se convierte en la **arteria axilar,** y continúa por la extremidad superior.

De la tercera parte de la arteria subclavia puede originarse una rama (la **arteria dorsal de la escápula**). Esta rama se dirige posterolateralmente para alcanzar el ángulo superior de la escápula desde donde desciende a lo largo del borde medial de la escápula posterior hacia los músculos romboides.

Arterias cervical transversa y supraescapular

Hay otras dos pequeñas arterias que también cruzan la base del triángulo posterior. Son las arterias cervical transversa y la supraescapular (fig. 8.182). Las dos son ramas del tronco

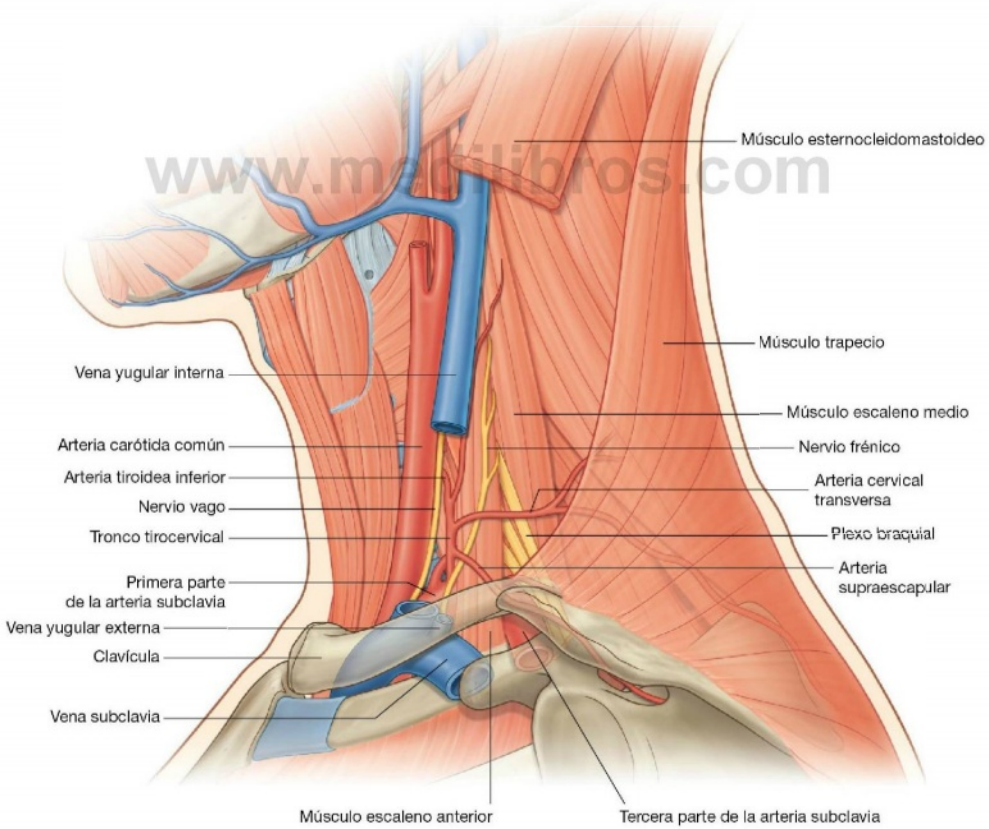

www.mandibros.com

Fig. 8.182 Arterias del triángulo posterior del cuello.

tirocervical, que se origina en la primera parte de la arteria subclavia.

Después de salir del tronco tirocervical, la **arteria cervical transversa** se dirige lateral y ligeramente posterior, a través de la base del triángulo posterior, anteriormente al músculo escaleno anterior y el plexo braquial. Cuando alcanza la superficie profunda del músculo trapecio, se divide en ramas superficiales y profundas:

- La **rama superficial** continúa sobre la superficie interna del músculo trapecio.
- La **rama profunda** continúa sobre la superficie interna de los músculos romboides, cerca del borde medial de la escápula.

La **arteria supraescapular** también es una rama del tronco tirocervical, se dirige lateralmente, en dirección ligeramente hacia abajo, cruzando la parte más inferior del triángulo posterior, y termina en la parte posterior de la clavícula (fig. 8.182). Se aproxima a la escápula, pasa sobre el ligamento escapular transverso superior, y se distribuye por los músculos sobre la superficie dorsal de la escápula.

Venas

Las venas acompañan a todas las arterias que se han descrito anteriormente.

La **vena subclavia** es una continuación de la vena axilar y comienza en el borde lateral de la costilla I. Cuando cruza la base del triángulo posterior, la yugular externa y, posiblemente, las venas supraescapular y cervical transversa drenan en ella (fig. 8.181). Termina uniéndose con la vena yugular interna para formar la vena braquiocefálica cerca de la articulación esternoclavicular. En el triángulo posterior es anterior y ligeramente inferior a la arteria subclavia y discurre anterior al músculo escaleno anterior.

Las venas transversa cervical y supraescapular viajan con cada una de las arterias de similar nombre. Estas venas se vuelven tributarias de la vena yugular externa o de la parte inicial de la vena subclavia.

Nervios

Muchos nervios pasan a través de, o están en el triángulo posterior. Incluyen el nervio accesorio [XI], ramos del plexo cervical, componentes del plexo braquial y ramos del plexo braquial.

Nervio accesorio

El nervio accesorio [XI] sale de la cavidad craneal a través del agujero yugular. Desciende por el cuello en una dirección posterior, para alcanzar el borde anterior del músculo esternocleidomastoideo. El nervio accesorio [XI] inerva el músculo esternocleidomastoideo desde su cara profunda o introduciéndose en él, continúa descendiendo y entra en el triángulo posterior

www.medilibros.com

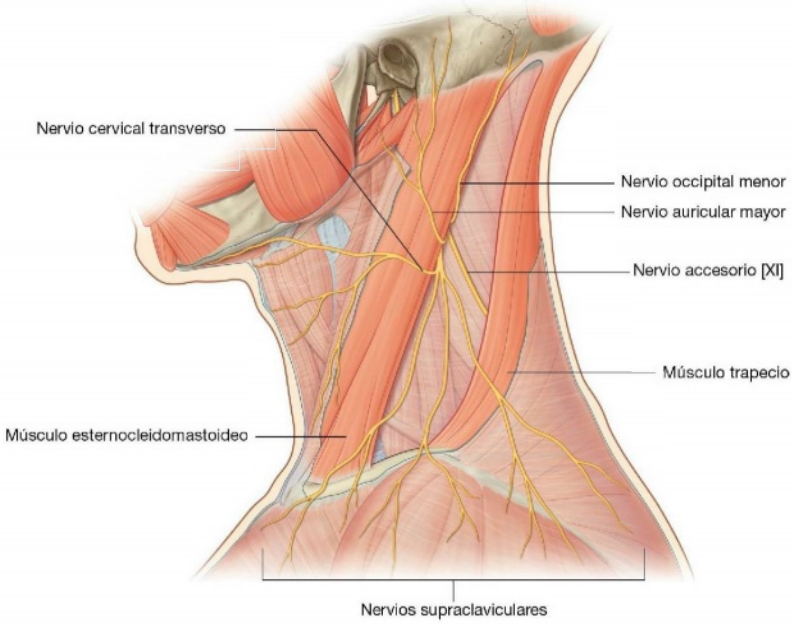

Fig. 8.183 Nervio accesorio y ramos cutáneos del plexo cervical en el triángulo posterior del cuello.

© Elsevier. Fotocopiar sin autorización es un delito.

(fig. 8.183). Cruza el triángulo posterior, continúa en una dirección oblicua hacia abajo, dentro de la lámina superficial de la fascia cervical cuando esta fascia cruza entre los músculos esternocleidomastoideo y trapecio. Cuando el nervio accesorio [XI] alcanza el borde anterior del músculo trapecio, continúa sobre la superficie interna del trapecio y lo inerva. La localización superficial del nervio accesorio cuando cruza el triángulo posterior lo hace susceptible a las lesiones.

Plexo cervical

El plexo cervical está formado por los ramos anteriores de los nervios cervicales C1 a C4 (fig. 8.184).

El plexo cervical se forma en el cuerpo de los músculos que forman el suelo del triángulo posterior dentro de la capa paravertebral de la fascia cervical, y consta de:

- Ramos musculares (o profundos).
- Ramos cutáneos (o superficiales).

Los ramos cutáneos son visibles en el triángulo posterior, y salen por debajo del borde posterior del músculo esternocleidomastoideo (fig. 8.183).

Ramos musculares

Los ramos musculares (profundos) del plexo cervical se distribuyen en varios grupos de músculos. Un ramo principal es el **nervio frénico,** que inerva el diafragma con fibras sensitivas y motoras (fig. 8.184). Se origina de los ramos anteriores de los nervios cervicales C3 a C5. Gira alrededor del borde lateral superior del músculo escaleno anterior, el nervio continúa inferiormente cruzando la superficie anterior del músculo escaleno anterior dentro de la fascia prevertebral para introducirse en el tórax (fig. 8.185). Cuando el nervio desciende en el cuello, está «clavado» al músculo escaleno anterior por las arterias cervical transversa y supraescapular.

Varios ramos musculares del plexo cervical inervan los músculos prevertebrales y vertebrales laterales, incluyendo el recto anterior de la cabeza, el recto lateral de la cabeza, el largo del cuello y el largo de la cabeza (fig. 8.185 y tabla 8.16).

El plexo cervical contribuye asimismo a formar las raíces superior e inferior del asa cervical (fig. 8.184). Este lazo de nervios recibe contribuciones de los ramos anteriores de los nervios cervicales C1 a C3 e inerva los músculos infrahioideos.

www.medilibros.com

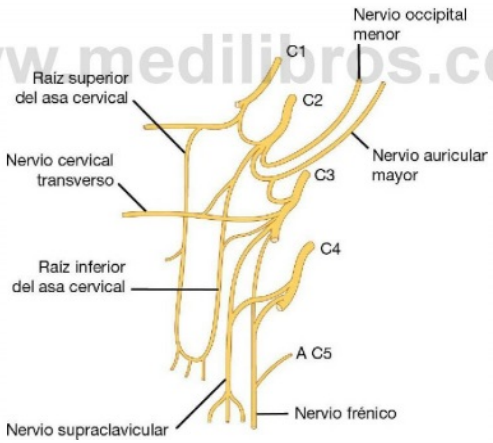

Fig. 8.184 Plexo cervical.

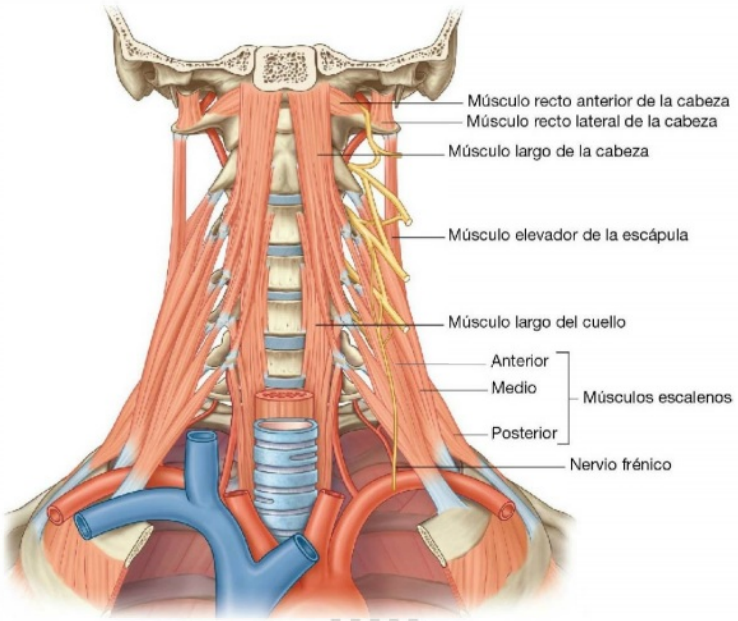

www.medilibros.com

Fig. 8.185 Músculos prevertebrales y vertebrales laterales inervados por el plexo cervical.

Tabla 8.16 Músculos prevertebrales y vertebrales laterales

Músculo	Origen	Inserción	Inervación	Función
Recto anterior de la cabeza	Superficie anterior de la parte lateral del atlas y sus apófisis transversas	Superficie inferior de la parte basilar del hueso occipital	Ramos de los ramos anteriores de C1, C2	Flexiona la cabeza en la articulación atlantooccipital
Recto lateral de la cabeza	Superficie superior de las apófisis transversas del atlas	Superficie inferior de la apófisis yugular del hueso occipital	Ramos de los ramos anteriores de C1, C2	Flexiona la cabeza lateralmente hacia el mismo lado
Largo del cuello				
—Parte oblicua superior	Tubérculos anteriores de las apófisis transversas de las vértebras CIII a CV	Tubérculo del arco anterior del atlas	Ramos de los ramos anteriores de C2 a C6	Flexiona el cuello anterior y lateralmente y lo gira levemente hacia el lado opuesto
—Parte oblicua inferior	Superficie anterior de los cuerpos de las vértebras TI, TII y tal vez TIII	Tubérculos anteriores de las apófisis transversas de las vértebras CV a CVI		
—Parte vertical	Superficie anterior de los cuerpos de TI a TIII y CV a CVII	Superficie anterior de los cuerpos de las vértebras CII a CIV		
Largo de la cabeza	Partes tendinosas de las apófisis transversas de las vértebras CIII a CVI	Superficie inferior de la parte basilar del hueso occipital	Ramos de los ramos anteriores de C1 a C3	Flexiona la cabeza

© Elsevier. Fotocopiar sin autorización es un delito.

Ramos cutáneos

Los ramos cutáneos (superficiales) del plexo cervical son visibles en el triángulo posterior cuando pasan hacia fuera desde el borde posterior del músculo esternocleidomastoideo (figs. 8.183 y 8.184):

- El **nervio occipital menor** consta de contribuciones del nervio cervical C2 (fig. 8.184), asciende a lo largo del borde posterior del músculo esternocleidomastoideo, y se distribuye en la piel del cuello y del cuero cabelludo posterior a la oreja.
- El **nervio auricular mayor** consta de ramos de los nervios cervicales C2 y C3, emerge desde el borde posterior del músculo esternocleidomastoideo, y asciende desde el músculo a la base de la oreja, inervando la piel de la región parotídea, la oreja y la zona mastoidea.
- El **nervio cervical transverso** consta de ramos de los nervios cervicales C2 y C3, pasa por el centro del músculo esternocleidomastoideo y continúa horizontalmente por el músculo para inervar las partes lateral y anterior del cuello.
- Los **nervios supraclaviculares** son un grupo de nervios cutáneos de los nervios cervicales C3 y C4 que, después de emerger de la parte inferior del borde posterior del músculo esternocleidomastoideo, descienden e inervan la piel de alrededor de la clavícula y el hombro, llegando inferiormente hasta la costilla II.

Plexo braquial

El plexo braquial se forma desde los ramos anteriores de los nervios cervicales C5 a C8 y el nervio torácico T1. La contribución de cada uno de estos nervios, que están entre los músculos escaleno anterior y medio, son las **raíces** del plexo braquial. Cuando las raíces emergen de entre estos músculos, forman el siguiente componente del plexo braquial (los **troncos**) como sigue:

- Los ramos anteriores de C5 y C6 forman el tronco superior.
- El ramo anterior de C7 forma el tronco medio.
- Los ramos anteriores de C8 y T1 forman el tronco inferior.

Los troncos cruzan la base del triángulo posterior (v. fig. 8.182). En el triángulo posterior pueden verse varios ramos del plexo braquial (v. fig. 7.54). Éstos incluyen:

- **Nervio escapular dorsal** de los músculos romboides.
- **Nervio torácico largo** del músculo serrato anterior.
- Nervio del músculo subclavio.
- **Nervio supraescapular** para los músculos supraespinoso e infraespinoso.

Raíz del cuello

La raíz del cuello (fig. 8.186) es el área que hay inmediatamente superior a la abertura torácica superior y las entradas axilares. Está limitado por:

www.medilibros.com

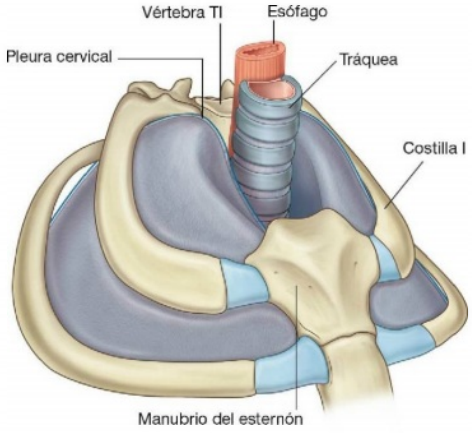

Fig. 8.186 Raíz del cuello.

- Anteriormente, por la parte superior del manubrio del esternón y el borde superior de la clavícula.
- Posteriormente, por la parte superior de la vértebra torácica TI y el borde superior de la escápula hasta la apófisis coracoides.

Contiene estructuras que pasan entre el cuello, el tórax y el miembro superior. También hay una extensión de la cavidad torácica que se proyecta dentro de la raíz del cuello (fig. 8.186). Consiste en una proyección que se dirige hacia arriba de la cavidad pleural, en ambas caras, y que incluye la parte cervical de la pleura parietal (cúpula) y la parte apical del lóbulo superior de cada pulmón.

Anteriormente, la cavidad pleural se extiende hacia arriba hacia la parte superior del manubrio del esternón y el borde superior de la costilla I, mientras que posteriormente, debido a la inclinación hacia abajo de la apertura torácica superior, la cavidad pleural permanece por debajo de la parte superior de la vértebra TI.

Vasos sanguíneos

Arterias subclavias

Las arterias subclavias en los dos lados forman un arco superior y salen del tórax para entrar en la raíz del cuello (fig. 8.187).

La **arteria subclavia derecha** empieza posteriormente a la articulación esternoclavicular como una de las dos ramas terminales del tronco braquiocefálico. Se arquea superior y lateralmente para pasar anteriormente a la extensión de la cavidad pleural en la raíz del cuello y posterior al músculo escaleno anterior. Continúa lateralmente a través de la costilla I, y se convierte en la **arteria axilar** cuando cruza el borde lateral.

La **arteria subclavia izquierda** comienza en el tórax más abajo que la arteria subclavia derecha, como una rama directa del cayado aórtico. Va posterior a la arteria carótida común izquierda y lateral a la tráquea, asciende y forma un arco lateralmente, pasando por delante de la extensión

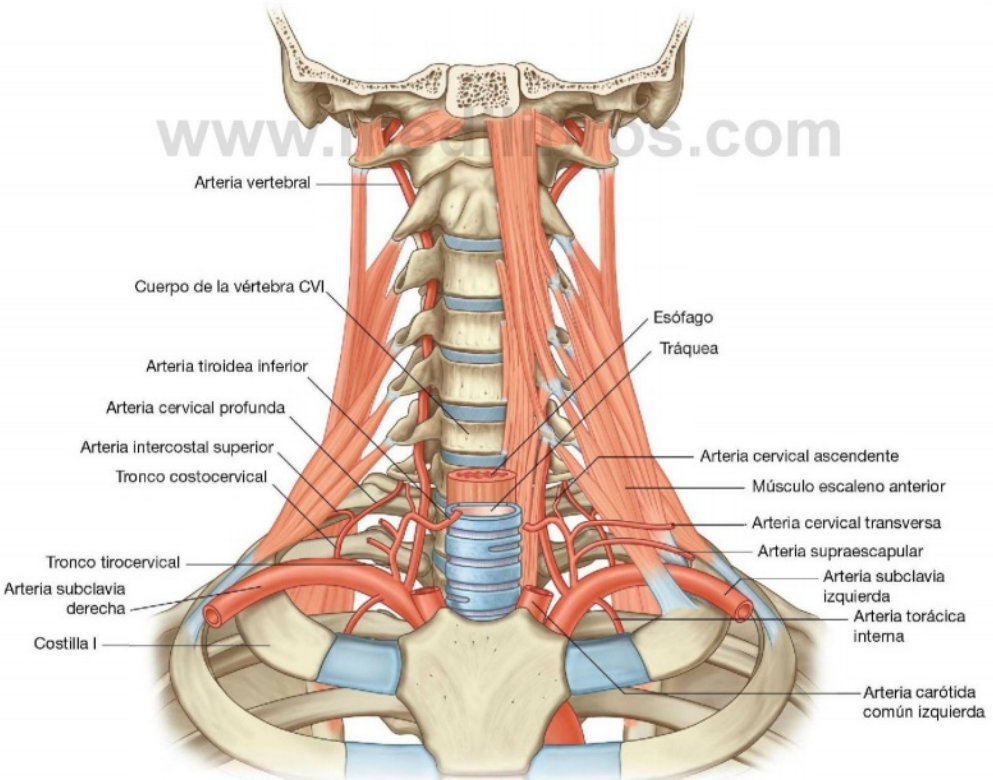

Fig. 8.187 Vascularización de la raíz del cuello.

© Elsevier. Fotocopiar sin autorización es un delito.

de la cavidad pleural y posteriormente al músculo escaleno anterior. Continúa lateralmente sobre la costilla I, y se convierte en la arteria axilar cuando cruza el límite externo de la costilla I.

El músculo escaleno anterior divide las dos arterias subclavias en tres partes (fig. 8.187):

- La primera parte se extiende desde el origen de la arteria al músculo escaleno anterior.
- La segunda parte es la región de la arteria posterior al músculo escaleno anterior.
- La tercera es la parte lateral al músculo escaleno anterior antes de que la arteria alcance el borde lateral de la costilla I.

Todas las ramas de las arterias subclavias derecha e izquierda se originan en la primera parte de la arteria, excepto en el caso de una rama (el tronco costocervical) en el lado derecho (fig. 8.187). Entre las ramas se incluyen la arteria vertebral, el tronco tirocervical, la arteria torácica interna y el tronco costocervical.

Arteria vertebral

La **arteria vertebral** es la primera rama de la arteria subclavia cuando entra en la raíz del cuello (fig. 8.187). Se origina una gran rama de la primera parte de la arteria subclavia medial al músculo escaleno anterior, asciende y entra en el agujero de la apófisis transversa de la vértebra CVI. Continuando hacia arriba, la arteria vertebral pasa a través de los agujeros vertebrales CV a CI. En el borde superior de la vértebra CI, la arteria gira medialmente y cruza el arco posterior de la vértebra CI. Desde aquí pasa a través del agujero magno para entrar en la fosa craneal posterior.

Tronco tirocervical

La segunda rama de la arteria subclavia es el **tronco tirocervical** (fig. 8.187). Se origina en la primera parte de la arteria subclavia medial al músculo escaleno anterior, y se divide en tres ramas: arterias tiroidea inferior, transversa del cuello y supraescapular.

Arteria tiroidea inferior. La **arteria tiroidea inferior** (fig. 8.187) es la continuación superior del tronco tirocervical. Asciende, anterior al músculo escaleno anterior y, termina girando medialmente, cruzando posterior a la vaina de la carótida y su contenido, y anterior a la arteria vertebral. Alcanza la superficie posterior de la glándula tiroides irrigándola.

Cuando la arteria tiroidea inferior gira medialmente, se origina una rama importante (la **arteria cervical ascendente**), que continúa ascendiendo sobre la superficie anterior de los músculos prevertebrales, irrigando estos músculos y enviando ramas a la médula espinal.

Arteria cervical transversa. La rama media del tronco tirocervical es la **arteria cervical transversa** (fig. 8.187). Esta rama pasa lateralmente, cruza la superficie anterior del músculo escaleno anterior y el nervio frénico, y entra, y cruza la base del triángulo posterior del cuello. Continúa hacia la superficie profunda del músculo trapecio, donde se divide en ramas superficiales y profundas:

- La **rama superficial** continúa sobre la parte profunda del músculo trapecio.
- La **rama profunda** continúa sobre la parte profunda del músculo romboides, cerca del borde medial de la escápula.

Arteria supraescapular. La rama más inferior del tronco tirocervical es la **arteria supraescapular** (fig. 8.187). Esta rama pasa lateralmente, cruzando por delante del músculo escaleno anterior, el nervio frénico, la tercera parte de la arteria subclavia, y los troncos del plexo braquial. En el borde superior de la escápula, cruza sobre el ligamento escapular transverso superior y entra en la fosa supraespinosa.

Arteria torácica interna

La tercera rama de la arteria subclavia es la **arteria torácica interna** (fig. 8.187). Esta rama arterial procede del borde inferior de la arteria subclavia y desciende.

Pasa posterior a la clavícula y a las grandes venas de la región, y anterior a la cavidad pleural. Entra en la cavidad torácica posterior a las costillas y anterior al músculo transversal del tórax, y continúa para descender y emitir numerosas ramas.

Tronco costocervical

La rama final de la arteria subclavia en la raíz del cuello es el **tronco costocervical** (fig. 8.187). Se origina en una posición ligeramente diferente, dependiendo del lado:

- En la izquierda, se origina en la primera parte de la arteria subclavia, medialmente al músculo escaleno anterior.
- En la derecha, se origina en la segunda parte de la arteria subclavia.

En ambos lados, el tronco costocervical asciende y pasa posteriormente sobre la cúpula pleural y continúa en una dirección posterior detrás del músculo escaleno anterior. Termina por dividirse en dos ramas: las arterias cervical profunda y la intercostal suprema:

- La **arteria cervical profunda** asciende en la parte posterior del cuello y se anastomosa con la rama descendente de la arteria occipital.
- La **arteria intercostal suprema** desciende anterior a la costilla I y se divide para formar las arterias intercostales posteriores en los dos primeros espacios intercostales.

Venas

Muchas venas pasan a través de la raíz del cuello. Las venas pequeñas acompañan a cada una de las arterias descritas anteriormente, y las venas grandes forman los conductos de drenaje principales.

Las **venas subclavias** comienzan en el borde lateral de la costilla I como continuación de las **venas axilares.** Pasan medialmente sobre cada lado, anteriormente a los músculos escalenos anteriores, cada vena subclavia se une a la vena yugular interna para formar las venas braquiocefálicas.

Las únicas tributarias de las venas subclavias son las venas yugulares externas.

Las venas que acompañan a las numerosas arterias en esta región drenan en otras venas.

Nervios

A través de la raíz del cuello pasan varios nervios y componentes del sistema nervioso.

Nervios frénicos

Los nervios frénicos son ramos del plexo cervical y se originan a cada lado como contribuciones de los ramos anteriores de los nervios cervicales C3 a C5 que van juntos. Los nervios frénicos pasan alrededor del borde lateral superior de cada músculo escaleno anterior, y continúan inferiormente cruzando la superficie anterior de cada músculo escaleno anterior dentro de la capa prevertebral de la fascia cervical (fig. 8.188). Cada nervio frénico abandona el borde inferior del escaleno anterior y pasa entre la vena y la arteria subclavias para entrar en el tórax y continuar por el diafragma.

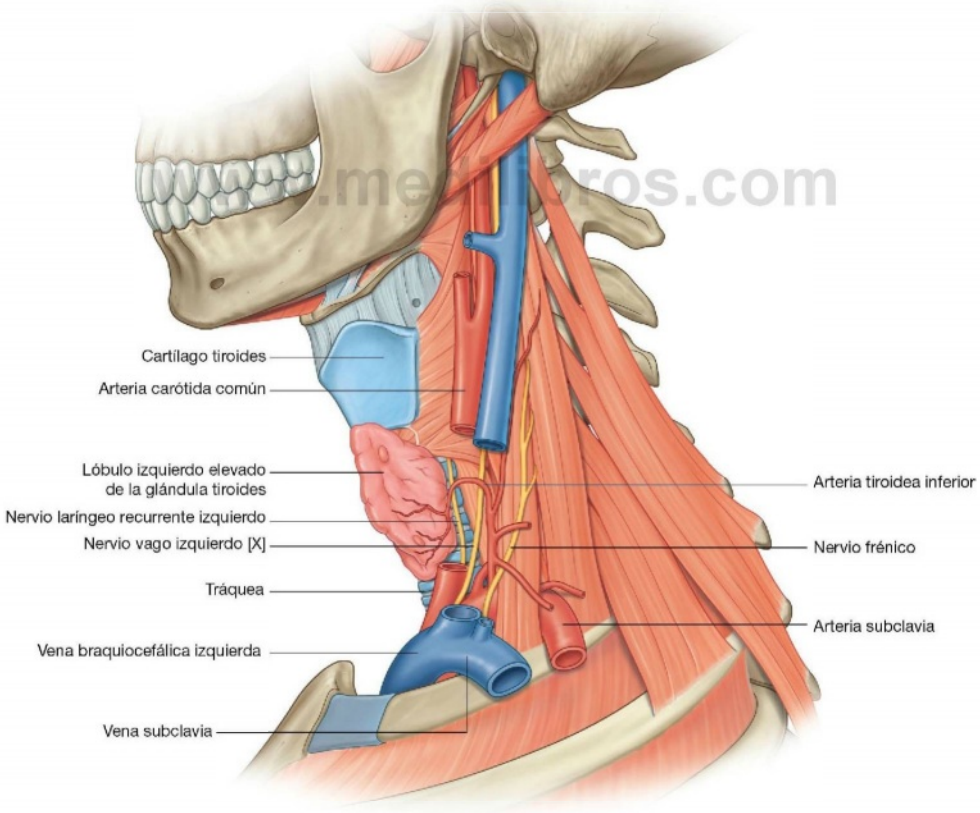

Fig. 8.188 Nervios de la raíz del cuello.

© Elsevier. Fotocopiar sin autorización es un delito.

Nervios vagos [X]

Los nervios vagos [X] descienden por el cuello dentro de la vaina carotídea, posteriormente y entre la arteria carótida común y la vena yugular interna.

En la parte inferior del cuello, los nervios vagos [X] emiten ramos cardíacos que continúan hacia abajo y medialmente, pasando posteriormente a las arterias subclavias para desaparecer en el tórax.

En la raíz del cuello, cada nervio vago [X] pasa anterior a la arteria subclavia y posterior a la vena subclavia y entra en el tórax (fig. 8.188).

Nervios laríngeos recurrentes

Los nervios laríngeos recurrentes derecho e izquierdo son visibles desde su origen en (el nervio recurrente laríngeo derecho), o mientras pasan hacia (el nervio laríngeo recurrente izquierdo), la raíz del cuello.

El nervio laríngeo recurrente derecho es un ramo del nervio vago derecho [X] cuando alcanza el borde inferior de la primera parte de la arteria subclavia en la raíz del cuello. Pasa alrededor de la arteria subclavia y hacia arriba y medialmente en un surco entre la tráquea y el esófago cuando se dirige a la laringe.

El **nervio laríngeo recurrente izquierdo** es un ramo del nervio vago izquierdo [X] cuando cruza el cayado aórtico en el mediastino superior. Pasa hacia abajo y hacia atrás del cayado aórtico y asciende al lado de la tráquea hacia la laringe (fig. 8.188).

Sistema nervioso simpático

Varios componentes del sistema nervioso simpático son visibles cuando pasan a través de la raíz del cuello (fig. 8.189). Incluyen:

- La parte cervical del tronco simpático.
- Los ganglios asociados con la parte cervical del tronco simpático.
- Los nervios cardíacos originados de la parte cervical del tronco simpático.

Los troncos simpáticos son dos cordones paralelos que van desde la base del cráneo al cóccix. A lo largo de su camino hay ganglios, que son colecciones de cuerpos neuronales que están fuera del sistema nervioso central (SNC).

Conceptos prácticos

Parálisis del nervio laríngeo recurrente

La lesión de cualquiera de los dos nervios recurrentes, izquierdo o derecho, puede asociarse inicialmente a ronquera y en último término a incapacidad para hablar. La parálisis se puede deber a cualquier alteración del nervio a lo largo de su recorrido. Es más, la interrupción de los nervios vagos antes de la división de los nervios laríngeos recurrentes también puede asociarse a alteraciones de la fonación.

Un cáncer localizado en el vértice del pulmón derecho puede afectar al nervio laríngeo recurrente derecho, mientras que los tumores que infiltran el área entre las arterias pulmonar y aorta, lo que se conoce como «ventana aortopulmonar», pueden afectar al recurrente izquierdo. Otra posible causa de lesión es la cirugía tiroidea.

www.medilibros.com

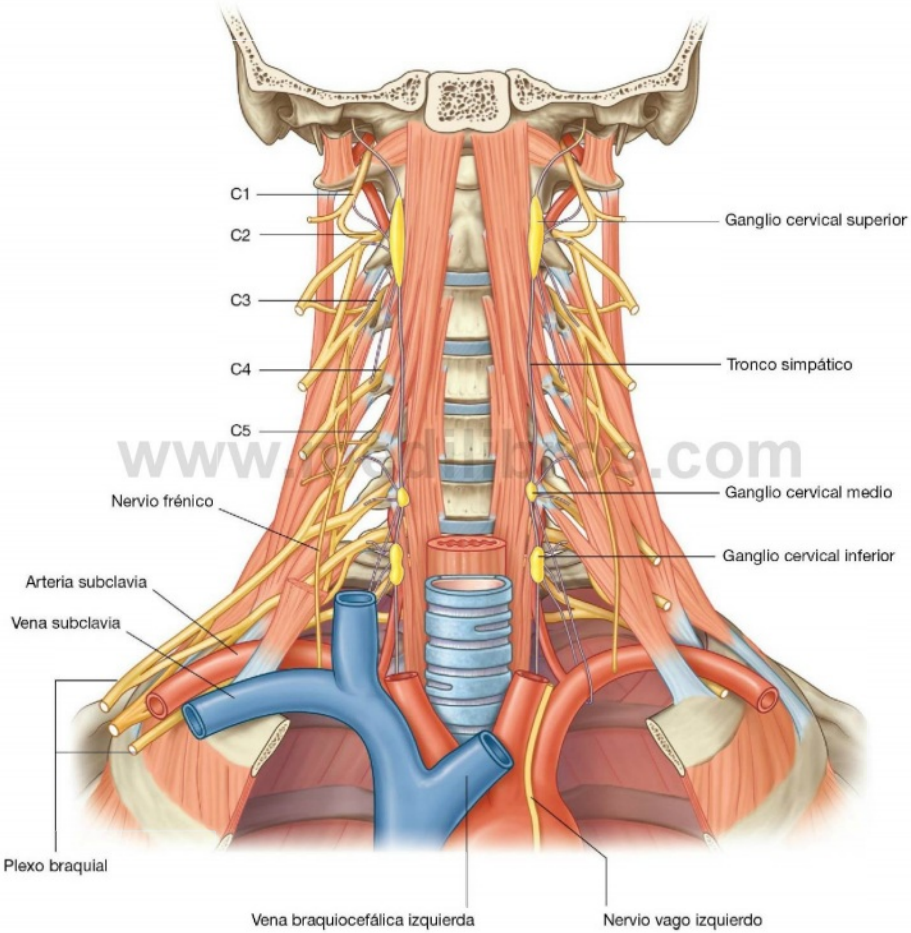

Fig. 8.189 Componentes del sistema nervioso simpático en la raíz del cuello.

© Elsevier. Fotocopiar sin autorización es un delito.

Parte cervical del tronco simpático

La **parte cervical del tronco simpático** es anterior a los músculos largo del cuello y largo de la cabeza, y posterior a la arteria carótida común en la vaina carotídea y a la arteria carótida interna. Se conecta a cada nervio espinal cervical mediante un ramo comunicante gris (fig. 8.190). No hay ramos comunicantes blancos en la región cervical.

Ganglios

Generalmente se describen tres ganglios a lo largo del trayecto del tronco simpático en la región cervical, y en estos ganglios ascienden fibras simpáticas preganglionares desde la parte torácica superior de la médula espinal para realizar sinapsis con fibras simpáticas posganglionares. Las fibras simpáticas posganglionares se distribuyen en ramos desde estos ganglios.

Ganglio cervical superior. La parte superior del tronco simpático está marcada por un **ganglio cervical superior** muy grande que se encuentra en el nivel de las vértebras cervicales CI y CII (figs. 8.189 y 8.190). Sus ramos pasan por:

- Las arterias carótidas interna y externa, formando plexos alrededor de estos vasos.

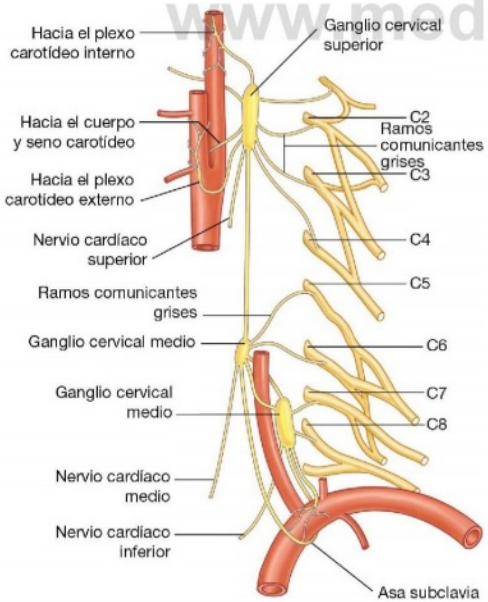

Fig. 8.190 Parte cervical del tronco simpático.

- Los nervios espinales cervicales C1 a C4 a lo largo de los ramos comunicantes grises.
- La faringe.
- El corazón, como **nervios cardíacos superiores.**

Ganglio cervical medio. Alrededor del nivel de la vértebra cervical CVI se encuentra un segundo ganglio inferior al ganglio cervical superior, a lo largo del curso del tronco simpático (el **ganglio cervical medio**) (figs. 8.189 y 8.190). Los ramos de este ganglio pasan a:

- Los nervios espinales cervicales C5 y C6 a lo largo de los ramos comunicantes grises.
- El corazón, como **nervios cardíacos medios.**

Ganglio cervical inferior. En la zona final inferior de la parte cervical del tronco simpático hay otro ganglio (el ganglio cervical inferior), que se hace muy grande cuando se combina con el primer ganglio torácico y forma el **ganglio cervicotorácico (ganglio estrellado).** El ganglio cervical inferior (figs. 8.189 y 8.190) es anterior al cuello de la costilla I y a la apófisis transversa de la vértebra cervical CVII, y posterior a la primera parte de la arteria subclavia y al origen de la arteria vertebral.

Los ramos de este ganglio pasan a:

- Los nervios espinales de C7 a T1 a lo largo de los ramos comunicantes grises.
- La arteria vertebral, formando un plexo asociado con este vaso.
- El corazón, como **nervios cardíacos inferiores.**

Este ganglio también puede recibir ramos comunicantes blancos desde el nervio espinal torácico T1, y en ocasiones del T2.

Sistema linfático

Conducto torácico

El **conducto torácico** es una vía linfática principal que empieza en el abdomen, se dirige superiormente a través del tórax y termina en los conductos venosos del cuello. Pasa por la cavidad torácica inferior en la línea media acompañado de:

- La aorta torácica en la izquierda.
- La vena ácigos a la derecha.
- El esófago, anteriormente.

Alrededor del nivel de la vértebra torácica TV el conducto torácico se dirige hacia la izquierda y continúa ascendiendo a la izquierda del esófago. Pasa a través del mediastino superior y

www.medilibros.com

entra en la raíz del cuello a la izquierda del esófago (fig. 8.191). Se arquea lateralmente y pasa posteriormente a la vaina carotídea y gira inferiormente en la parte anterior del tronco tirocervical, el nervio frénico y la arteria vertebral.

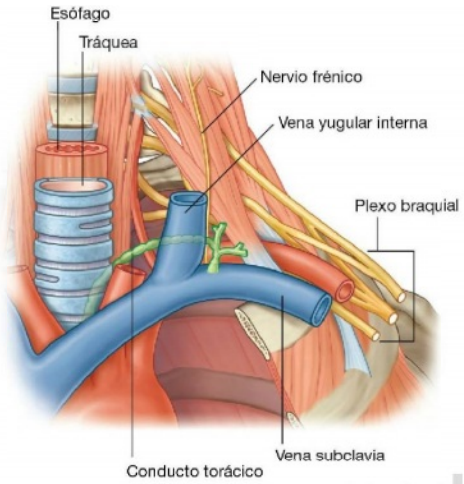

Fig. 8.191 Conducto torácico en la raíz del cuello.

El conducto torácico termina en la unión entre las venas yugular interna izquierda y la subclavia izquierda (fig. 8.191). Cerca de esta unión con el sistema venoso recibe:

- El **tronco yugular izquierdo,** que drena linfa del lado izquierdo de la cabeza y el cuello.
- El **tronco subclavio izquierdo,** que drena linfa de la extremidad superior izquierda.
- En ocasiones, el **tronco broncomediastínico izquierdo,** que drena linfa de la mitad izquierda de las estructuras torácicas (fig. 8.192).

En el lado derecho del cuerpo se produce una confluencia similar de tres troncos linfáticos. Vaciándose en la unión entre las venas yugular interna derecha y subclavia derecha se encuentran:

- El **tronco yugular derecho** desde la cabeza y el cuello.
- El **tronco subclavio derecho** desde la extremidad superior derecha.
- En ocasiones, el **tronco broncomediastínico derecho,** que transporta linfa de las estructuras de la mitad derecha de la cavidad torácica y los espacios intercostales superiores derechos (fig. 8.192).

La desembocadura de estos troncos en las venas es variable. Pueden combinarse en un conducto linfático derecho único para entrar en el sistema venoso, o entrar como tres troncos separados.

www.medilibros.com

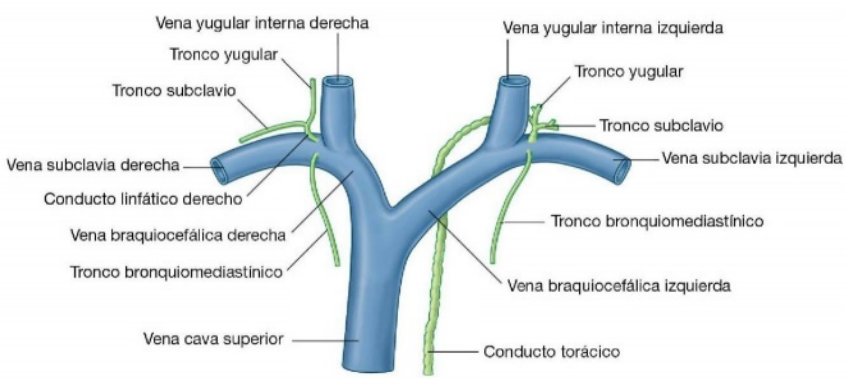

Fig. 8.192 Terminación de los troncos linfáticos en la raíz del cuello.

© Elsevier. Fotocopiar sin autorización es un delito.

Sistema linfático del cuello

La descripción de la organización del sistema linfático en el cuello se convierte en un resumen del sistema linfático de la cabeza y el cuello. Es imposible separar las dos regiones. Los componentes de este sistema incluyen nódulos superficiales alrededor de la cabeza, nódulos cervicales superficiales a lo largo de la vena yugular externa, y nódulos cervicales profundos que forman una cadena a lo largo de la vena yugular interna (fig. 8.193).

El patrón básico de drenaje consiste en que los vasos linfáticos superficiales drenan en los nódulos superficiales. Algunos de éstos drenan en los nódulos cervicales superficiales en su camino hacia los nódulos cervicales profundos y otros drenan directamente en los nódulos cervicales profundos.

Nódulos linfáticos superficiales

Cinco grupos de nódulos linfáticos superficiales forman un anillo alrededor de la cabeza y son los principales responsables

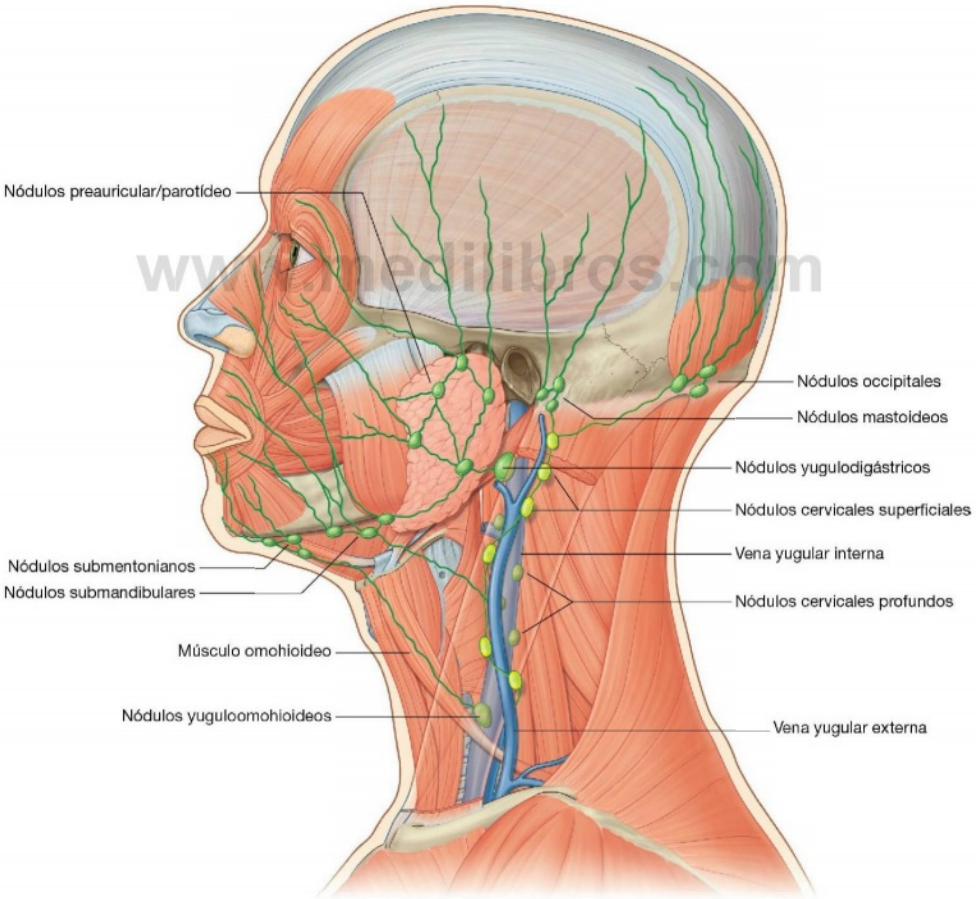

www.mediilibros.com

Fig. 8.193 Sistema linfático del cuello.

del drenaje linfático de la cara y el cuero cabelludo. Su patrón de drenaje es muy similar al de las zonas de distribución de las arterias cerca de su localización.

Comenzando desde la parte posterior, estos grupos (fig. 8.193) son:

- **Nódulos occipitales** cerca de la inserción del músculo trapecio en el cráneo y asociados con la arteria occipital; el drenaje linfático procede de la parte posterior del cuero cabelludo y el cuello.
- **Nódulos mastoideos (nódulos auriculares posterior/retroauricular)** posteriores a la oreja, cerca de la unión del músculo esternocleidomastoideo y asociado con la arteria auricular posterior; el drenaje linfático procede de la mitad posterolateral del cuero cabelludo.
- **Nódulos preauricular y parotídeo** anteriores a la oreja y asociados con las arterias temporal superficial y facial transversa; el drenaje linfático procede de la superficie anterior del pabellón auricular, el cuero cabelludo anterolateral, la mitad superior de la cara, los párpados y las mejillas.
- **Nódulos submandibulares** inferiores al cuerpo de la mandíbula y asociados con la arteria facial; el drenaje linfático procede de las estructuras a lo largo del trayecto de la arteria facial hasta la altura de la frente, así como de las encías, los dientes y la lengua.
- **Nódulos submentonianos** inferiores y posteriores a la barbilla; el drenaje linfático procede de la parte central del labio inferior, la barbilla, el suelo de la boca, la punta de la lengua y los dientes incisivos inferiores.

El flujo linfático desde estos nódulos linfáticos superficiales se dirige en varias direcciones:

- El drenaje desde los nódulos occipital y mastoideo se dirige a los nódulos cervicales superficiales a lo largo de la vena yugular externa.
- El drenaje desde los nódulos linfáticos parotídeo y preauricular, los nódulos submandibulares y los nódulos submentonianos se dirigen hacia los nódulos cervicales profundos.

Nódulos linfáticos cervicales superficiales

Los **nódulos cervicales superficiales** son una colección de nódulos linfáticos que se encuentran a lo largo de la vena yugular externa sobre la parte superficial del músculo esternocleidomastoideo (fig. 8.193). Reciben principalmente el drenaje linfático de las regiones posterior y posterolateral del cuero cabelludo a través de los nódulos occipital y mastoideo, y envían vasos linfáticos en la dirección de los nódulos cervicales profundos.

Nódulos linfáticos cervicales profundos

Los **nódulos cervicales profundos** son una colección de nódulos linfáticos que forman una cadena a lo largo de la vena yugular interna (fig. 8.193). Se dividen en grupos superior e inferior donde el tendón intermedio del músculo omohioideo cruza la arteria carótida común y la vena yugular interna.

El nódulo más superior del grupo cervical profundo superior es el **nódulo yugulodigástrico** (fig. 8.193). Este gran nódulo se encuentra en el punto de cruce entre el vientre posterior del músculo digástrico con la vena yugular interna y recibe el drenaje linfático de las amígdalas y la región amigdalar.

Otro gran nódulo, generalmente asociado con el grupo cervical profundo inferior debido a que se encuentra inferiormente al tendón intermedio del músculo omohioideo, es el **nódulo yuguloomohioideo** (fig. 8.193). Este nódulo recibe el drenaje linfático de la lengua.

Los nódulos cervicales profundos terminan recibiendo todo el drenaje linfático de la cabeza y el cuello directamente o a través de los grupos regionales de nódulos.

Desde los nódulos cervicales profundos, los vasos linfáticos forman los troncos yugular derecho e izquierdo, que drenan en el conducto linfático derecho sobre el lado derecho o el conducto torácico sobre el lado izquierdo.

Conceptos prácticos

Drenaje linfático de la cabeza y el cuello

El aumento del tamaño de los nódulos linfáticos del cuello (linfadenopatía cervical) es una manifestación frecuente de alteraciones patológicas de la cabeza y el cuello. También es una manifestación común de enfermedades difusas del cuerpo, que incluyen linfoma, sarcoidosis y ciertos tipos de infecciones víricas, como la fiebre glandular y la infección por el virus de la inmunodeficiencia humana (VIH).

La exploración de los ganglios linfáticos cervicales es extremadamente importante para determinar la naturaleza y etiología del proceso patológico primario que ha producido el aumento de tamaño de los ganglios.

La evaluación clínica incluye una valoración general del estado de salud, relacionado en especial con los síntomas de la cabeza y el cuello. La exploración de los nódulos linfáticos suele aportar un indicio clínico de la naturaleza del proceso patológico:

- Los nódulos linfáticos blandos, dolorosos e inflamados sugieren un proceso inflamatorio agudo, probablemente infeccioso.
- Los nódulos firmes, multinodulares, de gran volumen y consistencia gomosa suelen sugerir un diagnóstico de linfoma.

La exploración también debe incluir el examen cuidadoso de los ganglios de otras regiones, incluyendo la fosa supraclavicular, la axila, el retroperitoneo y las regiones inguinales.

Además, la exploración también puede incluir una endoscopia del tracto digestivo, una radiografía de tórax y una TC del cuerpo.

(Continúa)

© Elsevier. Fotocopiar sin autorización es un delito.

Conceptos prácticos *(cont.)*

La mayoría de los nódulos linfáticos cervicales puede palparse con facilidad, y realizarse una biopsia para establecer un diagnóstico tisular. La biopsia puede realizarse utilizando la ecografía como guía para obtener buenas muestras de los ganglios linfáticos.

El drenaje linfático del cuello es clínicamente complicado. Se ha diseñado un sistema relativamente simple de «niveles» del aumento de tamaño de los ganglios linfáticos que puede resultar muy útil para evaluar su extensión en los tumores primarios de cabeza y cuello. Una vez que se ha determinado el número de niveles de los ganglios linfáticos y su tamaño, puede instituirse el mejor tratamiento. Éste puede incluir cirugía, radioterapia y quimioterapia. El nivel del ganglio linfático también permite realizar un pronóstico. Los niveles son los siguientes (fig. 8.195):

- Nivel I: desde la línea media del triángulo submentoniano por encima del nivel de la glándula submandibular.
- Nivel II: desde la base del cráneo hasta el nivel del hueso hioides; anteriormente desde el borde posterior del músculo esternocleidomastoideo.
- Nivel III: desde la parte inferior del hueso hioides hasta el arco cricoideo inferior y anterior al borde posterior del esternocleidomastoideo, encima de la línea media.
- Nivel IV: desde la cara inferior del cricoides hasta la punta del manubrio del esternón y anterior al borde posterior del músculo esternocleidomastoideo.
- Nivel V: posterior al músculo esternocleidomastoideo y anterior al músculo trapecio, encima del nivel de la clavícula.

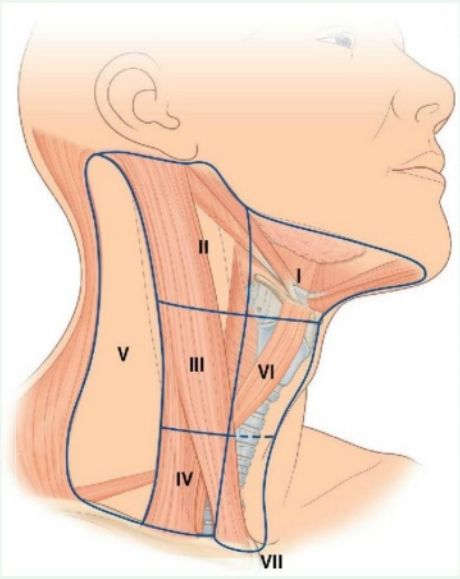

Fig. 8.195 Regiones del cuello (niveles) desde el punto de vista clínico para la evaluación de los nódulos linfáticos.

- Nivel VI: inferior al hueso hioides y por encima de la escotadura yugular del esternón en la línea media.
- Nivel VII: por debajo del nivel de la escotadura yugular del esternón.

FARINGE

La faringe es un hemicilindro musculofascial que une las cavidades oral y nasal, en la cabeza, con la laringe y el esófago, en el cuello (fig. 8.194). La cavidad faríngea es una vía común para el aire y el alimento.

La faringe está unida por arriba con la base del cráneo y continúa hacia abajo, aproximadamente hasta el nivel de la vértebra CVI, en la parte superior del esófago. Las paredes de la faringe se unen anteriormente con los límites de las cavidades nasales, la cavidad oral y la laringe. Basándonos en estas relaciones anteriores, la faringe se subdivide en tres regiones, nasofaringe, orofaringe y laringofaringe:

- Las aberturas posteriores de las cavidades nasales (coanas) se abren en la nasofaringe.

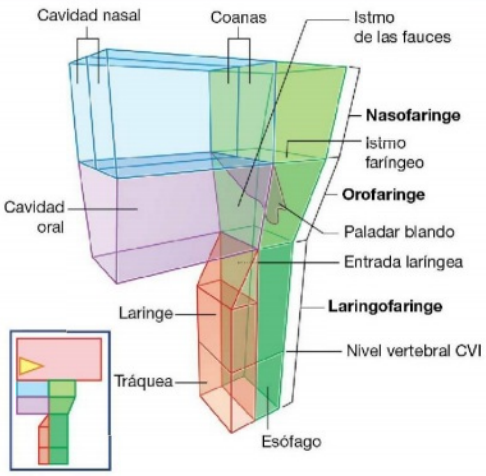

Fig. 8.194 Faringe.

- La abertura posterior de la cavidad oral (istmo de las fauces) se abre en la orofaringe.
- La abertura superior de la laringe (entrada de la laringe) se abre en la laringofaringe.

Además de estas aberturas, la cavidad faríngea se relaciona anteriormente con el tercio posterior de la lengua y con la parte posterior de la laringe. Las trompas auditivas se abren en las paredes laterales de la nasofaringe.

Las amígdalas linguales, faríngeas y palatinas están en el espesor de las paredes faríngeas.

La faringe está separada posteriormente de la columna vertebral por un espacio retrofaríngeo estrecho que contiene tejido conjuntivo laxo.

Aunque generalmente se considera el paladar blando como parte del techo de la cavidad oral, también se relaciona con la faringe. El paladar blando se une al extremo posterior del paladar duro, es una especie de «válvula con pestañas» que puede:

- Balancearse hacia arriba (elevarse) para cerrar el istmo faríngeo y sellar la nasofaringe de la orofaringe.
- Balancearse hacia abajo (descender) para cerrar el istmo de las fauces y sellar la cavidad oral de la orofaringe.

Estructura esquelética

Los límites superior y anterior de la pared faríngea se insertan en hueso, cartílago y ligamentos. Las dos caras de la pared faríngea están unidas posteriormente en la línea media por un ligamento a modo de cordón orientado verticalmente (el rafe faríngeo). Esta estructura de tejido conjuntivo desciende desde el tubérculo faríngeo en la base del cráneo hasta el nivel de la vértebra cervical CVI, donde el rafe se combina con tejido conjuntivo de la pared posterior del esófago.

Hay una línea de inserción en forma de C, irregular, de la pared faríngea con la base del cráneo (fig. 8.196). La parte abierta de la C está frente a las cavidades nasales. Cada rama de la C comienza en el límite posterior de la lámina medial de la apófisis pterigoides del hueso esfenoides, inferiormente a la parte cartilaginosa de la trompa auditiva. La línea cruza inferior a la trompa auditiva y se dirige hacia la parte petrosa

www.medilibros.com

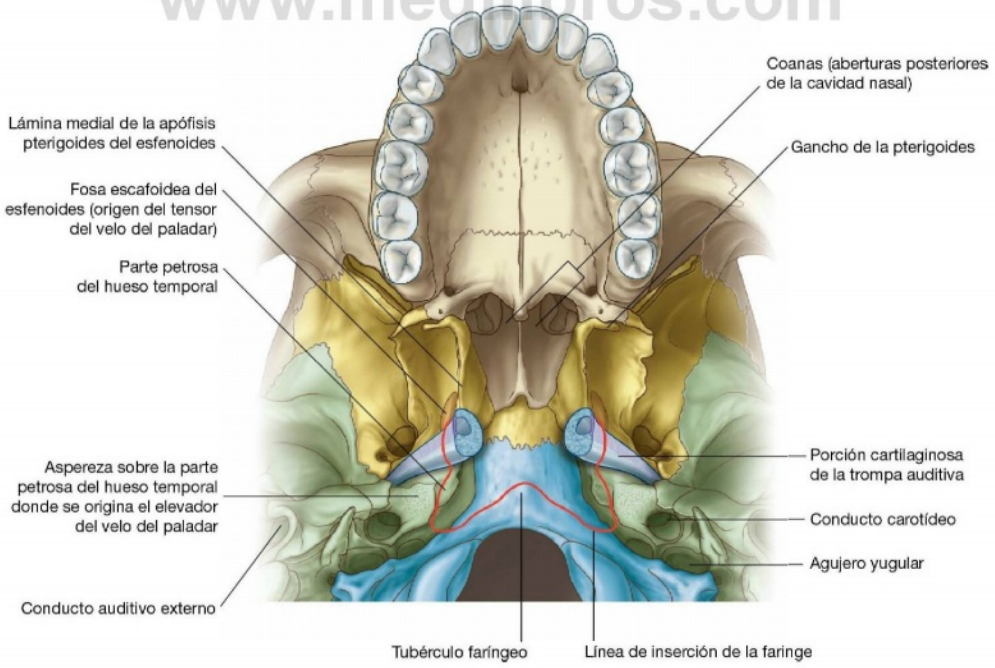

Fig. 8.196 Línea de inserción de la faringe a la base del cráneo.

© Elsevier. Fotocopiar sin autorización es un delito.

del hueso temporal, donde es medial a la región rugosa de inserción de uno de los músculos del paladar blando (el elevador del velo del paladar). Desde aquí, la línea continúa medialmente en el hueso occipital y se une con la línea del otro lado en una elevación prominente del hueso en la línea media (el tubérculo faríngeo).

Línea vertical anterior de inserción de las paredes laterales de la faringe

La línea vertical de unión de las paredes laterales de la faringe con las estructuras relacionadas con las cavidades oral, nasal y la laringe es discontinua y tiene tres partes (fig. 8.197).

Primera parte

Sobre cada cara, la línea anterior de unión de la pared lateral de la faringe comienza superiormente sobre el borde posterior de la lámina medial de la apófisis pterigoides del esfenoides en la parte inferior, donde la trompa auditiva se encuentra con esta lámina. Continúa inferiormente a lo largo del borde de la lámina medial de la apófisis pterigoides y por encima del gancho de la pterigoides. Desde este punto, la línea desciende a lo largo del rafe pterigomandibular hacia la mandíbula, donde termina esta parte de la línea.

El **rafe pterigomandibular** es un ligamento de tejido conjuntivo parecido a un cordón lineal que cruza la distancia entre el extremo del gancho de la pterigoides y una rugosidad triangular inmediatamente posterior al tercer molar en la mandíbula. Une un músculo de la pared faríngea lateral (constrictor superior) con un músculo de la pared lateral de la cavidad oral (buccinador).

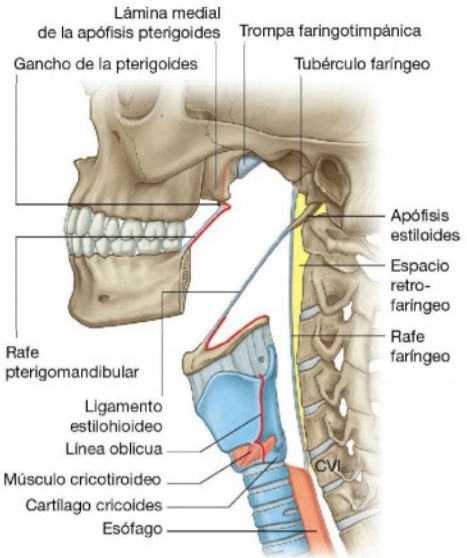

Fig. 8.197 Inserción de la pared faríngea lateral.

Segunda parte

La segunda parte de la línea de unión de la pared faríngea lateral está relacionada con el hueso hioides. Comienza sobre la cara inferior del ligamento estilohioideo, que conecta el extremo de la apófisis estiloides del hueso temporal con el asta menor del hioides. La línea continúa por encima del asta menor y entonces da la vuelta y se dirige posteriormente a lo largo de toda la superficie superior del asta mayor del hioides, donde termina.

Tercera parte

La más inferior y tercera parte de la línea de unión de la pared faríngea lateral comienza superiormente sobre el tubérculo superior del cartílago tiroides y desciende a lo largo de la línea oblicua hacia el tubérculo tiroideo inferior.

Desde el tubérculo inferior, la línea de unión continúa por el músculo cricotiroideo a lo largo de un engrosamiento tendinoso de fascia hasta el cartílago cricoides, donde termina.

Pared faríngea

La pared faríngea está formada por músculos esqueléticos y por fascia. Los espacios entre los músculos están reforzados por la fascia y proporcionan vías para las estructuras que pasan a través de la pared.

Músculos

Los músculos de la faringe se organizan en dos grupos que se basan en la orientación de las fibras musculares.

Las fibras de los músculos constrictores se orientan en dirección circular con respecto a la pared faríngea, mientras que las fibras de los músculos longitudinales se orientan verticalmente.

Músculos constrictores

Los tres músculos constrictores de cada lado son las contribuciones principales a la estructura de la pared faríngea (fig. 8.198 y tabla 8.17) y sus nombres indican sus posiciones: músculos constrictores superior, medio e inferior. Posteriormente, los músculos de cada lado se unen en el rafe faríngeo. Estos músculos se unen, anteriormente, a los huesos y los ligamentos relacionados con los límites laterales de las cavidades nasales y oral, y la laringe.

Los músculos constrictores se superponen de forma parecida a las paredes de tres macetas amontonadas una sobre otra. Los constrictores inferiores se superponen a los bordes inferiores de los constrictores medios y, de la misma forma, los constrictores medios se superponen a los constrictores superiores.

Juntos, los músculos contraen o estrechan la cavidad faríngea.

www.medilibros.com

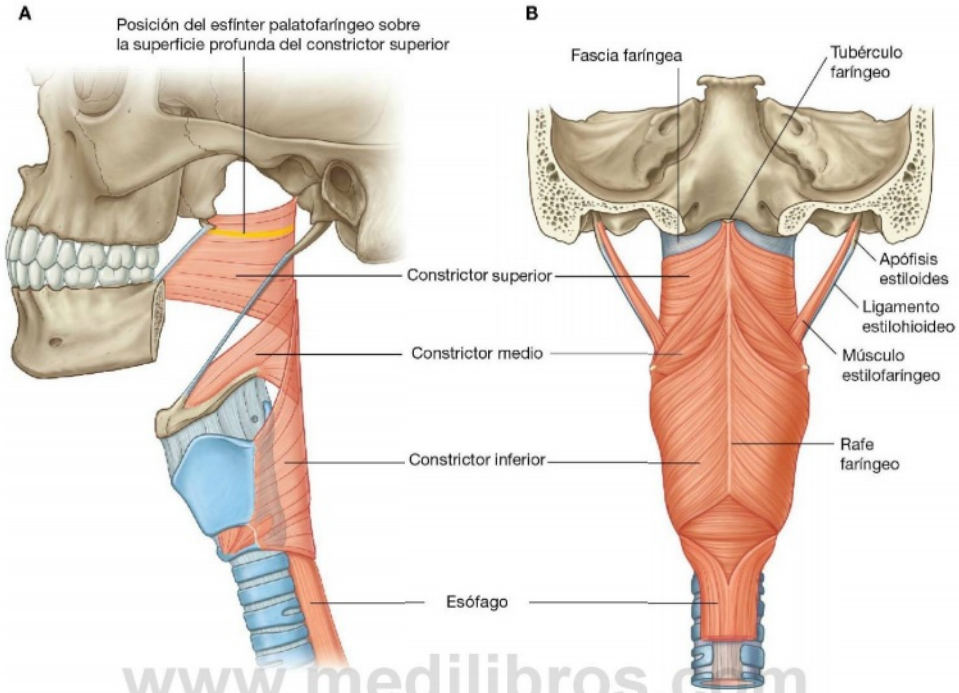

www.medilibros.com

Fig. 8.198 Músculos constrictores de la faringe. **A.** Visión lateral. **B.** Visión posterior.

Tabla 8.17 Músculos constrictores de la faringe

Músculo	Inserción posterior	Inserción anterior	Inervación	Función
Constrictor superior	Rafe faríngeo	Rafe pterigomandibular y hueso adyacente sobre la mandíbula y gancho de la pterigoides	Nervio vago [X]	Constricción de la faringe
Constrictor medio	Rafe faríngeo	Borde superior del asta mayor del hueso hioides y bordes adyacentes del asta menor y del ligamento estilohioideo	Nervio vago [X]	Constricción de la faringe
Constrictor inferior	Rafe faríngeo	Cartílago cricoides, línea oblicua del cartílago tiroideo y un ligamento que se extiende entre estas uniones y cruza el músculo cricotiroideo	Nervio vago [X]	Constricción de la faringe

Cuando los músculos constrictores se contraen secuencialmente desde la parte superior a la inferior, como en la deglución, mueven el bolo alimenticio a través de la faringe colocándolo en el esófago.

Todos los constrictores están inervados por el ramo faríngeo del nervio vago [X].

Constrictores superiores

Los músculos constrictores superiores se agrupan juntos en la parte superior de la cavidad faríngea (fig. 8.198).

Cada músculo se une anteriormente al gancho de la pterigoides, el rafe pterigomandibular y el hueso adyacente de la mandíbula. Desde estas uniones, el músculo se despliega posteriormente y se une con sus músculos correspondientes del otro lado del rafe faríngeo.

Existe una banda especial de músculo (el **esfínter palatofaríngeo**), que se origina en la superficie anterolateral del paladar blando, rodea la parte interior de la pared faríngea y se combinan con la parte interior del constrictor superior.

© Elsevier. Fotocopiar sin autorización es un delito.

Cuando el constrictor superior se contrae durante la deglución, forma una rugosidad prominente sobre la cara profunda de la pared faríngea que atrapa el borde del elevador del paladar blando, sellando el istmo faríngeo entre la nasofaringe y la orofaringe.

Constrictores medios

Los músculos constrictores medios se unen a la parte inferior del ligamento estilohioideo, el asta menor del hueso hioides, y toda la superficie superior del asta mayor del hioides (fig. 8.198).

Como los constrictores superiores, los músculos constrictores medios se despliegan posteriormente y se unen al rafe faríngeo.

La parte posterior de los constrictores medios se superpone a los constrictores superiores.

Constrictores inferiores

Los músculos constrictores inferiores se unen anteriormente a la línea oblicua del cartílago tiroides, el cartílago cricoides y un ligamento que se extiende entre estas dos uniones al cartílago y cruza el músculo cricotiroideo (fig. 8.198).

Como los otros músculos constrictores, los músculos constrictores inferiores se extienden posteriormente y se unen al rafe faríngeo.

La parte posterior de los constrictores inferiores se superpone a los constrictores medios. Inferiormente, las fibras musculares se unen y se insertan en la pared del esófago.

Las partes de los constrictores inferiores unidas al cartílago cricoides se agrupan en la parte más estrecha de la cavidad faríngea.

Músculos longitudinales

Los tres músculos longitudinales de la pared faríngea (fig. 8.199 y tabla 8.18) se nombran de acuerdo con su origen: **estilofaríngeo,** desde la apófisis estiloides del hueso temporal, **salpingofaríngeo,** desde la parte cartilaginosa de la trompa auditiva (*salpinx* es «tubo» en griego), y **palatofaríngeo,** desde el paladar blando. Desde sus lugares de origen, estos músculos descienden y se insertan en la pared faríngea.

www.medilibros.com

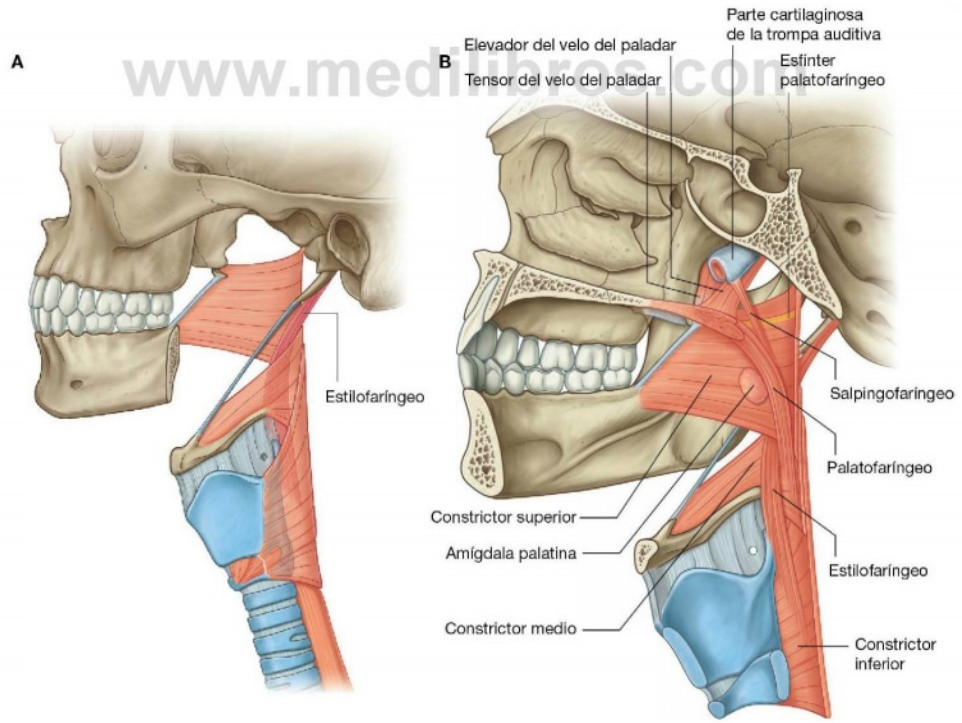

Fig. 8.199 Músculos longitudinales de la faringe. **A.** Músculo estilofaríngeo. **B.** Visión medial.

Tabla 8.18 Músculos longitudinales de la faringe

Músculo	Origen	Inserción	Inervación	Función
Estilofaríngeo	Cara medial de la base de la apófisis estiloides	Pared faríngea	Nervio glosofaríngeo [IX]	Elevación de la faringe
Salpingofaríngeo	Cara inferior de la terminación faríngea de la trompa auditiva	Pared faríngea	Nervio vago [X]	Elevación de la faringe
Palatofaríngeo	Superficie superior de la aponeurosis palatina	Pared faríngea	Nervio vago [X]	Elevación de la faringe; cierre del istmo de las fauces

Los músculos longitudinales elevan la pared de la faringe, o, durante la deglución, suben la pared faríngea y movilizan el bolo alimenticio a través de la faringe hasta el esófago.

Estilofaríngeo

El músculo estilofaríngeo, cilíndrico (fig. 8.199A), se origina en la base de la superficie medial de la apófisis estiloides del hueso temporal, desciende entre los músculos constrictores superiores y medios para desplegarse y combinarse en la parte profunda de la pared faríngea. Está inervado por el nervio glosofaríngeo [IX].

Salpingofaríngeo

El salpingofaríngeo (fig. 8.199B) es un músculo pequeño que se origina en la parte inferior de la trompa auditiva, baja y se une dentro de la superficie profunda de la pared faríngea. Está inervado por el nervio vago [X].

Palatofaríngeo

El palatofaríngeo (fig. 8.199B), además de ser un músculo de la faringe, también es un músculo del paladar blando. Está unido a la parte superior de la aponeurosis palatina y se dirige posterior e inferiormente para unirse con la parte profunda de la pared faríngea.

El palatofaríngeo forma un pliegue importante sobre la mucosa (el **arco palatofaríngeo**). Este arco es visible a través de la cavidad oral y es un punto importante para localizar la **amígdala palatina**, que está inmediatamente anterior a la pared orofaríngea.

Además de elevar la faringe, el palatofaríngeo participa en el cierre del istmo de las fauces deprimiendo el paladar y moviendo el pliegue palatofaríngeo hacia la línea media.

El palatofaríngeo está inervado por el nervio vago [X].

Fascia

La fascia faríngea se separa en dos capas, que intercalan los músculos faríngeos entre ellas:

- Una capa fina **(fascia bucofaríngea)**, que recubre el exterior de la parte muscular de la pared y es un componente de la capa pretraqueal de la fascia cervical.
- Una capa mucho más gruesa **(fascia faringobasilar)** reviste la superficie interior.

La fascia refuerza la pared faríngea donde el músculo es deficiente. Esto es particularmente evidente encima del nivel del constrictor superior, donde la pared faríngea está formada casi enteramente de fascia (fig. 8.199). Esta parte de la pared está reforzada externamente por músculos del paladar blando (tensor y elevador del velo del paladar).

www.medilibros.com

© Elsevier. Fotocopiar sin autorización es un delito.

Espacios en la pared faríngea y estructuras que pasan a través de éstos

Los espacios entre los músculos de la pared faríngea proporcionan vías importantes para los músculos y el tejido neurovascular (fig. 8.200).

Por encima del borde del constrictor superior, la pared faríngea tiene poco músculo y la fascia faríngea la completa.

Inicialmente, los músculos tensor y elevador del velo del paladar descienden desde la base del cráneo y son laterales a la fascia faríngea. En esta posición, refuerzan la pared faríngea:

- El elevador del velo del paladar se dirige a través de la fascia faríngea inferior a la trompa auditiva y entra en el paladar blando.
- El tendón del tensor del velo del paladar gira medialmente alrededor del gancho de la pterigoides y se dirige a través del origen del músculo buccinador para entrar en el paladar blando.

Una de las aberturas más grandes e importantes de la pared faríngea se encuentra entre los músculos constrictores superiores y medios de la faringe y el borde posterior del músculo milohioideo, que forma el suelo de la boca (fig. 8.200). Este espacio en forma triangular **(triángulo orofaríngeo)** no sólo permite al estilofaríngeo meterse en la pared faríngea, sino que también permite que pasen músculos, nervios y vasos entre las regiones laterales de la pared faríngea y la cavidad oral, en especial a la lengua.

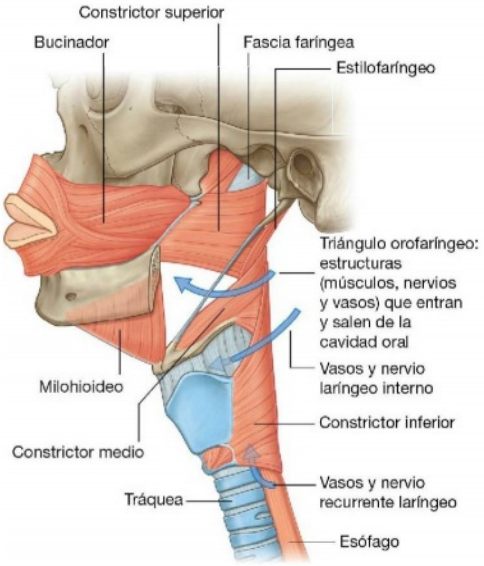

Fig. 8.200 Espacios entre los músculos en la pared faríngea.

El espacio entre los músculos constrictores inferiores y medios permite el acceso de los vasos laríngeos internos y los nervios a la abertura de la membrana tirohioidea para entrar en la laringe.

Los nervios laríngeos recurrentes y los vasos laríngeos inferiores que los acompañan entran en la laringe posteriormente al asta menor del hueso hioides, profundo al borde inferior de los músculos constrictores inferiores.

Nasofaringe

La nasofaringe está detrás de las aberturas posteriores (coanas) de las cavidades nasales y por encima del nivel del paladar blando (fig. 8.201). Su techo está formado por la base inclinada del cráneo y consiste en la parte posterior del cuerpo del esfenoides y en la parte basal del occipital. El techo y las paredes laterales de la nasofaringe forman una bóveda en la parte superior de la cavidad faríngea que siempre está abierta.

La cavidad de la nasofaringe se continúa por debajo con la cavidad de la orofaringe en el istmo faríngeo. La posición del istmo faríngeo está marcada en la pared faríngea mediante un pliegue de mucosa causado por un esfínter palatofaríngeo subyacente, que es parte del músculo constrictor superior.

La elevación del paladar blando y la constricción del esfínter palatofaríngeo cierran el istmo faríngeo durante la deglución y separan la nasofaringe de la orofaringe.

Hay una gran colección de tejido linfoide (la **amígdala faríngea**) en la mucosa que recubre el techo de la nasofaringe. El aumento de tamaño de esta tonsila, conocido como adenoides, puede ocluir la nasofaringe hasta que sólo es posible respirar a través de la cavidad oral (fig. 8.201A).

Las características más prominentes sobre cada pared lateral de la nasofaringe son:

- La abertura faríngea de la trompa auditiva.
- Las elevaciones de la mucosa y los pliegues que cubren el final de la trompa auditiva y los músculos adyacentes.

La abertura de la trompa auditiva es posterior y está ligeramente por encima del nivel del paladar duro, y lateral a la parte superior del paladar blando (fig. 8.201A).

Puesto que la trompa auditiva se proyecta dentro de la nasofaringe desde una dirección posterolateral, su borde posterior forma una elevación o bulto sobre la pared faríngea. Posterior a este elevación tubal **(rodete tubárico)** hay un receso profundo (el **receso faríngeo**) (fig. 8.201A).

Los pliegues mucosos relacionados con la trompa auditiva incluyen:

- El pequeño **pliegue salpingofaríngeo,** vertical, que desciende desde la elevación tubárica y está sobre los músculos salpingofaríngeos.
- El amplio pliegue o elevación **(rodete del elevador)** que parece emerger desde debajo de la abertura de la trompa auditiva, continúa medialmente por encima de la superficie

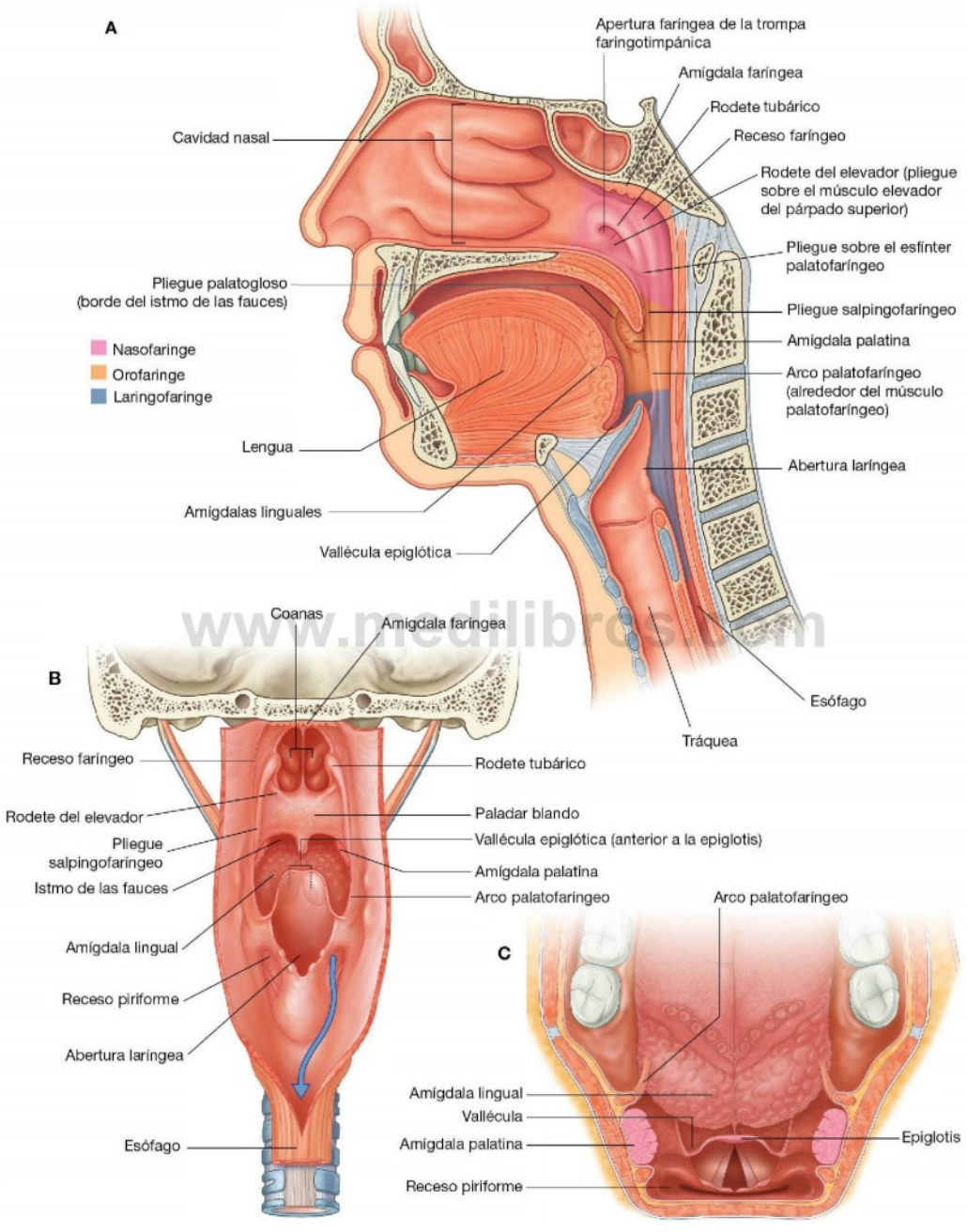

www.medilibros.com

Fig. 8.201 Características de la mucosa de la faringe. **A.** Visión lateral. **B.** Visión posterior con la pared faríngea abierta. **C.** Visión superior.

© Elsevier. Fotocopiar sin autorización es un delito.

superior del paladar blando, y está sobre el músculo elevador del velo del paladar.

Orofaringe

La orofaringe es posterior a la cavidad oral, inferior al nivel del paladar blando y superior al borde superior de la epiglotis (fig. 8.201). Los pliegues palatoglosos (arcos), uno a cada lado, que cubren los músculos palatoglosos, marcan los límites entre la cavidad oral y la orofaringe. La abertura arqueada entre los dos pliegues es el istmo de las fauces. Posterior y medialmente a estos pliegues hay otro par de pliegues (arcos), los pliegues palatofaríngeos, uno a cada lado, que cubren los músculos palatofaríngeos.

La pared anterior de la orofaringe, inferior al istmo de las fauces, está formada por la parte superior del tercio posterior de la parte faríngea de la lengua. En la mucosa que cubre esta parte de la lengua hay grandes colecciones de tejido linfoide (las amígdalas linguales). Entre un pliegue mucoso de la línea media y dos laterales que conectan la lengua y la epiglotis se encuentran dos depresiones en forma de bolsas mucosas **(valléculas).**

Las amígdalas palatinas se sitúan sobre las paredes laterales de la orofaringe. A cada lado, hay una gran colección ovoide de tejido linfoide en la mucosa que recubre el músculo constrictor superior y entre los arcos palatogloso y palatofaríngeo. Las amígdalas palatinas son visibles a través de la cavidad oral, posteriormente a los pliegues palatoglosos.

Cuando entran líquidos o sólidos en la cavidad oral, el istmo de las fauces (istmo orofaríngeo) se cierra mediante la depresión del paladar blando, la elevación de la parte posterior de la lengua y el movimiento hacia la línea media de los pliegues palatogloso y palatofaríngeo. Esto permite que una persona respire mientras mastica o retiene material en la cavidad oral.

Durante la deglución, el istmo de las fauces está abierto, el paladar está elevado, la cavidad laríngea está cerrada y la comida o el líquido pasan directamente al esófago. Una persona no puede respirar y tragar al mismo tiempo, ya que las vías aéreas están cerradas en dos sitios, el istmo faríngeo y la laringe.

Laringofaringe

La laringofaringe se extiende desde el borde superior de la epiglotis a la parte superior del esófago a nivel de la vértebra CVI (fig. 8.201).

La abertura laríngea se abre en la pared anterior de la laringofaringe. Inferiormente a la abertura laríngea, la pared anterior consta de la parte posterior de la laringe.

Hay otro par de recesos mucosos **(recesos piriformes)** entre la parte central de la laringe y la lámina más lateral del cartílago tiroides. Los recesos piriformes forman unos canales que dirigen los sólidos y los líquidos desde la cavidad oral alrededor de la abertura laríngea elevada y dentro del esófago.

Amígdalas

Existen unas colecciones de tejido linfoide en la mucosa de la faringe, circundantes a las aberturas de las cavidades nasal y oral, que son parte del sistema de defensa del cuerpo. La mayor de estas colecciones forma distintas masas **(amígdalas).** Las amígdalas están principalmente en tres áreas (fig. 8.201):

- La amígdala faríngea, conocida como adenoides cuando aumenta de tamaño, está en la línea media en el techo de la nasofaringe.
- Las amígdalas palatinas están a cada lado de la orofaringe, entre los arcos palatogloso y palatofaríngeo, posteriormente al istmo de las fauces. (Las amígdalas palatinas pueden verse si un paciente abre la boca y se deprime la lengua.)
- Las amígdalas linguales se refieren al conjunto de numerosos nódulos linfáticos que hay sobre el tercio posterior de la lengua.

También hay nódulos linfáticos pequeños en la trompa auditiva, cerca de su desembocadura en la nasofaringe, y sobre la superficie superior del paladar blando.

www.medilibros.com

Vasos

Arterias

La pared faríngea se encuentra irrigada por numerosos vasos (fig. 8.202).

Las arterias que irrigan las partes superiores de la faringe son:

- La arteria faríngea ascendente.
- Las ramas tonsilar y palatina ascendente de la arteria facial.
- Numerosas ramas de las arterias maxilar y lingual.

Todos estos vasos proceden de la arteria carótida externa.

Las arterias que irrigan las partes inferiores de la faringe incluyen las ramas faríngeas de la arteria tiroidea inferior, que se origina en el tronco tirocervical de la arteria subclavia.

La irrigación sanguínea principal de la amígdala palatina procede de la rama tonsilar de la arteria facial, que penetra en el músculo constrictor superior.

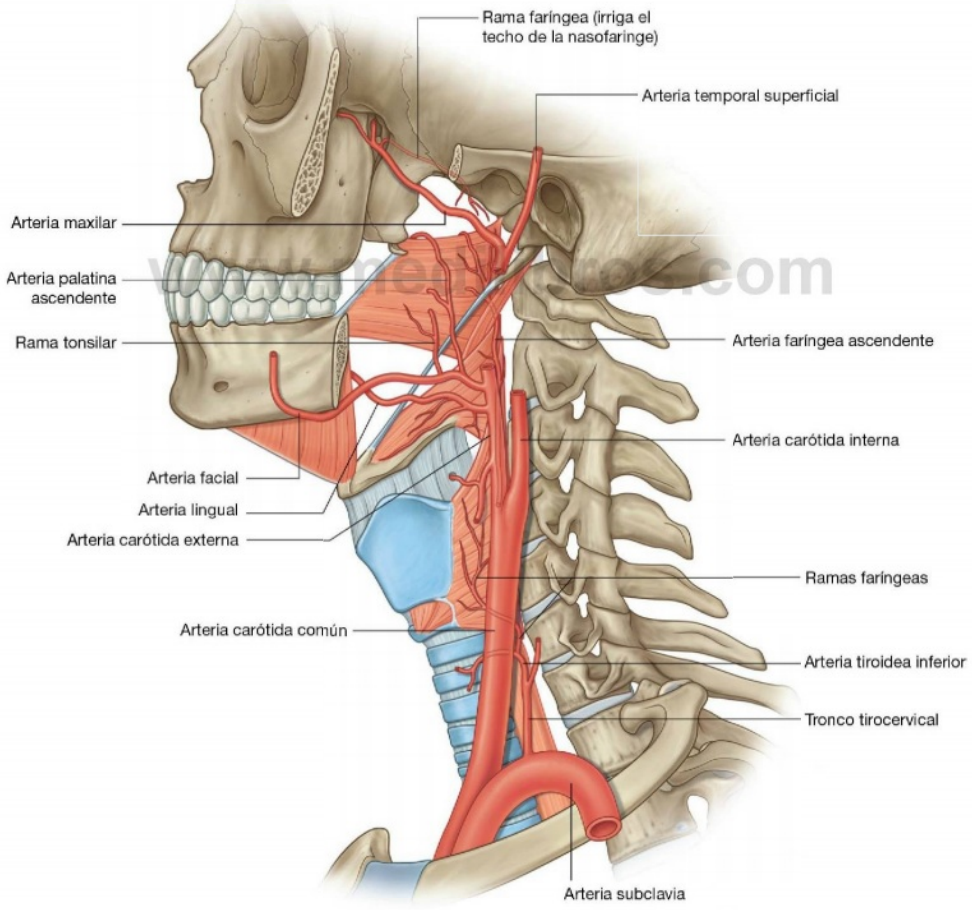

Fig. 8.202 Irrigación arterial de la faringe.

© Elsevier. Fotocopiar sin autorización es un delito.

Venas

Las venas de la faringe forman un plexo, que drena superiormente en el plexo pterigoideo en la fosa infratemporal, e inferiormente en las venas facial y yugular interna (fig. 8.203).

Sistema linfático

Los vasos linfáticos de la faringe drenan en los nódulos cervicales profundos e incluyen los nódulos **retrofaríngeos** (entre la nasofaringe y la columna vertebral), **paratraqueales** e **infrahioideos** (fig. 8.203).

Las amígdalas palatinas drenan a través de la pared faríngea en los nódulos yugulodigástricos en la región donde la vena facial drena en la vena yugular interna (e inferior al vientre posterior del músculo digástrico).

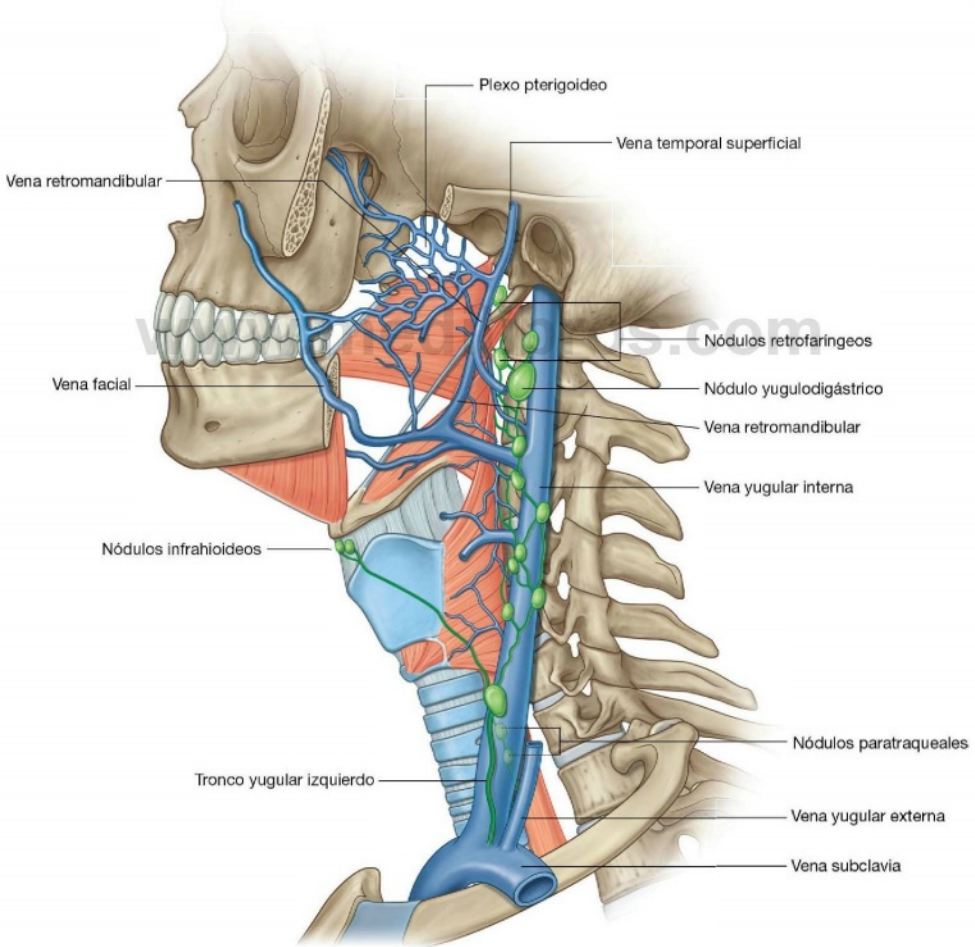

Fig. 8.203 Drenaje venoso y linfático de la faringe.

Nervios

La inervación motora y la mayoría de la inervación sensitiva (excepto para la región nasal) de la faringe corre a cargo de los ramos de los nervios vago [X] y glosofaríngeo [IX], que forman un plexo en la fascia externa de la pared faríngea (fig. 8.204A).

El **plexo faríngeo** está formado por:

- El ramo faríngeo del nervio vago [X].
- Ramos del **nervio laríngeo externo** desde el **ramo laríngeo superior** del nervio vago [X].
- Ramos faríngeos del nervio glosofaríngeo [IX].

El **ramo faríngeo del nervio vago [X]** se origina en la parte superior de su **ganglio inferior**, por encima del origen del nervio laríngeo superior, y es el nervio motor principal de la faringe, además de llevar información sensitiva desde la laringofaringe.

Todos los músculos de la faringe están inervados por el nervio vago [X] principalmente a través del plexo faríngeo, excepto para el estilofaríngeo, que es inervado directamente por un ramo del nervio glosofaríngeo [IX] (fig. 8.204B).

Cada subdivisión de la faringe tiene una inervación sensitiva diferente:

- La nasofaringe está inervada por un ramo faríngeo del nervio maxilar [V_2] que se origina en la fosa pterigopalatina y se dirige a través del conducto palatovaginal en el esfenoides para alcanzar el techo de la faringe.
- La orofaringe está inervada por el nervio glosofaríngeo [IX] a través del plexo faríngeo.
- La laringofaringe está inervada por el nervio vago [X] a través del plexo faríngeo.

Nervio glosofaríngeo [IX]

El nervio glosofaríngeo [IX] se relaciona con la faringe a lo largo de la mayoría de su curso fuera de la cavidad craneal.

Después de salir del cráneo a través del agujero yugular, el nervio glosofaríngeo [IX] desciende sobre la superficie posterior del músculo estilofaríngeo (fig. 8.204B), se dirige sobre la su-

www.medilibros.com

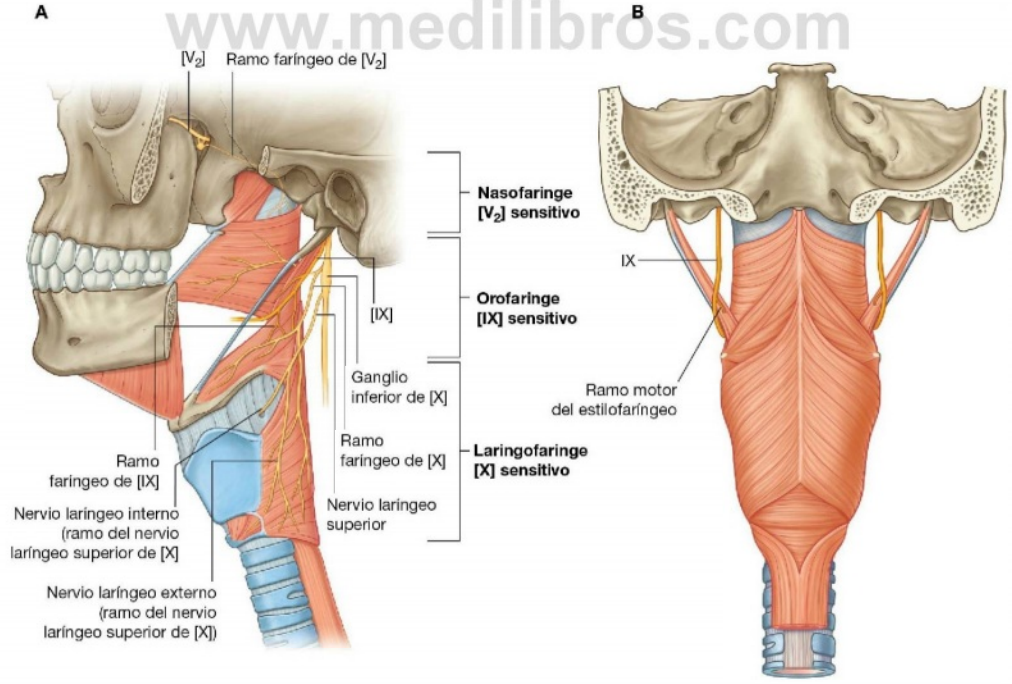

Fig. 8.204 Inervación de la faringe. **A.** Visión lateral. **B.** Visión posterior que muestra la inervación del músculo estilofaríngeo.

© Elsevier. Fotocopiar sin autorización es un delito.

perficie lateral del estilofaríngeo, y entonces pasa anteriormente a través del espacio existente (triángulo orofaríngeo) entre el constrictor superior, el constrictor medio y los milohioideos para terminar alcanzando la cara posterior de la lengua.

El nervio glosofaríngeo [IX] se dirige por debajo del borde libre del constrictor superior, inferior a la amígdala palatina, situándose sobre la superficie profunda del constrictor superior.

Los ramos faríngeos del plexo faríngeo y el ramo motor del músculo estilofaríngeo están entre los ramos que se originan en el nervio glosofaríngeo [IX] en el cuello. Puesto que la inervación sensitiva de la orofaringe corre a cargo del nervio glosofaríngeo [IX], este nervio lleva la inervación sensitiva desde la amígdala palatina y es también el brazo aferente del reflejo «nauseoso» (v. Conceptos prácticos, «Lesiones de los nervios craneales»).

LARINGE

La laringe es una estructura musculoligamentosa hueca con un armazón cartilaginoso que corona el tracto respiratorio inferior.

La cavidad de la laringe continúa por abajo con la tráquea, y por encima se abre en la faringe inmediatamente posterior y ligeramente inferior a la lengua y la abertura posterior (istmo orofaríngeo o de las fauces) de la cavidad oral (fig. 8.205A,B).

La laringe es tanto una válvula (o esfínter) que cierra el tracto respiratorio inferior, como un instrumento que produce sonido. Se compone de:

- Tres cartílagos impares grandes (cricoides, tiroides y epiglotis).

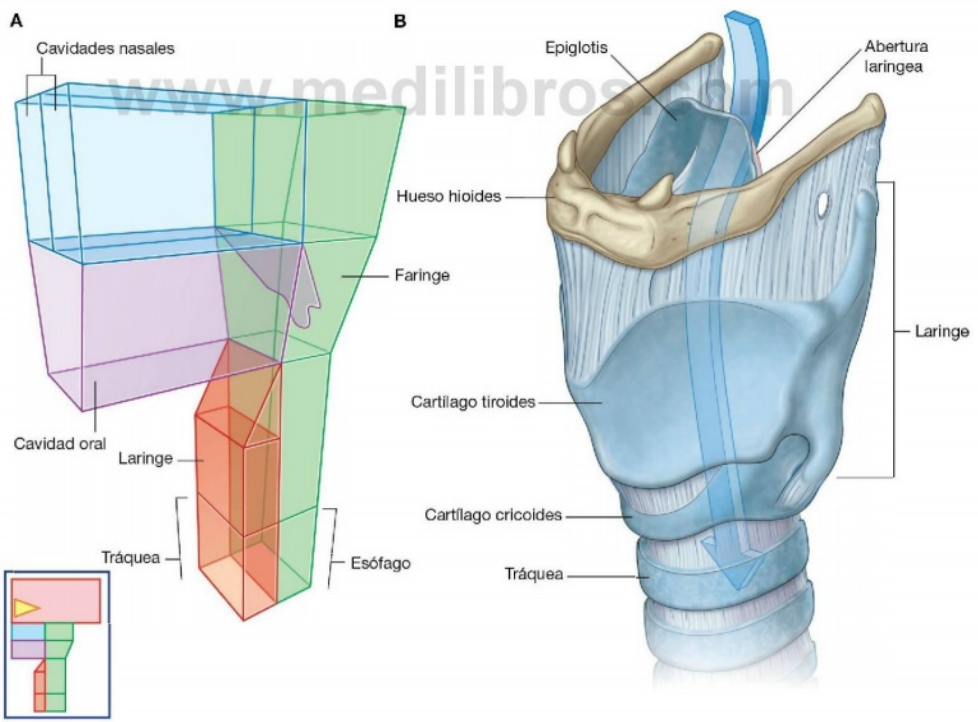

www.medilibros.com

Fig. 8.205 Laringe. **A.** Relación con otras cavidades. **B.** Visión lateral.

- Tres pares de cartílagos más pequeños (aritenoides, corniculados y cuneiformes).
- Una membrana fibroelástica y numerosos músculos intrínsecos.

La laringe está suspendida desde el hueso hioides por encima y unida a la tráquea por abajo mediante membranas y ligamentos. Es muy móvil en el cuello y puede moverse hacia arriba y hacia abajo, y hacia delante y hacia atrás por la acción de músculos extrínsecos que se unen a la laringe o al hueso hioides.

Durante la deglución, los movimientos bruscos hacia arriba y hacia adelante de la laringe facilitan el cierre de la abertura laríngea y que se abra el esófago.

El nervio vago [X] se encarga de la inervación motora y sensitiva de la laringe.

Cartílagos laríngeos

Cartílago cricoides

El cartílago cricoides es el más inferior de los cartílagos laríngeos y rodea completamente las vías aéreas (fig. 8.206). Tiene forma de «anillo de sello», con una **lámina del cartílago cricoides** ancha posterior a las vías aéreas y un **arco del cartílago cricoides** mucho más estrecho que las rodea anteriormente.

La superficie posterior de la lámina del cartílago cricoides se caracteriza por dos depresiones ovaladas poco profundas separadas por una rugosidad vertical. El esófago se une a la rugosidad y las depresiones sirven para la unión con los músculos cricoaritenoideos posteriores.

El cartílago cricoides tiene dos carillas articulares a cada lado para la articulación con otros cartílagos laríngeos.

- Una carilla se encuentra sobre la superficie superolateral inclinada de la lámina del cartílago cricoides y se articula con la base del cartílago aritenoides.
- La otra carilla está sobre la superficie lateral de la lámina del cartílago cricoides cerca de su base y es para la articulación con la superficie medial del cuerno inferior del cartílago tiroides.

www.medilibros.com

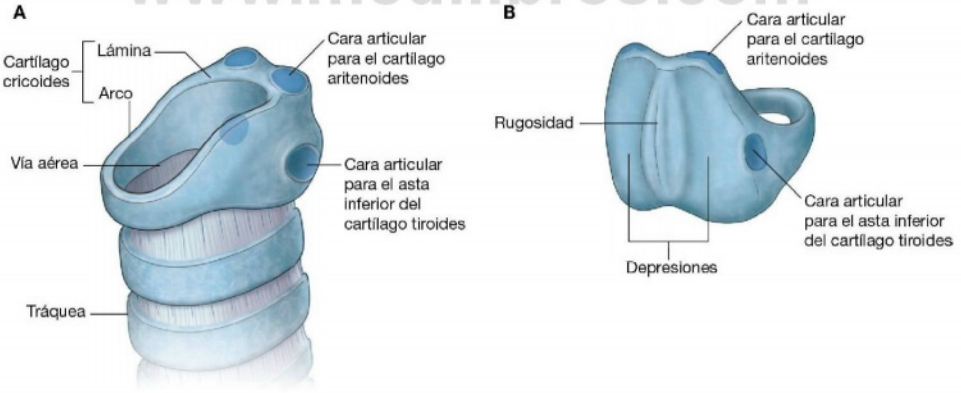

Fig. 8.206 Cartílago cricoides. **A.** Visión anterolateral. **B.** Visión posterior.

© Elsevier. Fotocopiar sin autorización es un delito.

Cartílago tiroides

El cartílago tiroides (fig. 8.207) es el más grande de los cartílagos laríngeos. Está formado por una lámina derecha y una izquierda, que están muy separadas posteriormente, pero convergen y se unen anteriormente. El punto más superior de la zona de unión entre las dos grandes láminas planas se proyecta hacia delante como **prominencia laríngea** («la nuez»). El ángulo entre las dos láminas es más agudo en los hombres (90°) que en las mujeres (120°), por lo que la prominencia laríngea es más pronunciada en los hombres que en las mujeres.

Justo superior a la prominencia laríngea, la **escotadura tiroidea superior** separa las dos láminas cuando divergen lateralmente. Tanto la escotadura tiroidea superior como la prominencia laríngea son detalles importantes palpables en el cuello. Hay una **escotadura tiroidea inferior** menos evidente en la línea media a lo largo de la base del cartílago tiroides.

El borde posterior de cada lámina del cartílago tiroides se alarga para formar un **asta superior** y un **asta inferior:**

- La superficie medial del asta inferior tiene una carilla articular para la articulación con el cartílago cricoides.
- El asta superior está conectado por el **ligamento tirohioideo lateral** al extremo posterior del asta mayor del hueso hioides.

La superficie lateral de cada lámina tiroidea está marcada por una rugosidad (la **línea oblicua**), que se curva anteriormente desde la base del asta superior a un punto intermedio del borde inferior de la lámina.

Los extremos finales de la línea oblicua se extienden para formar los **tubérculos tiroideos inferior** y **superior.** La línea oblicua es un punto de inserción para los músculos extrínsecos de la laringe (esternotiroideo, tirohioideo y constrictor inferior).

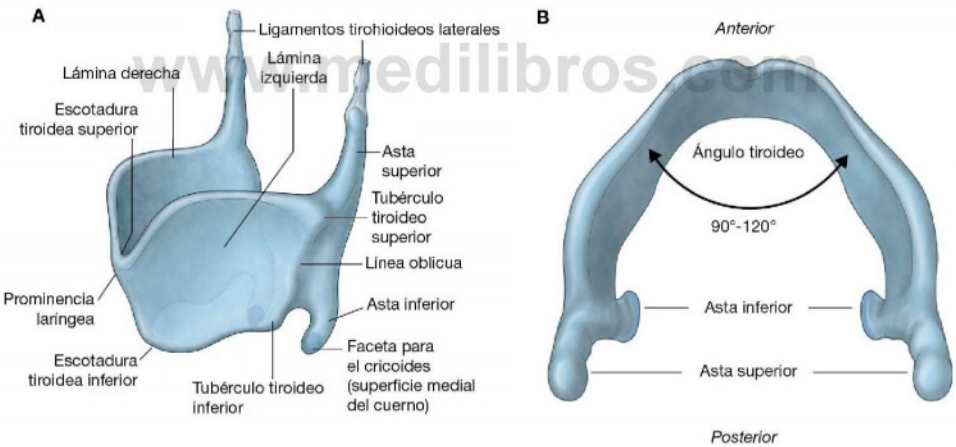

www.medilibros.com

Fig. 8.207 Cartílago tiroides. **A.** Visión anterolateral. **B.** Visión superior.

Epiglotis

La epiglotis es un cartílago con forma de hoja que se une por el peciolo a la cara posterior del cartílago tiroides en su ángulo (fig. 8.208) proyectándose posterosuperiormente desde su unión con el cartílago tiroides. Se une a través del **ligamento tiroepiglótico** en la línea media, aproximadamente en el punto medio entre la prominencia laríngea y la escotadura tiroidea inferior. El margen superior de la epiglotis está detrás de la parte faríngea de la lengua.

La mitad inferior de la superficie posterior de la epiglotis se levanta ligeramente para formar el tubérculo epiglótico.

Cartílagos aritenoides

Los dos cartílagos aritenoides son cartílagos con forma piramidal con tres superficies, una **base del cartílago aritenoides** y un **vértice del cartílago aritenoides** (fig. 8.209):

- La base del cartílago aritenoides es cóncava y se articula con la carilla articular descendente sobre la superficie superolateral de la lámina del cartílago cricoides.
- El vértice del cartílago aritenoides se articula con un cartílago corniculado.
- La **superficie medial** de cada cartílago se enfrenta con la otra.
- La **superficie anterolateral** tiene dos depresiones, separadas por una rugosidad, para la inserción de los músculos (vocales) y los ligamentos (ligamento vestibular).

El ángulo anterior de la base del cartílago aritenoides se alarga en la **apófisis vocal** donde se une con los ligamentos vocales. El ángulo lateral se alarga de forma parecida en la apófisis muscular para la inserción de los músculos cricoaritenoideos posterior y lateral.

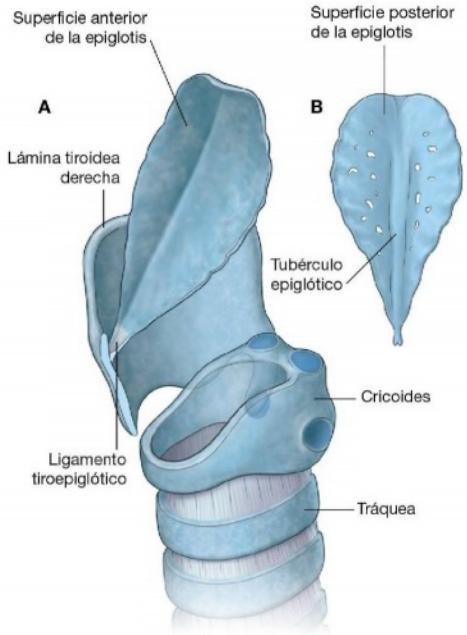

www.medilibros.com

Fig. 8.208 Epiglotis. **A.** Visión anterolateral. **B.** Superficie posterior.

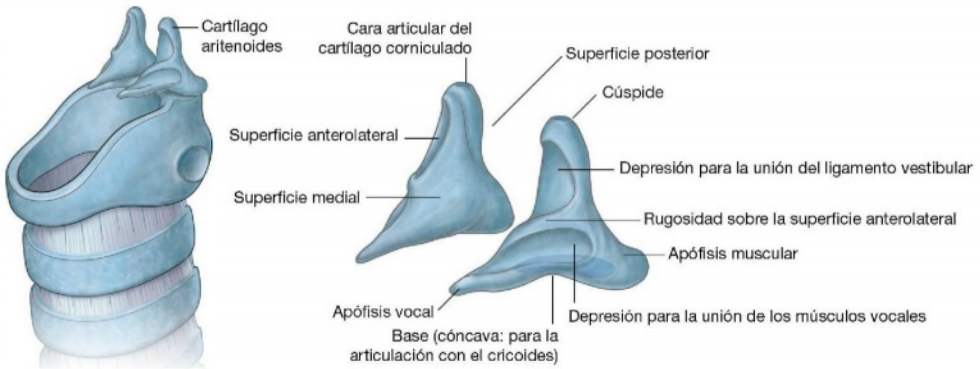

Fig. 8.209 Cartílagos aritenoides.

© Elsevier. Fotocopiar sin autorización es un delito.

Cartílagos corniculados

Los cartílagos corniculados (fig. 8.210) son dos pequeños cartílagos cónicos cuya base se articula con los vértices de los cartílagos aritenoides. Sus vértices se proyectan posteromedialmente hacia los otros.

Cartílagos cuneiformes

Estos dos pequeños cartílagos con forma de palo de golf (fig. 8.210) son anteriores a los cartílagos corniculados y están suspendidos en la parte de la membrana fibroelástica de la laringe que une los cartílagos aritenoides con los bordes laterales de la epiglotis.

Ligamentos extrínsecos

Membrana tirohioidea

La membrana tirohioidea es un ligamento fibroelástico duro que se extiende entre el borde superior del cartílago tiroides por debajo y el hueso hioides por encima (fig. 8.211). Se une al borde superior de la lámina tiroidea y a los bordes anteriores adyacentes de las astas superiores, y asciende medialmente hasta las astas mayores y posterior al cuerpo del hueso hioides para unirse a los bordes superiores de estas estructuras.

Hay una abertura a cada lado de la parte lateral de la membrana tirohioidea para las arterias laríngeas superiores, los nervios y los vasos linfáticos.

Los bordes posteriores de la membrana tirohioidea se engrosan para formar los **ligamentos tirohioideos laterales.** La membrana también se engrosa anteriormente en la línea media para formar el **ligamento tirohioideo medio.**

En ocasiones, hay un cartílago pequeño (el **cartílago tritíceo**) en cada ligamento tirohioideo lateral.

www.medilibros.com

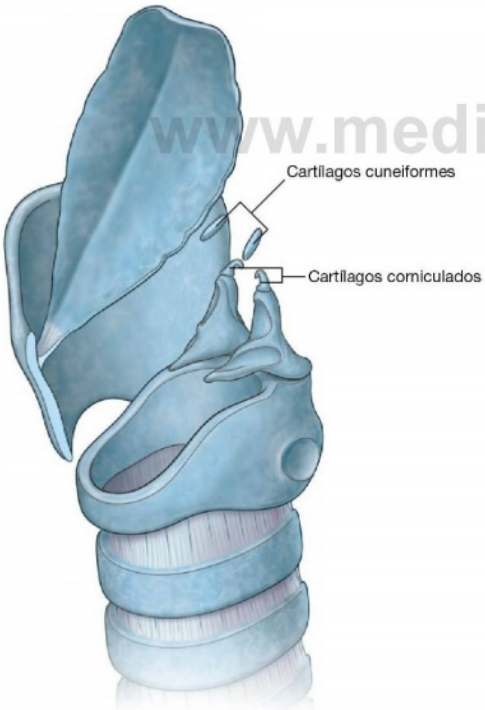

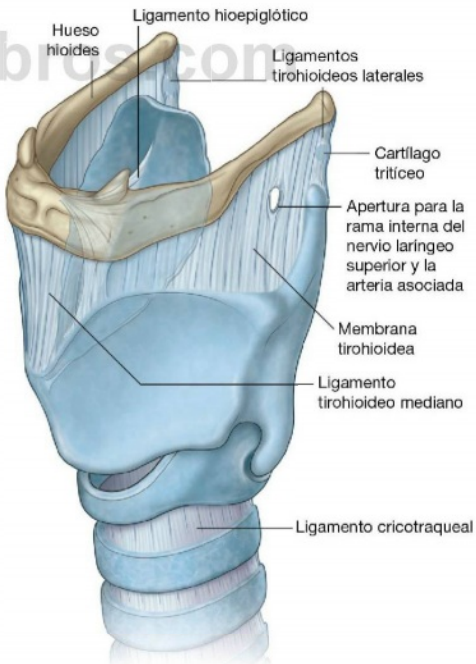

Fig. 8.210 Cartílagos corniculados y cuneiformes.

Fig. 8.211 Ligamentos extrínsecos de la laringe.

Ligamento hioepiglótico

El ligamento hioepiglótico (fig. 8.211) se extiende desde la línea media de la epiglotis, anterosuperiormente al cuerpo del hueso hioides.

Ligamento cricotraqueal

El ligamento cricotraqueal (fig. 8.211) va desde el borde inferior del cartílago cricoides al borde superior adyacente del primer cartílago traqueal.

Ligamentos intrínsecos

Membrana fibroelástica de la laringe

La membrana fibroelástica de la laringe une los cartílagos laríngeos y completa la estructura arquitectónica de la cavidad laríngea. Está formada por dos partes: el ligamento cricotiroideo inferiormente y la membrana cuadrangular superiormente.

Ligamento cricotiroideo (membrana cricovocal, membrana cricotiroidea)

El ligamento cricotiroideo (fig. 8.212) se une al arco del cartílago cricoides y se extiende superiormente para terminar en un borde superior libre dentro del espacio encerrado por el cartílago tiroides. En cada lado, el margen libre superior se une:

- Anteriormente al cartílago tiroides.
- Posteriormente a las apófisis vocales de los cartílagos aritenoides.

El borde libre entre estos dos puntos de unión se engrosa para formar el **ligamento vocal,** que está debajo del **pliegue vocal (cuerda vocal verdadera)** de la laringe.

El ligamento cricotiroideo también se engrosa anteriormente en la línea media para formar el **ligamento cricotiroideo medio,** que ocupa la distancia entre el arco del cartílago cricoides y la escotadura tiroidea inferior, y la superficie adyacente profunda del cartílago tiroides hasta la inserción de los ligamentos vocales.

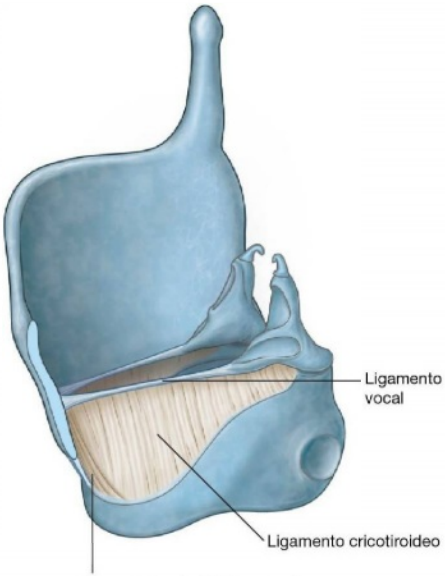

Fig. 8.212 Ligamento cricotiroideo.

En situaciones de urgencia, cuando las vías aéreas están bloqueadas por encima del nivel de las cuerdas vocales, puede perforarse el ligamento cricotiroideo medio para establecer la vía aérea. Excepto por los vasos pequeños y en ocasiones un lóbulo piramidal de la glándula tiroides, normalmente hay pocas estructuras entre el ligamento cricotiroideo medio y la piel.

www.medilibros.com

© Elsevier. Fotocopiar sin autorización es un delito.

Membrana cuadrangular

La membrana cuadrangular de cada lado discurre entre el borde lateral de la epiglotis y la superficie anterolateral del cartílago aritenoides del mismo lado (fig. 8.213). También se une al cartílago corniculado, que se articula con el vértice del cartílago aritenoides.

Cada membrana cuadrangular tiene un borde libre superior, entre el extremo superior de la epiglotis y el cartílago corniculado, y un borde libre inferior. El borde libre inferior se engrosa para formar el **ligamento vestibular** por debajo del **pliegue vestibular (cuerda vocal falsa)** de la laringe.

El ligamento vestibular se une posteriormente a la depresión superior de la superficie anterolateral del cartílago aritenoides y anteriormente al ángulo tiroideo inmediatamente superior a la inserción del ligamento vocal.

En cada lado, el ligamento vestibular de la membrana cuadrangular está separado del ligamento vocal del ligamento cricotiroideo por debajo mediante un espacio. Puesto que el ligamento vestibular se une a la superficie anterolateral del cartílago aritenoides y el ligamento vocal se une a la apófisis vocal del mismo cartílago, el ligamento vestibular es lateral al ligamento vocal cuando se observa desde arriba (fig. 8.214).

Articulaciones laríngeas

Articulaciones cricotiroideas

Las articulaciones entre las astas inferiores del cartílago tiroides y del cartílago cricoides, y entre el cartílago cricoides y los cartílagos aritenoides, son sinoviales. Cada una está rodeada por una cápsula y está reforzada por ligamentos asociados. Las articulaciones cricotiroideas permiten que el cartílago tiroides se mueva hacia delante y se incline hacia abajo sobre el cartílago cricoides (fig. 8.215).

www.medilibros.com

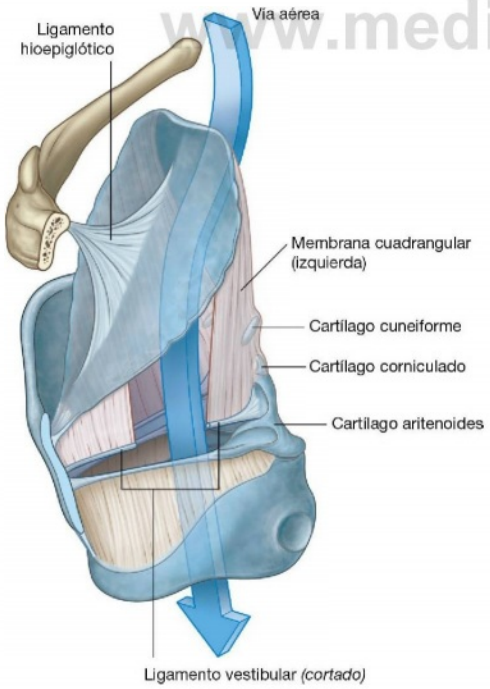

Fig. 8.213 Membrana cuadrangular.

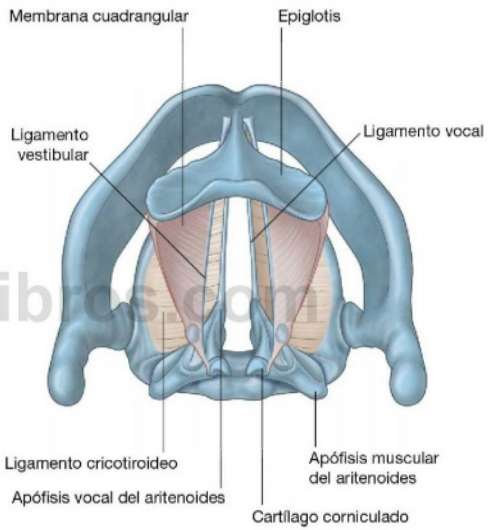

Fig. 8.214 Membrana fibroelástica de la laringe (visión superior).

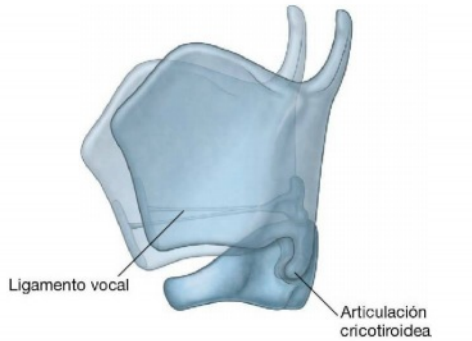

Fig. 8.215 Movimientos de las articulaciones cricotiroideas.

Puesto que los ligamentos vocales se dirigen entre la cara posterior del ángulo tiroideo y los cartílagos aritenoides se asientan sobre la lámina del cartílago cricoides, el movimiento hacia delante y la rotación hacia abajo del cartílago tiroides sobre el cartílago cricoides alarga eficazmente y tensa los ligamentos vocales.

Articulaciones cricoaritenoideas

Las articulaciones cricoaritenoideas entre las carillas articulares de las superficies superolaterales del cartílago cricoides y las bases de los cartílagos aritenoides, permiten que los cartílagos aritenoides se deslicen acercándose o separándose entre sí y que roten, de modo que las apófisis vocales giran hacia la línea media o alejándose de ella. Estos movimientos abducen o aducen los ligamentos vocales (fig. 8.216).

Cavidad de la laringe

La cavidad central de la laringe (fig. 8.217) tiene forma tubular y está tapizada por mucosa. Su soporte arquitectónico lo proporciona la membrana fibroelástica de la laringe y los cartílagos laríngeos a los cuales está unida.

La abertura superior de la cavidad (entrada de la laringe) se abre en la cara anterior de la laringe por debajo y posterior a la lengua (fig. 8.217A):

- Su borde anterior está formado por la mucosa que cubre el borde superior de la epiglotis.
- Los bordes laterales están formados por pliegues de mucosa **(pliegues ariepiglóticos),** que encierran los bordes superiores de las membranas cuadrangulares y los tejidos blandos adyacentes, y dos tuberosidades sobre el margen más posterolateral de la abertura laríngea sobre cada lado marcan las posiciones de los cartílagos cuneiforme y corniculado subyacentes.
- Su borde posterior en la línea media está formado por un pliegue mucoso que forma una depresión **(escotadura interaritenoidea)** entre las dos tuberosidades corniculadas.

La abertura inferior de la cavidad laríngea se continúa con la luz de la tráquea, está rodeada completamente por el cartílago cricoides y su posición es horizontal, a diferencia de la abertura laríngea, que es oblicua y apunta posterosuperiormente dentro de la faringe. Además, la abertura inferior está siempre abierta, mientras que la abertura laríngea puede cerrarse durante los movimientos descendentes de la epiglotis.

División en tres regiones principales

Dos pares de pliegues mucosos, los pliegues vestibular y vocal, que se proyectan medialmente desde las paredes laterales de la cavidad laríngea, la estrechan y la dividen en tres regiones principales: el vestíbulo, la cámara intermedia y la cavidad infraglótica (fig. 8.217B):

- El **vestíbulo** es la cámara superior de la cavidad laríngea, entre la abertura laríngea y los pliegues vestibulares, que encierran los ligamentos vestibulares y los tejidos blandos asociados.
- La parte media de la cavidad laríngea es muy estrecha y está entre los pliegues vestibulares, por encima, y los pliegues vocales, por debajo.
- El **espacio infraglótico** es la cámara más inferior de la cavidad laríngea, y está entre los pliegues vocales (que encierran los ligamentos vocales y el tejido blando relacionado) y la abertura inferior de la laringe.

Ventrículos y sáculos laríngeos

A cada lado, la mucosa de la cavidad media sobresale lateralmente a través del hueco entre los ligamentos vestibular y vocal para crear un espacio en forma de seno **(ventrículo laríngeo)** (fig. 8.217A). Una extensión tubular alargada de cada ventrículo (sáculo laríngeo) se proyecta anterosuperiormente entre el pliegue vestibular y el cartílago tiroides y puede alcanzar la altura del extremo del cartílago tiroides. Dentro de las paredes de estos sáculos laríngeos hay numerosas glándulas mucosas. El moco secretado en los sáculos lubrica los pliegues vocales.

Hendidura del vestíbulo y hendidura glótica

Desde arriba se observa (figs. 8.217C,D) una abertura con forma triangular (**hendidura del vestíbulo** o **rima vestibuli**) entre los dos pliegues vestibulares adyacentes y la entrada a la cámara media de la cavidad laríngea. El vértice de esta abertura

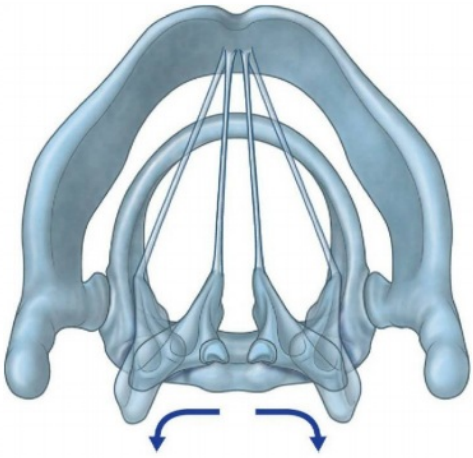

Fig. 8.216 Movimientos de las articulaciones cricoaritenoideas.

© Elsevier. Fotocopiar sin autorización es un delito.

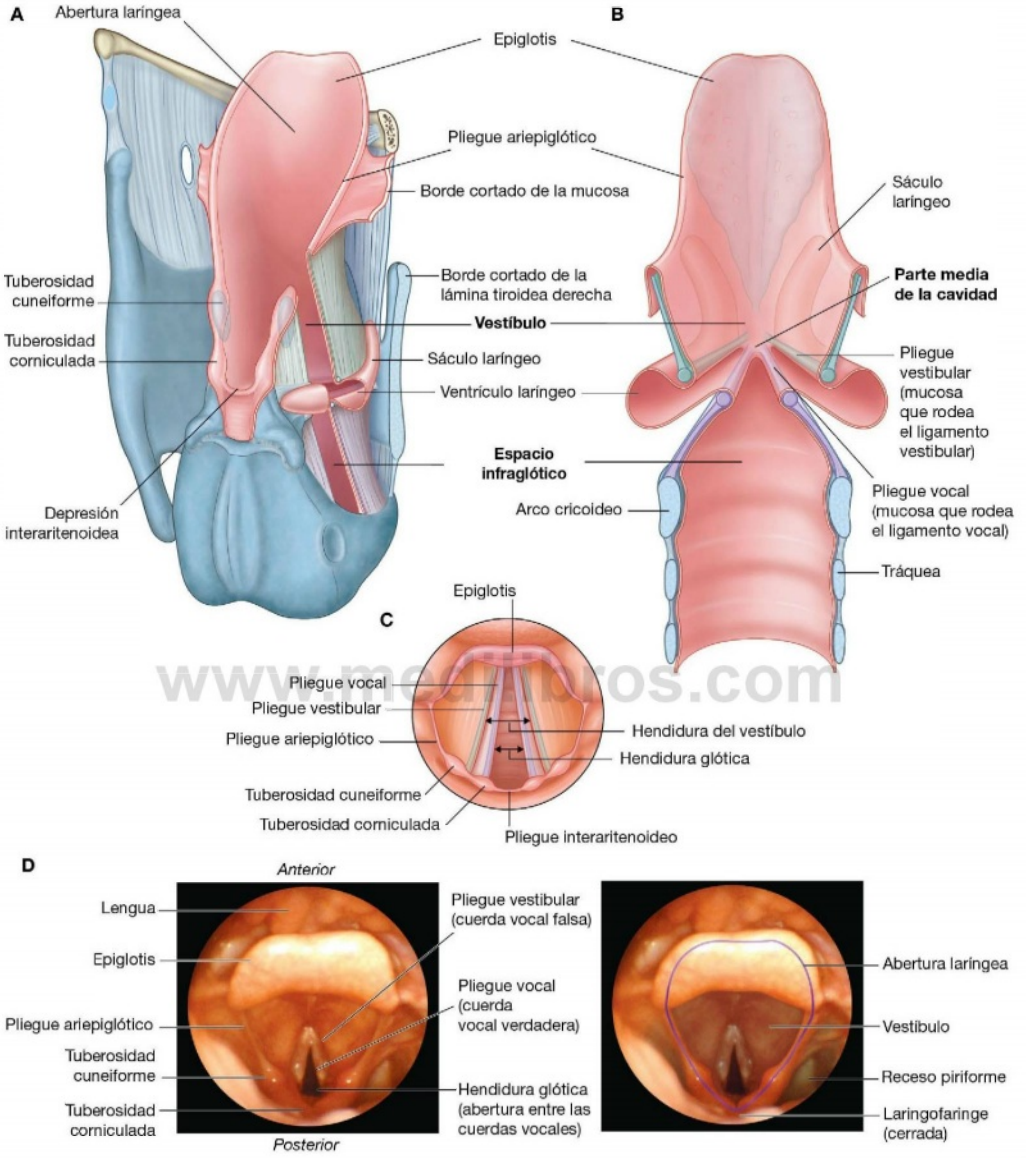

www.medilibros.com

Fig. 8.217 Cavidad laríngea. **A.** Visión posterolateral. **B.** Visión posterior (corte). **C.** Visión superior a través de la abertura laríngea. **D.** Fotografías marcadas de la laringe, visión superior.

es anterior y su base está formada por la pared posterior de la cavidad laríngea.

Inferior a los pliegues vestibulares, los pliegues vocales (cuerdas vocales verdaderas) y las partes adyacentes cubiertas de mucosa de los cartílagos aritenoides forman las paredes laterales de una abertura triangular similar pero más estrecha (**hendidura glótica** o **rima glottidis** entre los dos pliegues vocales adyacentes). Esta abertura separa la cámara media por encima de la cavidad infraglótica por abajo. La base de esta abertura triangular está formada por el pliegue de mucosa **(pliegue interaritenoideo)** en el final de la escotadura interaritenoidea.

Tanto la hendidura glótica como la hendidura del vestíbulo pueden abrirse y cerrarse mediante movimientos de los cartílagos aritenoides y las membranas fibroelásticas asociadas.

Músculos intrínsecos

Los músculos intrínsecos de la laringe (tabla 8.19) tensan los ligamentos vocales, abren y cierran la hendidura glótica, controlan las dimensiones interiores del vestíbulo, cierran la hendidura del vestíbulo y facilitan el cierre de la abertura laríngea. Pueden hacerlo principalmente por:

- Actuando sobre las articulaciones cricotiroidea y cricoaritenoidea.
- Ajustando la distancia entre la epiglotis y los cartílagos aritenoides.
- Tirando directamente de los ligamentos vocales.
- Forzando los tejidos blandos asociados con las membranas cuadrangulares y los ligamentos vestibulares hacia la línea media.

Tabla 8.19 Músculos intrínsecos de la laringe

www.medilibros.com

Músculo	Origen	Inserción	Inervación	Función
Cricotiroideo	Cara anterolateral del arco del cartílago cricoides	Parte oblicua: cuerno inferior del cartílago tiroides; parte recta: borde inferior del cartílago tiroides	Ramo externo del nervio laríngeo superior desde el nervio vago [X]	Rotación hacia delante y hacia abajo del cartílago tiroides sobre la articulación cricotiroidea
Cricoaritenoideo posterior	Depresión oval sobre la superficie posterior de la lámina del cartílago cricoides	Superficie posterior de la apófisis muscular del cartílago aritenoides	Ramo laríngeo recurrente del nervio vago [X]	Rotación externa y abducción del cartílago aritenoides. Los músculos cricoaritenoideos posteriores son los principales abductores de las cuerdas vocales. Es decir, son los principales responsables de abrir la hendidura glótica
Cricoaritenoideo lateral	Superficie superior del arco del cartílago cricoides	Superficie anterior de la apófisis muscular del cartílago aritenoides	Ramo laríngeo recurrente del nervio vago [X]	Rotación interna del cartílago aritenoides y aducción de las cuerdas vocales
Aritenoideo transverso	Borde lateral de la superficie posterior del cartílago aritenoides	Borde lateral de la superficie posterior del cartílago aritenoides opuesto	Ramo laríngeo recurrente del nervio vago [X]	Aducción del cartílago aritenoides
Aritenoideo oblicuo	Superficie posterior de la apófisis muscular del cartílago aritenoides	Superficie posterior del vértice del cartílago aritenoides adyacente; se extiende dentro del pliegue ariepiglótico	Ramo laríngeo recurrente del nervio vago [X]	Esfínter de la abertura laríngea
Tiroaritenoideo	Ángulo tiroideo y ligamento cricotiroideo adyacente	Superficie anterolateral del cartílago aritenoides; algunas fibras continúan en los pliegues ariepiglóticos en el borde lateral de la epiglotis	Ramo laríngeo recurrente del nervio vago [X]	Esfínter del vestíbulo y de la abertura laríngea
Vocales	Superficie lateral de la apófisis vocal del cartílago aritenoides	Ligamento vocal y ángulo tiroideo	Ramo laríngeo recurrente del nervio vago [X]	Ajusta la tensión en las cuerdas vocales

© Elsevier. Fotocopiar sin autorización es un delito.

Músculos cricotiroideos

Los músculos **cricotiroideos** tienen forma de abanico, se unen a las superficies anterolaterales del arco del cartílago cricoides y se expanden superior y posteriormente para unirse al cartílago tiroides (fig. 8.218).

Cada músculo tiene una parte oblicua y una parte recta:

- La **parte oblicua** va en dirección posterior desde el arco del cartílago cricoides al asta inferior del cartílago tiroides.
- La **parte recta** va más verticalmente desde el arco del cartílago cricoides al margen posteroinferior de la lámina tiroidea.

Los músculos cricotiroideos mueven las articulaciones cricotiroideas. Tiran del cartílago tiroides hacia adelante y lo giran hacia abajo con respecto al cartílago cricoides. Estas acciones alargan los pliegues vocales.

Los músculos cricotiroideos son los únicos músculos intrínsecos de la laringe inervados por los ramos laríngeos superiores de los nervios vagos [X]. Los demás músculos intrínsecos están inervados por los ramos laríngeos recurrentes de los nervios vagos [X].

Músculos cricoaritenoideos posteriores

Hay un **músculo cricotiroideo posterior** derecho y otro izquierdo (fig. 8.219). Las fibras de cada músculo se originan en una depresión grande, poco profunda, que hay sobre la superficie posterior de la lámina del cartílago cricoides, y se dirige superior y lateralmente para converger sobre la apófisis muscular del cartílago aritenoides.

Los músculos cricoaritenoideos posteriores abducen y rotan externamente (lateralmente) los cartílagos aritenoides, de ese modo se abre la hendidura glótica. Estos músculos son los principales abductores de los pliegues vocales. Están inervados por los ramos laríngeos recurrentes de los nervios vagos [X].

Músculos cricoaritenoideos laterales

Los músculos **cricoaritenoideos laterales** de cada lado se originan en la parte superior del arco del cartílago cricoides, y se dirigen posterior y superiormente para insertarse en la apófisis muscular del cartílago aritenoides (fig. 8.219).

Los músculos cricoaritenoideos laterales rotan internamente los cartílagos aritenoides. Estos movimientos producen la aducción (cierre) de los pliegues vocales.

Los cricoaritenoideos laterales están inervados por los ramos laríngeos recurrentes del nervio vago [X].

www.medilibros.com

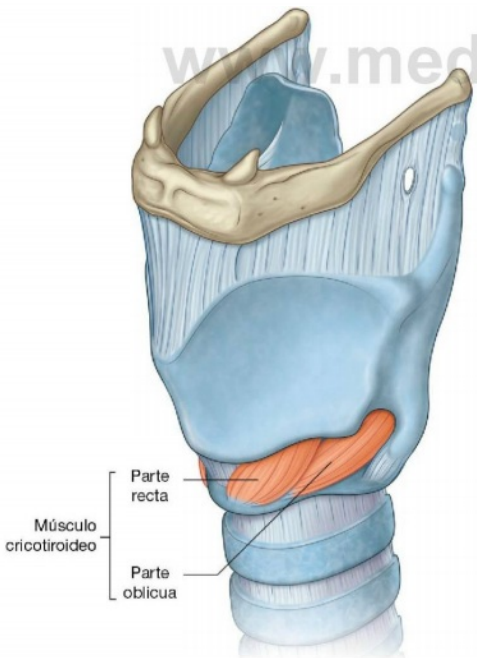

Fig. 8.218 Músculo cricotiroideo.

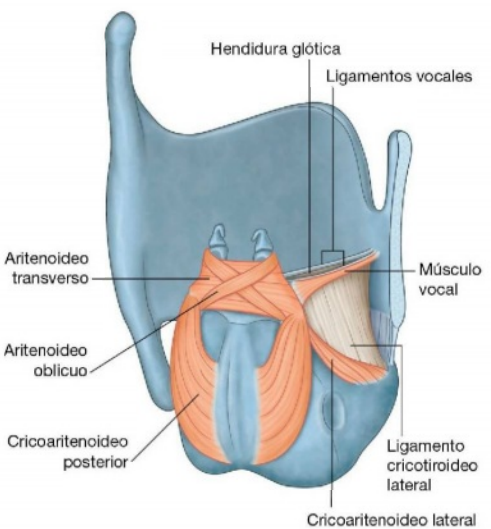

Fig. 8.219 Músculos cricoaritenoideo, aritenoideos oblicuo y transverso y vocales.

Músculo aritenoideo transverso

El músculo impar **aritenoideo transverso** se extiende en la distancia entre los márgenes laterales adyacentes de los cartílagos aritenoides y cubre las superficies posteriores de estos cartílagos (fig. 8.219). Aduce los cartílagos aritenoides y está inervado por los ramos laríngeos recurrentes del nervio vago [X].

Músculos aritenoideos oblicuos

Cada uno de los dos músculos **aritenoideos oblicuos** se dirige desde la superficie posterior de la apófisis muscular de un cartílago aritenoides hasta el vértice del cartílago aritenoides del otro lado (fig. 8.219). Algunas fibras del músculo continúan lateralmente alrededor del borde del cartílago aritenoides y dentro del pliegue ariepiglótico, donde continúan como la **parte ariepiglótica** del músculo (fig. 8.220).

Los aritenoideos oblicuos pueden disminuir la abertura laríngea estrechando la distancia entre los cartílagos aritenoides y la epiglotis. Están inervados por los ramos laríngeos recurrentes del nervio vago [X].

Vocales

Los músculos **vocales** son músculos alargados laterales y paralelos a cada ligamento vocal (fig. 8.219). Las fibras de cada músculo se unen posteriormente a la superficie lateral de la apófisis vocal y a la depresión adyacente sobre la superficie anterolateral del cartílago aritenoides, y anteriormente se insertan a lo largo del ligamento vocal hasta el ángulo tiroideo.

Los músculos vocales ajustan la tensión de los pliegues vocales y están inervados por los ramos laríngeos recurrentes del nervio vago [X].

Músculos tiroaritenoideos

Los dos músculos **tiroaritenoideos** son anchas tiras musculares laterales a la membrana fibroelástica de la laringe y los ventrículos y sáculos laríngeos (fig. 8.220). Cada músculo se extiende desde una línea vertical de origen en la mitad inferior del ángulo tiroideo y en la superficie externa adyacente del ligamento cricotiroideo hasta la superficie anterolateral del cartílago aritenoides. Algunas fibras pueden continuar dentro del pliegue ariepiglótico y extenderse hasta el borde de la epiglotis. Estas fibras son la **parte tiroepiglótica** del músculo.

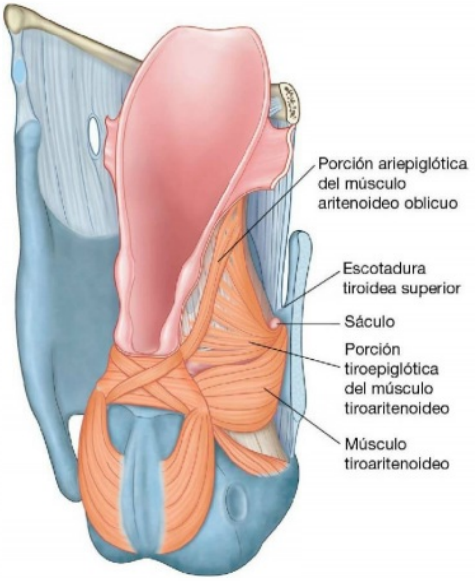

Fig. 8.220 Músculo tiroaritenoideo.

www.medilibros.com

Puesto que los músculos tiroaritenoideos son anchos y laterales a la membrana cuadrangular, actúan como un esfínter del vestíbulo empujando los tejidos blandos mediales a los músculos hacia la línea media. Los músculos también estrechan la abertura laríngea tirando de los cartílagos aritenoides hacia adelante mientras tiran simultáneamente de la epiglotis hacia los cartílagos aritenoides.

Los músculos tiroaritenoideos están inervados por los ramos laríngeos recurrentes del nervio vago [X].

© Elsevier. Fotocopiar sin autorización es un delito.

Función de la laringe

La laringe es un esfínter complejo para la parte inferior del tracto respiratorio y proporciona un mecanismo para producir sonidos. Los ajustes del tamaño de la cavidad central de la laringe se producen debido a cambios de las dimensiones de la hendidura glótica, la hendidura del vestíbulo, el vestíbulo y la abertura laríngea (fig. 8.221). Estos cambios se deben a las acciones musculares y a mecanismos laríngeos.

Respiración

Durante la respiración en reposo, la abertura laríngea, el vestíbulo, la hendidura del vestíbulo y la hendidura glótica están abiertas. Los cartílagos aritenoides están en abducción y la hendidura glótica tiene forma triangular (fig. 8.221A). Durante la inspiración forzada (fig. 8.221B), los cartílagos aritenoides rotan lateralmente, sobre todo por la acción de los músculos cricoaritenoideos posteriores. Como consecuencia, los pliegues

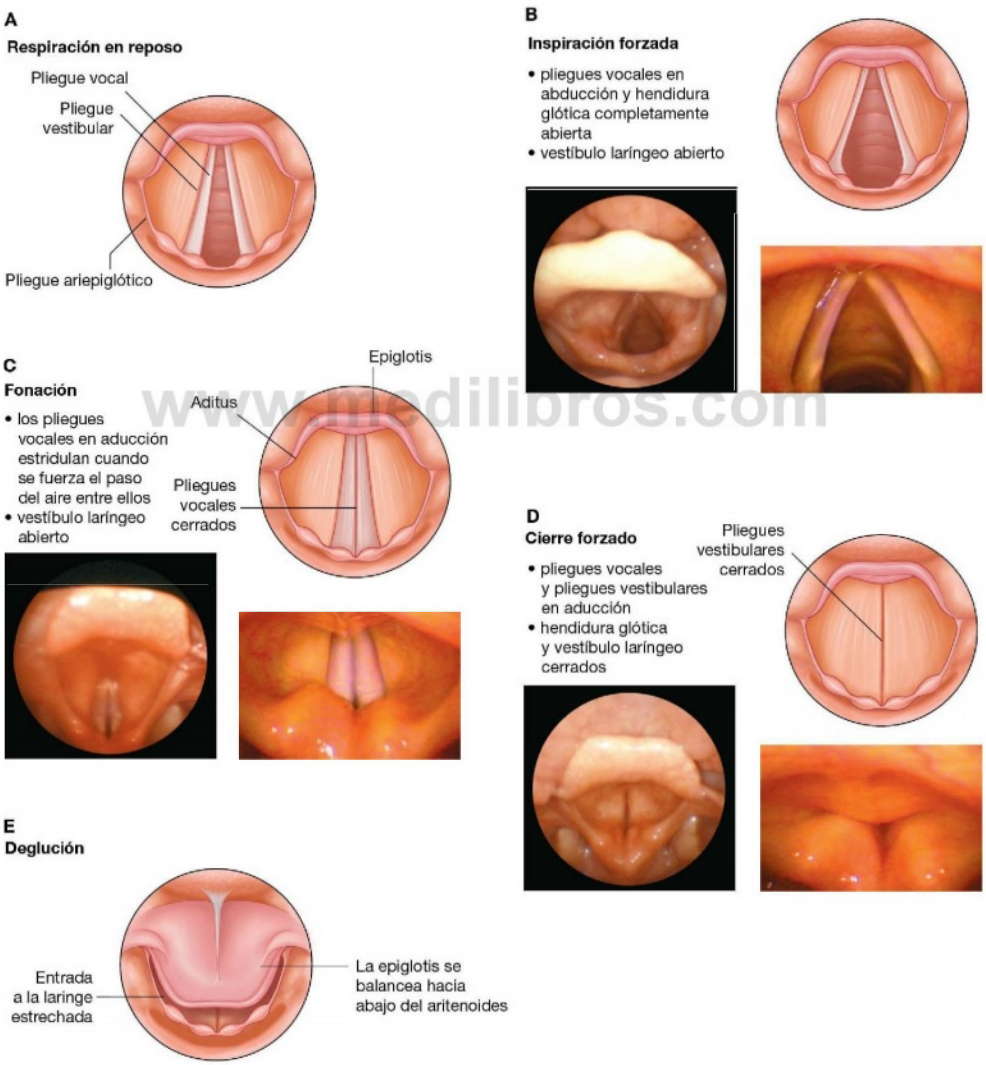

www.medilibros.com

Fig. 8.221 Función de la laringe. **A.** Respiración en reposo. **B.** Inspiración forzada. **C.** Fonación. **D.** Cierre forzado. **E.** Deglución.

vocales están en abducción y la hendidura glótica se ensancha en forma romboidea, lo que aumenta eficazmente el diámetro de las vías aéreas laríngeas.

Fonación

Durante la fonación, los cartílagos aritenoideos y los pliegues vocales están en aducción y el aire se fuerza a través de la hendidura glótica cerrada (fig. 8.221C). Esta acción produce la vibración de los pliegues vocales contra el lado opuesto y origina los sonidos, que pueden modificarse por las partes superiores de las vías aéreas y la cavidad oral. Los músculos vocales y cricotiroideo pueden ajustar la tensión de los pliegues vocales.

Cierre forzado

El cierre forzado de la laringe (fig. 8.221D) se produce cuando se retiene el aire en la cavidad torácica para estabilizar el tronco, por ejemplo durante los levantamientos bruscos, o como parte de los mecanismos para aumentar la presión intraabdominal. Durante el cierre forzado, la hendidura glótica está completamente cerrada, así como la hendidura del vestíbulo y las partes inferiores del vestíbulo. El resultado es el cierre completo y forzado de las vías aéreas.

Deglución

En la deglución, la hendidura glótica, la hendidura del vestíbulo y el vestíbulo están cerrados y la abertura laríngea se estrecha. Además, la laringe se mueve hacia arriba y adelante. Esto hace que la epiglotis oscile hacia abajo con respecto al cartílago aritenoides y se estreche eficazmente o se cierre la abertura laríngea (fig. 8.221E). El movimiento hacia arriba y adelante de la laringe también abre el esófago, que está unido a la parte posterior de la lámina del cartílago cricoides. Todas estas acciones juntas evitan que los sólidos y los líquidos entren en las vías aéreas y facilitan su movimiento hacia el esófago a través del receso piriforme.

Conceptos prácticos

Traqueotomía

Una traqueotomía es un procedimiento mediante el cual se practica un agujero en la tráquea y se inserta un tubo para permitir la ventilación.

Generalmente, se realiza una traqueotomía en situaciones de emergencia cuando hay obstrucción de la laringe debido a la inhalación de un cuerpo extraño, edema grave secundario a una reacción anafiláctica, o por un traumatismo grave de la cabeza y el cuello.

En situaciones de emergencia, puede identificarse el ligamento cricotiroideo mediante palpación simple y puede insertarse una aguja pequeña para establecer una vía aérea. Este procedimiento se denomina «cricotirotomía».

La situación típica en la que se realiza la traqueotomía es en un ambiente tranquilo en un escenario quirúrgico. Se realiza una incisión transversa pequeña en el tercio inferior del cuello, en la parte anterior. Las tiras musculares se desvían lateralmente y puede verse la tráquea fácilmente. A veces es necesario dividir el istmo de la glándula tiroides. Se hace una incisión en el segundo y tercer anillos traqueales y se inserta un tubo de traqueotomía pequeño.

Después de mantener la traqueotomía in situ durante el tiempo necesario, se quita simplemente. El agujero a través del cual se insertó se cierra sin ninguna intervención.

Los pacientes con traqueotomía de larga duración son incapaces de vocalizar porque no pasa aire a través de las cuerdas vocales.

Conceptos prácticos

Laringoscopia

La laringoscopia es un procedimiento médico que se utiliza para explorar la laringe. En ella se evalúan los trastornos de la deglución, las cuerdas vocales y disfonías y los tumores y masas de la laringe.

La laringe se suele visualizar de dos formas.

La laringoscopia indirecta supone pasar un pequeño espejo (parecido al que usan los odontólogos) a la orofaringe para permitir la visualización indirecta de la laringe.

La laringoscopia directa se realiza mediante un dispositivo con una punta curvada para mantener la lengua y la epiglotis hacia delante, lo que permite la inspección directa de la laringe. Este procedimiento sólo puede realizarse en pacientes inconscientes o con el reflejo nauseoso afectado. Otros métodos de exploración incluyen el paso de fibroendoscopios a través de la cavidad oral o nasal.

© Elsevier. Fotocopiar sin autorización es un delito.

Vasos

Arterias

Las arterias laríngeas superior e inferior se encargan de la irrigación sanguínea principal de la laringe (fig. 8.222):

- La **arteria laríngea superior** se origina cerca del borde superior del cartílago tiroides, en la rama tiroidea superior de la arteria carótida externa, y acompaña a la rama interna del nervio laríngeo superior a través de la membrana tirohioidea para recorrer la laringe.
- La **arteria laríngea inferior** se origina en la rama tiroidea inferior del tronco tirocervical de la arteria subclavia inferior en el cuello y, junto con el nervio laríngeo recurrente, asciende en el surco entre el esófago y la tráquea; entra en la laringe pasando por debajo del borde del músculo constrictor inferior de la faringe.

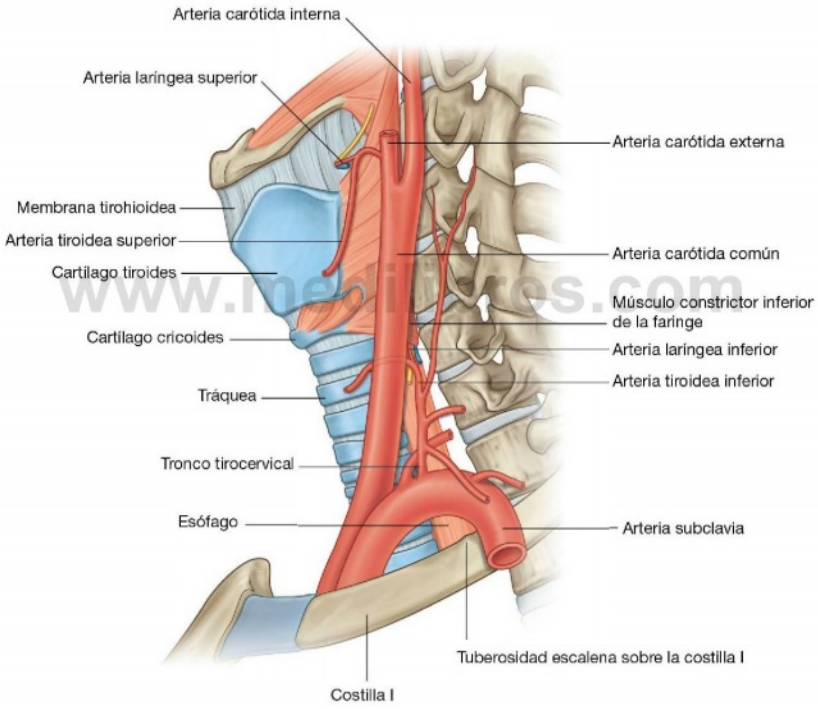

Fig. 8.222 Irrigación arterial de la laringe, visión lateral izquierda.

Venas

Las venas que drenan la laringe acompañan a las arterias:

- Las **venas laríngeas superiores** drenan en las venas tiroideas superiores, que drenan a su vez en las venas yugulares internas (fig. 8.223).
- Las **venas laríngeas inferiores** drenan en las venas tiroideas inferiores, que drenan a su vez en la vena braquiocefálica izquierda.

Sistema linfático

Los vasos linfáticos drenan regiones que se encuentran por encima y por debajo de los pliegues vocales:

- Los que están por encima de los pliegues vocales siguen la arteria laríngea superior y terminan en los nódulos cervicales profundos asociados con la bifurcación de la arteria carótida común.
- Los que están por debajo de los pliegues vocales drenan en los nódulos profundos asociados con la arteria tiroidea inferior o con nódulos asociados con la parte frontal del ligamento cricotiroideo o la parte superior de la tráquea.

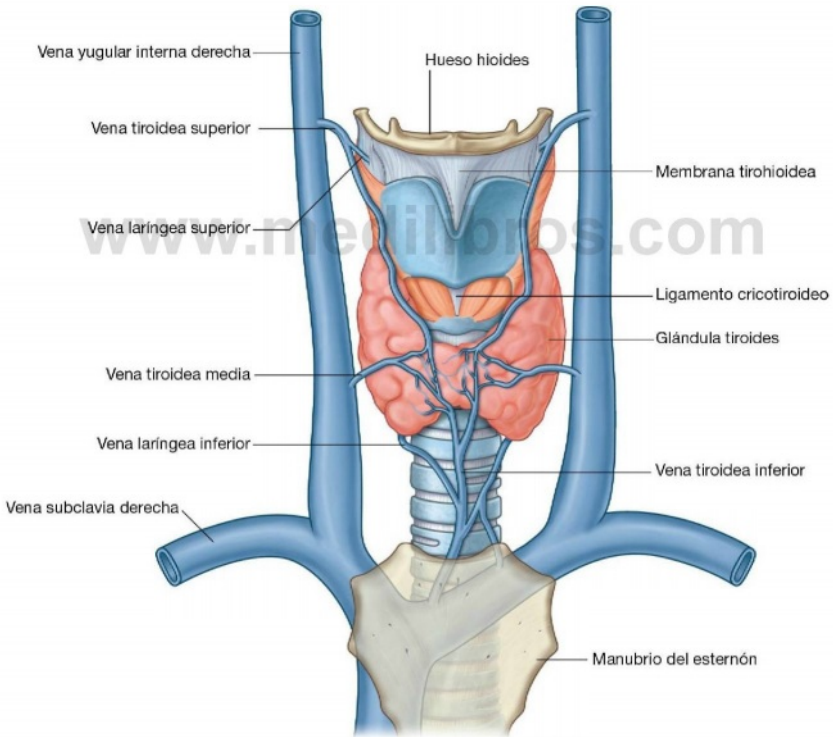

Fig. 8.223 Drenaje venoso de la laringe, visión anterior.

© Elsevier. Fotocopiar sin autorización es un delito.

Nervios

Dos ramos del nervio vago [X], los nervios laríngeos superiores y los nervios laríngeos recurrentes (fig. 8.224), se encargan de la inervación sensitiva y motora de la laringe.

Nervios laríngeos superiores

Los **nervios laríngeos superiores** se originan en los ganglios vagales inferiores en la parte alta del cuello (fig. 8.224). A cada lado, descienden medialmente a la arteria carótida interna y se dividen en **ramos interno** y **externo** por encima del nivel del asta superior del hueso hioides:

- El ramo externo (nervio laríngeo externo) desciende a lo largo de la pared lateral de la faringe para inervar y penetrar en el constrictor inferior de la faringe y termina inervando el músculo cricotiroideo.
- El ramo interno (nervio laríngeo interno) se dirige anteroinferiormente para penetrar en la membrana tirohioidea; es principalmente sensitivo e inerva la cavidad laríngea por debajo del nivel de los pliegues vocales.

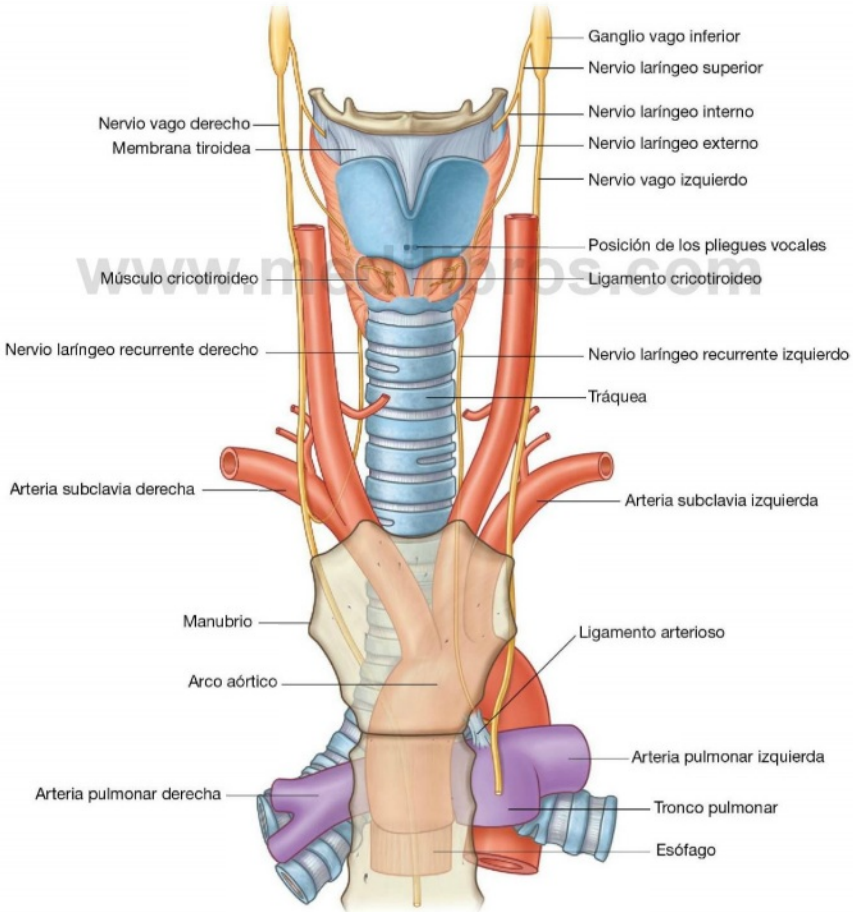

Fig. 8.224 Inervación de la laringe.

Nervios laríngeos recurrentes

Los nervios laríngeos recurrentes son (fig. 8.224):

- Sensitivo de la cavidad laríngea, por debajo del nivel de los pliegues vocales.
- Motores de todos los músculos intrínsecos de la laringe, excepto para el cricotiroideo.

El nervio laríngeo recurrente izquierdo se origina en el tórax, mientras que el nervio laríngeo recurrente derecho se origina en la raíz del cuello. Generalmente, ambos nervios ascienden en el cuello en el surco entre el esófago y la tráquea, y entran en la laringe debajo del borde del constrictor inferior. Pueden dirigirse medial, lateral o a través del ligamento lateral de la glándula tiroides, que une la glándula tiroides a la tráquea y a la parte inferior del cartílago cricoides a cada lado.

CAVIDADES NASALES

Las dos cavidades nasales son las partes más superiores del tracto respiratorio y contienen los receptores olfativos. Son espacios alargados con forma de cuña con una base inferior grande y un vértice superior estrecho (figs. 8.225 y 8.226). Una estructura esquelética que consiste principalmente en hueso y cartílago sujeta las aberturas.

Las regiones anteriores más pequeñas de las cavidades están rodeadas por la nariz, mientras que las regiones posteriores más grandes están más centradas dentro del cráneo. Las aberturas anteriores de las cavidades nasales son las narinas, que se abren en la superficie inferior de la nariz. Las aberturas posteriores son las coanas, que se abren en la nasofaringe.

Las cavidades nasales están separadas:

- Una de la otra por un tabique nasal en la línea media.
- De la cavidad oral por abajo por el paladar duro.

www.medilibros.com

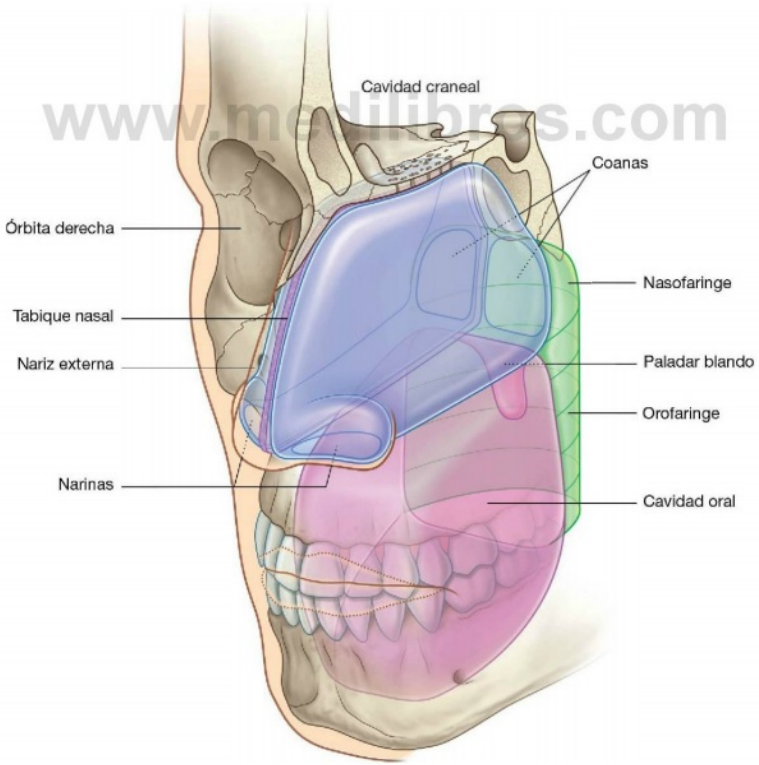

Fig. 8.225 Cavidades nasales (visión anterolateral). Relación con otras cavidades.

© Elsevier. Fotocopiar sin autorización es un delito.

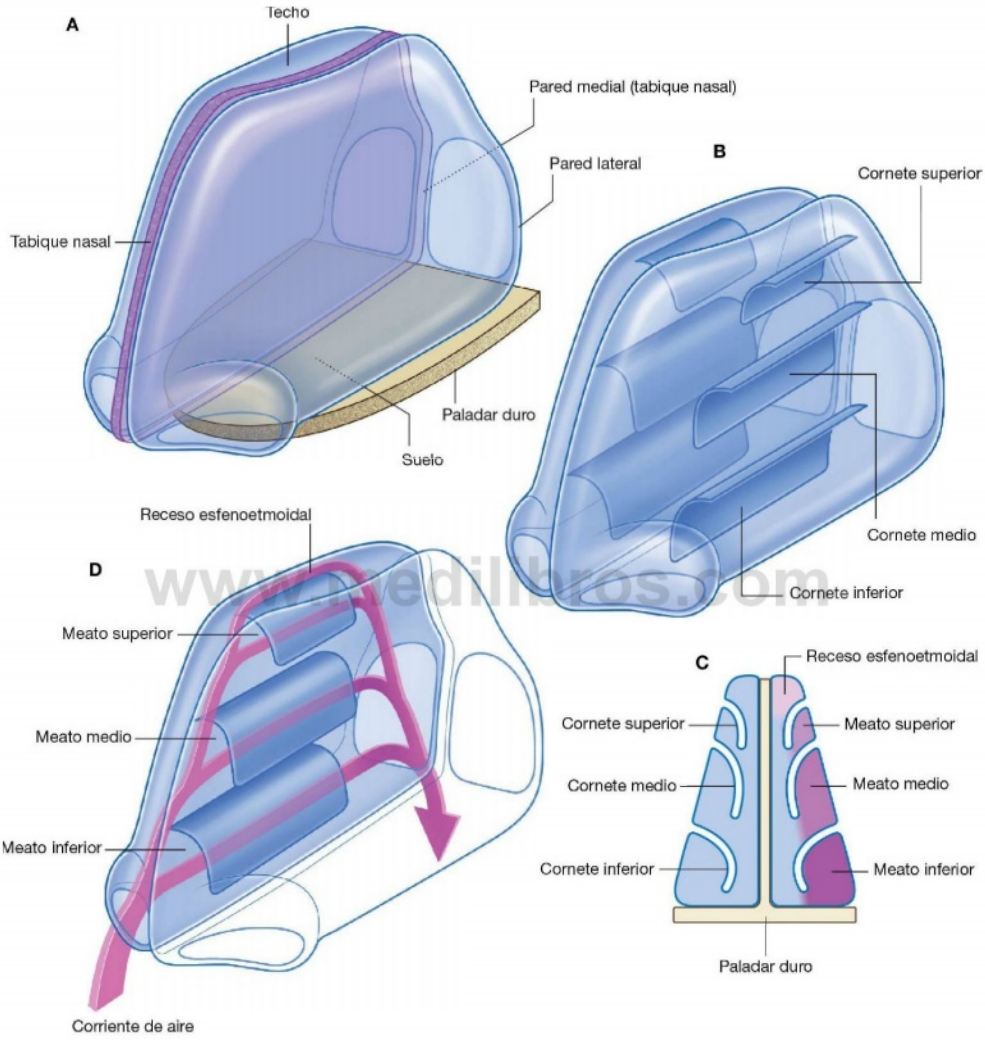

www.medilibros.com

Fig. 8.226 Cavidades nasales. **A.** Base, techo y paredes laterales. **B.** Cornetes en las paredes laterales. **C.** Corte coronal. **D.** Conductos aéreos en la cavidad nasal derecha.

- De la cavidad craneal por arriba por partes de los huesos frontal, etmoides y esfenoides.

Lateralmente a las cavidades nasales están las órbitas.

Cada cavidad nasal tiene un suelo, un techo, una pared medial y una pared lateral (fig. 8.226A).

Pared lateral

La pared lateral se caracteriza por tres salientes curvados de hueso (cornetes), que están uno encima de otro y que se proyectan medial e inferiormente a través de la cavidad nasal (fig. 8.226B). Los bordes medial, anterior y posterior de los cornetes son libres.

Los cornetes dividen cada cavidad nasal en cuatro canales aéreos (figs. 8.226C,D):

- Un **meato nasal inferior** entre el **cornete inferior** y el suelo de las fosas nasales.
- Un **meato nasal medio** entre el **cornete medio** y el inferior.
- Un **meato nasal superior** entre el **cornete** medio y el **superior.**
- Un **receso esfenoetmoidal** entre el cornete superior y el techo de las fosas nasales.

Estos cornetes aumentan la superficie de contacto entre los tejidos de la pared lateral y el aire respirado.

Las aberturas de los senos paranasales, que son extensiones de la cavidad nasal que erosionan los huesos circundantes durante la infancia y el principio de la edad adulta, están en la pared lateral y el techo de las cavidades nasales (fig. 8.227). Además, la pared lateral también tiene la abertura del conducto nasolagrimal, que drena las lágrimas desde el ojo a la cavidad nasal.

Regiones

Cada cavidad nasal consta de tres grandes regiones: el vestíbulo nasal, la región respiratoria y la región olfativa (fig. 8.228):

- El **vestíbulo nasal** es un pequeño espacio dilatado interno a las narinas que está recubierto por dentro por piel y contiene folículos pilosos.
- La **región respiratoria** es la parte más grande de la cavidad nasal, tiene un aporte neurovascular rico, y está revestida por epitelio respiratorio compuesto principalmente de células mucosas y ciliadas.
- La **región olfativa** es pequeña, se encuentra en el extremo de cada cavidad nasal, está revestida por epitelio olfativo y contiene receptores olfativos.

Además de tener receptores del sentido del olfato (olfación), las cavidades nasales ajustan la temperatura y la humedad del aire respirado gracias a su abundante irrigación, y atrapan y eliminan partículas de las vías aéreas filtrando el aire por medio de los pelos presentes en el vestíbulo y capturando cuerpos

www.medilibros.com

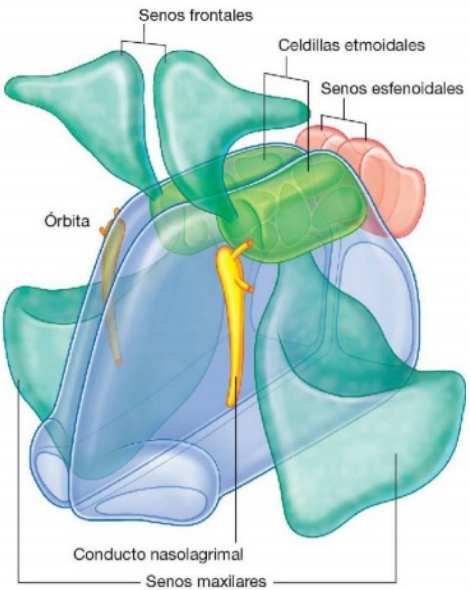

Fig. 8.227 Senos paranasales y conducto nasolagrimal.

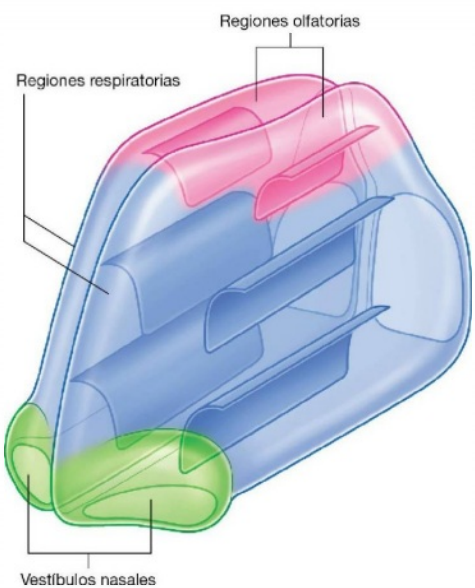

Fig. 8.228 Regiones de las cavidades nasales.

© Elsevier. Fotocopiar sin autorización es un delito.

extraños con una capa de moco abundante. El moco normalmente es desplazado en dirección posterior por medio de los cilios de las células epiteliales de las cavidades nasales y termina por ser tragado.

Inervación e irrigación sanguínea

Tres nervios craneales inervan las cavidades nasales:

- El nervio olfativo [I] se encarga de la olfación.
- El nervio trigémino [V] se encarga de la sensación general, el nervio oftálmico [V_1] de la región anterior y el nervio maxilar [V_2] de la región posterior.
- Todas las glándulas están inervadas por fibras parasimpáticas del nervio facial [VII] (nervio petroso mayor), que se une a ramos del nervio maxilar [V_2] en la fosa pterigopalatina.

Las fibras simpáticas proceden en último lugar de T1 de la médula espinal. Hacen sinapsis sobre todo en los ganglios simpáticos cervicales superiores, y las fibras posganglionares alcanzan las cavidades nasales acompañando a los vasos sanguíneos, o uniéndose a los ramos del nervio maxilar [V_2] en la fosa pterigopalatina.

La irrigación sanguínea de las cavidades nasales corre a cargo de:

- Ramas terminales de las arterias maxilar y facial, que se originan desde la arteria carótida externa.
- Ramas etmoidales de la arteria oftálmica, que se origina en la arteria carótida interna.

Estructura esquelética

Los huesos que contribuyen a formar el esqueleto de las cavidades nasales incluyen:

- Los huesos impares etmoides, esfenoides, frontal y vómer.
- Los huesos pares nasales, maxilares, palatinos y lagrimales y los cornetes inferiores.

De todos estos huesos que se asocian con las cavidades nasales, el etmoides es uno de los más importantes.

Hueso etmoides

El etmoides es uno de los huesos más complejos del cráneo. Contribuye a formar el techo, la pared lateral y la pared medial de ambas cavidades nasales, y contiene las celdillas etmoidales (senos etmoidales).

El hueso etmoides en conjunto tiene forma de cubo (fig. 8.229A) y está formado por dos **laberintos etmoidales** con forma de caja rectangular, uno a cada lado, unidos superiormente a lo largo de la línea media por una hoja perforada de hueso (la **lámina cribosa**). Una segunda hoja de hueso (la **lámina perpendicular**) desciende verticalmente en el plano medio sagital desde la lámina cribosa para formar parte del tabique nasal.

Cada laberinto etmoidal está formado por dos hojas delicadas de hueso, y entre ellas están celdillas etmoidales.

- La hoja lateral de hueso (la **lámina papirácea del etmoides**) es plana y forma parte de la pared medial de la órbita.
- La hoja medial de hueso forma la parte superior de la pared lateral de la cavidad nasal y se caracteriza por dos apófisis y un abultamiento (fig. 8.229B). Las dos apófisis son dos promontorios óseos curvados (los cornetes superior y medio), que se proyectan a lo largo de la cavidad nasal y se curvan hacia abajo para terminar en bordes mediales libres. Por debajo del origen del cornete medio, las celdillas etmoidales medias forman una gran prominencia (la **ampolla etmoidal**), sobre la pared medial del laberinto.

Extendiéndose anterosuperiormente desde debajo de la ampolla hay un surco (el **infundíbulo etmoidal**), que continúa hacia arriba, y se acerca para formar un conducto que penetra en el laberinto etmoidal y se abre en el seno frontal. Este conducto es para el conducto frontonasal, en el que drena el seno frontal.

La superficie superior del laberinto etmoidal se articula con el hueso frontal, que generalmente completa el techo de las celdillas etmoidales, mientras que la superficie anterior se articula con la apófisis frontal del maxilar y con el hueso lagrimal. La superficie inferior se articula con el borde medial superior del maxilar.

Una proyección delicada con forma irregular (la **apófisis unciforme**) sobre la cara anterior de la superficie inferior del laberinto etmoidal se extiende posteroinferiormente a través de un gran defecto (el **hiato maxilar**) en la pared medial del maxilar para articularse con el cornete inferior.

La lámina cribosa es la cúspide de las cavidades nasales, llena la **escotadura etmoidal** en el hueso frontal (fig. 8.229) y separa las cavidades nasales, inferiores, de la cavidad craneal, superior. Pequeñas perforaciones en el hueso permiten que las fibras del nervio olfativo [I] pasen entre las dos regiones.

Una gran apófisis triangular (la **crista galli**), en la línea media sobre la superficie superior de la lámina cribosa, sujeta un pliegue (la hoz del cerebro) de la duramadre en la cavidad craneal.

La lámina perpendicular del hueso etmoides tiene forma cuadrangular, desciende en la línea media desde la lámina cribosa y forma la parte superior del tabique nasal medio (fig. 8.229). Se articula:

- Posteriormente, con la cresta esfenoidal del cuerpo del hueso esfenoides.
- Anteriormente, con la espina nasal del hueso frontal y con la zona de articulación en la línea media entre los dos huesos nasales.

www.medilibros.com

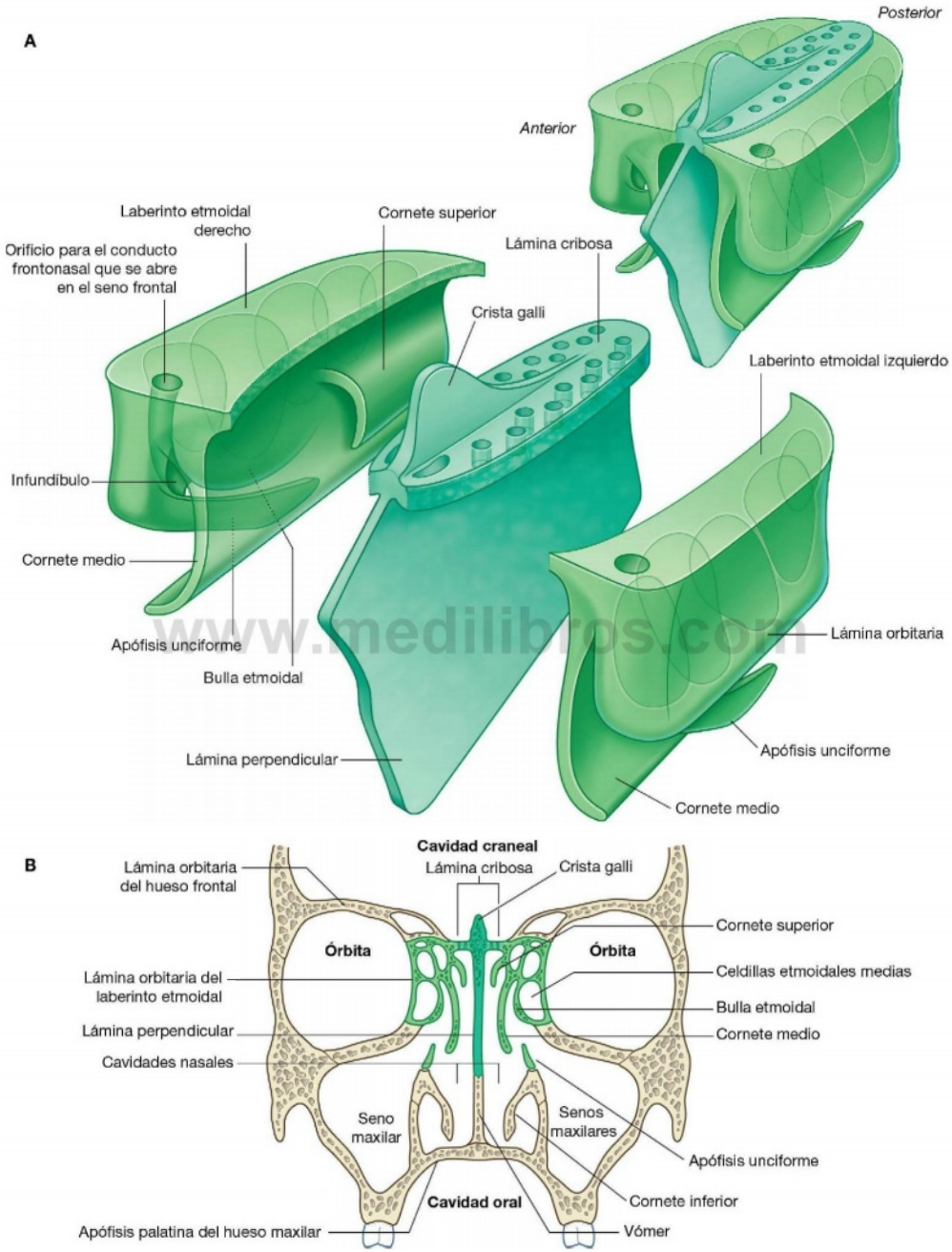

www.medilibros.com

Fig. 8.229 Hueso etmoides. **A.** Forma de conjunto. **B.** Corte coronal del cráneo.

© Elsevier. Fotocopiar sin autorización es un delito.

- Por debajo, anteriormente con el cartílago del tabique y posteriormente con el vómer.

Nariz

La nariz se extiende desde las cavidades nasales hacia la parte frontal de la cara y posiciona las narinas hacia abajo (fig. 8.230). Tiene forma piramidal con su vértice anterior. El ángulo superior de la nariz entre las aberturas de las órbitas continúa con la frente.

Como las regiones posteriores, las partes anteriores de las cavidades nasales presentes dentro de la nariz se mantienen abiertas por una estructura esquelética, que está formada en parte por hueso y sobre todo por cartílago:

- La nariz continúa con el cráneo por las partes óseas; los huesos nasales y partes de los huesos maxilar y frontal proporcionan apoyo.
- Anteriormente, a cada lado, el apoyo lo proporcionan la apófisis **lateral** del cartílago del tabique, el cartílago **alar principal** y tres de los cuatro **cartílagos alares menores**, y un cartílago impar del tabique en la línea media que forma la parte anterior del tabique nasal.

Senos paranasales

Hay cuatro senos aéreos paranasales: las celdillas etmoidales y los senos esfenoidal, maxilar y frontal (figs. 8.231A,B). Cada uno se denomina en función del hueso en que se encuentra.

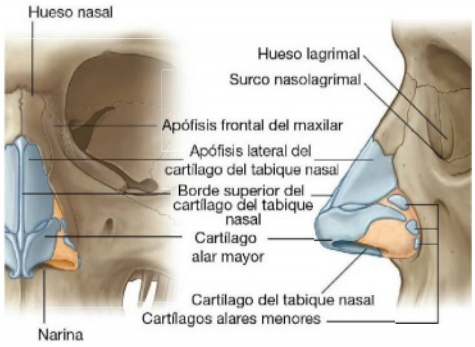

Fig. 8.230 Nariz.

www.medilibros.com

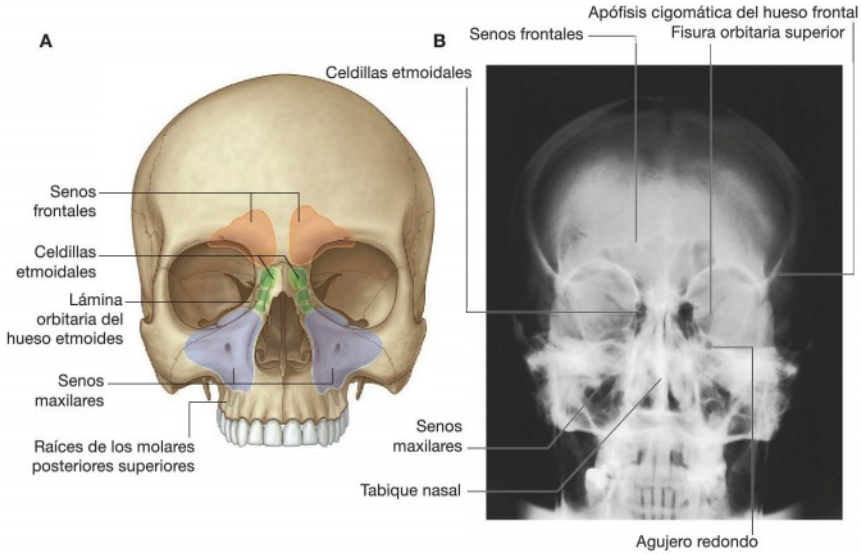

Fig. 8.231 Senos paranasales. **A.** Visión anterior. **B.** Radiografía posteroanterior del cráneo.

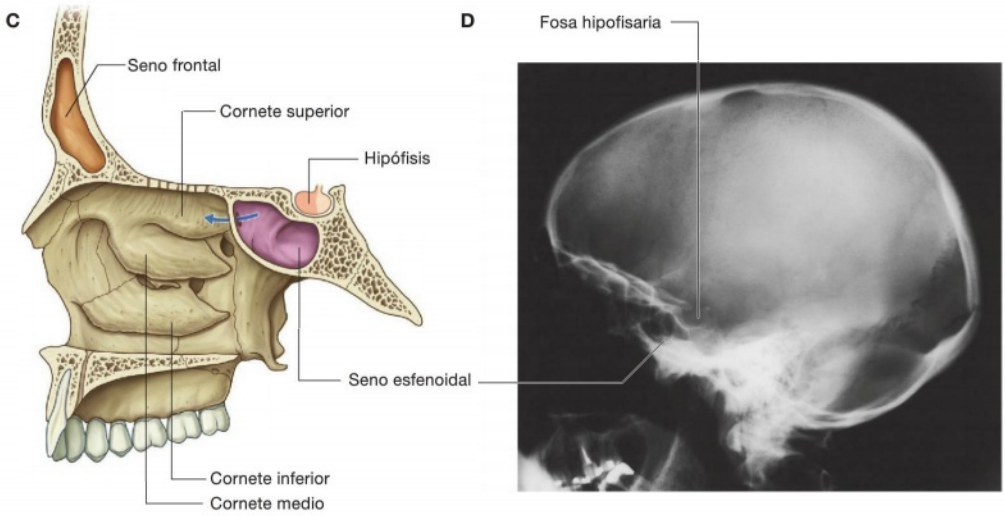

Fig. 8.231 *(cont.)* **C.** Visión paramedial de la cavidad nasal derecha. **D.** Radiografía lateral del cráneo.

www.medilibros.com

Los senos paranasales se desarrollan como excrecencias desde las cavidades nasales erosionando el interior de los huesos circundantes. Todos están:

- Revestidos por mucosa respiratoria, que es ciliada y secreta moco.
- Abiertos en las cavidades nasales.
- Inervados por ramos del nervio trigémino [V].

Senos frontales

Los senos frontales, uno a cada lado, tienen un tamaño variable y son los senos más superiores (figs. 8.231A-C). Tienen forma triangular y están situados en la parte inferior del hueso frontal. La base de cada seno triangular se orienta verticalmente en el hueso en la línea media por encima del puente de la nariz y, lateralmente, el extremo es aproximadamente un tercio del recorrido a lo largo del borde superior de la órbita.

Cada seno frontal drena por encima de la pared lateral del meato medio a través del conducto frontonasal, que entra en el laberinto etmoidal y continúa en el infundíbulo etmoidal en el extremo frontal del **hiato semilunar.**

Los senos frontales están inervados por ramos del nervio supraorbitario procedente del nervio oftálmico [V_1]. Están irrigados por ramas de las arterias etmoidales anteriores.

Celdillas etmoidales

Las celdillas etmoidales de cada lado ocupan el laberinto etmoidal (figs. 8.231A,B). Cada grupo de celdillas está separado de la órbita por la fina lámina papirácea del laberinto etmoidal, y desde la cavidad nasal por la pared medial del laberinto etmoidal.

Las celdillas etmoidales están formadas por un número variable de cámaras aéreas individuales. Estas cámaras se dividen en anteriores, medias y posteriores según la localización de sus aberturas en la pared lateral de la cavidad nasal:

- Las celdillas etmoidales anteriores se abren en el infundíbulo etmoidal o en el conducto frontonasal.
- Las celdillas etmoidales medias se abren sobre la bulla etmoidal, o en la pared lateral, por encima de esta estructura.
- Las celdillas etmoidales posteriores se abren en la pared lateral del meato nasal superior.

Puesto que las celdillas etmoidales suelen erosionar dentro de los huesos más allá de los límites del laberinto etmoidal, sus paredes pueden estar completadas por los huesos frontal, maxilar, lagrimal, esfenoides y palatino.

Las celdillas etmoidales están inervadas por:

- Los **ramos etmoidales anterior** y **posterior** del nervio nasociliar procedente del nervio oftálmico [V_1].

© Elsevier. Fotocopiar sin autorización es un delito.

- El nervio maxilar [V_2] a través de los ramos orbitarios desde el ganglio pterigopalatino.

Las celdillas etmoidales reciben el aporte de sangre a través de ramas de las arterias etmoidales anterior y posterior.

Senos maxilares

Los senos maxilares, uno a cada lado, son los senos paranasales más grandes y llenan completamente los cuerpos del maxilar (figs. 8.231A,B). Tienen forma piramidal, con el vértice dirigido lateralmente y la base en la pared lateral de la cavidad nasal adyacente. La pared medial o base del seno maxilar está formada por el maxilar y por partes del cornete inferior y el hueso palatino que descansa sobre el hiato maxilar.

La abertura del seno maxilar está cerca del extremo superior de la base, en el centro del hiato semilunar, que socava la pared lateral del meato nasal medio.

Las relaciones del seno maxilar son las siguientes:

- La superficie superolateral (techo) se relaciona por encima con la órbita.
- La superficie anterolateral se relaciona por debajo con las raíces de los molares y premolares superiores y la parte frontal de la cara.
- La pared posterior se relaciona detrás con la fosa infratemporal.

Los senos maxilares están inervados por los ramos infraorbitarios y alveolares del nervio maxilar [V_2], y reciben el aporte sanguíneo a través de ramas que proceden de las ramas infraorbitarias y alveolares superiores de las arterias maxilares.

Senos esfenoidales

Los senos esfenoidales, uno a cada lado, dentro del cuerpo del esfenoides, se abren en el techo de la cavidad nasal a través de aberturas sobre la pared posterior del receso esfenoetmoidal (figs. 8.231C,D). Las aberturas están altas sobre las paredes anteriores de los senos esfenoidales.

Los senos esfenoidales se relacionan:

- Por encima, con la cavidad craneal, en especial con la hipófisis y el quiasma óptico.
- Lateralmente, con la cavidad craneal, especialmente con los senos cavernosos.
- Por debajo y por el frente, con las cavidades nasales.

Puesto que los senos esfenoidales sólo están separados de las cavidades nasales por unas láminas óseas delgadas por debajo y por la fosa hipofisaria por encima, puede accederse quirúrgicamente a la hipófisis a través del techo de las cavidades nasales pasando primero a través de la cara anteroinferior del hueso esfenoides en el seno esfenoidal, y a través del extremo superior del hueso esfenoides en la fosa hipofisaria.

La inervación de los senos del esfenoides la realizan:

- El ramo etmoidal posterior del nervio oftálmico [V_1].
- El nervio maxilar [V_2] a través de los ramos orbitarios del ganglio pterigopalatino.

Los senos esfenoidales están irrigados por ramas de las arterias faríngeas procedentes de las arterias maxilares.

Paredes, suelo y techo

Pared medial

La pared medial de cada cavidad nasal es la superficie cubierta de mucosa del tabique nasal fino, que se orienta verticalmente en el plano medio sagital y separa una de otra las cavidades nasales izquierda y derecha.

El tabique nasal (fig. 8.232) consta de:

- El **cartílago nasal del tabique** anteriormente.
- Posteriormente, sobre todo por el vómer y la lámina perpendicular del etmoides.
- Pequeñas contribuciones de los huesos nasales donde se unen en la línea media, y la espina nasal del frontal.
- Contribuciones de las crestas de los huesos maxilares y palatino, la parte rostral del esfenoides y la cresta incisiva del maxilar.

www.medilibros.com

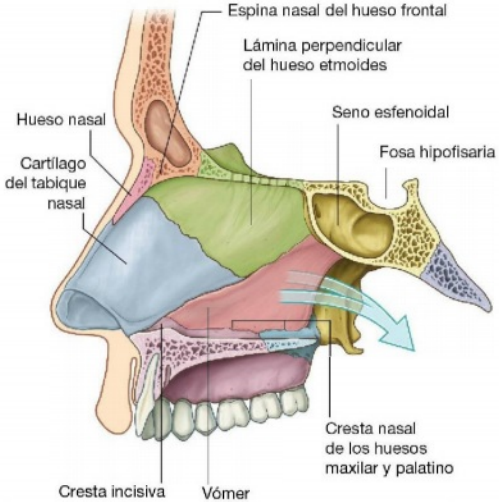

Fig. 8.232 Pared medial de la cavidad nasal: el tabique nasal.

Conceptos prácticos

Desviación del tabique nasal

El tabique nasal está situado normalmente en la línea media; sin embargo, no es infrecuente encontrar desviaciones, muchas de ellas secundarias a un traumatismo. La desviación extrema puede provocar obstrucción nasal. El tratamiento de las desviaciones del tabique es quirúrgico.

Suelo

El suelo de cada cavidad nasal (fig. 8.233) es liso, cóncavo y mucho más amplio que el techo. Consta de:

- Tejidos blandos de la nariz.
- La parte superior de la apófisis palatina del maxilar, y la lámina horizontal del palatino, que juntos forman el paladar duro.

Las narinas se abren anteriormente dentro del suelo, y la abertura superior del conducto incisivo está profunda en la mucosa inmediatamente lateral al tabique nasal cerca de la parte frontal del paladar duro.

Techo

El techo de la cavidad nasal es estrecho y es más alto en las regiones centrales donde está formado por la lámina cribosa del etmoides (fig. 8.234).

Anterior a la lámina cribosa, el techo se inclina inferiormente hacia las narinas y está formado por:

- La espina nasal del frontal y los huesos nasales.
- La apófisis lateral del cartílago del tabique y los cartílagos alares mayores de la nariz.

Posteriormente, el techo de cada cavidad se inclina inferiormente hacia las coanas y está formado por:

- La superficie anterior del esfenoides.
- El ala del vómer y la adyacente apófisis esfenoidal del palatino.
- La apófisis vaginal de la lámina medial de la apófisis pterigoidea.

Subyacente a la mucosa, el techo está perforado superiormente por aberturas en la lámina cribosa, y anterior a estas aberturas por un agujero separado para el nervio etmoidal anterior y los vasos.

La abertura entre el seno esfenoidal y el receso esfenoetmoidal se encuentra sobre la inclinación posterior del techo.

Pared lateral

La pared lateral de cada cavidad nasal es compleja y está formada por hueso, cartílago y tejidos blandos.

www.medilibros.com

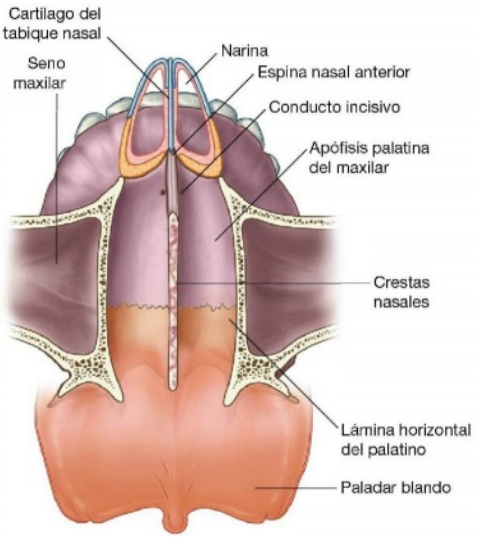

Fig. 8.233 Suelo de la cavidad nasal (visión superior).

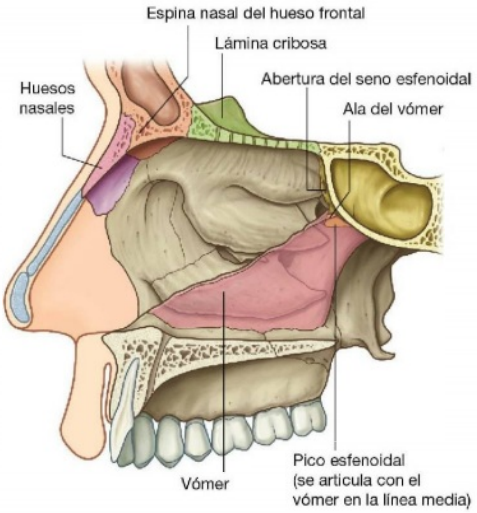

Fig. 8.234 Techo de la cavidad nasal.

© Elsevier. Fotocopiar sin autorización es un delito.

El soporte óseo de la pared lateral (fig. 8.235A) lo proporcionan:

- El laberinto etmoidal, los cornetes superior y medio y la apófisis unciforme.
- La lámina perpendicular del palatino.
- La lámina pterigoidea medial del hueso esfenoides.
- Las superficies mediales de los huesos lagrimales y maxilar.
- El cornete inferior.

En la nariz, la pared lateral de la cavidad está soportada por cartílago (apófisis lateral del cartílago del tabique y cartílagos alares mayores y menores) y por tejidos blandos. La superficie de la pared lateral tiene un contorno irregular y está interrumpida por los tres cornetes nasales.

Los cornetes inferior, medio y superior (fig. 8.235B) se extienden medialmente a través de la cavidad nasal, separándola en cuatro canales aéreos, los meatos inferior, medio y superior, y el receso esfenoetmoidal. Los cornetes no se extienden hacia delante en la nariz. El extremo anterior de cada cornete se curva inferiormente para formar un borde sobre el extremo del meato relacionado.

Inmediatamente por debajo de la unión del cornete medio y anterior al punto medio del cornete, la pared lateral del meato medio se eleva para formar la bulla etmoidal con forma de bóveda (fig. 8.235C). Está formada por las celdillas etmoidales medias subyacentes, que abomban la pared medial del laberinto etmoideo.

Debajo de la bulla etmoidal hay un canal curvado (el hiato semilunar), que está formado por la mucosa que reviste la pared lateral cuando se extiende sobre un defecto de la pared ósea, entre la bulla etmoidal por encima y la apófisis unciforme por debajo.

El extremo anterior del hiato semilunar forma un canal (el infundíbulo etmoidal), que se curva hacia arriba y continúa como conducto frontonasal a través de la parte anterior del laberinto etmoidal para abrirse en el seno frontal.

El conducto nasolagrimal y la mayor parte de los senos paranasales se abren por encima de la pared lateral de la cavidad nasal (fig. 8.235C):

- El conducto nasolagrimal se abre en la pared lateral del meato nasal inferior, debajo del borde anterior del cornete inferior. Drena lágrimas desde el saco conjuntival del ojo a la cavidad nasal y se origina en el extremo inferior del saco lagrimal en la pared anteromedial de la órbita.
- El seno frontal drena a través del conducto frontonasal y el infundíbulo etmoidal en el extremo anterior del hiato semilunar sobre la pared lateral del meato nasal medio. Las celdillas etmoidales anteriores drenan en el conducto frontonasal o el infundíbulo etmoidal (en algunos casos, el seno frontal drena directamente en el extremo anterior

www.medilibros.com

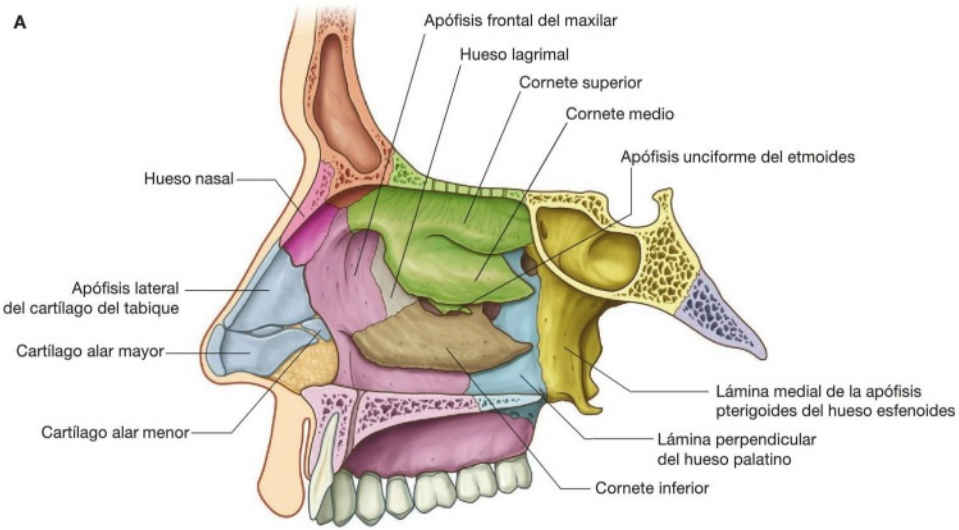

Fig. 8.235 Pared lateral de la cavidad nasal. **A.** Huesos.

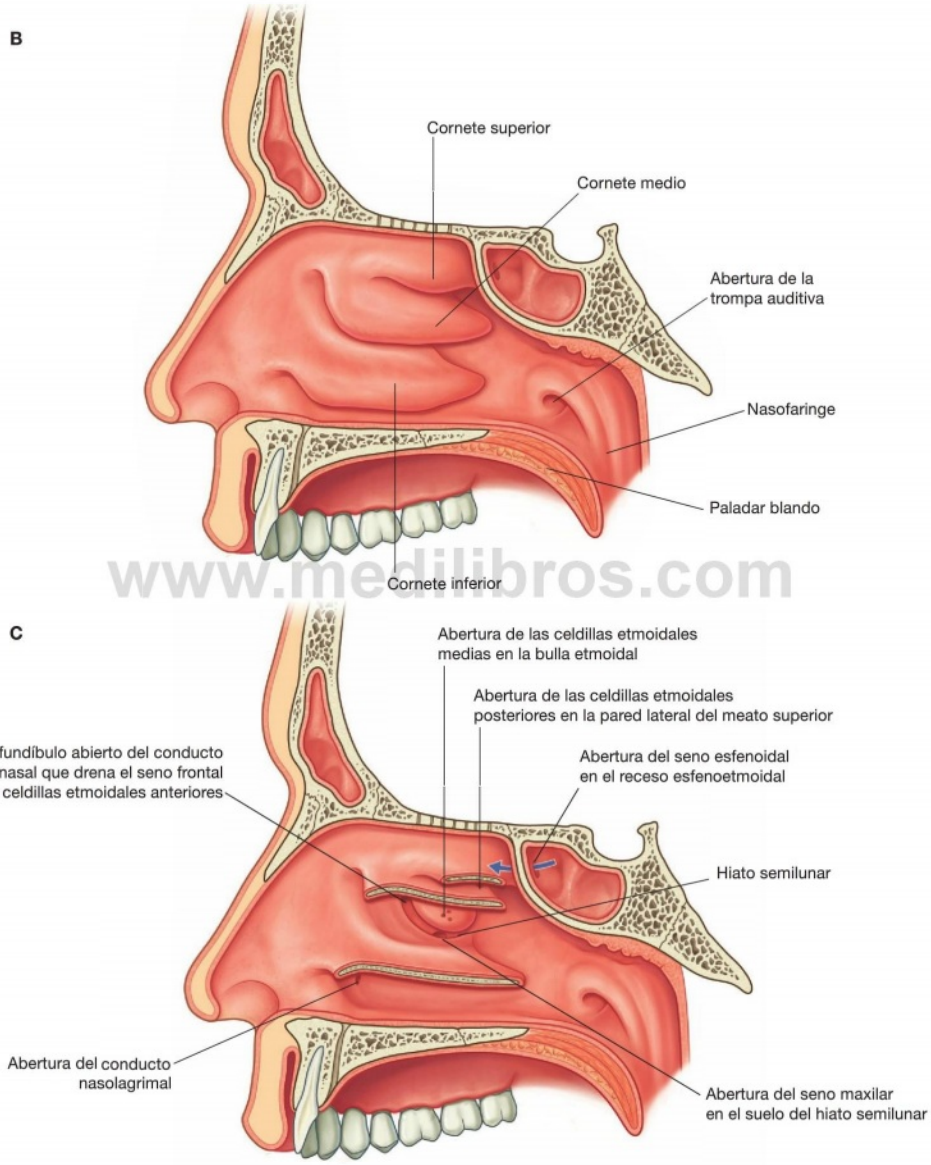

www.medilibros.com

Fig. 8.235 ***(cont.)*** **B.** Cubierto por mucosa. **C.** El cornete se interrumpe al unirse a la pared lateral.

© Elsevier. Fotocopiar sin autorización es un delito.

del meato nasal medio y el conducto frontonasal termina a ciegas en las celdillas etmoidales anteriores).
- Las celdillas etmoidales medias desembocan en la bulla etmoidal o inmediatamente por encima de ella.
- Generalmente, las celdillas etmoidales posteriores desembocan en la pared lateral del meato nasal superior.
- El gran seno maxilar desemboca en el hiato semilunar, generalmente por debajo del centro de la bulla etmoidal. Esta abertura está cerca del techo del seno maxilar.

El único seno paranasal que no drena en la pared lateral de la cavidad nasal es el seno esfenoidal, que generalmente desemboca en la región posterior inclinada del techo de la cavidad nasal.

Narinas

Las narinas son las aberturas anteriores de las cavidades nasales, se encuentran en la parte inferior de la nariz y son ovaladas (fig. 8.236A). Se mantienen abiertas por los cartílagos alares y el cartílago del tabique circundantes, y por la espina nasal inferior y los bordes adyacentes del maxilar.

Aunque las narinas están siempre abiertas, pueden ensancharse más por la acción de los músculos mímicos (músculo

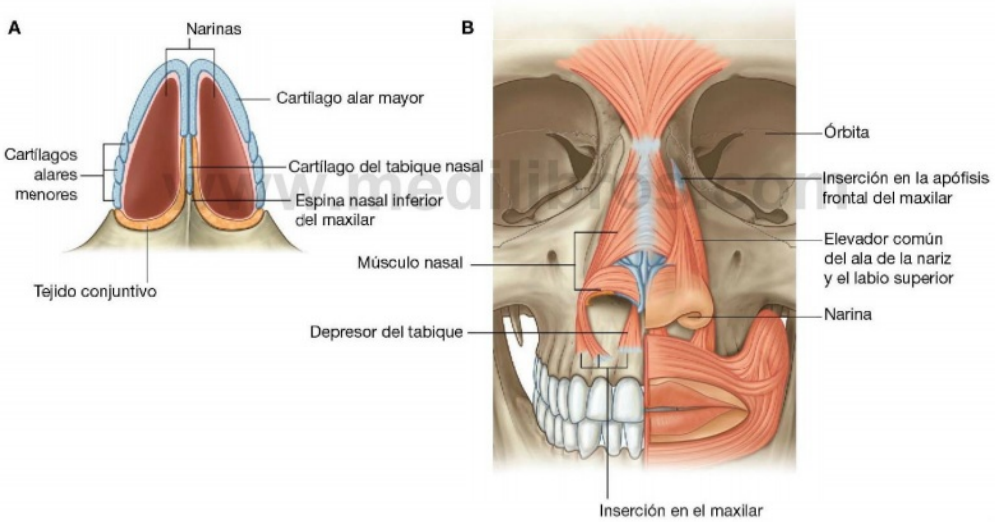

Fig. 8.236 Narinas. **A.** Visión inferior. **B.** Músculos asociados.

nasal, depresor del tabique nasal y el elevador común del labio superior y el ala de la nariz; fig. 8.236B).

Coanas

Las coanas son aberturas ovaladas entre las cavidades nasales y la nasofaringe (fig. 8.237). A diferencia de las narinas, que tienen los bordes flexibles de cartílago y tejidos blandos, las coanas son aberturas rígidas rodeadas de hueso por completo, y sus bordes están formados por:

- Inferiormente, por el borde posterior de la lámina horizontal del palatino.
- Lateralmente, por el borde posterior de la lámina medial de la apófisis pterigoides.
- Medialmente, por el borde posterior del vómer.

El techo de las coanas está formado:

- Anteriormente, por el ala del vómer y la apófisis vaginal de la lámina medial de la apófisis pterigoides.
- Posteriormente, por el cuerpo del esfenoides.

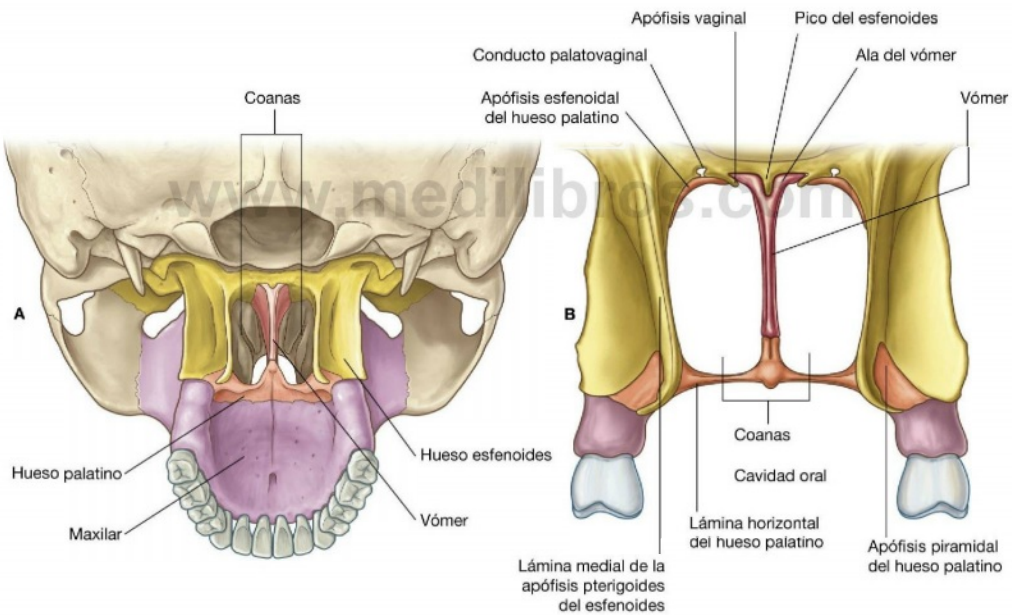

Fig. 8.237 Coanas (visión posterior). **A.** Visión general. **B.** Visión en aumento.

© Elsevier. Fotocopiar sin autorización es un delito.

Vías de entrada

Hay un número de rutas por las cuales los nervios y los vasos entran y abandonan los tejidos blandos que recubren las cavidades nasales (fig. 8.238), y éstas incluyen la lámina cribosa, el foramen esfenopalatino, el conducto incisivo, los agujeros pequeños de la pared lateral y alrededor del margen de las narinas.

Lámina cribosa

Las fibras del nervio olfatorio [I] salen de la cavidad nasal y entran en la cavidad craneal a través de perforaciones en la lámina cribosa. Además, los agujeros pequeños entre la lámina cribosa y el hueso circundante permiten que el nervio etmoidal anterior, un ramo del nervio oftálmico [V_1], y los vasos que lo acompañan, pasen desde la órbita a la cavidad craneal y bajen hasta la cavidad nasal.

Además, hay una conexión en algunos individuos entre las venas nasales y el seno sagital superior de la cavidad craneal a través de un agujero prominente (el agujero ciego) en la línea media entre la crista galli y el hueso frontal.

Agujero esfenopalatino

Una de las vías más importantes por la que los nervios y vasos entran y abandonan la cavidad nasal es el agujero esfenopalatino en la pared posterolateral del meato nasal superior. Este agujero es superior a la unión del extremo posterior del cornete nasal medio y está formado por la escotadura esfenopalatina del palatino y el cuerpo del esfenoides.

El agujero esfenopalatino es una vía de comunicación entre la cavidad nasal y la fosa pterigopalatina. Las estructuras principales que pasan a través del foramen son:

- La rama esfenopalatina de la arteria maxilar.
- El ramo nasopalatino del nervio maxilar [V_2].
- Los ramos nasales superiores del nervio maxilar [V_2].

Conducto incisivo

Otra vía por la cual las estructuras entran y salen de las cavidades nasales es a través del **conducto incisivo** en el suelo de las cavidades nasales. Este conducto es inmediatamente lateral al tabique nasal y posterosuperior a la raíz de los incisivos centrales en el maxilar. Los dos conductos incisivos, uno a cada lado, se abren en la fosa incisiva en el techo de la cavidad oral y a través de él pasan:

- El nervio nasopalatino desde la cavidad nasal a la cavidad oral.
- El extremo terminal de la arteria palatina mayor desde la cavidad oral a la cavidad nasal.

Agujeros pequeños de la pared lateral

Otras vías por las que los vasos y los nervios entran y salen de la cavidad nasal incluyen las narinas y los agujeros pequeños de la pared lateral:

- Los ramos nasales internos del nervio infraorbitario del nervio maxilar [V_2] y las ramas alares de la arteria nasal ramas de la arteria facial dan la vuelta alrededor del borde de las narinas para entrar en la pared lateral de la cavidad nasal desde la cara.
- Los ramos nasales inferiores del ramo palatino mayor del nervio maxilar [V_2] entran en la pared lateral de la cavidad nasal desde el conducto palatino pasando a través de los agujeros pequeños de la pared lateral.

www.mediLibros.com

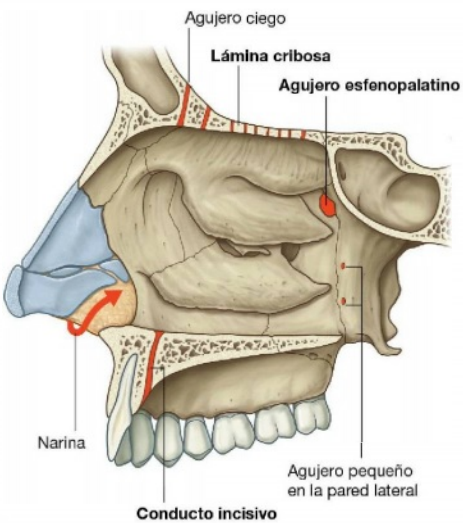

Fig. 8.238 Vías de entrada a las cavidades nasales.

Vasos

Las cavidades nasales tienen un aporte vascular abundante para modificar la humedad y la temperatura del aire respirado. De hecho, la submucosa de la región respiratoria, en especial la que se relaciona con el cornete y el tabique, suele describirse como de tipo «eréctil» o «cavernoso», ya que el tejido aumenta o disminuye dependiendo de la cantidad de flujo sanguíneo en el sistema.

Arterias

Las arterias que irrigan las cavidades nasales incluyen vasos que se originan en las arterias carótidas interna y externa (fig. 8.239):

- Los vasos que se originan en las ramas de la arteria carótida externa incluyen las arterias esfenopalatina, palatina mayor, labial superior y nasal lateral.
- Los vasos que se originan en las ramas de la arteria carótida interna son las arterias etmoidales anterior y posterior.

Arteria esfenopalatina

El vaso más grande que irriga la cavidad nasal es la **arteria esfenopalatina** (fig. 8.239), que es la rama terminal de la arteria maxilar en la fosa pterigopalatina. Abandona la fosa pterigopalatina y entra en la cavidad nasal pasando medialmente a través del agujero esfenopalatino y sobre la pared lateral de la cavidad nasal.

Las **ramas nasales laterales posteriores** irrigan una gran parte de la pared lateral y se anastomosan anteriormente con ramas procedentes de las arterias etmoidales anterior y posterior, y con las ramas nasales laterales de la arteria facial.

Las **ramas septales posteriores** de la arteria esfenopalatina pasan a través del techo de la cavidad y sobre el tabique nasal, donde contribuyen a la irrigación sanguínea de la pared medial. Una de estas últimas ramas continúa hacia delante bajando por el tabique nasal para anastomosarse con el extremo terminal de la arteria palatina mayor y ramas septales de la arteria labial superior.

Arteria palatina mayor

El extremo terminal de la **arteria palatina mayor** entra en la cara anterior del suelo de la cavidad nasal pasando a través del conducto incisivo desde el techo de la cavidad oral (fig. 8.239).

Como la arteria esfenopalatina, la arteria palatina mayor se origina en la fosa pterigopalatina como una rama de la arteria maxilar. Pasa primero por encima del techo de la cavidad oral pasando hacia abajo a través del conducto palatino y el agujero palatino mayor a la cara posterior del paladar, entonces pasa hacia delante sobre la superficie inferior del paladar, sube a través del conducto y la fosa incisiva para alcanzar el suelo de la cavidad nasal. La arteria palatina mayor irriga las regiones anteriores de la pared medial y el suelo adyacente de la cavidad nasal, y se anastomosa con las ramas septales de la arteria esfenopalatina.

www.medilibros.com

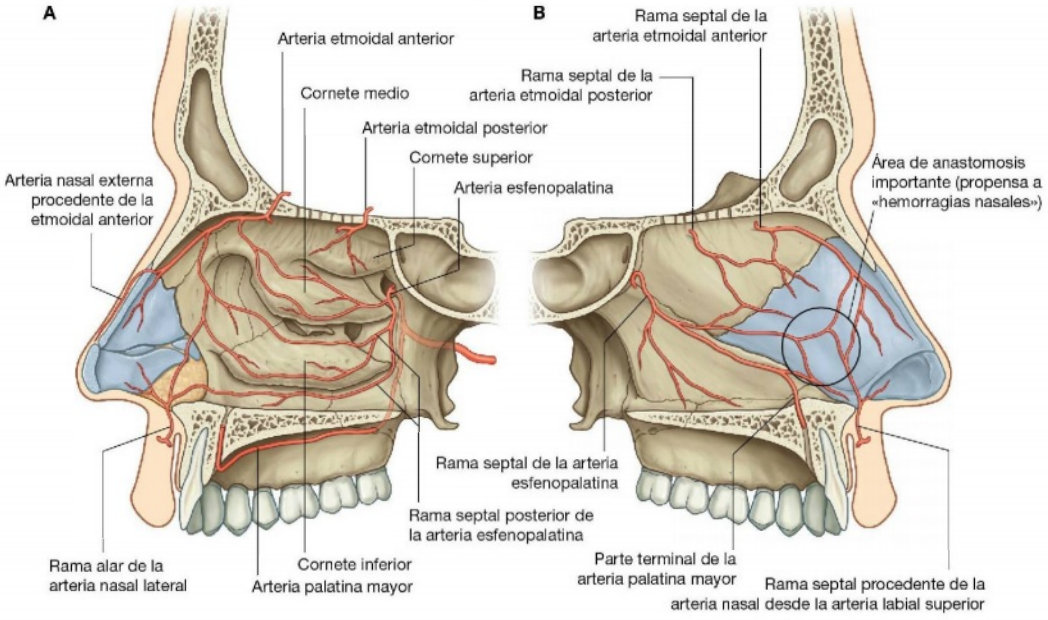

Fig. 8.239 Irrigación arterial de las cavidades nasales. **A.** Pared lateral, cavidad nasal derecha. **B.** Tabique (pared medial, cavidad nasal derecha).

© Elsevier. Fotocopiar sin autorización es un delito.

Arterias labial superior y nasal lateral

La arteria labial superior y la arteria nasal lateral se originan en la arteria facial en la parte frontal de la cara.

La **arteria labial superior** se origina de la arteria facial cerca del extremo lateral de la fisura oral y pasa medialmente en el labio, irrigando el labio y dando lugar a ramas que irrigan la nariz y la cavidad nasal. Una rama alar irriga la región alrededor de la cara lateral de las narinas y una rama septal pasa a la cavidad nasal e irriga las regiones anteriores del tabique nasal.

La **arteria nasal lateral** se origina en la arteria facial asociada con el borde de la nariz y contribuye a la irrigación sanguínea de la nariz. Las ramas alares pasan alrededor del borde lateral de las narinas e irrigan el vestíbulo nasal.

Arterias etmoidales anterior y posterior

Las arterias etmoidales anterior y posterior (fig. 8.239) se originan en la órbita a partir de la arteria oftálmica, que se origina en la cavidad craneal como una rama principal de la arteria carótida interna. Pasan a través de los conductos en la pared medial de la órbita entre el laberinto etmoideo y el hueso frontal, irrigando los senos paranasales adyacentes, y entrando entonces en la cavidad craneal inmediatamente lateral y superior a la lámina cribosa.

La **arteria etmoidal posterior** desciende por la cavidad nasal a través de la lámina cribosa y emite ramas para las partes superiores de las paredes medial y lateral.

La **arteria etmoidal anterior** pasa hacia delante, acompañada por el nervio etmoidal anterior, en un surco de la lámina cribosa y entra en la cavidad nasal descendiendo a través de un agujero parecido a una ranura inmediatamente lateral a la crista galli. Emite ramas que irrigan la pared medial (tabique) y lateral de la cavidad nasal y entonces continúa hacia delante en la superficie profunda del hueso nasal, y termina pasando entre el hueso nasal y el cartílago nasal lateral para emerger sobre la nariz como la rama nasal externa para irrigar la piel y los tejidos adyacentes.

Los vasos que irrigan las cavidades nasales forman anastomosis extensas con otros vasos. Esto es especialmente evidente en la región anterior de la pared medial donde se anastomosan con ramas de las arterias palatina mayor, esfenopalatina, labial superior y etmoidal anterior, y donde los vasos están relativamente cerca de la superficie (fig. 8.239B). Esta zona es el lugar principal de las hemorragias nasales o epistaxis.

Venas

Las venas que drenan las cavidades nasales generalmente siguen a las arterias (fig. 8.240):

- Las venas que van con ramas que en último lugar se originan en la arteria maxilar drenan en el plexo pterigoideo venoso en la fosa infratemporal.
- Las venas procedentes de regiones anteriores de las cavidades nasales se asocian con la vena facial.

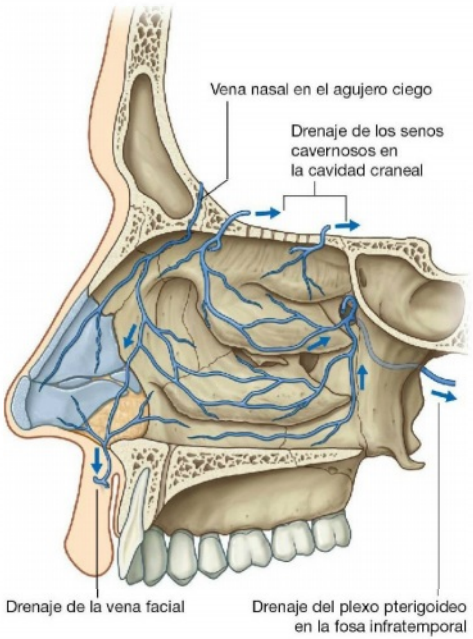

Fig. 8.240 Drenaje venoso de las cavidades nasales.

www.medilibros.com

En algunos individuos, hay una vena nasal adicional que se dirige superiormente a través de una abertura en la línea media (el agujero ciego), en el frontal anterior a la crista galli, y se une con el extremo anterior del seno sagital superior. Puesto que esta vena nasal conecta un seno venoso intracraneal con venas extracraneales, se clasifican como venas emisarias. En general, las venas emisarias son vías por las que las infecciones pueden llegar desde las regiones periféricas hasta la cavidad craneal.

Las venas que acompañan a las arterias etmoidales anterior y posterior son tributarias de la vena oftálmica superior, que es una de las venas emisarias más grandes y drena en los senos cavernosos a cada lado de la fosa hipofisaria.

Inervación

Los nervios que inervan las cavidades nasales (fig. 8.241) son:

- El nervio olfatorio [I] para la olfación.
- Ramos de los nervios oftálmico [V_1] y maxilar [V_2] para la sensación general.

La inervación secretomotora de las glándulas mucosas en las cavidades nasales y los senos paranasales se realiza mediante fibras parasimpáticas del nervio facial [VII], que principalmente se une a los ramos del nervio maxilar [V_2] en la fosa pterigopalatina.

Nervio olfatorio [I]

El nervio olfatorio [I] está formado por los axones procedentes de los receptores del epitelio olfatorio en el extremo superior de cada cavidad nasal. Los haces de estos axones se dirigen superiormente, atravesando las perforaciones de la lámina cribosa, para hacer sinapsis con las neuronas del bulbo olfatorio en el encéfalo.

Ramos del nervio oftálmico [V_1]

Los ramos del nervio oftálmico [V_1] que inervan la cavidad nasal son los nervios etmoidales anterior y posterior, que se originan a partir del nervio nasociliar en la órbita.

Nervios etmoidales anterior y posterior

El nervio etmoidal anterior (fig. 8.241) viaja con la arteria etmoidal anterior y abandona la órbita a través de un conducto entre el laberinto etmoidal y el hueso frontal. Lo atraviesa e inerva las células etmoidales adyacentes y el seno frontal, y después entra en la cavidad craneal inmediatamente lateral y superior a la lámina cribosa. A continuación viaja hacia delante en un surco de la lámina cribosa, entra en la cavidad nasal descendiendo a través de un agujero parecido a una hendidura inmediatamente lateral a la crista galli. Da ramos para la pared lateral y medial de la cavidad nasal y continúa hacia delante bajo la superficie del hueso nasal. Pasa sobre la superficie externa de la nariz, entre el hueso nasal y el cartílago nasal lateral, y termina como **nervio nasal externo**, que inerva la piel de

www.medilibros.com

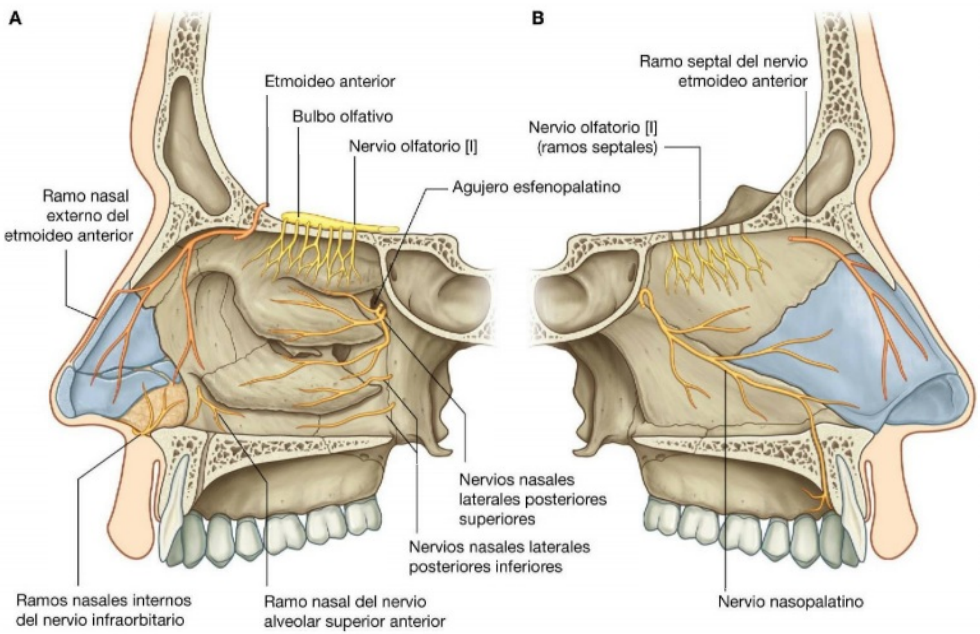

Fig. 8.241 Inervación de las cavidades nasales. **A.** Pared lateral de la cavidad nasal derecha. **B.** Pared medial de la cavidad nasal derecha.

© Elsevier. Fotocopiar sin autorización es un delito.

alrededor de las narinas, del vestíbulo nasal y de la punta de la nariz.

Como el nervio etmoidal anterior, el nervio etmoidal posterior deja la órbita a través de un conducto similar en la pared medial de la órbita. Termina inervando la mucosa de las celdillas etmoidales y el seno esfenoidal, y generalmente no se extiende a la propia cavidad nasal.

Ramos del nervio maxilar [V_2]

Algunos ramos nasales del nervio maxilar [V_2] inervan la cavidad nasal. Muchos de estos ramos nasales (fig. 8.241) se originan en la fosa pterigoidea, que es lateral a la pared lateral de la cavidad nasal y abandonan la fosa para entrar en la cavidad nasal pasando medialmente a través del agujero esfenopalatino o de agujeros más pequeños en la pared lateral:

- Algunos de estos nervios **(nervios nasales laterales superiores posteriores)** pasan hacia delante e inervan la pared lateral de la cavidad nasal.
- Otros **(nervios nasales mediales superiores posteriores)** cruzan el techo hacia el tabique nasal e inervan ambas regiones.
- El más grande de estos nervios es el **nervio nasopalatino**, que va hacia adelante y baja por la pared medial de la cavidad nasal para pasar a través del conducto incisivo sobre el techo de la cavidad oral, termina inervando la mucosa oral posterior a los dientes incisivos.
- Otros nervios nasales **(nervios nasales inferiores posteriores)** se originan en el nervio palatino mayor, descienden desde la fosa pterigopalatina por el conducto palatino lateral a la cavidad nasal, pasan a través de unos agujeros óseos pequeños para inervar la pared lateral de la cavidad nasal.
- Un pequeño nervio nasal también se origina del ramo alveolar superior anterior del nervio infraorbitario y pasa medialmente a través del maxilar para inervar la pared lateral cerca del extremo anterior del cornete inferior.

Inervación parasimpática

La inervación secretomotora de las glándulas de la mucosa de la cavidad nasal y los senos paranasales es mediante fibras parasimpáticas preganglionares que lleva el nervio petroso mayor del nervio facial [VII]. Estas fibras entran en la fosa pterigopalatina y hacen sinapsis en el ganglio pterigopalatino (v. fig. 8.153). Las fibras parasimpáticas posganglionares se unen entonces a los ramos del nervio maxilar [V_2] para dejar la fosa y alcanzar finalmente las glándulas diana.

Inervación simpática

La inervación simpática, implicada sobre todo en la regulación del flujo sanguíneo de la cavidad nasal, se realiza desde el nivel de la médula espinal T1. Las fibras simpáticas preganglionares entran en el tronco simpático y ascienden para hacer sinapsis en el ganglio simpático cervical superior. Las fibras simpáticas posganglionares pasan sobre la arteria carótida interna, entran en la cavidad craneal y dejan la arteria carótida interna para formar el nervio petroso profundo, que se une al nervio petroso mayor del nervio facial [VII] y entra en la fosa pterigopalatina (v. figs. 8.152 y 8.153).

Como las fibras parasimpáticas, las fibras simpáticas siguen los ramos del nervio maxilar [V_2] en la cavidad nasal.

Sistema linfático

Los vasos linfáticos de las regiones anteriores de las cavidades nasales drenan hacia delante por encima de la cara pasando alrededor de los bordes de las narinas (fig. 8.242). Estos vasos linfáticos conectan finalmente con los nódulos submandibulares.

Los vasos linfáticos de las regiones posteriores de la cavidad nasal y de los senos paranasales drenan en los nódulos cervicales profundos superiores. Algunos de estos vasos linfáticos pasan primero por los nódulos retrofaríngeos.

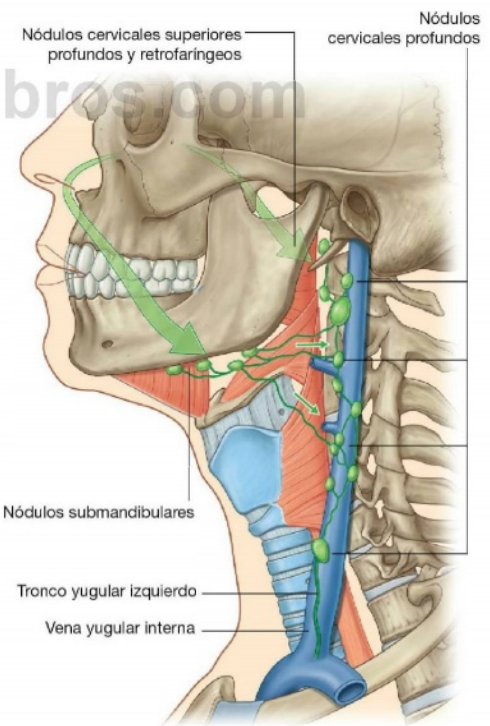

Fig. 8.242 Drenaje linfático de las cavidades nasales.

www.medilibros.com

CAVIDAD ORAL

La cavidad oral se encuentra debajo de las cavidades nasales (fig. 8.243A). Tiene un techo, un suelo, y paredes laterales; se abre en la cara a través de la hendidura bucal y continúa con la cavidad de la faringe y el istmo de las fauces.

El techo de la cavidad oral consta del paladar blando y el paladar duro. El suelo está formado principalmente por tejidos blandos, que incluyen un diafragma muscular y la lengua. Las paredes laterales (mejillas) son musculares y se unen anteriormente con los labios que rodean la **hendidura bucal** (la abertura anterior de la cavidad oral).

La abertura posterior de la cavidad oral es el istmo de las fauces, que se abre en la parte oral de la faringe.

La cavidad oral se separa en dos regiones por la arcada dental superior e inferior que están formadas por los dientes y el hueso alveolar que los sujeta (fig. 8.243B):

- El **vestíbulo de la boca** externo, que tiene forma de herradura, está entre las arcadas dentales y las superficies profundas de las mejillas y los labios. La hendidura bucal se abre al vestíbulo bucal y puede abrirse y cerrarse mediante los músculos de la expresión facial, y por movimientos de la mandíbula.
- La **cavidad oral propiamente dicha** interior, que está encerrada por las arcadas dentales.

El grado de separación entre las arcadas superior e inferior se establece levantando o bajando la mandíbula por la articulación temporomandibular.

El istmo de las fauces en la parte de atrás de la cavidad oral propiamente dicha puede abrirse y cerrarse por los tejidos blandos subyacentes, que incluyen el paladar blando y la lengua.

La cavidad oral tiene múltiples funciones:

- Es la abertura del sistema digestivo implicada con el procesamiento inicial de los alimentos, en el que colaboran las secreciones de las glándulas salivales.
- Modifica los sonidos producidos por la laringe y el resultado es el habla.

Puede utilizarse para respirar porque se abre en la faringe, que es una vía común para los alimentos y el aire. Por este motivo, la cavidad oral puede utilizarse por los médicos para acceder a las vías aéreas inferiores, y los dentistas utilizan «barreras de goma» para evitar que los desechos, como fragmentos de dientes, pasen a través del istmo de las fauces y la faringe al esófago o a las vías aéreas inferiores.

www.medilibros.com

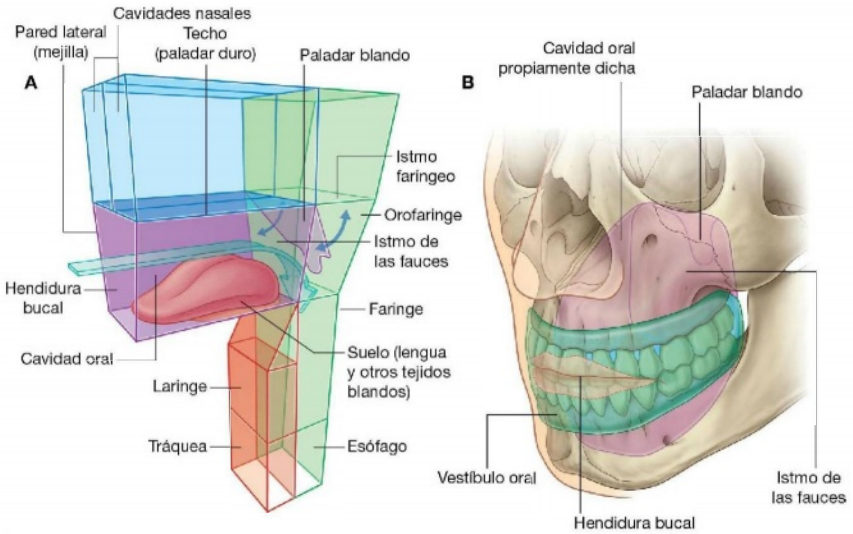

Fig. 8.243 Cavidad oral. **A.** Relación con otras cavidades. **B.** Vestíbulo oral y cavidad oral propiamente dicha.

© Elsevier. Fotocopiar sin autorización es un delito.

Numerosos nervios inervan la cavidad oral

La inervación sensitiva general depende principalmente de los ramos del nervio trigémino [V]:

- Las partes superiores de la cavidad, incluyendo el paladar y los dientes superiores, están inervados por ramos del nervio maxilar [V_2].
- Las partes inferiores, incluyendo los dientes y la parte oral de la lengua, están inervados por ramos del nervio mandibular [V_3].
- El gusto (AE: aferente especial) procedente de la parte oral o los dos tercios anteriores de la lengua, se transmite por ramos del nervio facial [VII], que se unen y se distribuyen con ramas del nervio trigémino [V].
- Las fibras parasimpáticas de las glándulas de la cavidad oral también son transportadas por ramos del nervio facial [VII], que están distribuidos con ramos del nervio trigémino [V].
- En último lugar, las fibras simpáticas de la cavidad oral se dirigen desde el nivel T1 de la médula espinal, hacen sinapsis en los ganglios simpáticos cervicales superiores y, en ocasiones, se distribuyen a la cavidad oral a lo largo de ramos del nervio trigémino [V] o directamente a lo largo de vasos sanguíneos.

Todos los músculos de la lengua están inervados por el nervio hipogloso [XII], excepto el palatogloso, que es inervado por el nervio vago [X].

Todos los músculos del paladar blando están inervados por el nervio vago [X], excepto el tensor del velo del paladar, que está inervado por un ramo del nervio mandibular [V_3]. El músculo (milohioideo) que forma el suelo de la cavidad oral también está inervado por el nervio mandibular [V_3].

Estructura esquelética

Los huesos que contribuyen a la estructura esquelética de la cavidad oral o que están relacionados con la anatomía de las estructuras de la cavidad oral incluyen:

- Huesos pares, que son los maxilares, palatinos y temporales.
- Huesos impares, que son la mandíbula, el esfenoides y el hioides.

Además, las partes cartilaginosas de las trompas auditivas sobre la cara inferior de la base del cráneo se relacionan con las inserciones de los músculos del paladar blando.

Maxilar

Los dos maxilares contribuyen sustancialmente a la arquitectura del techo de la cavidad oral. Las partes implicadas son las apófisis alveolar y palatina (v. fig. 8.244A).

La apófisis palatina es un promontorio horizontal que se proyecta desde la superficie medial de cada maxilar. Se origina en la zona superior de la cara medial de la apófisis alveolar y se extiende hasta la línea media donde se une, mediante una sutura, con la apófisis palatina del otro lado. Juntas, las dos apófisis palatinas forman los dos tercios anteriores del paladar duro.

En la línea media de la superficie inferior del paladar duro y en el extremo anterior de la sutura intermaxilar hay una fosa única, pequeña (la fosa incisiva), justo por detrás de los dientes incisivos. Los dos conductos incisivos, uno a cada lado, se extienden posterosuperiormente desde el techo de esta fosa para abrirse por encima del suelo de la cavidad nasal. Los conductos y la fosa permiten el paso de los vasos palatinos mayores y los nervios nasopalatinos.

Huesos palatinos

Las partes de cada hueso palatino con forma de L que contribuyen a formar el techo de la cavidad oral son la lámina horizontal y la apófisis piramidal (v. fig. 8.244A).

La lámina horizontal se proyecta medialmente desde la cara inferior del hueso palatino y se une mediante suturas a su pareja en la línea media y, en el mismo lado, con la apófisis palatina del maxilar anteriormente.

Una **espina nasal posterior** única se forma en la línea media donde las dos láminas horizontales se unen y se proyectan hacia atrás desde el borde del paladar duro. El borde posterior de las láminas horizontales y la espina nasal posterior se asocian con la unión del paladar blando.

El agujero palatino mayor, formado principalmente por la lámina horizontal del hueso palatino y completado lateralmente por la parte adyacente del maxilar, se abre por encima de la cara posterolateral de la lámina horizontal. Este agujero es la abertura inferior del conducto palatino, que se continúa superiormente con la fosa pterigopalatina y contiene el nervio palatino mayor y vasos que irrigan el paladar.

El agujero palatino menor también se abre en el hueso palatino. Este agujero es la abertura inferior del conducto palatino menor, que se ramifica desde el conducto palatino mayor, y contiene el nervio palatino menor y los vasos hasta el paladar blando.

La apófisis piramidal se proyecta posteriormente y llena el espacio entre el extremo inferior de las láminas medial y lateral de la apófisis pterigoides del esfenoides.

Hueso esfenoides

La apófisis pterigoides y las espinas del esfenoides se asocian con estructuras relacionadas con el paladar blando, que forma parte del techo de la cavidad oral (fig. 8.244A).

Las apófisis pterigoides descienden, una a cada lado, desde la cara lateral del cuerpo del esfenoides. Cada apófisis tiene una lámina medial y una lateral. Estas dos láminas orientadas verticalmente se proyectan desde la cara posterior de las apófisis. La apófisis piramidal del hueso palatino llena el hueco con forma de V que se crea inferiormente entre las dos láminas.

www.medilibros.com

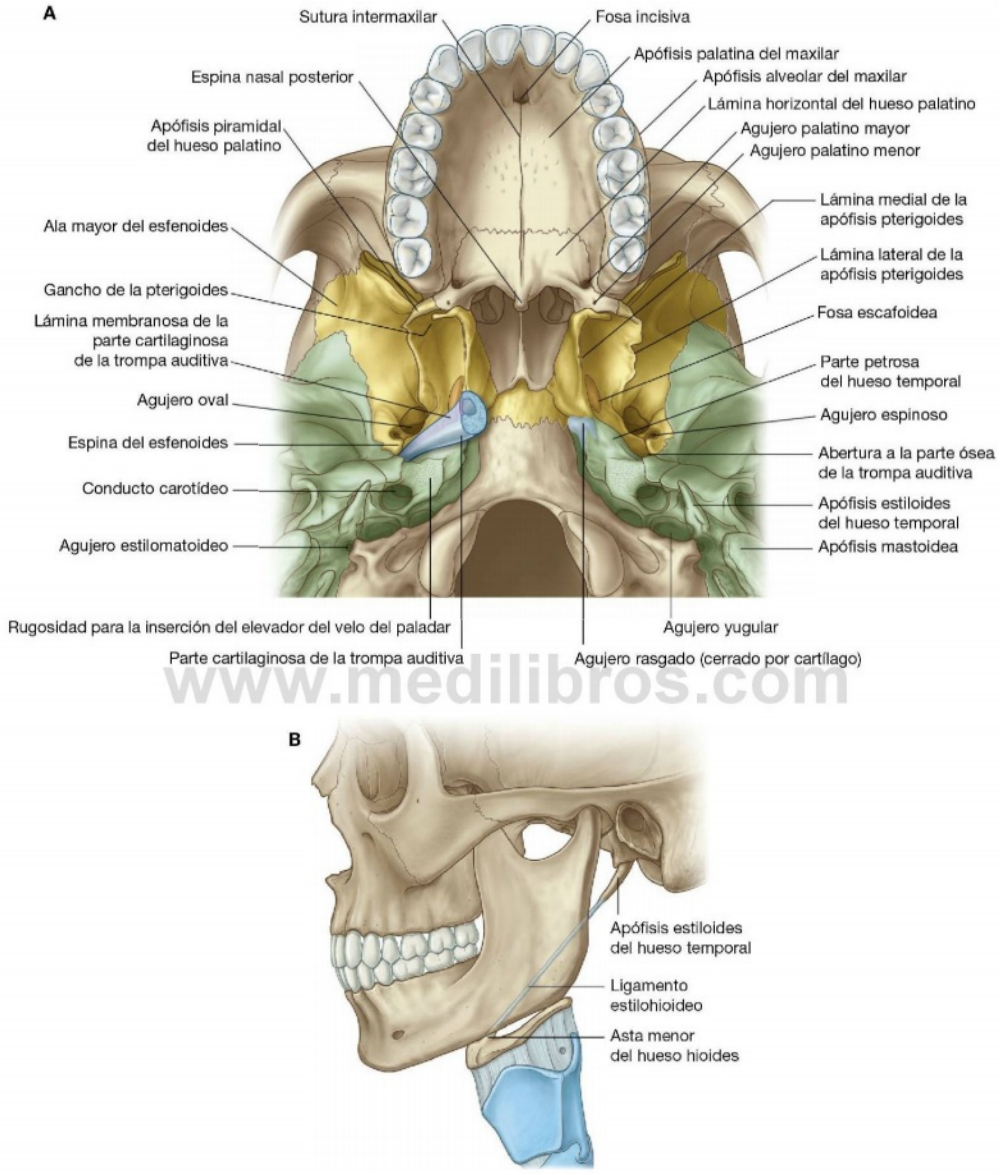

www.medilibros.com

Fig. 8.244 Cara lateral y base del cráneo. **A.** Características de la base del cráneo relacionadas con estructuras asociadas con la cavidad oral. **B.** Apófisis estiloides del hueso temporal.

© Elsevier. Fotocopiar sin autorización es un delito.

Hay una estructura alargada con forma de gancho (el hamulus pterigoideo) que se proyecta posterolateralmente desde el margen inferior de la lámina medial de la apófisis pterigoides. Este gancho está inmediatamente por detrás del arco alveolar e inferior al margen posterior del paladar duro. Es:

- Una «polea» para uno de los músculos (el tensor del velo del paladar) del paladar blando.
- La zona de unión para el extremo superior del rafe pterigomandibular, que se une por debajo de la mandíbula y se junta con el constrictor superior de la faringe y el músculo buccinador de la mejilla.

En la raíz de la lámina medial de la apófisis pterigoides sobre la base del cráneo hay una fosa pequeña con «forma de canoa» (la **fosa escafoidea**), que empieza medial al foramen oval y desciende anterior y medialmente hacia la raíz de la lámina medial de la apófisis pterigoides (fig. 8.244A). Esta fosa es para la inserción de uno de los músculos del paladar blando (el tensor del velo del paladar).

Las espinas del esfenoides, una a cada lado, son proyecciones verticales desde las superficies inferiores de las alas mayores del esfenoides (fig. 8.244A). Cada espina es inmediatamente posteromedial al agujero espinoso.

La cara medial de la espina proporciona soporte para la parte más lateral del músculo tensor del velo del paladar, del paladar blando.

Hueso temporal

La apófisis estiloides y la cara inferior de la parte petrosa del hueso temporal proporcionan inserción a los músculos asociados con la lengua y el paladar blando, respectivamente.

La apófisis estiloides se proyecta anteroinferiormente desde la cara inferior del hueso temporal. Puede llegar a medir 2,5 cm y apunta hacia el asta menor del hioides, al que se une por medio del ligamento estilohioideo (fig. 8.244B). La raíz de la apófisis estiloides está inmediatamente anterior al agujero estilomastoideo y lateral al agujero yugular. El músculo estilogloso de la lengua se une a la superficie anterolateral de la apófisis estiloides.

La cara inferior del hueso temporal tiene una zona rugosa triangular inmediatamente anteromedial a la abertura del conducto carotídeo (fig. 8.244A). El músculo elevador del velo del paladar, del paladar blando, se inserta aquí.

Parte cartilaginosa de la trompa auditiva

La parte cartilaginosa, con forma de trompeta, de la trompa auditiva es un hueco entre el borde anterior de la parte petrosa del hueso temporal y el borde posterior del ala mayor del esfenoides (fig. 8.244A).

Las paredes medial y lateral de la parte cartilaginosa de la trompa auditiva están formadas principalmente de cartílago, mientras que la pared más inferolateral es más fibrosa y se conoce como **lámina membranosa.**

El extremo de la parte cartilaginosa de la trompa auditiva se conecta lateralmente con la abertura de la parte ósea en el hueso temporal.

El extremo medial expandido de la parte cartilaginosa de la trompa auditiva es inmediatamente posterior al borde superior de la lámina medial de la apófisis pterigoides y se abre en la nasofaringe.

La parte cartilaginosa de la trompa auditiva es lateral a la unión del elevador del velo del paladar con la parte petrosa del hueso temporal y medial a la espina del esfenoides. El músculo tensor del velo del paladar se inserta, en parte, en la lámina membranosa.

Mandíbula

La mandíbula (fig. 8.245), consta de un cuerpo con parte derecha e izquierda, que se fusionan anteriormente en la línea media **(sínfisis mandibular),** y dos ramas. La zona de fusión es visible sobre la superficie externa del hueso como una ondulación vertical en la línea media.

La parte superior del cuerpo de la mandíbula soporta el arco alveolar (fig. 8.245B), que sujeta los dientes inferiores, y sobre su superficie externa, a cada lado, hay un agujero mentoniano pequeño (fig. 8.245B).

Posterior a la sínfisis mandibular sobre la superficie interna de la mandíbula hay dos pares de espinas pequeñas, un par inmediatamente por encima del otro par. Éstas son las **espinas mentonianas superior** e **inferior** (**apófisis geni superior e inferior**) (fig. 8.245A,C), y son lugares de inserción para un par de músculos que van por la lengua y un par de músculos que conectan la mandíbula con el hioides.

Hay una rugosidad (la **línea milohioidea**) (fig. 8.245C) que se extiende desde la línea media y se origina debajo de las espinas mentonianas, que corre posterior y superiormente a lo largo de la superficie interna de cada cara del cuerpo de la mandíbula hasta terminar justo por debajo del nivel del último molar.

Por encima del tercio anterior de la línea milohioidea hay una depresión poco profunda (la **fosa sublingual**) (fig. 8.245C), y por debajo de los dos tercios posteriores de la línea milohioidea hay otra depresión (la **fosa submandibular**) (fig. 8.245C).

Entre el último molar y la línea milohioidea hay un surco poco profundo para el nervio lingual.

Inmediatamente posterior al último molar sobre la superficie superior medial del cuerpo de la mandíbula hay una depresión triangular pequeña (el **triángulo retromolar**) (fig. 8.245A,C). El rafe pterigomandibular se une medial al extremo de este triángulo y se extiende desde aquí a la punta del gancho de la pterigoides por encima.

Las ramas de la mandíbula, una a cada lado, tienen forma cuadrangular y están orientadas en el plano sagital. Sobre la superficie medial de las ramas hay un gran **agujero mandibular** que contiene el nervio alveolar inferior y los vasos (fig. 8.245C).

www.medilibros.com

Hueso hioides

El hueso hioides es un pequeño hueso con forma de U, localizado en el cuello, entre la laringe y la mandíbula. Tiene un cuerpo anterior y dos astas mayores, una a cada lado, que se proyectan posterior y superiormente desde el cuerpo (fig. 8.246). Hay dos astas menores cónicas pequeñas sobre la superficie superior donde las astas mayores se unen con el cuerpo. Los ligamentos estilohioideos se unen a las puntas de las astas menores.

El hioides es un hueso clave del cuello, ya que conecta el suelo de la cavidad oral al frente con la faringe por detrás y la laringe por abajo.

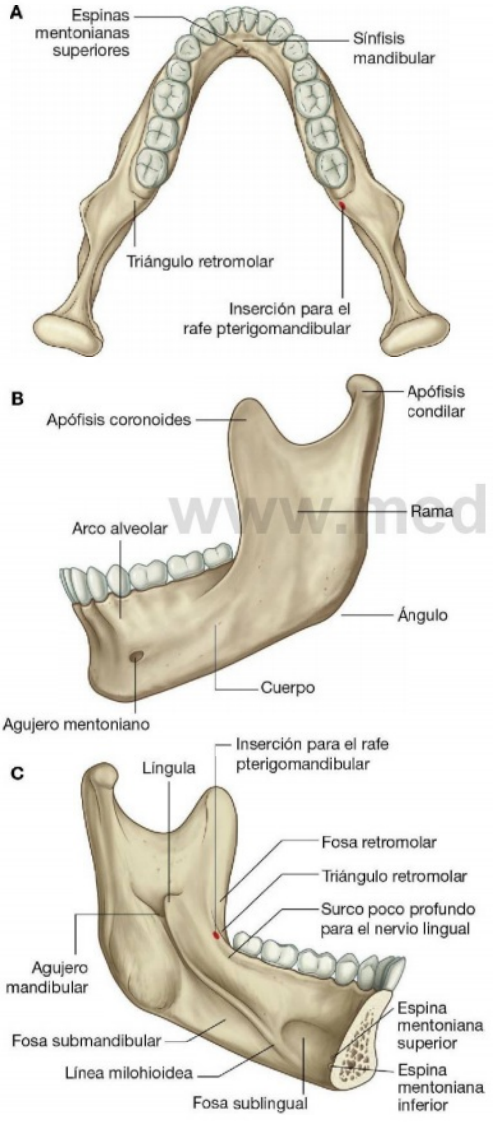

Fig. 8.245 Mandíbula. **A.** Visión superior. **B.** Visión lateral. **C.** Visión medial.

Paredes: las mejillas

Las paredes de la cavidad oral están formadas por las mejillas.

Cada mejilla consta de fascia y una capa de músculo esquelético intercalada entre la piel externamente y la mucosa oral internamente. La capa fina de músculo esquelético dentro de las mejillas es principalmente el músculo buccinador.

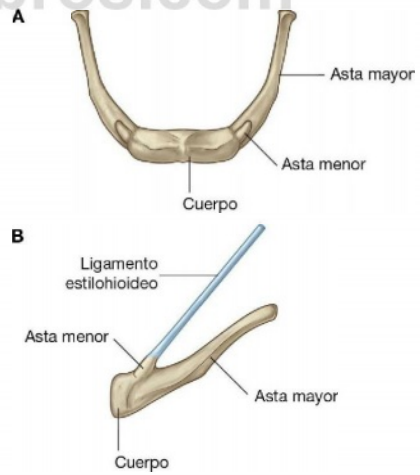

Fig. 8.246 Hueso hioides. **A.** Visión anterior. **B.** Visión lateral.

www.medilibros.com

© Elsevier. Fotocopiar sin autorización es un delito.

Buccinador

El músculo buccinador es uno de los músculos de la expresión facial (fig. 8.247). Está en el mismo plano que el músculo constrictor superior de la faringe. De hecho, el margen posterior del músculo buccinador está unido con el margen anterior del músculo constrictor superior mediante el rafe pterigomandibular, que va entre la punta del gancho de la pterigoides del esfenoides por encima y una zona rugosa de hueso inmediatamente detrás del último molar sobre la mandíbula inferior.

Por tanto, el buccinador y los músculos constrictores superiores proporcionan continuidad entre las paredes de las cavidades oral y faríngea.

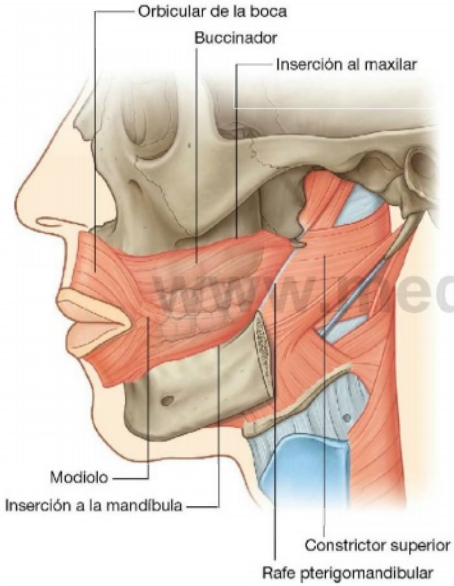

Fig. 8.247 Músculo buccinador.

El músculo buccinador, además de originarse en el rafe pterigomandibular, también se origina directamente de la parte alveolar de la mandíbula y la apófisis alveolar del maxilar.

Desde estas tres zonas de origen, las fibras musculares del buccinador van hacia adelante para unirse con otras del músculo orbicular de la boca y para insertarse en el modiolo, que es un nódulo pequeño de tejido conjuntivo, con forma de botón, que hace de unión entre los músculos de los labios y las mejillas a cada lado.

Los músculos buccinadores sujetan las mejillas contra los arcos alveolares y conservan el alimento entre los dientes cuando se mastica.

El buccinador está inervado por el ramo bucal del nervio facial [VII]. La sensación general procedente de la piel y la mucosa oral de las mejillas es transportada por el ramo bucal del nervio mandibular [V_3].

Suelo

El suelo de la cavidad oral propiamente dicha está formado principalmente por tres estructuras:

- Un diafragma muscular, que llena el hueco con forma de U entre las superficies derecha e izquierda del cuerpo de la mandíbula y está formado por los músculos milohioideos pares.
- Dos músculos genihioideos con forma de cuerda por encima del diafragma que van desde la mandíbula en la parte frontal hasta detrás del hioides.
- La lengua, que está por encima de los músculos genihioideos.

En el suelo de la cavidad oral propiamente dicha también hay glándulas salivales y sus conductos. Las más grandes de estas glándulas a cada lado son la glándula sublingual y la parte oral de la glándula submandibular.

Músculos milohioideos

Los dos finos músculos milohioideos (tabla 8.20), uno a cada lado, forman juntos un diafragma muscular que define el

Tabla 8.20 Músculos del suelo de la cavidad oral

Músculo	Origen	Inserción	Inervación	Función
Milohioideo	Línea milohioidea de la mandíbula	Rafe fibroso medio y parte adyacente del hueso hioides	Nervio hasta el milohioideo desde el ramo alveolar inferior del nervio mandibular [V_3]	Soporta y eleva el suelo de la cavidad oral; deprime la mandíbula cuando el hioides está fijo; eleva y tira hacia fuera del hioides cuando la mandíbula está fija
Genihioideo	Espinas mentonianas inferiores de la mandíbula	Cuerpo del hueso hioides	C1	Eleva y tira hacia fuera del hioides; deprime la mandíbula cuando el hioides está fijo

límite inferior del suelo de la cavidad oral (fig. 8.248A). Cada músculo tiene forma triangular con su vértice dirigido hacia delante.

El borde lateral de cada músculo triangular se une a la línea milohioidea sobre la cara medial del cuerpo de la mandíbula. Desde aquí, las fibras musculares se desvían ligeramente hacia abajo del borde medial hasta la línea media, donde las fibras se unen con las de los músculos del otro lado mediante un rafe. El rafe se extiende desde la parte posterior de la sínfisis mandibular por la parte frontal hasta detrás del cuerpo del hioides.

El borde posterior de cada músculo milohioideo es libre, excepto por una unión medial pequeña al hioides.

Los músculos milohioideos:

- Forman parte de la estructura de sostén del suelo de la cavidad oral.
- Participan en la elevación y el avance hacia delante del hueso hioides, y por tanto de la laringe a la que se encuentra unida, durante los estadios iniciales de la deglución.
- Cuando el hueso hioides está fijo en su posición, hacen descender la mandíbula y abren la boca.

Igual que los músculos de la masticación, los músculos milohioideos están inervados por el nervio mandibular [V_3]. El ramo específico que inerva los músculos milohioideos es el nervio milohioideo, ramo del nervio alveolar inferior.

Músculos genihioideos

Los músculos genihioideos (tabla 8.20) son músculos pares con forma de cuerda que van, uno a cada lado de la línea media, desde las espinas mentonianas inferiores sobre la superficie posterior de la sínfisis mandibular a la superficie anterior del cuerpo del hioides (fig. 8.248B,C). Están justo encima de los

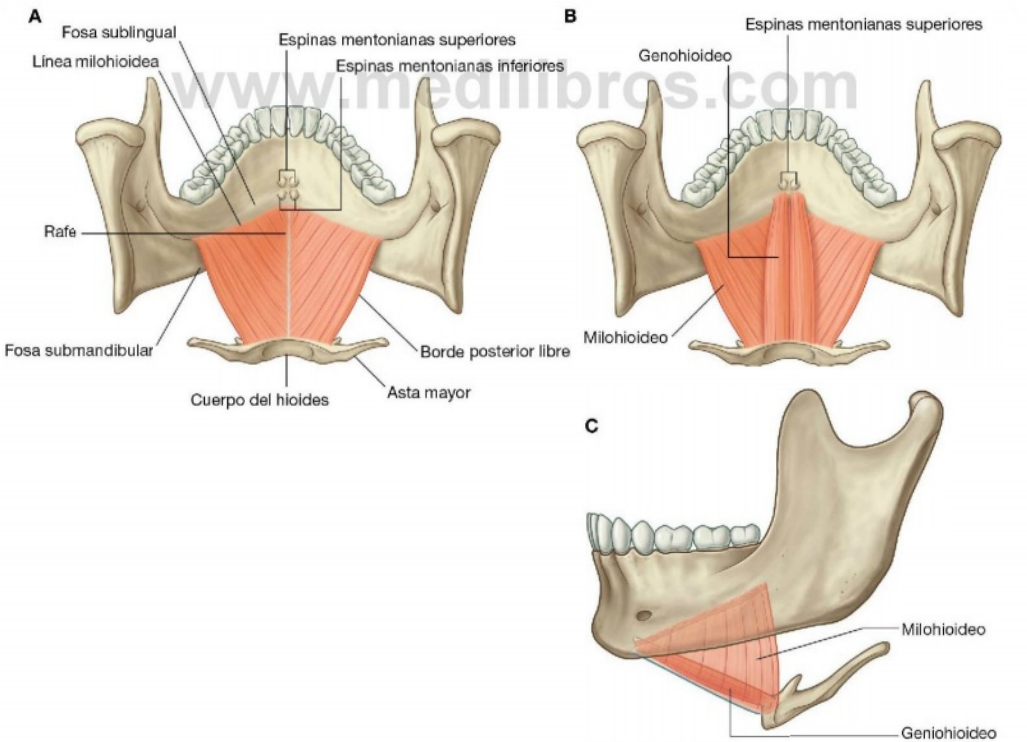

www.medilibros.com

Fig. 8.248 **A.** Músculos milohioideos. **B.** Músculos genihioideos. **C.** Visión lateral.

© Elsevier. Fotocopiar sin autorización es un delito.

músculos milohioideos en el suelo de la boca y debajo de los músculos genioglosos que forman parte de la raíz de la lengua.

Los músculos genihioideos:

- Principalmente tiran del hueso hioides, y debido a la unión con la laringe, la llevan hacia arriba y adelante durante la deglución.
- Debido a que se dirigen posteroinferiormente desde la mandíbula al hueso hioides, cuando el hueso hioides está fijo, pueden trabajar con los músculos milohioideos para hacer descender la mandíbula y abrir la boca.

A diferencia de otros músculos que mueven la mandíbula en la articulación temporomandibular, los músculos genihioideos están inervados por ramos del nervio cervical C1, que «hace autostop» desde el cuello a lo largo del nervio hipogloso [XII] en el suelo de la cavidad oral.

Entrada en el suelo de la cavidad oral

Además de definir el límite inferior del suelo de la cavidad oral, el borde posterior libre del músculo milohioideo de cada lado forma uno de los tres márgenes de una gran abertura triangular **(triángulo orofaríngeo)**, que es una vía principal a través de la cual las estructuras de la parte superior del cuello, y la fosa infratemporal de la cabeza se dirigen a y desde estructuras del suelo de la cavidad oral (fig. 8.249). Los otros dos músculos que completan los bordes de la abertura son los músculos constrictores superior y medio de la faringe.

La mayoría de las estructuras que pasan a través de la abertura se asocian con la lengua e incluyen músculos (hiogloso, estilogloso), vasos (vena y arteria lingual), nervios (lingual, hipogloso [XII], glosofaríngeo [IX]) y vasos linfáticos.

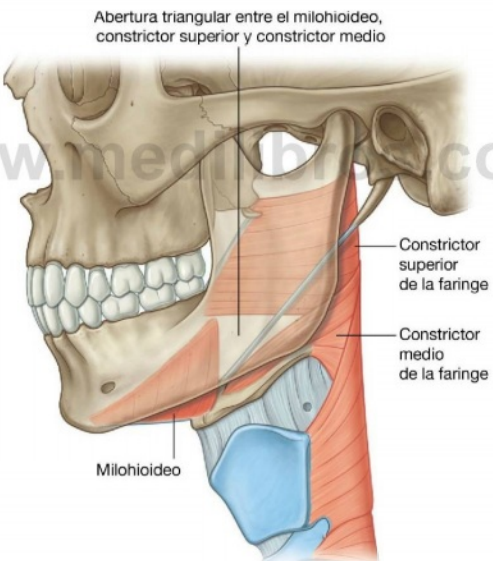

Fig. 8.249 Entrada al suelo de la cavidad oral.

Una glándula salival grande (la glándula submandibular) está «enganchada» alrededor del borde posterior libre del músculo milohioideo, y por tanto también pasa a través de la abertura.

Lengua

La lengua es una estructura muscular que forma parte del suelo de la cavidad oral y parte de la pared anterior de la orofaringe (fig. 8.250A). Su parte anterior está en la cavidad oral y su forma es algo triangular con una **punta de la lengua** roma. La punta se dirige anteriormente y se apoya inmediatamente detrás de los dientes incisivos. La **raíz de la lengua** está unida a la mandíbula y al hueso hioides. La superficie superior de los dos tercios orales o anteriores de la lengua está orientada en el plano horizontal.

La superficie faríngea o tercio posterior de la lengua se curva inferiormente y se orienta más en el plano vertical. Las superficies oral y faríngea están separadas por un **surco terminal de la lengua** con forma de V. Este surco terminal forma el límite inferior del istmo de las fauces entre las cavidades oral y faríngea. En el vértice del surco con forma de V hay una pequeña depresión (el **agujero ciego de la lengua**), que marca el lugar embrionario donde el epitelio se invagina para formar la glándula tiroides. En algunas personas persiste un conducto tirogloso y conecta el agujero ciego de la lengua con la glándula tiroides en el cuello.

Papilas

La superficie superior de la parte oral de la lengua está cubierta por cientos de papilas (fig. 8.250B).

- Las **papilas filiformes** son pequeñas proyecciones de la mucosa con forma de cono que terminan en uno o más puntos.
- Las **papilas fungiformes** son más redondeadas y grandes que las papilas filiformes, y suelen concentrarse a lo largo de los bordes de la lengua.
- Las papilas más grandes son las **papilas circunvaladas,** que son papilas cilíndricas con terminaciones romas en invaginaciones en la superficie de la lengua, sólo hay cerca de 8 a 12 papilas circunvaladas en una única línea con forma de V inmediatamente anterior al surco terminal de la lengua.
- Las **papilas foliadas** son pliegues lineales de mucosa sobre las caras de la lengua cerca del surco terminal de la lengua.

En general, las papilas aumentan la zona de contacto entre la superficie de la lengua y el contenido de la cavidad oral. Todas excepto las papilas filiformes tienen botones gustativos en sus superficies.

www.medilibros.com

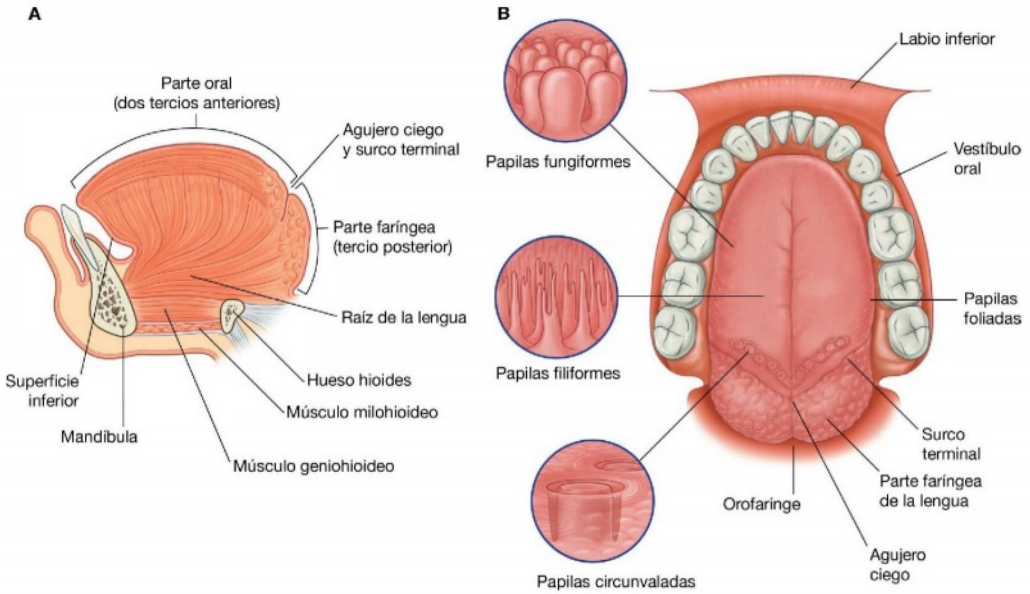

Fig. 8.250 Lengua. **A.** Corte parasagital. **B.** Visión superior.

© Elsevier. Fotocopiar sin autorización es un delito.

Superficie inferior de la lengua

La superficie inferior de la parte oral de la lengua carece de papilas, pero tiene algunos pliegues mucosos lineales (v. fig. 8.261). Un único pliegue mediano (el **frenillo de la lengua**) se continúa con la mucosa que cubre el suelo de la cavidad oral, y está sobre el borde inferior de un tabique sagital de la línea media, que internamente separa los lados derecho e izquierdo de la lengua. Sobre cada cara del frenillo hay una vena lingual, y lateral a cada vena hay un **pliegue fimbriado** rugoso.

Superficie faríngea

La mucosa que cubre la superficie faríngea de la lengua tiene un contorno irregular debido a que hay muchos pequeños nódulos de tejido linfático en la submucosa. Estos nódulos en conjunto son la **amígdala lingual.**

No hay papilas sobre la superficie faríngea.

Músculos

La mayor parte de la lengua está formada por músculo (fig. 8.250 y tabla 8.21).

La lengua está dividida completamente en una mitad izquierda y otra derecha por un tabique sagital medio compuesto por tejido conjuntivo. Por ello, todos los músculos de la lengua son pares. Hay músculos linguales intrínsecos y extrínsecos.

Excepto el palatogloso, que se encuentra inervado por el nervio vago [X], todos los demás lo están por el nervio hipogloso [XII].

Tabla 8.21 Músculos de la lengua

Músculo	Origen	Inserción	Inervación	Función
Intrínsecos				
Longitudinal superior (debajo de la superficie de la lengua)	Tejido conjuntivo submucoso en la parte posterior de la lengua y desde el tabique medio de la lengua	Las fibras musculares pasan hacia delante y oblicuamente al tejido submucoso conectivo y la mucosa en los bordes de la lengua	Nervio hipogloso [XII]	Acorta la lengua; dobla la punta y los lados de la lengua
Longitudinal inferior (entre los músculos geniogloso e hiogloso)	Raíz de la lengua (algunas fibras desde el hioides)	Punta de la lengua	Nervio hipogloso [XII]	Acorta la lengua; desenrolla la punta y la dobla hacia abajo
Transverso	Tabique medio de la lengua	Tejido conjuntivo submucoso sobre los bordes laterales de la lengua	Nervio hipogloso [XII]	Acorta y alarga la lengua
Vertical	Tejido conjuntivo submucoso del dorso de la lengua	Tejido conjuntivo en las regiones más ventrales de la lengua	Nervio hipogloso [XII]	Aplana y ensancha la lengua
Extrínsecos				
Geniogloso	Espinas mentonianas superiores	Cuerpo del hioides; toda la longitud de la lengua	Nervio hipogloso [XII]	Propulsión de la lengua; deprime el centro de la lengua
Hiogloso	Asta mayor y parte adyacente del cuerpo del hueso hioides	Superficie lateral de la lengua	Nervio hipogloso [XII]	Deprime la lengua
Estilogloso	Apófisis estiloides (superficie anterolateral)	Superficie lateral de la lengua	Nervio hipogloso [XII]	Eleva y retrae la lengua
Palatogloso	Superficie inferior de la aponeurosis palatina	Borde lateral de la lengua	Nervio vago [X] (a través del ramo faríngeo al plexo faríngeo)	Deprime el paladar; mueve el pliegue palatogloso con respecto a la línea media; eleva la parte posterior de la lengua

www.medilibros.com

Músculos intrínsecos

Los músculos intrínsecos de la lengua (fig. 8.251) se originan e insertan dentro de la lengua. Se dividen en **músculos longitudinal superior, longitudinal inferior, transverso** y **vertical,** y modifican la forma de la lengua:

- Alargándola y acortándola.
- Rizando y desrizando su punta y sus bordes.
- Aplastando y dando la vuelta a su superficie.

Trabajando en parejas o en un lado cada vez, los músculos intrínsecos de la lengua contribuyen a la precisión que los movimientos de la lengua requieren para hablar, comer y tragar.

Músculos extrínsecos

Los músculos extrínsecos de la lengua (fig. 8.251 y tabla 8.21) se originan en estructuras externas a la lengua y se insertan en la lengua. Hay cuatro músculos extrínsecos principales en cada lado, el geniogloso, hiogloso, estilogloso y palatogloso. Estos músculos propulsan, retraen, deprimen y elevan la lengua.

Geniogloso

Los músculos **genioglosos,** finos, con forma de abanico, contribuyen sustancialmente a la estructura de la lengua. Están a cada lado del tabique de la línea media que separa la lengua en mitad derecha e izquierda.

Los músculos genioglosos se originan en los tubérculos mentonianos superiores, en la superficie posterior de la sínfisis

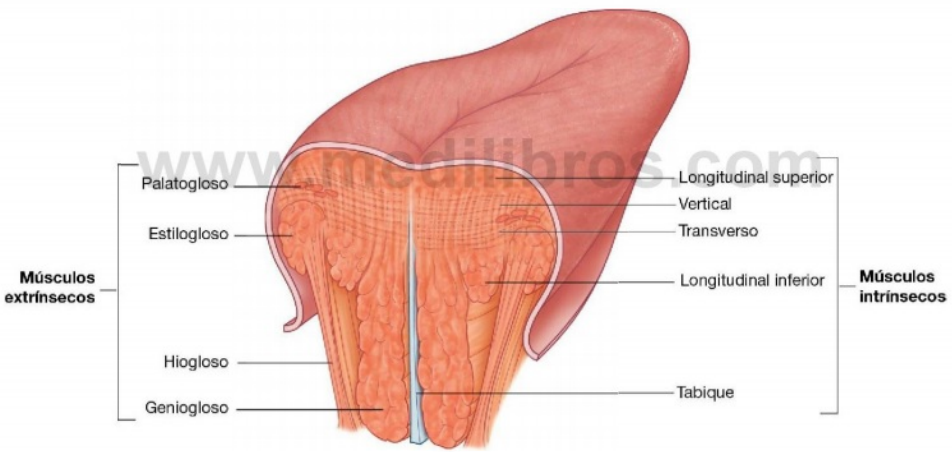

Fig. 8.251 Músculos de la lengua.

© Elsevier. Fotocopiar sin autorización es un delito.

mandibular, inmediatamente superior al origen de los músculos genihioideos desde los tubérculos mentonianos inferiores (fig. 8.252). Desde este pequeño lugar de origen, cada músculo se expande posterior y superiormente. Las fibras más inferiores se unen con el hueso hioides. Las fibras restantes se extienden superiormente para unirse virtualmente con los músculos intrínsecos a lo largo de prácticamente toda la longitud de la lengua.

Los músculos genioglosos:

- Deprimen la parte central de la lengua.
- Propulsan la parte anterior de la lengua fuera de la hendidura bucal (es decir, «sacar la lengua»).

Como la mayoría de los músculos de la lengua, los músculos genioglosos están inervados por el nervio hipogloso [XII].

Pedir a los pacientes que «saquen la lengua» puede usarse como una prueba de los nervios hipoglosos [XII]. Si los nervios funcionan correctamente, la lengua sale recta con respecto a línea media. Si el nervio de un lado no funciona bien, la punta de la lengua se dirigirá hacia ese lado.

Hioglosos

Los músculos hioglosos son músculos cuadrangulares finos laterales a los músculos genioglosos (fig. 8.253).

Cada músculo hiogloso se origina en toda la longitud del asta mayor y de la parte adyacente del cuerpo del hioides. En su origen en el hioides, el músculo hiogloso es lateral a la inserción del músculo constrictor medio de la faringe. El músculo se dirige superior y anteriormente a través del hueco (triángulo orofaríngeo) entre el constrictor superior, el constrictor medio y

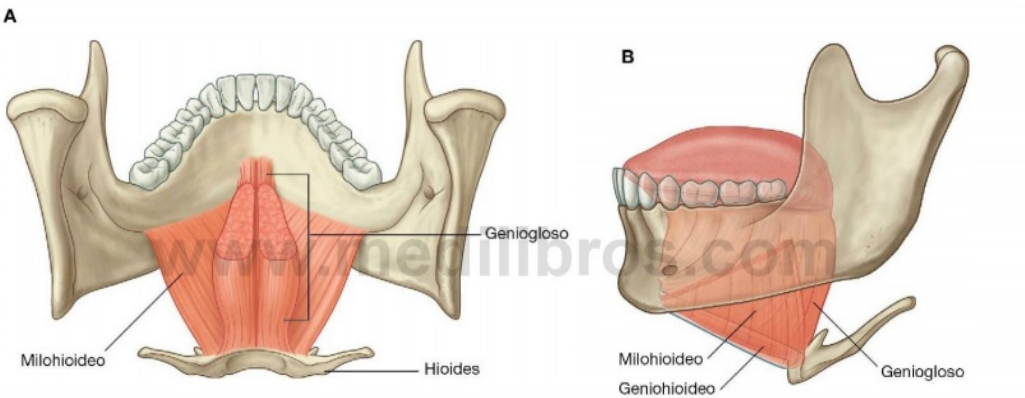

Fig. 8.252 Músculos genioglosos. **A.** Visión posterior. **B.** Visión lateral (izquierda).

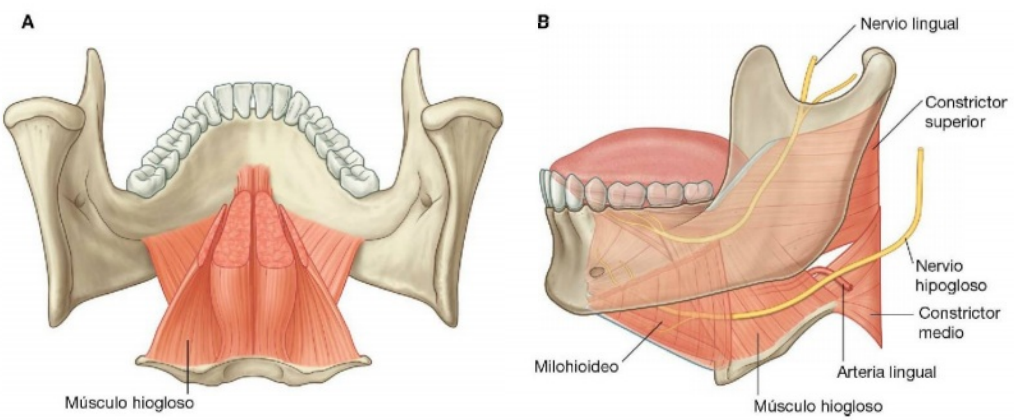

Fig. 8.253 Músculos hioglosos. **A.** Visión posterior. **B.** Visión lateral (izquierda).

el milohioideo para insertarse en la lengua, lateral al geniogloso y medial al estilogloso.

El músculo hiogloso deprime la lengua y está inervado por el nervio hipogloso [XII].

Un elemento anatómico importante. El músculo hiogloso es un elemento importante del suelo de la cavidad oral:

- La arteria lingual, procedente de la arteria carótida externa en el cuello, entra en la lengua debajo del hiogloso, entre el hiogloso y el geniogloso;
- El nervio hipogloso [XII] y el nervio lingual (ramo del nervio mandibular [V_3]), procedentes del cuello y la fosa infratemporal de la cabeza, respectivamente, entran en la lengua sobre la superficie externa del hiogloso.

Estiloglosos

Los músculos estiloglosos se originan en la superficie anterior de las apófisis estiloides de los huesos temporales. Desde aquí, cada músculo se dirige inferior y medialmente hacia el hueco (triángulo orofaríngeo) que hay entre los músculos constrictor medio, constrictor superior y milohioideo para entrar en la superficie lateral de la lengua, donde se unen con el borde superior de los músculos hioglosos e intrínsecos (fig. 8.254).

Los músculos estiloglosos retraen la lengua y llevan hacia atrás la lengua superiormente. Están inervados por los nervios hipoglosos [XII].

Palatoglosos

Los músculos palatoglosos son músculos del paladar blando y de la lengua. Se originan en la superficie inferior de la aponeurosis palatina y se dirigen anteroinferiormente hacia la cara lateral de la lengua (fig. 8.255).

Los músculos palatoglosos:

- Elevan la parte posterior de la lengua.
- Mueven los arcos palatoglosos de mucosa hacia la línea media.
- Deprimen el paladar blando.

Estos movimientos facilitan el cierre del istmo de las fauces y como resultado se separa la cavidad oral de la orofaringe.

A diferencia de otros músculos de la lengua, pero como la mayoría de los músculos del paladar blando, los músculos palatoglosos están inervados por el nervio vago [X].

www.medilibros.com

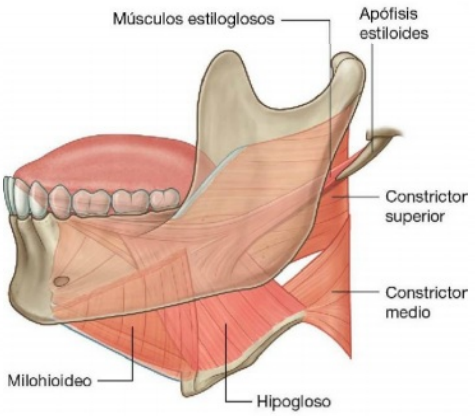

Fig. 8.254 Músculos estiloglosos.

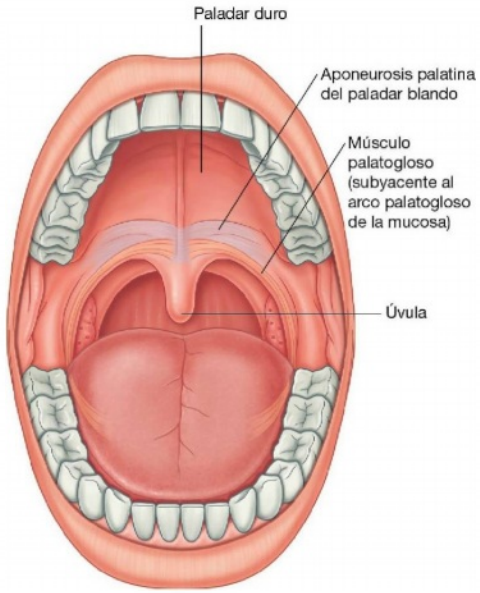

Fig. 8.255 Músculos palatoglosos.

© Elsevier. Fotocopiar sin autorización es un delito.

Vasos

Arterias

La arteria principal de la lengua es la **arteria lingual** (fig. 8.256).

En cada lado, la arteria lingual se origina en la arteria carótida externa en el cuello, adyacente al extremo del asta mayor del hueso hioides. Forma una unión hacia arriba y se curva hacia abajo y hacia delante para dirigirse profundamente al músculo hiogloso, y acompaña al músculo hacia la abertura (triángulo orofaríngeo) formada por los bordes de los músculos milohioideo, constrictor superior y constrictor medio, y entra en el suelo de la cavidad oral.

A continuación la arteria lingual se dirige hacia delante en el plano entre los músculos hiogloso y geniogloso hasta la punta de la lengua.

Además de la lengua, la arteria lingual irriga la glándula sublingual, las encías y la mucosa oral en el suelo de la cavidad oral.

Venas

Las venas lingual dorsal y lingual profunda (fig. 8.256) drenan la lengua.

Las **venas linguales profundas** son visibles a través de la mucosa, sobre la superficie inferior de la lengua. Aunque acompañan a las arterias linguales en la parte anterior de la lengua, están separadas de las arterias posteriormente por los músculos hioglosos. A cada lado, la vena lingual profunda va con el nervio hipogloso [XII] sobre la superficie externa del músculo hiogloso y sale del suelo de la cavidad oral hacia la abertura formada por los bordes de los músculos milohioideo, constrictor superior y constrictor medio. Drena en la vena yugular interna en el cuello.

La **vena lingual dorsal** sigue a la arteria lingual entre los músculos hiogloso y geniogloso y, como la vena lingual profunda, drena en la vena yugular interna en el cuello.

Inervación

La inervación de la lengua es compleja y están implicados muchos nervios (figs. 8.256 y 8.257).

Nervio glosofaríngeo [IX]

El nervio glosofaríngeo [IX] transporta el gusto (AE) y la sensación general procedente de la parte faríngea de la lengua.

El nervio glosofaríngeo [IX] abandona el cráneo a través del agujero yugular y desciende a lo largo de la superficie

www.medilibros.com

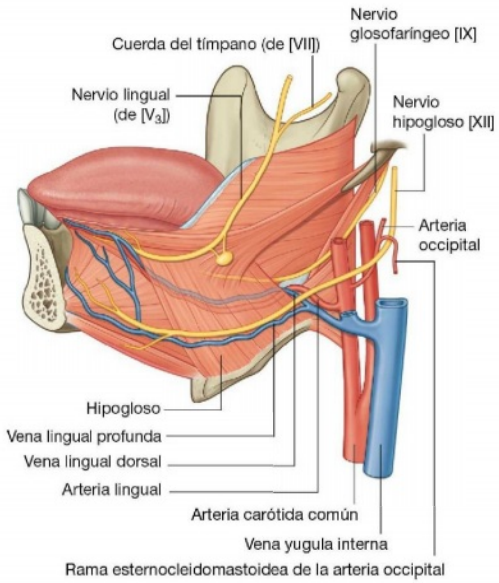

Fig. 8.256 Arterias, venas y nervios de la lengua.

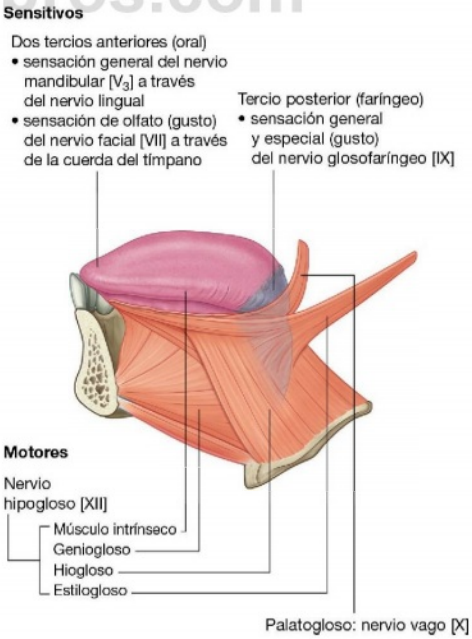

Fig. 8.257 Inervación de la lengua.

posterior del músculo estilofaríngeo. Se dirige alrededor de la superficie lateral del estilofaríngeo y después pasa a través de la cara posterior del hueco (triángulo orofaríngeo) entre los músculos constrictor superior, constrictor medio y milohioideo. Entonces el nervio pasa hacia delante sobre la pared orofaríngea, justo por debajo del polo inferior de la amígdala palatina, y entra en la parte faríngea de la lengua debajo de los músculos estilogloso e hiogloso. Además del gusto y la sensación general del tercio posterior de la lengua, los ramos se extienden anteriormente hacia el surco terminal de la lengua para transmitir el gusto (AE) y la sensación general desde las papilas circunvaladas.

Nervio lingual

La inervación sensitiva general de los dos tercios anteriores de la parte oral de la lengua la transmite el **nervio lingual,** que es un ramo principal del nervio mandibular [V_3]. Se origina en la fosa infratemporal y se dirige anteriormente al suelo de la cavidad oral pasando a través del hueco (triángulo orofaríngeo) entre los músculos milohioideo, constrictor superior y constrictor medio (fig. 8.258). Cuando pasa a través del espacio se dirige inmediatamente inferior a la inserción del constrictor superior en la mandíbula, y continúa hacia delante sobre la superficie medial de la mandíbula adyacente al último molar y profundo en la encía. En esta posición, el nervio puede palparse contra el hueso metiendo un dedo en la cavidad oral.

El nervio lingual continúa entonces anteromedialmente a través del suelo de la cavidad oral, da la vuelta por debajo del conducto submandibular, y asciende por la lengua sobre la superficie externa y superior del músculo hiogloso.

Además de la sensación general de la parte oral de la lengua, el nervio lingual también se ocupa de la sensación general de la mucosa del suelo de la cavidad oral y la encía relacionada con los dientes inferiores. El nervio lingual también lleva fibras parasimpáticas y del gusto procedentes de la parte oral de la lengua que son parte del nervio facial [VII].

Nervio facial [VII]

El gusto (AE) de la parte oral de la lengua se transmite al sistema nervioso central a través del nervio facial [VII]. Las fibras de la sensibilidad especial (AE) del nervio facial [VII] dejan la lengua y la cavidad oral formando parte del nervio lingual. Las fibras entran entonces en el nervio cuerda del tímpano, que es un ramo del nervio facial [VII] que se une al nervio lingual en la fosa infratemporal (fig. 8.258).

Nervio hipogloso [XII]

Todos los músculos de la lengua están inervados por el nervio hipogloso [XII], excepto el músculo palatogloso, que está inervado por el nervio vago [X].

El nervio hipogloso [XII] sale del cráneo a través del conducto del hipogloso y desciende casi verticalmente en el cuello hasta debajo del nivel del ángulo de la mandíbula (fig. 8.259). Aquí se desvía bruscamente hacia delante alrededor de la rama esternocleidomastoidea de la arteria occipital, cruza la arteria

www.medilibros.com

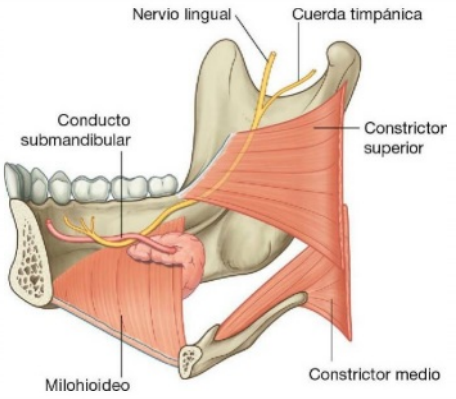

Fig. 8.258 Nervio lingual en el suelo de la cavidad oral (visión medial).

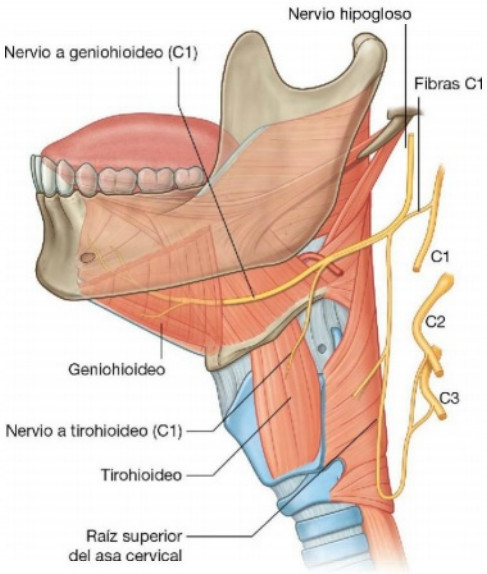

Fig. 8.259 Nervio hipogloso y fibras C1.

© Elsevier. Fotocopiar sin autorización es un delito.

carótida externa y continúa hacia delante, cruzando el bucle de la arteria lingual para extenderse por la superficie externa del tercio inferior del músculo hiogloso.

El nervio hipogloso [XII] sigue al músculo hiogloso a través del espacio (triángulo orofaríngeo) entre los músculos constrictor superior, constrictor medio y milohioideo para extenderse hasta la lengua.

En la parte superior del cuello, un ramo procedente de los ramos anteriores de C1 se une al nervio hipogloso [XII]. La mayoría de estas fibras C1 dejan el nervio hipogloso [XII] como raíz superior del asa cervical (fig. 8.259). Cerca del borde posterior del músculo hiogloso, las fibras restantes dejan el nervio hipogloso [XII] y forman dos nervios:

- El ramo del tirohioideo, que se queda en el cuello para inervar el músculo tirohioideo.
- El ramo del genihioideo, que se dirige hacia el suelo de la cavidad oral para inervar el genihioideo.

Sistema linfático

Todos los vasos linfáticos procedentes de la lengua drenan en último lugar en la cadena cervical profunda de nódulos que hay a lo largo de la vena yugular interna:

- La parte faríngea de la lengua drena directamente a través de la pared faríngea principalmente en el nódulo yugulodigástrico de la cadena cervical profunda.
- La parte oral de la lengua drena directamente en los nódulos cervicales profundos e indirectamente en estos nódulos pasando primero a través del músculo milohioideo, y en los nódulos submentonianos y submandibulares.

Los nódulos submentonianos están debajo de los músculos milohioideos y entre los músculos digástricos, mientras que los nódulos submandibulares están por debajo del suelo de la cavidad oral a lo largo de la cara interior de los bordes inferiores de la mandíbula.

La punta de la lengua drena a través del músculo milohioideo en los nódulos submentonianos, y sobre todo en el nódulo yuguloomohioideo de la cadena cervical profunda.

Glándulas salivales

Las glándulas salivales desembocan o secretan en la cavidad oral. La mayoría son glándulas pequeñas que se encuentran en la submucosa o la mucosa del epitelio oral que recubre la lengua, el paladar, las mejillas y los labios, y se abren directamente en la cavidad oral o a través de pequeños conductos. Además de estas pequeñas glándulas, hay glándulas mucho más grandes, que incluyen las parótidas, submandibulares y sublinguales, que son pares.

Glándula parótida

La glándula parótida de cada lado está completamente fuera de los límites de la cavidad oral, en un surco poco profundo con forma triangular (fig. 8.260) formado por:

- El músculo esternocleidomastoideo por detrás.
- La rama de la mandíbula en la parte frontal.
- Por arriba, la base del surco está formada por el conducto auditivo externo y la parte posterior del arco cigomático.

La glándula normalmente se extiende en dirección anterior sobre el músculo masetero e inferiormente sobre el vientre posterior del músculo digástrico.

El conducto parotídeo discurre anteriormente sobre la superficie externa del músculo masetero y a continuación gira medialmente para entrar en el músculo buccinador de la mejilla y abrirse en la cavidad oral en la zona adyacente a la corona del segundo molar superior.

La glándula parótida rodea la arteria carótida externa, la vena retromandibular y el origen de la parte extracraneal del nervio facial [VII].

www.medilibros.com

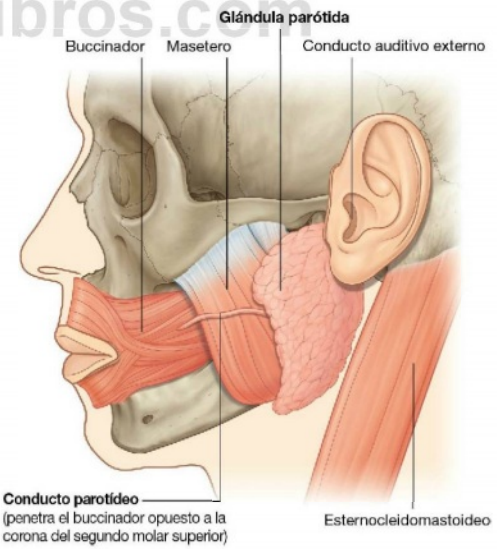

Fig. 8.260 Glándula parótida.

Glándulas submandibulares

Las **glándulas submandibulares** alargadas son más pequeñas que las glándulas parotídeas, pero más grandes que las glándulas sublinguales. Tienen forma de garfio (figs. 8.261A,B):

- El brazo más largo del garfio se dirige directamente hacia delante en el plano horizontal, por debajo del músculo milohioideo, y es, por tanto, externo a los límites de la cavidad oral. La parte superficial más grande de la glándula se apoya directamente contra una impresión poco profunda de la cara medial de la mandíbula (fosa submandibular) inferior a la línea milohioidea.
- El brazo más pequeño del garfio (o parte profunda) de la glándula, da la vuelta alrededor del borde posterior del músculo milohioideo para entrar y colocarse dentro del suelo de la cavidad oral, donde se encuentra lateral a la raíz de la lengua sobre la superficie lateral del músculo hiogloso.

El **conducto submandibular** emerge desde la cara medial de la parte profunda de la glándula en la cavidad oral, y se dirige hacia delante para abrirse sobre la cima de una papila sublingual **(carúncula sublingual)**, pequeña, al lado de la base del frenillo de la lengua (figs. 8.261C,D).

El nervio lingual da la vuelta por debajo del conducto submandibular, cruzando primero la cara lateral y después la cara medial del conducto, luego desciende anteromedialmente hacia el suelo de la cavidad oral y después asciende hasta la lengua.

Glándulas sublinguales

Las glándulas sublinguales son las más pequeñas de los tres pares principales de glándulas salivales. Tienen forma de almendra y están inmediatamente laterales al conducto submandibular, y se asocian con el nervio lingual en el suelo de la cavidad oral (fig. 8.261).

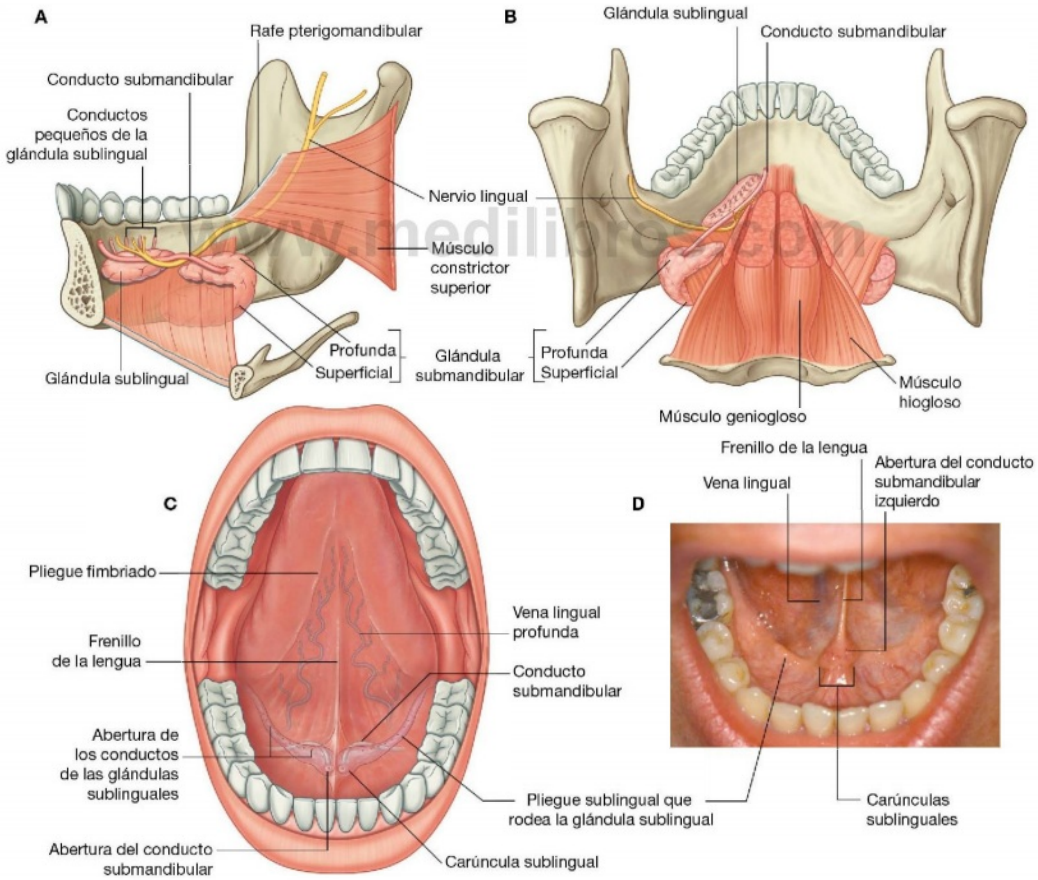

Fig. 8.261 Glándulas submandibular y sublingual. **A.** Visión medial. **B.** Visión posterior. **C.** Visión anterior. **D.** Visión anterosuperior.

© Elsevier. Fotocopiar sin autorización es un delito.

Cada glándula sublingual descansa directamente sobre la superficie medial de la mandíbula, donde forma un surco poco profundo (fosa sublingual) superior al tercio anterior de la línea milohioidea.

El borde superior de la glándula sublingual forma un pliegue alargado de mucosa **(pliegue sublingual)**, que se extiende desde la cara posterolateral del suelo de la cavidad oral hasta la papila sublingual al lado de la base del frenillo de la lengua en la línea media anteriormente (fig. 8.261D).

La glándula sublingual drena en la cavidad oral a través de numerosos conductos pequeños (conductos sublinguales menores) que se abren en la cresta del pliegue sublingual. En ocasiones, la parte más anterior de la glándula drena a través de un conducto (conducto sublingual mayor), que finaliza junto con el conducto submandibular en la carúncula sublingual.

Vasos

Los vasos que irrigan la glándula parótida se originan en la arteria carótida externa y desde sus ramas que son adyacentes a la glándula. Las glándulas submandibular y sublingual están irrigadas por ramas de las arterias facial y lingual.

Las venas que proceden de la glándula parótida drenan en la vena yugular externa, y las que proceden de las glándulas submandibulares y sublinguales drenan en las venas lingual y facial.

Los vasos linfáticos procedentes de la glándula parótida drenan en los nódulos que están encima o dentro de la glándula. Estos nódulos parotídeos drenan en los nódulos cervicales superficiales y profundos.

Los vasos linfáticos procedentes de las glándulas submandibulares y sublinguales drenan principalmente en los nódulos submandibulares y después en los nódulos cervicales profundos, especialmente en el nódulo yuguloomohioideo.

Inervación

Parasimpática

La inervación parasimpática de todas las glándulas salivales de la cavidad oral es a través de ramos del nervio facial [VII], que se unen a ramos de los nervios maxilar [V_2] y mandibular [V_3] para alcanzar sus objetivos.

La glándula parótida, que se encuentra totalmente fuera de la cavidad oral, recibe su inervación parasimpática de fibras que inicialmente viajan con el nervio glosofaríngeo [IX], que terminan uniéndose a ramos del nervio mandibular [V_3] en la fosa infratemporal (fig. 8.262).

www.medilibros.com

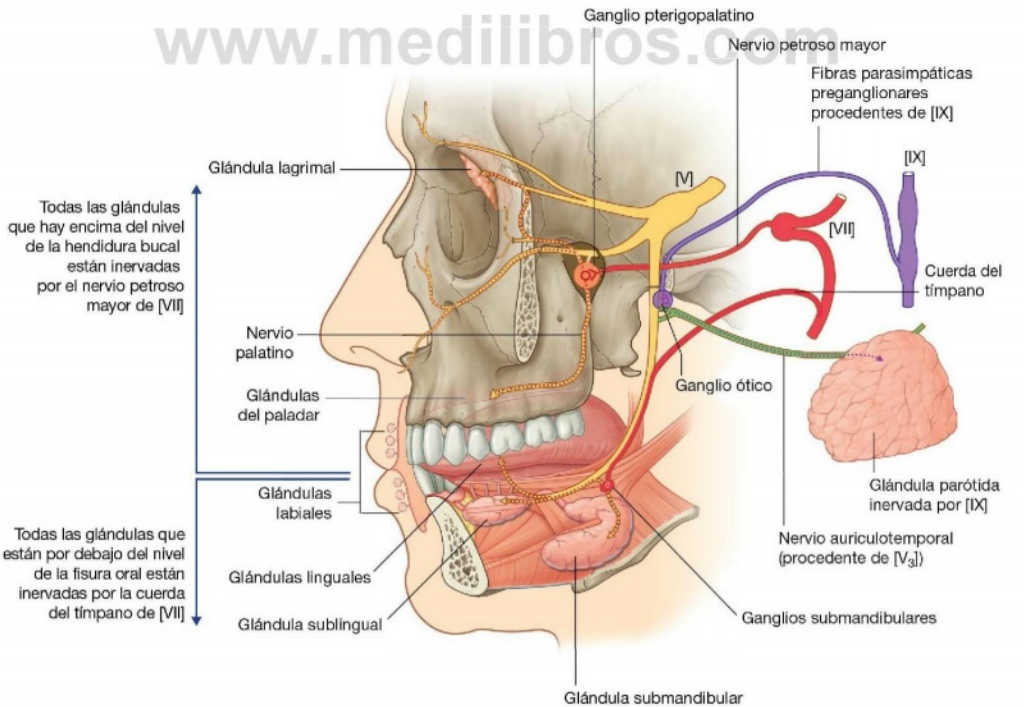

Fig. 8.262 Inervación secretomotora (parasimpática) de las glándulas lagrimales y salivales.

Nervio petroso mayor

Todas las glándulas salivales por encima del nivel de la hendidura bucal, así como todas las glándulas mucosas de la nariz y las glándulas lagrimales de las órbitas están inervadas por fibras parasimpáticas llevadas por el ramo petroso mayor del nervio facial [VII] (fig. 8.262). Las fibras parasimpáticas preganglionares transportadas por este nervio entran en la fosa pterigopalatina y hacen sinapsis con las fibras parasimpáticas posganglionares en el ganglio pterigopalatino formado alrededor de los ramos del nervio maxilar [V_2]. Las fibras parasimpáticas posganglionares se unen a ramos sensitivos generales del nervio maxilar, como los nervios palatinos, destinados al techo de la cavidad oral, para alcanzar sus glándulas diana.

Cuerda del tímpano

Todas las glándulas por debajo del nivel de la hendidura bucal, incluyendo las glándulas pequeñas del suelo de la cavidad oral, en el labio inferior y en la lengua, y las glándulas submandibulares y sublinguales más grandes, están inervadas por fibras parasimpáticas que transporta el nervio cuerda del tímpano, ramo del nervio facial [VII] (fig. 8.262).

La cuerda del tímpano se une con el ramo lingual del nervio mandibular [V_3] en la fosa infratemporal y entra con él en la cavidad oral. Sobre la superficie externa del músculo hiogloso, las fibras parasimpáticas preganglionares abandonan la cara inferior del nervio lingual para hacer sinapsis con fibras parasimpáticas posganglionares en el ganglio submandibular, que parece colgar del nervio lingual (fig. 8.263). Las fibras parasimpáticas posganglionares dejan el ganglio y se dirigen directamente a las glándulas submandibulares y sublinguales mientras que otras vuelven de nuevo al nervio lingual y van con los ramos del nervio lingual hasta las glándulas diana.

Techo de la cavidad oral

El techo de la cavidad oral consta del paladar, que tiene dos partes: un paladar duro anterior y un paladar blando posterior (fig. 8.264).

Paladar duro

El paladar duro separa la cavidad oral de las cavidades nasales. Consiste en una lámina ósea cubierta de mucosa por arriba y por abajo:

- Por encima, está cubierto por mucosa respiratoria y forma el suelo de las cavidades nasales.
- Por abajo, está cubierta por una capa fuertemente unida de mucosa oral y forma gran parte del techo de la cavidad oral (fig. 8.264).

Las apófisis palatinas de los maxilares forman las tres cuartas partes anteriores del paladar duro. Las láminas horizontales de los huesos palatinos forman el cuarto posterior. En la cavidad oral, el arco alveolar superior rodea el paladar duro anterior y lateralmente. Posteriormente, el paladar duro se continúa con el paladar blando.

La mucosa del paladar duro en la cavidad oral posee numerosos **pliegues palatinos transversos (plicae palatinae**

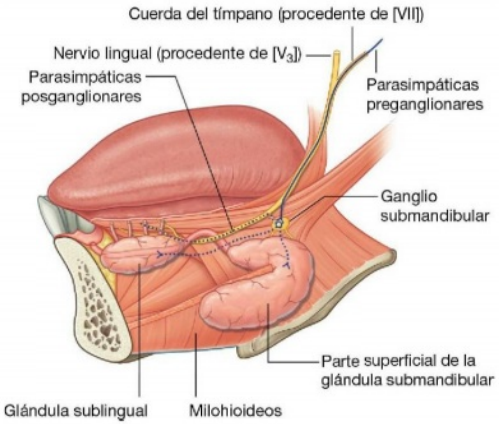

Fig. 8.263 Curso de las fibras parasimpáticas transportadas en el nervio cuerda del tímpano.

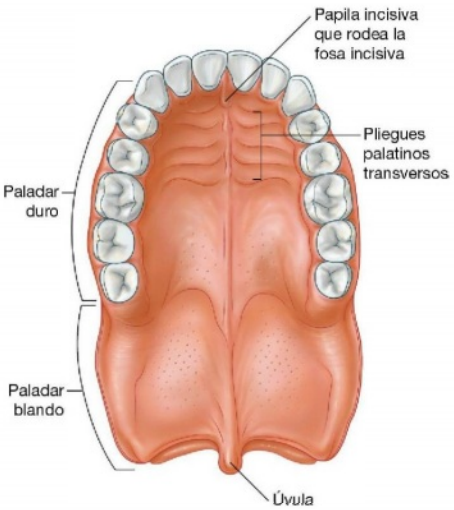

Fig. 8.264 Paladar.

© Elsevier. Fotocopiar sin autorización es un delito.

transversae) y una rugosidad longitudinal media **(rafe del paladar),** que termina anteriormente en una elevación ovalada pequeña **(papila incisiva).** La papila incisiva (fig. 8.264) está sobre la fosa incisiva que se forma entre las láminas horizontales del maxilar, inmediatamente detrás de los incisivos.

Paladar blando

El paladar blando (fig. 8.264) continúa posteriormente desde el paladar duro y actúa como una válvula que puede estar:

- Deprimida para ayudar a cerrar el istmo de las fauces.
- Elevada para separar la nasofaringe de la orofaringe.

El paladar blando está formado y se mueve mediante cuatro músculos y está cubierto por mucosa que se continúa con la mucosa que cubre la faringe y las cavidades oral y nasales.

La pequeña proyección muscular con forma de lágrima que cuelga del margen libre posterior del paladar blando es la **úvula.**

Músculos del paladar blando

Cinco músculos (tabla 8.22) en cada lado contribuyen a la formación y movimiento del paladar blando. Dos de éstos, el tensor del velo del paladar y el elevador del velo del paladar, descienden hacia el paladar desde la base del cráneo. Otros dos, el palatogloso y el palatofaríngeo, ascienden hacia el paladar desde la lengua y la faringe, respectivamente. El último músculo, el músculo ácigos de la úvula, se asocia con la úvula.

Todos los músculos del paladar están inervados por el nervio vago [X] excepto el tensor del velo del paladar, que es inervado por el nervio mandibular [V_3] (a través del nervio pterigoideo medial).

Tensor del velo del paladar y aponeurosis palatina

El músculo **tensor del velo del paladar** está formado por dos partes: una parte muscular vertical y una parte fibrosa más horizontal, que forma la aponeurosis palatina (fig. 8.265A).

La parte vertical del tensor del velo del paladar es fina y tiene forma triangular con su base unida al cráneo y su vértice apuntando hacia abajo. La base se une a lo largo de una línea oblicua que comienza medialmente en la fosa escafoidea cerca de la raíz de la apófisis pterigoides del hueso esfenoides y continúa lateralmente a lo largo de la parte membranosa de la trompa auditiva hasta la espina del esfenoides.

El tensor del velo del paladar desciende verticalmente a lo largo de la superficie lateral de la lámina medial de la apófisis pterigoides y la pared faríngea hasta el gancho de la pterigoides, donde las fibras convergen para formar un tendón pequeño (fig. 8.265A).

El tendón hace un giro de 90° medialmente alrededor del gancho de la pterigoides, penetrando en el origen del músculo buccinador y extendiéndose como un abanico para formar la parte horizontal fibrosa del músculo. Esta parte fibrosa se continúa, cruzando la línea media, con su pareja sobre la otra cara para formar la aponeurosis palatina.

La **aponeurosis palatina** se une anteriormente con el borde del paladar duro, pero se separa posteriormente donde termina en un borde libre. Esta aponeurosis expansiva es el

www.medilibros.com

Tabla 8.22 Músculos del paladar blando

Músculo	Origen	Inserción	Inervación	Función
Tensor del velo del paladar	Fosa escafoidea del hueso esfenoides; parte fibrosa de la trompa auditiva; espina del esfenoides	Aponeurosis palatina	Nervio mandibular [V_3] a través del ramo medial al músculo pterigoideo medial	Tensa el paladar blando; abre la trompa auditiva
Elevador del velo del paladar	Parte petrosa del hueso temporal anterior a la abertura del conducto carotídeo	Parte superior de la aponeurosis palatina	Nervio vago [X] a través del ramo faríngeo al plexo faríngeo	Único músculo que eleva el paladar blando por encima de la posición normal
Palatofaríngeo	Parte superior de la aponeurosis palatina	Pared faríngea	Nervio vago [X] a través del ramo faríngeo al plexo faríngeo	Deprime el paladar blando; mueve el arco palatofaríngeo con respecto a la línea media; eleva la faringe
Palatogloso	Superficie inferior de la aponeurosis palatina	Borde lateral de la lengua	Nervio vago [X] a través del ramo faríngeo al plexo faríngeo	Deprime el paladar; mueve el arco palatofaríngeo con respecto a la línea media; eleva la parte posterior de la lengua
Músculo de la úvula	Espina nasal posterior del paladar duro	Tejido conjuntivo de la úvula	Nervio vago [X] a través del ramo faríngeo al plexo faríngeo	Eleva y retrae la úvula; engrosa la región central del paladar blando

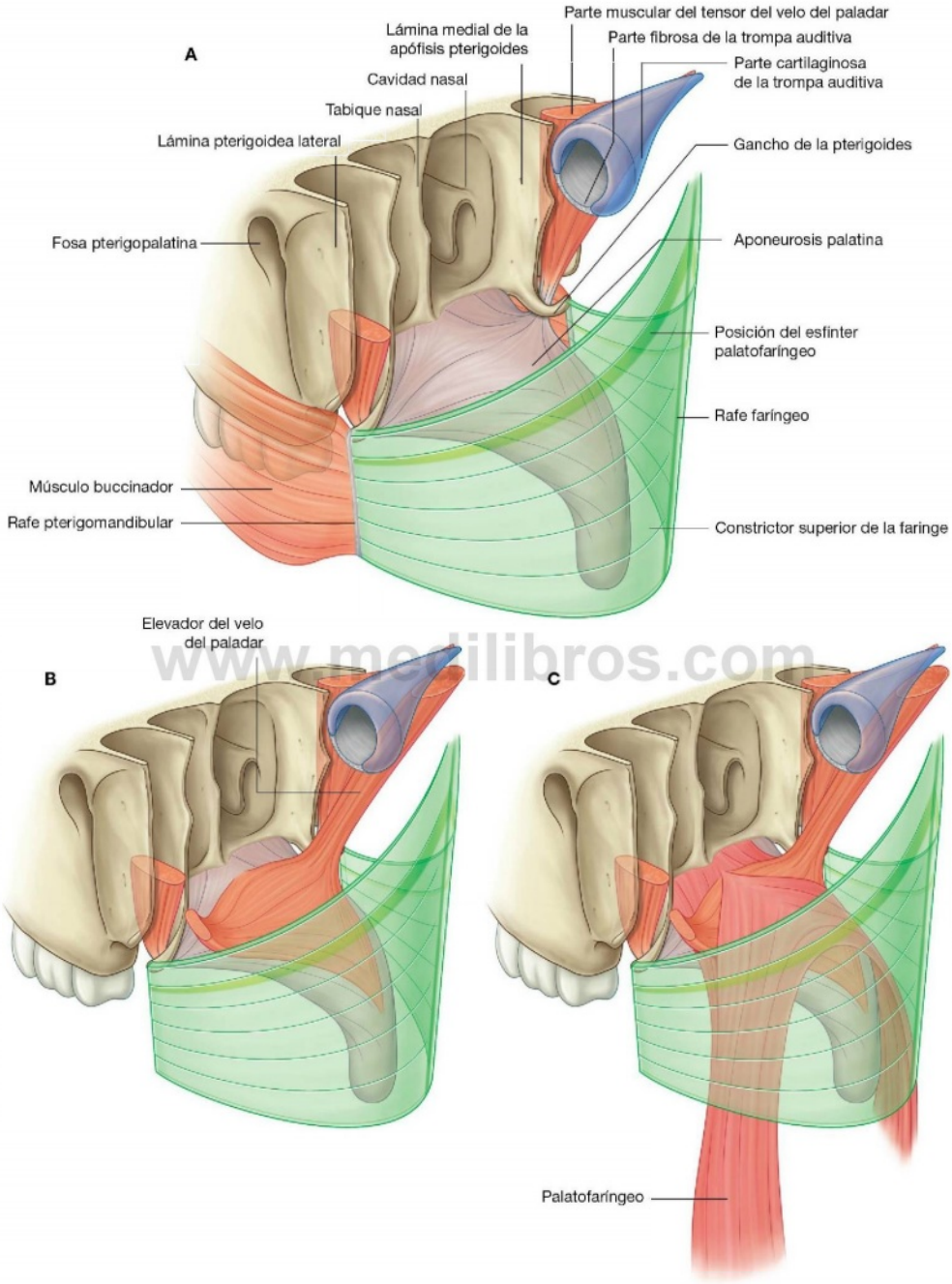

www.medilibros.com

Fig. 8.265 A. Músculo tensor del velo del paladar y aponeurosis palatina. **B.** Músculo elevador del velo del paladar. **C.** Músculos palatofaríngeos.

© Elsevier. Fotocopiar sin autorización es un delito.

elemento estructural principal del paladar blando al que se unen otros músculos del paladar.

El tensor del velo del paladar:

- Tensa (reafirma) el paladar blando para que los otros músculos unidos al paladar trabajen de forma más eficaz.
- Abre la trompa auditiva cuando el paladar se mueve durante el bostezo y la deglución, debido a que está unido superiormente a la parte membranosa de ésta.

El tensor del velo del paladar está inervado por el nervio pterigoideo medial procedente del nervio mandibular [V_3].

Elevador del velo del paladar

El músculo elevador del velo del paladar se origina en la base del cráneo y desciende hasta la parte superior de la aponeurosis palatina (fig. 8.265B). En el cráneo, se origina desde una zona rugosa sobre la parte petrosa del hueso temporal inmediatamente anterior a la abertura del conducto carotídeo. Algunas fibras también se originan desde partes adyacentes de la trompa auditiva.

El elevador del velo del paladar se dirige anteroinferiormente a través de la fascia de la pared faríngea, continúa medial a la trompa auditiva y se inserta sobre la aponeurosis palatina. Sus fibras se entrelazan en la línea media con las del elevador del velo del paladar del otro lado.

A diferencia de los músculos tensores del velo del paladar, los músculos elevadores del velo del paladar no pasan alrededor del gancho de la pterigoides, sino que se dirigen directamente desde la base del cráneo a la superficie superior de la aponeurosis palatina (fig. 8.265B). Por tanto, son los únicos músculos capaces de elevar el paladar por encima de su posición neutral y cierran el istmo faríngeo entre la nasofaringe y la orofaringe.

El elevador del velo del paladar está inervado por el nervio vago [X] a través del ramo faríngeo del plexo faríngeo. En la práctica, puede comprobarse la funcionalidad del elevador del velo del paladar pidiendo al paciente que diga «ah». Si el músculo de cada lado funciona normalmente, el paladar se eleva de forma uniforme en la línea media. Si un lado no funciona, el paladar se desvía alejándose del lado afuncional.

Palatofaríngeo

El músculo palatofaríngeo se origina en la parte superior de la aponeurosis palatina y se dirige posterolateralmente sobre su borde para descender y convertirse en uno de los músculos longitudinales de la pared faríngea (fig. 8.265C). Está unido a la aponeurosis palatina por dos láminas planas separadas por el músculo elevador del velo del paladar. La más anterior y lateral de estas dos láminas se une al borde posterior del paladar duro y a la aponeurosis palatina.

Los dos músculos palatofaríngeos, uno a cada lado, son subyacentes a los **arcos palatofaríngeos** sobre la pared orofaríngea. Los arcos palatofaríngeos son posteriores y mediales a los **arcos palatoglosos** cuando se observan anteriormente desde la cavidad oral (fig. 8.266).

A cada lado, la amígdala palatina está entre los arcos palatofaríngeos y palatoglosos sobre la pared orofaríngea lateral (fig. 8.266A).

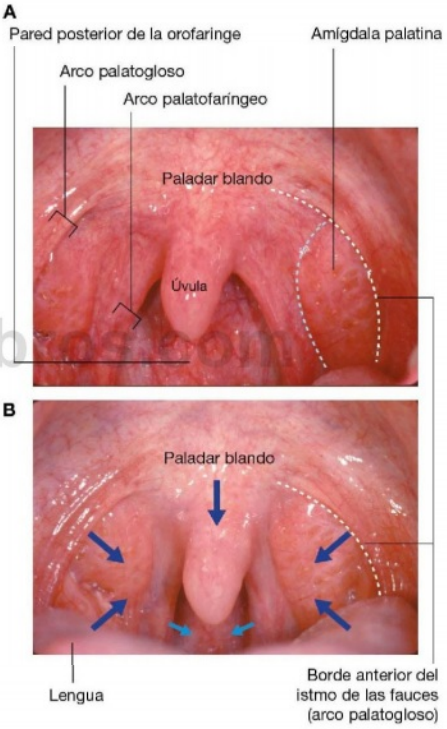

Cierre del istmo de las fauces
- Movimiento medial y hacia abajo de los arcos palatoglosos
- Movimiento medial y hacia abajo de los arcos palatofaríngeos
- Movimiento hacia arriba de la lengua
- Movimiento hacia abajo y hacia delante del paladar blando

Fig. 8.266 Boca abierta con el paladar blando. **A.** Istmo de las fauces abierto. **B.** Istmo de las fauces cerrado.

Los músculos palatofaríngeos:

- Deprimen el paladar y mueven los arcos palatofaríngeos hacia la línea media como cortinas. Ambas acciones ayudan a cerrar el istmo de las fauces.
- Elevan la faringe durante la deglución.

Los palatofaríngeos están inervados por el nervio vago [X] a través del ramo faríngeo del plexo faríngeo.

Palatogloso

El músculo palatogloso se inserta en la parte inferior (superficie oral) de la aponeurosis palatina y se dirige inferior y anteriormente en la superficie lateral de la lengua (fig. 8.267).

El músculo palatogloso está debajo de un pliegue de mucosa que se arquea desde el paladar blando a la lengua. Estos arcos palatoglosos, uno a cada lado, son laterales y anteriores a los arcos palatofaríngeos y definen los márgenes laterales del istmo de las fauces (fig. 8.266A).

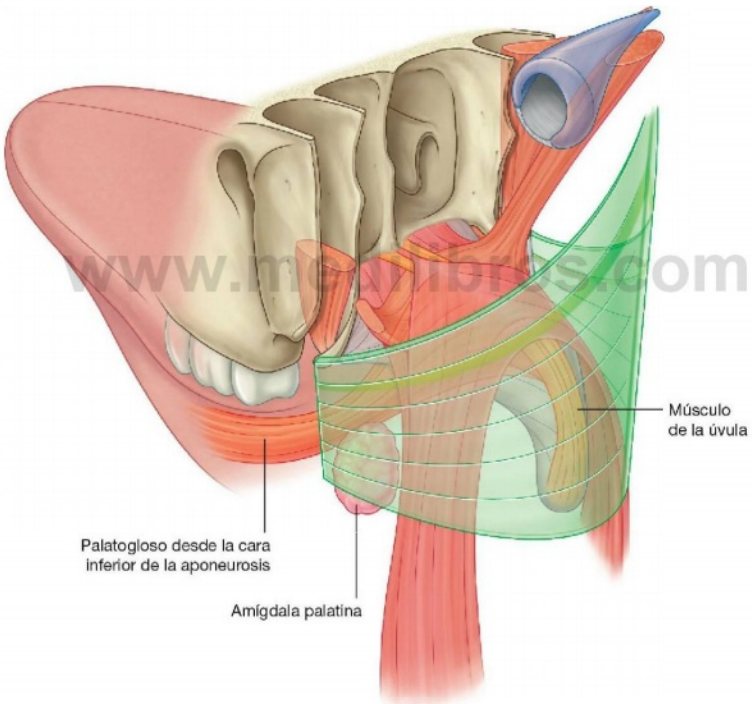

Fig. 8.267 Músculos palatoglosos y ácigos de la úvula.

© Elsevier. Fotocopiar sin autorización es un delito.

La amígdala palatina está entre los arcos palatogloso y palatofaríngeo, en la pared faríngea lateral (figs. 8.266 y 8.267).

Los músculos palatoglosos deprimen el paladar, mueven los arcos palatoglosos hacia la línea media como cortinas y elevan la parte posterior de la lengua. Estas acciones ayudan a cerrar el istmo de las fauces.

El palatogloso está inervado por el nervio vago [X] a través del ramo faríngeo del plexo faríngeo.

Músculo ácigos de la úvula

El músculo ácigos de la úvula se origina en la espina nasal posterior del borde posterior del paladar duro y pasa directamente posterior a la cara dorsal de la aponeurosis palatina para insertarse en el tejido conjuntivo subyacente a la mucosa de la úvula (fig. 8.267). Se dirige entre las dos láminas palatofaríngeas, superior a la inserción del elevador del velo del paladar. A lo largo de la línea media, el músculo ácigos de la úvula se une con su pareja del otro lado.

El músculo ácigos de la úvula eleva y retrae la úvula. Esta acción engrosa la parte central del paladar blando y ayuda a los músculos elevadores del velo del paladar a cerrar el istmo de las fauces entre la nasofaringe y la orofaringe.

El músculo ácigos de la úvula está inervado por el nervio vago [X] a través del ramo faríngeo del plexo faríngeo.

Vasos

Arterias

Las arterias del paladar incluyen la rama palatina mayor de la arteria maxilar, la rama palatina ascendente de la arteria facial y la rama palatina de la arteria faríngea ascendente. Las arterias maxilar, facial y faríngea ascendente se originan en el cuello, en la arteria carótida externa (fig. 8.268).

www.medilibros.com

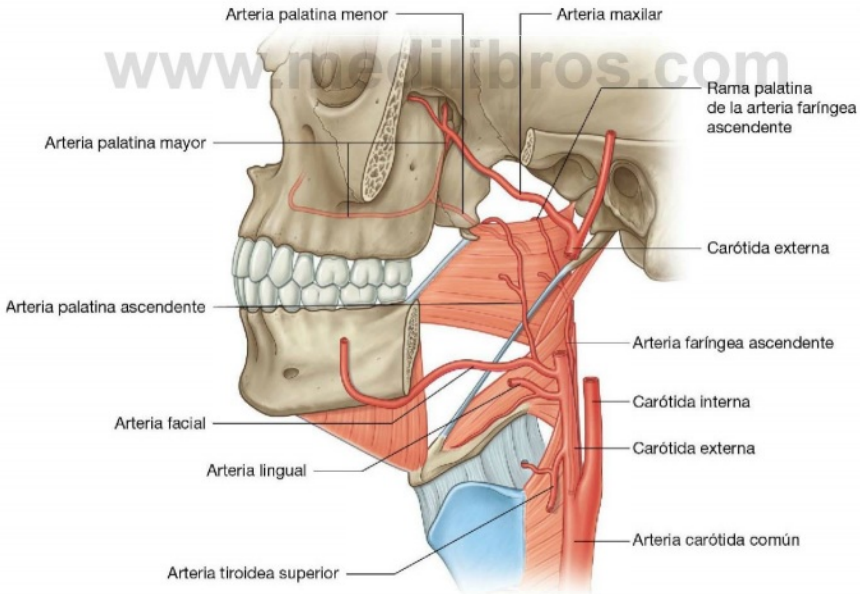

Fig. 8.268 Arterias del paladar.

Arteria palatina ascendente y rama palatina

La **arteria palatina ascendente** de la arteria facial asciende a lo largo de la superficie externa de la faringe. La rama palatina hace un giro medialmente alrededor de la parte superior del músculo constrictor superior de la faringe para entrar en la fascia faríngea con el músculo elevador del velo del paladar y continuar con el músculo hasta el paladar blando.

La **rama palatina** de la arteria faríngea ascendente sigue el mismo camino que la rama palatina de la arteria palatina ascendente desde la arteria facial, pudiendo sustituirla.

Arteria palatina mayor

La **arteria palatina mayor** se origina en la arteria maxilar en la fosa pterigopalatina. Desciende por el conducto palatino donde da origen a la pequeña **rama palatina menor**, y continúa a través del agujero palatino mayor por encima de la superficie inferior del paladar duro (fig. 8.269). La arteria palatina mayor se dirige hacia delante sobre el paladar duro y abandona el paladar superiormente a través del conducto incisivo para entrar en la pared medial de la cavidad nasal, donde termina. La arteria palatina mayor es la arteria más grande del paladar duro. También irriga la encía palatina. La rama palatina menor se dirige a través del agujero palatino menor posteriormente al agujero palatino mayor, y contribuye a la irrigación vascular del paladar blando.

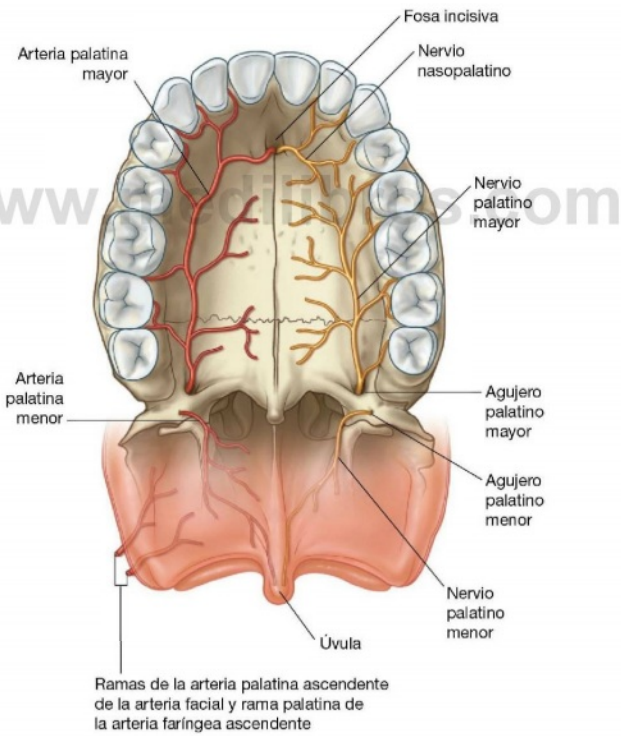

Fig. 8.269 Nervios y arterias palatinos.

© Elsevier. Fotocopiar sin autorización es un delito.

Venas

Las venas del paladar generalmente siguen a las arterias y en último lugar drenan en el plexo pterigoideo venoso en la fosa infratemporal (fig. 8.270), o en una red de venas asociadas con la amígdala palatina, que drenan en el plexo faríngeo venoso o directamente en la vena facial.

Sistema linfático

Los vasos linfáticos procedentes del paladar drenan en los nódulos cervicales profundos (fig. 8.270).

Inervación

El paladar está inervado por los nervios palatinos mayor y menor y el nervio nasopalatino (figs. 8.269 y 8.271).

Las fibras de la sensibilidad general que transportan estos nervios se originan en la fosa pterigopalatina en el nervio maxilar [V_2].

Las fibras parasimpáticas (para las glándulas) y AE (gusto en el paladar blando) procedentes de un ramo del nervio facial [VII] se unen a los nervios en la fosa pterigopalatina, así como las fibras simpáticas (sobre todo para los vasos sanguíneos), que en último lugar derivan a nivel T1 de la médula espinal.

Nervios palatino mayor y menor

Los nervios palatinos mayor y menor descienden a través de la fosa pterigopalatina y el conducto palatino para alcanzar el paladar (fig. 8.271):

- El nervio palatino mayor viaja a través del agujero palatino mayor y da la vuelta anteriormente para inervar el paladar duro y la encía hasta el primer premolar.

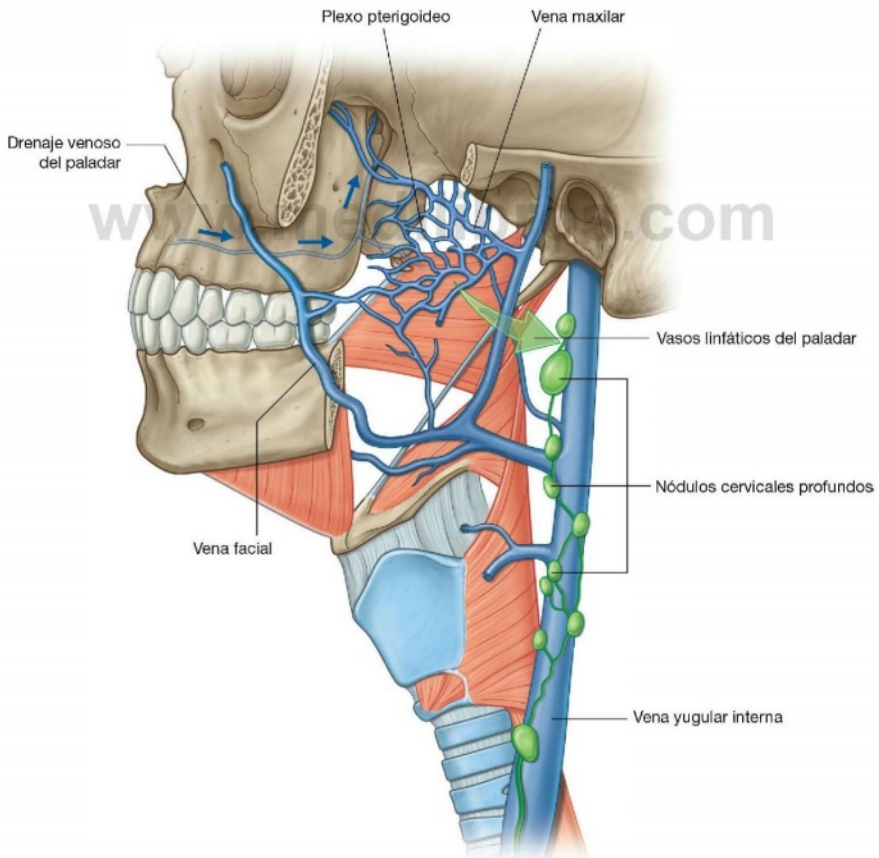

Fig. 8.270 Drenaje venoso y linfático del paladar.

- El nervio palatino menor se dirige posteromedialmente para inervar el paladar blando.

Nervio nasopalatino

El nervio nasopalatino también se origina en la fosa pterigopalatina, pero pasa medialmente hasta la cavidad nasal. Continúa medialmente sobre el techo de la cavidad nasal para alcanzar la pared medial, y después anterior y oblicuamente hacia abajo de la pared para alcanzar el conducto incisivo en la parte anterior del suelo, y desciende a través del conducto y la fosa incisiva para alcanzar la superficie inferior del paladar duro (fig. 8.271).

El nervio nasopalatino inerva la encía y la mucosa adyacente a los incisivos y los caninos.

Hendidura bucal y labios

La hendidura bucal es una abertura existente entre los labios, que conecta el vestíbulo oral con el exterior (fig. 8.272).

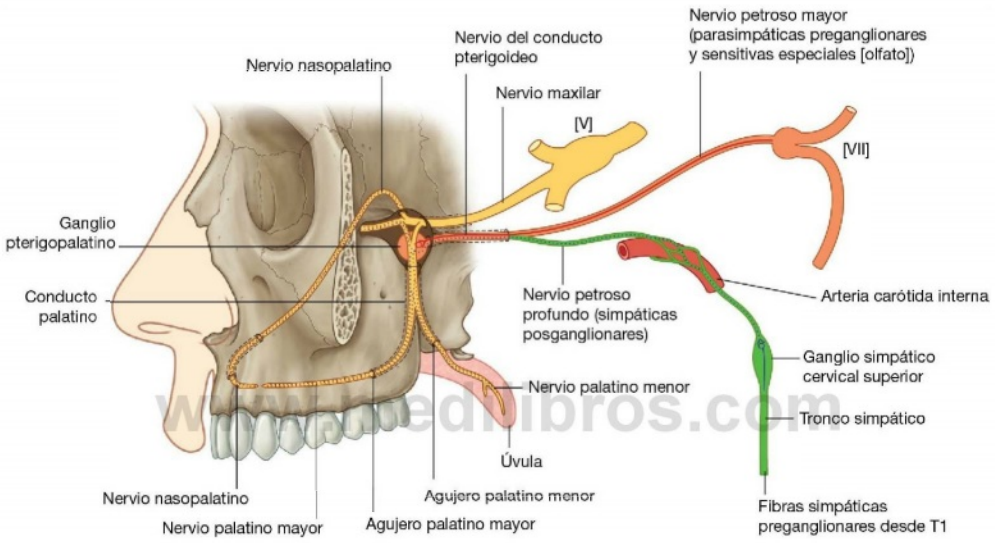

Fig. 8.271 Inervación del paladar.

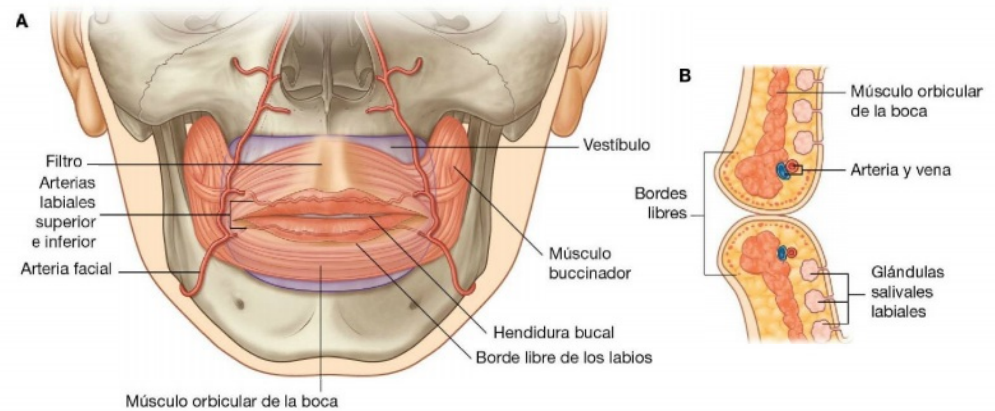

Fig. 8.272 Hendidura bucal y labios. **A.** Visión anterior. **B.** Sección sagital.

© Elsevier. Fotocopiar sin autorización es un delito.

Puede abrirse y cerrarse, y cambiar de forma por los movimientos de los músculos de la expresión facial asociados con los labios y las regiones circundantes, y por movimientos de la mandíbula.

Los **labios** están formados completamente por tejidos blandos (fig. 8.272B). Están tapizados internamente por mucosa oral y cubiertos externamente por piel. Externamente, hay una zona de transición desde la piel más gruesa que cubre la cara hasta la piel más fina que rodea el borde de los labios y continúa como mucosa oral en la superficie labial interna.

Los vasos sanguíneos están más cerca de la superficie en las zonas donde la piel es fina, y por este motivo los labios tienen un borde rojo que cubre sus márgenes.

El labio superior tiene un surco vertical poco profundo sobre su superficie externa (el **filtro**) rodeado por dos elevaciones cutáneas (fig. 8.272A). El filtro y las elevaciones cutáneas se forman embriológicamente por la fusión de los rodetes nasales mediales.

Sobre la superficie interna de ambos labios, un pliegue de mucosa (el **frenillo de los labios superior e inferior**) conecta el labio con la encía adyacente.

Los labios están rodeados por el músculo orbicular de la boca, tejidos neurovasculares y glándulas labiales (fig. 8.272B). Las pequeñas glándulas labiales con forma de guisante están entre el tejido muscular y la mucosa oral, y se abren en el vestíbulo oral.

Varios músculos de la expresión facial controlan la forma y el tamaño de la hendidura bucal. El más importante de éstos es el músculo orbicular de la boca, que rodea el orificio y actúa como un esfínter. Algunos músculos de la expresión facial se unen con el orbicular de la boca u otros tejidos de los labios y abren o ajustan el contorno de la hendidura bucal. Éstos incluyen el buccinador, el elevador propio del labio superior, los cigomático mayor y menor, el elevador del ángulo de la boca, el depresor del labio inferior, el depresor del ángulo de la boca y el músculo cutáneo del cuello.

Istmo de las fauces

El istmo de las fauces (orofaríngeo) es la abertura que hay entre la cavidad oral y la orofaringe (v. fig. 8.266). Está formado:

- Lateralmente por los arcos palatoglosos.
- Superiormente por el paladar duro.
- Inferiormente por el surco terminal de la lengua, que divide la superficie oral de la lengua (dos tercios anteriores) de la superficie faríngea (tercio posterior).

El istmo de las fauces puede cerrarse elevando la parte posterior de la lengua, deprimiendo el paladar y moviendo medialmente los arcos palatoglosos con respecto a la línea media.

El movimiento medial de los arcos palatofaríngeos, mediales y posteriores a los arcos palatoglosos, también produce el cierre del istmo de las fauces. Cuando el istmo de las fauces está cerrado, el alimento o el líquido pueden quedarse dentro de la cavidad oral mientras se respira.

Dientes y encías

Los **dientes** están unidos a fosas (alveolos) en dos arcos elevados de hueso sobre la mandíbula por abajo y el maxilar por encima (arcos alveolares). Si se quitan los dientes, el hueso alveolar se reabsorbe y los arcos desaparecen.

Las **encías** son regiones especializadas de la mucosa oral que rodean los dientes y cubren las zonas adyacentes del hueso alveolar.

Los tipos diferentes de dientes se distinguen por su morfología, posición y función (fig. 8.273A).

En los adultos hay 32 dientes, 16 en el maxilar y 16 en la mandíbula. A cada lado en ambos arcos maxilares y mandibulares hay dos incisivos, un canino, dos premolares y tres molares.

- Los **dientes incisivos** son los «dientes frontales» y tienen una raíz y una corona con forma de cincel, que «corta».
- Los **caninos** son posteriores a los incisivos y son los más largos, tienen una corona con una cúspide puntiaguda única, y «agarran».
- Los **premolares** (bicúspides) tienen una corona con dos cúspides puntiagudas, una sobre la cara bucal (mejilla) del diente y otra sobre la cara lingual (lengua) o palatal (paladar), generalmente tienen una raíz (pero el primer premolar superior que se continúa con el canino puede tener dos), y «trituran».
- Los **molares** están detrás de los premolares, tienen tres raíces y coronas con de tres a cinco cúspides, y «trituran».

En los seres humanos se desarrollan dos conjuntos sucesivos de dientes, los dientes deciduos (dientes «de leche») (fig. 8.273B) y los dientes permanentes (dientes «definitivos»). Los dientes deciduos emergen desde la encía entre los seis meses y los dos años de edad. Los dientes permanentes comienzan a salir y reemplazan a los deciduos alrededor de los seis años de edad, y pueden continuar emergiendo hasta la edad adulta.

Los 20 dientes deciduos consisten en dos incisivos, un canino y dos molares a cada lado del maxilar y mandíbula. Estos dientes se reemplazan por los incisivos, caninos y premolares de los dientes permanentes. Los molares permanentes erupcionan por detrás de los molares deciduos y necesitan que las mandíbulas crezcan hacia delante para acomodarlos.

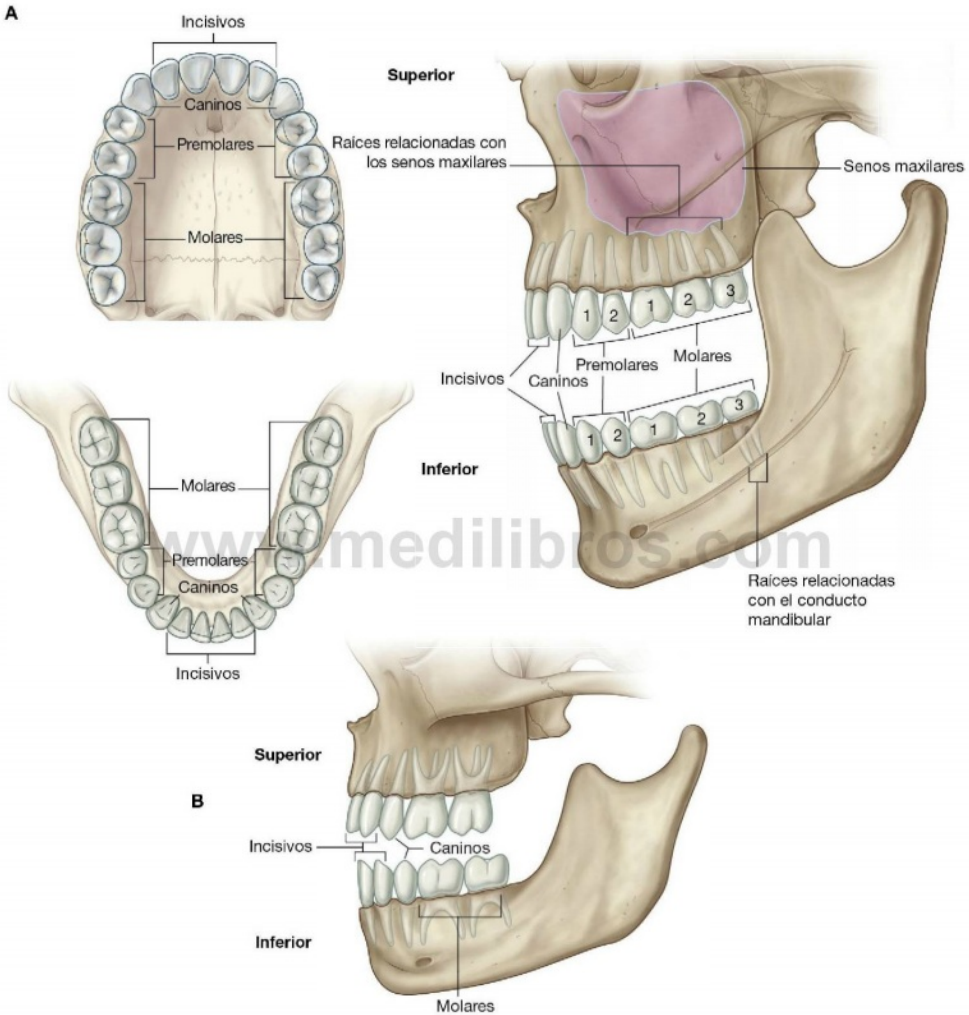

www.medilibros.com

Fig. 8.273 Dientes. **A.** Dientes permanentes superiores e inferiores del adulto. **B.** Dientes deciduos («de leche»).

© Elsevier. Fotocopiar sin autorización es un delito.

Vasos

Arterias

Todos los dientes están irrigados por vasos que son ramas que proceden directa o indirectamente de la arteria maxilar (fig. 8.274).

Arteria alveolar inferior

Todos los dientes inferiores están irrigados por la **arteria alveolar inferior**, que se origina de la arteria maxilar en la fosa infratemporal. Entra en el conducto mandibular de la mandíbula, se dirige anteriormente en el hueso emitiendo vasos para los dientes más posteriores y se divide delante del primer premolar en **ramas incisiva** y **mentoniana.** La rama mentoniana abandona el agujero mentoniano para irrigar la barbilla, mientras que la rama incisiva continúa por el hueso para irrigar los dientes anteriores y las estructuras adyacentes.

Arterias alveolares superiores anterior y posterior

Todos los dientes superiores están irrigados por las arterias alveolares superiores anterior y posterior.

La **arteria alveolar superior posterior** se origina en la arteria maxilar después de que la arteria maxilar entra en la fosa pterigopalatina y abandona la fosa a través de la fisura pterigomaxilar. Desciende sobre la superficie posterolateral del maxilar, se ramifica, y entra por los pequeños canales del hueso para irrigar los molares y premolares.

La **arteria alveolar superior anterior** se origina en la arteria infraorbitaria, que procede de la arteria maxilar en la fosa pterigopalatina. La arteria infraorbitaria abandona la fosa pterigopalatina a través de la fisura orbital inferior y entra en el surco y en el conducto infraorbitarios en el suelo de la órbita. La arteria alveolar superior anterior se origina de la arteria infraorbitaria en el conducto infraorbitario. Pasa a través del hueso y emite ramas para irrigar los incisivos y los caninos.

Irrigación de las encías

Las encías están irrigadas por múltiples vasos y su origen depende del lado de la encía en la que esté el diente, de si la superficie dental se orienta al vestíbulo oral o a la mejilla (cara vestibular o bucal), o de si la superficie dental se orienta a la lengua o al paladar (cara lingual o palatina):

- La encía bucal de los dientes inferiores está irrigada por ramas de la arteria alveolar inferior, mientras que la cara lingual está irrigada por ramas de la arteria lingual de la lengua.

www.medilibros.com

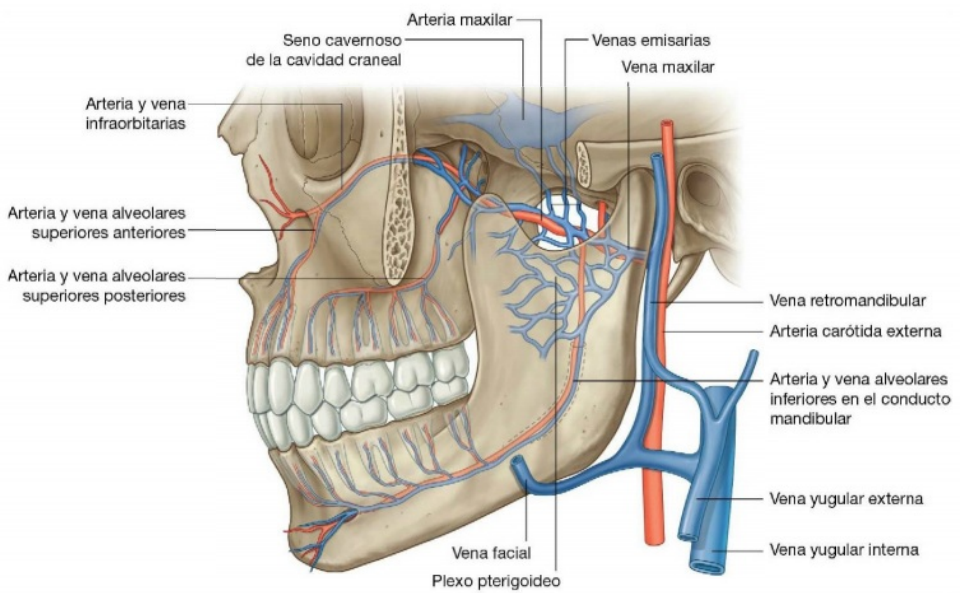

Fig. 8.274 Arterias y venas de los dientes.

- La encía bucal de los dientes superiores está irrigada por ramas de las arterias alveolares superiores anterior y posterior.
- La encía palatina está irrigada por ramas de las arterias nasopalatina (incisivos y caninos) y palatina mayor (premolares y molares).

Venas

Generalmente, las venas procedentes de los dientes superiores e inferiores siguen a las arterias (fig. 8.274).

Las venas alveolares inferiores procedentes de los dientes inferiores, y las venas alveolares superiores procedentes de los dientes superiores, drenan principalmente en el plexo pterigoideo venoso en la fosa infratemporal, aunque algunas procedentes de los dientes anteriores pueden drenar en venas tributarias de la vena facial.

El plexo pterigoideo drena principalmente en la vena maxilar y en última instancia en la vena retromandibular y en el sistema venoso yugular. Además, los vasos comunicantes pequeños se dirigen superiormente, desde el plexo, y pasan a través de pequeños agujeros emisarios en la base del cráneo para conectar con los senos cavernosos en la cavidad craneal. Las infecciones que se originan en los dientes pueden llegar a la cavidad craneal a través de estas pequeñas venas emisarias.

El drenaje venoso desde los dientes también puede hacerse por los vasos que se dirigen a través del agujero mentoniano para conectar con la vena facial.

Las venas procedentes de las encías también siguen a las arterias, y en último lugar drenan en la vena facial o en el plexo venoso pterigoideo.

Sistema linfático

Los vasos linfáticos procedentes de los dientes y las encías drenan principalmente en los nódulos cervicales profundos, submandibulares y submentonianos (fig. 8.275).

Inervación

Todos los nervios que inervan los dientes y las encías son ramos del nervio trigémino [V] (figs. 8.276 y 8.277).

www.medilibros.com

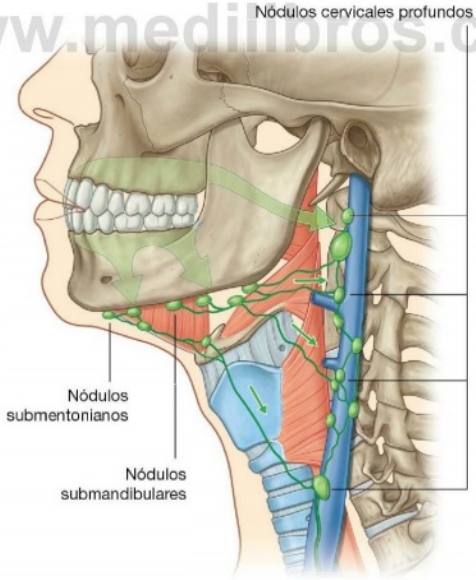

Fig. 8.275 Drenaje linfático de los dientes y las encías.

© Elsevier. Fotocopiar sin autorización es un delito.

Nervio alveolar inferior

Todos los dientes inferiores están inervados por ramos procedentes del nervio alveolar inferior, que se origina en la fosa infratemporal procedente del nervio mandibular [V_3] (figs. 8.276 y 8.277). El nervio alveolar inferior y los vasos que lo acompañan entran en el agujero mandibular en la superficie medial de la rama de la mandíbula y viajan anteriormente a través del hueso en el conducto mandibular. Los ramos nerviosos para los dientes posteriores se originan directamente en el nervio alveolar inferior.

Adyacente al primer premolar, el nervio alveolar inferior se divide en ramos incisivo y mentoniano:

- El **ramo incisivo** inerva el primer premolar, el canino y el incisivo, junto con la encía vestibular (bucal) asociada.
- El **nervio mentoniano** sale de la mandíbula a través del agujero del mismo nombre e inerva la barbilla y el labio inferior.

Nervios alveolares superiores anterior, medio y posterior

Todos los dientes superiores están inervados por los nervios alveolares superiores anterior, medio y posterior, que se originan directa o indirectamente del nervio maxilar [V_2] (figs. 8.276 y 8.277).

El nervio alveolar superior posterior se origina directamente del nervio maxilar [V_2] en la fosa pterigopalatina, sale de ésta a través de la fisura pterigomaxilar y desciende sobre la superficie posterolateral del maxilar. Entra en el maxilar a través de un pequeño agujero aproximadamente a medio camino entre la fisura pterigomaxilar y el último molar, y se dirige a través del hueso en la pared del seno maxilar. El nervio alveolar superior posterior inerva entonces los molares a través del plexo alveolar superior formado por los nervios alveolares posterior, medio y anterior.

Los nervios alveolares superiores medio y anterior se originan a partir del ramo infraorbitario del nervio maxilar [V_2] en el suelo de la órbita:

- El nervio alveolar superior medio se origina del nervio infraorbitario en el surco infraorbitario, se dirige a través del hueso en la pared lateral del seno maxilar e inerva los premolares a través del plexo alveolar superior.
- El nervio alveolar superior anterior se origina del nervio infraorbitario en el conducto infraorbitario, se dirige a través del maxilar en la pared anterior del seno maxilar y a través del plexo alveolar superior inerva el canino y el incisivo.

www.medilibros.com

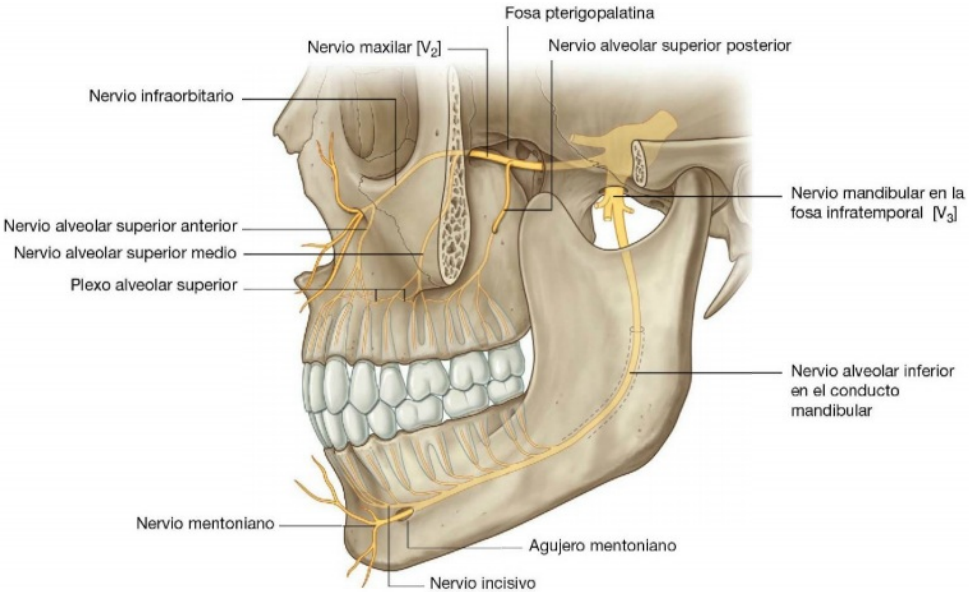

Fig. 8.276 Inervación de los dientes.

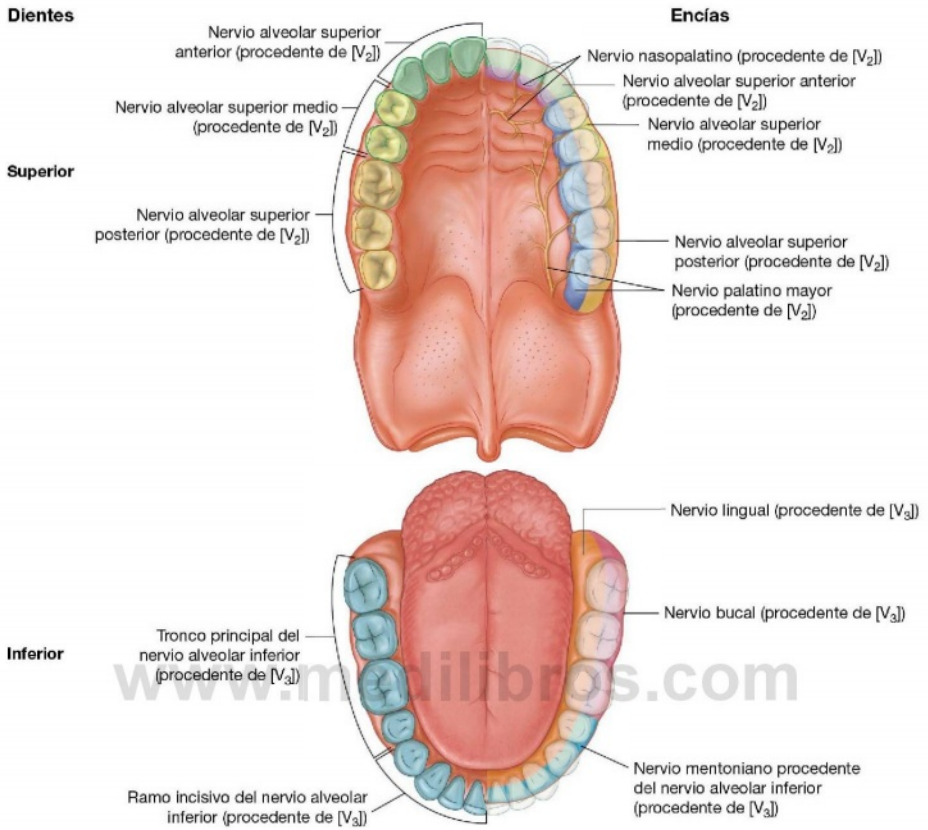

www.medilibros.com

Fig. 8.277 Inervación de los dientes y las encías.

Inervación de las encías

Como los dientes, las encías están inervadas por nervios que se originan a partir del nervio trigémino [V] (fig. 8.277):

- La encía asociada con los dientes superiores está inervada por ramos derivados del nervio maxilar [V_2].
- La encía asociada con los dientes inferiores está inervada por ramos del nervio mandibular [V_3].

La encía que recubre la cara bucal de los dientes superiores está inervada por los nervios alveolares anterior, medio y superior, que también inervan los dientes adyacentes. La encía que recubre la cara palatina (lingual) de los mismos dientes está inervada por los nervios nasopalatino y palatino mayor:

- El nervio nasopalatino inerva la encía asociada con los incisivos y los caninos.
- El nervio palatino mayor inerva la encía asociada con los demás dientes.

La encía asociada con la cara (bucal) de los incisivos, caninos y premolares mandibulares está inervada por el ramo mentoniano del nervio alveolar inferior. La encía que recubre la cara bucal de los molares mandibulares está inervada por el nervio bucal, que se origina en la fosa infratemporal desde el nervio mandibular [V_3]. La encía adyacente a la superficie lingual de todos los dientes inferiores está inervada por el nervio lingual.

© Elsevier. Fotocopiar sin autorización es un delito.

Anatomía de superficie

Anatomía de superficie de la cabeza y el cuello

Las estructuras óseas que destacan en la cabeza y el cuello se utilizan para localizar los vasos sanguíneos, glándulas y músculos principales, y para localizar puntos de acceso a las vías aéreas.

La exploración neurológica de los nervios craneales y cervicales superiores se realiza valorando su funcionalidad en la cabeza y el cuello. Además, en muchos casos, la información acerca del estado general de salud puede obtenerse evaluando los rasgos superficiales, los ojos y la cavidad oral, y las características del habla.

Posición anatómica de la cabeza y los elementos principales

La cabeza está en posición anatómica cuando los bordes inferiores de las órbitas óseas y los bordes superiores de los meatos acústicos externos están en el mismo plano horizontal (plano de Frankfurt).

Además del conducto auditivo externo y el borde óseo de la órbita, otras características que pueden palparse incluyen el cóndilo de la mandíbula, el arco cigomático, el hueso cigomático, la apófisis mastoidea y la protuberancia occipital externa (fig. 8.278).

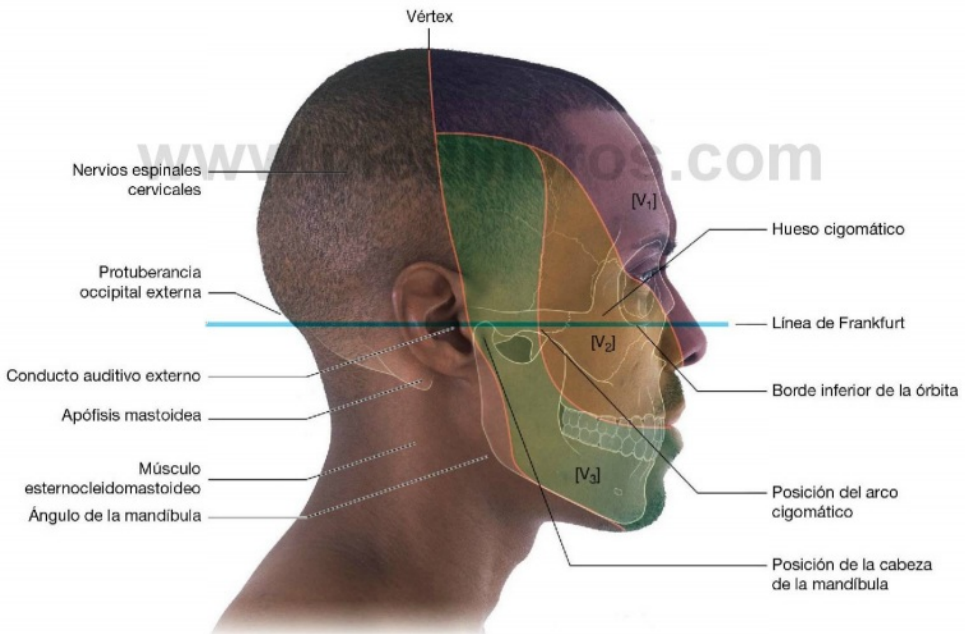

Fig. 8.278 Posición anatómica de la cabeza y las zonas más importantes. Vista lateral de la cabeza y el cuello de un hombre.

El cóndilo de la mandíbula es anterior al oído externo y está por detrás e inferior al extremo posterior del arco cigomático. Es más fácil encontrarla abriendo y cerrando la mandíbula y palpando el cóndilo de la mandíbula cuando se mueve hacia delante sobre el tubérculo articular y hacia atrás en la fosa mandibular, respectivamente.

El arco cigomático se extiende hacia delante desde la región de la articulación temporomandibular al hueso cigomático, que forma una prominencia lateral ósea al margen inferior de la abertura anterior de la órbita.

La apófisis mastoidea es una gran protuberancia ósea que se palpa fácilmente posterior a la cara inferior del conducto auditivo externo. El extremo superior del músculo esternocleidomastoideo se une a la apófisis mastoidea.

La protuberancia occipital externa puede palparse en la línea media posteriormente donde el contorno del cráneo se curva bruscamente hacia delante. Esta señal marca superficialmente el punto donde la parte trasera del cuello se une con la cabeza.

Otra característica clínicamente útil de la cabeza es el vértex. Es el punto más alto de la cabeza en posición anatómica y marca el punto aproximado sobre el cuero cabelludo donde hay una transición desde la inervación cervical y craneal del cuero cabelludo. En la región anterior al vértex, el cuero cabelludo y la cara están inervados por el nervio trigémino [V]. Posterior al vértex, el cuero cabelludo está inervado por ramos procedentes de los nervios espinales cervicales.

Visualización de estructuras en los niveles vertebrales CIII/CIV y CVI

Hay dos niveles vertebrales en el cuello que están asociados con importantes características anatómicas (fig. 8.279).

El disco intervertebral entre las vértebras CIII y CIV está en el mismo plano horizontal que la bifurcación de la arteria carótida común en las arterias carótidas interna y externa. Aproximadamente, este nivel está en el borde superior del cartílago tiroides.

El nivel vertebral CVI marca la transición entre la faringe y el esófago, y la laringe y la tráquea. El nivel vertebral CVI, por tanto, marca el extremo superior del esófago y la tráquea y está aproximadamente a nivel del borde inferior del cartílago cricoides.

www.medilibros.com

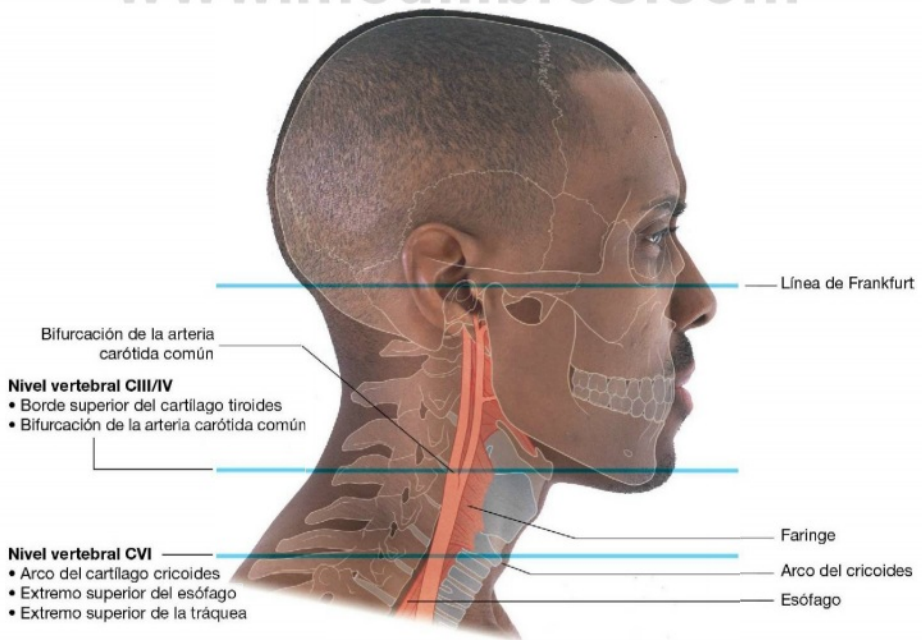

Fig. 8.279 Visión de las estructuras a nivel de las vértebras CIII/IV y CVI. Visión lateral de la cabeza y el cuello de un hombre.

© Elsevier. Fotocopiar sin autorización es un delito.

Cómo delimitar los triángulos anterior y posterior del cuello

Los límites de los triángulos anterior y posterior de cada lado del cuello se establecen fácilmente utilizando detalles óseos y musculares evidentes (fig. 8.280).

La base de cada triángulo anterior es el borde inferior de la mandíbula, el borde anterior es la línea media del cuello, y el borde posterior es el borde anterior del músculo esternocleidomastoideo. El vértice de cada triángulo anterior apunta inferiormente, y se localiza en la escotadura supraesternal.

Los triángulos anteriores se asocian con estructuras como las vías aéreas y el tracto digestivo, y los nervios y vasos que se dirigen entre el tórax y la cabeza. También se asocian con las glándulas tiroides y paratiroides.

La base de cada triángulo posterior es el tercio medio de la clavícula. El margen medial es el borde posterior del músculo esternocleidomastoideo, y el margen lateral el borde anterior del músculo trapecio. El vértice apunta superiormente y está inmediatamente posteroinferior a la apófisis mastoides.

Los triángulos posteriores se asocian con los nervios y vasos que entran y salen de los miembros superiores.

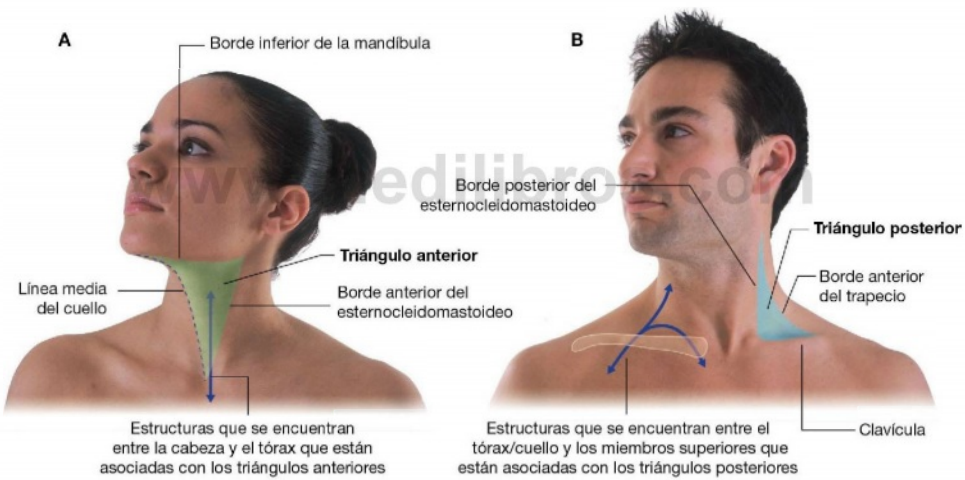

Fig. 8.280 Delimitación de los triángulos anterior y posterior del cuello. **A.** En una mujer, visión anterolateral. Se indica el triángulo anterior izquierdo. **B.** En un hombre, visión anterior del triángulo posterior.

Cómo localizar el ligamento cricotiroideo

Una estructura importante que es posible localizar en el cuello es el ligamento cricotiroideo (membrana cricovocal, membrana cricotiroidea) (fig. 8.281), ya que penetrar artificialmente estas membranas en situaciones de urgencia puede proporcionar acceso a las vías aéreas inferiores cuando las vías aéreas superiores están bloqueadas por encima del nivel de las cuerdas vocales.

El ligamento puede encontrarse fácilmente usando las características palpables de la laringe como puntos destacados.

Utilizando un dedo con suavidad para identificar las estructuras laríngeas en la línea media, primero se encuentra la escotadura tiroidea en el borde superior del cartílago tiroides y entonces se mueve el dedo hacia abajo sobre la prominencia laríngea y debajo de la superficie anterior del ángulo tiroideo. Cuando el dedo cruza el borde inferior del cartílago tiroides, en la línea media se siente una depresión blanda antes de que el dedo se deslice por encima del arco del cartílago cricoides que es duro.

La depresión blanda entre el borde inferior del cartílago tiroides y el arco del cricoides es la posición del ligamento cricotiroideo.

Un tubo dirigido a través del ligamento cricotiroideo entra en las vías aéreas debajo de la posición de las cuerdas vocales de la laringe.

Las estructuras que pueden encontrarse en o cruzando la línea media entre la piel y el ligamento cricotiroideo incluyen el lóbulo piramidal de la glándula tiroides y vasos pequeños, respectivamente.

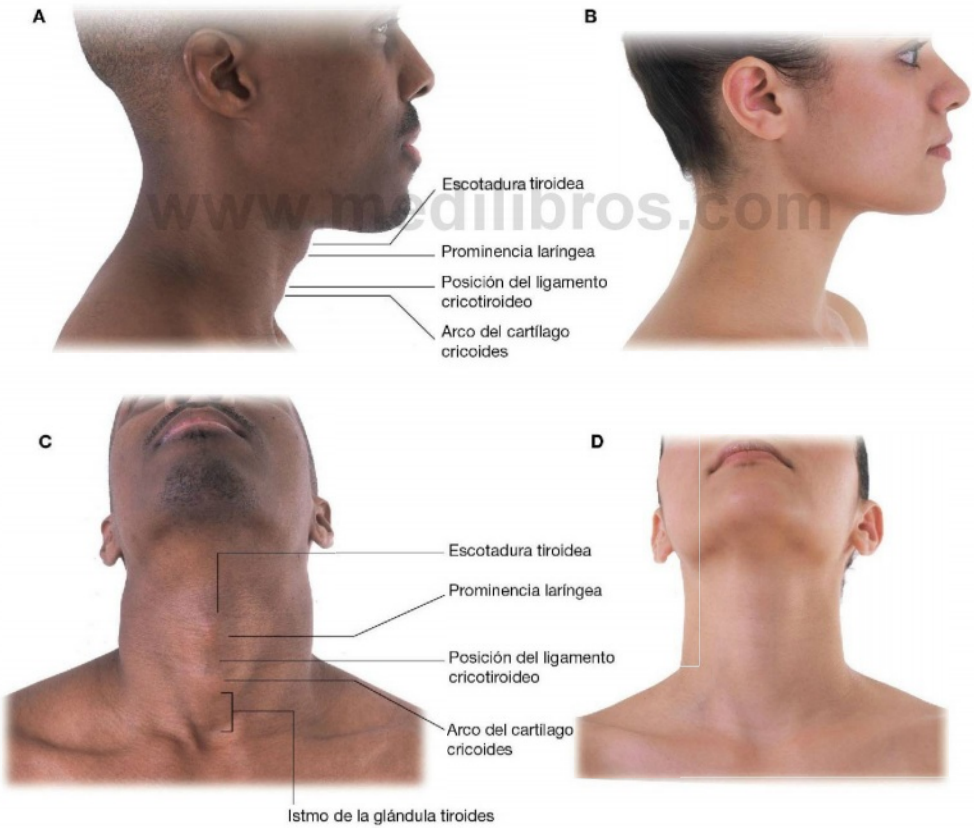

www.medilibros.com

Fig. 8.281 Cómo localizar el ligamento cricotiroideo. **A.** En un hombre, visión lateral de la cabeza y el cuello. **B.** En una mujer, visión lateral de la cabeza y el cuello. **C.** En un hombre, parte anterior del cuello con la barbilla levantada. **D.** En una mujer, parte anterior del cuello con la barbilla levantada.

© Elsevier. Fotocopiar sin autorización es un delito.

Inferior al cartílago cricoides, el cartílago superior de la laringe puede palparse a veces por encima del nivel del istmo de la glándula tiroides que cruza la tráquea anteriormente.

Las marcas principales utilizadas para encontrar el ligamento cricotiroideo son parecidas en el hombre y en la mujer, sin embargo, debido a que las láminas del cartílago tiroideo se unen en un ángulo más agudo en el hombre, las estructuras son más prominentes en los hombres que en las mujeres.

Cómo localizar la glándula tiroides

Los lóbulos izquierdo y derecho de la glándula tiroides están en los triángulos anteriores en la parte inferior del cuello a cada lado de las vías aéreas y el tracto digestivo inferior a la posición de la línea oblicua del cartílago tiroides (fig. 8.282). De hecho, los músculos esternotiroideos, que se insertan superiormente a las líneas oblicuas se encuentran por delante de los lóbulos de la glándula tiroides e impiden que los lóbulos se desplacen hacia la parte superior del cuello.

Los lóbulos de la glándula tiroides pueden palparse más fácilmente buscando la prominencia tiroidea y el arco del cartílago cricoides, y palpando después posterolateral a la laringe.

El istmo de la glándula tiroides cruza anterior al extremo superior de la tráquea y puede palparse fácilmente en la línea media inferior al arco del cricoides.

La presencia del istmo de la glándula tiroides hace difícil palpar los cartílagos traqueales en el cuello. También, la presencia del istmo de la glándula tiroides y los vasos asociados que se encuentran y cruzan la línea media hacen difícil entrar artificialmente en las vías aéreas anteriormente a través de la tráquea. Este procedimiento, la traqueotomía, es una intervención quirúrgica.

Estimación de la posición de la arteria meníngea media

La arteria meníngea media (fig. 8.283) es una rama de la arteria maxilar en la fosa infratemporal. Entra en el cráneo a través del agujero espinoso y está dentro de la duramadre que recubre la cavidad craneal.

www.medilibros.com

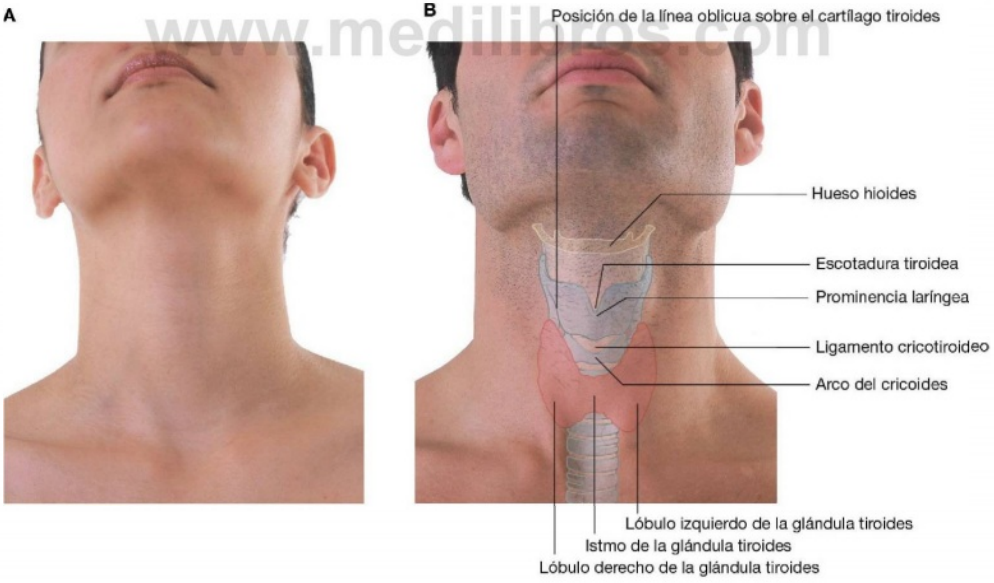

Fig. 8.282 Cómo localizar la glándula tiroides. **A.** En una mujer, visión anterior del cuello. **B.** En un hombre, visión anterior del cuello.

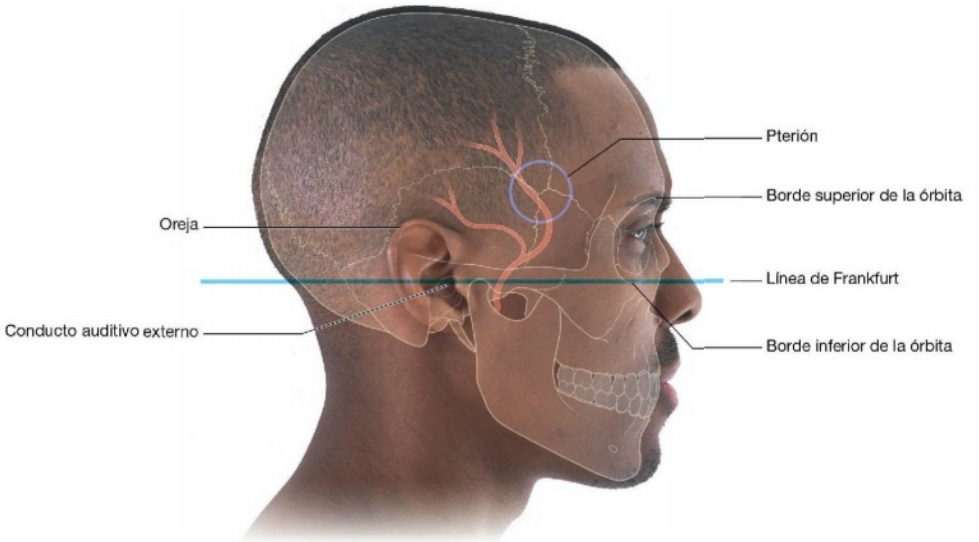

Fig. 8.283 Estimación de la posición de la arteria meníngea media. Visión lateral de la cabeza y el cuello de un hombre.

www.medilibros.com

Los golpes laterales en la cabeza pueden romper la arteria meníngea media, produciendo hemorragia extradural y en ocasiones la muerte si no se trata.

La rama anterior de la arteria meníngea media es la región del vaso que más suele desgarrarse. Esta rama está en la región «de la sien» de la cabeza, aproximadamente a medio camino entre el margen superior de la órbita y la parte superior de la oreja en la región pterión. El pterión es un área circular pequeña que engloba la región donde se reúnen los huesos esfenoides, frontal, parietal y temporal del cráneo.

Los golpes laterales en la cabeza pueden fracturar la tabla interna del hueso del cráneo y desgarrar la arteria meníngea media en la capa externa de la duramadre que está fusionada con el cráneo. La sangre bajo la presión arterial pulsátil sale del vaso y gradualmente separa la duramadre del hueso, formando un hematoma extradural cada vez más grande.

Características principales de la cara

Las características principales de la cara son las que se relacionan con las aberturas anteriores de las órbitas, las cavidades nasales y la cavidad oral (fig. 8.284).

Las hendiduras palpebrales están entre los párpados superior e inferior y pueden abrirse y cerrarse. La hendidura bucal es el hueco entre los labios superior e inferior y también puede abrirse o cerrarse.

Los músculos esfínter de las hendiduras bucal y palpebral son los orbiculares de la boca y de los ojos. Estos músculos están inervados por el nervio facial [VII].

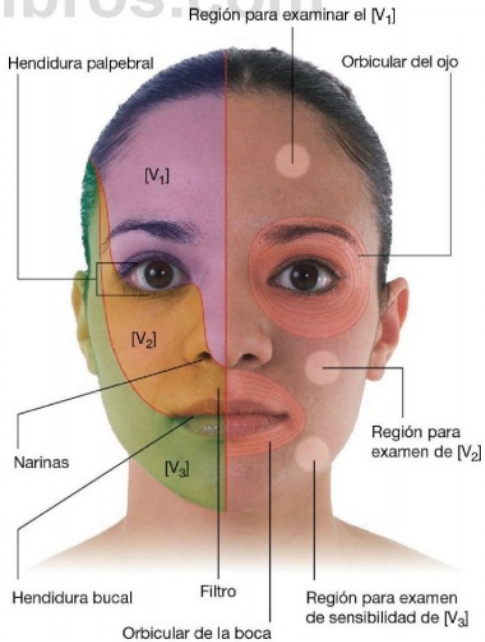

Fig. 8.284 Características principales de la cara. Visión anterior de la cabeza y el cuello de una mujer.

© Elsevier. Fotocopiar sin autorización es un delito.

Las narinas son las aberturas anteriores de las cavidades nasales y siempre están abiertas.

El surco vertical en la línea media entre la nariz y el labio superior es el filtro.

El trigémino [V] se encarga de la inervación sensitiva de la cara. Las tres divisiones de este nervio están representadas sobre la cara y pueden ser exploradas tocando la frente (nervio oftálmico [V_1]), la mejilla anterior (nervio maxilar [V_2]) y la piel sobre el cuerpo anterior de la mandíbula (nervio mandibular [V_3]).

El ojo y el aparato lagrimal

Entre las principales estructuras del ojo se incluyen la esclera, la córnea, el iris y la pupila (fig. 8.285). La córnea se continúa con la esclerótica y es la región circular transparente de la cobertura externa del ojo a través de la cual pueden verse la pupila y el iris. La esclerótica no es transparente y generalmente es blanca.

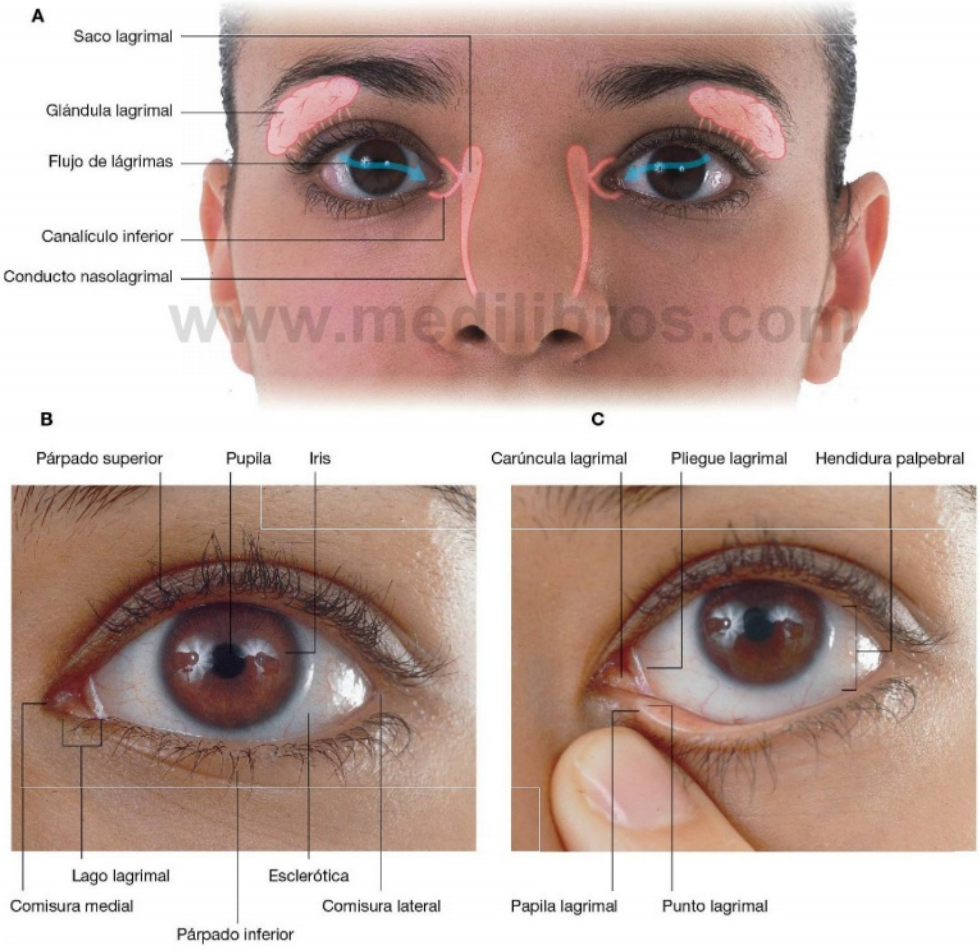

www.medilibros.com

Fig. 8.285 Ojo y aparato lagrimal. **A.** Cara de una mujer. Se señalan el aparato lagrimal y el flujo de lágrimas. **B.** Ojo izquierdo y estructuras circundantes. **C.** Ojo izquierdo y estructuras circundantes con el párpado inferior apartado hacia fuera para mostrar la papila lagrimal y el punto lagrimal.

Los párpados superior e inferior de cada ojo encierran entre ellos la fisura palpebral. Los párpados se juntan en las comisuras palpebrales medial y lateral a cada lado de cada ojo.

En la cara medial de la hendidura palpebral y lateral a la comisura palpebral medial hay una estructura pequeña de tejido blando, triangular (el lago lagrimal).

El montículo elevado de tejido sobre la cara medial del lago lagrimal es la carúncula lagrimal, y el margen lateral que rodea la esclerótica es el pliegue lagrimal.

El aparato lagrimal consta de la glándula lagrimal y el sistema de conductos que recogen las lágrimas y las drenan en la cavidad nasal. Las lágrimas hidratan y mantienen la córnea transparente.

La glándula lagrimal se asocia con el párpado superior y se localiza en una depresión pequeña en el techo lateral de la órbita justo posterior al borde de la órbita. Los diversos conductos pequeños de la glándula se abren en el borde superior del saco conjuntival, que es el pequeño espacio existente entre la superficie interna del párpado y la córnea.

Las lágrimas se deslizan medialmente por el ojo cuando se parpadea y se recogen en orificios pequeños (punto lagrimal), uno a cada lado de los párpados superior e inferior, cerca del lago lagrimal.

Cada punto está sobre una elevación pequeña de tejido (una papila lagrimal), y es la abertura de un pequeño canal (el canalículo lagrimal) que conecta con el saco lagrimal.

El saco lagrimal está en la fosa lagrimal en la cara medial de la órbita. Desde el saco lagrimal, las lágrimas drenan a través del conducto nasolagrimal a la cavidad nasal.

Oído externo

El oído externo (fig. 8.286) consta de la oreja y el conducto auditivo externo. La oreja está constituida por cartílago y está cubierta de piel. El conducto auditivo externo está cerca del borde anterior de la oreja.

La oreja se caracteriza por varias depresiones, prominencias y pliegues. El borde externo plegado de la aurícula es el hélix, que termina inferiormente en el lóbulo. Un pliegue más pequeño (el antihélix) discurre paralelo al contorno del hélix y está separado de éste por una depresión (la fosa escafoidea).

El trago es una prominencia pequeña anteroinferior al conducto auditivo externo. Opuesto al trago en el final del antihélix hay otra prominencia (el antitrago). La depresión entre el trago y el antitrago es la escotadura intertrágica.

La depresión más profunda (la concha), está interrumpida por el antihélix y llega hasta el conducto auditivo externo. Otra depresión incluye la fosa triangular y la cymba de la concha.

www.medilibros.com

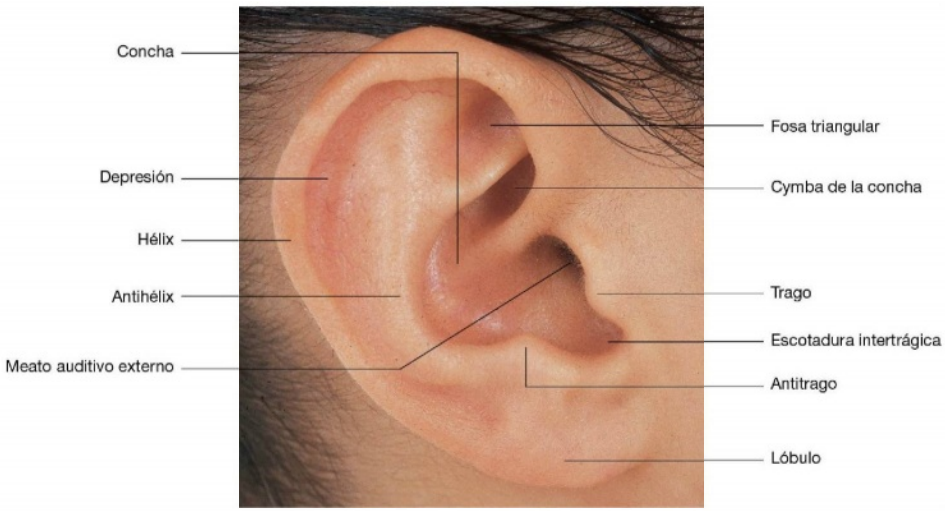

Fig. 8.286 Oído externo. Visión lateral de la oreja derecha de una mujer.

© Elsevier. Fotocopiar sin autorización es un delito.

Puntos de palpación del pulso

Los pulsos arteriales pueden palparse en cuatro localizaciones en la cabeza y el cuello (fig. 8.287).

- Pulso carotídeo. La arteria carótida común o externa puede palparse en el triángulo anterior del cuello. Es uno de los pulsos más fuertes del cuerpo. Puede obtenerse palpando la arteria carótida común posterolateral a la laringe o la arteria carótida externa inmediatamente lateral a la faringe a medio camino entre el borde superior del cartílago tiroides por abajo y el asta mayor del hueso hioides por arriba.
- Pulso facial. La arteria facial puede palparse cuando cruza el borde inferior de la mandíbula, inmediatamente adyacente al borde anterior del músculo masetero.
- Pulso temporal. La arteria temporal superficial puede palparse anterior a la oreja e inmediatamente posterosuperior a la posición de la articulación temporomandibular.
- Pulso temporal. La rama anterior de la arteria temporal superficial puede palparse posterior a la apófisis cigomática del frontal cuando se dirige lateral a la fascia temporal, hacia las zonas anterolaterales del cuero cabelludo. En algunos individuos, pueden observarse las pulsaciones de la arteria temporal superficial a través de la piel.

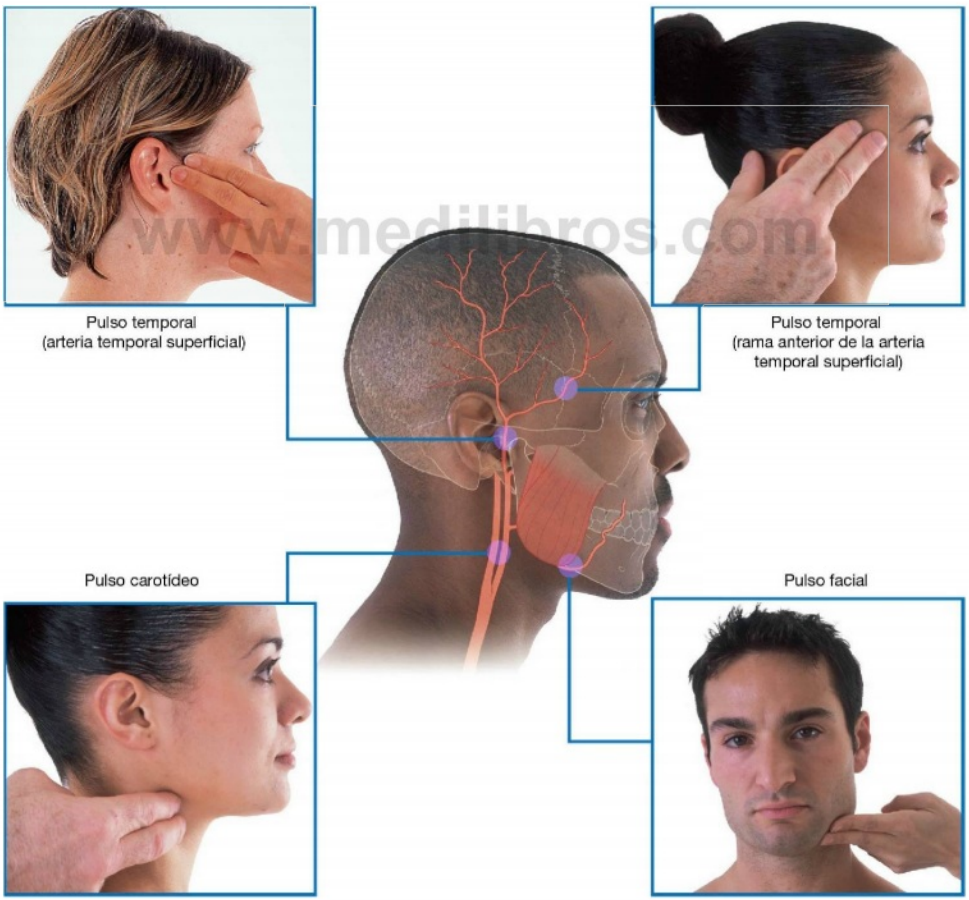

www.medilibros.com

Fig. 8.287 Sitios donde tomar el pulso arterial en la cabeza y el cuello.

Casos clínicos

Caso 1

BOCIO MULTINODULAR

Una paciente de 50 años de edad, con sobrepeso, acudió a la consulta quejándose de ronquera y ruidos al respirar. También estaba preocupada por el aumento de tamaño del cuello. A la exploración presentaba pulso lento (45 latidos por minuto). Tenía una masa abultada irregular en la cara anterior de la parte inferior del cuello, que desviaba la tráquea hacia la derecha.

Se hizo un diagnóstico clínico de bocio multinodular e hipotiroidismo.

El aumento de tamaño de la glándula tiroides se debe a un aumento de la secreción de la hormona estimulante de la tiroides, que generalmente es secundario a una disminución de la producción de hormonas tiroideas. La tiroides experimenta períodos de actividad y regresión, que pueden conducir a la formación de nódulos, algunos son sólidos y otros son parcialmente quísticos (quistes coloidales). Esta formación de nódulos está compuesta por zonas de fibrosis dentro de la glándula. Otras causas de bocio multinodular incluyen deficiencia de yodo y, en ciertas circunstancias, fármacos que interfieren con el metabolismo y producción de tiroxina. La presentación normal de un bocio es una tumefacción dolorosa de la glándula tiroides. Puede ser uniforme o nodular, y en ocasiones puede extenderse hasta el mediastino superior como un bocio retroesternal.

La tráquea estaba desviada.

El aumento de la glándula tiroides debido a un bocio multinodular puede no ser simétrico. En este caso había un aumento muy asimétrico del lóbulo izquierdo de la tiroides que desviaba la tráquea hacia la derecha.

La paciente tenía la voz ronca y respiración ruidosa.

Si el aumento de tamaño de la glándula tiroides es significativo, puede comprimir la tráquea, estrechándola hasta el punto de que durante la inspiración se oye un «sonido de cacareo» (estridor).

Otras posibles causas de ronquera incluyen la parálisis de las cuerdas vocales por compresión del nervio laríngeo recurrente izquierdo debida a bocio. Una preocupación es la posibilidad de que haya cambios malignos en el bocio que invadan directamente el nervio recurrente laríngeo. Afortunadamente, es raro que se produzcan cambios malignos en la glándula tiroides.

Cuando los pacientes tienen una producción relativamente baja de tiroxina que produce reducción de la tasa metabólica basal, se vuelven más susceptibles a las infecciones, incluyendo infecciones de la garganta y el tracto respiratorio superior.

Durante la exploración se observa que la glándula tiroides se mueve durante la deglución.

Típicamente, un aumento del tamaño de la glándula tiroides se presenta como una masa en el cuello alrededor de una o ambas caras de la tráquea. La glándula tiroides aumentada de tamaño se mueve durante la deglución, ya que está unida a la laringe mediante la fascia pretraqueal.

La paciente tenía hipotiroidismo.

El hipotiroidismo se refiere al estado clínico y bioquímico en el cual la glándula tiroides está menos activa de lo normal (el hipertiroidismo se refiere a un exceso de actividad de la glándula). Algunos pacientes presentan masas tiroideas sin anomalías clínicas o bioquímicas, estos pacientes son eutiroideos.

La hormona tiroxina controla el metabolismo basal, por tanto, niveles bajos de tiroxina afectan al pulso en reposo y pueden producir otros cambios, incluyendo ganancia de peso, y en algunos casos depresión.

La paciente insistió en la cirugía.

Tras discutir sobre los riesgos y las complicaciones, se realizó una tiroidectomía subtotal. Después de la intervención, la paciente se quejaba de sensación de hormigueo en las manos, los pies y alrededor de la boca, y espasmo carpopedal. Estos síntomas son típicos de tetania y están causados por niveles séricos de calcio bajos.

La etiología de los bajos niveles séricos de calcio fue el traumatismo y la lesión de las cuatro glándulas

(Continúa)

© Elsevier. Fotocopiar sin autorización es un delito.

Caso 1 *(cont.)*

paratiroides que fueron dejadas in situ después de la operación. Indudablemente, el traumatismo de eliminar una gran parte de glándula tiroides produjo un cambio en la glándula paratiroides, que dejó de funcionar adecuadamente. La secreción de hormona paratiroidea disminuyó rápidamente a lo largo de las siguientes 24 horas, produciendo un aumento de la excitabilidad de los nervios periféricos, que se manifiesta con espasmo carpopedal y hormigueo orofacial. Los espasmos musculares también pueden observarse si se dan pequeños golpes en el nervio facial [VII] cuando emerge de la glándula parótida y se producen contracciones de los músculos faciales (signo de Chvostek).

La paciente se recuperó de estos síntomas debidos a hipocalcemia en las siguientes 24 horas.

Cuando volvió a la clínica se le prescribió un suplemento de tiroxina oral, que es necesario después de eliminar la glándula tiroides.

La paciente también se quejaba de ronquera.

La etiología de su ronquera era una lesión del nervio laríngeo recurrente.

El nervio laríngeo recurrente está próximo a la glándula tiroides. Puede dañarse en las intervenciones quirúrgicas complicadas, y esto puede producir espasmos unilaterales de la cuerda vocal ipsilateral, lo que produce la ronquera.

Después de realizar la tiroidectomía e instituir el tratamiento con tiroxina, la paciente perdió peso y no volvió a quejarse.

Caso 2

CÁLCULO EN EL CONDUCTO PAROTÍDEO

Un paciente de 25 años se quejaba de la aparición de una tumefacción significativa en la parte anterior de su oreja derecha antes y durante la comida. La hinchazón se asociaba con dolor considerable, que era provocado por la ingestión de caramelos de limón. En la exploración, el paciente tenía dolor a la palpación alrededor de la región parotídea derecha y un nódulo duro que se puso de manifiesto en la mucosa bucal adyacente al molar superior derecho.

Se hizo un diagnóstico de cálculo en el conducto parotídeo.

La formación de cálculos en las glándulas salivales no es infrecuente, pero es más probable en la glándula submandibular que en la glándula parótida debido a que la saliva es más mucinosa y el conducto tiene un curso largo hacia arriba desde el suelo de la boca. En cualquier caso, también se desarrollan en la glándula parótida y en los conductos parotídeos. Llama la atención el hecho de que la mayoría de los cálculos de los conductos parotídeo y submandibular se producen en bocas con higiene dental y mucosa excelentes.

Se realizó una ecografía.

Una ecografía inicial puso de manifiesto un cálculo en el extremo distal del conducto parotídeo derecho con evidencias de dilatación del conducto (fig. 8.288). La evaluación de la glándula también demostró conductos dilatados dentro de la glándula y evidencias de linfadenopatía intraparotídea.

Se trató al paciente con antibióticos.

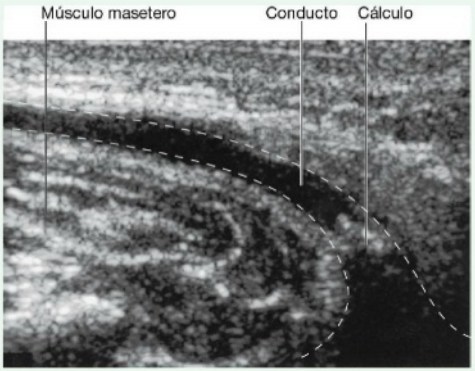

Fig. 8.288 Ecografía (corte axial) que muestra un cálculo en un conducto parotídeo dilatado.

Se administraron antibióticos para eliminar las bacterias que producían la inflamación. Cuando volvió a visitar al médico unos días después, la glándula tenía un tamaño normal y no había evidencias de inflamación o infección.

Fue necesaria una operación.

El cálculo estaba en el extremo distal del conducto parotídeo y parecía lógico y sencillo hacer una pequeña incisión en el esfínter en la mucosa bucal y quitar el cálculo para permitir que la glándula drenara con normalidad. Desgraciadamente, en el caso de este paciente la glándula estaba muy destruida debido a la obstrucción y a la infección bacteriana. Además, en la ecografía también se habían observado

Caso 2 *(cont.)*

pequeños cálculos en la glándula. Cuando se preguntó directamente, se observó que al parecer el paciente había tenido varios ataques en los últimos 4-5 años, y se decidió que debía eliminarse la glándula parótida quirúrgicamente.

El paciente consintió en la eliminación de la glándula parótida y se informó acerca de la posibilidad de sufrir pérdida de la función facial y parálisis facial.

Dentro de la glándula parótida el nervio facial [VII] se divide en sus cinco ramos terminales. Cuando se interviene la glándula, es necesaria una exposición y una disección extremadamente cuidadosa para separar la glándula parótida de los ramos del nervio facial [VII]. Este proceso se hizo más difícil por los cambios inflamatorios crónicos dentro de la glándula. Después de la intervención, el paciente se recuperó bien, aunque tuvo una parálisis leve de todo el lado derecho de la cara. Es importante que se conservara el gusto de los dos tercios anteriores de la lengua. Las fibras gustativas de los dos tercios anteriores de la lengua van por el nervio de cuerda del tímpano, que es un ramo del nervio facial [VII]. Este nervio abandona el nervio facial [VII] para unirse al nervio lingual proximal a la glándula parótida, por tanto, cualquier lesión en el nervio facial [VII] dentro de la glándula parótida no afecta la sensación especial (gusto).

En la semana siguiente la parálisis mejoró, y probablemente se debió a una lesión del nervio durante la intervención. El paciente permaneció sin síntomas.

Caso 3

HEMATOMA EXTRADURAL

Un hombre de 33 años estaba jugando al críquet un domingo con su equipo local. Cuando otro jugador lanzó la pelota corta, botó más alta de lo que él esperaba y le golpeó en un lado de la cabeza. Inmediatamente se cayó al suelo inconsciente, pero después de unos 30 segundos le ayudaron a ponerse de pie y se sintió bien. Notó que tenía un cardenal alrededor de la sien. Decidió dejar de jugar y contemplar el partido desde las gradas. En la siguiente hora se volvió extremadamente soñoliento y finalmente fue imposible despertarle. Fue trasladado de urgencias al hospital.

Cuando llegó al hospital, la respiración del paciente era superficial e irregular y fue necesario intubarle. Una radiografía del cráneo demostró una fractura en la región del pterión. No se observó ninguna otra anomalía más que una lesión menor de los tejidos blandos en la fosa temporal izquierda.

Se realizó una TC.

La TC demostró una zona lentiforme de alta densidad dentro de la fosa craneal izquierda.

Se realizó un diagnóstico de hemorragia extradural.

Las fracturas en la región del pterión son muy peligrosas. Una división de la arteria meníngea media se dirige profunda a esta estructura y es objeto de laceración y rotura, debido especialmente a lesiones del cráneo en esta región. En este caso la arteria meníngea media se desgarró y empezó a sangrar, produciendo un gran coágulo extradural.

La presión arterial del paciente empezó a aumentar.

Dentro del cráneo hay un volumen fijo, por lo que la entrada y salida de líquidos debe mantenerse constante (p. ej., sangre, líquido cefalorraquídeo). Si hay una lesión ocupante de espacio, como un hematoma extradural, no existe un lugar donde pueda desplazarse para facilitar la descompresión. A medida que la lesión se expande, el cerebro se comprime y aumenta la presión intracraneal. Esta presión comprime los vasos, lo que disminuye la presión de perfusión cerebral. Para combatir esto, los mecanismos homeostáticos del cuerpo aumentan la presión arterial para reducir el aumento de la presión intracerebral. Desafortunadamente, el aumento de la presión intracraneal se ve agravada por el edema cerebral que se produce en y después de la lesión inicial.

Se realizó una operación quirúrgica de urgencia.

Se realizaron trepanaciones alrededor de la zona del hematoma y se evacuó. La pequeña rama de la arteria meníngea media se ligó y el paciente pasó algunos días en la unidad de cuidados intensivos. Afortunadamente, el paciente se recuperó sin incidentes.

© Elsevier. Fotocopiar sin autorización es un delito.

Caso 4

ESTENOSIS DE LA ARTERIA CARÓTIDA INTERNA

Una paciente de 60 años acudió al servicio de urgencias con debilidad aguda en el lado derecho, sobre todo en el miembro superior, que duró 24 horas. Se recuperó sin incidentes, pero le preocupaba mucho la naturaleza de su enfermedad y quiso ver a su médico de cabecera.

Se hizo un diagnóstico de ataque isquémico transitorio (AIT).

Un AIT es una deficiencia neurológica que se resuelve en 24 horas. Es una especie de apoplejía.

La deficiencia neurológica puede ser permanente o transitoria. La mayoría de los casos transitorios se resuelven en 21 días; si no se resuelve en 21 días, se considera una apoplejía establecida.

Se realizó un estudio de la causa del AIT.

El 85% de todas las apoplejías son el resultado de un infarto cerebral, de los cuales la mayoría se deben a embolización.

Se realizó un estudio Doppler doble de los vasos carotídeos.

La mayoría de las embolias se originan en placas que se desarrollan en y alrededor de la bifurcación carotídea. El émbolo está formado por plaquetas agregadas, colesterol y detritos ateromatosos. El émbolo también puede originarse en el corazón, secundario a tumores cardíacos o infartos de miocardio.

La lesión en el cerebro estaba en el lado izquierdo.

La corteza motora de todo el lado derecho del cuerpo está representada en el área motora izquierda del cerebro, localizada en la circunvolución precentral.

El estudio de ultrasonidos Doppler doble demostró un estrechamiento (estenosis) considerable de la arteria carótida interna izquierda con evidencia de formación de placas y flujo anormal en esta región. El estrechamiento era de aproximadamente el 90%.

El tratamiento requirió una operación.

Se planificó una endarterectomía carotídea (eliminación de la estenosis y la placa ateromatosa). Este procedimiento está indicado cuando hay una placa ulcerativa con estenosis. El procedimiento se lleva a cabo bajo anestesia general realizando una incisión curvilínea en el lado izquierdo del cuello. Se visualizaron las arterias carótidas común, interna y externa. Se practicó un clamp a todos los vasos y se hizo una derivación desde la arteria carótida común a la arteria carótida interna para mantener el flujo sanguíneo cerebral durante la intervención. Se abrió la arteria carótida interna y la placa fue eliminada.

Después de la intervención la paciente evolucionó muy bien y no sufrió más episodios cerebrales. Sin embargo, una exploración médica de la paciente realizada el día siguiente por otro estudiante de medicina mostró varios hallazgos interesantes. Éstos incluían alteración de la sensibilidad cutánea del lado inferior izquierdo de la mandíbula, alteración de la sensibilidad del lado izquierdo del paladar blando, parálisis de la cuerda vocal izquierda, incapacidad para encoger el hombro izquierdo y desviación de la lengua hacia la izquierda.

La etiología de estas alteraciones se debe a traumatismo localizado del nervio.

Este conjunto de alteraciones neurológicas puede deberse a un traumatismo de los nervios que hay en la bifurcación carotídea. Los cambios en la sensibilidad cutánea pueden deberse a neuroapraxia por lesión de los nervios cervicales. La alteración en la sensibilidad del paladar blando se debe a neuroapraxia del nervio glosofaríngeo [IX]. La parálisis de la cuerda vocal izquierda se debe a neuroapraxia del nervio laríngeo recurrente, mientras que la incapacidad para encoger el hombro izquierdo se debe a neuroapraxia del nervio accesorio [XI]. La desviación de la lengua puede deberse a lesión del nervio hipogloso [XII].

La mayoría de estos cambios son transitorios y generalmente se deben a lesiones por tracción durante la intervención quirúrgica.

www.medilibros.com

Caso 5

ANEURISMA DE LA ARTERIA COMUNICANTE POSTERIOR

Una mujer de 33 años, con buen aspecto general, acudió al servicio de urgencias por un cuadro de visión doble y dolor retroocular derecho. No tenía otros síntomas. Al explorar el ojo derecho se observó que tenía la pupila dilatada. Tenía ptosis leve. La exploración de la motilidad ocular reveló que el ojo se encontraba desviado hacia abajo y hacia afuera y que no había reflejo pupilar.

Estos hallazgos revelaron que la paciente tenía parálisis ipsilateral del tercer nervio (parálisis del nervio oculomotor [III]).

El nervio oculomotor [III] es el nervio motor principal de los músculos oculares y extraoculares. Se origina en el mesencéfalo y atraviesa la duramadre para dirigirse por la pared lateral de los senos cavernosos. El nervio oculomotor [III] abandona la cavidad craneal y entra en la órbita a través de la fisura orbitaria superior. Dentro de esta fisura se divide en sus ramos superior e inferior.

Es necesario evaluar el sitio de la lesión del nervio.

La parálisis del tercer nervio puede afectar el núcleo del nervio oculomotor [III], generalmente respeta la pupila y no es dolorosa. Las fibras autónomas de los núcleos de Edinger-Westphal encargadas de los reflejos pupilares pasan a través de los ganglios ciliares.

La lesión no puede ser una lesión nuclear primaria del nervio oculomotor [III].

Como tanto los reflejos pupilares como la visión están afectados, es probable que la lesión se encuentre a lo largo del camino del nervio oculomotor [III]. Algunas enfermedades, como la diabetes mellitus y las enfermedades vasculares pueden producir una lesión aislada del nervio oculomotor [III], pero no se asocian con dolor.

La lesión fue causada por un aneurisma.

Una de las causas más comunes de parálisis del tercer nervio es la presión sobre el nervio debida a un aneurisma de la arteria comunicante posterior, que va paralela al nervio sobre la cara anterior del tronco del encéfalo. Como el aneurisma se apoya en la cara externa del nervio oculomotor [III] afecta a las fibras parasimpáticas, que lleva a una pérdida de la función pupilar más que de la función general.

El aneurisma se visualizó con un angiograma.

Al principio se le hizo al paciente una TC y una RM. Actualmente, la prueba definitiva para evaluar el origen de los aneurismas desde el círculo de Willis y sus ramas es un angiograma de sustracción digital. El angiograma demostró el aneurisma de la arteria comunicante posterior. Se operó a la paciente y la recuperación fue excelente.

Caso 6

EPISTAXIS RECURRENTE

Se llevó a un niño de 10 años a un cirujano ORL (otorrinolaringólogo) con epistaxis (hemorragia nasal). La hemorragia se asoció con el hábito de hurgarse la nariz. Sin embargo, era profusa y en dos ocasiones fue necesario la hospitalización y el taponamiento de la nariz.

En la inspección se apreció una zona endurecida.

Los hallazgos típicos son una zona endurecida en la parte inferior y anterior del tabique nasal (zona de Kiesselbach). Es una zona muy vascularizada que tiene muchas venas, que pueden dañarse cuando alguien se hurga la nariz.

El paciente se sometió a tratamiento.

El tratamiento típico es la cauterización de estas venas prominentes de la zona de Kiesselbach, que generalmente se realiza simplemente con anestesia local y aplicando nitrato de plata.

Desgraciadamente, el chico participó en una pelea el día siguiente y se presentó otra vez con una epistaxis grave, difícil de controlar.

No sólo hay un plexo venoso abundante alrededor de la zona de Kiesselbach, también hay una irrigación arterial importante que proporcionan las ramas septales nasales de las arterias etmoidales posterior y anterior y las ramas de la arteria palatina mayor. Están complementadas por las ramas septales de la arteria labial superior.

En la mayoría de los casos el tratamiento es conservador.

El tratamiento conservador generalmente consiste en taponar la cavidad nasal hasta que se detiene la hemorragia y corregir cualquier anomalía hemorrágica. En pacientes con hemorragia resistente al tratamiento médico se emplean varias maniobras, incluyendo la ligadura de las arterias etmoidales anterior y posterior a través de una incisión medial en el canto orbitario o la ligadura de otras arterias que irriguen la cavidad nasal.

(Continúa)

© Elsevier. Fotocopiar sin autorización es un delito.

Caso 6 *(cont.)*

Desafortunadamente, muchos de estos procedimientos fallan debido a la rica y diversa vascularización que puede estar presente.

Con una radiografía puede determinarse el lugar específico de la hemorragia.

Colocando un catéter desde la arteria femoral a través de la aorta y en la circulación carotídea puede canularse la arteria esfenopalatina fácilmente desde la rama maxilar de la arteria carótida externa. Generalmente, puede demostrarse la hemorragia y puede taponarse utilizando pequeñas partículas.

Afortunadamente, en el caso de este niño la hemorragia se detuvo después del tratamiento médico y permaneció sin síntomas.

Caso 7

COMPLICACIÓN DE UNA FRACTURA ORBITARIA

Un hombre de 35 años participó en una pela y recibió un puñetazo en la órbita derecha. Acudió a urgencias con visión doble.

La visión doble era sólo en un plano.

La exploración de las órbitas reveló que cuando se pedía al paciente que mirara hacia arriba el ojo derecho era incapaz de rotar superiormente cuando estaba aducido. El movimiento general del ojo estaba algo limitado. La exploración del músculo recto lateral (nervio abducens [VI]), músculo oblicuo superior (nervio troclear [IV]) y los demás músculos de los ojos (nervio oculomotor [III]) no presentaba alteraciones.

Se le realizó al paciente una tomografía computarizada.

La tomografía computarizada de los huesos faciales puso de manifiesto una fractura a lo largo del suelo de la órbita (fig. 8.289).

Un estudio cuidadoso de esta tomografía computarizada demostró que el músculo oblicuo inferior había sido arrastrado inferiormente junto con un fragmento de hueso de la fractura. Esto produjo un atrapamiento muscular, de modo que cuando se le pedía al paciente que mirara hacia arriba el ojo izquierdo podía hacerlo, pero el derecho era incapaz debido al atrapamiento del músculo oblicuo inferior.

Se le realizó una exploración quirúrgica al paciente para levantar el pequeño fragmento de hueso y colocar el oblicuo inferior en su posición normal. Después el paciente no tuvo complicaciones.

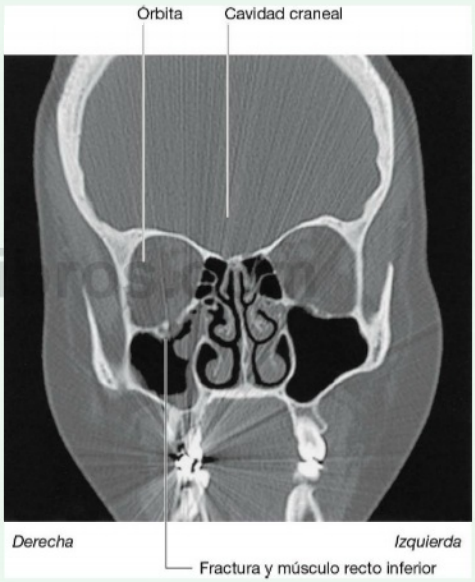

Fig. 8.289 Tomografía computarizada, corte coronal, que pone de manifiesto una fractura orbitaria por estallido.

Caso 8

MACROADENOMA DE LA HIPÓFISIS

Una mujer de 30 años acudió a su médico con un historial de amenorrea (ausencia de menstruación) y galactorrea (producción de leche). No estaba embarazada y aparentaba tener buena forma física.

Se midió la cantidad de prolactina sérica.

La prolactina es una hormona producida por la hipófisis y necesaria para la producción de leche después del parto. Los niveles de esta hormona eran muy elevados.

Pruebas clínicas posteriores demostraron defectos del campo visual.

La paciente visitó a un optometrista, quien realizó una evaluación del campo visual y demostró una reducción de la parte lateral de los campos visuales. Era bilateral y simétrica, una hemianopsia temporal bilateral.

Las vías visuales determinaron la zona de la lesión.

La información visual desde los campos temporales se proyecta sobre la superficie medial de la retina bilateralmente. La información visual procedente de las superficies mediales de la retina es transmitida por fibras que se cruzan en la línea media en el quiasma óptico hasta el lado opuesto.

La lesión está en la zona del quiasma óptico.

Cualquier alteración del quiasma óptico produce el defecto de hemianopsia bitemporal. Los tumores del quiasma óptico son raros, aunque pueden producirse gliomas. Es más frecuente que la compresión del quiasma óptico debida a tumores de zonas vecinas sea la causa de hemianopsia bitemporal.

Se diagnosticó un tumor de la hipófisis.

El quiasma óptico está anterior y muy próximo a la hipófisis. Dado que la paciente producía un exceso de prolactina (un tumor de la hipófisis) y había pérdida de la función del quiasma, la explicación clínica más probable era un tumor exofítico de la hipófisis que comprimía el quiasma óptico.

Se realizó una RM que mostró un gran tumor (macroadenoma) de la hipófisis.

Se comenzó el tratamiento con fármacos y el tumor se redujo de tamaño (fig. 8.290). Los efectos endocrinológicos de la secreción de prolactina también se detuvieron.

A continuación se realizó un escáner.

En los años siguientes el tumor se redujo. Desgraciadamente, la paciente comenzó otra vez a secretar prolactina y se realizó la intervención quirúrgica.

Se utilizó un abordaje transesfenoidal.

Con una precisión meticulosa, se introdujeron varios instrumentos muy finos hasta el hueso esfenoides a través de la cavidad nasal. Se taladró el hueso y de esta forma se eliminó la hipófisis.

Debe tenerse mucho cuidado porque a ambos lados de la hipófisis está el seno cavernoso, a través del cual pasan la arteria carótida interna, el nervio oculomotor [III], el nervio troclear [IV], el nervio trigémino [V] y el nervio abducens [VI].

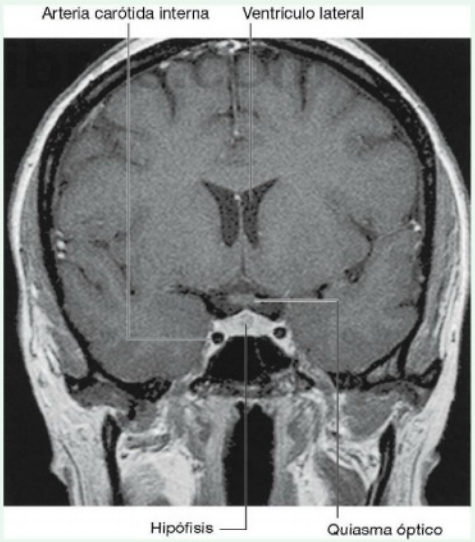

Fig. 8.290 RM, corte coronal, muestra macroadenoma de hipófisis.

© Elsevier. Fotocopiar sin autorización es un delito.

Página deliberadamente en blanco

www.medilibros.com

Índice alfabético

A

Abdomen. *V. también* Diafragma; Sistema, gastrointestinal; *órganos abdominales específicos*
  abertura
    superior de la pelvis, 263
    torácica inferior, 262
  absceso intraabdominal, 414c
  anillo inguinal superficial, 403-404
  cambios en la presión intraabdominal, 258
  cirugía laparoscópica, 279c
  comunicaciones venosas de izquierda a derecha, 273-274
  división en nueve regiones, 278
  ecografía, 7f
  función en la respiración, 258
  incisiones quirúrgicas, 278c
  inervación simpática, 44-45
  límites, 255f-256f
  localización de riñones y bazo, 409
  nivel vertebral LI, 271, 405
  niveles vertebrales lumbares, 404-405
  patrón de cuatro cuadrantes, 277, 407f
  principales vasos sanguíneos, 406
  proyección en la superficie, 402
  radiografías
    dosis de exposición a radiación, 11t
    interpretación de imágenes, 10
  región posterior. *V.* Región posterior del abdomen
  regiones superficiales de dolor de origen intestinal referido, 408
  relación
    extremidad inferior, 264, 545
    pelvis, 263-264, 432
    región dorsal del tronco, 62
    tórax, 130-131, 263
  TC, 8f
  vísceras importantes
    localización en cuadrantes abdominales, 407
    protección, 256
Abducción
  cadera, 538f
  escápula, 687f
  extremo distal del cúbito, 776f
Abertura(s)
  anal, 455f, 503f, 522f
  conductos eyaculadores, 467f-468f
  de comunicación entre la extremidad inferior y otras regiones, 545f
  de la pared faríngea, 1046
  de la pared pélvica
    agujero ciático mayor, 452
    agujero ciático menor, 452-453
    conducto obturador, 452
  inferior de la pelvis, 428, 453
  laríngea, 1064f
  piriforme, 855f
  superior de la pelvis, 255, 259f, 263, 379f, 426, 430f, 435f, 449f
  torácica
    inferior, 126, 127f, 255, 262
      flexibilidad de la pared, 136, 137f
    superior, 126, 130f, 847f, 854f
Absceso
  fosa isquioanal, 504c
  intraabdominal, 414c
  psoas, 119c, 371c
Acceso
  vascular a la extremidad inferior, 573c
  venoso, 251c
    central, 1005c
    subclavio, 737c
    vías centrales y de diálisis, 215c

Nota: los números de página seguidos de *f* se refieren a figuras, de *t* a tablas y de *c* a cuadros.

Accidente cerebrovascular, 883c
Acetábulo, 428f, 442f, 553
Acromion, 85f, 690f, 692f, 704, 839f
Aducción
  cadera, 538f
  dedos, 792f
  escápula, 687f
Adventicia, 27
Aferentes viscerales, 396f
  corazón, 209
  nervios vagos, 219
  plexo prevertebral, 494
Agujero(s)
  alveolar, 981f, 992f
  ciático
    mayor, 432f-433f, 450, 452, 562-563, 574f
    menor, 432f-433f, 450, 452-453, 563, 574f
  cigomaticofacial, 858
  de la cavidad orbitaria, 934f
  esfenopalatino, 992f, 1082, 1085f
  espinoso, 867f
  estilomastoideo, 870f, 970f
    lesiones alrededor, 921
  infraorbitario, 935
  intervertebrales, 66f-67f, 72-73, 105f
    nervios espinales, 63
  magno, 844f, 868
  mentoniano, 855f
  obturador, 426f, 428f, 552f
  oval, 868
    válvula, 194, 195f
  redondo, 933f, 993f, 1074f-1075f
  sacros, 69f-71f
    anteriores, 451f
  supraescapular, 717-718, 729f
  transverso, 69f-71f
  yugular, 870f
Ala
  del esfenoides
    mayor, 862-863, 934f, 993f
    menor, 993f
  del sacro, 263f, 426f, 445f
Almohadilla grasa, 18-19, 19f
  codo, 765f
  infrarrotuliana, 607f-608f, 609
Amígdalas, 1048
  faríngea, 1046
  lingual, 1048
  palatina, 1044f, 1108f-1109f
Ampolla
  conducto deferente, 471f-473f
  hepatopancreática, 335f
  laberinto membranoso, 967f
  rectal, 460
  trompa uterina, 478f
Amputación abdominoperineal, 415c-416c
Análisis de sangre, enzimas, 245
Anastomosis
  arteria femoral, 582f
  arterial
    hombro, 720f
    rodilla, 613f
  cavidad nasal, 1083f
  circulación colateral, 28c
  cruzadas, 601f
  portocava, 275
  portosistémica, 356-357
Anatomía
  aproximaciones regional y sistémica, 2
  descripción de localización, 4
Ancóneo, 776, 788
Anestesia
  dental, 989c
  extradural, 106
Aneurisma
  aorta abdominal, 389, 419c-420c
  arteria comunicante posterior, 1133c
  arteria poplítea, 679c
  extremo de la arteria basilar, 885f
  intracerebral, 885c
  torácico disecante, 119c-120c
Angina mesentérica, 353
Angiografía
  coronaria, 245
  sustracción digital, 6, 6f
    arteria marginal, 353f
    tronco celíaco, 345f
Ángulo(s)
  cólicos, 319, 323f
    relación con riñones, 374f
  duodenoyeyunal, 313
  esplénico, 319f, 323f
  esternal, 128f, 231, 231f
  hepático, 319f, 323f
Anillo
  auriculoventricular, 197f
  fibroso, 77f, 78
  inguinal
    profundo, 294, 298f, 300f-301f, 403f, 476f
    superficial, 269f-270f, 295, 300f, 403-404, 475f, 476f
  pericraneal, 30f
  safeno, 572f
  tendinoso común, 935f
Ano, colaterales, 357
Antebrazo, 771-776
  articulación radiocubital distal, 774-776
  compartimentos, 772
    anterior, 693f, 771f
      anatomía y venas, 782-783
      músculos, 776-781
      nervios, 784-785
    posterior, 771f
      anatomía y venas, 791-792
      músculos, 785-790
      nervios, 792
  componentes musculares, 693f
  diáfisis y extremo distal del cúbito, 773-774
  localización de los principales vasos y nervios, 824-825
  membrana interósea, 775
  movimientos, 688f
  pronación y supinación, 775-776
    músculos, 776
  radio, 772f
    diáfisis y extremo distal, 773
  tendones, 824-825
Antepulsión, escápula, 687f
Antihélix, 954f, 1127f
Antitrago, 954f, 1127f
Antro
  mastoideo, 961
  pilórico, endoscopia, 317f
Aorta, 60f, 105f, 265f, 305f
  abdominal, 366f, 386f, 387-389
    ramas anteriores, 343-350
    ramas posteriores, 388
    ramas viscerales, 388
  ascendente, 186f, 199f, 210
  coartación, 217c, 247c
  torácica, 175f, 183f, 211f, 217c, 225
    aneurisma disecante, 119c-120c
Aparato digestivo
  drenaje linfático de la porción abdominal, 358
  drenaje venoso de la porción abdominal, 355f
  separación de aparato respiratorio, 851-854
  superior, exploración, 316
  trastornos congénitos, 325c

© 2015. Elsevier España, S.L.U. Reservados todos los derechos

Aparato lagrimal, 932-933
  principales estructuras, 1126-1127
Aparato reproductor
  femenino, 475-481
    cavidad pélvica, 423-425, 424f
    cérvix, 479
    estructuras en el triángulo urogenital, 523-524
    genitales externos, 510-511
    ovarios, 476
    trompas uterinas, 478
    útero, 477-478
    vagina, 480-481
  masculino, 470-473
    cavidad pélvica, 423-425, 424f
    conducto deferente, 470-472
    epidídimo, 470
    estructuras en el triángulo urogenital, 524-525
    genitales externos, 511-512
    glándulas bulbouretrales, 473
    próstata, 473
    testículos, 470
    túnica vaginal, 471f-472f
    vesícula seminal, 473
Aparato respiratorio, separación de aparato digestivo, 851-854
Apéndice, 314f, 319f, 320-321
Apéndices omentales, 319f
Apendicitis, 50c, 322c
Apófisis
  alveolar, 855f, 861
  articular
    inferior y superior, 125f
    vertebral, 63f
  cigomática, 855f, 858
  condilar, rama de la mandíbula, 975
  coracoides, 130f, 231f, 692f
  coronoides, 752, 753f-754f, 979f
  espinosa, 57f, 59f, 65f, 67f
    CVII, 85f, 94f
    TI, 685f
    vertebral, 114-115
  estiloides, 862f, 973f, 1043f
    del cúbito, 773f
    hueso temporal, 1089f
  mamilar, 69f-71f
  mastoides, 715f, 839f, 1120f
  piramidal del hueso palatino, 1081f
  pterigoides, 861-862
  transversa, 57f, 59f, 66f, 68, 69f-71f
    vértebras cervicales, 844f, 845
  unciforme, 69f-71f, 79f
  vocal, 1055f
  xifoides, 123f, 127f, 134f-135f, 148, 289f
Aponeurosis
  bicipital, 732f, 754, 757f-758f
  músculo oblicuo
    externo, 283f, 295f, 403f
    interno, 284f, 296f
  músculo transverso del abdomen, 285f
  palatina, 1106-1108
  palmar, 778f, 800
  plantar, 648f, 649
Aproximación regional a la anatomía, 2
Aproximación sistémica a la anatomía, 2
Aracnoides, 59f-60f, 99f, 103, 876, 886f
Árbol bronquial, 172-173
Arcadas arteriales, 314f
Arco(s)
  cayado de la aorta, 134f-135f, 171f, 183f, 186f, 196f, 215-216, 217c
  del carpo, 793, 794f-795f
  del cricoides, 1121f, 1123f
  del pubis, 453f
  lateral del pie, 543f
  longitudinal
    del pie, 648
    lateral, 648f
    medial, 648f
  palatogloso, 1108f
  palmar
    profundo, 813f
      arteria radial, 812-814
      visualización, 827
    superficial, 811f
      arteria cubital, 812
      visualización, 827
  pie, 543f, 648-649
  plantar, 657f
  superciliar, 855f
  tendinoso, 454
    diafragma, 370
  transverso del pie, 543f, 648
  venoso dorsal
    mano, 814f
    pie, 550f, 659f, 670f
  vertebral, 57, 68
    articulaciones, 78
    espacios posteriores, 73
  vertebrales, 57, 68, 73
Área desnuda del hígado, 331
Áreas intercondíleas de la tibia, 587-588, 607f
Areola, 140f, 232f
Armazón esquelético de la pared torácica
  articulaciones, 148-150
  costillas, 144-146
  esternón, 147-148
  vértebras torácicas, 143-144
Arteria(s), 27
  alveolar
    inferior, 991, 1116
    superior anterior, 1116, 1118
    superior posterior, 999, 1116
  apendicular, 321f
  arqueada, 658
  auricular
    posterior, 1012t, 1013
    profunda, 991
  axilar, 694f, 733-735
  braquial, 720f, 756, 768
    localización en el brazo, 821
    profunda, 718f, 720f, 756, 762f
    ramas, 757f-758f
  bronquiales, 174-176, 175f
  bucal, 990f
  carótidas, 881f
    común, 126f, 134f-135f, 848, 872f, 1010-1011
    derecha, 1010
    izquierda, 216, 1010
  externas, 848f, 912, 980f, 990f, 1011-1013
    ramas, 926
  internas, 848f, 882, 1011
    estenosis, 872f, 1132c
  celíaca, 271
  central de la retina, 941
  cervical
    ascendente, 100f-101f
    profunda, 1032
    transversa, 87f, 90f, 1026-1027, 1032
  ciliar posterior larga, 947f
  circunfleja
    de la escápula, 718f, 720f, 721
    femoral
      lateral, 561f, 601
      medial, 561f, 602
    humeral
      anterior, 720f, 735
      posterior, 720f, 721, 735
    ilíaca profunda, 291f-292f
    peronea, 626
  cólicas, 348f
    derecha, 350, 352f
    izquierda, 350, 352f
    media, 348f, 350, 352f
  comunicante
    anterior, aneurisma, 886f
    posterior, aneurisma, 1133c
  coronarias, 198-201
    derecha, 198, 200f
    izquierda, 198, 200f-201f
    terminología clínica, 201c
  cremastéricas, 516
  cubital, 757f-758f, 783, 811f, 812
  cuero cabelludo, 925-926
  de Adamkiewicz, 100f-101f, 120
  del conducto pterigoideo, 999
  descendente anterior, 198
  digitales palmares
    comunes, 812f
    propias, 812f
  dorsal del pie, 647f, 658, 669
  epigástrica
    inferior, 291f-292f, 484f-485f
    superior, 155f, 156, 291f-292f, 369f
  esfenopalatina, 999, 1083
  espinal
    anterior, 100f-101f, 103f
    posterior, 100f-101f
    segmentaria, 100f-101f
  esplénica, 310f, 339f, 344-346, 345f
  etmoidales, 941
    anterior, 1084
    posterior, 1084
  extremidad
    inferior, 566-568, 567f
    superior, traumatismo, 737c
  facial, 917-919, 1012t, 1013
  faringe, 1049
  faríngea ascendente, 961, 1012t, 1013, 1110f
  femoral, 296f, 403f, 561f, 566, 600-602, 664
  frénica
    inferior, 369f, 386f-387f, 388
    superior, 225t
  gástrica
    corta, 310f, 339f
    izquierda, 344
  gastroduodenal, 313f, 345f
  gastroomentales, 310f, 312, 336f, 339f, 345f
  geniculada medial superior, 613f
  glútea
    inferior, 497, 561f, 566-568, 582
    superior, 496, 561f, 566-568, 582
  hepática
    común, 347
    derecha, 332f
    izquierda, 332f
    propia, 310f, 313f, 339f
  ileales, 349-350
  ileocólica, 321f, 350, 352f
  ilíaca
    comunes, 324f, 343f, 379f, 387f, 388t, 462f, 561f
      obstrucción, 529c
    externa, 300f-301f, 379f, 390f, 430f, 462f, 561f
    interna, 379f, 430f, 435f, 462f, 495f, 561f
      tronco anterior, 496-498
      tronco posterior, 496
  iliolumbar, 496
  infraorbitaria, 930f, 999, 1116f
  intercostal, 151f-152f, 291f
    anteriores, 134f-135f, 156
    posteriores, 100f-101f, 134f-135f, 155-156, 225t
    suprema, 155f, 1031f, 1033
  interósea
    anterior, 783, 792
    común, 783
    posterior, 783, 791
    recurrente, 791
  laberíntica, 969
  labial superior, 1084
  lagrimal, 941
  laríngea
    inferior, 1066
    superior, 1066
  lingual, 1012t, 1013, 1098f, 1100, 1110f
  lumbar, 105f, 387f, 388-389
  marginal, 352f-353f
  maseterina, 991
  maxilar, 998-999, 1012t, 1013
    ramas, 918f, 919, 990, 999
  medulares segmentarias, 100f-101f
  meníngea
    accesoria, 875, 991
    media, 990-991, 1124-1125
    posterior, 875
  mentoniana, 990f
  mesentérica
    inferior, 271, 272f, 343f, 351, 358
      arteria cólica izquierda, 350
      arteria rectal superior, 350
      arterias sigmoideas, 350

www.medilibros.com

superior, 266f-267f, 271, 272f, 313f, 321f, 343f, 351, 358
arteria cólica derecha, 350
arteria cólica media, 350
arteria ileocólica, 350
arteria pancreatoduodenal inferior, 348
arterias yeyunales e ileales, 349-350
metacarpianas palmares, 813f, 814
musculofrénica, 155f, 156, 291f-292f
nasal
dorsal, 942
lateral, 1084
obturatriz, 496, 561f, 566-568, 602
occipital, 925f, 1012t, 1013
oftálmica, 934f
ramas, 919, 926
ováricas, 498
paladar, 1110-1111
palatina
ascendente, 1110f, 1111
mayor, 999, 1083, 1111
palpebral medial, 942
pancreática dorsal, 336
pancreatoduodenales
inferiores, 336f, 348, 348f
superiores, 310f, 313, 336, 348f
pelvis y periné, 495-501
perforantes
muslo, 601f, 602
planta del pie, 657f
periné, 516, 517f
perineal, 516, 517f
peronea, 626
pierna, compartimento posterior, 626-627
plantar
lateral, 657
medial, 657-658, 669f
poplítea, 617, 626-627, 673f
aneurisma, 679c
principal del pulgar, 813
profunda
del muslo, 561f, 600-602
del pene, 516
pudendas, 324f
externas, 516
internas, 496-497, 516, 517f
pulmonares, 174, 175f, 183f
derecha, 174
izquierda, 174
radial, 757f-758f, 782-783, 792, 811f, 812-814
arco palmar profundo, 805f
sección transversal, 783c
radicular
anterior, 101
magna, 101-102
posterior, 101
rectal
media, 496, 497f-498f
superior, 350, 516
recurrente
cubital, 783
radial, 782-783
región glútea, 582
renales, 378, 388t
sacra
lateral, 100f-101f, 496
media, 387f, 388t, 498
sigmoideas, 350
subclavia, 100f-101f, 126f, 130f, 134f-135f, 211f
derecha, 1031
izquierda, 216, 1031-1032
ramas
raíz del cuello, 1031-1033
triángulo posterior del cuello, 1026
subcostal, 225t
subescapular, 735
supraduodenal, 313f
supraescapular, 720-721, 1026-1027, 1032
supraorbitaria, 925f, 930f, 941
suprarrenal
inferior, 386f
media, 386f
supratroclear, 942
tarsales, 658
temporal
media, 980-981
profunda, 980
superficial, 1012t, 1013
testiculares, 269f-270f, 379f, 388t, 390f, 516
tibial
anterior, 626, 632
posterior, 626-627, 657-658
timpánica anterior, 991
tiroidea
inferior, 1019, 1026f, 1032
superior, 1012t, 1013, 1015f, 1019
torácica
interna, 156, 292f
mama derecha, 131f
pared anterolateral del abdomen, 291f
pared torácica, 134f-135f, 155f
raíz del cuello, 1032
relación con timo, 212f
lateral, 735
superior, 734
toracoacromial, 142f, 734-735
transversa de la cara, 919
umbilical, 496
uretral, 516, 517f
uterina, 435f, 498, 499f
vaginal, 496, 497f-499f
vertebrales, 100f-101f, 881f, 882, 1032
vesical
inferior, 496
superior, 496
yeyunales, 348f, 349-350
Arteriopatía coronaria, 202
Articulación(es)
acromioclavicular, 706
luxación, 711c
astragalocalcaneonavicular, 642-644
bicondíleas, 20
calcaneocuboidea, 644
carpometacarpianas, 796
cartilaginosas, 20-21
cigapofisaria, 72f, 78f, 446
costillas y vértebras, 125f
costotransversas, 148f, 149
costovertebrales, 148-149
cricoaritenoideas, 1059
cricotiroideas, 1058-1059
del carpo, 795
del pie
interfalángicas, 646
intertarsianas, 640
astragalocalcaneonavicular, 642-644
calcaneocuboidea, 644
subastragalina, 642
ligamentos metatarsianos transversos profundos, 645
metatarsofalángicas, 645
tarsometatarsianas, 644-645
tobillo, 638-640
ligamento lateral, 640
ligamento medial (deltoideo), 639-640
del tobillo, 536f, 541f, 638-640
estructuras principales, 646-647
fracturas, 641c-642c
identificación de tendones, 668-669
movimientos, 539f
en bisagra, 20, 691
en pivote, 20
en silla de montar, 20
enfermedad degenerativa, 22c-23c, 614c
esféricas y glenoideas, 20
esternoclavicular, 231f, 705-706
luxación, 711c
esternocostales, 149-150
extremidad superior, 690-691
fibrosas, 20
glenohumeral, 686-688, 707-710
luxación, 712c
intercondrales, 149f, 150
interfalángicas
fulcros, 803f
mano, 796
movimientos, 691f
pie, 646
intertarsianas, 640
intervertebrales, 77-78
laríngeas
cricoaritenoideas, 1059
cricotiroideas, 1058-1059
lumbosacras, 446
manubrioesternal, 149f, 150
metacarpofalángicas, 691, 796
metatarsofalángicas, 645
pared torácica, 148-150
pelvis, 446-448
planas, 20
radiocubital distal, 774-776
región dorsal del tronco, 77-78
sacroilíaca, 426f, 446-447, 535f
problemas, 448c
sinoviales, 18-20
biaxiales, 19
características, 18
codo, 765f
descripciones en función de la forma y el movimiento, 19
enfermedades, 80c
esternocostales, 149f
multiaxiales, 19
rodilla, 606-613
tipos específicos, 20
uniaxiales, 19
sólidas, 20-21, 21f
cartilaginosas, 20-21
fibrosas, 20
subastragalina, 542f, 641f, 642
sustitución, 24c
tarsometatarsianas, 644-645
temporomandibulares, 975-977
cápsula articular, 976
ligamentos extracapsulares, 976
movimientos de la mandíbula, 976-977
tibioperonea, 616
transversa del tarso, 640, 641f
uncovertebrales, 78, 79f
xifoesternal, 149f, 150
Artroscopia, 23
rodilla, 615
Artrosis, 22c-23c, 614c
codo, 768c
Asa cervical, 1016-1017, 1028f
Asta del cóccix, 69f-71f, 445f
Astas del hueso hioides, 845f, 1091f
Astrágalo, 542f, 635-636
fractura, 638c
Aterosclerosis, 27c
Atlas (C1), 69f-71f, 71, 844f
Atrofia, músculo, 26c
Audición, órganos, 968-969
Aurícula
derecha, 133f, 185f, 187f, 191-192, 273f
izquierda, 185f, 187f, 193-194, 195f, 207f
Auscultación
cardíaca, 204c
localización, válvulas, 236f
Axila
área de transición, 686f, 721-736
contenidos, 731-736
arteria axilar, 733-735
bíceps braquial, 732
coracobraquial, 732-733
localización, 820-821
plexo braquial, 738-742
proceso axilar de la mama, 749
vasos linfáticos
nódulos apicales, 749
nódulos centrales, 749
nódulos humerales, 748
nódulos pectorales, 748
nódulos subescapulares, 749
vena axilar, 736
encrucijada axilar, 130f, 694f, 723, 847f
pared anterior, 721f-722f, 723-726
fascia clavipectoral, 725-726
pectoral mayor, 724
pectoral menor, 725
subclavio, 724-725

© Elsevier. Fotocopiar sin autorización es un delito.

www.edilibros.com

Axila *(cont.)*
pared lateral, 721f-722f, 727-728
pared medial, 721f-722f
músculo serrato anterior, 726-727
nervio intercostobraquial, 727
pared posterior, 721f-722f, 728-730
cabeza larga del músculo tríceps braquial, 730
músculo dorsal ancho, 730
puertas de entrada, 730-731
redondo mayor, 730
subescapular, 730
suelo, 731
Axis (CII), 69f-71f, 71, 844f

B

Base del cerebro
arterias, 882f
nervios craneales, 897f
Base del corazón, 184-186, 185f, 189f
Bastones, 951
Bazo, 305f, 338
esplenomegalia, 342
proyección en la superficie, 409
relación con riñones, 374f
rotura, 342
Bifurcación carotídea, 872f
Biopsia
hígado, 411c
médula ósea, 444c
Bloqueo nervioso
nervio intercostal, 160c
nervio pudendo, 491c
plexo braquial, 830c
Bocio multinodular, 1021c, 1129c-1130c
Bolsa
de Hartmann, 341
omental, 266f-267f, 304
prerrotuliana, 609f
subacromial, inflamación, 713c
subtendinosa, músculo subescapular, 708, 709f
suprarrotuliana, 609
Borde(s)
costal, 134f-135f, 145f, 231f, 259f, 402f
de la escápula, 703f
del corazón, 188
del periné, 502, 503f
definición, 520-522
inferior de la órbita, 1120f
libre del labio, 1113f
Brazo
arteria braquial, 756
localización, 821
profunda, 756
compartimentos, 750
cuello, paredes y transición, 721f-722f
huesos
diáfisis y extremo distal del húmero, 751-752
extremo proximal
del cúbito, 752
del radio, 752
movimientos de la articulación glenohumeral, 688f
músculos, 693
bíceps braquial, 754-755
braquial, 755
coracobraquial, 754
tendón del tríceps braquial, 822
tríceps braquial, 755-756
nervios
cubital, 761
mediano, 761
musculocutáneo, 760
radial, 761, 822
venas, 759
Bregma, 860f
Broncoscopia, 178c
Bronquio(s)
lobares, 172f, 173
principal derecho, 129f
Bulbo
del pene, 507f, 525f-526f
arteria, 516
del vestíbulo, 475f, 506, 523f-524f
raquídeo, 880f

C

Cabeza. *V. también* Cara; Cavidad, nasal; Cráneo; Fosa infratemporal; Fosa temporal
anatomía de superficie, 1120
cavidad craneal, 864-869
compartimentos principales, 837, 838f
componentes, 842-846
cuero cabelludo, 839f, 922-927
de medusa, 357
del fémur
irrigación, 557
médula amarilla, 15f
drenaje linfático, 1039c-1040c
duodenal, 311f, 312
elementos principales, 1120-1121
fosa pterigopalatina, 992-999
funciones, 841
hueso hioides, 845
ligamento nucal, 81
meninges, 873-877
músculos, 846
nervios craneales, 850, 894-900
paladar blando, 846
planos fasciales, 1004c
posición anatómica, 1120-1121
puntos de palpación del pulso, 1128
regiones definidas anatómicamente, 838-839
relación con la región dorsal del tronco, 61
TC, 11t
técnicas de imagen, 871c
Cadera, 541f
acetábulo, 558-561
flexores, 544f
ligamentos, 560-561
movimientos, 538f
necrosis avascular, 16c
sustitución total, 24f
Calcáneo, 542f, 622f, 636-637
Cálculos
conducto parotídeo, 913, 1130c-1131c
tracto urinario, 380c
vejiga, 465c
vesícula biliar, 341c
Cálices, riñón, 377
mayor, 377
menor, 377
Calvaria, porción lateral, 858
Cámaras
del corazón, 207f
aurícula
derecha, 191-192
izquierda, 193-194
bombas, 190
RM, 190f
válvula
aórtica, 194-196
mitral, 194
pulmonar, 193
tricúspide, 192-193
ventrículo
derecho, 192
izquierdo, 194
del globo ocular, 947
Cambios del desarrollo, articulación del codo, 767c
Canalículo coclear, 967
Cáncer
cuello uterino, 480c
esófago, 224c, 250c, 317f
estómago, 318c
mama, 141c, 749c
ovario, 477c
páncreas, 336c
próstata, 474c
pulmón, 179c, 242c
tracto urinario, 381c-382c
vejiga, 466c
vértebras, 77c
Caninos, 1114, 1115f
Capa(s)
de la pared del abdomen, 280f, 288f
del cuero cabelludo
aponeurótica, 922-923
pericráneo, 923
piel, 922
tejido conjuntivo
denso, 922
laxo, 923
del globo ocular
fibrosa, 949
vascular, 950-951
meníngea de la duramadre, 873
muscular
circular, 47f
del sistema entérico, 364f
longitudinal, 47f
perióstica de la duramadre, 873
Capilares, linfáticos, 29f
Cápsula articular, 18, 19f
glenohumeral, 708-709
rodilla, 607f-608f
temporomandibular, 976
Capuchones extensores
mano, 802-804
pie, 650
Cara. *V. también* Cavidad, oral; Oído; Órbita
arterias, 917-919
articular
cadera, 445f
CII, 71f
costilla, 145f, 147f
diente, 844f
peroné, 589f
costal, torácica, 144
del corazón, 184f, 187
del pulmón, 167, 168f
drenaje linfático, 920
glándula parótida, 911-912
inervación
motora, 916
sensitiva, 914
principales estructuras, 1125-1126
vasos, 916-920
venas, 919-920
Carcinoma
de células renales, 381, 418
de células transicionales, 382f
Cardiopatías congénitas, 203c
Carillas para inserción de meniscos, 588
Carina, 172f, 178f
Cartílago(s)
alar, 1074, 1078f-1079f
aritenoides, 1055
costal, 125, 144, 231f
corniculados, 1056
cricoides, 840f, 848f, 1053
cuneiformes, 1056
del tabique, 1076f
elástico, 12
hialino, 12, 18, 19f, 77f
laríngeos
aritenoides, 1055
corniculados, 1056
cricoides, 840f, 848f, 1053
cuneiforme, 1056
epiglotis, 1055
tiroides, 1054
pérdida, enfermedad articular degenerativa, 22f
tipos, 12
tiroides, 848f, 1054
Carúncula
lagrimal, 1126f
sublingual, 1103f
Cataratas, 948c
Catéter
en doble J, 383f
permanente, 251
Cavidad
abdominal, 260-262
continuidad con cavidad pélvica, 264f
límites, 277f
orientación, 263f
articular, 19f

www.mislibros.com

craneal, 837
nervios craneales, salida, 896f
suelo, 870f
fosa craneal anterior, 865-867
fosa craneal media, 867-868
fosa craneal posterior, 868-869
techo, 864-865
glenoidea, 690f, 703f
laríngea
bordes, 1059
división en regiones, 1059
rima vestibuli y rima glottidis, 1059-1061
ventrículos y sáculos laríngeos, 1059
mayor, 304
menor, 304
nasal, 837, 1069-1087
arterias, 1082-1084
coanas, 1081
estructura esquelética, hueso etmoides, 1072-1074
inervación, 1072
nervio olfatorio, 1085
parasimpática, 1086
ramos del nervio maxilar, 1086
ramos del nervio oftálmico, 1085-1086
simpática, 1086
irrigación, 1072, 1082-1084
linfáticos, 1086-1087
narinas, 1080-1081
nariz, 1074
paredes
lateral, 1070-1071, 1077-1080, 1082
medial, 1076
regiones, 1071-1072
relación con laringe, 1052f
senos paranasales, 1074-1076
celdillas etmoidales, 1075-1076
senos esfenoidales, 1076
senos frontales, 1075
senos maxilares, 1076
suelo, 1077
techo, 1077
venas, 1084
vías de entrada
agujero esfenopalatino, 1082
agujeros pequeños de la pared lateral, 1082
conducto incisivo, 1082
lámina cribosa, 1082
oral. *V. también* Lengua
dientes y encías, 1114-1119
arterias, 1116-1117
drenaje linfático, 1117f
inervación, 1117-1118
venas, 1117
estructura esquelética
hueso esfenoides, 1088-1090
hueso hioides, 1091
hueso temporal, 1090
huesos palatinos, 1088
mandíbula, 1090-1091
maxilar, 1088
parte cartilaginosa de la trompa auditiva, 1090
glándulas salivales
inervación, 1104-1105
parótida, 1102
sublinguales, 1103-1104
submandibulares, 1103
vasos, 1104
funciones, 1087
hendidura bucal y labios, 1113-1114
inervación, 1088
istmo orofaríngeo, 1114
mejillas, 1091-1092
músculo buccinador, 1092
relación con cavidades nasales, 1069f
relación con laringe, 1052f
suelo
músculos genihioideos, 1093-1094
músculos milohioideos, 1092-1093
puerta de entrada, 1094-1095
techo, 1087
arterias, 1110-1111
drenaje linfático, 1112f
inervación, 1112-1113
paladar blando, 1106-1110
paladar duro, 1105-1106
venas, 1112
pélvica, 429, 430f
continuidad con cavidad abdominal, 264f
estructuras que cruzan los uréteres, 435
funciones de sostén, 423-425
orientación, 263f
proyección posterior, 434
peritoneal, 255, 255f-256f
derivación ventriculoperitoneal, 305
diálisis, 305-306
diseminación de enfermedades, 306
ligamentos, 309
mesenterios, 309
omentos, 307
subdivisiones, 304-309
pleural, 129f, 151f-152f
derecha, 129f
espacio potencial, 128
izquierda, 129f
pleura, 163-167
pulmones, 167-178
visualización, 236-238
torácica, compartimentos, 123
Cayado aórtico, 134f-135f, 171f, 183f, 186f, 196f
anomalías, 217c
ramas, 215-216
Celdillas
mastoideas, 960f
etmoidales, 1075-1076
Celoma, 33f, 38f
Centro de gravedad, 537f, 540f, 612f
Cerebelo, 880f
Cerebro. *V. también* Meninges
accidente cerebrovascular, 883c
aneurisma intracerebral, 885c
diencéfalo, 879
drenaje venoso, 886-889
hemisferios, 31-32
hemorragia cerebral primaria, 891
hidrocefalia, 877c-878c
irrigación, 880-883
arterias carótidas internas, 882
arterias vertebrales, 882
círculo arterial del cerebro (polígono de Willis), 883
mesencéfalo, 879
metencéfalo, 879
mielencéfalo (médula oblongada), 879
RM T2, 9f
telencéfalo (cerebro), 879
tumores, 878c
visión lateral, 879f
Cerumen, 955
Chalazión, 930
Ciática, 118c
Ciego, 266f-267f, 314f, 319f, 320-321
Cierre forzado, función laríngea, 1064f, 1065
Cifosis, 76c
Circuitos venosos de izquierda a derecha, 132, 133f, 273-274
Circulación
arterial
cavidad nasal, 1083-1084
cerebro, 881f
diafragma, 162
duodeno, 313
duramadre craneal, 875
esófago, 222
abdominal, 310f
estómago, 310f, 311-312
faringe, 1049f
globo ocular, 948
íleon, 315f
laringe, 1066f
mama, 139
mano, 811f
médula espinal, 100-102
oído medio, 963
órbita, 941-942
oreja, 955
pared anterolateral del abdomen, 291-292
pared torácica, 155-156
sistema GI, 271
vísceras abdominales, 343-350
colateral, anastomosis, 28c
Círculo arterial del cerebro (polígono de Willis), 883
Circunducción del brazo, 688f
Cirrosis
hepática, 356c-357c
sospecha, biopsia, 411c
Cirugía
de la obesidad, 365c
ganglionar retroperitoneal, 393c
laparoscópica
abdomen, 279c
vista del conducto cístico y la arteria cística, 332f
Cisterna del quilo, 158f, 177f, 227, 228f
Claudicación intermitente, 603
Clavícula, 130f, 231f, 690f, 702, 839f
fracturas, 711c
Clítoris, 475f, 506-508, 523f-524f
Clivus, 868, 869f
Coanas, 846f, 1069f, 1081
Coartación de aorta, 217c, 247c
Cóccix, 56f, 64f, 66, 72, 426f, 445
punta, 114f-116f
Cóclea, 960f, 965f, 966-967
Codo
articulaciones, 764-766
artritis, 768c
cambios del desarrollo, 767c
cápsula y ligamentos, 765f
codo de tenista y de golfista, 768c
fracturas
cabeza del radio, 768c
fractura supracondílea del húmero, 766c
huesos, 690
lesión del nervio cubital, 768c
membrana sinovial, 765f
movimientos, 688f
pronación dolorosa infantil, 766c
Cola de caballo, 105f, 108f
Colangiografía transhepática percutánea, 337f
Colículo seminal, 467f-468f
Colon, 322-323
ascendente, 308f, 314f, 319f-320f, 323, 355f
carcinoma, 462c
descendente, 308f, 320f, 323
sigmoide, 319f-320f, 323
transverso, 304f, 319f-320f
Colostomía, 327-328, 415, 419
Columna vertebral, 53f
larga y médula espinal corta, 62
región cervical, 65f
región lumbar, 67f
región torácica, 66f
Comisura posterior, 510f
Compartimento(s)
anterior
antebrazo, 693f, 771f
anatomía y venas, 782-783
músculos, 776-781
nervios, 784-785
brazo, 693f, 750f
músculos, 754-756
muslo, 544f, 584, 589-593
pierna
arterias, 632
músculos, 630-633
nervios, 632-633
fasciales cervicales, 1002
lateral de la pierna, 544f
arterias, 629
músculos, 628-629
nervios, 548f, 630
longitudinales de la fascia cervical, 1002
medial del muslo, 544f, 584, 589, 594-597
musculares
brazo, 750
muslo
anterior, 544f, 584, 589
medial, 589, 594-597
posterior, 584, 589, 595f, 598-599

© Elsevier. Fotocopiar sin autorización es un delito.

Compartimento(s) *(cont.)*
pierna
anterior, 630-633
lateral, 628-630
posterior, 621-628
posterior
antebrazo, 693f, 771f
anatomía y venas, 791-792
músculos
plano profundo, 788-790
plano superficial, 785-788
nervios, 792
brazo, 693f, 750f
tríceps braquial, 755-756
muslo, 584, 589, 595f, 598-599
pierna, 544f
arterias, 626-627
músculos, 621-625
nervios, 548f, 627-628
vasculares del cuello, 1000
vertebral del cuello, 1000
visceral del cuello, 840f, 1000
Componentes esqueléticos de la región dorsal del tronco
agujeros intervertebrales, 72-73
espacios posteriores entre los arcos vertebrales, 73
vértebras, 64-72
Comunicación
cabeza y cuello, 841
derecha a izquierda, 203
interauricular, 203
interventricular, 203
portosistémica, 415f
venosa de izquierda a derecha, 132, 133f, 273-274
ventriculoperitoneal, 305
Concha
cavidad nasal, 1070-1071, 1073f, 1078f-1079f
nasal inferior, 855f
oreja, 954f, 1127f
Condíleas (elipsoideas), articulaciones, 20, 691
Cóndilo(s)
fémur, 584
lateral, 611f
medial, 611f
húmero, 752
occipitales, 863
tibia, 587-588
Conductillos eferentes, 471f-472f
Conducto(s)
aductor, 572f-573f
anal, 319f, 323-324, 423-425, 460-462, 461f, 482f
venas asociadas, 500f
arterioso, 203
persistente, 203
auditivo
externo, 955-956, 1041f, 1102f
interno, 970f
cístico, 337f
coclear, 966f, 968-969, 971f
colédoco, 335f, 337
deferente, 269f-270f, 298f, 300f-301f, 435f, 470-472
del hipogloso, 870f
endolinfático, 968
incisivo, 1077f, 1082
inguinal, 471f-472f
anillo inguinal profundo, 294
anillo inguinal superficial, 295
contenido, 296-297
cordón espermático, 297
ligamento redondo del útero, 297
pared anterior, 296
pared posterior, 296
suelo, 296
techo, 296
linfáticos, 30
nasolagrimal, 934f, 1071f, 1078-1080, 1126f
obturador, 432f-433f, 452, 562
óptico, 934
palatovaginal, 994
pancreático, 335
accesorio, 335f
pterigoideo, 933f, 993-994
arteria, 999
nervio, 997-998
semicirculares, 965f, 966
submandibular, 1103f
torácico, 30f, 158f, 177f, 369f
mediastino posterior, 227-228
mediastino superior, 222
raíz del cuello, 1036-1037
vertebral, 59, 68
estructuras, 104, 105f
recorrido de los nervios espinales, 108f
Conexiones venosas intracraneales de la vena facial, 920
Conjuntiva, 928f, 930
Conmoción cerebral, 893c
Conos, 951
arteriosos, 193f
Constricciones
esofágicas, 224f
uréter, 380
Contenido de la axila, 731-736
arteria axilar, 733-735
bíceps braquial, 732
coracobraquial, 732-733
localización, 820-821
plexo braquial, 738-742
proceso axilar de la mama, 749
vasos linfáticos
nódulos apicales, 749
nódulos centrales, 749
nódulos humerales, 748
nódulos pectorales, 748
nódulos subescapulares, 749
vena axilar, 736
Contenido de la fosa pterigopalatina, 994-999
arteria maxilar, 998-999
nervio del conducto pterigoideo y ganglio pterigopalatino, 997-998
nervio maxilar, 995-996
venas, 999
Contenido de la fosa temporal
arteria temporal media, 980-981
arterias temporales profundas, 980
músculo temporal, 979-980
nervio cigomaticotemporal, 980
nervios temporales profundos, 980
Corazón
auscultación, 204c
cámaras, 190-196
cardiopatías congénitas, 203c
esqueleto cardíaco, 197-198
inervación, 206-209
nervios simpáticos, 43f
orientación cardíaca, 184-190
plexo cardíaco, 43f, 49f, 208f
sistema de conducción, 206, 207f
vascularización coronaria, 198-204, 199f
visualización de los bordes, 235
Cordón espermático, 269, 295f, 296-297, 403f, 471f-472f
Córnea, 949
Coroides, 947f, 950
Corredera bicipital, 704
Corteza renal, 377
Cortocircuito derecha a izquierda, 203
Costilla I, 126f, 146, 231f
fractura
complicación, 830c
traumatismo arterial, 737
Costilla X, 146, 231f
Costilla XI, 146, 367f
relación con riñones, 375f
Costilla XII, 146, 259f, 367f
relación con riñones, 375f
Costillas
arco costal, 145f
articulación con la cabeza, 148-149
articulación con vértebras torácicas, 125, 144
atípicas, 146f
cartílagos costales, 124, 144
cervicales, 150c, 241c
contar, 231
elemento costal fusionado, 64f
falsas, 144, 145f
flotantes, 144, 145f
fracturas, 152c
traumatismo arterial, 737
inspiración, 137f
movimiento en asa de cubo, 163f
superiores e inferiores, 146
típicas, 145f
verdaderas, 144, 145f
zona posterior del abdomen, 367
Craneal, posición, 4
Cráneo, 53f, 842
agujeros
externos, 856t
internos, 866t
base
características relacionadas con la cavidad oral, 1089f
línea de inserción de la faringe, 1041f
fracturas de la bóveda craneal, 872c
salida del nervio trigémino, 914f
subdivisiones, 855
visión anterior, 855-857
hueso frontal, 856
huesos cigomático y nasal, 856
mandíbula, 856-857
maxilar, 856
visión inferior, 860-864, 862f
parte anterior, 861
parte media, 861-863
parte posterior, 863-864
visión lateral, 857-859
mandíbula, 859
parte visible del esqueleto facial, 858
porción lateral de la calvaria, 858
visión posterior
hueso occipital, 859-860
huesos temporales, 860
visión superior, 860
Cresta
del músculo supinador, 752, 753f-754f
ilíaca, 85f, 113f, 289f, 367f, 402f, 535f
intertrocantérica, 555f, 556
neural, 33f
occipital externa, 859f
supramastoidea, 972f, 973
terminal, 191
Crista galli, 1072, 1073f
Cristalino, 947-948
Cuarta capa muscular de la planta del pie
interóseos dorsales, 656
interóseos plantares, 656-657
Cúbito, 690f
diáfisis y extremo distal, 773-774
extremo proximal, 752
fracturas, 774c
Cuboides, 542f, 637
Cuello, 1000-1039. *V. también* Faringe; Laringe
anatomía de superficie, 1120
brazo, paredes y transición, 721f-722f
compartimentos, 840
conexión de la porción superior e inferior de los aparatos respiratorio y digestivo, 841
del útero, 479
carcinoma, 480c
drenaje venoso superficial, venas yugulares
anteriores, 1004
externas, 1003-1004
fascia, 1000-1003
funciones, 841
glándula tiroides, 1124
hueso hioides, 845
ligamento cricotiroideo, 1123-1124
límites, 839-841
músculos, 846
nervios
cervicales, 851
craneales, 850
niveles vertebrales CIII/IV y CVI, 1121
y CV/VI, 848
pulso carotídeo, 1128

www.medilibros.com

quirúrgico, extremo proximal del húmero, 705
raíz, 1030-1039
arterias subclavias, 1031-1033
torácica interna, 1032
tronco costocervical, 1032-1033
tronco tirocervical, 1032
vertebral, 1032
linfáticos, conducto torácico, 1036-1037
nervios
frénicos, 1033-1036
laríngeos recurrentes, 1034
vagos, 1034
sistema nervioso simpático, 1034-1036
ganglios, 1036
parte cervical del tronco simpático, 1036
terminación de los troncos linfáticos, 1037f
venas, 1033
regiones desde el punto de vista clínico para la evaluación de los nódulos linfáticos, 1040f
relación
extremidad superior, 693-695, 847
tórax, 130, 847
separación de los aparatos digestivo y respiratorio, 851-854
triángulos, 854
anterior, 1000, 1006-1022, 1122
posterior, 1000, 1023-1030, 1122
vasos linfáticos, nódulos linfáticos
cervicales
profundos, 1039
superficiales, 1039
superficiales, 1038-1039
vértebras cervicales, 844-845
vía aérea, 849
Cuerdas
tendinosas, 192
vocales, 840f
Cuero cabelludo, 839f
arterias, 925-926
capas, 922-923
drenaje linfático, 926-927
inervación, 924-925
meninges, 890f
venas, 926
Cuerpo(s)
cavernosos, 506
ciliar, 947f, 950
del clítoris, 507
del esternón, 147
del hueso esfenoides, 861
del isquion, 443f
del pene, 507f
del pubis, 453f, 552f
esponjoso, 506-507
fusionados de vértebras cervicales, 76f
perineal, 439, 459-460, 509f
vertebral, 57f, 59f-60f, 68
Cuneiforme, 542f, 634f, 637
medial, 628f
Cúpulas del diafragma, 127f, 370-371
Curvatura
cervical, 54f, 112f
columna vertebral, 54f
estómago, 311
lateral, ausencia, 111
lumbar, 54f, 112f
primaria y secundaria, plano sagital, 112
sacra/coccígea, 54f, 112f
torácica, 54f, 112f

D

Dartos, 281f
Dedo en gatillo, 802c
Defecación, 456c
Deglución, función laríngea, 1064f, 1065
Derivación
íleal, 328
portosistémica intrahepática transyugular, 416
ventriculoperitoneal, 305
Dermatomas, 34-35, 37c
cabeza y cuello, 851f
extremidad
inferior, 547
superior, 696, 697f
herpes zóster, 109
pared anterolateral del abdomen, 290f
periné, 436f
región dorsal del tronco, 63f
tórax, 134f-135f
Dermatomiotoma, 33f, 35f-36f
Derrame
pericárdico, 184c
pleural, 167c
Descripción de localización, 4
Desviación del tabique nasal, 1077c
Diáfisis femoral, 556, 584-586, 585f
fractura, 558c
Diafragma
cúpulas, 127, 370-371
estructuras que atraviesan, 130-131, 370
hernias, 372c
inervación, 138, 371
inserciones, 161
inspiración, 137f
irrigación, 371
ligamentos, anclaje, 262-263
movimientos durante la respiración, 162
pelviano, 429, 454-456
pilares, 105f, 262, 262f, 369f, 370
región abdominal posterior, 369-371
rotura traumática, 410c
sellar, 874
tendón central, 130f
Diagnóstico por imagen
ecografía, 7
radiografía simple, 5-6
RM, 8
TC, 7-8
Diálisis
creación de una fístula, 770c
peritoneal, 305-306
Diencéfalo, 879
Diente(s), 69f-71f, 844f, 1114-1119
circulación arterial, 1116-1117
inervación, 1117-1118
Diferenciación de los somitas, 33f
Diferencias en ambos sexos
pelvis, 448
síntomas del infarto de miocardio, 203c
trayecto de la uretra, 440
Diploe, 860, 861f, 890f
Discectomía/laminectomía, 84c
Disco(s)
articulares, 18-19
articulación de la muñeca, 794f-795f
intervertebral, 59f, 66f, 105f, 125f, 446f
hernia, 79c
partes, 78
Disección aórtica, 217, 247c-248c
Diseminación peritoneal de enfermedades, 306
Distal, posición, 4
Distensión muscular, 26c
Divertículo, Meckel, 318
Diverticulosis, 327c, 418c-419c
División(es)
del nervio oftálmico, 944f
del plexo braquial, 738f, 739
en nueve regiones del abdomen, 278, 320f, 408f
Dolor
espalda, 79c, 110c, 118c
referido, 48c, 50f
asociado a alteración pericárdica, 183
colecistitis, 341
corazón, 209, 244
intestino, 408
rutas, 397t
Dorsiflexión, tobillo, 539f
Drenaje
linfático
cabeza y cuello, 1039c-1040c
cara, 920
cavidades nasales, 1086f
corazón, 204
cuero cabelludo, 926-927
dientes y encías, 1117f
esófago, 223
extremidad inferior, 570f
laringe, 1067
lengua, 1102
mama, 139-141
nódulos preaórticos y aórticos laterales o lumbares, 392-393
oreja, 955
pared anterolateral del abdomen, 292
pared torácica, 158
periné, 519f
porción abdominal del tubo digestivo, 358
pulmón, 176-178, 177f
riñón, 378
uréteres, 380
venoso
aparato digestivo, 274-275
cavidades nasales, 1084f
cerebro, 886-889
cuero cabelludo, 926
diafragma, 138, 162
esófago, 223
faringe, 1050f
glándula tiroides, 1019-1020
globo ocular, 948
y órbita, 942f
laberinto membranoso, 969
laringe, 1067f
mama, 139
médula espinal, 102
paladar, 1112f
pared anterolateral del abdomen, 291-292
pared torácica, 156
superficial, cuello, 1003-1004
vísceras abdominales, 354-356
Duodeno, 304f, 311f, 312-313, 405f
Duramadre
craneal, 873-876, 886f, 966f
inervación, 876
irrigación arterial, 875
tabiques durales
diafragma sellar, 874
hoz del cerebelo, 874
hoz del cerebro, 874
tienda del cerebelo, 874
espinal, 59f-60f, 102f, 103

E

Ecografía, 7
abdomen, 334f
apéndice inflamado, 322f
cabeza, 871
cálculos biliares, 341f
Doppler, 7
glándula tiroides, 1018f
tracto urinario, 385
Ectodermo, 33f
Edad esquelética, 14c
Ejes del globo ocular y de la órbita, 937f
Electrocardiografía, 245
Elementos neurovasculares
músculos trapecio y deltoides, 715f
segmentarios, pared torácica, 134-135
Embarazo ectópico, 530c
Eminencia
arcuata, 867f
hipotenar, 825f
iliopúbica, 551f
piramidal, 954f
tenar, 693f, 825f
Encías, 1114-1119
circulación arterial, 1116-1117
inervación, 1119
Endarterectomía, 885c
Endodermo, 33f
Endofuga, 419c-420c
Endoprótesis
catéter en doble J, 383f
derivación portosistémica, 415f
injerto en la aorta abdominal, 389c

© Elsevier. Fotocopiar sin autorización es un delito.

www.edilibros.com

Endoscopia
  pared intestinal y masas extrínsecas, 316
  unión gastroesofágica, 317f
Engrosamientos de la médula espinal, 99
  cervical, 99, 108f
  lumbosacro, 99f, 108f
Entrada en el suelo de la cavidad oral, 1094-1095
Epicóndilo
  lateral
    femoral, 584
    húmero, 752, 753f
  medial, 699f
    femoral, 586
    húmero, 752, 753f, 760f
Epidídimo, 269f-270f, 470
Epiglotis, 840f, 845f, 852f-853f, 1055
Episiotomía, 460c
Epistaxis, recurrente, 1133c-1134c
Equilibrio, órganos, 968
Equipo de tomografía computarizada, 7f
Erección
  control parasimpático, 438
  pene y clítoris, 508
Esbozos pancreáticos, 266f-267f
Escala de coma de Glasgow, 893
Escápula, 53f, 690f, 702-704. *V. también* Región posterior de la escápula
  alada, 727c, 829c
  espina, 85f, 113f
  movimientos, 687f
Esclera, 949
Esclerotoma, 67f
Escoliosis, 75c
Escotadura
  ciática
    mayor, 442f
    menor, 442f
  del cardias, 311
  mandibular, 977f
  supraescapular, 704, 706f, 716f
  supraesternal, 147f
  tiroidea, 1123f-1124f
  vertebral, 68f, 72f
  yugular, 147f, 231, 231f, 404f
Escroto, 281f, 471f-472f, 511f
Esfínter
  de Oddi, 335
  externo
    del ano, 439f, 461f, 503f, 504
    de la uretra, 459, 468, 473f
  interno de la uretra, 467
  palatofaríngeo, 1043
  pilórico, 311f
  uretrovaginal, 459t
Esófago, 126f, 130, 171f, 211f, 218
  abdominal, 310, 315c
  cáncer, 224c, 250c
  circulación arterial, 222
  drenaje venoso y linfático, 222
  hernia de hiato, 373f
  inervación, 223-224
  relaciones con estructuras en el mediastino posterior, 222
  rotura, 225c
  torácico, 310f
  triángulo anterior del cuello, 1017
Espacio(s)
  cuadrangular, 716f, 718, 729f, 730
  extradural, 59f-60f, 877
  fasciales del cuello, 1002-1003
  infraglótico, 1059, 1060f
  intercostales
    circulación arterial, 155-156
    drenaje linfático, 158
    drenaje venoso, 156
    inervación, 158-160
    músculos, 152-155
    relaciones, 151f-152f
    surco costal, 150
  perineal profundo, 457-459, 467f-468f, 502, 505f
  pretraqueal, 1003
  retrofaríngeo, 1002f, 1003
  retromamario, 140f
  subaracnoideo, 59f-60f, 62f, 103-104, 876f, 877, 886f
    extremo inferior, 115-116
  subdural, 877
  triangular, 716f, 719, 729f, 730-731
Espina
  bífida, 74c
  de la escápula, 85f, 113f, 692f
  ilíaca
    anterosuperior, 134f-135f, 402f, 426f, 428f
    posterosuperior, 113f, 443f, 444, 535f
  isquiática, 426f, 437f, 552f
  nasal posterior, 1088
Espiración, función del abdomen, 258f
Esplenomegalia, 342
Esqueleto
  apendicular, 12f
  axial, 12f
  cardíaco, 197-198
  facial, parte visible, 858
Estadificación, cáncer de mama, 141
Estenosis, arteria carótida interna, 872f, 1132c
Esternón, 123f
  apófisis xifoides, 148
  aspirado de médula ósea, 152c
  cuerpo, 147
  inspiración, 137f
  manubrio, 123f, 124, 126f, 147
Estómago, 308f
  carcinoma, 318c
  curvaturas, 311
  esófago abdominal, transición de epitelios, 315c
  inervación simpática, 364
  regiones, 310
Estribo, 958f, 961f-962f, 971f
Estructura esquelética de la cavidad oral
  hueso
    esfenoides, 1088-1090
    hioides, 1091
    palatino, 1088
    temporal, 1090
  mandíbula, 1090-1091
  maxilar, 1088
  parte cartilaginosa de la trompa auditiva, 1090
Estructura ósea
  cuello, vértebras cervicales, 844-845
  fosas infratemporal y temporal, 973-975
Estructuras del espacio perineal superficial
  glándulas vestibulares mayores, 508
  músculos
    bulboesponjoso, 508-510
    isquiocavernoso, 508
    perineal transverso superficial, 510
  tejidos eréctiles, 506-508
    clítoris, 507-508
    erección, 508
    pene, 508
Estudios urológicos con contraste, 10
Evaginaciones, 327f
Expansiones, músculos recto medial y recto lateral, 936
Extensión
  articulaciones interfalángicas, 803f
  cadera, 538f
  codo, 764f
  pélvica del plexo prevertebral, 492f-493f, 494
  rodilla, 539f
  tronco, 55f
Extremidad
  inferior. *V. también* Muslo; Pie; Pierna; Región glútea
    anatomía de superficie, 663
    arterias
      femoral, 566, 664
      glúteas superior e inferior, 566-568
      obturatriz, 566-568
    borde superior, 535f
    cadera, 558-561
      flexores, 544f
      movimientos, 538f
    extremo proximal del fémur, 554-556
    fascia profunda
      fascia lata, 571
      tracto iliotibial, 571
    fosa poplítea, 537, 666
    hiato safeno, 572
    huesos y articulaciones, 539-543
    inervación por nervios lumbares y sacros, 545-548
    locomoción, 537-539
    músculos, 543-544
    pelvis ósea
      acetábulo, 553
      ilion, 551-552
      rama isquiopúbica y pubis, 553
      tuberosidad isquiática, 552-553
    puertas de acceso
      agujero ciático mayor, 562-563
      agujero ciático menor, 563
      conducto obturador, 562
      espacio entre el ligamento inguinal y el hueso pélvico, 563
    puntos de palpación del pulso, 671
    regiones, 536
    relación
      abdomen, 264, 545
      pelvis, 433, 545
      periné, 545
      región dorsal del tronco, 62
    soporte del peso corporal, 537
    triángulo femoral, 537, 572-573, 664
    vasos linfáticos
      nódulos inguinales
        profundos, 570-571
        superficiales, 570
      nódulos poplíteos, 571
    venas, 568
      superficiales, 550, 670
    vías de entrada
      agujero ciático
        mayor, 562-563
        menor, 563
      conducto obturador, 562
      espacio entre el ligamento inguinal y el hueso pélvico, 563
  superior. *V. también* Antebrazo; Axila; Brazo; Hombro; Mano; Región posterior de la escápula
    anatomía de superficie, 819
    codo, 764-766
    fosa cubital, 768-770
    huesos y articulaciones, 690-691
    inervación por nervios cervicales y torácicos altos, 695-699
    músculos, 692-693
    nervios relacionados con huesos, 699
    posición de la mano en el espacio, 686-689
    puntos de palpación del pulso, 827
    relación
      cuello, 693-694, 847
      espalda y pared torácica, 694-695
      región dorsal del tronco, 62
      tórax, 130
    técnicas de imagen de la irrigación, 737c
    traumatismos de las arterias, 737c
    venas superficiales, 700
    vista superior, 685f
Extremo
  distal
    cúbito, 773-774
    fémur, 584-586, 585f
    húmero, 751-752
    peroné, 619-620
    radio, 772f, 773-774
    tibia, 618-619
  proximal
    cúbito, 752
    fémur, 554-556
    húmero
      cuello quirúrgico, 705
      tubérculos mayor y menor, 704-705
    peroné, 588-589
    radio, 752
    tibia, 587-588

www.medilibros.com

F

Factores predisponentes, osteoporosis, 17
Falanges
  mano, 690f, 794f-795f, 795
  pie, 633f, 637f, 638
Faringe, 840f, 851-852, 1040-1052
  amígdalas, 1048
  arterias, 1049
  fascia, 1043f, 1045
  laringofaringe, 1048
  linfáticos, 1050
  nasofaringe, 1046-1048
  nervios, 1051-1052
  orofaringe, 1048
  pared faríngea
    espacios, 1046
    lateral, 1042
    músculos, 1042-1045
  paredes óseas, 1041-1042
  triángulo anterior del cuello, 1017
  venas, 1050
Fascia, 24-25
  bucofaríngea, 1045
  cavidad pélvica, 481, 482f
  clavipectoral, 142f, 725-726
  cervical profunda del cuello, 1000
  cremastérica, 298f
  cuello, 1000-1003
  de Camper, 280, 281f, 288f
  de Colles, 280, 512
  de Scarpa, 280-282, 281f, 288f
  endotorácica, 150
  especializaciones en órbita ósea
    expansiones, 936
    periórbita, 935
    vaina del globo ocular, 936
  extraperitoneal, 24-25, 288
  faríngea, 1043f, 1045
  faringobasilar, 1045
  lata del muslo, 281f, 513f, 571
  pretraqueal, 1002
  prevertebral, 1001-1002
  profunda, 24-25
    abertura safena, 571-572
    pectoral, 131f
    vena basílica, perfora, 759f
  prostática, 481, 482f
  riñón, 376
  suelo pélvico y periné, cruce en el centro tendinoso, 439
  superficial, 24
    pared abdominal, 280-282
    triángulo urogenital, 512, 513f
  temporal, 980f
  toracolumbar, 85f, 91f, 92
  transversalis, 280f, 285, 286f, 295f
Fascículo
  auriculoventricular, 206
  del plexo braquial, 738f, 739
    lateral, ramos, 742, 743f
    medial, ramos, 742, 743f
    posterior, ramos, 746, 747f
Fémur, 541f
  extremo distal, 584-586, 585f
  ligamento de la cabeza, 559
  proximal, 554-556
Feto, hernia diafragmática intraútero, 372f
Fibra(s)
  C1, nervio hipogloso, 1101f
  de Purkinje, 206
  nerviosa motora somática, 107f
  parasimpáticas
    glándulas de la cavidad oral, 1088
    plexo prevertebral, 494
  posganglionares, 39, 42
    simpáticas, 944
  preganglionares, 39, 41
    parasimpáticas, 361, 396
      nervios craneales, 46
      sacras, 46
    simpáticas, 136, 361, 396
  sensitivas viscerales, 46
  simpáticas, plexo prevertebral, 494
  zonulares, 950f
Fibrocartílago, 12
Filtro, 1113f, 1114, 1125f
Filum terminal, 99f
Fimbrias, 478
Fístula, diálisis, creación, 770c
Fisura(s)
  hendidura
    bucal, 1113-1114
    palpebral, 1126f
      de la cara, 1125f
  hueso esfenoides, 867-868
  media anterior, 99, 100f
  oblicua, 237f-239f
  orbitarias, 934-935
    inferior, 934-935
    superior, 934
  petrotimpánica, 981f
  pterigomaxilar, 994
  pulmón
    derecho, 169
    visualización, 236-238
  timpanoescamosa, 973-974
Flexión
  articulación metacarpofalángica, 803f
  cadera, 538f
  codo, 764f
  lateral del tronco, 55f
  plantar, tobillo, 539f
  rodilla, 539f
  tronco, 55f
Flujo de lágrimas, 1126f
Fluorodesoxiglucosa (FDG), PET, 9-10
Fluoroscopia, 5f
Fonación, función de la laringe, 1064f, 1065
Fondo
  de la vesícula biliar, 330f
  de saco
    rectouterino (saco de Douglas), 483, 484f-485f
    rectovesical, 484f-485f, 485
    vesicouterino, 483, 484f-485f
  del útero, 477-478
Fontanelas, 842f-843f
Formas de las articulaciones sinoviales, 19
Fórnix
  anterior, 523f-524f
  lateral, 480f
  posterior, 479f-480f, 523f-524f
Fosa
  coronoidea, 751f, 752
  craneal
    anterior, 865-867
    media, 866t
      hueso esfenoides
        fisuras y agujeros, 867-868
        silla turca, 867
      hueso temporal, 868
    posterior, 866t
      agujero magno, 868
      límites, 868
      surcos y agujeros, 868-869
  cubital
    área de transición, 686f, 768
    arteria braquial, 768-770
    bordes y contenido, 769f
    límites y contenido, 822, 823f
    radial, 770
  escafoidea, 862f
  hipofisaria, 1074f-1076f
  incisiva, 861
  infratemporal, 838, 972-992
    arteria meníngea media, 1124-1125
    articulaciones temporomandibulares, 975-977
    contenidos
      arteria maxilar, 990-991
      cuerda del tímpano, 987
      ligamento esfenomandibular, 981-982
      músculo pterigoideo
        lateral, 983
        medial, 982
      nervio
        mandibular, 983-987
        petroso menor, 989
      plexo pterigoideo, 991-992
    estructura ósea
      hueso
        cigomático, 974-975
        esfenoides, 974
        temporal, 973-974
      maxilar, 974
      rama de la mandíbula, 975
    músculo masetero, 977-978
    techo y paredes, 981
  intercondílea, 584, 612f
  isquioanal, 504
  olecraniana, 752
  oval, 191f, 192
  poplítea, 537, 583f
    área de transición entre muslo y pierna, 616-617
    arteria y vena poplíteas, 617
    nervios tibial y peroneo común, 617
    techo, 617
    visualización del contenido, 666
  pterigopalatina, 838, 992-999
    contenido, 994-999
      arteria maxilar, 998-999
      nervio del conducto pterigoideo y ganglio pterigopalatino, 997-998
      nervio maxilar, 995-996
      venas, 999
    paredes óseas, 993-994
    vías de acceso, 994
  radial, húmero, 752
  subescapular, 703f, 704
  temporal, 972-992
    articulaciones temporomandibulares, 975-977
    contenidos
      arteria temporal
        media, 980-981
        profunda, 980
      músculo temporal, 979-980
      nervio cigomaticotemporal, 980
      nervios temporales profundos, 980
    estructura ósea
      hueso cigomático, 974-975
      hueso esfenoides, 974
      hueso temporal, 973-974
      maxilar, 974
      rama de la mandíbula, 975
    límite lateral, fascia temporal, 978
    músculo masetero, 977-978
Fositas granulares, 864f
Fóvea central, 947f, 951
Fracturas, 16c
  astrágalo, 638c
  bóveda craneal, 872c
  cabeza del radio, 768c
  cicatrización, 16
  clavícula, 711c
  costilla, 152c
    complicación, 830c
  cráneo, 871f
  de Colles, 774
  de Galeazzi, 774
  de Monteggia, 774
  en cuña, 17f
  en tallo verde, 16f
  epifisarias, 18c
  escafoides, 797c
  fémur
    cuello, 557c, 676c
    diáfisis, 558c
  húmero
    mitad de la diáfisis, 763f
    proximal, 705c
    supracondílea, 766c
  intertrocantéricas, 558c
  mediopié, 638
  orbitarias, 928c
    complicación, 1134c
  pars interarticularis, 83
  pelvis, 446c, 553c-554c
  radio y cúbito, 774c
  tobillo, 641c-642c
  vertebrales, 82c-83c

© Elsevier. Fotocopiar sin autorización es un delito.

www.elibros.com

Frenillo
clítoris, 510f, 523f-524f
glande del pene, 511f, 512, 525f-526f
lengua, 1096
Función
de soporte
extremidad inferior, 537
región dorsal deltronco, 54
motora, nervios mediano y cubital en la mano, 826-827
protectora
abdomen, 256, 257f
cabeza, 841
región dorsal deltronco, 55
tórax, 124
Fundus gástrico, 311f
Fusión vertebral, 84

G
Gammacámara, 9f
Gancho
de la pterigoides, 973f, 1041f, 1107f
del ganchoso, 778f, 827f
Ganglio(s), 38f
aorticorrenal, 362f, 397f
celíaco, 362f, 397f
cervical
inferior, 1036
medio, 1036
superior, 1036
cervicales, 359f, 738f, 1035f, 1036
ciliar, 45f, 850f, 899t, 946-947
espinales, 59f, 62f, 108f
espiral, 967f
geniculado, 969, 970f
lesiones alrededor, 921
impar, 49f, 360f, 488f, 492f-493f
lumbares, 359f
mesentérico inferior, 394f, 397f
mesentérico superior, 397f
ótico, 45f, 850f, 899t
parasimpáticos, cabeza, 899t
plexo abdominal prevertebral, 361, 362f, 395-396
prevertebral, 60f
pterigopalatino, 45f, 850f, 899t, 933f, 997-998
ramos mediales, 229-230
sacros, 359f
simpático, 60f, 229f
prevertebral, 47f
submandibular, 45f, 899t
torácicos, 359f
trigémino, 898
troncos simpáticos, 359f
vestibular, 965f
Gastrostomía, 327
Genitales externos
características superficiales, 510-512
femeninos, 510-511
raíces, 425f, 431f
Glande
clítoris, 475f, 506, 523f-524f
pene, 508, 511f, 525f-526f
Glándula(s)
bulbouretrales, 473
de Bartholin, 508
de Skene, 466, 511
labiales, 1104f
lagrimal, 932, 1104f
inervación, 998
sensitiva, 933
simpática, 933
mamarias, 139
proceso axilar, 749
paratiroides
ectópicas, 1022c
timo, 212c
triángulo anterior del cuello, 1020
parótida, 911-912, 1102
inervación, 912
irrigación arterial, 912
relaciones importantes, 912
tumores, 913
salivales
inervación parasimpática, 1104-1105
parótida, 1102
sublinguales, 1103-1104
submandibulares, 1103
vasos, 1104
sebácea, párpado, 928f
secretoras, mama, 131f
submandibular, 988f, 1103
suprarrenales, 366f, 374f, 386-387
inervación simpática, 44-45
vasos, 387
tarsales, 930
tiroides, 849f
arteria tiroidea
inferior, 1019
superior, 1019
desarrollo, 1020c
drenaje
linfático, 1020
venoso, 1019-1020
funcionante, 1017
istmo, 1123f
localización, 1124
nervios laríngeos recurrentes, 1020
patología, 1021c
triángulo anterior del cuello, 1017-1020
vestibulares mayores, 475f, 508
Glaucoma, 948c
Globo ocular
cámaras anterior y posterior, 947
capa
fibrosa
córnea, 949
esclera, 949
interna, porción óptica de la retina, 951
vascular, 950-951
cristalino, 947-948
drenaje venoso, 942f, 948
humor vítreo, 947-948
irrigación arterial, 948
músculos
extrínsecos, 936, 937t
elevador del párpado superior, 937-938
movimientos, 940
oblicuos, 940
rectos, 938-940
intrínsecos, 950t
orígenes de los músculos, 939f
paredes, 948
relaciones del nervio oftálmico con los músculos, 945f
vaina, 936
Gónadas, 269f-270f
Gonfosis, 20
Granulaciones aracnoideas, 876f
Grasa
extradural, 59f, 102f
médula espinal, 102f
riñón, perinéfrica, 376
Grupo
distal de los huesos del tarso, 634f, 637
intermedio de los músculos dorsales, 90
nasal, músculos faciales, 905t-906t, 907-908
oral, músculos faciales, 905t-906t, 908-910
orbitario, músculos faciales, 905-906, 907f
profundo de los músculos
de la pierna
flexor largo
de los dedos, 624, 624t
del dedo gordo, 624, 624t
poplíteo, 623-624
tibial posterior, 624-625, 624t
dorsales
erectores de la columna, 93-95
espinotransversos, 92
fascia toracolumbar, 92
segmentarios, 97
transversoespinosos, 95-97
glúteos, 574
cuadrado femoral, 575t, 577
gemelo
inferior, 575t, 577
superior, 575t, 577
obturador interno, 575t, 576-577
piriforme, 575t, 576
proximal de los huesos del tarso, 634-637
astrágalo, 635-636
calcáneo, 636-637
superficial de los músculos
de la pierna
gastrocnemio, 621
plantar, 621
sóleo, 621-623
dorsales, 84-90
dorsal ancho, 85f-87f, 89
elevador de la escápula, 88f, 89
lesiones nerviosas, 99c
romboides menor y romboides mayor, 89-90
trapecio, 85f-87f, 87
glúteos, 574
glúteo mayor, 575t, 578
glúteo medio, 575t, 577
glúteo menor, 575t, 577
tensor de la fascia lata, 575t, 578-579
Gubernáculo, 269, 293f

H
Hallux valgus, 645c
Helicotrema, 966f, 967, 971f
Hélix, 954f, 1127f
Hematoma
extradural, 1131c
subdural, 892
Hemiartroplastia, 676
Hemicarillas, torácicas, 69f-71f, 143f
Hemivértebra, 76f
Hemodiálisis, 305-306
Hemorragia
extradural, 891
intracraneal, 891c-892c
subaracnoidea, 892
Hemorroides, 357, 504c
Hendidura(s)
bucal, 1113-1114
palpebrales, cara, 1125f-1126f
Hernia(s)
cavidad abdominopélvica, 302
diafragmática, 372c
femorales, 302
hiato, 373c
incisionales, 302
inguinal, 301-302, 413c
directa, 300, 302
indirecta, 299, 301-302
paraumbilicales, 302
Spiegel, 302
umbilicales, 302
Herniación
disco intervertebral, 79c
falcial, 893
núcleo pulposo, 78
Herpes zóster, 109c
Hiato
aórtico, 127f, 130f, 161f, 343f
esofágico, 130f, 161f
sacro, 445f
safeno, 572
semilunar, 1078
urogenital, 455f
Hidrocefalia, 877c-878c
Hígado
anatomía segmentaria, 339c-340c
biopsia, 411c
cirrosis, 356c-357c
drenaje venoso delaparato digestivo, 274-275
metástasis, 420c
superficies, 328
Hilio
bazo, 339f
pulmón, 167-169, 168f
riñón, 377
Hipertensión portal, 275
Hipertrofia prostática benigna, 474
Hipófisis, macroadenoma, 1135c
Hipotálamo, 880f

www.medilibros.com

Histerectomía, 478c
Hodgkin, linfoma, 412c
Hombro
  anastomosis arteriales, 720f
  articulaciones
    acromioclavicular, 706
    esternoclavicular, 705-706
    glenohumeral, 707-710
  huesos, 690-691
    clavícula, 702
    escápula, 702-704
    extremo proximal del húmero, 704-705
  luxación, 834c
  músculos, 692, 713-716
    deltoides, 714
    elevador de la escápula, 714-715
    romboides menor y romboides mayor, 715-716
    trapecio, 714
  problema después de una caída sobre la mano, 829c
  vista superior, 685f
Horquilla vulvar, 510f, 523f-524f
Hoz
  del cerebelo, 874
  del cerebro, 874, 891f
Huesecillos del oído
  estribo, 963
  martillo, 962
  músculos asociados, 963
  yunque, 963
Hueso(s)
  carpo, 690f, 794f-795f
    arco, 793
    fila distal, 793
    fila proximal, 793
    osificación, 14f
    superficies articulares, 793
  cigomático, 856, 858, 934f
    apófisis frontal, 978f
    estructura ósea de las fosas temporal e infratemporal, 974-975
  clasificación por forma, 13
  cortos, 13
  coxal, 53f, 367, 441-444, 541f
    caras lateral y medial, 442f
    componentes, 443-444
    ligamento inguinal, espacio existente, 563
  escafoides, 793
    fractura, 797c
  esfenoides, 861
    ala mayor, 862-863, 934f
    alas menores, 866-867
    cavidad oral, 1088-1090
    cresta infratemporal, 978f
    estructura ósea de las fosas temporal e infratemporal, 974
    fisuras y agujeros, 867-868
    formación de la fosa pterigopalatina, 993-994
    silla turca, 867
  estructura esquelética de cavidades nasales, 1072-1074
  etmoides, 1072-1074
  extremidad superior, 690-691
  fracturas. *V.* Fracturas
  frontal, 855f, 856, 864f
    apófisis cigomática, 978f
  ganchoso, 793
  grande, 793
  hioides, 845, 849f, 1056f, 1091
  intermedio del tarso, 637
  irregulares, 13
  largos, 13
  mano, 793-795
  muslo, 584-589
    fémur, diáfisis y extremo distal, 584-586
    peroné, extremo proximal, 588-589
    rótula, 586
    tibia, extremo proximal, 587-588
  nasal, 856
  necrosis avascular, 16c
  nervios del periné, 437
  occipital, 860f, 863
    porción escamosa, 869
  órbita, 927f
  osteoporosis, 17c
  palatino, 973f, 1081f, 1088
  parietal, 859f, 864f
  pelvis, 441-445
  pie, 542f
  pisiforme, 778f, 793
  planos, 13
  región dorsal del tronco. *V.* Vértebras
  semilunar, 793
  sesamoideos, 13, 633f, 805f
  tarso, 633f
    grupo distal, 637
    grupo proximal, 634-637
    navicular, 637
  temporal
    apófisis estiloides, 1089f
    cavidad oral, 1090
    estructura ósea de las fosas temporal e infratemporal, 973-974
    fosa craneal media, 868
    nervio facial, 969-971
    porción petrosa, 1041f
    visión inferior del cráneo, 863
    visión lateral del cráneo, 858
    visión posterior del cráneo, 860
  trapecio, 793
Húmero, 690f, 692f
  cabeza, 707f
    luxación anterior, 737
  diáfisis y extremo distal, 751-752
  extremo proximal, 704-705
  fractura
    mitad de la diáfisis, 763f
    supracondílea, 766c
  nervios relacionados, 699f
Humor vítreo, 947-948

I

Ictericia, 341c
  hepática, 341
  posthepática, 341
  prehepática, 341
Íleon, 313f, 314-315, 319f
Ileostomía, 327
Ilion, 367f, 443-444, 446f, 551-552
Impotencia, prostatectomía, 495c
Impresión sacra, 114f
Impresiones, hígado, 331f
Incisiones quirúrgicas en el abdomen, 278c
Incisivos, 1114, 1115f
Incisura angular, 311
Inervación
  cara, 914-916
  cavidad nasal, 1072, 1085-1087
  corazón, 206-209
    aferente visceral, 209
    parasimpática, 209
    simpática, 209
  cuero cabelludo
    delante de las orejas y del vértex, 924
    detrás de las orejas y del vértex, 924-925
  diafragma, 138, 162
  dientes, 1118f
  duramadre craneal, 876
  esófago, 223-224
  extremidad
    inferior, 546f
    superior, 696f
  extrínseca de las vísceras abdominales, 358
  faringe, 1051f
  glándula parótida, 912
  huesos, 13
  intrínseca de las vísceras abdominales, 358
  laringe, 1068f
  mama, 139
  membrana timpánica, 957
  motora
    cara, 916
    lengua, 1100f
    párpados, 931
  oído medio, 963-964
  orbitarias, 942-947
  paladar, 1113f
  parasimpática
    cabeza, 850f
    cavidad nasal, 1086
    corazón, 209
    glándula lagrimal, 933
    glándula salival, 1104-1105
    niveles S2 a S4 de la médula espinal, control de la erección, 438
    porción abdominal del tubo digestivo, 361-364
  pared
    anterior del abdomen, 268f
    anterolateral del abdomen, 289-290
    torácica, 158-160
  párpados, 931
  periné, 436
  periocular, pérdida, 941
  peritoneo, 303
  pulmón, 176
  región dorsal del tronco, 63
  secretomotora
    glándula lagrimal, 933
    glándula salival, 1104f
  sensitiva
    cara, 1126
      nervio maxilar, 915
      nervio oftálmico, 914-915
    cavidad oral, 1088
    conducto auditivo externo, 956
    glándula lagrimal, 933
    lengua, 1100f
    oreja, 954f
    párpados, 931
  simpática
    abdomen y región pélvica, 44-45
    cavidad nasal, 1086
    corazón, 209
    estómago, 364
    glándula lagrimal, 933
    periférica, 41-42
    vísceras cervicales y torácicas, 43
  trapecio, 871f
  uréteres, 380
  vísceras abdominales, 358-364
    ganglios y plexo abdominal prevertebral, 361
    parasimpático, 361-364
    sistema entérico, 363
    troncos simpáticos, 359-361
Inestabilidad
  anterior, pruebas, 614-615
  posterior, pruebas, 615
Infarto de miocardio, 202c-203c, 243c-245c, 247
Infección
  limitada por fascia, 25
  lóbulo superior, 249f
  vejiga urinaria, 469c
Inflamación, bolsa subacromial, 713c
Infundíbulo, 478
  etmoidal, 1072, 1078f-1079f
Ingle, 292-300
  conducto inguinal, 294-297
  del deportista, 302
  descenso
    de los ovarios, 294
    de los testículos, 293
  hernias inguinales, 299-302
  masas, 301c-302c
  reflejo cremastérico, 299c
  zona débil en la pared del abdomen, 269
Inión, 859f
Injerto
  de derivación coronaria, 202
  de endoprótesis en la aorta abdominal, 389c
Inmovilización del extensor de los dedos, 831c
Inspiración
  forzada, 1064f
  función del abdomen, 258f
Intervalo triangular, 719, 729f, 731
Intervención
  coronaria percutánea, 202
  en obesidad
    malabsortivas, 365
    restrictivas, 365

© Elsevier. Fotocopiar sin autorización es un delito.

www.edilibros.com

Intestino
delgado, 304f
duodeno, 312-313
íleon, 314-315
yeyuno, 313-314
desarrollo, 266f-267f
distal, 272f, 344
desarrollo, 268
dolor referido, 408
exploración de la luz, 316
grueso, 319-324
ciego y apéndice, 320-321
colon, 322-323
recto y conducto anal, 323-324
irrigación, 272f
malrotación y vólvulo, 325f
medio, 272f, 344
desarrollo, 265-268
obstrucción, 326c
perforación, 306
proximal, 272f, 344
desarrollo, 265
Inyecciones intramusculares
evitación del nervio ciático, 663f
región glútea, 581c
Iris, 947f, 950-951
Irrigación
cabeza y cuello del fémur, 557
cadera, 561f
cavidad nasal, 1072, 1082-1084
cerebro, 880-883
diafragma, 371
extremidad superior, técnicas de imagen, 737c
intestino, 272f
mano, 810-814
Isquemia
crítica de la extremidad, 603
crónica de la pierna, 603
pierna izquierda, 247-248
riñón, 248
Isquion, 367f, 443f, 444
Istmo
de la glándula tiroides, 1123f
orofaríngeo, 837, 838f, 852f-853f, 1114
cierre, 1108f

L
Laberinto
etmoidal, 1072
membranoso, 967-969
óseo
cóclea, 966-967
conductos semicirculares, 966
Labios, 1113-1114
mayores, 476f, 511, 523f-524f
menores, 522f
Laceraciones del cuero cabelludo, 926c
Lámina, 57f
cribosa, 1072, 1073f, 1077f, 1082
superficial de la fascia cervical, 840f, 1001
Laringe, 840-841, 1052-1069
arterias, 1066
articulaciones
cricoaritenoideas, 1059
cricotiroideas, 1058-1059
cartílagos
aritenoides, 1055
corniculados, 1056
cricoides, 1053
cuneiforme, 1056
epiglotis, 1055
tiroides, 1054
cavidad
división en regiones, 1059
rima vestibuli y rima glottidis, 1059-1061
ventrículos y sáculos laríngeos, 1059
estructuras asociadas en el cuello, 849f
funciones
cierre forzado, 1065
deglución, 1065
fonación, 1065
respiración, 1064-1065
ligamentos
extrínsecos
cricotraqueal, 1057
hioepiglótico, 1057
membrana tirohioidea, 1056
intrínsecos, membrana fibroelástica, 1057-1058
linfáticos, 1067
músculos intrínsecos, 1061-1063
aritenoideos
oblicuos, 1063
transversos, 1063
cricoaritenoideos
laterales, 1062-1063
posteriores, 1062
cricotiroideos, 1062
tiroaritenoideos, 1063
vocales, 1063
nervios laríngeos
recurrentes, 1069
superiores, 1068
triángulo anterior del cuello, 1017
venas, 1067
Laringofaringe, 840f, 846f, 1048, 1051
Laringoscopia, 1065c
Lengua
arterias, 1100
inervación
nervio facial, 1101
nervio glosofaríngeo, 1100-1101
nervio hipogloso, 1101-1102
nervio lingual, 1101
linfáticos, 1102
músculos, 1096-1099
extrínsecos, 1097-1099
intrínsecos, 1097
papilas, 1095
superficie
faríngea, 1096
inferior, 1096
venas, 1100
Lesión
cabeza, 891c
iatrogénica del uréter, 530c
médula espinal cervical, 118c
muscular, 26c
extremidad inferior, 599c
nervio cubital, 816c
codo, 768c
nervio lingual, 987c
nervio radial
brazo, 763c
mano, 818c
nervios craneales, 901c
nerviosa, afectación de músculos dorsales superficiales, 99c
partes blandas, rodilla, 613c
plexo braquial, 747c
rodilla, 673c-674c
Ligadura de trompas, 479c
Ligamento(s)
acetabular transverso, 559f
alares, 69f-71f, 71, 844f
amarillos, 80-81, 82c, 105f
ancho, 476f, 483, 499f
anococcígeo, 455f, 457f-458f
anular del radio, 765f, 766
arcos del pie, 648-649
arqueado
lateral, 262f, 263, 370f
medial, 262f, 263, 370f
medio, 262f, 263, 370f
arterioso, 176f, 216, 220f
astragalocalcáneo interóseo, 642f-643f
astragalonavicular, 642, 643f
astragaloperoneo anterior, rotura, 680c
bifurcado, 642-643
cadera, 560-561
calcaneocuboideo, 643
plantar, 644
calcaneonavicular plantar, 641f, 642-644, 648f
calcaneoperoneo, 640f
colateral(es)
cubital, 765f
de la rodilla, 610f, 611-612
peroneo, 610f, 611
radial, 766
tibial, 611-612, 674f
coracoacromial, 709f
coracoclavicular, 706f
coronarios, 331f
cricotiroideo, 849, 1057, 1123-1124
cricotraqueal, 1056f, 1057
cruzado
anterior, 607f, 612, 675f
posterior, 607f, 612
de la cabeza del fémur, 559f
de la columna vertebral
amarillos, 80-81, 82c
interespinosos, 82
longitudinales anterior y posterior, 80
supraespinoso y nucal, 81
de Treitz, 325
deltoideo, 639-640
dentado, 103f, 104
esfenomandibular, 981-982
espiral, 968f
esplenorrenal, 338f
estilohioideo, 845f
extrínsecos de la laringe
ligamento hioepiglótico, 1057
membrana tirohioidea, 1056
falciforme, 305f, 328, 329f, 330-331
fundiforme del pene, 508, 509f
gastroesplénico, 338f
hepatoduodenal, 308f
hioepiglótico, 1057
iliofemoral, 560
iliolumbar, 259f
inguinal, 134f-135f, 259f, 263f, 283, 295f, 402f
hueso coxal, espacio existente, 563
interespinosos, 82
intrínsecos de la laringe, 1057-1058
isquiofemoral, 560
lacunar, 283, 300f-301f
lateral del tobillo, 640
longitudinal
anterior, 80f
posterior, 59f, 80f, 105f
medial del tobillo, 639-640
metatarsianos transversos profundos, 644f, 645, 650f, 796
nucal, 81, 86f, 88f, 94f, 114f
palpebral
lateral, 929f
medial, 929
pectíneo (de Cooper), 283
peritoneales, 309
pisiganchoso, 778f
plantar largo, 644
poplíteo oblicuo, 610f
púbico
inferior, 448, 503f
superior, 448
pubocervical, 482f
pubofemoral, 560
puboprostáticos, 464
pubovesicales, 464
redondo
hígado, 275
útero, 269f-270f, 294, 297, 403f, 483, 484f-485f
región inguinal, 283f
rodilla, 610-612
rotuliano, 593, 611
sacroespinoso, 426, 427f, 432f-433f, 450, 505f, 574f
sacroilíaco
anterior, 447
interóseo, 447f
posterior, 447
sacrotuberoso, 426, 427f-428f, 432f-433f, 450, 505f, 574f
supraespinoso, 81
suspensorio
del clítoris, 509f
globo ocular, 936

www.medilibros.com

ovario, 476f, 483
pene, 508
tibioperoneo
anterior, 620f
posterior, 620f
tirohioideos laterales, 1056f
transverso
cervical, 482f
de la rodilla, 607f-608f
del húmero, 707f
trapezoide, 706
uterosacro, 482f
Línea
alba, 282f
anocutánea, 461f, 462
arqueada, 286f, 443f
áspera, 555f, 556, 584
de Frankfurt, 1121f, 1125f
de gravedad (adulto), 54f
de inserción
faringe a la base del cráneo, 1041f
paredes laterales de la faringe, 1042
glútea
anterior, 551f, 552
inferior, 551f, 552
posterior, 551f, 552
intertrocantérica, 554-556
nucal superior, 715f, 839f
pectínea
hueso coxal, 443f, 596f
línea espiral, extremo proximal del fémur, 555f
pubis, 444
sólea, 619f, 623f
terminal, 449f
Linfoma de Hodgkin, 412c
Língula, 982f
Líquido cefalorraquídeo (LCR)
espacio subaracnoideo, 115f-116f
fuga, 878c
punción lumbar, 106c
Litiasis ureteral, 413c
Lóbulo(s)
caudado del hígado, 330f, 331
cuadrado del hígado, 330f, 331
de la oreja, 1127f
encéfalo, 879f
glándula tiroides, 1018f
hígado, 329f-330f, 331, 340f
pulmón(es)
auscultación, 240f
derecho, 170f
izquierdo, 171f
visualización, 236-238
Locomoción, funciones de la extremidad inferior, 537-539
Lordosis, 76
Lumbago, 118c
Luxación
anterior, cabeza humeral, 737
articulación glenohumeral, 712c
hombro, 711c, 834c

M

Macroadenoma, hipófisis, 1135c
Malar, 856
Maléolo
lateral, 541f, 543f, 619f, 633f, 659f
medial, 541f, 543f, 618-619, 633f
Malrotación, intestino medio, 325
Mama
anatomía de superficie, 232
cáncer, 749c
drenaje linfático, 139-141
drenaje venoso, 139
espacio retromamario, 140f
glándulas mamarias, 139
hombre, 141
localización del pezón, 231f
inervación, 139
irrigación arterial, 139
musculatura, 695f
proceso axilar, 141c, 749f
relación con el tórax, 131
Mandíbula, 855f, 974f
cavidad oral, 1090-1091
movimientos, 976-977
rama, 838f, 972f, 975
visión anterior del cráneo, 856-857
visión lateral del cráneo, 859
Manguito de los rotadores, 692f
alteraciones, 712c
Mano
aponeurosis palmar, 800
arteria
cubital y arco palmar superficial, 812
radial y arco palmar profundo, 812-814
articulaciones
carpo, 795
carpometacarpianas, 796
interfalángicas, 796
metacarpofalángicas, 796
muñeca, 795
aspecto normal, 825
capuchones extensores, 802-804
como herramienta mecánica, 689
como herramienta sensitiva, 689-690
dedos, aducción y abducción, 792f
en garra, 816f
exploración, 833c
huesos, 691
falanges, 795
huesos del carpo, 793
metacarpianos, 793
irrigación, 810-814
movimientos de la muñeca, 689f
posición de los arcos palmares superficial y profundo, 827
posición en el espacio, 686-689
pulgar, orientación, 701
subdivisiones, 792
tabaquera anatómica, 800-801
túnel del carpo y estructuras en la muñeca, 798, 799f
vainas fibrosas de los dedos, 801-802
venas, 814
plexo venoso dorsal, 700f, 825f
Manubrio del esternón, 123f, 124, 126f, 147, 705f, 839f
Marcapasos, fallo, 246c
Marcha, determinantes, 540f
Márgenes del corazón, 187-188
inferior, 187
obtuso, 188
visualización, 235
Martillo, 958f, 961f, 962, 970f
Mastectomía, 141
Mastoiditis, 961c
Maxilar, 856, 858, 974, 1081f, 1088
Mecanismo de bloqueo, rodilla, 612-613
Meckel, divertículo, 318
Mediastino, 151f-152f
anterior, 128f, 230
límites, 230
como conducto, 124
inferior, 128f
medio, 180-210
aorta ascendente, 210
corazón, 184-209
pericardio, 181-183
seno pericárdico oblicuo, 210
tronco pulmonar, 209-210
vena cava, superior e inferior, 210
posterior, 128f, 222-230
aorta torácica, 225
conducto torácico, 227-228
esófago, 222-224
límites, 222
sistema ácigos, 226-227
troncos simpáticos, 229-230
subdivisiones, 128, 180, 181f
superior, 128f, 210-222
cayado aórtico y sus ramas, 215-216
conducto torácico, 222
esófago, 218
estructuras, 234
ligamento arterioso, 216
límites, 210
nervios, 218-221
timo, 210-212
tráquea, 218
vena braquiocefálica
derecha, 213
izquierda, 213
vena cava superior, 215
vena intercostal superior izquierda, 214
visión lateral, 180f
Medicina nuclear, 8-10
infarto de miocardio, 245
interpretación de imágenes, 11
tracto urinario, 385
Medición
de la presión arterial, 756c
de la pelvis en obstetricia, 454c
Medios de contraste, 6
TC, 11
Médula
amarilla, 15f
espinal, 32, 59f
arterias, 100-102
conducto vertebral, estructuras, 104, 105f
corta, columna vertebral larga, 62
engrosamientos, 99
extremo inferior, 115-116
meninges, 103-104
nervios espinales, 106-109
dentro del conducto vertebral, 108f
nomenclatura, 109
niveles S2 a S4, inervación, 438
venas, 102
ósea
biopsia, 444c
esternón, aspirado, 152c
trasplante, 15c
roja, 15f
Mejillas, 1091-1092
Membrana
basilar, 968f
cuadrangular, 1058
epirretiniana, 951
fibroelástica de la laringe, 1057-1058, 1058f
fibrosa, 18
articulación glenohumeral, 708
rodilla, 610
interósea
articulación radiocubital distal, 774f, 775
pierna, 620, 628f
perineal, 429, 431f, 457-459, 502
sinovial, 19f
articulación glenohumeral, 708
cadera, 559f
rodilla, 609-610
suprapleural, 164-165
tectoria, 69f-71f, 80
timpánica, 956-957, 971f
perforación, 958c
tirohioidea, 845f, 1056
urogenital, 269f-270f
Meninges, 32
aracnoides, 103, 876
cuero cabelludo, 890f
duramadre
craneal, 873-876
inervación, 876
irrigación arterial, 875
tabiques durales, 874
espinal, 103
espacio
extradural, 877
subaracnoideo, 103-104, 877
subdural, 877
piamadre, 104, 877
Meningitis, 878c
Meniscos de la rodilla, 607
lateral, 607f-608f, 611f, 674f
medial, 607f-608f, 611f, 674f-675f
Mesencéfalo, 879, 880f
Mesenterio, 47f, 255f-256f, 260f-261f
desarrollo, 266f-267f
dorsal, 260f, 265

© Elsevier. Fotocopiar sin autorización es un delito.

www.medilibros.com

Mesenterio *(cont.)*
mesocolon
sigmoide, 309
transverso, 309
ventral, 260f
Mesoapéndice, 321f
Mesocolon
sigmoide, 309
transverso, 309
Mesodermo, 33f
Mesometrio, 483, 484f-485f
Mesoovario, 476f, 483
Metacarpianos, 690f, 691
base y cabeza, 793
Metástasis
hepáticas, melanoma maligno, 420c
óseas, 120
peritoneales, 306f
Metatarsianos, 633f, 637-638
Metencéfalo, 879
Mielencéfalo, 879
Mielomeningocele, 74f
Miomas uterinos, 532c
Miotomas, 35-36, 37c
extremidad inferior, 547f
extremidad superior, 696, 697f
Modiolo, 968f
Molares, 1114, 1115f
Monte del pubis, 511, 521f
Movimiento
antebrazo, 688f
articulación temporomandibular, 975f-976f
brazo, articulación glenohumeral, 688f
cadera, 538f
codo, 764f
diafragma y pared torácica, respiración, 162
escápula, 687f
generado por miotomas, 547f
globo ocular, 937f, 940
pulgar, 701f
región dorsal del tronco, 54-55
rodilla y tobillo, 539f
Mucosa de la faringe, características, 1047f
Muñeca, 795-796
disco articular, 794f-795f
huesos, osificación, 14f
lesión del nervio cubital, 816c
movimientos de la mano, 689f
RM, 799f
tendones, 798
túnel del carpo y estructuras, 798
Músculo(s)
abductor
corto del pulgar, 806f, 808t, 809
del dedo gordo, 652
del quinto dedo, 653, 806f, 808t, 810
largo del pulgar, 790
ácigos de la úvula, 1106t, 1109f, 1110
aductor
corto, 594t, 596-597
del dedo gordo, 655, 655t
largo, 594t, 596
mayor, 594t, 597
anterolaterales de la pared abdominal, 268, 376f
fascia transversalis, 285
planos, 282-284
verticales, 286-287
aritenoideo
oblicuo, 1061t, 1062f, 1063
transverso, 1061t, 1063
asociados con el triángulo posterior del cuello, 1024t
atrofia, 26c
auriculares, 905t-906t, 910f
anterior, 904f, 905t-906t
posterior, 905t-906t
superior, 904f, 905t-906t
bíceps
braquial, 731t, 732, 754-755, 755t, 776
femoral, 598, 599f
braquial, 755
braquiorradial, 785-787, 822f
buccinador, 904f, 909, 1092, 1102f, 1107f
bulboesponjoso, 439f, 508-510
cabeza, 846
cara, 839f, 904-910
auriculares, 910
grupo
nasal, 907
oral, 908-910
orbitario, 905-906
occipitofrontal, 910
platisma, 910
cardíaco, 25
cigomático
mayor, 904f, 909-910
menor, 904f, 909-910
coccígeos, 429, 455f, 456, 514f-515f
compresor de la uretra, 459t
constrictores de la faringe, 861, 1094f
inferiores, 1043t, 1044
medios, 1043t, 1044
superiores, 1043-1044
coracobraquial, 731t, 732-733, 754, 755t, 757f-758f
corrugador de la ceja, 906
cricoaritenoideo
lateral, 1061t, 1062-1063
posterior, 1061t, 1062
cricotiroideos, 1061t, 1062
cuadrado
femoral, 575t, 577
nervio, 564t-565t, 566, 580
lumbar, 92f, 105f, 259f, 368t, 369
plantar, 653-654
cuádriceps femoral, 592, 665f
cuello, 846
deltoides, 692f, 709f, 713f, 714, 736f, 819f
depresor
del ángulo de la boca, 904f, 909
del labio inferior, 909
del tabique nasal, 907f, 908
digástrico, 1008
dilatador de la pupila, 950t, 951
dorsales, 57, 84-99, 695f
ancho, 58f, 85f-86f, 89, 116f-117f, 282f, 727f, 730, 819f
grupo intermedio, 90, 91t
grupo profundo
erectores de la columna, 93-95
espinotransversos, 92
fascia toracolumbar, 92
segmentarios, 97
transversoespinosos, 95-97
grupo superficial, 84-90
dorsal ancho, 89
elevador de la escápula, 89
romboides menor y romboides mayor, 89-90
trapecio, 87
identificación de los músculos principales, 116
suboccipitales, 97-99
elevador
de la escápula, 58f, 86f-88f, 89, 692f, 714-715, 1024t
de las costillas, 96f, 97t
del ala de la nariz y del labio superior, 910, 1080f
del ángulo de la boca, 910
del ano, 429f, 439f, 454-456
del labio superior, 904f, 910
del párpado superior, 929-930, 932f, 937-938
del velo del paladar, 846f, 982f, 1044f, 1106t, 1107f, 1108
eminencia
hipotenar, 806f, 808t, 810
tenar, 806f, 808t, 809-810
epaxiales y dermis, 33f
erectores de la columna, 58f, 93-95, 94f, 96f, 105f, 116f-117f
escalenos, 721f-722f, 1024t
anterior, 721f-722f, 736f
medio, 721f-722f
esfínter de la pupila, 950
espinoso
de la cabeza, 95t
del cuello, 95t
torácico, 94f, 95t
espinotransversos, 92, 93t
esplenio, 58f
de la cabeza, 92, 93t, 1024t
del cuello, 92, 93t
esquelético, 25
estapedio, 963
nervio, 969-971
esternocleidomastoideo, 854f, 1016f, 1023f, 1024t, 1102f
esternohioideo, 849f, 1009
esternotiroideo, 1010
estilofaríngeo, 1043f-1044f, 1045
estilogloso, 1099
estilohioideo, 1008
extensor
corto
de los dedos, mano, 788
de los dedos, pie, 651
del dedo gordo, 651
del pulgar, 790
cubital del carpo, 788
del índice, 790
de los dedos, 787-788
largo
de los dedos, 630f, 631
del dedo gordo, 630f, 631
del pulgar, 790
radial del carpo
corto, 787
largo, 787
extraoculares, 936
extremidad
inferior, 543-544
superior, 692-693
extrínsecos
globo ocular, 937t
lengua, 1096t, 1097-1099
región dorsal del tronco, 58f
flexor
cadera, 544f
corto
de los dedos, 652-653
del dedo gordo, 655, 655t
del pulgar, 808t, 809-810
del quinto dedo, 655, 655t, 808t, 810
cubital del carpo, 777
largo
de los dedos, 624, 624t
del dedo gordo, 624, 624t
surco, 635f
del pulgar, 781
profundo de los dedos, 781
radial del carpo, 777
superficial de los dedos, 779
gastrocnemio, 622f, 666f
gemelo
inferior, 575t, 577
superior, 575t, 577
genihioideo, 1008, 1092t, 1093-1094
geniogloso, 1097-1098
glúteo
mayor, 543f, 575t, 578, 665f
medio, 575t, 577
menor, 543f, 575t, 577
grácil, 572f, 594, 595f
hiogloso, 985f-986f, 1098-1099
hipaxiales
y dermis, 33f
y epaxiales, 33, 34f
ilíaco, 259f, 265f, 368t, 369, 399f, 590t, 591
iliococcígeo, 429f, 455f, 456
iliocostales
cervicales, 94f, 95t
lumbares, 94f, 95t
torácicos, 94f, 95t
iliopsoas, 591
infraespinoso, 692f, 709f, 716f, 717, 819f
infrahioideos, 1007t, 1008-1010
esternohioideo, 1009
esternotiroideo, 1010
omohioideo, 1009
tirohioideo, 1010

www.medilibros.com

intercostales, 152-154
externos, 153t, 154
internos, 153t, 154
íntimos, 153t, 154
interespinosos, 97t
interóseos
palmares, 804f, 808t, 809
plantares, 656-657
intertransversos, 96f, 97t
intrínsecos
globo ocular, 936
laringe, 1061-1063
lengua, 1096t, 1097
mano, 693, 804-810, 808t
ojo, 950t
pie, 650-657
región dorsal del tronco, 58f
isquiocavernoso, 439f, 508
isquiotibiales, 665f
largo
de la cabeza, 1029t
del cuello, 1029t
lesiones, 26c
extremidad inferior, 599c
liso, 25
longísimo
de la cabeza, 94f, 95t
del cuello, 94f, 95t
torácico, 94f, 95t
longitudinal
de la faringe, 1044-1045
inferior, 1096t
superior, 1096t
lumbricales, 650f, 654, 803f, 807f, 808t, 810
mano
aductor del pulgar, 805f, 809
eminencia
hipotenar, 806f, 810
tenar, 806f, 809-810
interóseos
dorsales, 804f, 808-809
palmares, 804f, 809
intrínsecos, 693, 804-810
lumbricales, 807f, 810
palmar corto, 800
masetero, 972f, 977-978, 1102f
masticadores, 977t
mentoniano, 904f, 909
milohioideo, 1008, 1092-1093, 1098f
multífidos, 95, 96f, 97t
nasal, 904f, 907-908, 1080f
oblicuo
del globo ocular, 940
externo, 259f, 281f, 282, 403f
inferior, 940
de la cabeza, 96f, 98t
interno, 259f, 284
superior, 940
de la cabeza, 96f, 98t
obturador
externo, 594t, 597
interno, 426, 427f, 450-451, 457f-458f, 575t, 576-577
nervio, 491, 564t-565t, 566, 580
occipitofrontal, 905t-906t, 910, 923f
omohioideo, 849f, 1009, 1024, 1038f
oponente
del meñique, 808t, 810
del pulgar, 806f, 808t, 809
orbicular
de la boca, 839f, 904f, 908-909, 1092f, 1113f
del ojo, 839f, 904f, 906, 928-929, 1125f
paladar blando, 1106t
palatofaríngeo, 846f, 1044f, 1045, 1106t, 1107f, 1108-1109
palatogloso, 846f, 1099, 1106t, 1109-1110
palmar
corto, 800, 808t
largo, 777
papilares, 192, 193f, 194, 196f
parálisis, 26c
pared torácica, 152-155
pectíneo, 594t, 596, 605f
pectoral
mayor, 131f, 142-143, 692f, 695f, 723t, 724, 727f
menor, 142f, 143, 723t, 725, 733, 736f
perineal transverso superficial, 439f, 509t, 510
peroneo
corto, 628f, 629
largo, 628-629
piramidal, 287
piriforme, 426, 427f, 451, 575t, 576, 605f
nervio, 491
plano intermedio del antebrazo, 779, 780f
plano profundo del antebrazo, 780f
compartimento anterior, 781
compartimento posterior, 788-790
plano superficial del antebrazo, 778f
compartimento anterior, 777-779
compartimento posterior, 785-788
planos de la pared abdominal
oblicuo externo, 282
oblicuo interno, 284
transverso del abdomen, 284
planta del pie, 651-657
cuarta capa, 656-657
primera capa, 652-653
segunda capa, 653-654
tercera capa, 654-655
platisma, 904f, 910, 1000
poplíteo, 623-624
prevertebrales, 1029t
prócer, 904f, 907-908
pronador
cuadrado, 776, 781
redondo, 776-779
psoas
mayor, 92f, 259f, 265f, 343f, 368-369, 590t, 591
absceso, 119c, 371c
relación con riñones, 375f
menor, 368-369
pterigoideo
lateral, 977t, 983
nervio, 985
medial, 977t, 982
nervio, 985
pubococcígeo, 429f, 455f, 456
puborrectal, 429f, 455f, 456, 461f
recto
anterior de la cabeza, 1029t
del abdomen, 259f, 286-287, 292f
expansiones, 936
femoral, 590t, 593
inferior, 938-939
lateral, 939-940
de la cabeza, 1029t
medial y lateral, 939-940
posterior de la cabeza
mayor, 98t
menor, 96f, 98t
superior e inferior, 938-939
redondo
mayor, 692f, 709f, 717, 727f, 730, 819f
menor, 692f, 709f, 717, 819f
región dorsal del tronco. *V.* Músculo(s), dorsales
región glútea, 574-579
región pectoral, 142-143
región posterior de la escápula, 819
risorio, 904f, 909
romboides
mayor, 58f, 86f-88f, 89-90, 116f-117f, 692f, 715-716
menor, 58f, 86f-88f, 89-90, 116f-117f, 692f, 715-716
rotadores, 95
región glútea, 543f
salpingofaríngeo, 1044f, 1045
sartorio, 590t, 592f, 593
segmentarios, región dorsal del tronco, 97
semiespinosos, 95
de la cabeza, 97
torácico, 96f
semimembranoso, 598t, 599, 673f
semitendinoso, 598
serrato
anterior, 726-727
posteroinferior, 58f, 90, 91t
posterosuperior, 58f, 90, 91t
subclavio, 142f, 143, 723t, 724-725
subcostales, 153t, 154
subescapular, 692f, 728t, 730
bolsa subtendinosa, 708, 709f
submucosa, 47f
suboccipitales, 58f, 97-99
suelo pélvico y periné, cruce en el centro tendinoso, 439
supinador, 776, 788-790
supraespinoso, 692f, 717
suprahioideos, 1007-1008
digástrico, 1008
estilohioideo, 1008
genihioideo, 1008
milohioideo, 1008
temporal, 977t, 979-980
tensor
de la fascia lata, 571, 575t, 578-579, 665f
del tímpano, 962f, 963
del velo del paladar, 981f, 1106-1108, 1107f
tercer peroneo, 630f, 631, 647f
tibial
anterior, 630-631
posterior, 624-625, 624t
tiroaritenoideo, 1061t, 1063
tirohioideo, 1010
transverso
de la lengua, 1096t
del abdomen, 92f, 259f, 280f, 284, 292f, 368f
del tórax, 153t, 154-155
profundo del periné, 459t
transversoespinosos, 95-97
trapecio, 58f, 87, 116f-117f, 692f, 713f, 714, 819f
asociados con el triángulo posterior del cuello, 1024t
inervación, 87f
tríceps braquial, 755-756
cabeza larga, 717, 730
vasto
intermedio, 590t, 593
lateral, 590t, 593
medial, 590t, 593, 673f
vertebrales laterales, 1029f
verticales
de la lengua, 1096t
de la pared abdominal
piramidal, 287
recto del abdomen, 286-287
vaina de los rectos, 287
vocales, 1061t, 1063
zona posterior del abdomen, 368
Muslo, 536f, 583-602. *V. también* Rodilla
arterias, 600-602
femoral, 600-602
obturatriz, -602
articulación tibioperonea, 616
compartimentos musculares, 544f, 584, 589-599
anterior, 548f, 590-593
medial, 548f, 594-597
posterior, 584, 598-599
fosa poplítea, 616-617
nervios, 603-606
ciático, 605-606
femoral, 604
obturador, 604
vena safena mayor, 603
vistas anterior y posterior, 583f

N

Narinas, 838f, 1069f, 1080-1081
Nariz, 1069f, 1074
Nasofaringe, 840f, 961f, 1046-1048, 1051, 1069f
Navicular, 542f, 634f, 641f
tuberosidad, 639f
Necrosis avascular, 16c
porción proximal del escafoides, 797c
Nefrostomía, 382c

© Elsevier. Fotocopiar sin autorización es un delito.

www.medilibros.es

Nervio(s)
abducens (VI), 894t-895t, 898, 901c, 902f, 944
accesorio (XI), 900, 902f
función, 894t-895t
inervación del trapecio, 87f
lesiones, 901c
triángulo anterior del cuello, 1014-1015
triángulo posterior del cuello, 1027-1028
alveolar
inferior, 987, 989, 1118
superior
medio, 1118
posterior, 996, 1118
anococcígeos, 486f
auricular mayor, 925, 954-955, 1030
auriculotemporal, 912, 915f, 985-986, 1104f
axilar, 698f-699f, 719, 746, 819f
bucal, 915f, 985
calcáneo medial, 627f, 628
cardíacos cervicales, 176f
cavernoso, 492f-493f
cervical, 109
inervación
cabeza y cuello, 851
extremidad superior, 695-699
transverso, 1016, 1030
ciático, 486f-487f, 488-491, 565, 579-580, 605-606
compresión, 528c
evitación, 663
cigomático, 996
cigomaticotemporal, 933f, 980
ciliares largos, 946
coccígeo, 109
coclear, 969-971
comunicante sural, 630
craneales, 850, 894-900
componentes funcionales, 894t
lesiones, 901c
reflejos, 901
cubital
antebrazo, 784-785
brazo, 698f, 761, 762f
función motora en la mano, 826-827
inervación de extremidad superior, 696f, 698f
lesión
codo, 768c
codo y muñeca, 816c
mano, 742, 814-816
cuerda del tímpano, 959f, 969-971, 987, 1104f, 1105
cutáneo
lateral
del antebrazo, 760f
del muslo, 399f, 401, 564t-565t, 566
medial
del antebrazo, 742
del brazo, 742
perforante, 486f, 491, 564t-565t, 566, 580
posterior
del brazo, 746
del muslo, 564t-565t, 566, 580, 616f
del conducto pterigoideo, 997-998
del músculo
cuadrado femoral, 564t-565t, 566, 580
estapedio, 969-971
obturador interno, 491, 564t-565t, 566, 580
pterigoideo
lateral, 985
medial, 985
subclavio, 742
digitales, 817f
palmares, 817
dorsal del pene, 514f-515f, 515
escapular dorsal, 90f, 740, 1030
espinales, 60, 62f, 151f-152f
agujeros intervertebrales, 63
dentro del conducto vertebral, 108f
nomenclatura, 109
organización, 107f
raíces posterior y anterior, 106
torácicos, 39f, 229f
esplácnicos, 44-45, 369f
imo, 44f, 229f, 230, 276f, 360f
lumbares, 44f, 276f, 361, 394f
mayores, 44f, 229f, 230, 276f, 360f
menores, 44f, 229f, 230, 276f, 360f
pélvicos, 276f, 361, 363, 438f, 487-488, 487f
control de la erección, 438f
región abdominal posterior, 394-401
sacros, 49f, 361, 488f, 492f-493f
torácicos, 359-361
etmoidal
anterior, 946, 1085-1086
posterior, 946, 1085-1086
extremidad inferior
ciático, 565, 663
cutáneo
femoral lateral, 566
femoral posterior, 566
perforante, 566
femoral, 563
glúteos, 565-566
ilioinguinal y genitofemoral, 566
obturador, 565
para el cuadrado femoral, 566
para el obturador interno, 566
relacionados con huesos, 550
facial (VII), 850f, 894t-895t, 898-899, 901c, 902f
glándula parótida, 912
hueso temporal, 969-971
inervación
cara, 916, 917f
lengua, 1101
parálisis de Bell, 921c
triángulo anterior del cuello, 1013
faríngeo, 996
femoral, 399f, 401, 548f, 563, 604
frénicos, 161f, 214f, 218f, 221, 369f, 851f
derecho, 221
inervación del diafragma, 138f
izquierdo, 221
raíz del cuello, 1033-1036
triángulo posterior del cuello, 1028
frontal, 945
genitofemoral, 399f, 401, 564t-565t, 566
glosofaríngeo (IX), 894t-895t, 899-900, 901c, 902f
inervación de la lengua, 1100-1101
relación con faringe, 1051-1052
triángulo anterior del cuello, 1013-1014
glúteos, 565-566
inferior, 486f, 491, 564t-565t, 580
superior, 486f, 491, 564t-565t, 579
hipogástricos, 394f, 492f-493f
hipogloso (XII), 894t-895t, 900, 901c, 902f
inervación de la lengua, 1101-1102
triángulo anterior del cuello, 1015-1016
iliohipogástrico, 289f-290f, 398-401, 399f
ilioinguinal, 289f-290f, 398-401, 399f, 564t-565t, 566
incisivo, 987, 1118f
infraorbitario, 915f, 996
infratroclear, 946
intercostales, 109, 131, 134f-135f, 151f-152f, 158-160, 268
intercostobraquial, 160, 726f, 727
interóseo anterior, 784
labial posterior, 514f-515f
lagrimal, 944-945
laríngeos
recurrentes, 1020, 1021f, 1034, 1069
derecho, 208f
izquierdo, 208f, 220, 221f, 1033f
superiores, 1068
lingual, 986-987, 1101
lumbares, 109
ramos anteriores, 564f
mandibular (V_3), 850f, 898, 983-987
inervación de la cara, 916
ramos, 984
mano
cubital, 814-816, 815f, 826-827, 833
mediano, 817, 817f, 826-827, 833
radial, 833
ramo recurrente del nervio mediano, 826
ramo superficial del nervio radial, 818
maseterino, 985
maxilar (V_2), 898
inervación de la cara, 915
ramos, 995-996, 1086
mediano, 696f, 698f, 742-818, 760f, 817f
brazo, 761
compartimento anterior del antebrazo, 784
función motora en la mano, 826-827
inervación de los dedos, 699
lesión, 763c
mano, 817
raíz lateral, 742
meníngeos recurrentes, 103f
mentoniano, 987
musculocutáneo, 696f, 698f, 699, 742, 760, 769f
nasales, 995-996
inferiores posteriores, 1086
nasociliar, 945-946, 1075
nasopalatino, 1085f, 1086, 1111f, 1113
obturador, 399f, 401, 491, 548f, 564t-565t, 604, 605f
occipital
mayor, 85f, 925
menor, 925, 1030
tercero, 85f, 925
oculomotor (III), 850f, 894t-895t, 897, 901c, 902f, 943
oftálmico (V_1), 850f, 898, 944-946
inervación de la cara, 914-915
ramos, 1085-1086
olfatorio (XII), 894t-895t, 896, 901c, 902f
inervación de la cavidad nasal, 1085
óptico (II), 894t-895t, 896-897, 901c, 902f, 942-943
palatino
mayor, 995, 1111f, 1112-1113
menor, 995, 1111f, 1112-1113
pectoral
lateral, 142f, 742
medial, 142f, 742
perineal, 515
peroneo
común, 548f, 550, 606, 617, 665f, 673f
profundo, 632-633, 661-662
superficial, 630, 662
petroso
mayor, 969, 988f, 997, 1104f, 1105
menor, 964f, 989
profundo, 997
plantar
lateral, 660-661
medial, 660
pudendo, 437, 486f, 491, 513-515, 580
radial
brazo, 760f, 761, 762f
compartimento posterior del antebrazo, 791f, 792
fosa cubital, 785
inervación de extremidad superior, 696f, 698f
mano, 699, 818f
ramo del fascículo posterior, 746
ramos superficial y profundo, 770
zona distal del brazo, 822
rectal inferior, 515
región glútea
ciático, 579-580
cutáneo
femoral posterior, 580
perforante, 580
glúteo
inferior, 580
superior, 579
para el cuadrado femoral, 580
para el obturador interno, 580
pudendo, 580
relacionados con huesos
extremidad inferior, 550
extremidad superior, 699
pelvis y periné, 437
sacros, 109
safeno, 604, 662
somáticos del periné, 513-515
subcostal, 399f

www.mundilibros.com

subescapular
inferior, 746
superior, 746
supraclaviculares, 134f-135f, 1027f, 1030
supraescapular, 719, 742, 1030
supraorbitario, 945
supratroclear, 945
sural, 627f, 628, 662
temporales profundos, 980, 985
tibial, 605-606, 617, 627-628, 660-661
timpánico, 900, 963-964
torácicos
altos, inervación de la extremidad superior, 695-699
intercostales, 109, 131, 134f-135f, 151f-152f, 158-160, 268
largos, 726f, 741, 1030
toracodorsal, 746
trigémino (V), 850f, 894t-895t, 898, 901c, 902f
distribución cutánea, 915f
inervación de la cavidad oral, 1088
salida del cráneo, 914f
troclear (IV), 894t-895t, 897, 901c, 902f, 943-944
vago (X), 214f, 894t-895t, 900, 902f
abdomen, 361
cabeza y cuello, 850
derecho, 219
inervación pulmonar, 176f
izquierdo, 220
lesiones, 901c
mediastino superior, 218-221
plexo
cardíaco, 208f
prevertebral abdominal, 396f
raíz del cuello, 1034
ramo faríngeo, 1051
triángulo anterior del cuello, 1014
vestibular, 969-971
vestibulococlear (VIII), 894t-895t, 899, 901c, 902f, 965f, 969-971
viscerales del periné, 515
Neumonía, 249c
Neumotórax, 167c
Neuralgia del trigémino, 921c
Neuroma de Morton, 661c
Neuronas
motoras, 34, 34f
sensitivas viscerales, 38
Niveles vertebrales
CIII/IV, 848, 1121
CVI, 1121
CV/VI, 848
LI, 271, 405
TIV/V, 132, 232
Nódulo(s)
aórticos, 158f
apicales, 749
auriculoventricular, 206
axilares, 30f, 141, 748-749
braquiocefálicos, 158f
centrales, 749
cervicales, 30f, 1112f
profundos, 1039, 1112f, 1117f
superficiales, 1039
diafragmáticos, 158
femorales, 30f
humerales (laterales), 748
ilíacos externos, 570f
inguinales, 30f, 519f
profundos, 570-571
superficiales, 519f, 570
lumbares, 392-393
mastoideos, 926f, 927, 1038f, 1039
occipitales, 926f, 1038f, 1039
ováricos, 501f
paraesternales, 131f, 140f, 158, 177f
paratraqueales, 1050f
parotídeos, 920
pectorales (anteriores), 748
poplíteos, 570f, 571
preaórticos, 392-393, 501f, 519f
preauriculares, 920, 1038f, 1039
profundos, 30f
retrofaríngeos, 1050f
retroperitoneales, cirugía, 393c
sinoauricular, 206
subescapulares (posteriores), 749
submandibulares, 920, 926f, 1038f, 1039, 1117f
submentonianos, 920, 926f, 1038f, 1039, 1117f
traqueales, 30f
traqueobronquiales, 177f
yugulodigástrico, 1038f, 1039
yuguloomohioideo, 1038f, 1039
Notocorda, 33f
Núcleo pulposo, 77f, 78

O

Obesidad, cirugía, 365c
Obstetricia, mediciones de la pelvis, 454c
Obstrucción
arteria ilíaca común izquierda, 529c
cava, 418c
intestinal, 326c
Oftalmoscopia, 949c
Oído
del nadador, 957c
del surfista, 958c
exploración, 957c
externo, 1127
conducto auditivo externo, 955-956
membrana timpánica, 956-957
inervación, 957
oreja
inervación, 954-955
músculos, 954
vasos, 955
inervación del cuero cabelludo
anterior, 924
posterior, 924-925
interno, 965-971
inervación, 969-971
laberinto membranoso, 967-969
órganos de la audición, 968-969
órganos del equilibrio, 968
laberinto óseo
cóclea, 966-967
conductos semicirculares, 966
serie de cavidades óseas, 965
transmisión del sonido, 969-971
vasos, 969
medio, 958-964
área mastoidea, 961
funciones, 958
huesecillos, 962-963
estribo, 963
martillo, 962
músculos asociados, 963
yunque, 963
inervación, 963-964
límites, 959-961
pared anterior, 960
pared laberíntica, 960-961
pared mastoidea, 960
pared membranosa, 959
pared tegmentaria, 959
pared yugular, 959
trompa faringotimpánica, 961
inervación, 961
vasos, 961
vasos, 963
partes, 953
Ojo
exploración, 940c-941c, 949c
principales estructuras, 1126-1127
Olécranon, 716f, 822f
Ombligo, 956f, 134f-135f
Omento
mayor, 265, 266f-267f, 307, 308c, 338f
menor, 307, 308f, 338f
Oposición del pulgar, 701f
Ora serrata, 947f
Órbita, 837. *V. también* Globo ocular
aparato lagrimal, 932-933, 1126-1127
arterias, 941-942
especializaciones de las fascias
expansiones, 936
periórbita, 935
vaina del globo ocular, 936
fisuras y agujeros, 934-935
fractura, 928c
complicación, 1134c
globo ocular, 946-951
inervación
fibras simpáticas posganglionares, 944
nervio
abducens, 944
oculomotor, 943
oftálmico, 944-946
óptico, 942-943
troclear, 943-944
músculos, 936-940
ósea, 927-931
pared lateral, 928
pared medial, 927-928
suelo, 928
techo, 927
venas, 942
Oreja, 954-955, 1127
Orejuela, 191f, 193f
Órgano(s)
espiral, 969, 971f
vitales, protección por tórax, 124
Orientación
de la pelvis, 434f, 448, 520
del corazón
base y vértice, 184-186
caras del corazón, 184f, 187
márgenes y bordes, 187-188, 235
surcos externos, 188-190, 189f
del pulgar, 701
Orificio
epiploico, 305f
externo, 479f
interno, 479f
omental, 266f-267f, 305f, 308f
pilórico, 271f, 311f
uretral, 429f, 431f-433f, 525f-526f
vaginal, 431f-433f
Origen anómalo de los grandes vasos, 217c
Orofaringe, 846f, 1048, 1051, 1069f
Orzuelo, 930
Osificación de los huesos de la muñeca, 14f
Osteofitos, 22f
Osteoporosis, 17c, 77c, 676
Ostomías, 327c-328c
Ovario, 476
cáncer, 477c
pruebas de imagen, 477c

P

Paladar
blando, 846, 852f-853f, 1069f, 1077f, 1106-1110
duro, 861, 1070f, 1099f, 1105-1106
Páncreas, 312f, 333-336
anular, 336c
cáncer, 336c
carcinoma de la cabeza, 417c
irrigación arterial, 346f
relación con riñones, 374f
Papila(s)
duodenal, 312-313, 335
filiformes, 1095
foliadas, 1095
fungiformes, 1095
incisiva, 1105f
lengua, 1095
óptica, 947f, 951
renal, 377f
Paquete neurovascular, axila, 820f
Parálisis
de Bell, 921c
muscular, 26c
nervio laríngeo recurrente, 1034c

© Elsevier. Fotocopiar sin autorización es un delito.

www.medilibros.com

Pared(es)
abdominal
capas fasciales superficiales, 280-282
componentes musculoesqueléticos, 259-260
drenaje linfático, 292
fascia extraperitoneal, 288
inervación, 268f, 289-290
ingle, zona débil, 269, 292-300
irrigación arterial y drenaje venoso, 291-292
músculos anterolaterales, 268
fascia transversalis, 285
planos, 282-284
verticales, 286-287
peritoneo, 288
posterior
huesos, 367-371
músculos, 368
anterior
de la axila, 721f-722f
fascia clavipectoral, 725-726
músculo pectoral
mayor, 723t, 724
menor, 723t, 725
músculo subclavio, 723t, 724-725
de la fosa infratemporal, 981
del conducto inguinal, 296
del oído medio, 960
de la fosa infratemporal, 981
de la pelvis, 426, 427f
aberturas, 452-453
ligamentos, 450
músculos, 450-451
del globo ocular, 948
del oído medio
anterior, 960
laberíntica, 960-961
mastoidea, 960
membranosa, 959
tegmentaria, 959
yugular, 959
laberíntica del oído medio, 960-961
lateral
de la axila, 721f-722f, 727-728
de la cavidad nasal, 1070-1071, 1077-1080, 1082
de la fosa infratemporal, 981
de la órbita, 928
mastoidea del oído medio, 960
medial
de la axila, 721f-722f
músculo serrato anterior, 726-727
nervio intercostobraquial, 727
de la cavidad nasal, 1076
de la fosa infratemporal, 981
de la órbita, 927-928
membranosa del oído medio, 959
posterior
de la axila, 721f-722f, 728-730
cabeza larga del músculo tríceps braquial, 728t, 730
músculo
dorsal ancho, 728t, 730
redondo mayor, 728t, 730
subescapular, 728t, 730
puertas de entrada, 730-731
espacio cuadrangular, 730
espacio triangular, 730-731
intervalo triangular, 731
del conducto inguinal, 296
tegmentaria del oído medio, 959
torácica
anterior y posterior, 231f
cavidad, 123f
colocación del estetoscopio para auscultar los pulmones, 240f
elementos neurovasculares segmentarios, 134-135
espacios intercostales, 150-160
circulación arterial, 155-156
drenaje linfático, 158
drenaje venoso, 156
inervación, 158-160
músculos, 152-155
extremidad superior, 685f
flexible, abertura torácica inferior, 136, 137f
movimientos durante la respiración, 162, 163f
músculos, 695f
paredes óseas, 124-125
articulaciones, 148-150
costillas, 144-146
esternón, 147-148
vértebras torácicas, 143-144
relación con extremidad superior, 694-695
visión anterior, 234f-235f
visiones de lóbulos y fisuras pulmonares, 237f
yugular del oído medio, 959
Párpados
conjuntiva, 930
glándulas, 930
inervación, 931
orbicular del ojo, 928-929
piel y tejido subcutáneo, 928
superior e inferior, 1126f, 1127
tabique orbitario, 929
tarsos y músculo elevador delpárpado superior, 929-930
vasos, 930
Parte somática del sistema nervioso, 33-34
Parte visceral del sistema nervioso, 38-39
Pata de ganso, 592f, 593, 595f
Patología valvular, 197c
Patrón(es)
de cuatro cuadrantes del abdomen, 277, 407f
de distribución
arteria(s)
coronarias, 198-201
hepática común, 347f
mesentérica inferior, 351f
mesentérica superior, 349f
cutáneos
nervio peroneo profundo, 661f
nervios del plexo lumbar, 400f
nervios plantares, 660f
nervio trigémino, 915f
Pedículos, 57f
del pulmón, 167-169, 168f
lumbar, 67f
vértebras, 62f, 99f, 108f
Pelvis
arterias, 495-498
ilíaca interna, 496-498
sacra media, 498
ováricas, 498
articulaciones
lumbosacra, 446
sacroiliaca, 446-447
sínfisis del pubis, 448
características óseas palpables, 520
diferencias en ambos sexos, 448
falsa, 423
fascia, 481, 482f
fractura, 446c, 553c-554c
huesos
cóccix, 445
coxal, 441-444
sacro, 444-445
linfáticos, 501-502
nervios
plexos somáticos, 486-492
plexos viscerales, 492-494
relacionados con huesos, 437
orientación, 434f, 448, 520
ósea
acetábulo, 553
ilion, 551-552
rama isquiopúbica y pubis, 553
tuberosidad isquiática, 552-553
peritoneo, 481-485, 484f-485f
relación
abdomen, 263-264, 432
extremidad inferior, 433, 545
región dorsal del tronco, 62
TC, 11t
venas, 499-501
verdadera, 423, 432f-433f
abertura de la pelvis
inferior, 453
superior, 449
cuerpo perineal, 459-460
pared
aberturas, 452-453
ligamentos, 450
músculos, 450-451
suelo
diafragma pelviano, 454-456
membrana perineal y espacio perineal profundo, 457-459
vísceras
aparato digestivo, 460-462
aparato reproductor, 470-481
aparato urinario, 462-468
Pene, 467f-468f
bulbo, 525f-526f
cuerpo, 508
nervio dorsal, 514f-515f, 515
raíz, 457f-458f
Perforación de la membrana timpánica, 958c
Pericardio, 138f
fibroso, 181-182
nervios, 183
seroso, 182-183
vasos pericardiofrénicos, 182f
Pericarditis constrictiva, 184c
Pericráneo, 923
Perilinfa, 965
Periné
anatomía de superficie, 520
arterias, 516, 517f
bordes y techo, 502, 503f
comunicación con otras regiones, 432f-433f
definición de los bordes, 520-522
fosas isquioanales y sus recesos, 504, 505f
inervación por segmentos sacros de la médula espinal, 436
inserción de las raíces de los genitales externos, 425
linfáticos, 519
músculos y fascia, cruce en el centro tendinoso, 439
nervios
relacionados con huesos, 437
somáticos, 513-515
viscerales, 515
orientación, 520
regiones triangulares, 430
relación con extremidad superior, 545
triángulo
anal, 504, 522
urogenital
estructuras del espacio perineal superficial, 506-510
fascia superficial, 512
femenino, 523-524
genitales externos, 510-512
masculino, 524-525
venas, 516-519
Periórbita, 935-936
Periostio, 929f, 935f
Peritoneo, 47f, 288, 430f
abdominal, inervación, 303
parietal, 260f
pelvis, 481-485
mujeres, 483
varones, 485
visceral, 260f
Peroné, 539, 541f
diáfisis y extremo distal, 619-620
extremo proximal, 588-589
Pezón, 232f
Piamadre, 59f-60f, 103f, 104, 876f, 877, 886f
Pie, 536f
aponeurosis plantar, 649
arcos, 543f, 648-649
arteria
dorsal del pie, 658, 669
tibial posterior y arco plantar, 657-658, 669
caído, 633c
capuchones extensores, 650
dedos, 542f, 633
vainas fibrosas, 649-650
falanges, 542f, 633f, 637f, 638

www.medilibros.com

huesos del tarso, 542f
grupo distal, 637
grupo proximal, 634-637
navicular, 637
metatarsianos, 542f, 633f, 637-638
músculos intrínsecos, 650-657
cara dorsal, 651
planta, 651-657
nervios, 659-662
peroneo profundo, 661-662
peroneo superficial, 662
safeno, 662
sural, 662
tibial, 660-661
retináculos
extensores, 647
flexor, 646
peroneos, 647
tendones, 668-669
túnel del tarso, 646, 667
venas, 659
Piel
capa externa del cuero cabelludo, 922
capas, 24
extremidades inferiores, inervación por nervios periféricos, 549f
párpados, 928
Pierna, 536f, 618-633
compartimento anterior
arterias, 632
músculos, 630-633
nervios, 548f, 632-633
compartimento lateral
arterias, 629
músculos, 628-629
nervios, 548f, 630
compartimento posterior
arterias, 626-627
músculos, 621-625
nervios, 548f, 627-628
compartimentos musculares, 544f
exploración neurológica, 625c
isquemia crónica, 603
membrana interósea, 620
peroné, 539
diáfisis y extremo distal, 619-620
tibia, 539
diáfisis y extremo distal, 618-619
Pilares
diafragma, 105f, 262f, 369f, 370
pene y clítoris, 506
Pirámide, médula renal, 377f
Placas de ateroma, 885
Plano(s)
anatómicos, 2-4
axial, 3f
coronal, 3f
división en nueve regiones, 278f, 328f
horizontal, 3f
intertubercular, 404f
LI (transpilórico), 271f
medioclaviculares, 278f
patrón de cuatro cuadrantes, 277f
principal del hígado, 339
sagital, 3f
subcostales, 278f, 404f, 406f
supracrestal, 404f, 406f
transpilórico, 404f-405f
transverso, 3f
Pleura
cervical, 164
costal, 164
diafragmática, 164
mediastínica, 164-165
parietal, 129f, 151f-152f, 164-166, 237f
partes, 164
reflexiones periféricas, 165-166
tipos, 163
visceral, 129f, 151f-152f, 166
Plexo(s)
aórtico, 361, 362f, 395f
torácico, 49f
braquial, 49f, 130f, 696f, 738-742, 851f
bloqueo nervioso, 830c
divisiones, 739
fascículos, 739
raíces, 739
ramos
fascículo lateral, 742
fascículo medial, 742
fascículo posterior, 746
raíces, 740-741
troncos, 741-742
triángulo posterior del cuello, 1030
troncos, 739
cardíaco, 43f, 49f, 208f
profundo, 208f
superficial, 208f
celíaco, 361, 395f
cervical, 49f, 851f
ramos cutáneos, 1030
ramos musculares, 1028
coccígeo, 486f, 492
dorsal del carpo, 813f
esofágico, 40f, 49f, 176f, 224
esplácnico, 49f
faríngeo, 1051
hipogástrico
inferior, 362f, 394f, 438, 492f-493f
superior, 361, 395f, 492f-493f
lumbar, 398-401
inervación de la extremidad inferior, 545-548
lumbosacro, 564f
mientérico, 364f
nerviosos, 48
prevertebral, 40f, 45f, 49f, 60f, 276
abdominal, 361, 362f, 395-396
extensiones pélvicas, 492f-493f, 494
pterigoideo, 991-992, 999f, 1116f
pulmonares, 176f
sacro, 487-492
ciático, 488-491
inervación de la extremidad inferior, 545-548
nervios glúteos superior e inferior, 491
obturador, 491
pudendo, 491
somáticos, 48, 49f
sacro y coccígeo, 486-492
viscerales, 492-494
submucoso, 364f
timpánico, 961, 964f
torácico visceral, 45f
venoso
prostático, 482f, 500f, 518f
vertebral anterointerno, 59f
vertebral interno, 102f
viscerales, 48, 49f
cadena simpática paravertebral, 492-494
extensiones pélvicas del plexo prevertebral, 494
Pliegue(s)
interaritenoideo, 1060f, 1061
rectovesical pequeño, 484f-485f
salpingofaríngeo, 1048
umbilical medio, 484f-485f
vocales, 852f-853f, 1059, 1060f
Porción
alar del músculo nasal, 907
ascendente del duodeno, 313
basilar del hueso occipital, 862f, 863
descendente del duodeno, 312-313
del ligamento medial
tibioastragalina
anterior, 640
posterior, 640
tibiocalcánea, 640
tibionavicular, 640
escamosa del hueso
occipital, 869
temporal, 862f
inferior del duodeno, 313
membranosa de la uretra, 468
petromastoidea del hueso temporal, 858
preprostática de la uretra, 467
prostática de la uretra, 468
proximal del escafoides, necrosis avascular, 797c
superior del duodeno, 312
terminal de la arteria pudenda interna, 516
timpánica del hueso temporal, 858
transversa del músculo nasal, 907
Port-a-cath, 251
Posición
anatómica, 2
cabeza, 1120-1121
anterior (ventral), 4
caudal, 4
del apéndice, 321f
inferior, 4
lateral, 4
medial, 4
posterior (dorsal), 4
proximal, 4
rostral, 4
superior, 4
Premolares, 1114, 1115f
Prepucio
clítoris, 510f
pene, 511f
Presión intraabdominal, 258
Primera arteria
metatarsiana dorsal, 658
perforante, 561f, 601f
Primera capa muscular de la planta del pie
abductor del dedo gordo, 652
abductor del quinto dedo, 653
flexor corto de los dedos, 652-653
Primera rama de la aorta, 216
Proceso
axilar, 131f, 140f, 232f, 695f
mama, 141c, 749
unciforme, , 333f
vaginal, 269f-270f, 293f
Profundo, posición anatómica, 4
Prominencia
del conducto del nervio facial, 961, 964f
labioescrotal, 269f-270f
laríngea, 1123f
Promontorio, 445f-446f, 964f
Pronación
antebrazo, 775-776
codo, 764f
dolorosa infantil, 766c
Próstata, 473
posición, 436
Prostatectomía, impotencia, 495c
Prótesis, rodilla, 23f
Protuberancia, 879f-880f
occipital externa, 81f, 715f
Prueba(s)
de Allen, 814c
de desplazamiento del pivote, 614-615
de esfuerzo, infarto de miocardio, 245
de imagen
cabeza, 871c
evaluación de ictus, 884f
exploración de la luz intestinal, 316
interpretación, 10-11
irrigación de la extremidad superior, 737c
medicina nuclear, 8-10
pulmones, 178c
seguridad, 11
técnicas diagnósticas, 5-8
de Lachman, 614-615
del cajón anterior, 614
Pterión, 1125f
fracturas, 872
Pubis, 443f, 444, 553
Pulgar, 691
hiperextensión, 825
orientación, 701
Pulmón
árbol bronquial, 172-173
arterias, 174
y venas bronquiales, 174-176
auscultación, 238
broncoscopia, 178c
cáncer, 179c, 242c
derecho, 169, 170f
estructuras importantes relacionadas, 170f
segmentos broncopulmonares, 173f
vértice, 126f, 129f
drenaje linfático, 176-178, 177f

© Elsevier. Fotocopiar sin autorización es un delito.

www.medilibros.com

Pulmón *(cont.)*
inervación, 176
izquierdo, 169-172, 171f
estructuras importantes relacionadas, 171f
segmentos broncopulmonares, 173f
pedículo e hilio, 167-169, 168f
segmentos broncopulmonares, 173
superficies, 167, 168f
TC de alta resolución, 178c
técnicas de imagen, 178c
vasos pulmonares, 175f
venas pulmonares, 174
visualización, 236-238
Pulso
axilar, 827, 828f
braquial, 827, 828f
carotídeo, 1128
cubital, 827, 828f
del pie dorsal, 671f
facial, 1128
femoral, 671f
poplíteo, 671f
radial, 801, 827, 828f
temporal, 1128
tibial posterior, 671f
venoso yugular, 1013c
Punción lumbar, 104, 106c
Punta de la lengua, 1095
Puntos
de palpación del pulso
cabeza y cuello, 1128
extremidad
inferior, 671
superior, 827
pulso venoso yugular, 1013c
de referencia
cabeza, 1120-1121
esqueléticos no vertebrales, 112
músculo hiogloso en el suelo de la cavidad oral, 1099
palpables
periné, 521f
región dorsal deltronco, 113f
posiciones de las vértebras lumbares, 404f
proyección en la superficie del abdomen, 402
región posterior de la escápula, 819
lagrimales, 932f, 1127

Q

Quiasma óptico, alteración, 1135
Quilomicrones, 29
Quiste del conducto tirogloso, 1020

R

Radio, 690f
diáfisis y extremo distal, 772f, 773-774
extremo proximal, 752
fracturas, 774c
cabeza, 768c
Radiografía
cabeza, 871
desarrollo de la articulación del codo, 767f
producción, 5f
simple
angiografía por sustracción, 6
atenuación de rayos X, 5
interpretación de imágenes, 10
medios de contraste, 6
tórax
diafragma, 371f
dosis de exposición a radiación, 11t
infarto de miocardio, 245
infección del lóbulo superior, 249f
interpretación de imágenes, 10
proyección del corazón, 188f
Radionúclidos, PET, 9-10
Rafe
medio, 429f, 509f
pene, 512
pterigomandibular, 1042, 1107f
Raíz(es)
craneal del nervio accesorio, 900
de los genitales externos, 425f, 431f
clítoris, 507
pene, 457f-458f
del cuello, 1030-1039
arterias subclavias, 1031-1033
arteria torácica interna, 1032
arteria vertebral, 1032
tronco costocervical, 1032-1033
tronco tirocervical, 1032
nervios
frénicos, 1033-1036
laríngeos recurrentes, 1034
vagos, 1034
sistema nervioso simpático, 1034-1036
ganglios, 1036
parte cervical del tronco simpático, 1036
troncos linfáticos, conducto torácico, 1036-1037
venas, 1033
del ganglio ciliar
parasimpática, 946
sensitiva, 946
simpática, 946-947
del mesenterio, 309f
del plexo braquial, 738f, 739
ramos, 740-741
parasimpática del ganglio ciliar, 946
relacionadas con los senos maxilares, 1115f
sensitiva del ganglio ciliar, 946
simpática del ganglio ciliar, 946
Rama(s)
anteriores de la aorta abdominal, 343f
arteria mesentérica inferior, 350
arteria mesentérica superior, 348-350
tronco celíaco, 344-347
ascendente de la arteria circunfleja femoral lateral, 601
bronquiales de la aorta torácica, 225t
de la aorta
abdominal, 388t
torácica, 225t
de la arteria
axilar
circunfleja humeral anterior, 735
circunfleja humeral posterior, 735
subescapular, 735
torácica lateral, 735
torácica superior, 734
toracoacromial, 734-735
carótida externa, 1012t
circunfleja femoral lateral, 601
maxilar, 919, 990, 999
del cayado aórtico, 216
derecha del fascículo auriculoventricular, 206, 207f
descendente de la arteria circunfleja femoral lateral, 601, 613f
esofágicas de la aorta torácica, 225t
faríngea de la arteria maxilar, 999
isquiopúbica, 427f-428f, 535f, 553
mediastínicas de la aorta torácica, 225t
para el nódulo sinoauricular, 198, 200f-201f
pericárdicas de la aorta torácica, 225t
posteriores de la aorta abdominal
arteria sacra media, 389
arterias frénicas inferiores, 388
arterias lumbares, 388-389
púbica inferior, 443f
superior del pubis, 444
transversa de la arteria circunfleja femoral lateral, 601
viscerales de la aorta abdominal, 388
Ramo(s)
anterior
del nervio obturador, 604
ganglio espinal, 59f
nervio(s)
espinal, 60, 106
espinales cervicales, 696f
lumbares, 564f
plexo prevertebral abdominal, 396f
cigomaticofacial, 996
comunicante
blanco, 40-41, 42f-43f, 136f, 229f, 396f
gris, 41, 42f-43f, 136f, 229f, 396f, 488f
cutáneo lateral, 134f-135f
T7 a T12, 289f
de los nervios intercostales, 159f
del nervio mandibular
alveolar inferior, 987
auriculotemporal, 985-986
bucal, 985
del músculo pterigoideo lateral, 985
del músculo pterigoideo medial, 985
lingual, 986-987
maseterino, 985
ramo meníngeo, 984
temporales profundos, 985
del nervio maxilar
alveolar superior posterior, 996
cigomático, 996
faríngeo, 996
infraorbitario, 996
nasales, 995-996
palatinos mayor y menor, 995
ramos orbitarios, 995
del nervio radial, 761
del plexo
braquial, 744t-745t
fascículo lateral, 742, 743f
fascículo medial, 742, 743f
fascículo posterior, 746, 747f
raíces, 740-741
troncos, 741-742
lumbar, 398t
lumbosacro, 564f
sacro y coccígeo, 487f, 489t-490t
dorsal del nervio cubital, 815f
meníngeo del nervio mandibular, 984
musculares del plexo cervical, 1028
orbitarios del nervio maxilar, 995
palmar
del nervio cubital, 815f
del nervio mediano, 817f
posterior
del nervio obturador, 604
nervio espinal, 59f, 60
plexo prevertebral abdominal, 396f
ramos mediales, 85f
profundo, nervio plantar lateral, 661
recurrente del nervio mediano, 817f, 826f
superficial
del nervio radial, 818
del plexo cervical, 1030
Rampa
timpánica, 966f, 967, 968f, 971f
vestibular, 966f, 971f
Receptores sensoriales del equilibrio, 968
Receso(s)
anteriores de las fosas isquioanales, 505f
costodiafragmáticos, 129f, 166-167, 237f
costomediastínicos, 166, 237f
epitimpánico, 958f
hepatorrenal, 328, 329f
pleurales, 166-167
visualización, 236-238
sacciforme, membrana sinovial, 765f
subfrénico, 328, 329f
subpoplíteo, 609
Recto, 319f-320f, 323-324, 423-425, 460
carcinoma, 462c
estructuras anteriores, 436
venas asociadas, 500f
Reflejo(s)
corneal, 901
cremastérico, 299c
nauseoso, 901
nervios craneales, 901
pupilar, 901
tendinosos, 547, 696
Reflexiones
del pericardio seroso, 183f
periféricas de la pleura parietal, 165-166
Región cervical dorsal, 61f

www.medilibros.com

Región dorsal del tronco
anatomía de superficie, 111-116
articulaciones, 77-78
columna vertebral larga y médula espinal corta, 62
conducto vertebral, 59
descripción general, 53
dolor, 79c, 110c, 118c
funciones, 54-55
huesos, 56-57
inervación, 63
ligamentos, 80-82
médula espinal, 99-109
nervios espinales, 60
agujeros intervertebrales, 63
paredes óseas, 64-73
relación
cabeza, 61
extremidad superior, 694-695
extremidades, 62
tórax, abdomen y pelvis, 62
Región glútea, 536f
alteración sensorial, 120
arteria glútea
inferior, 582
superior, 582
cara superior de la fascia lata, 571
linfáticos, 583
músculos, 543f, 574-579
grupo profundo, 576-577
grupo superficial, 577-579
venas, 583
Región inguinal, 269f-270f
ligamentos, 283f
Región lumbar, 61f, 73f, 105f
Región olfativa de la cavidad nasal, 1071
Región pectoral
mama, 139-141
músculo pectoral
mayor, 142-143
menor, 143
músculo subclavio, 143
Región posterior de la escápula, 716-721
arteria
circunfleja de la escápula, 721
circunfleja humeral posterior, 721
supraescapular, 720-721
cabeza larga del músculo tríceps braquial, 717
músculo
infraespinoso, 717
redondo menor y redondo mayor, 717
supraespinoso, 717
nervio
axilar, 719
supraescapular, 719
referencias óseas y músculos, 819
venas, 721
vías de entrada
agujero supraescapular, 717-718
espacio cuadrangular, 718
espacio triangular, 719
intervalo triangular, 719
Región posterior del abdomen, 366-401
pared posterior del abdomen
huesos, 367-371
músculos, 368
sistema linfático, 392-393
sistema nervioso, 394
troncos simpáticos y nervios esplácnicos, 394-401
vasos
aorta abdominal, 387-389
vena cava inferior, 390-391
vísceras
glándulas suprarrenales, 386-387
riñones, 373-378
uréteres, 379-380
Región respiratoria de la cavidad nasal, 1071
Región sacra dorsal, 61f
Región torácica dorsal, 61f
Reglas del tobillo de Ottawa, 641-642
Resonancia magnética (RM), 8
articulación glenohumeral, 710f
cabeza, 871
cámaras del corazón, 190f
hernia inguinal indirecta, 302f
interpretación de imágenes, 11
mediciones de la pelvis en obstetricia, 454c
muñeca normal, 799f
problemas prostáticos, 474f
rodilla, 607f-608f
rotura del tendón del calcáneo, 678f
Respiración
alimento en la cavidad oral, 852f-853f
función de la laringe, 1064-1065
función del abdomen, 258f
función del tórax, 124
movimientos del diafragma y la pared torácica, 162
vías aéreas, 852-853
Retina, 947f
capas, 952f
porción óptica, 951
Retináculo(s)
extensor, 647
flexor, 780f
mano, 826
pie, 646, 667f
peroneos, 647
Retropulsión, escápula, 687f
Rima glottidis, 1059-1061
Rima vestibuli, 1059-1061
Riñón, 255f-256f, 366f, 373-378
derecho, 374
estructura, 377
grasa y fascia, 376
izquierdo, 374-375
pélvico, 528c
proyección en la superficie, 409
relación con otras estructuras, 374-375
trasplante, 383c-384c
vasos y linfáticos, 378
Rodete
acetabular, 559f
del elevador, 1048
glenoideo, 707
tubárico, 1047f
Rodilla
exploración, 614c-615c
identificación de estructuras, 664
irrigación e inervación, 613
lesión, 673c-674c
ligamentos, 610-612
mecanismo de bloqueo, 612-613
membrana
fibrosa, 610
sinovial, 609-610
meniscos, 607
movimientos, 539f
superficies articulares, 606-607
sustitución, 23f
Ronquera, 221c
Rotación
cadera, 558f
escápula, 687f
región dorsal deltronco, 55f
Rotadores
cervicales, 97t
lumbares, 97t
torácicos, 96f, 97t
Rótula, 541f, 586
pérdida de cartílago, 22f
Rotura(s)
bazo, 342
diafragma, 410c
esófago, 225c
ligamento
astragaloperoneo anterior, 680c
colateral tibial, 674f
cruzado anterior, 675f
musculares, 26f
extremidad inferior, 599c
tendón
de Aquiles (calcáneo), 623c, 678c
del bíceps, 755c
del supraespinoso, 832c
uretra, 512c

S
Saco
lagrimal, 932f-933f, 1126f
pericárdico, 212f, 220f
vitelino, 266f-267f
Sacro, 56f, 64f, 66, 72, 367, 428f, 444-445, 535f
Sáculo, 966f-967f
laberinto membranoso, 968
laringe, 1059, 1063f
Segmentos
broncopulmonares, 172f, 173
de Couinaud, 340f
sacros de la médula espinal, inervación del periné, 436
Segunda arteria perforante, 601f
Segunda capa muscular de la planta del pie
cuadrado plantar, 653-654
lumbricales, 654
Segunda costilla, 126f, 146
Segunda rama de la aorta, 216
Seguridad en la obtención de imágenes, 11
Seno(s)
aórticos, 196f, 199f
cavernosos, 888-889, 890f
coronario, 185f, 191f, 192, 199f, 205f
del tarso, 637f
esfenoidal, 1074f-1075f, 1076
frontales, 1074f-1075f, 1075, 1078-1080
galactóforos, 131f, 140f
maxilares, 1071f, 1074f-1075f, 1076
paranasales, 1071f, 1074-1076
pericárdico
oblicuo, 183f, 209f
transverso, 183f
petrosos
inferiores, 889
superiores, 889
prostáticos, 467f-468f
recto, 888
sagital
inferior, 888
superior, 888
sigmoideos, 888
transversos, 888
venosos
durales, 886-889, 887t
cavernosos, 888-889
confluencia, 888
petrosos superiores e inferiores, 889
sagital inferior y seno recto, 888
sagital superior, 888
escleral, 947f
Signo de Trendelenburg, 577c
Silla turca, 867
Sincondrosis, 21
Sindesmosis, 20
Síndrome
compartimental, 590c
de De Quervain, 802c
de Horner, 931c
posquirúrgico, 931
de Klippel-Feil, 76
espacio cuadrangular, 720c
salida torácica, 150
túnel del carpo, 798c, 831c
Sínfisis, 21
entre cuerpos vertebrales, 78
pubis, 281f, 367f, 428f, 447f, 448, 453f, 521f, 573f
Sistema
ácigos, 226-227
cardiovascular, 27
carotídeo, 1010-1013, 1012f
de conducción cardíaco, 206
fascículo auriculoventricular, 206
nódulo
auriculoventricular, 206
sinoauricular, 206
de conductos para la bilis, 337
entérico, 47-48, 358, 363
esquelético, 12-21
articulaciones, 18-21
cartílago, 12
determinación de la edad esquelética, 14c
hueso, 13

© Elsevier. Fotocopiar sin autorización es un delito.

www.edilibros.com

Sistema *(cont.)*
gastrointestinal
drenaje venoso, paso por el hígado, 274-275
exploraciones con contraste, 10
irrigación, 271, 280f
partes finales, 424f
pelvis
conducto anal, 460-462
recto, 460
muscular, 25
nervioso, 31-48
autónomo, 38
parte parasimpática, 45-46
parte simpática, 40-45
central (SNC)
encéfalo, 31-32
médula espinal, 32
meninges, 32
partes asociadas a componentes motores viscerales, 39f
subdivisiones funcionales, 32-48
dermatomas, 34-35
entérico, 47-48
miotomas, 35-36
parasimpático, 45-46
parte somática, 33-34
parte visceral, 38-39
periférico (SNP), 32f
división autónoma, 38
fibras motoras y sensitivas viscerales, 39
plexos nerviosos, 48
plexos somáticos, 48
plexos viscerales, 48
sistema entérico, 47-48
sistema parasimpático, 45-46
sistema simpático, 40-45
plexos
nerviosos, 48
somáticos, 48
viscerales, 48
protección por la región dorsal del tronco, 55
región posterior del abdomen, 394
simpático, 40-45, 136
raíz del cuello, 1034-1036
piel y fascias, 24-25
porta hepático, 274f
sistema linfático, 29-30
Somitas, 54f, 66-68, 67f
Sondaje
catéter en arteria femoral, 573
suprapúbico, 466c
uretral, 469c
Sonido
cardíaco, 204f
auscultación, 236
transmisión, 969-971
Suelo
de la axila, 731, 820f
de la boca, 845f
de la cavidad craneal
agujeros y fisuras, 870f
fosa craneal anterior, 865-867
alas menores del esfenoides, 866-867
fosa craneal media
esfenoides, 867-868
hueso temporal, 868
fosa craneal posterior
agujero magno, 868
límites, 868
porción escamosa del hueso occipital, 869
surcos y agujeros, 868-869
de la cavidad nasal, 1077
de la cavidad oral
músculos genihioideos, 1093-1094
músculos milohioideos, 1092-1093
nervio lingual, 1101f
puerta de entrada, 1094-1095
de la órbita, 928
del conducto inguinal, 296
pélvico, 429
diafragma pelviano, 454-456
inervación de los niveles medulares S2 a S4, 438
membrana perineal y espacio perineal profundo, 457-459
músculos y fascia, cruce en el centro tendinoso, 439
Superficial, posición anatómica, 4
Superficie(s)
articulares
articulación glenohumeral, 707f
cadera, 558f
clavícula, 702f
huesos del carpo, 793
navicular, 635f
rodilla, 606-607
de tibia y peroné, 619f
diafragmática
bazo, 339f
corazón, 187f
hígado, 328, 329f
faríngea de la lengua, 1096
glútea del hueso coxal, 443f
semilunar del acetábulo, 553f
visceral
bazo, 339f
hígado, 330
Supinación
antebrazo, 775-776
codo, 764f
Surco(s)
coronario, 188, 189f, 199f
del astrágalo, 635f
externos, corazón, 188-190, 189f
infraorbitario, 934f
intertubercular, 704, 727f
interventriculares, anterior y posterior, 188, 189f
medio posterior, 100
posterolateral, 100
terminal, 185f
Suspensión de sulfato de bario, 6
Sustancia
blanca, 31-32, 100
gris, 31-32, 100
Sustentáculo del astrágalo, 636, 639f, 643f
Suturas, 20, 842f-843f, 857f
coronal, 860f, 864f
lambdoidea, 859f

T

Tabaquera anatómica, 800-801, 814f
Tabique
de la lengua, 1097f
interventricular, 194
nasal, 1076
desviación, 1077c
orbitario, 929, 932f, 935f
rectovaginal, 481, 482f
rectovesical, 481
Tacto rectal, 462c
Tálamo, 880f
Tarso, 928f, 929-930
Techo
de la cavidad
craneal, 864-865
nasal, 1070f, 1077
oral
arterias, 1110-1111
inervación, 1112-1113
linfáticos, 1112
paladar blando, 1106-1110
paladar duro, 1105-1106
venas, 1112
de la fosa
infratemporal, 981
poplítea, 617
de la órbita, 927
del conducto inguinal, 296
del periné, 502, 503f
Tejido
conjuntivo
denso, cuero cabelludo, 922
laxo, cuero cabelludo, 923
eréctil, 506-508
subcutáneo, párpados, 928
Telencéfalo, 879
Tendón(es), 18-19
central del diafragma, 130f, 369f
conjunto, 296f, 298f-300f
de Aquiles (calcáneo), 622f, 633f
rotura, 623c, 678c
del bíceps braquial, 732f
rotura, 755c
del estapedio, 962f
del extensor
corto del pulgar, 824f
cubital del carpo, 824f
largo de los dedos, 669f
del flexor
cubital del carpo, 824-825, 826f
largo del dedo gordo, 649f
largo del pulgar, 807f
profundo de los dedos, 801f, 807f
radial del carpo, 824
del peroneo largo, 648f
del supraespinoso, rotura, 712f, 832c
del tibial
anterior, 648f
posterior, 646f, 654f
del tríceps braquial, 822
manguito de los rotadores, 709-710
muñeca, 798
poplíteo, 607f-608f
tobillo y pie, 668-669
zona distal del antebrazo, 824-825
Tenias cólicas, 319f-320f
Tenosinovitis, 802c
Tercer espacio, 1003
Tercera arteria perforante, 601f
Tercera capa muscular de la planta del pie, 654-655
aductor del dedo gordo, 655
flexor corto del dedo gordo, 655
flexor corto del quinto dedo, 655
Tercera rama de la aorta, 216
Testículos, 470, 525f-526f
descenso, 293f
Tibia, 539, 541f
diáfisis, 588
y extremo distal, 618-619
extremo proximal, 587-588
Tienda del cerebelo, 874
Timo, 210-212
Tiroidectomía, 1021c
Tomografía
computarizada (TC), 7-8
alta resolución, pulmones, 178c
axial de abdomen, 330f, 334f
cabeza, 871
corazón, 202f
interpretación de imágenes, 10-11
nódulos linfáticos, 31f
pared intestinal, 318
reconstrucción volumétrica, aneurisma de la aorta abdominal, 389f
tracto urinario, 385
venas pulmonares, 195f
de coherencia óptica de alta definición, 951c
por emisión de positrones (PET), 9-10
FDG, tumor en el pulmón, 179f
Toracostomía, inserción de tubo, 160c
Tórax. *V. también* Abdomen; Cavidad, pleural; Diafragma; Mediastino
acceso quirúrgico, 160c
anatomía de superficie, 231-238
componentes, 124-128
comunicaciones venosas de izquierda a derecha, 132
costillas, contar, 231
descripción, 123-124
funciones, 124
herida, 242c-243c
nivel vertebral TIV/V, 132, 232
región pectoral, 139-143
relación
abdomen, 130-131, 263
cuello, 130, 847
extremidad superior, 130
mama, 131
región dorsal del tronco, 62
sistema simpático, 136

www.mobilibros.com

Trabéculas
  carnosas, 193f
  septomarginal, 192
Tracto
  iliopúbico, 300f-301f
  iliotibial, 665f
  urinario
    cáncer, 381c-382c
    exploración, 385c
    litiasis, 381c-382c
    partes finales, 424f
    pelvis
      uréteres, 462
      uretra, 466-468
      vejiga urinaria, 463-464
Trago, 954f, 1127
Transición de epitelios, esófago abdominal y estómago, 315c
Transmisión del sonido, 969-971
Tráquea, 126f, 129f, 211f, 218, 310f, 840f, 848f
  triángulo anterior del cuello, 1017
Traqueotomía, 1065c
Trasplante
  médula ósea, 15c
  riñón, 383c-384c
Trastornos congénitos del aparato digestivo, 325c
Traumatismo craneal, 891c
  tratamiento, 893c
  valoración clínica, 893c
Triángulo
  anal, 431f, 434f, 503f, 504, 521f
    identificación de estructuras, 522
    músculos, 506t
  anterior del cuello, 854f, 1000
    delimitar, 1122
    elementos de los sistemas gastrointestinal y respiratorio, 1017
    glándulas
      paratiroides, 1020
      tiroides, 1017-1020
    músculos
      infrahioideos, 1008-1010
      suprahioideos, 1007-1008
    nervios
      accesorio, 1014-1015
      asa cervical, 1016-1017
      cervical transverso, 1016
      facial, 1013
      glosofaríngeo, 1013-1014
      hipogloso, 1015-1016
      vago, 1014
    sistema carotídeo, arterias carótidas
      comunes, 1010-1011
      externas, 1011-1013
      internas, 1011
    subdivisiones, 1006, 1022t
    venas, 1013
  carotídeo del cuello, 1006, 1011f, 1022t
  clavipectoral, 700, 724f
  femoral, 537, 572-573, 664
  muscular del cuello, 1006, 1022t
  occipital del cuello, 1023f
  orofaríngeo, 1046
  posterior del cuello, 854f, 1000
    límites, 1023, 1122
    músculos, 1024, 1025f
    nervios
      accesorio, 1027-1028
      plexo braquial, 1030
      plexo cervical, 1028-1030
    techo y suelo, 1023
    vasos
      arteria cervical transversa, 1026-1027
      arteria subclavia y ramas, 1026
      arteria supraescapular, 1026-1027
      venas, 1027
        yugular externa, 1024-1026
  retromolar, 1091f
  submandibular, 1006, 1022t
  submentoniano, 1006, 1022t
  suboccipital, 98
  urogenital, 430, 434f, 511f
    características superficiales de los genitales externos, 510-512
    estructuras del espacio perineal superficial, 506-510
    fascia superficial, 512
    hombres, identificación de estructuras, 524-525
    mujeres, identificación de estructuras, 523-524
Trígono, 463f
  fibroso, 197
Trocánter
  mayor, 554-556
  menor, 554-556
Tróclea peronea, calcáneo, 628f, 636
Trombosis
  crónica, vena cava inferior, 410c
  venosa profunda, 391, 569c, 677c
Trompa
  auditiva o faringotimpánica, 954f, 966f, 1046-1048
    inervación, 961
    parte cartilaginosa, 1090
    vasos, 961
  uterina, 269f-270f, 475f, 478
Tronco(s)
  anterior
    de la arteria ilíaca interna, 496-498, 497f-498f
    del vago, 224, 276f, 310
  braquiocefálico, 216
  broncomediastínicos, 30f, 158, 177f, 392t, 1037
  celíaco, 272f, 343f, 351, 358, 388t
    arteria esplénica, 344-346
    arteria gástrica izquierda, 344
    arteria hepática común, 347
  cervical profundo, 100f-101f
  costocervical, 1032-1033
  del encéfalo, 39f
    tumor, 835
  linfáticos, 30
  lumbosacros, 399f, 487f, 563
  plexo braquial, 738f, 739
    ramos, 741-742
  posterior
    de la arteria ilíaca interna, 495f, 496
    del vago, 224, 276f, 310
  pulmonar, 186f, 208f, 209-210
  simpáticos, 136f, 176f
    nervios esplácnicos, 359
    parte cervical, 1036
    pelvis, 488f
    paravertebral, 42, 136f, 492-494
    porción torácica, 229-230
    región abdominal posterior, 394-401
  subclavios, 30f, 158f, 228, 392t, 1037
  tirocervical, 100f-101f, 720f, 1032
  vagales, 49f
    anterior, 224, 276f, 310
    posterior, 224, 276f
  yugulares, 30f, 228, 392t, 1037, 1050f
Tubérculo
  aductor, 597f
  conoideo, 702f, 706f
  cuadrado, 574f
  de la cresta ilíaca, 443f, 444, 520f
  del pubis, 134f-135f, 402f, 426f-428f, 442f, 535f
  epiglótico, 1055f
  genital, 269f-270f
  extremo proximal del húmero, 704-705
    mayor
    menor, 704-705
  supraglenoideo, 703f
Tuberculosis, 119
Tuberosidad
  corniculada, 1060f
  cuneiforme, 1060f
  glútea, 555f, 574f
  isquiática, 442f, 510f, 552-553
    abertura de la pelvis
      inferior, 428f
      superior, 426f
    membrana perineal, 457f-458f
    paredes de la pelvis, 427f
    periné, 521f
    relación con nervio ciático, 663f
  tibial, 588
Tubo
  de toracostomía, 160c
  digestivo, 260f
Túbulo seminífero, 471f-472f
Tumores
  cabeza del páncreas, 417f
  carina, 178f
  cerebrales, 878c
  glándula
    parótida, 913
    tiroides, 1021
  riñón derecho, 381f
  sacro, 120c
  testiculares, 470c
  uterinos, 531c
Túnel
  del carpo
    área de transición, 686f
    estructuras de la muñeca, 798
  del tarso, 646f, 667
Túnica
  externa, 27
  íntima, 27
  media, 27
  vaginal, 269f-270f, 471f-472f

U

Úlcera duodenal, 315c
Unión
  gastroesofágica, 357, 373f
    endoscopia, 317f
  pieloureteral, 379
Uréteres, 366f, 377f, 379-380, 462
  estructuras que cruzan, cavidad pélvica, 435
  inervación, 380
  lesión iatrogénica, 530c
  proyección en la superficie, 409f
  vasos y linfáticos, 380
Uretra
  diferencias en ambos sexos en el trayecto, 440
  esponjosa, 468
  fosa navicular, 507f
  mujeres, 466
  rotura, 512c
  sondaje, 469c
  varones, 467-468
Urografía intravenosa, 6, 11t, 385
Útero, 435f, 477-478
  miomas, 532c
  posición, 436
  tumores, 531c
Utrículo, 966f-967f, 968
  prostático, 468
Úvula, 1099f, 1105f

V

Vagina, 480-481
  eje, 479f
Vaina(s)
  axilar, 731f
  bulbar, 936
  carotídea, 1002
  de los rectos, 287
  fibrosas de los dedos
    mano, 801-802
    pie, 649-650
  sinoviales
    mano, 801f
    pie, 651f
Valléculas, 1047f
Valvas
  semilunares, 193
    válvula aórtica, 196f
    válvula pulmonar, 194f
  válvula
    mitral, 194
    pulmonar, 193
    tricúspide, 192-193

www.medilibros.com

© Elsevier. Fotocopiar sin autorización es un delito.

Válvula
  aórtica, 194-196
    auscultación, 236f
    enfermedad, 197
  ileocecal, 314f
  mitral, 194, 195f
    auscultación, 236f
    enfermedad, 197
  pulmonar, 193, 194f
    auscultación, 236f
  tricúspide, 192-193
    auscultación, 236f
Varices esofágicas, 357
Varicocele, 527c
Vascularización coronaria
  arterias coronarias, 198-201
  linfáticos coronarios, 204
  venas cardíacas, 204
Vasculopatía periférica, 603c
Vasectomía, 437f
Vasos
  gástricos, 305f
  gonadales, 366f
  linfáticos, 29
    axila, 748f
    cuello, 1038-1039
    extremidad inferior, 570-571
    faringe, 1050
    mama, 131
    pared torácica, 158f
    periné, 519
    vísceras pélvicas, 501-502
  pericardiofrénicos, 182f
  rectos, 314f
  sanguíneos, 27
    cara, 916-920
    mama, 131
    periné, 516
    principales, posición, 406
Vejiga urinaria, 366f, 379f
  base, 463
  cáncer, 466c
  cavidad pélvica, 423-425
  cuello, 464
  infección, 469c
  litiasis, 465c
  sondaje suprapúbico, 466c
  superficies inferolaterales, 463
  vértice, 463
Vena(s), 27
  ácigos, 133f, 157f, 170f, 219f, 227
  auricular posterior, 926
  axilar, 694f, 700f, 736
  basílica, 700f, 736f, 759f, 814f
  braquiales, dos, 736f, 759
  braquiocefálica, 133f, 157f, 171f, 1033f
    derecha, 211f, 213, 219f, 1037f
    izquierda, 211f, 213, 219f, 1037f
  bronquiales, 174-176
  cara, 919-920
  cardíacas, 204, 205f
    anteriores, 204
    mayor, 189f, 204, 205f
    media, 189f, 204, 205f
    menor, 189f, 204, 205f
    posterior, 204
  cava
    inferior, 130f, 133f, 183f, 255f-256f
      abdomen posterior, 366f
      acceso a través de la vena cava superior, 215c
      diafragma, 161f
      filtro, 391c
      paso de abdomen a muslo, 265f
      recorrido, 390-391
      relación con
        cavidad peritoneal y bolsa omental, 305f
        pulmón derecho, 170f
      saco pericárdico, 210
      superficie anterior del corazón, 186f
      trombosis crónica, 410c
    superior, 133f, 170f, 183f, 186f, 215
  cefálica, 700f, 724f, 736, 759f, 814f
  cerebral, 886f
  cólica
    derecha, 354f
    media, 354f
  de Tebesio, 204
  dientes, 1116f
  diploica, 886f
  dorsal profunda, 501, 518f
  emisarias, 886f, 893c, 991f, 992, 1116f
  escrotal posterior, 518f
  espinal
    anterior, 102f
    posterior, 102f
  esplénica, 354f, 355
  extremidad
    inferior
      principales superficiales, 670
      profundas y superficiales, 568
      superficiales, 550
    superior, superficiales, 700
  facial, 919, 991f, 1050f
    profunda, 991f
  femoral, 296f, 568f
  fosa pterigopalatina, 999f
  gástricas
    cortas, 355
    izquierda, 354f
  gastroomental, 355
  glútea
    inferior, 568f
    superior, 568f
  hemiácigos, 133f, 157f, 226f, 227, 369f
    accesoria, 133f, 157f, 214f, 226f, 227
  ileales, 354f
  ileocólica, 354f
  ilíaca
    común izquierda, 273f
    externa, 300f-301f, 390f
  infraorbitaria, 1116f
  intercostal, 133f, 151f-152f
    anterior, 151f-152f, 157f
    superior
      derecha, 157f
      izquierda, 157f, 214
  laríngeas
    inferiores, 1067
    superiores, 1067
  lingual
    dorsal, 1100
    profunda, 1100
  lumbares, 391
    ascendentes, 226f, 391
  marginal
    lateral, 550f
    medial, 550f
  maxilar, 1112f
  mediana del codo, 700f, 769f
  médula espinal, 102
  mesentérica
    inferior, 354f, 356
    superior, 333f, 354f, 355-356
  obturatriz, 500f, 568f
  occipital, 925f, 926
  oftálmica
    inferior, 942
    superior, 942
  ováricas, 501
  paraumbilicales, 357
  pelvis, 499-501
  periné, 516-519
  poplítea, 568f, 617
  porta, 275, 305f, 330f, 348f, 354-356
  pudenda interna, 518f
  pulmonares, 174, 175f, 183f, 195f, 216f
  rectal
    inferior, 500f
    media, 500f
    superior, 500f
  renales, 378, 390f
  retromandibular, 912, 1050f, 1116f
  sacras medias, 501
  safena
    mayor, 550, 568, 603, 659, 670f
    menor, 550, 568, 616f, 659, 666f, 670f
  sistema ácigos, 226-227
  subclavia, 126f, 130f, 171f, 211f
    faringe, 1050f
    raíz del cuello, 1033
    triángulo posterior del cuello, 1027
  superficiales
    cuello, 1003f
    extremidad inferior, 670
    extremidad superior, 700
  supraorbitaria, 925f, 930f
  temporal superficial, 926
  testiculares, 269f-270f
  transversa de la cara, 920
  triángulo anterior del cuello, 1013
  varicosas, 28c, 569c, 672c-673c
  yeyunales, 354f
  yugulares
    anteriores, 1004
    externas, 925f, 1003-1004, 1024-1027
    interna, 126f, 133f, 925f, 954f
      drenaje del paladar, 1112f
      triángulo posterior del cuello, 1026f
Venopunción, 814c
Ventana
  oval, 954f, 958f, 960, 971f
  redonda, 954f, 966f, 971f
Ventrículos
  cardíacos, 186f-187f, 192, 193f, 194, 196f, 207f
    derecho, 186f-187f, 192, 193f, 207f
    izquierdo, 186f-187f, 194, 196f, 207f
  cerebrales, 31-32
  laríngeos, 1059
Vértebras, 53f, 56f
  cáncer, 77c
  cervicales, 56f, 64, 69-71
    armazón óseo del cuello, 844-845
    articulación cigapofisaria, 78f
    fusión, 76
    niveles CIII/CIV y CVI, 1121
  desarrollo, 67f
  fracturas, 82c-83c
  lumbares, 56f, 64f, 66, 72
    agujas intrapediculares, 17f
    articulación cigapofisaria, 78f
    determinación de niveles, 404-405
    fractura de la pars interarticularis, 83f
    LIV y LV, 265f
    médula roja, 15f
    nivel LI, 271
      estructuras, 405
    zona posterior del abdomen, 367
  subdivisiones, 64-66
  típicas, 57, 68-69
    torácica, 143f
  torácicas, 56f, 64f, 66, 72
    articulación cigapofisaria, 78f
    articulación con costillas, 144
    atípicas, 144f
    típicas, 143f
    TXII, 305f
    variación del número, 76
Vertebroplastia, 74c
Vértex
  inervación del cuero cabelludo
    anterior, 924
    posterior, 924-925
  marca, 1120f, 1121
Vértice del corazón, 185f, 186
Vesícula
  biliar, 308f, 330f, 331-332
  seminal, 471f-472f, 473
Vestíbulo
  laríngeo, 1059
  nasal, 1071, 1071f
  oral, 1087, 1095f
Vías
  acceso
    de la fosa pterigopalatina, 994
    venoso, 215c
  aéreas
    cuello, 849
    durante la respiración, 852-853
    establecimiento, 1057
  de entrada en las cavidades nasales, 1082

www.medilibros.com

Vísceras
abdominales, 256
cavidad peritoneal, 304-309
circulación arterial, 343-350
componentes, 256
drenaje venoso, 354-356
inervación, 358-364
ganglios y plexo abdominal prevertebral, 361
parasimpático, 361-364
plexo prevertebral, 276
sistema entérico, 363
troncos simpáticos, 359-361
intraperitoneales, 260, 261f
linfáticos, 358
órganos, 310-338
peritoneo, 303
protección, 257f
pruebas de imagen, 318c
retroperitoneales, 260, 261f, 288
situación en el adulto
desarrollo del intestino distal, 268
desarrollo del intestino medio, 265-268
desarrollo del intestino proximal, 265
pélvicas
inervación simpática, 44-45
RM T2, 8f
Visión del cráneo
anterior, 855-857
hueso
cigomático y nasal, 856
frontal, 856
mandíbula, 856-857
maxilar, 856
inferior, 856t, 860-864, 862f
parte anterior, 861
parte posterior
hueso occipital, 863
hueso temporal, 863-864
región media
mitad anterior, 861-863
mitad posterior, 863
lateral, 856t, 857-859
mandíbula, 859
parte visible del esqueleto facial, 858
porción lateral de la calvaria, 858
posterior
hueso occipital, 859-860
huesos temporales, 860
superior, 856t, 860
Volet costal, 152
Vólvulo, intestino medio, 325
Vómer, 861, 1076f-1077f

Y
Yeyuno, 313-314, 333f
relación con riñones, 374f
Yeyunostomía, 327
Yodo, contraste, 6
Yunque, 958f, 961f-962f, 970f

www.medilibros.com

© Elsevier. Fotocopiar sin autorización es un delito.